



МЕДИЦИНА

СЬОГОДНІ І ЗАВТРА

№ 1 (62), 2014

Медицина сьогодні і завтра

Науково-практичний журнал
Періодичність видання – 4 рази на рік
Заснований у вересні 1998 р.

Засновник, редакція та видавець –
*Харківський національний
медичний університет*

Свідоцтво про державну реєстрацію
друкованого засобу ЗМІ
КВ № 16433-4905ПР від 21.01.10
Журнал віднесено до наукових фахових
видань України в галузі медичних наук
(додаток до постанови президії ВАК
України від 10.03.10 № 1-05/2)

Редактор *Л.В. Степаненко*
Комп'ютерне верстання *Л.К. Сокол*

Адреса редакції та видавця:

61022, Харків, пр. Леніна, 4
Тел. (057) 707-73-00
e-mail: ekm.kharkiv@mail.ru

Свідоцтво про внесення до Державного
реєстру суб'єктів видавничої справи
ДК № 3242 від 18.07.08

Номер рекомендовано до друку
Вченою радою ХНМУ
(протокол № 4 від 17.03.14)

Підписано до друку 18.03.14
Ум. друк. арк. 12,88
Обл.-вид. арк. 14,91
Формат 60×84 1/8. Папір офс. Друк. офс.
Тираж 500 пр. Зам. № 14-3218

Надруковано у редакційно-видавничому
відділі ХНМУ

© Медицина сьогодні і завтра.
ХНМУ, 2014

Головний редактор *В.М. ЛІСОВИЙ*

Перший заступник головного редактора
В.А. Капустник

Заступники головного редактора:
*В.В. Бойко, Л.В. Журавльова, Т.В. Звягінцева,
В.В. М'ясоєдов, Ю.В. Одинець*

Відповідальний секретар *О.Ю. Степаненко*

Редакційна колегія

*І.В. Завгородній, С.В. Кузнєцов, В.А. Огнев,
Р.С. Назарян, О.В. Ніколаєва, Л.В. Подрігало,
В.М. Синайко, І.В. Сорокіна, І.А. Тарабан,
І.О. Тучкіна*

Редакційна рада

*Ю.Г. Антипкін (Київ), О.Я. Бабак (Харків),
С.Ф. Багненко (Санкт-Петербург, Російська Федерація),
О.М. Біловол (Харків), Р.В. Богатирьова (Київ),
О.Ф. Возіанов (Київ), П.В. Волошин (Харків),
М.П. Воронцов (Харків), О.Я. Гречаніна (Харків),
В.М. Ждан (Полтава), Н.І. Жернакова (Белгород,
Російська Федерація), В.К. Івченко (Луганськ),
О.М. Ковальова (Харків), М.О. Корж (Харків),
В.О. Коробчанський (Харків), П.Г. Кравчун (Харків),
В.І. Лупальцов (Харків), В.Д. Марковський (Харків),
С.Ю. Масловський (Харків), В.В. Ніконов (Харків),
В.О. Ольховський (Харків), М.І. Пилипенко (Харків),
М.Г. Проданчук (Київ), Л.Г. Розенфельд (Київ),
Даніела Стрітт (Кройцлінген, Швейцарія)*

Харків · ХНМУ · 2014

Голік В.П., Бреславець Н.М., Томілін В.Г., Березна О.О. Ортопедичне лікування суцільнолітими незнімними конструкціями із полімерним облицюванням при використанні нової адгезивної системи для фіксації естетичного облицювального шару

147

Доля Э.И., Рябоконт Е.Н. Результаты лечения хронического перфорационного периодонтита

152

Палий Е.В. Результаты атомно-абсорбционного исследования процесса декальцинации корневого дентина до и после обработки пробиотиком

155

Рак О.В. Клінічні ефекти комплексного лікування хворих з флегмонами щелепно-лицьової ділянки за допомогою лазерофорезу

159

Ружин Г.П., Демяник Д.С., Вакулєнко Е.Н. Опыт применения плоскостной остеотомии в комплексном лечении больных с нижней прогнатией

163

Рябоконт Е.Н., Стоян Е.Ю., Камина Т.В., Шатов П.А. Боди-арт челюстно-лицевой области. Обзор литературы

167

Соколова И.И., Марковская И.В. Причины и уровень психоэмоционального напряжения у пациентов на стоматологическом терапевтическом приеме

172

Сторожева М.В. Динамика показателей сенсibilизации пациентов на стоматологическом приеме

176

СУДОВА МЕДИЦИНА

Боягіна О.Д. Тактика судово-медичного експерта при встановленні давності утворення плям крові за вмістом хлоридів

179

ГІГІЕНА

Волошин О.Р. Стан здоров'я та фізична підготовка студентів I курсу Дрогобицького державного педагогічного університету

184

Коробчанський В.О., Міхеєв В.В., Богачова О.С., Світличний В.Ю. Психогігієнічні проблеми навчання молоді в закладах соціальної реабілітації

189

Соколова И.И., Волченко Н.В. Влияние различной учебной нагрузки на здоровье школьников

194

ПИТАННЯ ВИКЛАДАННЯ

Ткаченко Ю.В. Комплексное использование методов активного обучения профессиональным навыкам по ортодонтии

199

Golik V.P., Breslavets N.M., Tomilin V.G., Berezna O.O. Orthopedic treatment with cast fixed plastic facing dentures during the use of a new adhesive system for fixing aesthetic facing covering

Dolya E.I., Ryabokon Ye.M. The results of treatment of chronic perforate periodontitis

Paliy Ye.V. Results of atomic-absorption research of decalcification process of root dentin before and after processing with probiotic

Rak A.V. Clinical effects of complex treatment of patients with phlegmons of maxillofacial region using laserophoresis

Ruzin G.P., Demyanik D.S., Vakulenko Ye.N. Experience of the planar osteotomy using in the complex treatment of patients with lower prognathia

Ryabokon Ye.N., Stoyan E.Yu., Kamina T.V., Shatov P.A. Body-art of oral and maxillofacial area. Review of the literature

Sokolova I.I., Markovskaya I.V. Causes and level of psychoemotional stress in patients on the dental therapeutic administration

Storozheva M.V. Dynamics of indexes of sensitization of patients on stomatological reception

FORENSIC MEDICINE

Boyagina O.D. Tactics of forensic medical examiner at determination of remoteness of bloodstains on maintenance of chlorides

HYGIENE

Voloshyn O.R. Health and physical readiness of the first-year students of Drohobych State Pedagogical University

Korobchanskiy V.A., Micheev V.V., Bogachova O.S., Svetlichniy V.Yu. Psychohygienic problems of youth education in schools of social rehabilitation

Sokolova I.I., Volchenko N.V. The impact of different education load on the health of school children

QUESTIONS OF TEACHING

Tkatchenko Ju.V. Integrated usage of active skills training in orthodontics

УДК 613.314.22-007.53-089.85

*Г.П. Рузин, Д.С. Демяник, Е.Н. Вакуленко**Харьковский национальный медицинский университет*

ОПЫТ ПРИМЕНЕНИЯ ПЛОСКОСТНОЙ ОСТЕОТОМИИ В КОМПЛЕКСНОМ ЛЕЧЕНИИ БОЛЬНЫХ С НИЖНЕЙ ПРОГНАТИЕЙ

Рассматриваются возможности применения плоскостной остеотомии при лечении прогении. Показана эффективность применения плоскостной остеотомии в модификации Del Pont.

Ключевые слова: патология прикуса, плоскостная остеотомия, прогения.

На сегодняшний день изменение социально-экономической ситуации в мире, бурное развитие медицины, в частности челюстно-лицевой хирургии, привело ко все возрастающим требованиям не только к восстановлению функций, но и к эстетической коррекции деформаций лицевого скелета различного генеза. Как правило, это касается соотношения челюстей.

Особенно ярко это проявляется в нарушении соотношения нижней и верхней челюстей. На протяжении последнего столетия у нас в стране и за рубежом предложено множество классификаций аномалий прикуса от Angle (1889) до Ф.Я. Хорошилкиной (1984) и ряда других авторов [1–3]. Каждая из них, имея ряд достоинств, в то же время не лишена недостатков, основным из которых является невозможность втиснуть в рамки классификации все встречающиеся в клинике варианты аномалий прикуса. Видимо, по этой причине в классификации ВОЗ (1980) в пункте V значится «Аномалии прикуса неуточненные». Нуждается в упорядочении также терминология, применяемая для обозначения тех или иных пороков смыкания зубов. Так, один и тот же вид аномалии прикуса именуется различными авторами по-разному: например, аномалия II (Angle), прогнатия (Д.А. Калвеллис, 1964), дистальный прикус (Lischer, 1926; А.И. Бетельман, 1956; Ф.Я. Хорошилкина, 1984), постериальный прикус (Л.В. Ильина-Маркосян, 1976), прогнатический прикус

(Х. Каламкар, 1978). Или другой пример: аномалия III класса по Angle – прогения – мезиальный прикус – прогенический прикус. Термин прогения (от греч. *pro* – вперед и *genelion* – подбородок) означает патологический тип прикуса, при котором зубы нижней челюсти при смыкании перекрывают одноименные зубы верхней челюсти; альвеолярный отросток верхней челюсти наклонен вперед или расположен вертикально. Нижняя челюсть значительно выступает вперед (сильно выдаются подбородок и нижняя губа, верхняя губа при этом как бы западает). Аномалия II класса по Angle характеризуется дистальным смещением нижнего первого моляра по отношению к верхнему. При этом мезиощечный бугор верхнего первого моляра устанавливается на одноименный бугор нижнего первого моляра или в промежуток между шестыми и пятыми зубами, что зависит от тяжести деформации. Изменение соотношений наблюдается на протяжении всего зубного ряда. Этот класс Angle делит на два отдела: 1-й – верхние фронтальные зубы веерообразно наклонены вперед, этиологический фактор – нарушенное носовое дыхание; 2-й – верхние передние зубы расположены с наклоном орально, плотно прижаты к нижним и глубоко их перекрывают.

Ложная прогения диагностируется, когда в обратных отношениях (в обратном прикусе) находятся только отдельные фронтальные зубы, а на всем протяжении обоих зубных

© Г.П. Рузин, Д.С. Демяник, Е.Н. Вакуленко, 2014

рядов взаимное расположение зубов правильное. Истинная прогения устанавливается, если в прогеническом (обратном) прикусе находятся не только фронтальные, но и боковые зубы, а в состоянии центральной окклюзии образуется пространство различной величины между верхними и нижними фронтальными зубами. По данным [4–7], частота данного вида патологии достигает 55–60 % от общего количества больных с патологиями прикуса.

Пациенты с подобной проблемой имеют резко выступающий кпереди подбородок, характерные грубые черты лица, придающие ему довольно агрессивный вид. Особенно драматична такая ситуация у женщин.

В связи с этим целью данного исследования было изучение возможности применения плоскостной остеотомии при лечении пациентов с прогенией.

Материал и методы. Нами в клинике хирургической стоматологии и челюстно-лицевой хирургии ХНМУ на базе областной клинической больницы «Центр экстренной медицинской помощи и медицины катастроф» города Харьков проведено обследование и лечение 12 больных с данной патологией (из них 7 женщин и 5 мужчин). Оптимальными сроками оперативного вмешательства мы считаем возраст больных от 18 до 25 лет. Диагностика и определение показаний к ортогнатической операции включали в себя осмотр, изготовление диагностических моделей челюстей с их биометрическим изучением, антропометрическое исследование лица, фотометрическое исследование фотографий больного (профиль, анфас), компьютерную томографию с 3D-моделированием, профилометрию, цефалометрию, телерентгенографию и другие методы. Обращали также внимание и на наличие или отсутствие макроглоссии, которое зачастую требовало оперативного вмешательства. При необходимости привлекались и смежные специалисты – ЛОР-врачи, дефектологи-логопеды для устранения сопутствующей патологии.

Для оценки степени выраженности патологии нами была использована классификация В.А. Богацкого, по которой в зависимости от степени выраженности сагиттального, вертикального и трансверзального несоответствия зубных дуг выделяют три сте-

пени данной деформации. I степень имеет следующие характерные особенности: прикус не разобщен или разобщен незначительно – до 2 мм: нижнечелюстные углы развернуты до 135° (вместо 127° в норме); сагиттальное соотношение между шестью зубами верхней и нижней челюстей нарушено не более чем на 5 мм, аномально расположены лишь отдельные зубы; внешне заметно выстояние нижней трети лица и увеличение подбородка [8].

При II степени деформации сагиттальная щель между резцами до 1 см; сагиттальное нарушение соотношения между клыками-антагонистами и шестью зубами-антагонистами достигает 1 см; нижнечелюстные углы развернуты до 138°; аномально расположены отдельные зубы или группы зубов; в ряде случаев отмечается сужение верхней челюсти, открытый или глубокий прикус 1-й, 2-й или 3-й степени. Потеря эффективности жевания составляет от 68 % (при отсутствии сочетания прогении с открытым прикусом) до 76 % (при сочетании ее с открытым прикусом).

При III степени сагиттальная щель во фронтальном участке более 1 см; сагиттальное нарушение соотношения между первыми молярами-антагонистами достигает 1,1–1,8 см; нижнечелюстные углы развернуты до 145°; зубы расположены аномально; отмечается открытый либо глубокий (обратный) прикус; потеря жевательной эффективности составляет при сочетании с открытым прикусом 72,5 %, а при сочетании с глубоким прикусом – 87,5 %.

Все наши пациенты имели деформации II–III степени, что являлось абсолютным показанием к оперативному вмешательству.

При сочетанных деформациях челюстей по типу прогении отмечаются искривление носовой перегородки, хронические риниты, ухудшение проходимости полости носа для воздушного потока.

На основании полученных данных обследования совместно с ортодонтом составляется общий план лечения. Обсуждаются возможные риски и осложнения. В ряде случаев предполагаемый результат можно оценить при помощи компьютерного моделирования.

Все принципы лечения можно разделить на два направления:

1-е – ортодонтическое лечение за счет использования механических динамических

приспособлений, наиболее распространенное – это применение различных типов брекет-систем, берущих свое начало с дуг E. Angle;

2-е – хирургический и ортодонтический метод лечения, который можно разделить на два типа: дооперационный ортодонтический + оперативное вмешательство и оперативное вмешательство, а затем ортодонтическое лечение.

Наиболее перспективным на протяжении последних десятилетий является плоскостная остеотомия в различных модификациях по Obwegesser, Del Pont [9, 10]. Несмотря на наличие большого количества компрессионно-дистракционных методик мы отдаем предпочтение плоскостной остеотомии внутри-

ной методики применения различных конструкций, а иммобилизация нижней челюсти в течение 4–5 недель обеспечивает консолидацию отломков в заданном положении.

Результаты. В целях демонстрации нашего клинического опыта предлагаем рассмотреть результаты лечения больных в клинике хирургической стоматологии и челюстно-лицевой хирургии ХНМУ на базе областной клинической больницы «Центр экстренной медицинской помощи и медицины катастроф» города Харьков (рис. 1, 2).

Приведенные результаты клинических наблюдений наглядно демонстрируют эффективность применения плоскостной остеотомии в модификации Del Pont, что обуславливает возможность, а в ряде случаев и не-

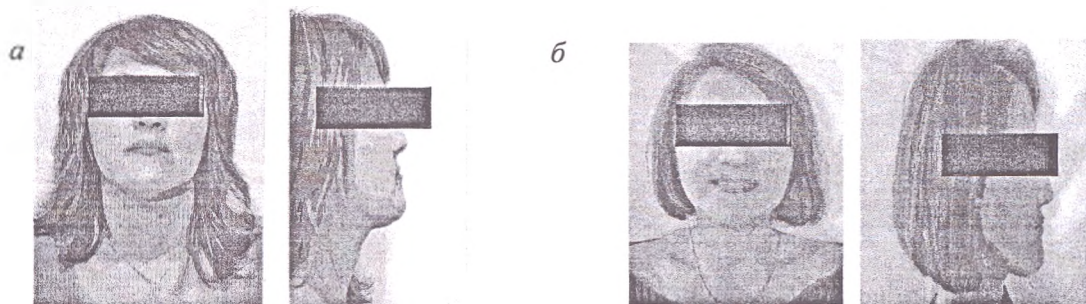


Рис. 1. Фото больной М.: а – до лечения; б – после лечения (1 год)




Рис. 2. Больной К.: а – фото до лечения; б – рентгенограмма во время лечения

ротовым доступом. При данном вмешательстве удалению подлежат только третьи моляры, что дает возможность не только получить материал для направленной регенерации и сохранить зубы, но и сократить сроки ношения ортодонтических аппаратов при лечении прогении и открытого прикуса. Наш клинический опыт применения данной методики и оценка отдаленных результатов наблюдения доказывают эффективность дан-

ной методики применения различных конструкций, а иммобилизация нижней челюсти в течение 4–5 недель обеспечивает консолидацию отломков в заданном положении. **Результаты.** В целях демонстрации нашего клинического опыта предлагаем рассмотреть результаты лечения больных в клинике хирургической стоматологии и челюстно-лицевой хирургии ХНМУ на базе областной клинической больницы «Центр экстренной медицинской помощи и медицины катастроф» города Харьков (рис. 1, 2). Приведенные результаты клинических наблюдений наглядно демонстрируют эффективность применения плоскостной остеотомии в модификации Del Pont, что обуславливает возможность, а в ряде случаев и не-

Список літератури

1. *Хорошилкіна Ф. Я.* Ортодонтия : учебное пособие для послевузовской подготовки / Ф. Я. Хорошилкіна. – М. : Медицинское інформаційне агентство, 2006. – 544 с.
2. *Трезубов В. Н.* Ортодонтия / В. Н. Трезубов, А. С. Щербаков, Р. А. Фадеев. – М. : Мед. книга ; Н. Новгород : Изд-во НГМА, 2001. – 148 с.
3. *Уильям Р. Профит.* Современная ортодонтия / Уильям Р. Профит ; [пер. с англ. под ред. чл.-корр. РАМН проф. Л. С. Персина]. – М. : Мед. пресс-информ, 2006. – 560 с.
4. *Казакова Р. В.* Поширеність аномалій прикусу в динаміці у дітей Івано-Франківської області / Р. В. Казакова, М. А. Лучинський, Л. В. Годованець // Укр. стоматол. альманах. – 2005. – № 1. – С. 51.
5. *Каськова Л. Б.* Поширеність зубощелепних аномалій та стан твердих тканин зубів і тканин пародонта у дітей / Л. Б. Каськова, Н. М. Тараненко // Укр. стоматол. альманах. – 2006. – № 5. – С. 44.
6. *Куроедова В. Д.* Розповсюдженість ортодонтичної патології в Полтавській області / В. Д. Куроедова, Н. В. Головки, Л. Б. Галич // Вісник стоматології. – 2008. – № 1. – С. 67.
7. A multivariate approach to analyzing the relation between occlusion and craniofacial morphology / S. D. Keeling, M. I. Biolo, R. E. Martin, T. R. Ten Have // Am. J. Orthod. – 1989. – V. 95, № 4. – P. 297–306.
8. Ортодонтия / [П. С. Флис, Н. А. Омельчук, Н. В. Ращенко и др.]. – К. : Медицина, 2008. – 360 с.
9. *Ilhan I.* Effect of septumotomy after second molar extraction on molar distalization // I. Ilhan, T. Alcan, N. Erverdi // 100 years EOS, 83rd Congress of the European Orthodontic Society, June 20–24. – Berlin, 2007. – P. 183.
10. Class II subdivision treatment success rate with symmetric and asymmetric extraction protocols / G. Janson, G. Janson, E. A. Dainesi [et al.] // Amer. J. Orthod. Dentofac. Orthop. – 2003. – V. 124, № 3. – P. 257–264.

Г.П. Рузин, Д.С. Дем'яник, К.М. Вакуленко

ДОСВІД ВИКОРИСТАННЯ ПЛОЩИННОЇ ОСТЕОТОМІЇ У КОМПЛЕКСНОМУ ЛІКУВАННІ ХВОРИХ З НИЖНЬОЮ ПРОГНАТІЄЮ

Розглядаються можливості використання площинної остеотомії при лікуванні прогенії. Показано ефективність застосування площинної остеотомії у модифікації Del Pont.

Ключові слова: патологія прикусу, площинна остеотомія, прогенія.

G.P. Ruzin, D.S. Demyanik, Ye.N. Vakulenko

EXPERIENCE OF THE PLANAR OSTEOTOMY USING IN THE COMPLEX TREATMENT OF PATIENTS WITH LOWER PROGNATHIA

The possibilities of planar osteotomy using in the treatment of anteroocclusion are discussed. The efficiency of planar osteotomy using in Del Pont modification.

Key words: pathology of occlusion, planar osteotomy, anteroocclusion.

Поступила 30.10.13