

УДК 616.112-07

**Застосування стандартного протоколу трансторакальної ехокардіографії в клінічній практиці.**

Журавльова Л.В., Янкевич О.О.

Харківський національний медичний університет, м. Харків.

**Абревіатури\*:**

АГ – артеріальна гіпертензія

АТ – артеріальний тиск

ЕКГ - електрокардіографія

ЕхоКГ - ехокардіографія

КДР – кінцево-діастолічний розмір

КСР – кінцево-систолічний розмір

КТ – комп'ютерна томографія

ЛП – ліве передсердя

ЛШ – лівий шлуночок

МРТ – магнітно-резонансна томографія

ППТ – площа поверхні тіла

ПШ – правий шлуночок

ЧСС – частота серцевих скорочень

ФВ – фракція викиду

AVA – aortic valve area

EROA – effective regurgitant orifice area

MVA – mitral valve area

PHТ – pressure half-time

TAPSE – tricuspid annular plane systolic excursion

VC - vena contracta

FAC - fractional area change

\* - деякі з аббревіатур наведені англійською мовою через те, що вони традиційно згадуються в літературі без перекладу. Пояснення цих термінів українською мовою наведені в тексті.

Серед методів інструментальної діагностики в сучасній кардіології ехокардіографія (ЕхоКГ) за частотою застосування поступається лише електрокардіографії (ЕКГ). З моменту появи в 50-х роках минулого століття, ЕхоКГ безперервно удосконалювалася і нарешті перетворилася у потужне джерело клінічної інформації, яка проливає світло на переважну більшість кардіоваскулярних захворювань.

У багатьох випадках установити правильний діагноз можливо виключно за допомогою ЕхоКГ (вади серця, кардіоміопатії). Дане дослідження допомагає вчасно виявити життєво-небезпечні механічні ускладнення інфаркту міокарду, розшарування аорти, тромбоемболію легеневої артерії. Крім того, ЕхоКГ дозволяє визначити важкість перебігу і прогноз при гіпертонічній хворобі та ішемічній хворобі серця. Також, цей метод ефективно використовується при обстеженні здорових осіб для оцінки серцево-судинного ризику, наприклад у професійних спортсменів або осіб, в родині яких були випадки спадкових захворювань серця. Слід додати, що ультразвуковий метод зазвичай здатний виконувати різноманітні завдання і ця універсальність допомагає виявляти альтернативні захворювання (наприклад, плевральний випіт або пневмоторакс у якості причини задишки).

Завдяки доступності і безпечності ЕхоКГ може застосовуватися багато разів для оцінки динаміки патологічних змін в кардіоваскулярній системі, в тому числі безпосередньо у ліжка хворого. Інші методи візуалізації серця (магнітно-резонансна томографія - МРТ та комп'ютерна томографія - КТ) суттєво доповнюють ультразвукове дослідження, але не можуть повністю замінити його, тому що, насамперед, не мають того гнучкого набору діагностичного інструментарію, який дозволяє дослідити як структуру, так і функціональний стан серця.

Багато чого можна додати про сильні сторони ультразвукового дослідження серця. Але, на жаль, є у нього і недоліки. По-перше, це – часті випадки незадовільної візуалізації певних структур серця, які є наслідком несприятливих анатомічних властивостей пацієнтів (ожиріння, емфізема, деформації грудної клітки). У цій ситуації може допомогти досвід дослідника, оптимальне налаштування ультразвукового обладнання або застосування інших методів візуалізації. По-друге, це – проблема стандартизації як порядку проведення дослідження, так і форми презентації даних, які були отримані.

Переконатися в існуванні даної проблеми можливо уявивши «типового» пацієнта з хронічним серцевим захворюванням, який мешкає у великому місті. За час хвороби такий пацієнт встигає накопичити протоколи ЕхоКГ, які були проведені в кількох державних лікарнях міста, у приватній клініці, у столичному консультативному центрі, а іноді ще й у закордонному лікувальному закладі. Не важко здогадатися, що форма представлення даних у ехокардіографічному заключенні (текст, таблиці, малюнки), числові дані і навіть висновки щодо структурно-функціонального стану серця у даного пацієнта будуть в різних протоколах відрізнятися, іноді – доволі суттєво. В результаті, кардіолог, який побачить усі ці протоколи, може розгубитися. Лікаря доведеться або повірити одному із наявних ЕхоКГ-заклучень (бо він, наприклад, особисто довіряє кваліфікації сонографіста), або повірити заключенню із столичного консультаційного центру (бо «столичним спеціалістам видніше»), або направити хворого зробити ще одне ехокардіографічне дослідження і у підсумку заплутатися ще більше.

Цей приклад уявного хворого має під собою об'єктивне підґрунтя. Перш за все важливо відмітити, що лікарі ультразвукової діагностики орієнтуються на інформацію по методикам ЕхоКГ дослідження із різних за якістю джерел. Наприклад, хтось регулярно відслідковує нові тенденції в авторитетних періодичних виданнях, таких як *Journal of the American Society of Echocardiography* або *European Heart Journal - Cardiovascular Imaging*, а хтось задовольняється добрим але старовинним підручником. Крім того, існують розбіжності у визначенні нормальних розрахункових показників відповідно до даних із монографій різних авторів. Одні й ті ж самі показники ЕхоКГ інтерпретуються дослідниками по-різному. Часто зустрічаються випадки застосування вимірювань в М-режимі без урахування кута сканування, в той час як об'ємні вимірювання ігноруються. Іноді рапорт дослідження перевантажений десятками показників, частина з яких не має доведеного клінічного значення. В той же час бувають ситуації, коли описова частина рапорту настільки лаконічна, що не дозволяє повноцінно оцінити наявну патологію. Зазвичай, у якості виправдання поверхневого відношення до детальних ехокардіографічних вимірювань сонографісти вказують на брак часу. Врешті решт, пояснити певну «анархію» щодо протоколу дослідження може те, що дотепер в нашій країні не розроблені уніфіковані національні рекомендації щодо стандартів трансторакальної ехокардіографії.

Між тим, взірцем ґрунтового підходу до створення стандартного протоколу трансторакальної ехокардіографії є рекомендації Американського товариства з ехокардіографії (*American Society of Echocardiography - ASE*) та Європейської асоціації з кардіоваскулярної візуалізації (*European Association of Cardiovascular Imaging - EACVI*).

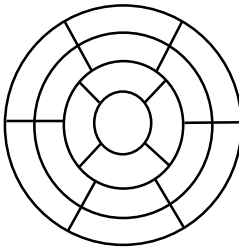
Перші стандарти проведення ЕхоКГ були опубліковані в 1980 році і не втрачали актуальності впритул до недавнього часу [7]. Згодом, дослідження збагачувалося новими методиками (безперервно-хвильова, імпульсна, тканинна доплерографія, стрес-ЕхоКГ, черезстравохідна ЕхоКГ, контрастне дослідження, технологія “speckle-tracking” – відстеження міток), а вимоги до якості дослідження зростали. В 2011 році був зроблений черговий крок до поліпшення методології проведення ЕхоКГ [11]. Були запропоновані критерії якості обладнання ехокардіографічної лабораторії, вимоги до кваліфікації персоналу, критерії відбору пацієнтів і послідовність проведення дослідження, а також презентація результатів, що отримані. Звертає на себе увагу те, що на думку експертів ASE повне ЕхоКГ дослідження має проводитися протягом 45-60 хвилин. З огляду на реалії вітчизняної медицини, де попит на ультразвукові дослідження часто перевищує пропозицію, такий тривалий час здається невиправданою розкішшю. Між тим, найсучасніші рекомендації ASE 2019 року щодо проведення всебічної трансторакальної ехокардіографії не залишають можливості скоротити дослідження без втрати якості, бо, відповідно до протоколу, за цей час потрібно зробити 52 стоп-кадрів, 55 коротких відео-кліпів, провести вимірювання і написати заключення [9].

Допомогти у формулюванні ехокардіографічного заключення призваний додаток до рекомендацій 2002 року, де на 13-ти сторінках у 2 стовбцях наведені десятки варіантів опису ЕхоКГ характеристик [6]. Крім того, особливості вимірювань та розрахунків ехокардіографічних показників, а також визначення норми знайшли відображення у низці рекомендацій ASE, серед яких актуальними залишаються ті, що були опубліковані з 2002 по 2017 роки [1,2,8,10,13,14,17].

Нарешті в 2017 році EACVI запропонувала документ в якому представила зразок стандартного протоколу ехокардіографії, який, на думку авторів, може бути використаний при більшості кардіоваскулярних захворювань, включаючи серцеву недостатність, коронарну хворобу, вади клапанів серця, кардіоміопатії та системні захворювання [4].

Зважаючи на те, що EACVI безпосередньо співпрацює з Європейським товариством кардіології (European Society of Cardiology – ESC), доцільно було б широке впровадження вищезгаданого універсального протоколу ехокардіографії і в нашій країні. Таким чином, метою даної статті став аналіз і презентація клінічного значення показників, які представлені в даному протоколі.

#### Сторінка 1.

<b>A</b> Показання для дослідження: Ім'я: Дата народження: Вік (роки): Зріст (см): Вага (кг): ППТ (м <sup>2</sup> ): Ритм серця: синусовий <input type="checkbox"/> інший <input type="checkbox"/> ЧСС (уд/хв): АТ (мм рт. ст.):		<b>B</b> Тип і модель сканера: Якість зображення: <b>C</b> 1-норма 2-гіпокінез 3-акінез 4-дизкінез	
			
<b>D</b>			
<b>Відділ серця</b>	<b>Параметр</b>	<b>Результат</b>	<b>Норма</b>
Лівий шлуночок	Кінцево-діастолічний розмір ЛШ (мм)		≤58.4 (Ч) ≤52.2 (Ж)
	Кінцево-систолический розмір ЛШ (мм)		≤39.8 (Ч) ≤34.8 (Ж)
	Відносна товщина стінок		≤0.42
	Маса міокарду ЛШ/ППТ (г/м <sup>2</sup> )		≤102 (Ч) ≤88 (Ж)
	Кінцево-діастолічний об'єм/ППТ (мл/м <sup>2</sup> )		<75 (Ч) <62 (Ж)
	Кінцево-систолический об'єм/ППТ (мл/м <sup>2</sup> )		<32 (Ч) <25 (Ж)
	Фракція викиду ЛШ, біплановий метод (%)		>52 (Ч) >54 (Ж)
	Ударний об'єм ЛШ/ППТ по доплеру (мл/м <sup>2</sup> )		>35
Діастолічна функція ЛШ	Глобальний поздовжній стрейн (%)		>20
	E/A трансмітральне співвідношення		>0.8 та <2.0
	Час сповільнення швидкості E (мсек)		>160 та <220
	Трансмітральна швидкість E (см/сек)		<120
Ліве передсердя	e' швидкість септальна і латеральна (см/мсек)		<7 та <10
	E/e' співвідношення		<8
Ліве передсердя	Індекс об'єму лівого передсердя (мл/м <sup>2</sup> )		≤34
Розрахунковий тиск наповнення ЛШ			Нормальний, збільшений, невизначений
Аорта (індексовані розміри)	Кільце (см/м <sup>2</sup> )		≤1.4 (Ч та Ж)
	Синуси Вальсальви (см/м <sup>2</sup> )		≤1.4 (Ч) ≤2.0 (Ж)
	Синотубулярне сполучення (см/м <sup>2</sup> )		≤1.7 (Ч та Ж)
	Проксимальна висхідна аорта (см/м <sup>2</sup> )		≤1.7 (Ч) ≤1.9 (Ж)
Правий шлуночок	Базальний діаметр (мм)		<42
	Середній діаметр (мм)		<36
	Проксимальний діаметр виносного тракту (мм)		<36
	Дистальний діаметр виносного тракту (мм)		<28
	Систолический рух трикуспідального кільця TAPSE (мм)		>17
	Зміна фракційної площі - FAC (%)		>35

	Глобальний поздовжний стрейн вільної стінки (%)		>23
Праве передсердя	Об'єм правого передсердя (мл/м <sup>2</sup> )		<30 (Ч) <28 (Ж)
Нижня порожниста вена	Діаметр НПВ (см)		<2.1
	Колабування НПВ (%)		>50
Трикуспідальна регургітація (якщо є)	Швидкість потоку регургітації (м/сек)		<2.8
	Систолічний тиск в легеневій артерії (мм рт. ст.)		<31

## Сторінка 2.

<b>Е</b>			
<b>Мітральний клапан</b>			
Характеристики клапанного апарату (дегенерація, дилатація, кальцифікація, пролапс)			
Регургітація	Ефективна площа отвору регургітації - EROA (см <sup>2</sup> )		Ступінь регургітації
	Вена контракта - VC (см)		
Стеноз	Час напівспаду тиску – PHT (мсек)		Ступінь стенозу
	Піковий і середній градієнт тиску (мм рт. ст.)		
	Площа мітрального клапану (см <sup>2</sup> )		
<b>Аортальний клапан</b>			
Характеристики клапанного апарату (дегенерація, дилатація, кальцифікація, пролапс)			
Регургітація	Час напівспаду тиску - PHT (мсек)		Ступінь регургітації
	Вена контракта - VC (см)		
Стеноз	Піковий і середній градієнт тиску (мм рт. ст.)		Ступінь стенозу
	Пікова швидкість (м/сек)		
	Площа аортального клапану (см <sup>2</sup> )		
<b>Трикуспідальний клапан</b>			
Характеристики клапанного апарату (дегенерація, дилатація, кальцифікація, пролапс)			
Регургітація	Ефективна площа отвору регургітації - EROA (см <sup>2</sup> )		Ступінь регургітації
	Вена контракта - VC (см)		
Стеноз	Середній градієнт тиску (мм рт. ст.)		Ступінь стенозу
<b>Легеневий клапан</b>			
Характеристики клапанного апарату (дегенерація, дилатація, кальцифікація, пролапс)			
Регургітація	Час напівспаду тиску – PHT (мсек)		Ступінь регургітації
Стеноз	Піковий градієнт тиску (мм рт. ст.)		Ступінь стенозу
<b>Ф</b>			
Заключення:			

## Загальна інформація

### Розділ А.

Першим пунктом протоколу вказується показання для дослідження, наприклад, вірогідний або вже підтвержений діагноз (назва захворювання, синдрому, ускладнення), обстеження в динаміці або скринінг для визначення ризику певної хвороби.

Потім вказуються ідентифікаційні дані пацієнта – прізвище, ім'я та по-батькові, а також дата народження. Вік пацієнта має окреме значення, бо може пояснювати наявність низки ехокардіографічних знахідок. Наприклад, для осіб старших за 60 років в нормі характерна перевага швидкості трансмітрального потоку під час систоли лівого передсердя (ЛП) над швидкістю раннього діастолічного наповнення лівого шлуночка (ЛШ), в той час як в інших вікових групах це означає наявність діастолічної дисфункції ЛШ [10].

Зріст і вага пацієнта характеризують розміри тіла, а також використовуються для розрахунку площі поверхні тіла (ППТ). В свою чергу індексация низки розмірів серця за ППТ суттєво додає точності ехокардіографічним висновкам.

Ритм серця, частота серцевих скорочень (ЧСС) і артеріальний тиск (АТ) впливають на показники внутрішньосерцевої гемодинаміки, які вимірюються доплерографічним методом. Зокрема, при фібриляції передсердь, для оцінки діастолічної функції ЛШ традиційний показник співвідношення швидкості трансмітрального потоку під час раннього діастолічного

наповнення до швидкості потоку під час систоли передсердь (Е/А) не може бути використаний [9]; при високій ЧСС ( $>100/\text{хв}$ ) тяжкість стенозу (наприклад мітрального) може бути переоцінена завдяки збільшенню трансклапанного середнього градієнту та часу напівспаду тиску (pressure half-time - PHT) [1]; при високому системному АТ виразність мітральної регургітації збільшується [17].

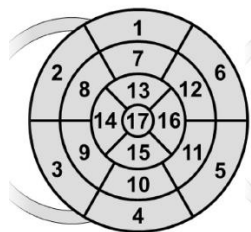
## Розділ В.

Інформація про тип і модель сканера надає можливість оцінити технічні характеристики дослідження. Сучасне обладнання включає технологію “speckle-tracking” та трьохвимірний (3D) режим, в той час як більш «старі» сканери мають обмеження в реалізації протоколу ехокардіографії.

Якість візуалізації серця відображується в протоколі як оптимальна, задовільна, субоптимальна і незадовільна. Таким чином, стає зрозумілим, що при субоптимальній або незадовільній якості зображення певні показники не можуть бути отримані, або вони можуть бути неточними.

## Розділ С.

Наведення в протоколі 17-ти сегментарної моделі ЛШ дозволяє наочно представити локалізацію порушень скоротливості міокарду, які можуть спостерігатися при інфаркті міокарду або міокардиті. Використання уніфікованої моделі поліпшує взаєморозуміння між різними спеціалістами та проведення клінічних паралелей з іншими методами візуалізації – МРТ і КТ [8]. Схема сегментів представлена на рисунку:



1 – базальний передній; 2 – базальний передньосептальний; 3 – базальний нижньосептальний; 4 – базальний нижній; 5 – базальний нижньолатеральний; 6 – базальний передньолатеральний; 7 – середній передній; 8 – середній передньосептальний; 9 – середній нижньосептальний; 10 – середній нижній; 11 – середній нижньолатеральний; 12 – середній передньолатеральний; 13 – апікальний передній; 14 – апікальний септальний; 15 – апікальний нижній; 16 – апікальний латеральний; 17 – апекс (верхівка).

Якісний аналіз зміни товщини стінок ЛШ і руху ендокарду в різні фази серцевого циклу дозволяє провести градацію на 4 типи скоротливості міокарду (норма, гіпокінез, акінез, дизкінез) для кожного із 17 сегментів.

### Лівий шлуночок

Кінцево-діастолічний розмір (КДР) ЛШ та кінцево-систолічний розмір (КСР) ЛШ вимірюються з парастернального доступу по довгій осі на рівні кінчиків стулок мітрального

клапану. При цьому, перевагу має вимірювання в В-режимі, тому що в М-режимі часто не вдається отримати січення, яке перпендикулярне довгій осі ЛШ [8]. Збільшення КДР ЛШ може відбуватися при дилатаційній кардіоміопатії, постінфарктному ремоделюванні ЛШ, мітральній недостатності, аортальній недостатності, аортальному стенозі, гіпертензивній ексцентричній гіпертрофії ЛШ. Збільшення КСР ЛШ може відображувати не лише дилатацію порожнини, але й зниження скоротливості міокарду. Дані показники використовуються як для діагностики захворювань, так і для визначення показань до хірургічної корекції серцевих вад [15].

Відносна товщина стінок ЛШ розраховується за формулою ( $2 \times$  товщина задньої стінки / КДР) і дозволяє визначити концентричну гіпертрофію, ексцентричну гіпертрофію або концентричне ремоделювання ЛШ при артеріальній гіпертензії (АГ).

Маса міокарду ЛШ може розраховуватися за трьома альтернативними методами: формула куба, формула усіченого еліпсу, формула площа-довжина [8]. Обов'язковим є індексація за площею поверхні тіла. Збільшення маси міокарду ЛШ є предиктором кардіоваскулярних ускладнень. Крім того, цей показник має особливе значення для оцінки тяжкості АГ та ефективності лікування [16].

Кінцево-діастолічний об'єм (КДО) ЛШ та кінцево-систолічний об'єм (КСО) ЛШ мають розраховуватися за біплановим методом дисків (Simpson) на підставі обведення контуру ендокарду та індексуватися за площею поверхні тіла. Клінічне значення цих показників в цілому співпадає із значенням лінійних розмірів КДР та КСР, але має переваги в ситуаціях коли ЛШ приймає неправильну геометричну форму, наприклад при постінфарктному ремоделюванні.

Фракція викиду (ФВ) ЛШ розраховується за формулою  $(\text{КДО}-\text{КСО})/\text{КДО}$  і відображує загальну скоротливість лівого шлуночка. Розрахунки проводяться на підставі даних, які отримані біплановим методом Simpson. Зниження ФВ відбувається при систолічній дисфункції ЛШ, яка асоціюється із несприятливим прогнозом при ІХС, АГ, кардіоміопатіях, міокардиті, вадах серця. Загалом застійна серцева недостатність принципово розділяється на 3 категорії: зі збереженою ФВ ( $\geq 50\%$ ), помірно зниженою ФВ (40-49%) та зниженою ФВ ( $< 40\%$ ) [12].

Ударний об'єм ЛШ пропонується розраховувати доплерівським методом за формулою (площа поперечного січення виносного тракту ЛШ  $\times$  інтеграл швидкість-час) та індексувати його за ППТ. Доплерівський метод має перевагу у порівнянні із розрахунком ударного об'єму за формулою КДО - КСО, тому що може застосовуватися при наявності супутньої мітральної регургітації. Ударний об'єм відображує величину серцевого викиду і може знижуватися при систолічній дисфункції лівого або правого шлуночка, тромбоемболії легеневої артерії, тампонаді серця.

Глобальний поздовжній стрейн визначається за допомогою технології “speckle-tracking” та відображує глобальну систолічну функцію ЛШ. Розраховується за формулою: (довжина міокарду в систолу – довжина міокарду в діастолу) / довжина міокарду в діастолу. Цей показник здатний виявляти систолічну дисфункцію на ранньому етапі [8].

Цікаво, що стандартний протокол ЕхоКГ не включає презентації товщини стінок ЛШ – але традиційні вимірювання товщини міжшлуночкової перегородки і задньої стінки ЛШ звичайно проводяться, а результати використовуються для розрахунку маси міокарду ЛШ і відносної товщини стінок ЛШ. Логічним здається також наведення даних про товщину стінок ЛШ при гіпертрофічній кардіоміопатії.

### **Діастолічна функція ЛШ**

Для визначення факту наявності діастолічної дисфункції потрібна оцінка 4 показників:

1.  $e'$  - пікової швидкості діастолічного руху мітрального кільця з латерального і септального боків під час раннього діастолічного наповнення ЛШ;
2.  $E/e'$  – співвідношення пікової швидкості трансмітрального потоку під час раннього діастолічного наповнення ЛШ до пікової швидкості діастолічного руху мітрального кільця (середнього значення);
3. Індексу об'єму ЛП;
4. Пікової швидкості трикуспідальної регургітації.

Наявність лише одного позитивного критерія свідчить про нормальну діастолічну функцію ЛШ, наявність трьох – про дисфункцію, двох – про невизначений результат.

$E/A$  - співвідношення максимальної швидкості раннього діастолічного наповнення ( $E$ ) до швидкості потоку під час систоли передсердь ( $A$ ) є найбільш дослідженим показником діастолічної функції ЛШ. Разом із показником  $E$ , це співвідношення дозволяє провести градацію діастолічної дисфункції на 1) порушення релаксації, 2) псевдонормальний тип, 3) рестриктивний тип. При цьому, діагностика псевдонормального типу потребує залучення до аналізу низки інших показників ( $E/e'$ , індексу об'єму ЛП, пікової швидкості трикуспідальної регургітації).

Час сповільнення пікової швидкості  $E$  – додатковий показник, корисний у випадках де застосувати  $E/A$  неможливо через неповноцінну систолу ЛП, а саме при фібриляції передсердь або безпосередньо після електричної кардіоверсії [10].

### **Ліве передсердя**

Об'єм ЛП визначається методом Simpson у двох площинах і індексується за ППТ. Цей показник збільшується при вираженій діастолічній дисфункції ЛШ, фібриляції передсердь, АГ, констриктивному перикардиті, мітральному стенозі та мітральній регургітації.



Розрахунок тиску наповнення ЛШ базується на дослідженні трьох показників:  $E/e'$ , індексу об'єму ЛП та пікової швидкості трикуспідальної регургітації. Якщо 2 або 3 із них позитивні – тиск наповнення ЛШ підвищений [10].

### **Аорта**

Індексовані розміри аорти на рівні кільця, синусів Вальсальви, синотубулярного сполучення і проксимального відділу низхідної аорти дають можливість виявити аневризму аорти, післястенотичну дилатацію аорти або надклапанний аортальний стеноз. Трансторакальна ЕхоКГ є найчастішим методом дослідження проксимальної грудної аорти в клінічній практиці [3].

### **Правий шлуночок**

Через те, що правий шлуночок (ПШ) має складну геометричну форму – вимірювання об'ємів і ФВ дає неточні результати. Саме тому, сучасний протокол ЕхоКГ містить низку лінійних розмірів: в приносному тракті - базальний і середній діаметр, у виносному тракті – проксимальний та дистальний розміри. Індксація лінійних розмірів ПШ за ППТ вважається корисною, але на сьогоднішній день недостатньо досліджень, які б містили інформацію щодо норми для цих показників. Тому в практичній діяльності продовжують застосовуватися неіндексовані показники. Збільшення розмірів ПШ може відбуватися при легеневій гіпертензії, інфаркті правого шлуночка, вадах серця із шунтуванням зліва направо.

Оцінку систолічної функції ПШ пропонується проводити щонайменше за одним із показників:

- 1) систолічний рух трикуспідального кільця (tricuspid annular plane systolic excursion – TAPSE);
- 2) зміна фракційної площі (fractional area change – FAC);
- 3) глобальний поздовжний стрейн вільної стінки ПШ.

Серед вказаних показників TAPSE має найбільшу доказову базу і легко вимірюється. Між тим, за умов оптимальної візуалізації і наявності відповідного обладнання систолічна функція ПШ може бути представлена у вигляді показника ФВ, який отримано в 3D режимі [4].

### **Праве передсердя**

Об'єм правого передсердя (ПП) визначається методом Simpson в одній площині і індексується за ППТ. Цей показник збільшується при вираженій діастолічній дисфункції ПШ, фібриляції передсердь, констриктивному перикардиті, легеневій гіпертензії, вадах серця із ліво-правим шунтуванням, трикуспідальному стенозі та трикуспідальній регургітації.

Визначення діаметру нижньої порожнистої вени (НПВ) і її колабування під час вдиху потрібне для оцінки тиску в правому передсерді. Діаметр НПВ збільшується, а колабування зменшується при легеневій гіпертензії, інфаркті правого шлуночка, тампонаді серця, констриктивному перикардиті.

Пікова швидкість трикуспідальної регургітації традиційно використовується для розрахунку систолічного тиску в легеневій артерії, а також є одним із критеріїв оцінки діастолічної функції ЛШ. Крім того, вважається, що висока швидкість трикуспідальної регургітації більш надійно свідчить про вірогідність легеневої гіпертензії, ніж розрахунковий систолічний тиск ЛА [5].

В запропонованому протоколі є неоднозначний момент, який стосується розрахунку систолічного тиску ЛА. Зокрема, даний показник розраховується за формулою: піковий градієнт трикуспідальної регургітації + тиск в ПП, в той час відповідний градієнт розраховується за спрощеною формулою Бернуллі:  $4 \times (\text{пікова швидкість трикуспідальної регургітації})^2$ . Якщо розрахувати градієнт тиску при піковій швидкості трикуспідальної регургітації 2.8 м/сек, то отримаємо 31 мм рт ст. (як і вказано у запропонованому протоколі). Однак це не буде ще систолічним тиском ЛА, бо не врахований тиск в ПП, який в нормі може бути від 0 до 5 мм рт ст (середній 3 мм рт ст). Дані міркування підкріплюються рекомендаціями ASE [14], де ознакою легеневої гіпертензії вважається систолічний тиск ЛА  $\geq 36$  мм рт ст.

## **Розділ Е.**

### **Мітральний клапан**

Опис морфологічних характеристик клапанного апарату (дегенерація, дилатація, кальцифікація, пролапс) є важливим для визначення етіології і механізмів клапанної дисфункції.

При первинній мітральній регургітації має місце патологія стулок, яка зустрічається при міксоматозній дегенерації стулок, кальцинозі, ревматичній хворобі, інфекційному ендокардиті, відриві хорд, уроджених вадах. Вторинна мітральна регургітація є наслідком дилатації фіброзного кільця клапану при дилатаційній або рестриктивній кардіоміопатії, постінфарктному ремоделюванні ЛШ, фібриляції передсердь.

Кількісна оцінка тяжкості регургітації базується на розрахунку ефективної площі отвору регургітації (effective regurgitant orifice area - EROA). Визначення цього показника проводиться методом PISA (proximal isovelocity surface area) за формулою:  $EROA (\text{см}^2) = 628 * r^2 * Va / PeakV_{RegJet}$ , де  $r$  – це радіус гемісфери зони конвергенції потоку регургітації (визначається кольоровим доплером),  $Va$  – швидкість аліасингу,  $PeakV_{RegJet}$  – пікова швидкість потоку регургітації (визначається безперервним доплером).

Додатковим критерієм, який посилює надійність оцінки тяжкості регургітації, є vena contracta (VC), яка представляє собою найбільш вузьку порцію потоку регургітації на рівні отвору регургітації (визначається кольоровим доплером, вимірюється в сантиметрах).

Дані показники дозволяють визначити ступінь тяжкості регургітації: легка ( $EROA < 0,20 \text{ см}^2$ ,  $VC < 0,3 \text{ см}$ ), помірна ( $EROA = 0,2-0,39$ ,  $VC = 0,3-0,7$ ), тяжка ( $EROA \geq 0,40$ ,  $VC > 0,7$ ) [17].

Мітральний стеноз є найчастішим кардіальним ускладненням ревматичної лихоманки. Значно рідше зустрічається стеноз внаслідок дегенеративних змін і кальцифікації, системної склеродермії, карциноїдного синдрому, медикаментозного ураження клапану, а також вроджений мітральний стеноз.

Дослідження анатомічних особливостей мітрального клапану має значення не лише для діагностики. На рішення про тип оперативної корекції мітрального стенозу (вальвулотомія або протезування клапану) впливають характеристики клапанного апарату, які оцінюються за ехокардіографічною шкалою Wilkins (рухливість, товщина, кальцифікація, потовщення підклапанних структур).

Рутинна оцінка мітрального стенозу базується на визначенні часу напівспаду тиску - РНТ, середнього градієнту тиску діастолічного потоку через клапан і планіметричному визначенні площі мітрального клапану.

Дослідження РНТ – це зручний і швидкий спосіб оцінки площі мітрального отвору, яка визначається за допомогою безперервного доплеру та розраховується за формулою:  $MVA = 220/T_{1/2}$ , де  $MVA$  – власне площа мітрального отвору,  $T_{1/2}$  – час в мілісекундах за який піковий мітральний градієнт зменшується вдвічі. Нормальна площа мітрального клапану становить 4.0-5.0  $cm^2$ . При мінімальному стенозі площа клапану  $>1.5 cm^2$ , при помірному стенозі – від 1.0 до 1.5  $cm^2$ , при тяжкому стенозі -  $<1.5 cm^2$ .

Планіметричний метод оцінки площі мітрального отвору вважається найточнішим, але може застосовуватися лише за умови задовільної візуалізації стулок, що часто неможливо при кальцинозі клапану. Розрахунок площі даним методом здійснюється на підставі обведення внутрішнього контуру стулок в момент їх найбільшого розкриття в діастолі.

Середній градієнт тиску діастолічного потоку через мітрального клапану виступає додатковим критерієм тяжкості стенозу і розраховується за формулою:  $\Delta P = 4 * \Sigma v^2 / N$ , де  $\Delta P$  – градієнт тиску,  $\Sigma v$  – сума швидкостей потоку,  $N$  – кількість безперервних вимірювань. При мінімальному стенозі середній градієнт тиску  $<5$  мм рт ст, при помірному стенозі – від 5 до 10 мм рт ст, при тяжкому стенозі -  $>10$  мм рт ст. [1].

### **Аортальний клапан**

Оцінка анатомічних властивостей аортального клапану важлива для розуміння етіології відповідної клапанної дисфункції. Причинами аортальної регургітації можуть бути вроджені вади клапану (двостулковий, одностулковий, чотирьохстулковий клапан, а також дефект міжшлуночкової перегородки), сенільна кальцифікація, інфекційний ендокардит, ревматична хвороба, променеве та токсичне ураження стулок. Крім того, до аортальної регургітації можуть призводити вроджена ектазія кореня аорти, вроджені хвороби сполучної тканини (синдроми Марфана, Елерса-Данлоса, Лойса-Дитса, незавершений остеогенез), набуті ураження аорти: ідіопатична дилатація аорти, артеріальна гіпертензія, аутоімунні хвороби

сполучної тканини (системний червоний вовчак, анкілозуючий спонділіт, синдром Рейтера), аортити (сифіліс, хвороба Такаясу), диссекція аорти, травма.

Показник РНТ дозволяє визначити ступінь тяжкості аортальної регургітації: легка - >500 мсек, помірна - 500-200 мсек, тяжка - <200 мсек. В якості додаткового способу оцінки аортальної регургітації пропонується використовувати показник VC: легка - <0.3 см, помірна – 0.3-0.6 см, тяжка - >0.6 см [17].

Найчастішими причинами аортального стенозу є кальцифікація стулок трьохстулкового або двостулкового клапану, а також ревматична хвороба. Пікова швидкість потоку через аортальний клапан, яка вимірюється безперервним доплером, є простим і надійним способом оцінки тяжкості стенозу: легкий - 2.6-2.9 м/сек, помірний – 3.0-4.0 м/сек, тяжкий - >4.0 м/сек. Середній градієнт тиску є додатковим критерієм тяжкості стенозу: легкий - <20 мм рт. ст., помірний – 20-40 мм рт. ст., тяжкий - >40 мм рт. ст.

Площа аортального клапану розраховується за рівнянням безперервності  $AVA = CSA_{LVOT} * VTI_{LVOT} / VTI_{AV}$ , де AVA – площа аортального клапану,  $CSA_{LVOT}$  - площа поперечного січення виносного тракту ЛШ,  $VTI_{LVOT}$  – інтеграл швидкість-час виносного тракту ЛШ,  $VTI_{AV}$  – інтеграл швидкість-час аортального клапану. Через кількість вимірювань, які необхідні для даної формули, точність розрахунків порушується. Між тим, у випадках, коли систолічна функція ЛШ знижена – знижуються також швидкість потоку крові та градієнт тиску на клапані. Це означає, що тяжкість аортального стенозу буде недооцінена, якщо використовувати лише ці показники. Таким чином, адекватним дослідженням при зниженій скоротливості ЛШ буде визначення площі аортального клапану [2].

### **Трикуспідальний клапан**

Частіше за все трикуспідальна регургітація є функціональною і виникає при дилатації правих відділів серця. Серед причин первинного ураження клапану найчастіше зустрічається міксоматозна дегенерація стулок. Інші причини – це інфекційний ендокардит, ревматична хвороба, аномалія Ебштейна, електрод пейсмекера. Визначення ступеню тяжкості регургітації пропонується проводити на підставі показників EROA та VC. Трикуспідальна регургітація легка - EROA <0,20 см<sup>2</sup>, VC <0,3 см, помірна - EROA = 0,2-0,39, VC = 0,3-0,69, тяжка - EROA ≥0,40, VC ≥0,7 [17].

Трикуспідальний стеноз зустрічається нечасто і виникає внаслідок ревматичної хвороби серця, карциноїдного синдрому, ендокардиту, вроджених мальформацій, вальвуліту при системному червоному вовчаку. Середній градієнт тиску на трикуспідальному клапані ≥5 мм рт. ст. означає наявність гемодинамічно значимого стенозу [1].

### **Легеневий клапан.**

Клінічно значуща недостатність легеневого клапану виникає при вродженій дисфункції або після вальвулотомії з приводу легеневого стенозу. Тяжкою вважається регургітація при значенні РНТ <100 мсек [17].

Стеноз легеневого клапану майже завжди є вродженою патологією. Оцінка тяжкості стенозу ґрунтується на визначенні пікового градієнту тиску: легкий - <36 мм рт. ст., помірний – 36-64 мм рт. ст., тяжкий - >64 мм рт. ст. [1].

### **Розділ F.**

Заключення повинно бути коротким але змістовним, відповідати на поставлене клінічне питання і бути орієнтованим на подальше лікування. Патологічні знахідки потрібно описувати в першу чергу. Завжди необхідно вказувати інформацію про структурний і функціональний стан ЛШ, наявність діастолічної дисфункції, дилатації лівого передсердя та аорти, систолічної дисфункції правого шлуночка, легеневої гіпертензії. Доцільно проводити порівняння з результатами попередніх обстежень.

Слід зазначити, що незважаючи на беззаперечні переваги запропонованого протоколу, він не містить багатьох структурно-функціональних характеристик, які є ключовими при певних захворюваннях серця. Поза межами уніфікованого ЕхоКГ дослідження залишилися дані про товщину стінок лівого та правого шлуночків, діаметр стовбуру легеневої артерії, час акселерації потоку у виносному тракті ПШ і т.д. Однак автори стандартного протоколу залишають за ехокардіографічними лабораторіями вибір додаткових показників, які можуть бути представлені в описовій частині заключення [4].

**Конфлікту інтересів немає.**

### **Література.**

1. Baumgartner H., Hung J., Bermejo J., et al. Echocardiographic Assessment of Valve Stenosis: EAE/ASE Recommendations for Clinical Practice Journal of the American Society of Echocardiography // J Am Soc Echocardiogr. – 2009. – Vol., N. 22. - P. 1-23.
2. Baumgartner H., Hung J., Bermejo J., et al. Recommendations on the Echocardiographic Assessment of Aortic Valve Stenosis: A Focused Update from the European Association of Cardiovascular Imaging and the American Society of Echocardiography // J Am Soc Echocardiogr. – 2017. - Vol. 30, N. 4. - P. 372-392.
3. Erbel R., Aboyans V., Boileau C., et al. 2014 ESC Guidelines on the diagnosis and treatment of aortic diseases. // European Heart Journal. – 2014. – Vol. 35. – P. 2873–2926.
4. Galderisi M., Cosyns B., Edvardsen T., et al. Standardization of adult transthoracic echocardiography reporting in agreement with recent chamber quantification, diastolic function, and heart valve disease recommendations: an expert consensus document of the

- European Association of Cardiovascular Imaging // European Heart Journal Cardiovascular Imaging. – 2017. – Vol. 18. – P. 1301–1310.
5. Galie` N., Humbert M., Vachiery J.L., et al. 2015 ESC/ ERS Guidelines for the diagnosis and treatment of pulmonary hypertension. // Eur Heart J. – 2016. – Vol. 1. – P. 67–119.
  6. Gardin J.M., Adams D.B., Douglas P.S., et al. Recommendations for a standardized report for adult transthoracic echocardiography: a report from the American Society of Echocardiography's Nomenclature And Standards Committee and Task Force for a standardized echocardiography report. // J Am Soc Echocardiogr. – 2002. - Vol. 15. – P. 275-290.
  7. Henry W.L., DeMaria A., Gramiak R., et al. Report of the American Society of Echocardiography Committee on Nomenclature and Standards in Two-Dimensional Echocardiography. // Circulation. – 1980. – Vol. 62. – P. 212-217.
  8. Lang R.M., Badano L.P., Mor-Avi V. et. al. Recommendations for Cardiac Chamber Quantification by Echocardiography in Adults: An Update from the American Society of Echocardiography and the European Association of Cardiovascular Imaging // J Am Soc Echocardiogr. – 2015. - Vol. 28, N.. 1. – P. 1-39.
  9. Mitchell C., Rahko P.S., Blauwet L.A., et al. Guidelines for performing a comprehensive transthoracic echocardiographic examination in adults: Recommendations from the American Society of Echocardiography. // J Am Soc Echocardiogr. – 2019. – Vol. 32, N. 1. – P. 1-64.
  10. Nagueh S.F., Smiseth O.A., Appleton C.P., et al. Recommendations for the Evaluation of Left Ventricular Diastolic Function by Echocardiography: An Update from the American Society of Echocardiography and the European Association of Cardiovascular Imaging // J Am Soc Echocardiogr. – 2016. – Vol. 29, N. 4. – P. 277-314.
  11. Picard M.H., Adams D., Bierig S.M., et al. American Society of Echocardiography recommendations for quality echocardiography laboratory operations. // J Am Soc Echocardiogr. – 2011. – Vol. 24. – P. 1-10.
  12. Ponikowski P., Voors A.A., Anker S.D., et al. 2016 ESC Guidelines for the diagnosis and treatment of acute and chronic heart failure. // European Heart Journal. – 2016. – Vol. 37. – P. 2129–2200.
  13. Quiñones M.A., Otto C.M., Stoddard M., et al. Recommendations for Quantification of Doppler Echocardiography: A Report From the Doppler Quantification Task Force of the Nomenclature and Standards Committee of the American Society of Echocardiography // J Am Soc Echocardiogr. – 2002. – Vol. 15, N. 2. – P. 167-184.
  14. Rudski L.G., Lai W.W., Afilalo J., Guidelines for the Echocardiographic Assessment of the Right Heart in Adults: A Report from the American Society of Echocardiography // J Am Soc Echocardiogr. – 2010. – Vol. 23, N 7. – P. 685-713.

15. Vahanian A., Alfieri O., Andreotti F. et al. Guidelines on the management of valvular heart disease (version 2012) // European Heart Journal. – 2012. – Vol. 33. – P. 2451–2496.
16. Williams B., Mancia G., Spiering W., et al. 2018 ESC/ESH Guidelines for the management of arterial hypertension. // European Heart Journal. – 2018. – Vol. 39. – P. 3021–3104.
17. Zoghbi W.A., MD, Adams D., Robert O. Bonow R.O., et al. Recommendations for Noninvasive Evaluation of Native Valvular Regurgitation A Report from the American Society of Echocardiography Developed in Collaboration with the Society for Cardiovascular Magnetic Resonance // J Am Soc Echocardiogr. – 2017. - Vol. 30, N. 4. - P. 303-371.

### **Abstract**

#### **Implementation of the standard transthoracic echocardiographic report into clinical practice.**

Zhuravlyova L.V., Yankevych O.O.

Recently, transthoracic echocardiography became a powerful and flexible diagnostic tool providing improvement in management of patients with cardiovascular diseases. Development of new technologies and growing number of echocardiographic quantifications requires unifying approach to study and data presentation. Meanwhile, daily practice demonstrates significant variability of echocardiographic protocols which are in use in different hospitals. This discrepancy makes the interpretation of obtained data difficult. In 1980-year, American Society of Echocardiography (ASE) published first recommendations for echocardiographic study performing. Later, some new ultrasound methods were developed (continuous wave, pulse wave and tissue doppler, stress-echocardiography, transesophageal echocardiography, contrast study, speckle-tracking technology) and echocardiography became more complicated. In 2011-year, detailed recommendations for equipment of echocardiographic laboratory, medical staff qualification, careful selection of patients, study protocol and results presentation were published by ASE experts. In 2019-year, thorough step-by-step recommendations for echocardiography performing consequence and data collection were proposed for wide use by ASE. Another respectable organization - European Association of Cardiovascular Imaging (EACVI) focused attention on the problem of data presentation. In 2017-year EACVI published expert consensus for standardization of echocardiographic reporting.

In this article, the meaning for clinical practice of standard report parameters was analyzed and explained. The report includes assessment of heart chambers dimensions and volumes, together with doppler derived hemodynamic features, which are validated and well documented in multiple studies. Apart of echocardiographic data, standard report includes also patient's identifying information, anthropologic measures, heart rate, blood pressure and

main technical characteristic of ultrasound scanner. The implementation of universal reporting system into routine daily work may improve overall quality of medical service.

**Key words:** cardiovascular diseases, transthoracic echocardiography, standard report, expert consensus, clinical practice.

### Резюме

#### **Застосування стандартного протоколу трансторакальної ехокардіографії в клінічній практиці.**

Журавльова Л.В., Янкевич О.О.

На теперішній час трансторакальна ехокардіографія стала потужним і гнучким інструментом який забезпечує якісне лікування хворих з кардіоваскулярними захворюваннями. Розвиток нових технологій і збільшення кількості ехокардіографічних розрахунків потребує уніфікованого підходу до дослідження і презентації даних, що отримані. Між тим, щоденна практика демонструє значну варіабельність ехокардіографічних протоколів, які використовуються в різних лікувальних закладах. Ці розбіжності ускладнюють інтерпретацію даних, що отримані. В 1980 році, Американське товариство з ехокардіографії (ASE) опублікувало перші рекомендації з проведення ехокардіографічного дослідження. Згодом, були розроблені нові ультразвукові методи (безперервно-хвильова, імпульсна, тканинна доплерографія, стрес-ехокардіографія, черезстравохідна ехокардіографія, контрастне дослідження, технологія відстеження міток) і ехокардіографія стала ще більш складною. В 2011 році, детальні рекомендації щодо обладнання ехокардіографічної лабораторії, вимог до кваліфікації медичного персоналу, ретельного відбору хворих, протоколу дослідження і презентації результатів, були опубліковані експертами ASE. В 2019 році, покрокові рекомендації щодо послідовності проведення ехокардіографії і отримання даних були запропоновані ASE для широкого використання. Інша організація - Європейська асоціація кардіоваскулярної візуалізації (EACVI) сфокусувала увагу на проблему презентації даних. В 2017 році EACVI опублікувала пропозиції експертів щодо стандартизації ехокардіографічного рапорту. В даній статті значення показників стандартного протоколу для клінічної практики було проаналізоване і пояснене. Протокол включає оцінку розмірів і об'ємів камер серця, разом із доплерівськими показниками гемодинаміки, які підтверджені і задокументовані в численних дослідженнях. Окрім ехокардіографічних даних, стандартний протокол включає також ідентифікаційну інформацію про пацієнта, антропометричні дані, частоту серцевих скорочень, артеріальний тиск та основні технічні характеристики ультразвукового сканера. Впровадження універсальної системи презентації результатів у рутинну щоденну роботу може поліпшити загальну якість надання медичної допомоги.



**Ключові слова:** кардіоваскулярні захворювання, трансторакальна ехокардіографія, стандартний протокол, позиція експертів, клінічна практика.

## Резюме

### **Применение стандартного протокола трансторакальной эхокардиографии в клинической практике.**

Журавлева Л.В., Янкевич О.О.

В настоящее время трансторакальная эхокардиография стала мощным и гибким инструментом, который обеспечивает качественное лечение больных с кардиоваскулярными заболеваниями. Развитие новых технологий и увеличение количества эхокардиографических расчетов требует унифицированного подхода к исследованию и презентации полученных данных. Между тем, ежедневная практика демонстрирует значительную вариабельность эхокардиографических протоколов, которые используются в разных лечебных учреждениях. Эти расхождения усложняют интерпретацию полученных данных. В 1980 году, Американское общество эхокардиографии (ASE) опубликовало первые рекомендации по проведению эхокардиографического исследования. Со временем, были разработаны новые ультразвуковые методы (непрерывно-волновая, импульсная, тканевая доплерография, стресс-эхокардиография, чрезпищеводная эхокардиография, контрастное исследование, технология отслеживания меток) и эхокардиография стала еще более сложной. В 2011 году, детальные рекомендации по оборудованию эхокардиографической лаборатории, требованиям к квалификации медицинского персонала, тщательному отбору больных, протоколу исследования и презентации результатов, были опубликованы экспертами ASE. В 2019 году, пошаговые рекомендации касающиеся последовательности проведения эхокардиографии и получения данных были предложены ASE для широкого использования. Другая организация - Европейская ассоциация кардиоваскулярной визуализации (EACVI) сфокусировала внимание на проблеме презентации данных. В 2017 году EACVI опубликовала предложения экспертов по стандартизации эхокардиографического рапорта. В данной статье значение показателей стандартного протокола для клинической практики было проанализировано и объяснено. Протокол включает оценку размеров и объемов камер сердца, вместе с доплеровскими показателями гемодинамики, которые подтверждены и задокументированы в многочисленных исследованиях. Кроме эхокардиографических данных, стандартный протокол включает также идентифицирующую информацию про пациента, антропометрические данные, частоту сердечных сокращений, артериальное давление и основные технические характеристики ультразвукового сканера. Внедрение универсальной

системы презентации результатов в рутинную ежедневную работу может улучшить общее качество предоставления медицинской помощи.

**Ключевые слова:** кардиоваскулярные заболевания, трансторакальная эхокардиография, стандартный протокол, позиция экспертов, клиническая практика.