УДК 617.713-002-02:616.98:578.825]-089.843:611.018

Особенности формирования роговичного эпителия после пересадки аутографта при лимбальной недостаточности в эксперименте.

П. А. Бездетко, проф., д-р. мед. наук, Е. Н. Ильина, аспирант, О.В. Наумова, доц., канд. мед. наук, Ю. Е. Микулинский, канд. биол. наук, С. Г. Панибратцева, мл. науч. сотр.

Харьковский национальный медицинский университет, лаборатория клеточных биотехнологий ХМАПО, лаборатория молекулярной диагностики «Вирола» г. Харьков.

Ключевые слова: лимбальная недостаточность, аутологичные клетки лимба, аутографт, трансплантация.

Введение. Роговичный эпителий это плоский неороговевающий многослойный эпителий, состоящий из 5–6 слоёв клеток. Основными его функциями являются регенерация после повреждения и защитная, обеспечивающая стабильность слёзной плёнки [10, 13]. Восстановление поверхностного эпителия при его повреждениях происходит за счёт деления и миграции базальных эпителиоцитов роговой оболочки, а также трансформации и центростремительного движения камбиальных (стволовых) клеток лимба [13,14]. Стволовые клетки лимба расположены в базальном эпителии [14,15,16]. При возникновении дефекта на поверхности роговицы они способны мигрировать в область повреждения. При их недостаточности возникает патологическое состояние называемое конъюнктивизацией роговой оболочки или синдром лимбальной недостаточности [11,14]. Оно характеризуется следующими признаками: наличием конъюнктивального паннуса, хронического воспаления, помутнения, неоваскуляризации роговицы, неровной поверхности роговой оболочки, рецидивирующих эрозий и/или язв, деструкции базальной мембраны. Данные изменения приводят к значительному снижению зрения [10,14].

Одним из наиболее современных методов лечения является аутолимбальная трансплантация, при которой клетки лимба берутся с контрлатерального здорового глаза [12, 14 - 16]. Существуют проблемы по выделению, культивированию и фиксации аутологичных лимбальных клеток, как метода лечения данной патологии. Именно это и определило цель нашего исследования: изучить особенности формирования полноценного роговичного эпителия при лимбальной недостаточности после пересадки аутографта.

Необходимость экспериментальных исследований на животных обусловлена тем, что ряд поставленных задач: особенности регенерации роговичного эпителия при лимбальной недостаточности, эффективность фиксации аутографта в лимбальном кармане, закономерности формирования функционально-морфологической полноценности эпителия в зоне роговичного дефекта после пересадки аутографта не могли быть решены в условиях клиники.

Материалы и методы.

Экспериментальное исследование было выполнено на 25 кроликах породы «Шиншилла», весом 3-5кг, содержащихся в условиях вивария ХНМУ. Всем животным была смоделирована правосторонняя лимбальная недостаточность без механического повреждения лимбальной зоны по Милюдину, 2006г [6,9].

Экспериментальную группу составили 10 кроликов, у которых на глазах с развившейся лимбальной недостаточностью, в области лимба, в меридиане роговичного дефекта формировался карман, куда имплантировался лимбальный аутографт . Аутографт был получен путём культивирования участка лимба, размерами 1×2мм, до 1/3 его толщины, взятого из здоровых глаз кроликов экспериментальной группы методом ламеллярной кератэктомии на 12 часах. Фрагменты ткани, полученные из зоны лимба кролика, доставляли в лабораторию в стерильной бакпечатке с 5 мл транспортной среды для дальнейшего культивирования [3,4]. После удаления транспортной среды ткань инкубировали в 0,25%-ном растворе трипсина 20 минут при 37°С. Три-

псин затем удаляли, ткань ресуспендировали в среде DMEM и F12 (1:1) (Sigma, США) с 10% фетальной бычьей сывороткой (Sigma, США) и 50мкг/мл гентамицина (KRKA, Словения), а затем центрифугировали 10 мин при 1000 об/мин. Осадок ресуспендировали в 2 мл свежей культуральной среды, после чего клетки рассеивали в 10 мл среды в культуральный сосуд 80 $см^2$ и культивировали при 37°С и 5% CO_2 в CO_2-инкубаторе. Через 24 часа добавляли свежую среду и продолжали культивировать оставшиеся прикрепленными ко дну сосуда клетки еще сутки, до образования клеточного монослоя. Затем к клеткам добавляли охлаждённый до 4°С 0,25-% раствор трипсина. Через 30 сек трипсин удаляли, а клетки инкубировали 10 мин при 37°С. Открепившиеся от культурального сосуда лимбальные клетки ресуспендировали в 5 мл культуральной среды и осаждали центрифугированием в течение 10 мин при 1000 об/мин. Осадок ресуспендировали в 2 мл культуральной среды [1- 4,8]. Концентрацию клеток подсчитывали в камере Горяева [4].

Контрольную группу составили 15 кроликов с экспериментально полученной лимбальной недостаточностью, получавшие местное консервативное лечение репарантами (1%тиотриазолин, корнерегель). Для профилактики присоединения вторичной бактериальной инфекции у всех животных использовался антибактериальный препарат флоксал.

В послеоперационном периоде за кроликами вели тщательное наблюдение, суммарно оценивая их общее состояние, с учетом внешнего вида, поведения и отношения к пище; измеряли температуру тела и т.д. Наблюдение за состоянием глаз животных и восстановлением целостности роговичного эпителия осуществляли на 3,7,14 сутки методиками в проходящем свете (зеркальным офтальмоскопом) и биомикроскопией (метод фокального освещения) с помощью щелевой лампы (ЩЛ-2Б). Проводилась флюоресцеиновая проба. Клиническую оценку состояния глаз животных проводили по следующим признакам: наличие перикорнеальной инъекции, характеристика дефекта роговичного эпителия (площадь, глубина, локализация), интенсивность

помутнения роговицы оценивалась по 4-х балльной шкале [Куренков В.В., 1998г.]:

0 баллов - роговица прозрачна;

0.5 баллов - начальное помутнение; 1.0 балл - флер не влияет на рефракцию;

2.0 балла - помутнение изменяет преломляющую силу роговицы; 3.0 балла - вследствие флёра не определяются детали радужной оболочки; 4.0 балла - радужка не видна. Степень неоваскуляризации оценивалась по 4-х балльной шкале [Инатоми Т., Япония, 2006г.] : 0 - отсутствие неоваскуляризации; 1 - периферическая васкуляризация (в области лимба); 2 - пери - и окололимбальная васкуляризация; 3 - массивная васкуляризация лимба с начальной васкуляризацией всей поверхности роговицы; 4 - массивная васкуляризация всей поверхности роговицы.

По окончании срока наблюдения животных выводили из эксперимента под наркозом методом воздушной эмболии через ушную артерию. Материал для морфологического исследования забирался на 7, 14 сутки. Основой для морфологического исследования послужили глазные яблоки животных всех групп. Гистологические и гистохимические методики выполнялись по прописям, изложенным в руководствах по гистологической технике и гистохимии [5,7].

Полученные данные обработаны методом вариационной статистики с использованием t-критерия Стьюдента.

Результаты и их обсуждение. Лимбальные клетки биоптата, забор которого осуществлялся из здоровых глаз кроликов обладали выраженной адгезией и образовывали на дне культурального флакона колонии . Клетки имели достаточно высокую пролиферативную активность. До культивирования количество клеток было 23±7,9 на мм². Через 24 часа их количество удвоилось (49±1,7 кл./ мм²), $p< 0,001$*. Через 58,9±5,6 часов образовался монослой с их утроенным количеством (71±6,3 кл./ на мм²), $p<0,0001$*.Результаты представлены на рис. 1.

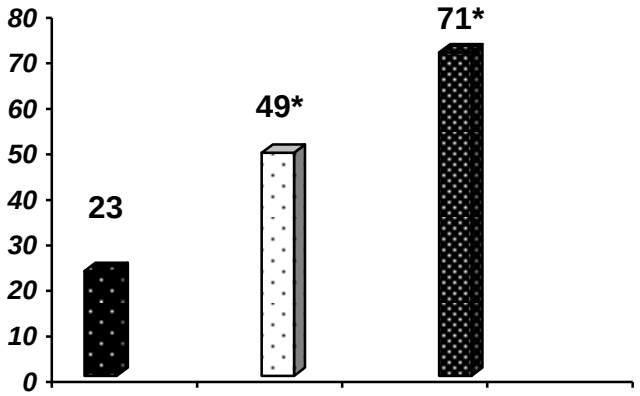

Рис. 1. Концентрация культивированных лимбальных клеток кроликов (количество клеток на мм²). p<0,001* через 24 часа, p<0,0001* через 58,9±5,6 часов.

Клетки рассеивали на биодеградируемые фибриновые пленки диаметром 0,5см, полученные из плазмы крови этих же кроликов. Таким образом, был сформирован аутографт, впоследствии трансплантированный на глаза кроликов, с предварительно смоделированной лимбальной недостаточностью.

Распределение животных по срокам наблюдения представлено в таблице 1.

Таблица 1.

Распределение животных по срокам наблюдения

Группы животных	Сроки исследования после операции		
	3 сутки	7 сутки	14 сутки
Экспериментальная (n=10)	10	10	5
Контрольная (n=15)	15	15	10

В послеоперационном периоде наблюдалось спокойное течение, нагноения, потери трансплантата не наблюдалось. Все прооперированные животные сохраняли свою активность и аппетит. Температура тела незначительно

(37,1±0,1°C) повышалась на протяжении первых двух суток послеоперационного периода. На 3 сутки в обеих группах отмечалась умеренная перикорнеальная инъекция, на 7 сутки лёгкая, на 14 сутки инъекция отсутствовала, различия не достоверны , p>0,01.Исчезновение перикорнеальной инъекции отмечено в экспериментальной группе на 6,5±0,4 сутки, в контроле на 6,8±0,7сутки, различия не достоверны, p>0,01.

Частичная (полная) эпителизация роговичного дефекта. В экспериментальной группе на 3 сутки после операции отмечалась частичная эпителизация дефекта роговой оболочки, в среднем на 3,8±0,4 сутки, с неровностью её поверхности. Аутографт плотно прилежал в месте фиксации. В группе контроля на 3 сутки после проведения эксперимента отмечался центрально расположенный, почти тотальный (занимающий до 70 % площади) роговичный дефект в поверхностных слоях. Имеющийся эпителиальный слой (на периферии) был тонкий с неровной поверхностью и наползал на роговицу в виде вала с периферии. Частичная эпителизация отмечена на 6,7±0,2 сутки, p<0,01*.

На 7 сутки в экспериментальной группе макроскопически неполная эпителизация роговичного дефекта (полная эпителизация отмечена на 8,9±1,1 сутки) поверхность роговицы ровная, гладкая. В месте формирования лимбального кармана, в области шва утолщение эпителия. Фрагменты лизирующейся фибриновой подложки. В группе контроля на 7 сутки дефект эпителия отсутствовал. Поверхность роговой оболочки была неровная. Полная эпителизация наступила на 14,1±0,9 сутки, p<0,001*. В экспериментальной группе на 14 сутки глаза спокойные, без макропризнаков воспаления. Полный лизис аутографта с фибриновой подложкой. Макроскопически врастания конъюнктивального эпителия на поверхность роговой оболочки не наблюдалось.

Интенсивность помутнения в динамике представлена на таблице 2. В экспериментальной группе помутнение отсутствовало во всех сроках наблюдения.

Таблица 2

Динамика помутнения роговой оболочки (в баллах)

Группы наблюдения	Сроки наблюдения после операции		
	3 сутки	7 сутки	14 сутки
Экспериментальная	0	0	0
Контрольная	0,5±0,9	0,9±1,1	1,4±0,9
Достоверность различий	p<0,01*	p<0,01*	p<0,001*

Степень неоваскуляризации в динамике представлены на таблице 3**.**

Таблица 3

Динамика неоваскуляризации роговицы (в баллах)

Группы наблюдения	Сроки наблюдения после операции		
	3 сутки	7 сутки	14 сутки
Экспериментальная	0	0	0
Контрольная	0,6±0,2	1,6±0,7	2,4±0,5
Достоверность различий	p<0,01*	p<0,001*	p<0,0001*

В экспериментальной группе неоваскуляризация отсутствовала в течение всего периода наблюдения.

Морфологические результаты лимбокератопломбирования: микроскопически на 7 день после операции обнаруживается на поперечном разрезе глаза утолщение зоны лимба за счет находящегося в роговично-склерально-лимбальном кармане аутотрансплантата. Передний эпителий роговицы неравномерной толщины – от 3-4 до 11-12 рядов в зонах пролиферации. В последних ядра базального ряда эпителиоцитов крупные, хорошо окрашиваемые гематоксилином, в них встречаются фигуры митоза. Вышележащие клетки

несколько меньших размеров, сохраняется округлая форма ядер, только в поверхностных 1-2 рядах клетки и их ядра несколько уплощаются. Отдельные эпителиоциты увеличены в объеме за счет скопления цитоплазматической жидкости, ядра их смещены на периферию. Базальная мембрана переднего эпителия интенсивно ШИК-позитивна и фуксинофильна, непрерывна, неравномерной толщины. Кератобласты лежат между умеренно фуксинофильными тонкими соединительными волокнами, складывающимися в пучки, ориентированные параллельно друг другу. Среди волокон определяются немногочисленные сосуды капиллярного типа, стенка которых представлена умеренно ШИК-позитивной базальной мембраной и лежащими на ней эндотелиоцитами с несколько набухшей эозинофильной цитоплазмой и умеренно окрашиваемым гематоксилином уплощенным ядром. Периваскулярно определяются единичные клетки лимфоидного ряда. Часть сосудов с сужением или облитерацией просвета. См. рис.2.

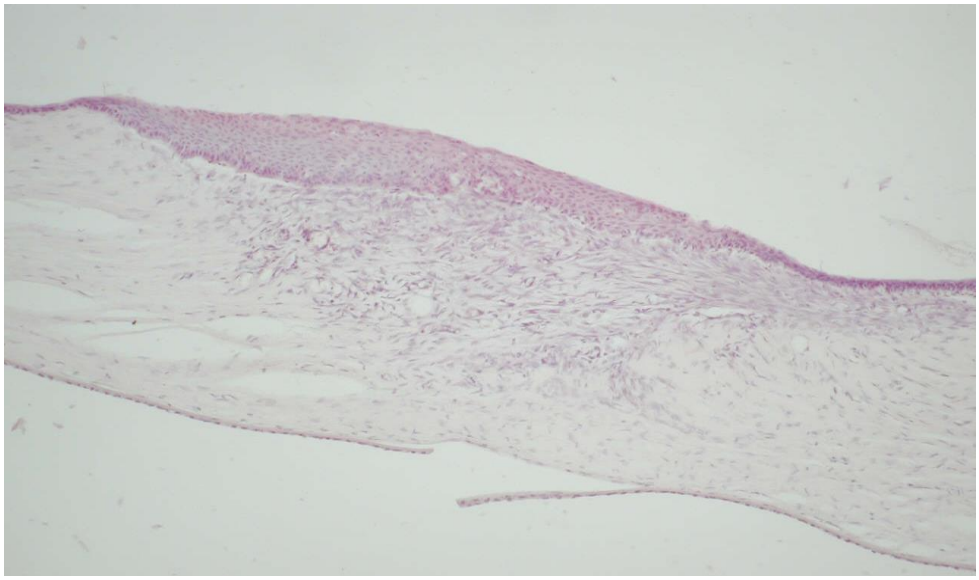

Рис. 2. Утолщение роговицы в зоне проведенной операции; очаговая гиперплазия переднего эпителия, пролиферация кератобластов в стенках сформированного кармана. Окраска гематоксилином и эозином х 200.

На 14 день после ЛКП аутографта при микроскопическом исследовании поперечного среза глаза кроликов исследуемой группы роговица полностью эпителизирована, на всем протяжении, за исключением зоны лимба покрыта 4-5 рядами клеток с четкой дифференцировкой на слои. В области лим-

ба в месте формирования лимбального кармана определяется очаг гиперплазии эпителия до 6-7 рядов. По ходу сформированного кармана наблюдается увеличение количества кератобластов, расположенных между фуксинофильными соединительными волокнами, складывающимися в пучки, ориентированные параллельно друг другу и поверхности глаза. Пространства между пучками коллагеновых волокон расширены. Среди волокон определяются также немногочисленные сосуды капиллярного типа, стенка которых представлена умеренно ШИК-позитивной базальной мембраной и лежащими на ней эндотелиоцитами с несколько набухшим слабо базофильным ядром. Периваскулярно определяются клетки лимфоидного ряда. Часть сосудов с частичной или полной облитерацией просвета. В дне лимбального кармана лежат пласты из тесно прилежащих друг к другу и расположенных в несколько рядов фибробластоподобных клеток. Они несколько вытянутой формы с неправильной или несколько вытянутой формы ядром, занимающим почти всю площадь клетки. Ядра со средней степенью дисперсности хроматина, содержат 1-2 ядрышка, хорошо воспринимают основные красители. Часть клеток с гиперхромными ядрами, фигурами митозов. Аналогичного строения группы клеток определяются также в вышележащих отделах собственного вещества и субэпителиальных отделах. В части наблюдений эпителий, прилежащий к участку гиперплазии истончен до 2-3 рядов клеток. Базальные эпителиоциты со слабо базофильной цитоплазмой и округлым или овальным ядром, хорошо воспринимающим основные окраски, в части клеток определяются фигуры митоза. Вышележащие 1-2 ряда эпителиоцитов представлены плоскими клетками с уплощенными базофильными ядрами. Базальная мембрана переднего эпителия умеренно ШИК-позитивна, непрерывна, неравномерной толщины, несколько истончена в зоне гиперплазии. Под эпителием в поверхностных отделах лимба определяются тонкие слабо фуксинофильные волокнистые структуры, между которыми лежат растянутые тонкостенные кровеносные и лимфатические сосуды с очаговой десквамация набухшего эндотелия, базальная мембрана эндотелия несколько утолщена, умеренно ШИК-позитивна.

Вне зоны лимбального кармана параллельно лежащие соединительнотканные пластины собственного вещества роговицы слабо фуксинофильны, несколько набухшие, аморфное вещество слабо ШИК-позитивно. Пространства между пластинами несколько расширены. Между коллагеновыми волокнами определяются немногочисленные кератинобласты с округлым или вытянутым слабо базофильным ядром, единичные лимфоциты и макрофаги.

В группе контроля на 7 сутки после деэпителизации морфологически установлено нарушение дифференцировки роговичного эпителия, с наличием нехарактерных для него бокаловидных клеток. Отмечается неровность поверхности роговицы, диффузная лимфогистиоцитарно-макрофагальная инфильтрация верхних отделов стромы. Неоваскуляризация.

На 14 сутки после деэпителизации отмечался конъюнктивальный паннус, деструкция базальной мембраны, с уменьшением полиморфноядерных лейкоцитов в поверхностных слоях стромы и увеличением количества фибробластов, что говорит об исчезновении воспаления. Также отмечается наличие новообразованных сосудов. См. рис. 3.

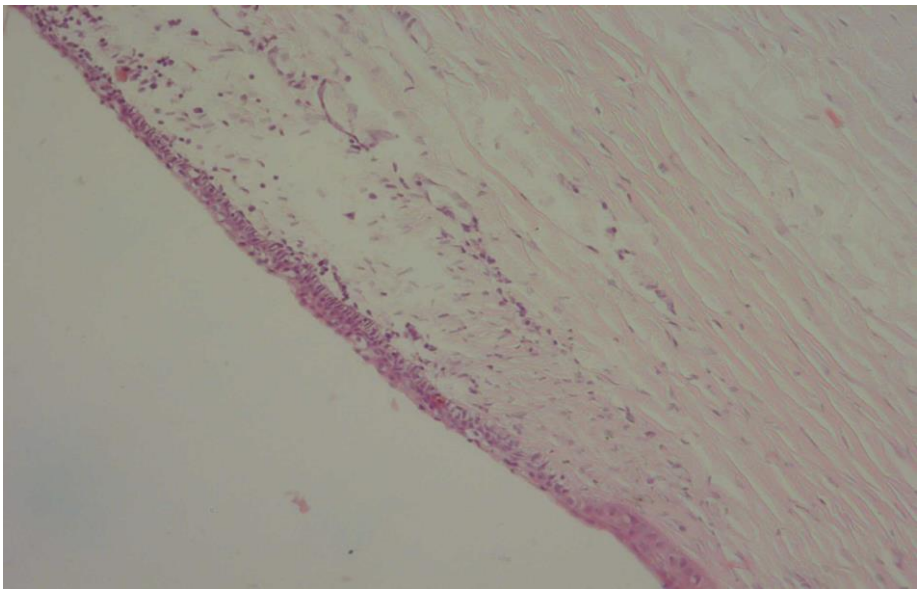

Рис. 3. Конъюнктивальный паннус в зоне лимба. Неровность поверхности роговицы, наличие бокаловидных клеток.(14 сутки) Бел.2.1. ГЭ 100.

Благодаря эксперименту по созданию лимбальной недостаточности можно утверждать, что это состояние приводит к разрастанию на поверхнос-

ти роговой оболочки клеток конъюнктивального эпителия (бокаловидных клеток), прорастанию сосудов и нарушению её прозрачности. А операция по фиксации культивированных клеток лимбального эпителия (аутографта) в роговично – склерально – лимбальный карман восстанавливает полноценный эпителий на поверхности роговицы, за счет имплантированной культуры лимбальных клеток, группы которых обнаруживаются, как в месте их имплантации, так и в субэпителиальных отделах роговицы. Локализация лимбальных клеток в поверхностных отделах роговицы объясняется, по нашему мнению, их способностью мигрировать к месту предшествующего повреждения эпителия.

Полученные данные клинико – морфологического исследования свидетельствуют как об успешном приживлении аутотрансплантата, так и положительной динамике регенераторного процесса, приводя к нормальному функционированию переднего отдела глаза.

Выводы.

1. В результате проведенных исследований была отмечена высокая пролиферативная активность эпителиоцитов лимба при их культивировании в эксперименте (количество клеток утроилось через 58,9±5,6 часов от начала культивирования с образованием монослоя, $p<0,0001$*).

2. После лимбокератопломбирования аутографта у животных с экспериментальной лимбальной недостаточностью выявлено отсутствие признаков конъюнктивизации роговой оболочки (помутнения и неоваскуляризации, на 7 и 14 сутки после операции, $p<0,0001$*).

3. Выявлено, что после ЛКП аутографта в глазах животных с предварительно смоделированной лимбальной недостаточностью гистологически обнаружена на 14 сутки полная эпителизация дефекта роговицы с четкой дифференцировкой переднего эпителия на слои, что говорит об эффективном влиянии ЛКП аутографта на регенерацию роговичного эпителия.

Список литературы.

1. Герасименко В.Г. Биотехнология. - Киев: Выща школа,1989. - 343 с.

2. Гринберг К.Н., Кухаренко В.И., Ляшко В.Н. Культивирование фибробластов человека для диагностики наследственных болезней // Методы культивирования клеток.- Л.: Наука,1988. – С. 251 - 260.

3. Завертляев Б.П. Биотехнология в воспроизводстве и селекции крупного рогатого скота. - Л.: Агропромиздат, 1989. - 255 с.

4. Какпаков В.Т. Культивирование клеток и тканей беспозвоночных // Методы культивирования клеток. - Л.: Наука, 1988. - С. 241 - 250.

5. Лилли Р. Методическое руководство по гистологической технике и гистохимии. – М.: Наука, 1960. – С. 34.

6. Милюдин Е. С. Экспериментальная модель недостаточности регионалных стволовых клеток роговичного эпителия // Вестник СамГУ - Естественнонаучная серия, 2006, №9 (49), с. 219.

7. Пирс Э. Методическое руководство по гистологической технике и гистохимии. – М.: Наука, 1962. – С.73.

8. Репин В.С. Эмбриональные стволовые клетки: фундаментальная биология и медицина. – М.: ”Реметэкс”, 2002. – 165с.

9. Amano S.Comparative study of intraoperative mitomycin C and - irradiation in pterygium surgery // Br. J. Ophthalmol. – 2000. – Vol. 84. – P.618–621.

10. Grueterich M., Espana E.M., Tseng S.C.G. Ex Vivo Expansion of Limbal Epithelial Stem Cell: Amniotic Membrane Serving as a Stem Cell Niche // Survey of Ophthalmol. – 2003. – Vol. 48 (6). – P. 631 – 646.

11. Hazlett L.D. Epithelial desquamation in the adult mouse cornea: A correlative TEM-SEM study // Ophthalmic Res. – 1980. – Vol. 12. – P.315.

12. He Y., Sun B., Ding X. Limbal epithelial autograft transplantation for treatment of unilateral fibrous vascularized cornea caused by chemical burns // Chung-Hua-Yen-Ko-Tsa-Chih. – 1996. – Vol. 32 (1). – P.11–14.

13. Lavker R., Tseng S., Sun T. Corneal epithelial stem cells at the limbus: looking at some old problems from a new angle // Experimental eye research. – 2004. – Vol. 78. – P. 433 – 446.

14. Pfister R. R. Corneal stem cell disease: concepts, categorization, and treatment by auto- and homotransplantation of limbal stem cells // CLAO-J. –1994. – Vol. 20 (1). – P.64–72.

15. Kenyon K.R., Tseng S.C.G. Limbal autograft transplantation for ocular surface disorders // Ophthalmology. – 1989. – Vol. 96 – P.709 – 723.

16. Kinoshita S., Koizumi N., Nakamura T. Transplantable cultivated epithelial sheet for ocular surface reconstruction // Exp. Eye research. – 2004. – Vol. 78 – P. 483 – 491.

Особенности формирования роговичного эпителия после пересадки аутографта при лимбальной недостаточности в эксперименте.

П. А. Бездетко, Е. Н. Ильина, О.В. Наумова, Ю. Е. Микулинский, С. Г. Панибратцева

Ключевые слова: лимбальная недостаточность, аутологичные клетки лимба, аутографт, трансплантация.

Изучались особенности восстановления роговичного эпителия после пересадки аутографта при лимбальной недостаточности в эксперименте. Было прооперировано 10 кроликов породы Шиншилла, которым на глаза с предварительно смоделированной лимбальной недостаточностью в сформированный лимбальный карман был трансплантирован аутографт на фибриновой подложке, полученный с контрлатеральных здоровых глаз кроликов с последующим культивированием в лабораторных условиях. Это позволило избежать дальнейшего развития конъюнктивизации роговицы, снизить (до полного исчезновения) неоваскуляризацию и помутнение роговой оболочки, и добиться полной эпителизации дефекта роговицы с четкой дифференцировкой переднего эпителия на слои.

Особливості формування рогівкового епітелію після пересадки аутографта при лімбальній недостатньості в експерименті.

П. А. Бездітко, Є. М. Ільїна, О. В. Наумова, Ю. Ю. Микулинський, С. Г. Панібратцева

Ключові слова: лімбальна недостатність, аутологічні клітини лімба, аутографт, трансплантація.

Вивчалися особливості відновлення рогівкового епітелію після пересадки аутографта при лімбальній недостатньості в експерименті. Було прооперовано 10 кролей породи Шиншила, яким на очі із попередньо смодельованою лімбальною недостатністю в сформовану лімбальну кишеню був трансплантован аутографт на фібріновому субстраті, взятий із контрлатеральних здорових очей кролей з наступним його культивуванням в лабораторних умовах. Це дозволило уникнути подальшого розвитку кон'юнктивізації рогівки, знизити (до повного уникнення) неоваскуляризацію і помутніння рогівки, та досягти повної епітелізації дефекту рогівки із чіткою диференціацією переднього епітелію на шари.

Regeneration of corneal epithelium after autograft transplantation at the stem cell deficiency in experiment.

P. A. Bezdetko, Y. N. Ilyina, O. V. Naumova, Y. Y. Mikulinskiy, S. G. Panibratseva

Keywords: the stem cell defficiency, the autologus limbal cells, the transplantation, the autograft.

The study was performed on 10 rabbits with the experimental model of the stem cell defficiency. They received the autograft transplantation in the pocket, formed between the limbal tissue and corneal tissue. Autograft was cultivated from the autologus stem cells of the healthy eye (limbal biopsy [1 x 2 x 0.35 mm] was performed on normal contrlateral eyes on 12 h). This surgical treatment let us to stop the conjunctivization and neovascularization of the cornea , improve the repare of the anterior segment of the injuring eyes and restoring the corneal trans-

parency. It has allowed to achieve full epitalization of corneal defect with an accurate differentiation forward epithelium on layers.