ISSN 1608-1706 (print), ISSN 2307-1397 (online)

СПЕЦИАЛИЗИРОВАННЫЙ НАУЧНО-ПРАКТИЧЕСКИЙ ЖУРНАЛ

Травма

www.mif-ua.com

Том 19, № 5, 2018

Том 19, №5, 2018

Травма

ПРЕПАРАТ РОКУ 2018

Переможець у номінації «Препарат року» у категорії рецептурних лікарських засобів за результатами XIX конкурсу професіоналів фармацевтичної галузі України «Панацея 2018»

«Препарат року»

німесулід **Німесил®**

- *30 пакетиків, гранули для оральної суспензії*[1]
- *100 мг німесуліду у кожному пакетику, по 100 мг два рази на добу*[1]
- *курс лікування до 15 діб*[1]

ЖАРОЗНИЖУВАЛЬНА, ПРОТИЗАПАЛЬНА, ЗНЕБОЛЮВАЛЬНА дія[1,***]

- **більш низький ризик гастроінтестинальних геморагічних ускладнень у порівнянні з багатьма іншими НПЗП**[2,3]
- **інгібує колагеназу (до 91,9%)**[**]
- **інгібує IL-1β**[**], **IL-6**[**,*], **IL-8**[**] **та субстанцію "P"**[*]
- **додаткове інгібування ФНП-α**[**] **(до 70%)**[**]

Інформація про рецептурний лікарський засіб для професійної діяльності спеціалістів у галузі охорони здоров'я.
Фармакотерапевтична група: неселективні нестероїдні протизапальні засоби. Код АТХ M01A.X17.
Склад: 1 одноразовий пакет по 2 г гранул містить німесуліду 100 мг. **Показник.** Лікування гострого болю. Лікування первинної дисменореї. Німесулід слід застосовувати тільки в якості препарату другої лінії. Рішення про призначення німесуліду повинно прийматися на основі оцінки усіх ризиків для конкретного пацієнта. **Німесулід слід застосовувати тільки в якості препарату другої лінії. Спосіб застосування та дози.** Дорослим та дітям старше 12 років призначають 200 мг німесуліду (1 одноразовий пакет) 2 рази на добу після їди. Максимальна тривалість курсу лікування Німесилом — 15 діб. **Протипоказання.** Відома підвищена чутливість до німесуліду або до будь-якого компонента препарату. Тяжке порушення функції нирок або печінки та інше. **Побічні дії.** Анемія, еозинофілія, тромбоцитопенія, пакет гранул, гіпоурія, підвищена чутливість, анафілаксія, генералізований відчуття страху, нервозність, нічні жахливі сновидіння, запаморочення, тривожний біль, сонливість, вертиго (запаморочення), тахікардія, гіпертонія, геморагія, набухність артеріального тиску, прилиски, задишка, диспноэ, кашель, дерматит, кропив'янка, блювання, запор, метеоризм, гастрит, кровотеч у травному тракті, виразка та перфорація 12-палої кишки або шлунка, біль у животі, дисфагія, стоматит, виразкування чорного кольору, збільшення рівня ферментів печінки, гепатит, жовтяничний (фульмінантний) гепатит, із летальним кінцем у тому числі, жовтяниця, холестаз, свербіж, висип, підвищена пітливість, еритема, дерматит, кропив'янка, ангіоневротичний набряк, набряк обличчя, еритемна пропроформа, синдром Стівенса—Джонсона, токсичний епідермальний некролез, дизурія, гематурія, затримка сечовиділення, нирокова недостатність, олігурія, інтерстиціальний нефрит, набряк, незадужання, астенія, гіпотермія та інше. Повний перелік показань, протипоказань, побічних ефектів, а також докладну інформацію про спосіб та особливості застосування препарату можна знайти в інструкції для медичного застосування препарату Німесил®, наказ МОЗ від 29.11.2017 р. № 1495. **Виробник.** Фарм Фрос енд Фармасьютікалз Н.Т.М. С.П.А./ Fine Foods & Pharmaceuticals N.T.M. S.P.A. **Місцезнаходження.** Віа Гріньяно, 43 — 24041 Брембате (БГ), Італія./ Via Grignano, 43 - 24041 Brembate (BG), Italy.

[1]Інструкція для медичного застосування препарату Німесил®, наказ МОЗ від 29.11.2017 р. № 1495.
[2]Laporte J.R., Ibanez L., Vidal X., Vendrell L., and Lanoe R. Upper Gastrointestinal Bleeding Associated with the Use of NSAIDs. Drug Safety 2004; 27 (6): 411 – 420.
[3]Castellague J., Pisa F, Rosolen V, Drigo D., Rena-Guardia N., Giangreco M., Clagnan E., Tossini F, Zanier L., Barbone F. and Perez-Gutthann S. Risk of upper gastrointestinal complications in a cohort of users of nimesulide and other nonsteroidal anti-inflammatory drugs in Friuli Venezia Giulia, Italy. Pharmacoepidemiology and Drug Safety 2013 Apr; 22(4): 365-75. doi: 10.1002/pds.3385. Epub. 2012 Dec 11.
*Bartocchini A., Franceschini N., Amicosante G., Orlotti A., Miniesta G., Pantaleoni G. and Giulio di A. Can Non-steroidal Anti-inflammatory Drugs Act as Metalloproteinase Modulators? An in-vitro Study of Inhibition of Collagenase Activity. J. Pharm. Pharmacol. 1998; 50: 1417-1423 (адаптовано табл.1).
**Kanuna T., Iwasa M., Kondo G., Watanabe H., Ohashi M., Ito D., Nagumo M. Suppressive effect of selective cyclooxygenase-2 inhibitor on cytokine release in human neutrophils. Int Immunopharmacol. 2002 Oct; 2(10-11): 1519-28.
* Bianchi M., Broggini M., Balsamo R, Franchi S., Sacerdote P. Effects of nimesulide on pain and on synovial fluid concentrations of substance P, interleukin-6 and interleukin-8 in patients with gonarthrosis/hip: comparison with celecoxib. Int. J. Clin. Pract. 2007 Aug; 61(8): 1270-7. Epub. 2007 Jun 22.
*Bennett A. and Villa G. Nimesulide: an NSAID that preferentially inhibits COX-2, and has various unique pharmacological activities. Exp. Opin. Pharmacother., 1 (29), 277-286, 2000.
*Дослідження in vitro.
**У високих концентраціях, експериментальні дослідження на тваринах.
***Фармакодинамічна дія.

За додатковою інформацією про препарат звертайтеся за адресою:
Представництво «Берлін-Хемі/А. Менаріні Україна ГмбХ» в Україні,
02098, м. Київ, вул. Березняківська, 29, тел.: (044) 494-33-00, факс: (044) 494-33-09

BERLIN-CHEMIE
MENARINI

ЗАСЛАВСКИЙ Издательский дом

УДК 616-092.9:616.71.72-002.5-07 DOI: 10.22141/1608-1706.5.19.2018.146647

Голка Г.Г.[1], Веснін В.В.[1], Фадєєв О.Г.[1], Олійник А.О.[1], Данищук З.Н.[2], Новохатська М.Ф.[3]
[1]Харківський національний медичний університет, м. Харків, Україна
[2]ДУ «Інститут патології хребта та суглобів ім. проф. М.І. Ситенка НАМНУ», м. Харків, Україна
[3]КЗОЗ «Обласний протитуберкульозний диспансер № 1», м. Харків, Україна

Експериментальне моделювання туберкульозного спондиліту

Резюме. ***Актуальність.*** *Туберкульозний спондиліт (ТС) в структурі кістково-суглобового туберкульозу у дорослих займає провідне місце і досягає 40–61,5 %.* ***Метою*** *даної публікації є висвітлення процесу моделювання туберкульозного спондиліту і його особливостей у морських свинок для подальшого використання результатів експерименту у лікувальній та науковій практиці.* ***Матеріали та методи.*** *Експеримент ставився на 40 статевозрілих морських свинках. Моделювання туберкульозного спондиліту проводилось на основі розробленого нами способу (патент № 112423 (UA) Україна). Усі тварини були розподілені на чотири рівні групи: 1-ша — 3-тя групи (основні) — виконувалась ін'єкція 0,5 мл суспензії M.tuberculosis (0,1 мг сухої маси в 1 мл) в тіло хребця згідно з методикою; 4-та група — контрольна. Тваринам робилась ін'єкція стерильного фізіологічного розчину (0,9% — 0,5 мл) в тіло хребця. Група 1 (10 свинок) — лікування специфічними антибактеріальними препаратами (АБП) першого ряду (ізоніазид, стрептоміцин, рифампіцин). Група 2 (10 свинок) — лікування специфічними антибактеріальними препаратами другого ряду (амікацин, рифабутин, офлоксацин). Група 3 (10 свинок) — не проводилося лікування. За всіма тваринами проводилося динамічне спостереження з клінічними, рентгенологічними, патоморфологічними і лабораторними дослідженнями. Виведення експериментальних тварин з досліду проходило за раніше розробленим графіком — при виявленні ознак досліджуваних стадій туберкульозного процесу. Всім виведеним з експерименту тваринам проводилося патоморфологічне дослідження. При цьому основна увага приділялася вивченню патоморфології уражених специфічним процесом хребців.* ***Результати.*** *У результаті морфологічного дослідження встановлено наявність активного туберкульозного процесу в тілах хребців і паравертебральних тканинах у тварин із модельованим туберкульозом і лікуванням специфічним АБП першого ряду, а також у тварин, які не приймали специфічного лікування. Важливо зазначити, що ступінь вираженості деструктивних змін у вражених хребцях у тварин нелікованих і тих, які приймали АБП першого ряду, практично однаковий. У тварин, яким моделювали туберкульоз і лікували специфічним АБП другого ряду, виявлено пригнічення патологічного процесу з утворенням молодої кісткової та сполучної тканини різного ступеня зрілості та наявністю зони, що відмежовує вогнище запалення від здорової тканини в ранні терміни захворювання (один місяць). В результаті виконаної роботи вдалося простежити стадійність розвитку туберкульозного спондиліту у морської свинки та сучасні особливості клінічного, рентгенологічного та патоморфологічного перебігу. Виявлена ідентичність моделі основних клінічних форм туберкульозного спондиліту у морської свинки та людини.* ***Висновки.*** *Дане дослідження показало, що проведення сучасної інтенсивної специфічної антибактеріальної терапії в умовах експерименту дозволяє досягти відмежування деструктивного процесу в порівняно ранні терміни розвитку захворювання (4–5 тижнів). Отримані нові знання про патоморфологічні особливості перебігу туберкульозного спондиліту дозволяють проводити радикальні оперативні втручання на хребті без ризику генералізації туберкульозного процесу в більш ранні терміни.*

Ключові слова: *експериментальне моделювання; туберкульозний спондиліт; лікування*

© «Травма» / «Травма» / «Trauma» («Travma»), 2018
© Видавець Заславський О.Ю. / Издатель Заславский А.Ю. / Publisher Zaslavsky O.Yu., 2018

Для кореспонденції: Голка Григорій Григорович, доктор медичних наук, професор, завідувач кафедри травматології та ортопедії, Харківський національний медичний університет, пр. Науки, 4, м. Харків, 61022, Україна; факс: (057) 700-41-32; e-mail: gr_golka@mail.ru
For correspondence: H. Holka, MD, Professor, Head of Department of traumatology and orthopedics, Kharkiv National Medical University, Science ave., 4, Kharkiv, 61022, Ukraine; fax: (057) 700-41-32; e-mail: gr_golka@mail.ru

Вступ

Туберкульозний спондиліт (ТС) в структурі кістково-суглобового туберкульозу (КСТ) у дорослих займає провідне місце і досягає 40–61,5 %. Основними проявами специфічного запального процесу в хребті є руйнування хребців, що призводить до порушення стабільності хребта, розвитку його деформацій, хронічних болів в спині. У 40–75 % випадків інфекційні запальні захворювання хребта перебігають з неврологічними ускладненнями різного ступеня вираженості, наявністю напливних абсцесів, нориць [2, 3].

Тенденція зростання захворюваності на туберкульоз, який відзначається в усіх країнах світу, робить актуальною проблему розробки сучасних методів оперативного лікування туберкульозного спондиліту.

Основні відомості про патогенез туберкульозу як хронічної специфічної інфекції з часів Роберта Коха і до наших днів були отримані шляхом експериментальних досліджень, і їх успіху сприяло те, що туберкульоз відноситься до антропозооноснихінфекцій [1, 5].

Перші досліди з моделювання кістково-суглобового туберкульозу були проведені проф. А.Н. Чистовичем зі співробітниками Ленінградського інституту хірургії туберкульозу (ЛІХТ) в 1935 році [5]. Заслуги і досягнення ЛІХТ в розвитку експериментального туберкульозу складно переоцінити. Всесвітньо відомі до цього часу роботи П.Г. Корнєва, Е.М. Белендіра присвячені вивченню патогенезу КСТ на експериментальних моделях даного захворювання у тварин. Але після об'єднання ЛІХТ та науково-дослідного інституту (НДІ) фтизіопульмонології в середині 90-х років XX сторіччя заклад став називатися Санкт-Петербурзьким НДІ фтизіопульмонології і основну увагу почав приділяти вивченню експериментальних моделей легеневого туберкульозу. За останні 20 років з даного закладу вийшли поодинокі публікації, присвячені експериментальному кістково-суглобовому туберкульозу [1–3].

З **метою** вивчення сучасних особливостей клінічного та патоморфологічного перебігу туберкульозного спондиліту, впливу сучасної антибактеріальної терапії на розвиток специфічного деструктивного процесу нами була створена модель туберкульозу хребта на основі введення культури мікобактерії туберкульозу (МБТ) безпосередньо в тіло хребця.

Матеріали та методи

Дослідження проводились на експериментальній базі Інституту експериментальної та клінічної ветеринарної медицини НААН. Експерименти були проведені на 40 статевозрілих (більше 6 міс.) морських свинках (середня маса 350–500 грамів). Протокол експерименту на тваринах затверджений комісією з біоетики Харківського національного медичного університету (протокол № 3 від 02 березня 2016 року), відповідно до правил Європейської конвенції захисту хребетних тварин, що використовуються в експериментальних та інших наукових цілях.

При порівняльному вивченні будови хребта за даними літератури форма і величина хребців морської свинки відрізняються від людських, але загальний план анатомічної будови хребта схожий (рис. 1). Вибір тварин обумовлений також високою сприйнятливістю до МБТ.

Моделювання туберкульозного спондиліту проводилось на основі розробленого нами способу (патент № 112423 (UA) Україна) [4]. В основу корисної моделі було поставлено завдання створення моделі туберкульозного спондиліту, максимально близької до натурального процесу за його клініко-рентгенологічними ознаками.

Згідно з корисною моделлю, тварину знерухомлюють та в положенні на правому чи лівому боці шкіру в ділянці проекції поперекового відділу хребта вище від крила клубової кістки вивільняють від шерсті й обробляють розчином йоду. Операційне поле відокремлюють стерильними салфетками, виконують пошаровий зовнішньоочеревинний доступ до передньобокової поверхні тіл хребців сегментів L_2–L_4 шляхом розшарування м'язів передньої черевної стінки і відтискання парієтального листка очеревини разом з вмістом черевної порожнини в медіальний бік. Після виділення передньобокової поверхні тіл хребців візуалізують сегментарні судини, останні беруть на тримачі з двох боків, перев'язують та пересікають. Потім в тіло хребця під візуальним контролем за допомогою шприца вводять культуру мікобактерій туберкульозу 0,5 мл зависі *M.bovis* штам Valle. Перев'язка сегментарних судин суттєво погіршує кровообіг в хребці, тим самим створює сприятливі умови для розвитку специфічного запального процесу. Післяопераційну рану пошарово ушивають з наступним динамічним клініко-рентгенологічним контролем терміном до появи клінічно-рентгенологічних ознак туберкульозного спондиліту.

Для дослідження було взято 40 морських свинок. Усіх тварин було розподілено на чотири рівні групи: 1-ша — 3-тя групи (основні) — виконувалась ін'єкція 0,5 мл суспензії *M.tuberculosis* (0,1 мг сухої маси в 1 мл) в тіло хребця згідно з методикою; 4-та група — контрольна. Тваринам робили ін'єкцію стерильного фізіологічного розчину (0,9% — 0,5 мл) в тіло хребця.

Група 1 (10 свинок) — лікування специфічними антибактеріальними препаратами (АБП) першого ряду (ізоніазид, стрептоміцин, рифампіцин). Група 2 (10 свинок) — лікування специфічними антибактеріальними препаратами другого ряду (амікацин, рифабутин, офлоксацин). Група 3 (10 свинок) — не проводилося лікування

Специфічні АБП вводилися в дозуваннях згідно з масою тварин (парентерально) щодня.

Перед початком експерименту тварини були обстежені на предмет наявності у них паразитарних та інфекційних хвороб, з наступним проведенням реакції Манту з 25 туберкуліновими одиницями *M.bovis* і *M.avium*. У всіх відібраних тварин результати туберкулінізації свідчили про відсутність імунітету до туберкульозу, це означає, що дані тварини на туберкульоз не хворіють і не хворіли.

Вибір місця зараження був обумовлений високою частотою (> 50 %) локалізації первинного оститу в субхондральній зоні тіла хребця кістки при ТС у пацієнтів.

Експериментальне моделювання ТС проводилось шляхом введення зависі *M.bovis* штам Valle (0,1 мг сухої маси в 1 мл) внутрішньохребцево згідно з методикою.

На першому етапі після виявлення ознак спондилітичної стадії туберкульозного спондиліту (через 1 місяць) було виведено з експерименту 16 тварин (по 4 з кожної групи). На другому етапі після виявлення клініко-рентгенологічно спондилітичної стадії — також 16 тварин. Виведення з експерименту здійснювали шляхом передозування ефіру.

Як зазначалось вище, морські свинки першої та другої групи отримували специфічну АБТ.

В подальшому ми чекали появи постспондилітичної стадії або ремісії захворювання, але переважна кількість тварин, в яких моделювали ТС, загинули в терміни від 3 до 4 місяців. Причиною смерті цих тварин, за результатами макроскопічного обстеження при автопсії, стала генералізація інфекційного процесу з наступним ураженням життєво важливих органів і систем.

Постспондилітичну стадію захворювання нам вдалось отримати лише в 2 морських свинок другої групи, в яких проводилось лікування специфічним АБП другого ряду. Дві морські свинки контрольної групи були в кінці експерименту без всяких ознак інфекційного процесу.

За всіма експериментальними тваринами відбувалося динамічне клініко-рентгенологічне спостереження. Всім виведеним з експерименту тваринам проводилося патоморфологічне дослідження. При цьому основна увага приділялася вивченню патоморфології уражених специфічним процесом хребців.

Клінічне дослідження

За всіма тваринами проводилося динамічне спостереження з детальним клінічним оглядом, зважуванням, дослідженням функції хребта, нижніх кінцівок. При клінічному обстеженні тварини враховували поведінку, позу і характер пересування. При оцінці нижніх кінцівок звертали увагу на положення кінцівки, загальний вигляд і можливість активних рухів. Пальпація ділянки хребта розширювала і доповнювала отримані дані шляхом оцінки стану шкіри, м'яких тканин, що оточують хребет. Визначалася амплітуда активних рухів у нижніх кінцівках.

Через 1 місяць після зараження в усіх тварин основної групи спостереження зазначалося підвищення загальної температури в середньому на 0,5 °С, одночасно з'являлося і наростало обмеження рухів у великих суглобах нижніх кінцівок. Втрата маси тіла тварин становила від 20 до 40 грамів. У 6 морських свинок сформувалися напливні абсцеси на передній і медіальній поверхні стегна. Поява абсцесів могло бути наслідком руйнування кортикального шару біля вогнища деструкції з наступним залученням в запальний процес перевертебральних тканин. На рентгенограмах визначався місцевий остеопороз, було видно вогнище деструкції з руйнуванням субхондральної зони.

Наступне спостереження за експериментальними тваринами показало, що в подальшому формувався і збільшувався в розмірі (тільки в межах хребця) туберкульозний остит.

Протягом наступних 4–6 тижнів продовжували зростати симптоми інтоксикації (млявість тварин, зниження апетиту), втрата маси тіла становила в середньому 60 г. У частини тварин були відмічені потовщення і інфільтрація м'яких тканин в ділянці післяопераційного доступу та паравертебрально, відзначалася згинальна контрактура в суглобах нижніх кінцівок. Визначалася виражена кульгавість, кінцівку тварини не навантажували, тягли за тулубом (рис. 2). У низці випадків абсцеси поширювалися на ділянку стегна, формувалися нориці. На рентгенограмах відзначалося збільшення деструктивних вогнищ, вони займали весь хребець з переходом на суміжний сегмент. Осередки деструкції містили різної форми і розміру секвестри (рис. 3).

Рентгенологічне дослідження

Рентгенологічне дослідження проводилося за показаннями від 3 до 5 разів у період спостережень за твариною. Рентгенографія хребта — при фіксації морської свинки на спеціальному верстаті і знерухомленні ксилазином (5 мг на 1 кг маси тварини). Вивчалися структура хребців, стан та розміри міжхребцевих дисків, наявність вогнищ деструкції, їх динаміка, стан паравертебральних тканин.

Рентгенологічні ознаки туберкульозного спондиліту включали: деформацію замикальних пластинок; звуження міжхребцевої щілини внаслідок руйнації міжхребцевого диска; узурацію хребців; вогнищевий остеопороз; клиноподібну деформацію хребця; компресійні переломи.

Виведення експериментальних тварин з досліду проводилося за раніше розробленим графіком. Перед евтаназією тварин ретельно оглядали, а після неї виготовляли блоки сегментів поперекового відділу хребта, що були уражені деструктивним процесом, отримані макропрепарати піддавалися рентгенографії та патоморфологічному дослідженню.

Патоморфологічні дослідження

Анатомічна препаровка і макроскопічне вивчення препаратів хребта проводилися безпосередньо після виведення з експерименту тварин. Макроскопічно вивчався стан хребта, м'язово-зв'язкового апарату, наявність напливних абсцесів, виготовлялися макропрепарати хребців (рис. 4).

Для гістологічного дослідження виділяли хребці морських свинок та прилеглі м'язи і фіксували у розчині з масовою часткою нейтрального формаліну 10%. Для вивчення запального процесу в хребцях проводили декальцинацію кісток у розчині з масовою часткою азотної кислоти 4% при температурі від 18 до 22 °С. Кістки після декальцинації та прилеглі до хребців м'язи зневоднювали у спиртах зростаючої міцності (50°, 70°

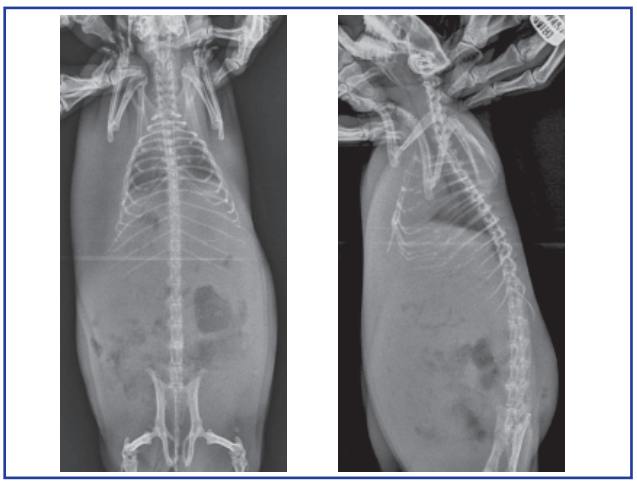

Рисунок 1. Нормальна рентген-анатомія хребта морської свинки

Рисунок 2. Зовнішній вигляд морських свинок в спондилітичній фазі захворювання

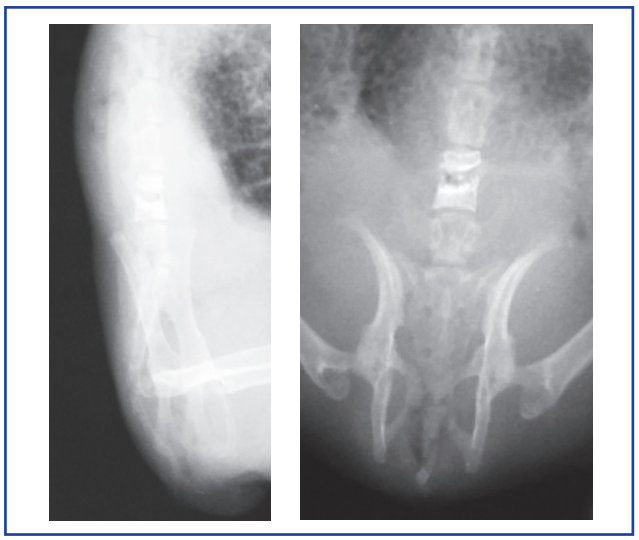

Рисунок 3. Контактна деструкція хребців

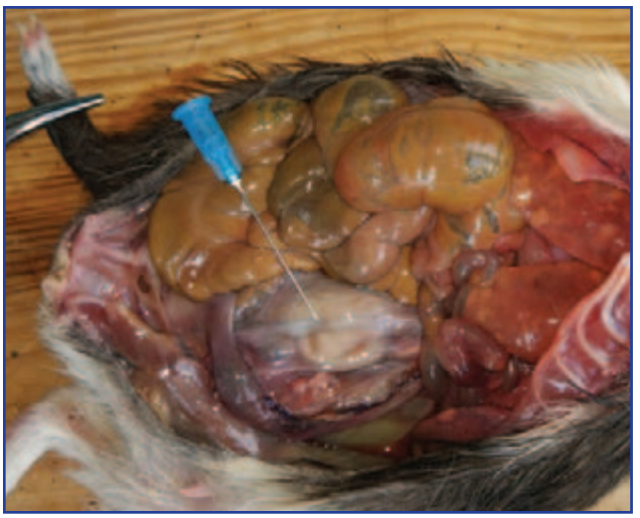

Рисунок 4. Візуалізація двобічних напливних абсцесів морської свинки 1-ї групи

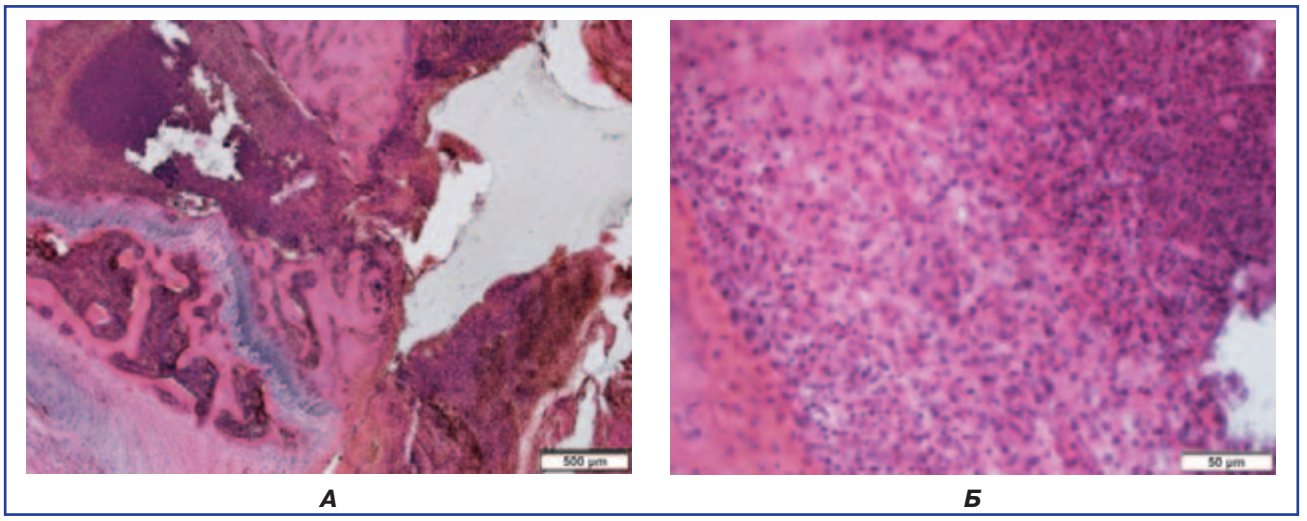

Рисунок 5. Фрагмент тіла хребця поперекового відділу хребта морської свинки після моделювання туберкульозу та лікування специфічним АБП першого ряду: А — вогнище специфічного запального процесу, руйнування кіркового шару; Б — периферичний відділ некрозного горбика, макрофаги, лімфоцити, плазмоцити. Гематоксилін та еозин

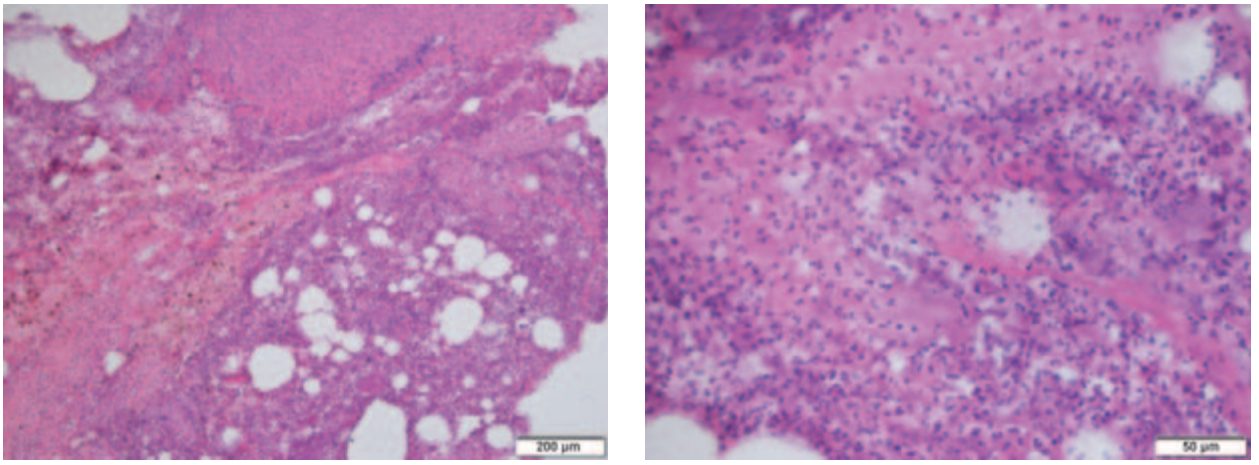

А *Б*

Рисунок 6. А — поширення запального процесу в паравертебральні м'які тканини з формуванням абсцесу; Б — фрагмент рис. 5А, дифузна інфільтрація лейкоцитами, казеозний некроз. Гематоксилін та еозин

спирти та двічі у 96°) та у спирті з ефіром (розчин 1 : 1), поміщали у целоїдин. Гістологічні зрізи виготовляли на санному мікротомі Reichert та забарвлювали гематоксиліном і еозином і за Ван Гізоном. Гістологічний аналіз проводили за допомогою світлового мікроскопа Axio Star Plus (Carl Zeiss) з використанням для фотографування цифрової фотокамери Canon Power Shot A610 та комп'ютерної програми AxioVision.

Результати та обговорення

При гістологічному дослідженні через 1 місяць після моделювання запального процесу в усіх тваринах чітко виявлялася признаки запалення (інфекційного процесу).

На гістопрепаратах, виготовлених із поперекового відділу хребта морських свинок, заражених мікобактеріями туберкульозу та пролікованих специфічним АБП першого ряду, у губчастій тканині тіла хребця було виявлено вогнища специфічного запального процесу, який проявлявся формуванням епітеліоїдних (центр — епітеліоїдні клітини) і некротичних (центр — казеозний некроз) горбиків. Навколо центрів горбиків виявляли вал з епітеліоїдних клітин, далі розташовувалися лімфоцити, макрофаги, плазматичні клітини, багатоядерні гігантські клітини Пирогова — Лангханса (рис. 5).

На ділянках тіла хребця спостерігали губчасту кісткову тканину з наявністю деструктивних змін.

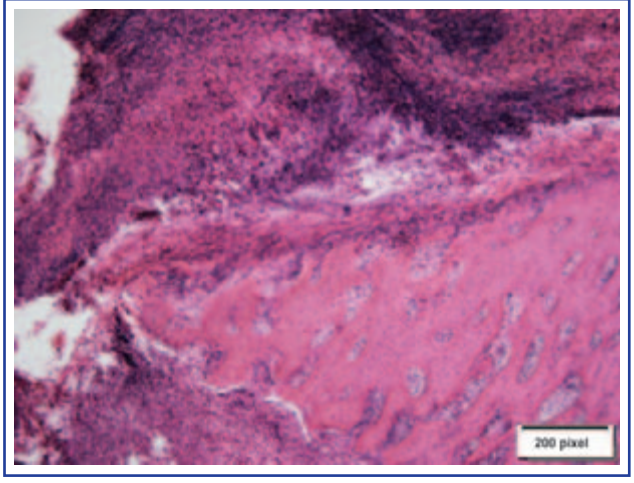

Рисунок 7. Фрагмент тіла хребця поперекового відділу хребта морської свинки після моделювання туберкульозу та лікування специфічним АБП другого ряду. Новоутворена кісткова тканина зі значною щільністю остеоцитів. Потовщений періост. Сполучна тканина з вогнищами дифузної інфільтрації. Гематоксилін та еозин

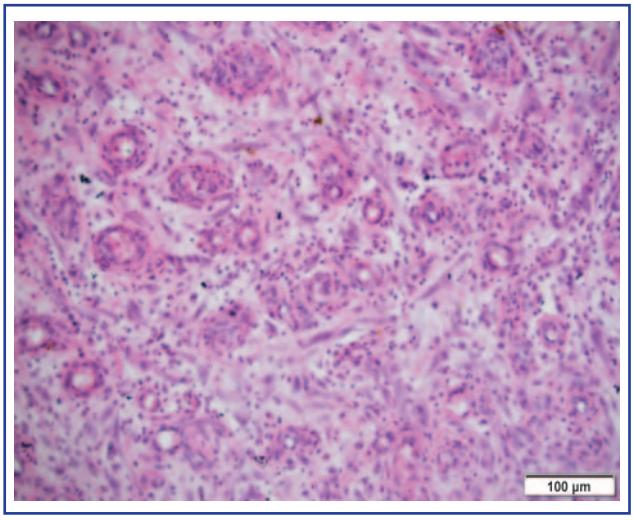

Рисунок 8. Сполучна тканина, що утворилася на місці паравертебрального абсцесу після моделювання туберкульозу та лікування специфічним АБП другого ряду. Гематоксилін та еозин

Місцями вона не містила остеоцитів, трабекули були з нерівною поверхнею, осередками лакунарної резорбції, вогнищами гомогенного розпаду. Також відмічено руйнування зони епіфізарного хряща, кіркової частини тіла хребця, з поширенням запального процесу в м'які тканини навколо хребця, а саме в періост, зв'язки, м'язову тканину з формуванням абсцесу. Це є характерною ознакою кісткового туберкульозу (рис. 6).

Після лікування тварин специфічним АБП другого ряду в процесі мікроскопічного аналізу виявлені зміни, характерні для затихання запального процесу. Спостерігали склероз трабекул і кортексу, формування на межі з зоною ураження новоутвореної губчастої кісткової тканини зі значною щільністю яскраво забарвлених остеоцитів на поверхні. Клітини не формували лакун і містили великі гіперхромні ядра та базофільну цитоплазму. У міжтрабекулярних просторах розташовувалася ретикуло-фіброзна тканина (рис. 7).

Проте не відмічено відновлення цілісності тіла хребця. У зоні ураження його туберкульозним запаленням після дії специфічного АБП другого ряду формувалася сполучна тканина різного ступеня зрілості зі значною кількістю судин різного діаметра, щільно упакованих фібробластів, наявністю лімфоїдних і плазматичних клітин.

На поверхні молодої кісткової тканини відмічено формування потовщеного періосту, який відмежовував її від вогнищ сполучної тканини з ділянками дифузної запальної круглоклітинної інфільтрації, яка утворилася на місці паравертебральних абсцесів (рис. 8). У ній візуалізували велику кількість судин капілярного типу різного діаметра з потовщеними стінками, поміж яких хаотично розташовувалися витягнуті фібробласти, які формували різноспрямовані колагенові волокна, лімфоцити та плазмоцити.

Патологічні зміни при дослідженні через 1 місяць після моделювання ТС в уражених хребцях морських свинок, які не отримували специфічні АБП, характеризувались такою картиною: при вивченні зрізу на рівні деструкції визначається інфільтрат, розташований субхондрально. Серед інфільтратів — невелике некротичне вогнище з наявністю в ньому елементів розпаду.

Серед запального інфільтрату зустрічаються некротичні фокуси з зернистим розпадом клітинних елементів грануляційної тканини. Поряд з інфільтратом спостерігається запальний набряк пухкої сполучної тканини. У субхондральній кістці на межі з описаним вище субхондральним туберкульозним вогнищем в кісткових балочках спостерігаються некротичні зміни.

У горбику висока щільність епітеліоїдних клітин, які мають характерну будову — невелике слабо базофільне ядро, оточене рясною цитоплазмою.

У міжтрабекулярних просторах має місце деструкція кісткового мозку і формування вогнищ продуктивного запалення і епітеліоїдно-клітинних горбиків, які відрізняються один від одного. Деякі з них не містять усіх елементів горбика. Вони представлені епітеліоїдними клітинами зі світлими овальними ядрами. У крайових відділах горбиків виявляється висока щільність лімфоцитів, макрофагів і фібробластів. Плазматичні клітини поодинокі.

Туберкульозні горбики в субхондральній зоні займають значні території, їх формування пов'язано зі злиттям дрібних гранульом. У центральних відділах туберкульозних гранульом розташовуються великі вогнища клітково-тканинного некрозу. У крайових відділах має місце висока щільність, характерних для туберкульозних гранульом епітеліоїдних клітин.

Таким чином, у результаті морфологічного дослідження встановлено наявність активного туберкульозного процесу в тілах хребців і паравертебральних тканинах у тварин із модельованим туберкульозом і лікуванням специфічним АБП першого ряду, а також у тварин, які не мали специфічного лікування.

Важливо зазначити, що ступінь вираженості деструктивних змін у вражених хребцях у тварин нелікованих і тих, які приймали АБП першого ряду, практично однакова.

У тварин, яким моделювали туберкульоз і лікували специфічним АБП другого ряду, виявлено пригнічення патологічного процесу з утворенням молодої кісткової та сполучної тканини різного ступеня зрілості, наявністю зони, що відмежовує вогнище запалення від здорової тканини в ранні терміни захворювання (один місяць).

При гістологічному дослідженні останньої морської свинки з основної групи в постспондилітичній фазі в хребці визначалось велике гранулематозно-некротичне вогнище. Кісткові секвестри були оточені гранулематозною тканиною, в частині епіфіза, що зберігся, — велика кількість некротизованих балок. Остеогенез не виражений.

Висновки

Наводячи підсумки спостереження за морськими свинками, ми дійшли висновку, що в усіх випадках (30 морських свинок) при даному методі зараження був отриманий туберкульозний спондиліт, підтверджений клінічно, патогістологічно.

В нашому експерименті вдалося простежити стадійність розвитку туберкульозного спондиліту у морської свинки і співвіднести фази його еволюції зі стадіями розвитку туберкульозного спондиліту, викладеними в загальноприйнятій класифікації Е.М. Белендіра [2], відповідно до поставлених завдань.

Виявлена ідентичність моделі туберкульозу хребта у морської свинки при внутрішньохребцевому способі зараження основних клінічних форм туберкульозного спондиліту у людини: до 4 тижнів розвивався туберкульозний остит (1-ша стадія за класифікацією Белендіра Е.М.), до 8–9 тижнів спостерігалося прогресування оститу з початком спондиліту (2-га стадія за цією класифікацією) з подальшим поширенням деструкції на суміжні сегменти хребта.

На підставі гістологічного дослідження тіл хребців встановлено, що у тварин, яких лікували специфічним

АБП першого ряду, залишилися виражені морфологічні ознаки активного туберкульозного запалення. У тварин, яких лікували специфічним АБП другого ряду, відмічено пригнічення патологічного процесу з утворенням молодої кісткової та сполучної тканини різного ступеня зрілості, але без відновлення цілісності тіла хребця.

Таким чином, дане дослідження показало, що проведення сучасної інтенсивної специфічної антибактеріальної терапії в умовах експерименту дозволяє досягти відмежування деструктивного процесу в порівняно ранні терміни розвитку захворювання (4–5 тижнів).

Отримані нові знання щодо патоморфологічні особливості перебігу ТС на фоні проведення специфічної антибактеріальної терапії дозволяють проводити радикальні оперативні втручання на хребті без ризику генералізації туберкульозного процесу в більш ранні терміни.

Конфлікт інтересів. Автори заявляють про відсутність конфлікту інтересів при підготовці даної статті.

Список літератури

1. *Белендир Э.Н. Экспериментальная патология и хирургия внелегочного туберкулеза и ее клиническое значение // Хирургия внелегочного туберкулеза. — Л., 1983. — С. 13-27.*
2. *Белендир Э.Н. Современное представление о патогенезе внелегочного туберкулеза // Актуальные вопросы диагностики и лечения туберкулеза: научные труды Всерос. науч.-практ. конф. — СПб., 2006. — С. 225-226.*
3. *Костно-суставной туберкулез / Под ред. Ю.Н. Левашева и А.Е. Гарбуза. — М.: Медицина и жизнь, 2003. — 294 с.*
4. *Патент 112423 (UA) Україна, МПК G09B 23/28, G09B 25/00. Спосіб моделювання туберкульозного спондиліту / Веснін В.В., Голка Г.Г.; Заявник і патентовласник Харківський медичний національний університет. — № u 2016 07946; Заявл. 18.07.2016; Опубл. 12.12.16, Бюл. № 23.*
5. *Чистович А.Н. Патологическая анатомия и патогенез туберкулеза. — Л., 1973.*

Отримано 15.09.2018

Голка Г.Г.[1], Веснин В.В.[1], Фадеев О.Г.[1], Олейник А.О.[1], Данищук З.Н.[2], Новохатская М.Ф.[3]
[1]Харьковский национальный медицинский университет, г. Харьков, Украина
[2]ГУ «Институт патологии позвоночника и суставов им. проф. М.И. Ситенко НАМНУ», г. Харьков, Украина
[3]КУЗ «Областной противотуберкулезный диспансер № 1», г. Харьков, Украина

Экспериментальное моделирование туберкулезного спондилита

Резюме. ***Актуальность.*** Туберкулезный спондилит (ТС) в структуре костно-суставного туберкулеза у взрослых занимает ведущее место и достигает 40–61,5 %. ***Целью*** данной публикации является освещение процесса моделирования туберкулезного спондилита и его особенностей у морских свинок для дальнейшего использования результатов эксперимента в лечебной и научной практике. ***Материалы и методы.*** Эксперимент ставился на 40 половозрелых морских свинках. Моделирование туберкулезного спондилита проводилось на основе разработанного нами способа (патент № 112423 (UA) Украина). Все животные были разделены на четыре равные группы: 1–3-я группы (основные) — проводилась инъекция 0,5 мл суспензии *M.tuberculosis* (0,1 мг сухой массы в 1 мл) в тело позвонка согласно методике; 4-я группа — контрольная. Животным выполнялась инъекция стерильного физиологического раствора (0,9% — 0,5 мл) в тело позвонка. Группа 1 (10 свинок) — лечение специфическими антибактериальными препаратами (АБП) первого ряда (изониазид, стрептомицин, рифампицин). Группа 2 (10 свинок) — лечение специфическими антибактериальными препаратами второго ряда (амикацин, рифабутин, офлоксацин). Группа 3 (10 свинок) — не проводилось лечение. За всеми животными проводили динамическое наблюдение с клиническими, рентгенологическими, патоморфологическими и лабораторными исследованиями. Выведение экспериментальных животных из опыта проходило по ранее разработанному графику — при выявлении признаков исследуемых стадий туберкулезного процесса. Всем выведенным из эксперимента животным проводилось патоморфологическое исследование. При этом основное внимание уделялось изучению патоморфологии пораженных специфическим процессом позвонков. ***Результаты.*** В результате морфологического исследования установлено наличие активного туберкулезного процесса в телах позвонков и паравертебральных тканях у животных с моделируемым туберкулезом и лечением специфическим АБП первого ряда, а также у животных, которые не принимали специфического лечения. Важно отметить, что степень выраженности деструктивных изменений в пораженных позвонках у нелеченных животных и принимавших АБП первого ряда, практически одинакова. У животных, которым моделировали туберкулез и лечили специфическим АБП второго ряда, выявлено угнетение патологического процесса с образованием молодой костной и соединительной ткани различной степени зрелости и наличием зоны, отделяющей очаг воспаления от здоровой ткани в ранние сроки заболевания (один месяц). В результате проделанной работы удалось проследить стадийность развития туберкулезного спондилита у морской свинки и современные особенности клинического, рентгенологического и патоморфологического течения. Обнаружена идентичность модели основных клинических форм туберкулезного спондилита у морской свинки и человека. ***Выводы.*** Данное исследование показало, что проведение современной интенсивной специфической антибактериальной терапии в условиях эксперимента позволяет достичь отграничения деструктивного процесса в сравнительно ранние сроки развития заболевания (4–5 недель). Полученные новые знания о патоморфологических особенностях течения туберкулезного спондилита позволяют проводить радикальные оперативные вмешательства на позвоночнике без риска генерализации туберкулезного процесса в более ранние сроки.

Ключевые слова: экспериментальное моделирование; туберкулезный спондилит; лечение

H.H. Holka[1], V.V. Vesnin[1], O.H. Fadieiev[1], A.O. Oliinyk[1], Z.N. Danyshchuk[2], M.F. Novokhatska[3]
[1]Kharkiv National Medical University, Kharkiv, Ukraine
[2]State Institution "Sytenko Institute of Spine and Joint Pathology of the National Academy of Medical Sciences of Ukraine", Kharkiv, Ukraine
[3]Regional Tuberculosis Dispensary 1, Kharkiv, Ukraine

Experimental modeling of tuberculous spondylitis

Abstract. ***Background.*** Tuberculous spondylitis (TS) in the structure of bone and articular tuberculosis in adults is in a leading position and reaches 40–61.5 %. The purpose of this publication is to consider the process of tuberculous spondylitis modeling and its features in guinea pigs for further use of experiment results in medical and scientific practice. ***Materials and methods.*** The experiment was conducted on 40 mature guinea pigs. Modeling of tuberculous spondylitis was conducted on the basis of the method developed by us (Patent No. 112423 (UA) Ukraine). All animals were divided into 4 groups. In groups 1, 2, 3 (main ones), M.tuberculosis suspension at a dose of 0.5 ml (0.1 mg of dry weight in 1 ml) was injected into the vertebral body according to the procedure. Group 4 is control one. Animals were injected with a sterile physiological solution (0.9% — 0.5 ml) into the vertebral body. In group 1 (10 pigs), the treatment was carried out with first-line specific antibacterial drugs (ABD) (isoniazid, streptomycin, rifampicin), in group 2 (10 pigs) — using second-line specific ABD (amikacin, rifabutin, ofloxacin), in group 3 (10 pigs), no treatment was performed. A dynamic observation with clinical, X-ray, pathomorphological and laboratory tests was conducted in all animals. Sacrificing experimental animals was carried out according to the previously developed schedule — when identifying the signs of studied stages of the tuberculous process. A pathomorphological examination was conducted in all sacrificed animals. The main attention was paid to the pathomorphological study of vertebrae affected by a specific process. ***Results.*** The morphological study showed the presence of an active tuberculous process in vertebral bodies and paravertebral tissues in animals with simulated tuberculosis and treatment with a specific first-line ABD as well as in animals without a specific treatment. It is important to note that the degree of destructive changes severity in the affected vertebrae in untreated animals and those who received first-line ABDs are nearly the same. In animals that had modeled tuberculosis and were treated with a specific second-line ABD, the inhibition of the pathological process with the formation of young bone and connective tissue of varying degrees of maturity and the presence of a zone separating the inflammatory focus from healthy tissue at the early stages of the disease (one month) were revealed. As a result of the performed work it was possible to trace the stages of tuberculous spondylitis in guinea pigs and the modern features of clinical, radiological and pathomorphological course. The identity of the model of the main clinical forms of tuberculous spondylitis in guinea pig and human is revealed. ***Conclusions.*** This study showed that modern intensive specific antibiotic therapy in experiment allows achieving a delimitation of the destructive process in relatively early stages of the disease (4–5 weeks). The newly received knowledge about the pathomorphological features of tuberculous spondylitis course allows performing radical surgical intervention on the spine without the risk of tuberculous process generalization at earlier stages.

Keywords: experimental modeling; tuberculous spondylitis; treatment

Міністерство охорони здоров'я України
Донецький національний медичний університет
Науково-дослідний інститут травматології та ортопедії
Асоціація ортопедів-травматологів України

Ministry of Health Service of Ukraine
Donetsk National Medical University
Research and Development Institute of Traumatology and Orthopedics
Association of Traumatologist and Orthopedists of Ukraine

Травма

ТРАВМА
TRAUMA
Travma

Спеціалізований рецензований науково-практичний журнал
Заснований у 2000 році
Періодичність виходу 6 разів на рік

Том 19, № 5, 2018

Scientific and practical reviewable journal
Founded in 2000 year
Periodicity 6 numbers per year

Volume 19, № 5, 2018

Включений в наукометричні і спеціалізовані бази даних Ulrichsweb Global Serials Directory, WorldCat, РІНЦ (Science Index), Google Scholar, «Джерело», «КіберЛенінка», НБУ ім. В.І. Вернадського, CrossRef, International Committee of Medical Journal Editors (ICMJE), SHERPA/RoMEO, Bielefeld Academic Search Engine (BASE)

ЗАСЛАВСКИЙ®
Издательский дом