

ISSN 2616-4868

ISSN 3041-1521 Online

UDC 614.21

КЛІНІЧНА ТА ПРОФІЛАКТИЧНА МЕДИЦИНА

CLINICAL AND PREVENTIVE MEDICINE

НАУКОВИЙ МЕДИЧНИЙ ЖУРНАЛ

SCIENTIFIC MEDICAL JOURNAL

№ 8 (38) / 2024

ЗАСНОВНИК:

ДЕРЖАВНА ОРГАНІЗАЦІЯ (УСТАНОВА, ЗАКЛАД)
Державна наукова установа «Центр інноваційних технологій охорони здоров'я» Державного управління справами

FOUNDER:

STATE INSTITUTION OF SCIENCE
«CENTER OF INNOVATIVE HEALTHCARE TECHNOLOGIES» STATE ADMINISTRATIVE DEPARTMENT

Головний редактор – Дячук Д.Д.
Заступник головного редактора – Яценко Ю.Б.
Провідний редактор – Грішин В.Б.
Науковий редактор – Міхалєв К.О.
Відповідальний секретар – Кондратюк Н.Ю.
Літературний редактор – Машкіна О.М., Данченко Д.Є.

Chief Editor – Diachuk D.D.
Deputy Editor-in-Chief – Yaschenko Yu.B.
Leading editor – Grishyn V.B.
Scientific editor – Mikhailiev K.O.
Responsible secretary – Kondratiuk N.Yu.
Literary editor – Mashkina O.M., Danchenko D.E.

РЕДАКЦІЙНА КОЛЕГІЯ

Дячук Д.Д. (Україна) Крячкова Л.В. (Україна)
Яценко Ю.Б. (Україна) Курик О.Г. (Україна)
Кондратюк Н.Ю. (Україна) Шкорботун Я.В. (Україна)
Васильєва Т.Л. (США) Бленд Сара (США)
Квасніцький М.В. (Україна) Яценко Олександр (США)
Литвин О.В. (Україна) Гладких Ф.В. (Україна)
Мороз Г.З. (Україна) Дабровський Войцех (Польща)
Бевзенко Т.Б. (Україна) Ткаченко Р.П. (Україна)
Буряк О.Г. (Україна) Грузєва Т.С. (Україна)
Сафа Гурсой (Туреччина) Головка С.В. (Україна)

EDITORIAL BOARD

Diachuk D.D. (Ukraine) Kriachkova L.V. (Ukraine)
Yaschenko Y.B. (Ukraine) Kurik O.G. (Ukraine)
Kondratiuk N.Y. (Ukraine) Shkorbotun Y.V. (Ukraine)
Vasylyeva T.L. (USA) Bland Sarah (USA)
Kvasnitskyi M.V. (Ukraine) Yaschenko Alex (USA)
Lytvyn O.V. (Ukraine) Hladkykh F.V. (Ukraine)
Moroz G.Z. (Ukraine) Dabrowski Wojciech (Poland)
Bevzenko T.B. (Ukraine) Tkachenko R. P. (Ukraine)
Buryak O.G. (Ukraine) Gruzieva T.S. (Ukraine)
Safa Gursoy (Turkey) Golovko S.V. (Ukraine)

РЕДАКЦІЙНА РАДА

Голова редакційної ради *Дячук Д.Д.*

Вдовиченко Ю.П. (Україна) Пархоменко О.М. (Україна)
Коваленко В.М. (Україна) Страфун С.С. (Україна)
Кузнецова С.М. (Україна) Усенко О.Ю. (Україна)
Лазорішинєць В.В. (Україна) Файнзільберг Л.С. (Україна)
Лурін І.А. (Україна) Черній В.І. (Україна)
Нетяженко В.З. (Україна) Шевцов А. Г. (Україна)

EDITORIAL COUNCIL

Editor-in-Chief *Diachuk D.D.*

Vdovichenko Yu.P. (Ukraine) Parkhomenko O.M. (Ukraine)
Kovalenko V.M. (Ukraine) Strafun S.S. (Ukraine)
Kuznetsova S.M. (Ukraine) Usenko O.Yu. (Ukraine)
Lazorishinets V.V. (Ukraine) Fainzilberg L.S. (Ukraine)
Lurin I.A. (Ukraine) Cherniy V.I. (Ukraine)
Netyazhenko V.Z. (Ukraine) Shevtsov A.G. (Ukraine)

Адреса редакції:

01014, м. Київ, вул Верхня, 5, Україна
Тел. (044) 254-68-71, e-mail: mag.cp.medical@gmail.com
http://www.cp-medical.com

Address of the editorial office:

01014, Kyiv, Verkhnya st., 5, Ukraine
Tel. (044) 254-68-71, e-mail: mag.cp.medical@gmail.com
http://www.cp-medical.com

Періодичність виходу – 8 разів на рік

Свідоцтво про державну реєстрацію друкованого засобу масової інформації № 17834-6684Р від 04.05.2011 р.

Periodicity – 8 times a year

Certificate of state registration of the printed mass media № 17834-6684P dated May 04, 2011.

Рекомендовано до друку Вченою радою ДНУ «ЦІТОЗ» ДУС (протокол №3 від 17.10.24 р.)

Recommended for printing by the Academic Council of the SIS «CIHT» SAD (protocol No. 3 dated 17.10.2024).
Signed for printing 17.10.2024.

Підписано до друку 17.10.2024 р.

Publisher – STATE INSTITUTION OF SCIENCE «CENTER OF INNOVATIVE HEALTHCARE TECHNOLOGIES» STATE ADMINISTRATIVE DEPARTMENT

Видавець – ДЕРЖАВНА ОРГАНІЗАЦІЯ (УСТАНОВА, ЗАКЛАД) Державна наукова установа «Центр інноваційних технологій охорони здоров'я» Державного управління справами

The magazine is included in the list of printed (electronic) periodicals, included in the List of scientific professional editions of Ukraine (Order of the Ministry of Education and Science of Ukraine, dated May 7, 2019, No. 612)
The magazine is indexed in CrossRef (United States).

Журнал входить до списку друкованих (електронних) періодичних видань, що включаються до Переліку наукових фахових видань України (Наказ МОН України 07.05.2019 р. № 612)

Журнал індексується в CrossRef (США)



Усі статті обов'язково рецензуються.

Цілковите або часткове поширення в будь-який спосіб матеріалів, опублікованих у цьому виданні, допускається лише з письмового дозволу редакції. Відповідальність за зміст рекламних матеріалів несе рекламодавець.

© ДЕРЖАВНА ОРГАНІЗАЦІЯ (УСТАНОВА, ЗАКЛАД) Державна наукова установа «Центр інноваційних технологій охорони здоров'я» Державного управління справами



(ACCEPTED 06-JUL-2023)

STATE INSTITUTION OF SCIENCE «CENTER OF INNOVATIVE HEALTHCARE TECHNOLOGIES» STATE ADMINISTRATIVE DEPARTMENT



ЗМІСТ

№ 8 (38)

КЛІНІЧНА МЕДИЦИНА

Микола З. Воробець, Дмитро З. Воробець, Роман В. Фафула, Анна С. Беседіна, Олена К. Онуфрович, Наталія Е. Личковська, Орест М. Чемерис
СУЧАСНІ ПІДХОДИ В ДІАГНОСТИЦІ ТА ЛІКУВАННІ ПРИАПІЗМУ ЧОЛОВІКІВ ПОСТРАЖДАЛИХ ВНАСЛІДОК БОЙОВИХ ДІЙ... 6
<https://doi.org/10.31612/2616-4868.8.2024.01>

Анатолій І. Шевченко, Віталій Г. Панок, Андрій Г. Шевцов, Вадим І. Слюсар, Роман І. Малій, Тетяна В. Єрошенко, Максим М. Назар
РОЗРОБКА ВІРТУАЛЬНОГО ПСИХОЛОГІЧНОГО АСИСТЕНТА ЗІ ШТУЧНИМ ІНТЕЛЕКТОМ У СФЕРІ ОХОРОНИ ЗДОРОВ'Я 15
<https://doi.org/10.31612/2616-4868.8.2024.02>

ДОСЛІДЖЕННЯ

Тетяна В. Форманчук, Максим А. Гудзь, Петер Р. Олснер, Марія І. Покидько, Андрій М. Форманчук, Дар'я П. Мартинюк, Юлія М. Федорович, Григорій В. Лапшин
ВПЛИВ МІННО-ВИБУХОВОЇ ТРАВМИ ТА БОЙОВОГО СТРЕСУ НА СТАН ВЕГЕТАТИВНОЇ НЕРВОВОЇ СИСТЕМИ..... 28
<https://doi.org/10.31612/2616-4868.8.2024.03>

Діана В. Рудик, Микола І. Тутченко, Андрій В. Льовін, Сергій Л. Чуб, Микола С. Бесединський
ВПЛИВ РАНЬОГО ЕНТЕРАЛЬНОГО ХАРЧУВАННЯ НА ПЕРЕБІГ ПІСЛЯОПЕРАЦІЙНОГО ПЕРІОДА У ХВОРИХ НА ЦИРОЗ ПЕЧІНКИ З КРОВОТЕЧЕЮ З ВАРИКОЗНО-РОЗШИРЕНИХ ВЕН СТРАВОХОДУ ТА ШЛУНКА 40
<https://doi.org/10.31612/2616-4868.8.2024.04>

Оксана Ю. Баліцька, Петро А. Гасюк, Людмила В. Пясецька, Тетяна І. Дзецюх, Анна Б. Воробець, Світлана О. Росоловська
ФУНКЦІОНАЛЬНИЙ СТАН АНТИОКСИДАНТНОЇ СИСТЕМИ ЗАХИСТУ У СИРОВАТЦІ КРОВІ ПАЦІЄНТІВ ІЗ ГЕНЕРАЛІЗОВАНИМ ПАРОДОНТИТОМ ТА ЦУКРОВИМ ДІАБЕТОМ 2 ТИПУ..... 46
<https://doi.org/10.31612/2616-4868.8.2024.05>

Віктор П. Польовий, Олександр М. Плегуца, Юрій М. Соловей, Олег Я. Попадюк, Микола Я. Романовський, Андрій С. Паляниця
ЕКСПЕРИМЕНТАЛЬНЕ ОБҐРУНТУВАННЯ ВИКОРИСТАННЯ ПОЛЯРИЗАЦІЙНОЇ ТОМОГРАФІЇ ПОЛІКРИСТАЛІЧНОЇ СКЛАДОВОЇ ПЛІВОК КРОВІ У ДИФЕРЕНЦІАЛЬНІЙ ДІАГНОСТИЦІ ВАЖКОСТІ ПЕРЕБІГУ АБДОМІНАЛЬНОГО СЕПСИСУ..... 53
<https://doi.org/10.31612/2616-4868.8.2024.06>

Сергій М. Григоров, Арсеній В. Трет'яков
МОРФОЛОГІЧНІ ОСОБЛИВОСТІ ЖУВАЛЬНОГО М'ЯЗУ У ПАЦІЄНТІВ З ПОСТІММОБІЛІЗАЦІЙНИМИ ПОЗАСУГЛОБОВИМИ КОНТРАКТУРАМИ НИЖНЬОЇ ЩЕЛЕПИ 61
<https://doi.org/10.31612/2616-4868.8.2024.07>

Олександр А. Козьолкін, Світлана О. Медведькова, Анастасія О. Дронова, Катерина А. Рунчева, Владислав С. Гуценко
ОСОБЛИВОСТІ КОГНІТИВНИХ ТА ТРИВОЖНО-ДЕПРЕСИВНИХ РОЗЛАДІВ У ХВОРИХ, ЯКІ ПЕРЕНЕСЛИ МОЗКОВИЙ ІШЕМІЧНИЙ ІНСУЛЬТ ПІД ЧАС ВОЄННОГО СТАНУ..... 68
<https://doi.org/10.31612/2616-4868.8.2024.08>

Валентина П. Полянська, Михайло І. Безега, Світлана В. Зачепило, Ірина М. Звягольська
ВПЛИВ ЕФІРНИХ ОЛІЙ НА ЖИТТЄЗДАТНІСТЬ ТА АДГЕЗИВНІ ВЛАСТИВОСТІ КЛІНІЧНИХ ШТАМІВ CANDIDA ALBICANS І CANDIDA GLABRATA, ОТРИМАНИХ ВІД ПАЦІЄНТІВ З ФАРИНГОМІКОЗОМ 77
<https://doi.org/10.31612/2616-4868.8.2024.09>

Віктор І. Гаврилович, Анатолій Г. Круть
ПОШИРЕНІСТЬ ФАКТОРІВ РИЗИКУ ОСТЕОАРТРОЗУ КОЛІННОГО СУГЛОБА (РЕЗУЛЬТАТИ СОЦІОЛОГІЧНОГО ДОСЛІДЖЕННЯ) 89
<https://doi.org/10.31612/2616-4868.8.2024.10>

УДК 616.718.4-001.5-089.22-06-009.12-091
<https://doi.org/10.31612/2616-4868.8.2024.07>

МОРФОЛОГІЧНІ ОСОБЛИВОСТІ ЖУВАЛЬНОГО М'ЯЗУ У ПАЦІЄНТІВ З ПОСТІММОБІЛІЗАЦІЙНИМИ ПОЗАСУГЛОБОВИМИ КОНТРАКТУРАМИ НИЖНЬОЇ ЩЕЛЕПИ

Сергій М. Григоров^{1,2}, Арсеній В. Трет'яков¹

1 – Харківський національний медичний університет, м. Харків, Україна

2 – Комунальне некомерційне підприємство Харківської обласної ради «Обласна клінічна лікарня», м. Харків, Україна

Резюме

Мета. Визначити морфологічні особливості жувального м'язу у пацієнтів з позасуглобовими постімобілізаційними контрактурами нижньої щелепи.

Матеріали та методи. Матеріалом дослідження були фрагменти жувального м'язу, що розподілені на три групи. До групи 1 були віднесені фрагменти жувального м'язу 8 осіб, у яких під час проведення розтину та гістологічного дослідження аутопсійного матеріалу не було виявлено будь-якої патології голови та шиї. До групи 2 були віднесені фрагменти макроскопічно зміненого жувального м'язу 6 осіб, яким при першій госпіталізації проводили іммобілізацію нижньої щелепи за допомогою двощелепного шинування, а при повторній госпіталізації – металоостеосинтез. До групи 3 увійшли фрагменти макроскопічно зміненого жувального м'язу 6 осіб, яким при першій госпіталізації проводили іммобілізацію нижньої щелепи за допомогою тім'яно-підборідної пращеподібної пов'язки, а при повторній госпіталізації – металоостеосинтез. У пацієнтів груп 2 та 3 між застосуванням консервативних методів іммобілізації та металоостеосинтезом пройшло в середньому 37,6 діб. Мікропрепарати, забарвлені гематоксином та еозином, пікрофуксином за ван Гізоном, піддавали морфометричному дослідженню.

Результати. У пацієнтів з постімобілізаційними позасуглобовими контрактурами нижньої щелепи реєструвалися зміни морфо-функціонального стану паренхіматозного та стромального компонентів жувального м'язу. У паренхіматозному компоненті відмічалися хвилеподібна деформація, ішемічно-дистрофічні та атрофічні зміни м'язових волокон. Стромальний компонент характеризувався наявністю вогнищево-дифузної поліморфної клітинної інфільтрації; надмірним вмістом волокон сполучної тканини з наявністю між ними адипоцитів; зменшенням кількості судин з наявністю в них дистрофічно-некротичних та десквамативних змін ендотеліоцитів, склеротичних змін усіх шарів судинної стінки; дистрофічно-склеротичними змінами в нервових волокнах.

Висновки. Виявлені авторами структурні зміни у жувальному м'язі, що є більш вираженими при застосуванні тім'яно-підборідної пращеподібної пов'язки та менш виражені при двощелепному шинуванні, можуть лежати в основі розвитку постімобілізаційних позасуглобових контрактур нижньої щелепи.

Ключові слова: жувальний м'яз, морфологія, іммобілізація нижньої щелепи, перелом, позасуглобова контрактура

ВСТУП

Серед травматичних ушкоджень щелепно-лицевої ділянки найбільш частими є переломи нижньої щелепи, на які, за даними різних учених, при-

падає 70-90 % випадків [1-3]. Лікування пацієнтів з переломами нижньої щелепи, згідно діючого стандарту медичної допомоги зазначеній категорії осіб, має бути комплексним із застосуванням консервативних та хірургічних методів, що передбачає, в пер-

шу чергу, іммобілізацію нижньої щелепи [4]. Іммобілізацію уламків нижньої щелепи хірургічним шляхом проводять за допомогою металоостеосинтезу. Серед консервативних методів іммобілізації найбільш використовуваними є застосування тим'яно-підборідної пращеподібної пов'язки та двощелепного шинування.

Тривала іммобілізація нижньої щелепи часто спричиняє розвиток у таких пацієнтів контрактур нижньої щелепи. Згідно проведеного нами раніше епідеміологічного дослідження розвиток контрактур нижньої щелепи було виявлено у 80,6 % випадків, серед яких превалювали позасуглобові контрактири над суглобовими [5].

Позасуглобові постіммобілізаційні контрактири нижньої щелепи у пацієнтів спричиняють дискомфорт та біль у ділянці щелеп, обмеження рухів та зниження жувальної ефективності нижньої щелепи, погіршення емоційного стану, загального самопочуття та якості життя [6, 7].

Механізм розвитку позасуглобових постіммобілізаційних контрактур нижньої щелепи є складним та дискусійним питанням. Більшість учених розвиток постіммобілізаційних контрактур пов'язують зі змінами в жувальних м'язах, до яких переважно відносять власне жувальний м'яз, скроневи м'яз та крилоподібні м'язи. Тривала іммобілізація нижньої щелепи призводить до гіпофункції жувальних м'язів та їх атрофії [8]. З метою розробки методів профілактики, лікування та реабілітації пацієнтів з позасуглобовими постіммобілізаційними контрактирами нижньої щелепи вкрай необхідним є розуміння змін морфо-функціонального стану жувальних м'язів, проте ретельно проведений нами аналіз даних літератури не дозволив виявити зазначеної інформації.

МЕТА

Визначити морфологічні особливості жувального м'язу у пацієнтів з позасуглобовими постіммобілізаційними контрактирами нижньої щелепи.

МАТЕРІАЛИ ТА МЕТОДИ

До дослідження було включено 12 пацієнтів (10 чоловіків та 2 жінки), які були госпіталізовані до відділення хірургії голови та шиї Комунального некомерційного підприємства Харківської обласної ради «Обласна клінічна лікарня» з діагнозом перелом нижньої щелепи. Усі пацієнти відмовилися від хірургічного лікування, тому іммобілізація нижньої щелепи в 6 випадках була проведена за допомогою тим'яно-підборідної пращеподібної пов'язки, а в інших 6 випадках – двощелепного шинування. В середньому через 37,6 днів дані пацієнти були повторно госпіталізовані до лікарні з приводу погіршення загального стану, об-

меження відкриття рота та змін функцій нижньої щелепи за рахунок розвитку позасуглобових постіммобілізаційних контрактур, порушення конфігурації обличчя в зоні перелому. Усім пацієнтам було проведено хірургічне лікування, під час якого виконувалася фіксація кісткових уламків неконсолідованого перелому за допомогою титанових мініпластин та видалялися фрагменти макроскопічно зміненого жувального м'язу. Останній був зменшений в розмірах, на розрізі рожево-червоного кольору з білуватими ділянками.

Фрагменти жувального м'язу були використані для морфологічного дослідження, під час якого сформовано три групи. До групи 1 були віднесені фрагменти жувального м'язу 8 осіб, у яких під час проведення розтину на базі патологоанатомічного відділення Комунального некомерційного підприємства Харківської обласної ради «Обласна клінічна лікарня» та гістологічного дослідження аутопсійного матеріалу не було виявлено будь-якої патології голови та шиї. До групи 2 були віднесені фрагменти макроскопічно зміненого жувального м'язу 6 осіб, яким при першій госпіталізації проводили іммобілізацію нижньої щелепи за допомогою двощелепного шинування, а при повторній госпіталізації – металоостеосинтез. До групи 3 увійшли фрагменти макроскопічно зміненого жувального м'язу 6 осіб, яким при першій госпіталізації проводили іммобілізацію нижньої щелепи за допомогою тим'яно-підборідної пращеподібної пов'язки, а при повторній госпіталізації – металоостеосинтез.

Фрагменти тканини жувального м'язу фіксували в 10 % розчині формаліну. Ущільнення тканин, фіксованих у формаліні, досягалося проведенням через спирти зростаючої концентрації, розчин Нікіфорова (96 % спирт та діетиловий ефір у співвідношенні 1:1), хлороформ та заливанням у парафін. З виготовлених блоків були зроблені серійні зрізи товщиною $4-5 \times 10^{-6}$ м для наступного забарвлення гематоксиліном та еозином, пікрофуксином за ван Гізеном.

Мікропрепарати досліджували за допомогою мікроскопів ZEISS Primostar 3 (Carl Zeiss, Німеччина) з вбудованою кольоровою цифровою камерою, BRESSER Science TFM-301 Trino з камерою BRESSER Full HD (Bresser GmbH, Німеччина). За допомогою програми Labscope було проведено морфометричне дослідження, під час якого у жувальному м'язі у полі зору мікроскопа $\times 100$ визначали питоми об'єми (%) паренхіматозного та стромального компонентів; абсолютну кількість судин.

Показники в групах обробляли статистично за допомогою програми PAST (version 4.15, Natural History Museum, University of Oslo, Norway). Середні значення показників у групах порівнювали за допомогою t-критерію Стьюдента та U-критерію Манна-Уїтні. Відмінності показників вважали значимими при $p < 0,05$.

РЕЗУЛЬТАТИ ДОСЛІДЖЕННЯ ТА ОБГОВОРЕННЯ

При оглядовій мікроскопії препаратів жувальний м'яз у групах 2 та 3 порівняно з групою 1 характеризувався змінами як у паренхіматозному, так і в стромальному компонентах. У групі 2 і, особли-

во, в групі 3 реєструвалися хвилеподібна деформація м'язових волокон, нерівномірне забарвлення гематоксилином та еозином цитоплазми і ядер м'язових волокон, що свідчило про наявність ішемічно-дистрофічних змін (Рис. 1).

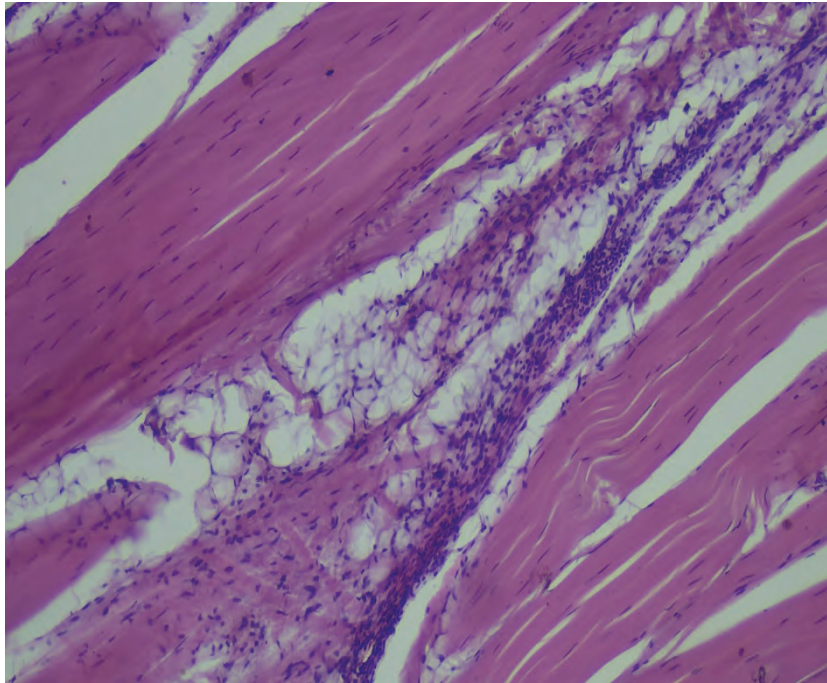


Рисунок 1. Група 3. М'язові волокна різної товщини з ішемічно-дистрофічними змінами. Групи адипоцитів, склероз та дифузна поліморфна клітинна інфільтрація у стромальному компоненті жувального м'язу. Забарвлення гематоксилином та еозином, $\times 100$.

У групі 1 м'язові волокна мали рівномірну товщину, проте в групах 2 і 3 вони в частині полів зору були атрофовані, а в частині полів зору – гіпертрофовані, в результаті чого характеризувалися нерівномірною товщиною (Рис. 1). Треба зазначити, що в групах 2 і 3 превалювали стоншені м'язові волокна, що свідчило про розвиток атрофічних змін.

Стромальний компонент жувального м'язу в усіх групах характеризувався наявністю волокон сполучної тканини, судин різного калібру та нервових волокон. У групах 2 і 3 у стромі була виявлена вогнищево-дифузна поліморфна клітинна інфільтрація, що була представлена переважно лімфоцитами, макрофагами, гістіоцитами та клітинами фібробластичного ряду (Рис. 1).

У групах 2 і 3 порівняно з групою 1 стромальний компонент жувального м'язу при оглядовій мікроскопії характеризувався більшим вмістом сполучнотканинних волокон, що свідчило про розвиток склерозу (рис. 1). Склеротичні зміни були більш вираженими в групі 3 порівняно з групою 2. Свідченням останнього була наявність одиничних полів зору в групі 3, де відмічалися лише зріла грануляційна та сполучна тканини без вмісту м'язової

тканини (Рис. 2). У стромі жувального м'язу у групі 2 та, особливо, у групі 3 реєструвалися поля зору з наявністю груп адипоцитів між сполучнотканинними волокнами (Рис. 1).

При морфометричному дослідженні фрагментів тканини жувального м'язу у групах 1 та 2 було виявлено превалювання ($p < 0,05$) питомого об'єму паренхіми над питомим об'ємом строми, а в групі 3 – відсутність значимих ($p > 0,05$) відмінностей між показниками (рис. 3). У напрямку від групи 1 до групи 3 зменшувався ($p < 0,05$) питомий об'єм паренхіми та збільшувався ($p < 0,05$) питомий об'єм строми. Отже, в групі 2 та, особливо, в групі 3 порівняно з групою 1 питомий об'єм строми збільшувався за рахунок надмірного вмісту сполучнотканинних волокон з наявністю між ними адипоцитів, а питомий об'єм паренхіматозного компоненту зменшувався, що свідчило про розвиток атрофічних змін в останньому. Атрофія м'язових волокон у групах 2 і 3 виникала, з нашої точки зору, не тільки в результаті зниження їх рухової активності за рахунок застосованих методів іммобілізації, але й внаслідок їх здавлювання надмірно розвиненими сполучнотканинними волокнами з розташованими між ними адипоцитами.

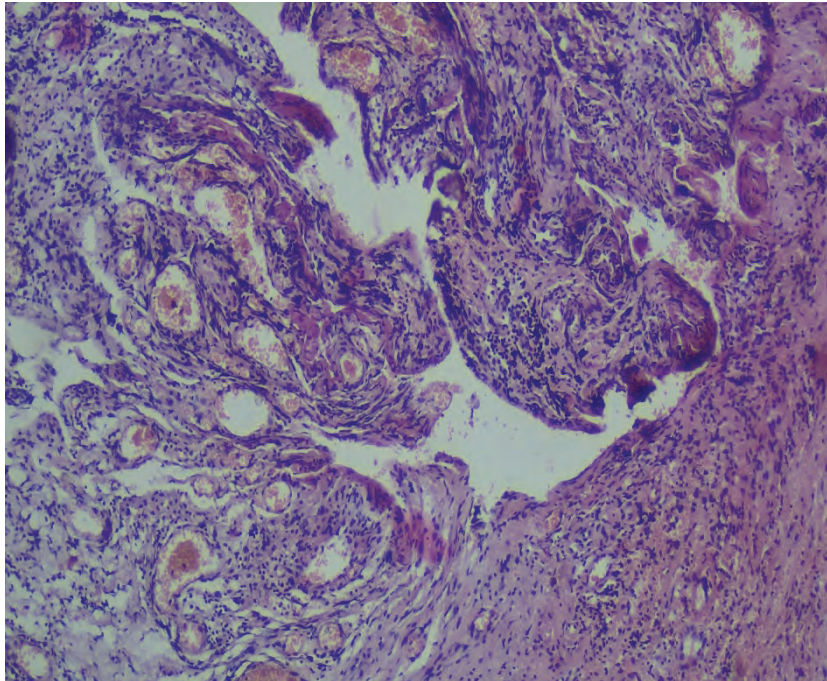


Рисунок 2. Група 3. Зріла грануляційна та сполучна тканини. Забарвлення гематоксиліном та еозином, $\times 100$.

Учені довели, що в розвитку атрофії м'язових волокон при контрактурі приймають участь деякі протеолітичні шляхи (убіквітин-протеасом-залежний шлях, шлях каспазної системи, матриксний металопротеїназний шлях, Ca^{2+} -залежний шлях та аутофагійно-лізосомальний шлях) [8].

У жувальному м'язі у групах 2 і 3 судини різного калібру характеризувалися дистрофічно-некротичними та десквамативними змінами ен-

дотеліоцитів, склеротичними змінами усіх шарів судинної стінки. В частині полів зору судини виглядали розширеними та повнокровними. Подекуди в периваскулярному просторі реєструвалися набрякові зміни та дрібновогнищеві крововиливи. При морфометрії було виявлено зменшення ($p < 0,05$) абсолютної кількості судин у напрямку від групи 1 до групи 3 (група 1- $20,1 \pm 0,89$, група 2- $11,5 \pm 1,18$, група 3- $5,17 \pm 0,87$).

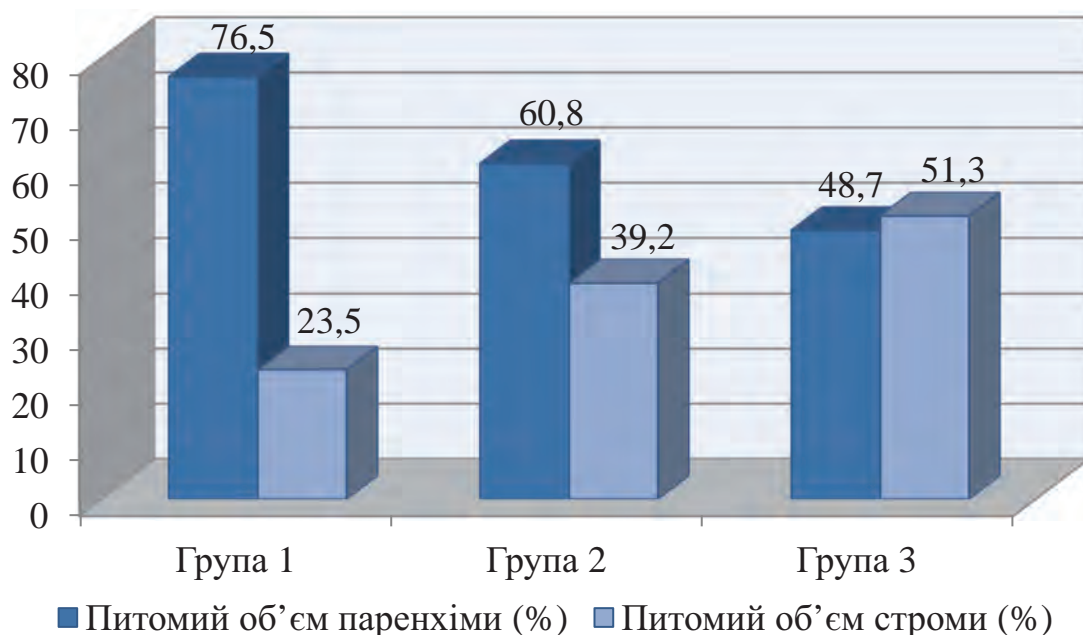


Рисунок 3. Результати морфометричного дослідження жувального м'язу в групах 1-3.

Виявлені в групі 2 та, особливо, в групі 3 зменшення кількості судин, зміни в судинній стінці призводили до порушення трофіки м'язової тканини, розвитку гіпоксії та енергодефіциту. Гіпоксія, як відомо, стимулює клітини фібробластичного ряду, які відповідають за продукцію основних компонентів сполучної тканини (колагенів, глікозаміногліканів, протеогліканів, глікопротеїнів) та призводить до розвитку склеротичних змін [9], а дефіцит АТФ лежить в основі розвитку м'язових контрактур [10].

Деякими ученими доведена роль трансформуючого фактору росту- $\beta 1$ та індукованого гіпоксією фактору- 1α у розвитку склеротичних змін у м'язовій тканині при контрактурі [8].

У групах 1-3 у частині полів зору в стромальному компоненті жувального м'язу відмічалися нервові волокна. Останні в групах 2 і 3 порівняно з групою 1 характеризувалися дистрофічно-склеротичними змінами. Виявлені зміни в нервових волокнах можуть позначитися на нервових сигналах, які, як відомо, по-перше, надходять до м'язових волокон для їх збудження, по-друге, виконують трофічну функцію. Порушення іннервації спричиняє швидку дегенерацію м'язових волокон та їх атрофію [11].

ВИСНОВКИ

Проведене авторами комплексне морфологічне дослідження виявило структурні зміни в паренхіматозному та стромальному компонентах жувального м'язу, які можуть лежати в основі розвитку постімобілізаційних позасуглобових контрактур нижньої щелепи. У паренхіматозному компоненті відмічалися хвилеподібна деформація, ішемічно-дистрофічні та атрофічні зміни м'язових волокон. Стромальний компонент характеризувався наявністю вогнищеводифузної поліморфної клітинної інфільтрації, представленої лімфоцитами, макрофагами, гістіоцитами та клітинами фібробластичного ряду; надмірним вмістом волокон сполучної тканини з наявністю між ними адипоцитів; зменшенням кількості судин з наявністю в них дистрофічно-некротичних та десквама-

тивних змін ендотеліоцитів, склеротичних змін усіх шарів судинної стінки; дистрофічно-склеротичними змінами в нервових волокнах. Зміни паренхіматозного та стромального компонентів жувального м'язу були більш вираженими у випадках застосування в якості методу іммобілізації тим'яно-підборідної прашеподібної пов'язки порівняно з випадками, де проводилося двошелепне шинування.

Перспективою подальших досліджень є експериментальне моделювання на щурах популяції WAG позасуглобових постімобілізаційних контрактур нижньої щелепи з метою розробки методів профілактики та лікування даної патології.

ФІНАНСУВАННЯ ТА КОНФЛІКТ ІНТЕРЕСІВ

Комплексне морфологічне дослідження було проведено в рамках науково-дослідної роботи кафедри хірургічної стоматології та щелепно-лицевої хірургії Харківського національного медичного університету на тему: «Профілактика та лікування ускладнень запальних процесів та травм щелепно-лицевої ділянки» (номер державної реєстрації 0122U201322). Автори, які взяли участь у цьому дослідженні, декларують відсутність конфлікту інтересів щодо цього рукопису.

ДОТРИМАННЯ ЕТИЧНИХ НОРМ

Дослідження проводилося відповідно до стандартів, викладених у Гельсінській декларації Всесвітньої медичної асоціації «Етичні принципи проведення наукових медичних досліджень із залученням людей». Перед дослідженням від усіх учасників була отримана добровільна згода. Дослідження схвалено на засіданні комісії з питань етики та біоетики Харківського національного медичного університету.

ВНЕСОК АВТОРІВ У НАПИСАННЯ СТАТТІ

Сергій М. Григоров^{A, E, F}

Арсеній В. Трет'яков^{B, C, D}

LITERATURE

1. Брехлічук П. П., Гончарук-Хомин М. Ю. Оцінка складових патерна перелому нижньої щелепи за даними ретроспективних досліджень із великим обсягом вибірок. Клінічна стоматологія. 2019. № 1. С. 11-18. <https://10.11603/2311-9624.2019.1.10142>
2. Huseynov A. N., Malanchuk V. A., Myroshnychenko M. S., Markovska O. V., Sukharieva L. P., Kuznetsova M. O. Morphological characteristics of reparative osteogenesis in the rats lower jaw under the conditions of using electrical stimulation. Pol Merkur Lekarski. 2023. Vol. 51(6). P. 592-597. <https://doi10.36740/Merkur202306102>.
3. Boiko A. A., Malanchuk V. A., Myroshnychenko M. S. Reparative osteogenesis in mandible in cases of filling a bone defect with hydroxyapatite-containing

- osteotropic material and injecting the surrounding soft tissues with thymalin: experimental and morphological study. *Wiad Lek.* 2024. Vol. 77(1). P. 68-76. <https://doi.org/10.36740/WLek202401110>.
4. Про затвердження Стандарту «Невогнепальні переломи нижньої щелепи (виросткового відростка, гілки, кута, тіла та симфізу)». Наказ МОЗ України від 16.06.2023 № 1096. <https://zakon.rada.gov.ua/rada/show/v1096282-23#Text>
 5. Трет'яков А.В., Мирошніченко М. С., Арсен'єв О. В. Регіональні особливості поширеності постімобілізаційних контрактур нижньої щелепи. Матеріали Міжнародної міждисциплінарної науково-практичної інтернет-конференції до Всесвітнього дня анатомії (17 жовтня 2024 р., м. Харків). Харків: СГ НТМ «Новий курс», 2024. С. 36-38.
 6. Fishchenko V., Khasawneh A. Study of the effectiveness of the experimental model of immobilization contractures in rats. *Inter Collegas.* 2022. Vol. 9(2). P. 46-50. <https://doi.org/10.35339/ic.9.2.fkh>
 7. Саєнко О., Аравіцька М. Оцінювання ефективності програми реабілітації хворих із дисфункцією скронево-нижньощелепного суглоба у постімобілізаційному періоді після переломів нижньої щелепи за показниками кінезіофобії та якості життя. *Health and education.* 2023. Vol. 4. P. 220-225. <https://10.32782/health-2023.4.31>
 8. Wang F., Zhang Q. B., Zhou Y., Chen S., Huang P. P., Liu Y., Xu Y. H. The mechanisms and treatments of muscular pathological changes in immobilization-induced joint contracture: a literature review. *Chin J Traumatol.* 2019. Vol. 22(2). P. 93-98. <https://doi.org/10.1016/j.cjtee.2019.02.001>.
 9. Valle-Tenney R., Rebolledo D. L., Lipson K. E., Brandan E. Role of hypoxia in skeletal muscle fibrosis: synergism between hypoxia and TGF- β signaling upregulates CCN2/CTGF expression specifically in muscle fibers. *Matrix Biol.* 2020. Vol. 87. P. 48-65. <https://doi.org/10.1016/j.matbio.2019.09.003>.
 10. Rall J. A. The dawn of muscle energetics: contraction before and after discovery of ATP. *Adv Physiol Educ.* 2023. Vol. 47(4). P. 810-819. <https://doi.org/10.1152/advan.00072.2023>.
 11. Kostrominova T. Y. Skeletal muscle denervation: past, present and future. *Int J Mol Sci.* 2022. Vol. 23(14). P. 7489. <https://doi.org/10.3390/ijms23147489>.

REFERENCES

1. Brechlychuk, P.P., Goncharuk-Khomyn, M.Y. (2019). Ocinka skladovych paterna perelomu nyzhnoi shhelepy za danymy retrospektyvnyh doslidzhen iz velykym obsjagom vybirok [Estimation of the mandible fracture pattern according to retrospective studies with a large amount of studied samples]. *Clinical dentistry*, 1, 11-18. <https://10.11603/2311-9624.2019.1.10142>. (In Ukrainian).
2. Huseynov, A.N., Malanchuk, V.A., Myroshnychenko, M.S., Markovska, O.V., Sukhariyeva, L.P., Kuznetsova, M.O. (2023). Morphological characteristics of reparative osteogenesis in the rats lower jaw under the conditions of using electrical stimulation. *Pol Merkur Lekarsk.*, 51(6), 592-597. <https://doi.org/10.36740/Merkur202306102>.
3. Boiko, A.A., Malanchuk, V.A., Myroshnychenko, M.S. (2024). Reparative osteogenesis in mandible in cases of filling a bone defect with hydroxyapatite-containing osteotropic material and injecting the surrounding soft tissues with thymalin: experimental and morphological study. *Wiad Lek.*, 77(1), 68-76. <https://doi.org/10.36740/WLek202401110>.
4. Nevognepalni perelomy nyzhnoi shhelepy (vyrostkovogo vidrostka, gilky, kuta, tila ta symfizu) [Non-gunshot fractures of the mandible (muscular process, branch, angle, body and symphysis)]. *Nakaz MOZ Ukrainy* vid 16.06.2023 № 1096. Retrieved from <https://zakon.rada.gov.ua/rada/show/v1096282-23#Text> (In Ukrainian).
5. Tret'yakov, A.V., Myroshnychenko, M.S., Arseniev, O.V. (2024). Regionalni osoblyvosti poshyrenosti postimmobilizacijnyh kontraktur nyzhnoi shhelepy [Regional features of the prevalence of post-immobilization contractures of the lower jaw]. *Materials of the International Interdisciplinary Scientific and Practical Internet Conference for World Anatomy Day (October 17, 2024, Kharkiv)*. Kharkiv: SG NTM «New Course», 2024, 36-38. (In Ukrainian).
6. Fishchenko, V., Khasawneh, A. (2022). Study of the effectiveness of the experimental model of immobilization contractures in rats. *Inter Collegas*, 9(2), 46-50. <https://doi.org/10.35339/ic.9.2.fkh>
7. Sayenko, O., Aravitska, M. (2023). Ocinjuvannja efektyvnosti programy rehabilitacii hvoryh iz dysfunkcijeju skronevo-nyzhnoshhelepnogo sugloba u postimmobilizacijnomu periodi pislja perelomiv nyzhnoi shhelepy za pokaznykamy kineziyofobii ta yakosti zhyttja [Assessment of the effectiveness of the rehabilitation program for patients with temporomandibular dysfunction in the post-immobilization period after a mandibular fracture by the indicators of kinesiophobia and quality of life]. *Health and education*, 4, 220-225. <https://10.32782/health-2023.4.31> (In Ukrainian).

8. Wang, F., Zhang, Q.B., Zhou, Y., Chen, S., Huang, P.P., Liu, Y., Xu, Y.H. (2019). The mechanisms and treatments of muscular pathological changes in immobilization-induced joint contracture: a literature review. *Chin J Traumatol.*, 22(2), 93-98. <https://doi:10.1016/j.cjtee.2019.02.001>.
9. Valle-Tenney, R., Rebolledo, D.L., Lipson, K.E., Brandan, E. (2020). Role of hypoxia in skeletal muscle fibrosis: synergism between hypoxia and TGF- β signaling upregulates CCN2/CTGF expression specifically in muscle fibers. *Matrix Biol.*, 87, 48-65. <https://doi:10.1016/j.matbio.2019.09.003>.
10. Rall, J.A. (2023). The dawn of muscle energetics: contraction before and after discovery of ATP. *Adv Physiol Educ.*, 47(4), 810-819. <https://doi:10.1152/advan.00072.2023>.
11. Kostrominova, T.Y. (2022). Skeletal muscle denervation: past, present and future. *Int J Mol Sci.*, 23(14), 7489. <https://doi:10.3390/ijms23147489>.

Summary

MORPHOLOGICAL FEATURES OF THE MUSCULUS MASSETER IN PATIENTS WITH POST-IMMOBILIZATION EXTRA-ARTICULAR CONTRACTURES OF THE MANDIBLE

Sergiy M. Grigorov^{1,2}, Arsenii V. Tretiakov¹

1 – Kharkiv National Medical University, Kharkiv, Ukraine

2 – Municipal Non-Profit Enterprise of the Kharkiv Regional Council «Regional Clinical Hospital», Kharkiv, Ukraine

Aim. To determine the morphological features of the musculus masseter in patients with extra-articular post-immobilization contractures of the mandible.

Materials and methods. The research material was fragments of the musculus masseter, which were divided into three groups. Group 1 included musculus masseter fragments from 8 people, whose autopsy did not reveal any pathology of the head and neck. Group 2 included fragments of the macroscopically altered musculus masseter from 6 people who underwent immobilization of the lower jaw using a double-jaw splinting during the first hospitalization, and metal-osteosynthesis during the second hospitalization. Group 3 included fragments of the macroscopically altered musculus masseter from 6 people who underwent immobilization of the lower jaw using a parieto-chin sling bandage during the first hospitalization, and metal-osteosynthesis during the second hospitalization. In patients of groups 2 and 3, an average of 37.6 days passed between the use of conservative immobilization methods and metal-osteosynthesis. Microslides stained with hematoxylin and eosin, picrofuchsin according to van Gieson were subjected to morphometric examination.

Results. In patients with post-immobilization extra-articular contractures of the mandible, changes in the morphofunctional state of the parenchymal and stromal components of the musculus masseter were recorded. In the parenchymal component, wave-like deformation, ischemic-dystrophic and atrophic changes in muscle fibers were noted. The stromal component was characterized by the presence of focal-diffuse polymorphic cellular infiltration; excessive content of connective tissue fibers with the presence of adipocytes between them; a decrease in the number of vessels with the presence of dystrophic-necrotic and desquamative changes in endothelial cells, sclerotic changes in all layers of the vascular wall; dystrophic-sclerotic changes in nerve fibers.

Conclusions. The structural changes in the musculus masseter identified by the authors, which are more pronounced in cases of using a parieto-chin sling bandage and less pronounced in cases of using a double-jaw splinting, may underlie the development of post-immobilization extra-articular contractures of the mandible.

Keywords: musculus masseter, morphology, immobilization of the mandible, fracture, extra-articular contracture