Український радіологічний та онкологічний журнал. 2026. Т. 34. № 1. С. 68–83
Ukrainian journal of radiology and oncology. 2026;34(1):68–83

ISSN 2708-7166 (Print)
ISSN 2708-7174 (Online)

DOI: https://doi.org/10.46879/ukroj.1.2026.068-083
УДК: 616.132.2-007.271-073.756.8

CC BY
OPEN ACCESS

Комп'ютерно-томографічна характеристика та частота виявлення синдрому медіанної дугоподібної зв'язки

Мамонтов І.М., https://orcid.org/0000-0003-0059-2715, e-mail ivan.n.mamontov@gmail.com
Гончар Д.О., https://orcid.org/0009-0001-2208-4722, e-mail: hon4ar1997@gmail.com
Тамм Т.І., https://orcid.org/0000-0001-6372-2092, e-mail tamm_ti@ukr.net
Шакалова О.А., https://orcid.org/0000-0003-3401-4278, email: shakalovahelena@gmail.com
Білоусова Е.Д., https://orcid.org/0009-0004-3914-5685, email: erikasurgery6@gmail.com

Харківський національний медичний університет Міністерства охорони здоров'я України, Харків, Україна

Computed tomography features and detection rate of median arcuate ligament syndrome

Mamontov I.M., https://orcid.org/0000-0003-0059-2715, e-mail ivan.n.mamontov@gmail.com
Honchar D.O., ttps://orcid.org/0009-0001-2208-4722, e-mail: hon4ar1997@gmail.com
Tamm T.I., https://orcid.org/0000-0001-6372-2092, e-mail tamm_ti@ukr.net
Shakalova O.A., https://orcid.org/0000-0003-3401-4278, email: shakalovahelena@gmail.com
Bilousova E.D., https://orcid.org/0009-0004-3914-5685, email: erikasurgery6@gmail.com

Kharkiv National Medical University of the Ministry of Health of Ukraine, Kharkiv, Ukraine

Ключові слова:

синдром медіанної дугоподібної зв'язки, черевний стовбур, КТ-ангіографія, стеноз, колатеральний кровообіг.

Для кореспонденції:

Мамонтов Іван Миколайович
Харківський національний медичний університет Міністерства охорони здоров'я України, кафедра хірургії №5;
просп. Науки, буд. 4, м. Харків, Україна,61022;
e-mail: ivan.n.mamontov@gmail.com

© *Мамонтов І.М., Гончар Д.О., Тамм Т.І., Шакалова О.А., Білоусова Е.Д., 2026*

РЕЗЮМЕ

Актуальність. Синдром медіанної дугоподібної зв'язки (СМДЗ) є важливою судинною аномалією, яка може суттєво впливати на результати хірургічних втручань на органах верхнього поверху черевної порожнини. Невиявлений стеноз черевного стовбура (ЧС) створює ризики ішемічних ускладнень, особливо при виконанні панкреатодуоденальної резекції.
Мета роботи – визначити частоту виникнення та морфологічні особливості стиснення ЧС медіанною дугоподібною зв'язкою за даними КТ-ангіографії, включаючи оцінку ступеня стенозу та розвитку колатерального кровообігу.
Матеріали та методи. Проаналізовано 300 КТ-ангіографій пацієнтів віком 28–88 років. Після застосування критеріїв виключення (онкологія, запальні зміни, атеросклероз) до дослідження було включено 256 спостережень – 108 (42,2%) чоловіків та 148 (57,7%) жінок. Середній вік пацієнтів становив 63,4 ± 12,1 р. (28–88 років). Дослідження виконували на 64-зрізових томографах із використанням мультипланарних та тривимірних реконструкцій. Оцінка судин відбувалась на основі нативної, артеріальної та венозної фаз контрастування.
Результати. Радіологічні ознаки гемодинамічно значущого СМДЗ виявлено у чотирьох пацієнтів (1,56%). У всіх випадках спостерігався тяжкий стеноз, який становив 68–94%. Спостерігали також розвиток колатерального кровообігу через систему панкреатодуоденальних аркад із розширенням окремих гілок артерій до 5,6 мм (4,32 ± 0,72 мм). Окрім цього було виявлено аневризму задньої гілки НПДА при критичному стенозі ЧС та вираженому колатеральному кровообігу.
Висновки. Синдром медіанної дугоподібної зв'язки – рідкісна, але клінічно значима анатомічна особливість. КТ-ангіографія є ефективним методом діагностики СМДЗ, який дозволяє детально оцінити морфологію стенозу та стан колатерального кровотоку, що є критично важливим для передопераційного планування в абдомінальній хірургії. Передопераційне виявлення СМДЗ, оцінка та класифікація стенозу дозволяє заздалегідь визначити об'єм необхідних заходів для профілактики розвитку клінічно значних ускладнень.

Для цитування:

Мамонтов І.М., Гончар Д.О., Тамм Т.І., Шакалова О.А., Білоусова Е.Д. Комп'ютерно-томографічна характеристика та частота виявлення синдрому медіанної дугоподібної зв'язки. *Український радіологічний та онкологічний журнал.* 2026. Т. 34. № 1. С. 68–83. DOI: https://doi.org/10.46879/ukroj.1.2026.068-083

ISSN 2708-7166 (Print)
ISSN 2708-7174 (Online)

Key words:

median arcuate ligament syndrome, celiac trunk, celiac artery CT angiography, stenosis, collateral circulation.

For correspondence:

Mamontov Ivan Mykolaiovych
Kharkiv National Medical University of the Ministry of Health of Ukraine, Department of Surgery № 5;
4 Nauky Ave., Kharkiv, Ukraine, 61022;
e-mail: ivan.n.mamontov@gmail.com

© *Mamontov I.M., Honchar D.O., Tamm T.I., Shakalova O.A., Bilousova E.D., 2026*

ABSTRACT

Background. Median arcuate ligament syndrome (MALS) is a significant vascular anomaly that can substantially impact the outcomes of upper abdominal surgeries. Undetected celiac artery (CA) stenosis poses risks of ischemic complications, particularly during pancreatoduodenectomy (PD).
Purpose – to determine the incidence and morphological features of CA compression by the median arcuate ligament (MAL) using CT angiography, including an assessment of stenosis grade and collateral circulation development.
Materials and Methods. A total of 300 CT angiographies of patients aged 28–88 years were analyzed. After applying exclusion criteria (oncology, inflammatory changes, atherosclerosis), 256 observations were included: 108 (42.2%) males and 148 (57.7%) females. The mean age of the patients was 63.4 ± 12.1 years (range 28–88 years). The studies were performed on 64-slice scanners using multiplanar and 3D reconstructions. Vascular assessment was based on non-contrast (native), arterial, and venous phases.
Results. Radiological signs of hemodynamically significant MALS were identified in 4 patients (1.56%). Severe stenosis ranging from 68% to 94% was observed in all cases. We also noted the development of collateral circulation via the pancreatoduodenal arcade system, with individual arterial branches dilated up to 5.6 mm (mean 4.32 ± 0.72 mm). Additionally, an aneurysm of the posterior branch of the inferior pancreatoduodenal artery (IPDA) was detected in the presence of critical CA stenosis and prominent collateral flow.
Conclusions. Median arcuate ligament syndrome is a rare but clinically significant anatomical feature. CT angiography is an effective method for MALS diagnosis, allowing for detailed assessment of stenosis morphology and collateral flow status, which is critical for preoperative planning in abdominal surgery. Preoperative detection of MALS, combined with stenosis assessment and classification, enables the prospective determination of necessary measures to prevent clinically significant complications.

For citation:

Mamontov IM, Honchar DO, Tamm TI, Shakalova OA, Bilousova ED. Computed tomography features and detection rate of median arcuate ligament syndrome. *Ukrainian journal of radiology and oncology.* 2026;34(1):68–83. DOI: https://doi.org/10.46879/ukroj.1.2026.068-083

ВСТУП

Синдром медіанної дугоподібної зв'язки (СМДЗ) – MALS (Median Arcuate Ligament Syndrome), також відомий як синдром Данбара, або синдром компресії черевного стовбура (ЧС), виникає внаслідок позасудинного стиснення ЧС медіанною дугоподібною зв'язкою діафрагми (МДЗ).

Медіанна дугоподібна зв'язка це сполучнотканинний тяж, що з'єднує ліву та праву ніжку діафрагми, розташовується на рівні 12 грудного або першого поперекового хребця та формує передню межу аортального отвору діафрагми. При аномально високому рівні відходження ЧС, чи низькому розташуванні МДЗ, може виникати зовнішнє стиснення передньої стінки ЧС, особливо під час глибокого видиху [1, 2, 3].

Ознаки компресії черевного стовбура за даними літератури зустрічаються у 13–50% обстежених пацієнтів [4]. При цьому діагноз СМДЗ клінічно встановлюється лише у 1,3 на 100 тис. населення [5]. Частіше за все пацієнти з СМДЗ це жінки віком 30–50 років. Основними скаргами є біль у животі, нудота після їжі, зниження маси тіла, діарея, погіршення апетиту [1, 3, 6]. При цьому симптоми СМДЗ наявні лише у поодиноких випадках [2, 7].

При плануванні оперативних втручань на верхньому поверсі черевної порожнини, оцінка судинної анатомії на предмет наявності СМДЗ є особливо важливою, адже неврахування її на етапі підготовки може призвести до розвитку тяжких післяопераційних ускладнень [8]. Інтраопераційно може знадобитися реваскуляризація або декомпресія ЧС шляхом розсічення МДЗ, щоб уникнути ішемічних ускладнень [9, 10].

INTRODUCTION

Median arcuate ligament syndrome (MALS), also known as Dunbar syndrome or celiac artery compression syndrome, results from extrinsic compression of the celiac artery (CA) by the median arcuate ligament (MAL) of the diaphragm. The MAL is a fibrous band connecting the left and right diaphragmatic crura, typically located at the level of the T12 or L1 vertebra, forming the anterior margin of the aortic hiatus.

When the CA has an abnormally high origin or the MAL is positioned low, external compression of the anterior wall of the CA may occur, particularly during deep expiration [1, 2, 3]. According to the literature, radiological signs of CA compression are found in 13% to 50% of examined patients [4]. However, a clinical diagnosis of MALS is established in only 1.3 per 100,000 individuals [5]. Most MALS patients are women aged 30–50 years. Primary complaints include abdominal pain, postprandial nausea, weight loss, diarrhea, and decreased appetite [1, 3, 6]. Notably, specific symptoms are present in only a few cases [2, 7].

When planning surgical interventions in the upper abdomen, assessing vascular anatomy for MALS is particularly important [8]. Failure to account for this condition during the preparation stage can lead to severe postoperative complications, increased operative time, and prolonged hospitalization [9]. Intraoperatively, revascularization or CA decompression via MAL division may be necessary to prevent ischemic complications [9, 10].

ISSN 2708-7166 (Print)
ISSN 2708-7174 (Online)

них ускладнень, збільшення тривалості операції, зростання терміну госпіталізації [8, 9]. Також інтраопераційно може виникнути необхідність проведення реваскуляризації, чи декомпресії ЧС шляхом розсічення МДЗ, щоб запобігти розвитку ішемічних ускладнень [9, 10].

Так, наприклад, при виконанні панкреатодуоденальної резекції (ПДР) перев'язка колатеральних шляхів кровопостачання, а саме гастродуоденальної артерії (ГДА) та панкреатодуоденальних аркад, на тлі зниженого кровотоку в черевному стовбурі, створює ризик розвитку післяопераційної ішемії печінки. Крім цього дефіцит кровопостачання може негативно вплинути на життєздатність ділянок холедохоентеро- та панкреатоентероанастомозів [11, 12].

Ознаки стиснення ЧС також важливо виявляти при плануванні ортотопічної трансплантації печінки, адже наявність СМДЗ в даному випадку може призвести до розвитку раннього тромбозу печінкової артерії та інших судинних ускладнень [13, 14].

Мета роботи – за даними КТ ангіографії визначити частоту виникнення та морфологічні особливості стиснення ЧС медіанною дугоподібною зв'язкою. Оцінити ступені стенозу та розвитку колатерального кровообігу у випадковим чином сформованій групі пацієнтів, незалежно від причини звернення.

For example, during pancreatoduodenectomy (PD), the ligation of collateral pathways, specifically the gastroduodenal artery (GDA) and pancreatoduodenal arcades, in the presence of reduced CT flow creates a risk of postoperative hepatic ischemia. Furthermore, blood supply deficiency may negatively affect the viability of choledochoentero- and pancreatoenteroanastomoses [11, 12]. Detecting CA compression signs is also vital when planning orthotopic liver transplantation, as MALS can lead to early hepatic artery thrombosis and other vascular complications [13, 14].

Objective – was to determine the incidence and morphological features of CA compression by the median arcuate ligament using CT angiography data and to evaluate the degrees of stenosis and collateral circulation development in a randomly formed group of patients.

МАТЕРІАЛИ ТА МЕТОДИ ДОСЛІДЖЕННЯ

У ході дослідження проаналізовано 300 КТ-ангіографій органів черевної порожнини. Для аналізу було взято КТ-ангіографії пацієнтів віком від 28 до 88 років, які проходили обстеження з різних клінічних показань в діагностичному центрі «Бригід» та на базі Комунального некомерційного підприємства «Міська клінічна лікарня № 2 імені проф. О.О. Шалімова» Харківської міської ради.

Критерії включення:

– вік пацієнтів від 18 років;

– наявність якісно виконаного КТ-дослідження з нативною, артеріальною та венозною фазами контрастування;

– збережена анатомія судин панкреатодуоденальної ділянки.

Критерії виключення:

– виражені запальні зміни в ділянці відходження ЧС (гострий та хронічний панкреатит, перитоніт);

– онкологічна патологія, при якій пухлина деформує, зміщає або звужує просвіт судин ЧС, чи верхньої брижової артерії (ВБА);

– перенесені раніше оперативні втручання у ділянці ЧС або верхньому поверсі черевної порожнини, що призвели до зміни судинної архітектоніки.

– неадекватне контрастування судин внаслідок технічних причин або індивідуальних особливостей пацієнта;

– наявність судинних змін, що унеможливлюють стандартну анатомічну оцінку (артеріовенозні мальформації, тромбози). Наявність атеросклеротичних змін ЧС (бляшки, кальцифікати) у ділянці устя черевного стовбура, судин ЧС та ВБА).

Із дослідження було виключено 44 пацієнти. Найчастішою причиною виключення була виражена онкологічна патологія у 18 пацієнтів. У 16 випадках

MATERIALS AND METHODS

This study analyzed 300 CT angiographies of the abdominal region. The analysis included CT angiographies of patients aged 28 to 88 years who underwent examination for various clinical indications at the «Bryhid» diagnostic center and the «City Clinical Hospital No. 2 named after Prof. O.O. Shalimov» in Kharkiv.

Inclusion criteria:

– patients aged 18 years and older;

– availability of high-quality CT scans with non-contrast, arterial, and venous phases;

– preserved vascular anatomy of the pancreatoduodenal region.

Exclusion criteria:

– pronounced inflammatory changes in the CA origin area (acute or chronic pancreatitis, peritonitis);

– oncological pathology where a tumor deforms, displaces, or narrows the lumen of the CT or superior mesenteric artery (SMA);

– prior surgical interventions in the CA area or upper abdomen that altered vascular architecture;

– inadequate vascular contrast enhancement due to technical reasons or individual patient characteristics;

– vascular changes precluding standard anatomical assessment (arteriovenous malformations, thrombosis);

– atherosclerotic changes (plaques, calcifications) at the CA orifice or within the CA and SMA.

A total of 44 patients were excluded. The most common reason for exclusion was significant oncological pathology (18 patients). Other reasons included inflammatory changes (16 cases), postoperative chan-

ISSN 2708-7166 (Print)
ISSN 2708-7174 (Online)

виражені запальні зміни у ділянці ЧС, в 6 – наявність післяопераційних змін судинної архітектоніки верхніх відділів черевної порожнини, 2 випадки судинних аномалій чи мальформацій та 2 – наявність виражених атеросклеротичних змін у ділянці черевного стовбура.

Таким чином до дослідження було включено 256 КТ ангіографій. Середній вік пацієнтів становив 63,4 (± 12,1) років (28–88 років). За розподілом за статтю 108 (42,2%) чоловіків та 148 (57,8%) жінок.

Методика візуалізації

Комп'ютерну томографію виконували на мультиспіральних комп'ютерних томографах Toshiba Aquilion 64 та Philips Brilliance 64, кількість зрізів – 64, товщина зрізу 0,5–1 мм.

Параметри сканування:

– конфігурація датчика – 64×0,5 мм;

– напруга на трубці 120 кВп;

– струм трубки 120–170 мАс (з автоматичною модуляцією дози);

– крок (pitch) детектора 1,3–1,5;

– час обертання 300–500 мс;

– товщина зрізу 0,5–1 мм;

– інтервал реконструкції: 0,5–0,8 мм для оптимальної багатоплощинної реконструкції.

Дослідження проводили в стандартному положенні пацієнта лежачи на спині з піднятими над головою руками, на затримці дихання під час глибокого вдиху. Перед початком сканування пацієнтам рекомендували утримуватися від прийому їжі не менше 6 годин. Вода як оральний контраст застосовувалась у селективних випадках для візуалізації шлунка та кишечника, що не мало впливу на візуалізацію судин.

Для введення контраста використовували внутрішньовенну канюлю 18G–20G, контраст вводили у вену ліктьової ямки за допомогою автоматичного інфузомату Medrad Stellant CT Injection System.

Дослідження проводили за стандартизованим протоколом незалежно від моделі сканера. Об'єм контрастної речовини розраховувався індивідуально з урахуванням маси тіла пацієнта та становив у середньому 1,0–1,5 мл/кг (загальний об'єм 80–120 мл). Були застосовані йодовмісні контрастні речовини (йогексол, томогексол) в концентрації 350 мг/мл. Швидкість введення становила 3–5 мл/с, після чого виконували болюс фізіологічного розчину в об'ємі 30–40 мл з аналогічною швидкістю для оптимізації болюсної характеристики та зменшення артефактів у верхній порожнистій вені. Таймінг фаз контрастування здійснювали з використанням автоматичного болюс-трекінгу. Ділянку інтересу розміщували у просвіті черевної аорти або черевного стовбура на рівні його відходження. Поріг активації сканування встановлювали на рівні 120–150 одиниць Хаунсфілда (HU).

Аналізувалась ділянка від куполів діафрагми до рівня біфуркації черевної аорти з обов'язковим включенням усіх магістральних артерій та вен верхнього поверху черевної порожнини.

Виконували такі фази сканування:

1. Нативна фаза.

2. Артеріальна фаза: початок сканування без затримки після досягнення заданого порогового значення, що забезпечувало оптимальну візуалізацію черевного стовбура, верхньої брижової артерії, гілок панкреатодуоденального артеріального кола, печінкових артерій.

ges (6 cases), vascular malformations (2 cases), and severe atherosclerosis (2 cases).

Thus, 256 CT angiographies were included. The mean age was 63.4 ± 12.1 years (range 28–88). The sex distribution was 108 (42.2%) males and 148 (57.8%) females.

Imaging Methodology

Computed tomography was performed using Toshiba Aquilion 64 and Philips Brilliance 64 multi-slice scanners (64 slices, slice thickness 0.5–1 mm).

Scanning parameters:

– detector configuration: 64×0.5 mm;

– tube voltage: 120 kVp;

– tube current: 120–170 mAs (with automatic dose modulation);

– pitch: 1.3–1.5;

– rotation time: 300–500 ms;

– reconstruction interval: 0.5–0.8 mm.

Patients were scanned in the supine position with arms raised, during breath-holding at deep inspiration. Patients fasted for at least 6 hours before the scan. Water was used as oral contrast in selected cases for gastric and bowel visualization, which did not affect vascular imaging.

Contrast was administered via an 18G–20G intravenous cannula in the antecubital vein using a Medrad Stellant CT Injection System. The protocol was standardized: contrast volume (iohexol or tomohexol, 350 mg/ml) was calculated at 1.0–1.5 ml/kg (total 80–120 ml). The injection rate was 3–5 ml/s, followed by a 30–40 ml saline bolus at the same rate.

Phase timing used automatic bolus tracking with the region of interest in the abdominal aorta or CT origin. The activation threshold was 120–150 Hounsfield units. The scanned area extended from the diaphragmatic domes to the aortic bifurcation.

Phases:

1. Native phase: Assessment of calcifications and baseline tissue intensity.

2. Arterial phase: Visualization of the CA, SMA, pancreatoduodenal arcades, and hepatic arteries.

3. Venous phase: Re-evaluation of vessels for better visualization of internal walls and precise stenosis grading.

ISSN 2708-7166 (Print)
ISSN 2708-7174 (Online)

3. Венозна фаза: початок сканування при досягнення порогового значення інтенсивності контрасту у ворітній вені.

Загальна ефективна доза опромінення становила 5–15 мЗв на одне дослідження.

Отримані зображення аналізували з використанням багатоплощинної реконструкції в аксіальній, сагітальній, фронтальній та косих площинах. Проекції максимальної інтенсивності застосовували для оцінки безперервності судинних гілок та їх розташування. Тривимірну реконструкцію використовували для просторової візуалізації варіантної анатомії.

У нативній фазі оцінювалась наявність кальцифікатів у стінках досліджуваних судин. Визначалась базова інтенсивність оточуючих тканин. В артеріальну фазу проводилась основна оцінка особливостей кровопостачання в системі черевного стовбура та можливих колатеральних шляхів, вимірювання морфологічних ознак судин. У венозну фазу повторно оцінювали судини із залишками контрасту для кращої візуалізації внутрішніх стінок артерії та ретельної оцінки ступеня стенозу.

Оцінка артеріальної анатомії черевного стовбура

Під час аналізу артерій черевного стовбура нами визначались:

– товщина МДЗ;

– наявність гачкоподібної деформації в ділянці місця відходження черевного стовбура від аорти;

– потовщення ЧС проксимальніше та дистальніше місця стенозу;

– відстань від аорти до точки максимального звуження просвіту судини;

– ступінь звуження черевного стовбура за співвідношенням площ поперечного перерізу судини в ділянці устя ЧС та у точці найбільшого звуження;

– протяжність ділянки стенозу черевного стовбура;

– ступінь розвитку колатеральних шляхів кровопостачання печінки, ДПК, ПЗ, селезінки, шлунка. Товщину судин панкреатодуоденальних аркад.

Виявлені рентгенографічні прояви СМДЗ було також класифіковано використовуючи критерії ступеня стенозу за Sugae (2012). Беручи до уваги вираженість стенозу, його протяжність, відстань від аорти, ступінь розвитку колатеральних судин за даною класифікацією можна визначити необхідність проведення декомпресії МДЗ чи реваскуляризації ЧС у пацієнтів, яким планується виконання ПДР [15].

Статистичну обробку даних здійснювали з використанням базових інструментів описової статистики (середнє значення, середнє відхилення, частота ознак). Розрахунки проводили в Microsoft Excel. Кількісні зміни подавали у вигляді середнього значення ± стандартне відхилення, якісні у відсотках.

The total effective radiation dose was 5–15 mSv per study. Images were analyzed using multiplanar reconstructions (axial, sagittal, frontal, and oblique), maximum intensity projections (MIP), and 3D reconstructions.

Celiac artery assessment

During the analysis, the following parameters were determined:

– MAL thickness;

– presence of «hook-like» deformity at the CT origin;

– CT thickening proximal and distal to the stenosis;

– distance from the aorta to the point of maximal narrowing;

– stenosis grade based on the cross-sectional area ratio (orifice vs. maximal narrowing);

– stenosis length;

– degree of collateral circulation (liver, duodenum, pancreas, spleen, stomach) and pancreatoduodenal arcade thickness.

MALS manifestations were classified using the Sugae criteria (2012) [15]. This classification helps determine the necessity of MAL decompression or CA revascularization in patients scheduled for PDD.

Statistical analysis was performed using Microsoft Excel (mean ± SD, frequencies).

РЕЗУЛЬТАТИ

Радіологічні ознаки СМДЗ було виявлено у 4 (1,56%) пацієнтів. Класична ознака «гачка» спостерігалась у 3 пацієнтів, тоді як J-подібна деформація була виявлена у 1 випадку.

За ступенем звуження просвіту ЧС у всіх випадках спостерігався виражений стеноз >60%.

RESULTS

Radiological signs of MALS were identified in 4 (1.56%) patients. The classic «hook sign» was observed in 3 patients, while J-shaped deformity was found in 1 case. Severe stenosis (>60%) was present in all cases.

According to the Sugae classification (2012), two cases were classified as Type C and two as Type B.

ISSN 2708-7166 (Print)
ISSN 2708-7174 (Online)

Серед виявлених нами рентгенологічних проявів СМДЗ, у двох випадках визначалось звуження ЧС типу С відповідно до класифікації ступеня стенозу за Sugae (2012), в інших двох випадках визначався тип стенозу В.

Детальніше про кожен випадок СМДЗ:

Випадок № 1

Чоловік 49 років, астенічної тілобудови. При аналізі КТ наявна типова деформація ЧС із ознакою «гачка» (рис. 1). Виявлено тяжкий стеноз черевного стовбура 94% (за площею). Протяжність ділянки стенозу ЧС становила 11 мм. Що відповідає типу С за класифікацією ступеня стенозу за Sugae (2012). Відстань від устя ЧС до точки максимального звуження 13 мм. При цьому аорто-черевний кут становить 57°.

Case No. 1

A 49-year-old male with an asthenic build. CT analysis revealed typical CA deformity with a «hook sign» (Fig. 1). Severe celiac artery stenosis (94% by area) was identified. The length of the stenotic segment was 11 mm, corresponding to Sugae Type C. The distance from the CT orifice to the maximal narrowing was 13 mm, with an aorto-celiac angle of 57°.

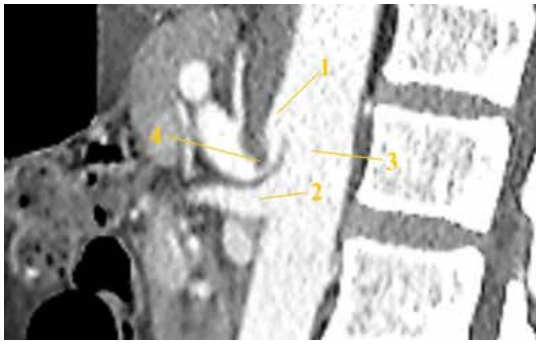

Рис. 1. Деформація та звуження черевного стовбура за типом «гачка»:
1 – ЧС, 2 – ВБА, 3 – Аорта, 4 – ділянка стенозу черевного стовбура
Fig. 1. «Hook» deformaiton and stenosis of the celiac artery:
1 – CA, 2 – SMA, 3 – Aorta, 4 – Stenotic part of the celiac artery

Товщина МДЗ становить 5,6 мм. Привертають увагу розвинені колатеральні судини. А саме потовщений спільний стовбур НПДА і першої тонкокишкової артерії (ПТА) до 5,6 мм, розширена НПДА до 4,2 мм та значно розширені передню та задню панкреатодуоденальні аркади (передня нижня панкреатодуоденальна артерія (ПНПДА), задня нижня панкреатодуоденальна артерія (ЗНПДА)) до 4,1 мм (рис. 2). При цьому ПТА не була розширена, та мала діаметр 1,8 мм. Окрім цього наявна розширена ГДА, діаметром 4,7 мм. (рис. 3).

MAL thickness was 5.6 mm . Prominent collateral circulation was noted: a common trunk of the IPDA and the FJA thickened to 5.6 mm, the IPDA dilated to 4.2 mm, and significantly expanded anterior and posterior pancreatoduodenal arcades (anterior inferior pancreatoduodenal artery (AIPDA), posterior inferior pancreatoduodenal artery (PIPDA)) reaching 4.1 mm (Fig. 2). Notably, the FJA was not dilated (1.8 mm). The GDA was dilated to 4.7 mm (Fig. 3).

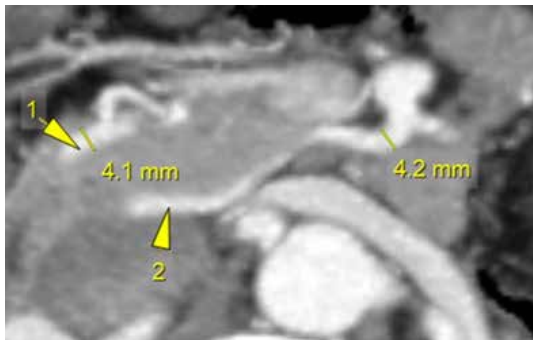

Рис. 2. Розширені панкреатодуоденальні аркади:
1 – ПНПДА, 2 – ЗНПДА
Fig. 2. Dilated pancreaticoduodenal arcades:
1 – AIPDA, 2 – PIPDA

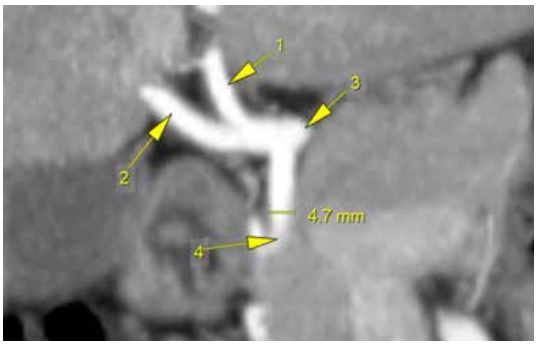

Рис. 3. Розширена гастродуоденальна артерія:
1 – ЛПА, 2 – ППА, 3 – ЗПА, 4 – ГДА
Fig. 3. Dilated gastroduodenal artery:
1 – LHA, 2 – RHA, 3 – CHA, 4– GDA

Також візуалізується додаткова гілка від клубово-ободової артерії до голівки підшлункової залози (рис. 4).

An additional branch from the ileocolic artery to the pancreatic head was also visualized (Fig 4).

ISSN 2708-7166 (Print)
ISSN 2708-7174 (Online)

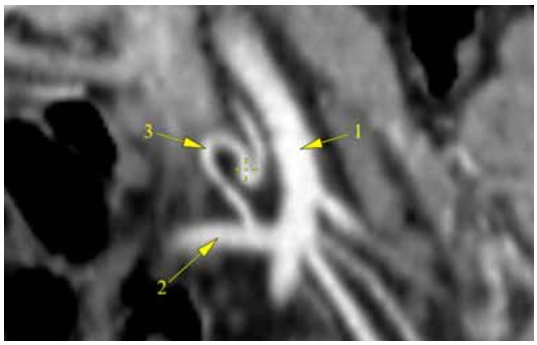

Рис. 4. Додаткова гілка від клубово-ободової артерії до голівки підшлункової залози:
1 – ВБА, 2 – Клубово-ободова артерія, 3 – Додаткова артеріальна гілка до голівки підшлункової залози
Fig. 4. Additional arterial branch from ileocolic artery to the pancreatic head:
1 – Superior mesenteric artery, 2 – Ileocolic artery, 3 – Additional arterial branch from ileocolic artery to the pancreatic head

Випадок № 2

Жінка 67 років. Проходила обстеження з приводу підозри на новоутворення голівки підшлункової залози.

Аналізуючи КТ виявлено звуження черевного стовбура, ступінь стенозу 73,5% за площею (рис. 5). Довжина ділянки стенозу 5,9 мм. Відстань від устя ЧС до максимального звуження 11,6 мм. Що відповідає типу В за класифікацією ступеня стенозу за Sugae (2012). У даному випадку ознака «гачка» відсутня, а аорто-черевний кут складає 37°.

Товщина МДЗ становить 3,1 мм.

Case No. 2

A 67-year-old female underwent examination for suspected pancreatic head neoplasm.

CT analysis revealed narrowing of the CA with a 73.5% stenosis by area (Fig. 5). The length of the stenotic segment was 5.9 mm. The distance from the CA orifice to the point of maximal narrowing was 11.6 mm, which corresponds to Type B according to the Sugae (2012) classification of stenosis grade. In this case, the «hook sign» was absent, and the aorto-celiac angle measured 37°.

The thickness of the MAL was 3.1 mm.

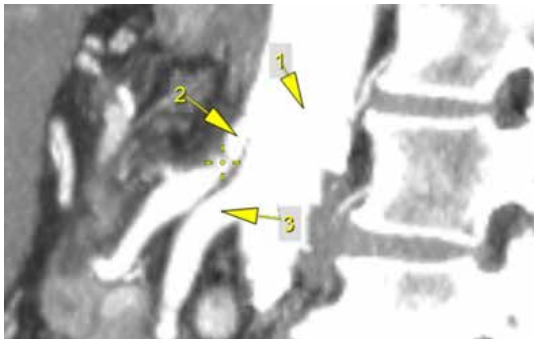

Рис. 5. Стеноз в сагітальній площині: 1 – Аорта, 2 – ЧС, 3 – ВБА
Fig. 5. Celiac artery stenosis in sagital plane: 1 – Aorta, 2 – CA, 3 – SMA

Виявлено розширену до 3,6 мм в діаметрі, звивисту ЗНПДА, також наявне розширення до 4,4 мм НПДА (рис. 6).

A tortuous posterior superior pancreatoduodenal artery, dilated to 3.6 mm in diameter, was identified; additionally, there was dilation of the inferior pancreatoduodenal artery up to 4.4 mm (Fig. 6).

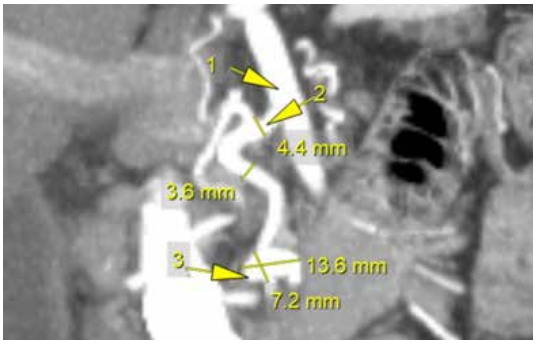

Рис. 6. Колатеральні судини та аневризма нижньої панкреатодуоденальної артерії:
1 – ВБА, 2 – НПДА, 3 – Аневризма біфуркації НПДА
Fig. 6. Collateral vessels, inferior pancreatoduodenal artery aneurysm:
1 – SMA, 2 – IPDA, 3 – Aneurysm at the bifurcation of the IPDA

ISSN 2708-7166 (Print)
ISSN 2708-7174 (Online)

Особливу увагу привертає мішкоподібна аневризма місця біфуркації НПДА розміром 13,6×7,2 мм (рис. 6, 7, 8). Аневризма має чіткі контури, округлу форму, заповнення контрастом повне, ознаки тромбозу відсутні. Розташування – дистальна частина НПДА. Дистальніше аневризми відходять розширені ЗНПДА та ПНПДА.

Of particular note was a saccular aneurysm at the bifurcation of the IPDA, measuring 13.6×7.2 mm (Fig. 6, 7, 8). The aneurysm exhibited well-defined margins and a rounded shape, with complete contrast enhancement and no signs of thrombosis. It was located in the distal portion of the IPDA. Distal to the aneurysm, dilated posterior and anterior inferior pancreatoduodenal arteries were observed.

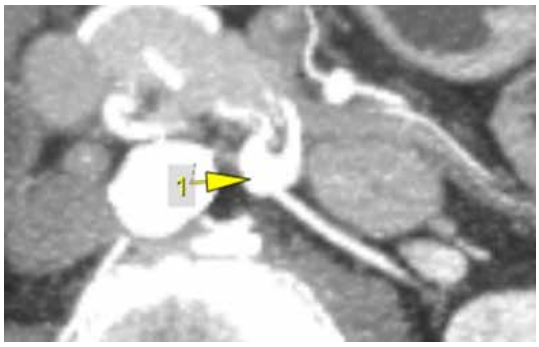

Рис. 7. Аневризма біфуркації нижньої панкреатодуоденальної артерії – 1
Fig. 7. Aneurysm at the bifurcation of the inferior pancreatoduodenal artery –1

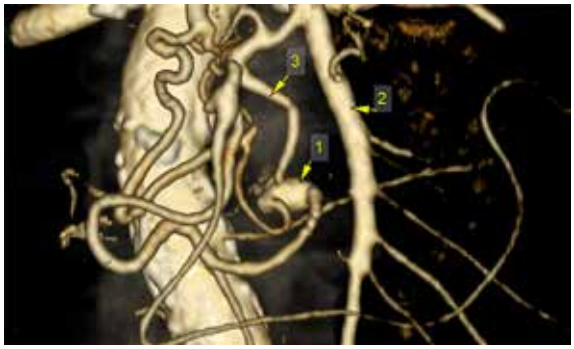

Рис. 8. Аневризма біфуркації НПДА в 3-D реконструкції: 1 – Аневризма, 2 – ВБА, 3 – НПДА
Fig. 8. Aneurysm at the bifurcation of the IPDA, 3-D reconstruction: 1 – Aneurysm , 2 – SMA, 3 – IPDA

Випадок № 3

Чоловік 50 років. При дослідженні КТ у даному випадку ЧС має лівобічне відходження (рис. 9). У даному КТ ознака «гачка» відсутня, але ЧС різко відхилений донизу під кутом 76°. Безпосередньо в місці відходження виявлено значне звуження черевного стовбура, яке при вимірюванні становить 81% (рис. 10). Протяжність ділянки стенозу 10,4 мм. Це відповідає типу С за класифікацією ступеня стенозу за Sugae (2012). Відстань від устя ЧС до найбільшого звуження становить 7,2 мм. При цьому аорто-черевний кут становить 59°.

Case No. 3

A 50-year-old male. CT imaging in this case revealed a left-sided origin of the CA (Fig. 9). Although the «hook sign» was absent, the CT was sharply deflected downward at an angle of 76°. Significant narrowing of the celiac artery was identified immediately at its origin, measuring 81% (Fig. 10). The length of the stenotic segment was 10.4 mm, which corresponds to Type C according to the Sugae (2012) classification of stenosis grade. The distance from the CA orifice to the point of maximal narrowing was 7.2 mm, with an aorto-celiac angle of 59°.

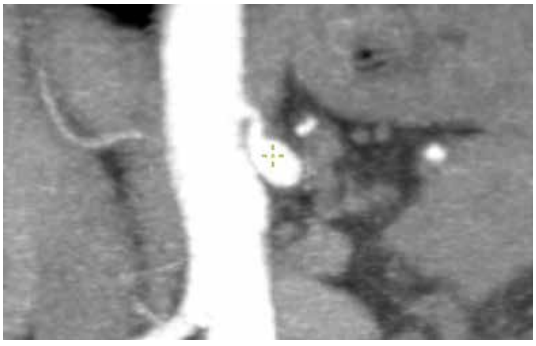

Рис. 9. Фронтальна проекція стеноз черевного стовбура
Fig. 9. Frontal plane image of celiac artery stenosis



Рис. 10. Сагітальна проекція стенозу черевного стовбура
Fig. 10. Celiac artery stenosis in sagital plane

Товщина МДЗ близько 5,7 мм. Колатеральні судини розширені Найбільше потовщена НПДА до 4,8 мм в діаметрі, та як наслідок значно розширені передня та задня нижні панкреатодуоденальні аркади до 3,3 мм і 3,5 мм відповідно (рис. 11). Також помірно розширена ГДА до 3,7 мм. (рис. 12).

Окрім цього наявне виражене розширення ЧС на ділянці дистальніше стенозу (9,2 мм) у порівнянні з проксимальною частиною ЧС (4,6 мм).

The thickness of the MAL was approximately 5.7 mm. The IPDA showed the most significant thickening, reaching 4.8 mm in diameter; as a result, the anterior and posterior inferior pancreatoduodenal arcades were significantly dilated to 3.3 mm and 3.5 mm, respectively (Fig. 11). The gastroduodenal artery (GDA) was also moderately dilated to 3.7 mm (Fig. 12).

Additionally, there was pronounced post-stenotic dilatation of the CT (9.2 mm) compared to its proximal segment (4.6 mm).

ISSN 2708-7166 (Print)
ISSN 2708-7174 (Online)

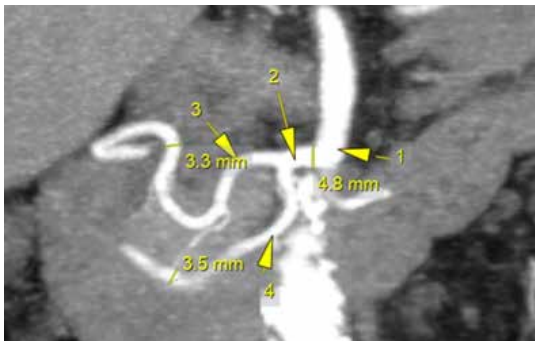

Рис. 11. Розширені панкреатодуоденальні аркади:
1 – ВБА, 2 – НПДА, 3 – ПНПДА, 4 – ЗНПДА
Fig. 11. Dilated pancreatoduodenal arcades:
1 – SMA, 2 – IPDA, 3 – AIPDA, 4 – PIPDA

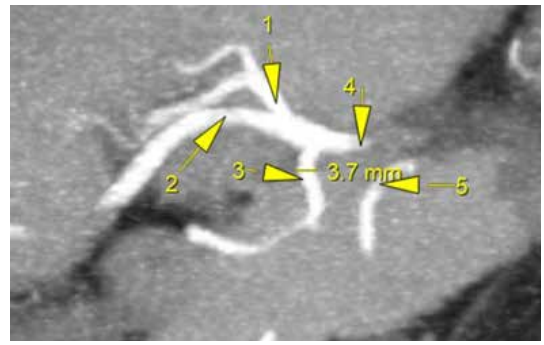

Рис. 12. Розширена гастродуоденальна артерія:
1 – ЛПА, 2 – ППА, 3 – ГДА, 4 – ЗПА,
5 – передня верхня панкреатодуоденальна артерія
Fig. 12. Dilated gastroduodenal artery:
1 – LHA, 2 – RHA, 3 – GDA, 4 – CHA,
5 – anterior superior pancreatoduodenal artery

Випадок № 4

Чоловік 43 роки. На КТ черевний стовбур деформований, за 5,1 мм від устя – ділянка стенозу довжиною 6,5 мм, максимальне звуження 68,3% за площею (рис. 13), що відповідає типу В за класифікацією ступеня стенозу по Sugae (2012). Ознака «гачка» відсутня, але наявна «J» деформація ЧС. При цьому аорто-черевний кут становить 22°.

Товщина МДЗ становить 5,7 мм.

Case No. 4

A 43-year-old male. On CT, the CA is deformed; a stenotic segment 6.5 mm in length is located 5.1 mm from the orifice, with maximal narrowing of 68.3% by area (Fig. 13), which corresponds to Type B according to the Sugae (2012) classification of stenosis grade. While the «hook sign» is absent, a «J-shaped» deformity of the CT is observed. The aorto-celiac angle measures 22°.

The thickness of the MAL is 5.7 mm.

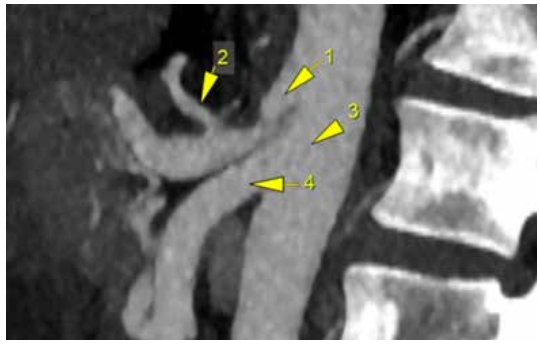

Рис. 13. Стеноз черевного стовбура: 1 – ЧС, 2 – ЛША, 3 – Аорта, 4 – ВБА
Fig. 13. Celiac artery stenosis: 1 – CA, 2 – LGA, 3 – Aorta, 4 – SMA

Колатеральні судини значно розширені. Виявлено розширену НПДА до 5,0 мм в діаметрі (рис. 14), та як наслідок значно розширені передня та задня нижні панкреатодуоденальні аркади до 5,2 мм. Також розширена ГДА до 5,3 мм (рис. 15).

Collateral vessels are significantly dilated. An IPDA dilated to 5.0 mm in diameter was identified (Fig. 14), consequently, the anterior and posterior inferior pancreatoduodenal arcades are significantly expanded to 5.2 mm. The GDA is also dilated to 5.3 mm (Fig. 15).

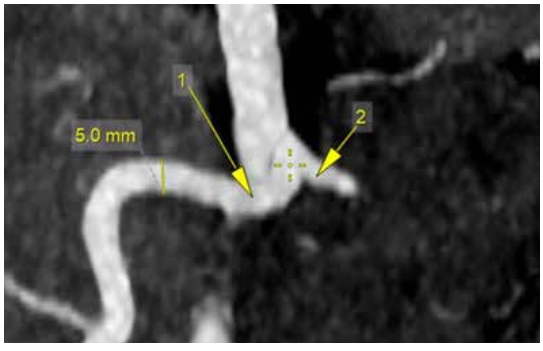

Рис. 14. Розширена нижня панкреатодуроденальна артерія:
1 – НПДА, 2 – ПТА
Fig. 14. Dilated inferior pancreatoduodenal artery:
1 – IPDA, 2 – FJA

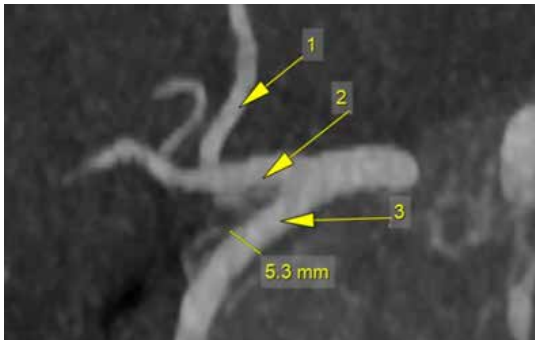

Рис. 15. Розширена гастродуоденальна артерія:
1– Ліва печінкова артерія, 2 – загальна печінкова артерія, 3 – ГДА
Fig. 15. Dilated gastroduodenal artery:
1 – Left hepatic artery, 2 – Common hepatic artery, 3 – GDA

Окрім цього в даному випадку присутня значно розширена дорзальна панкреатична артерія (ДПА), товщиною 5,2 мм (рис. 16). Артеріальний стовбур відходить від вентральної поверхні ВБА, одразу ж після відходження різко повертає в краніальному напрямку, де роздвоюючись віддає гілки до тіла підшлункової залози, та у напрямку до воріт печінки (рис. 17), де остання зливається із холедохеальною гілкою від ППА.

Additionally, a prominently dilated dorsal pancreatic artery, 5.2 mm in thickness, is present in this case (Fig. 16). The arterial trunk originates from the ventral surface of the SMA and, immediately after its origin, turns sharply in a cranial direction, where it bifurcates giving off branches to the body of the pancreas and one toward hepatic hilum (Fig. 17), where it merges with a choledochal branch from the right hepatic artery.

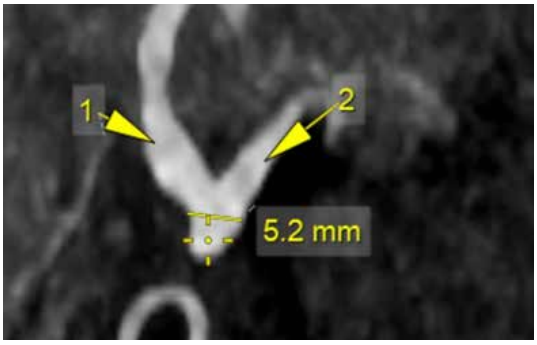

Рис. 16. Розширена ДПА:
1 –Гілка до воріт печінки , 2 – Гілка до тіла ПЗ
Fig. 16. Dilated DPA:
1 – Hepatic hilum branch, 2 – Pancreatic body branch

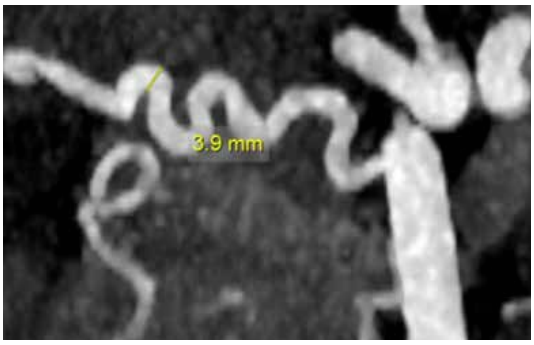

Рис. 17. Розширена звивиста гілка до воріт печінки
Fig. 17. Dilated torturous hepatic hilum branch

ОБГОВОРЕННЯ

Синдром медіанної дугоподібної зв'язки – це наслідок зовнішнього стиснення черевного стовбура зв'язкою діафрагми. Виникає через невідповідність місця відходження ЧС та розташування зв'язки діафрагми [5], що впливає на кровопостачання печінки, шлунка, ДПК, підшлункової залози та селезінки.

Дані літератури щодо поширеності СМДЗ варіюються в широких межах. В загальній популяції синдром зустрічається у 4–20% та у 7,5% серед пацієнтів, яким проводилась панкреатодуоденальна резекція [16, 17]. Радіологічні ознаки стиснення черевного стовбура наявні у 10–24% пацієнтів за відсутності жодних характерних симптомів [7]. У ході секційних досліджень встановлено частоту зовнішньої компресії ЧС медіанною дугоподібною зв'язкою у 33,7% випадків [18]. Дані щодо кількості пацієнтів з повним стисненням черевного стовбура дугоподібною зв'язкою діафрагми в літературі майже не висвітлюються. В одному дослідженні вказують на наявність значного звуження просвіту ЧС у 7,3% безсимптомних пацієнтів, яким виконувалась ангіографія. При цьому в 31% пацієнтів з цієї групи оклюзія була повною або майже повною. На жаль не можна визначити як часто повна оклюзія була спричинена МДЗ, оскільки не проводився аналіз етіології критичної оклюзії стенозу [19].

Цей діагноз встановлюють зазвичай на підставі КТ-ангіографії. Наше дослідження має на меті встановити частоту гемодинамічно значущого СМДЗ та морфологічну характеристику даної патології у пацієнтів.

Переглянувши 256 КТ ангіографій пацієнтів виявили 4 випадки СМДЗ, це становить 1,56% від вибірки, що незначно відрізняється від даних інших авторів, які вказують частоту СМДЗ на рівні 3,4–7,3% [19, 20, 21]. Дана відмінність у частоті виявлення може бути

DISCUSSION

Median arcuate ligament syndrome (MALS) results from extrinsic compression of the CA by the diaphragmatic ligament. It arises due to a discrepancy between the CA origin and the position of the diaphragmatic ligament [5], which affects the blood supply to the liver, stomach, duodenum, pancreas, and spleen.

Literature data regarding the prevalence of MALS vary widely. In the general population, the syndrome is encountered in 4–20% of individuals and in 7.5% of patients undergoing pancreatoduodenectomy [16, 17]. Radiological signs of CA compression are present in 10–24% of patients in the absence of any characteristic symptoms [7]. Autopsy studies have established the incidence of extrinsic CA compression by the median arcuate ligament at 33.7% of cases [18]. Data regarding the number of patients with complete CA compression by the arcuate ligament of the diaphragm are sparse in the literature. One study reported significant CA lumen narrowing in 7.3% of asymptomatic patients undergoing angiography; notably, in 31% of patients within this group, the occlusion was complete or near-complete. Unfortunately, it is not possible to determine how often complete occlusion was caused by the MAL, as an analysis of the etiology of critical occlusion or stenosis was not performed [19].

Since this diagnosis is typically established based on CT angiography, our study aims to determine the incidence of hemodynamically significant MALS and the morphological characteristics of this pathology in patients.

Upon reviewing 256 CT angiographies, we identified 4 cases of MALS, representing 1.56% of the cohort, which differs slightly from the data of other authors who report a MALS incidence of 3.4–7.3% [19, 20, 21]. This discrepancy in the detection rate may be attributed to variations in MALS definitions and evaluation criteria.

ISSN 2708-7166 (Print)
ISSN 2708-7174 (Online)

пов'язана з різницею у визначенні СМДЗ, критеріями оцінки. В нашій роботі СМДЗ визначали за вираженістю стенозу ЧС та обирали пацієнтів лише з гемодинамічно значним стенозом. Також, оскільки наше дослідження має ретроспективний характер, для нього було використано КТ пацієнтів, яке виконувалось за стандартним протоколом із затримкою дихання на вдосі, що може мати вплив на кількість виявлених випадків СМДЗ, адже відомо що найбільш вираженим стиснення ЧС стає саме під час видиху пацієнта.

Існує декілька компонентів розвитку больового синдрому у пацієнтів зі стенозом ЧС. Ішемічний компонент пояснює виникнення болю зниженням кровотоку підшлункової залози, селезінки та проксимальної частини ДПК. Хоча СМДЗ спричиняє гемодинамічні порушення в системі ЧС [22].

Нейрогенний компонент розвитку болю при СМДЗ виникає через стиснення черевного ганглію МДЗ безпосередньо над ЧС, що призводить до подразнення нервових волокон, розвитку хронічного абдомінального болю та інших шлунково-кишкових проявів, таких як нудота, діарея та інші [23].

Розвиток колатерального кровообігу через систему панкреатодуоденальних аркад та ДПА відбувається внаслідок ретроградного току крові з ВБА до ГДА [22]. Цей механізм дозволяє частково компенсувати ішемію печінки у випадку вираженого стенозу ЧС, на користь цього говорить той факт, що значна кількість пацієнтів з радіологічними ознаками стиснення ЧС, не мають жодних симптомів СМДЗ [9, 24, 25].

В усіх виявлених випадках СМДЗ були розширені артерії панкреатодуоденальних аркад. Дана особливість може ускладнити перебіг оперативних втручань у панкреатодуоденальній ділянці. Так, наприклад, під час проведення ПДР при перев'язці ГДА виключається більшість шляхів колатерального кровообігу, що може призводити до критичної ішемії печінки [11, 26]. Значно розширені судини в панкреатодуоденальній ділянці можуть також мати вплив на перебіг оперативних втручань на ДПК, підшлунковій залозі, шлунку. Випадкове пошкодження судин великого діаметра під час операції може призвести до профузної кровотечі та значної інтраопераційної крововтрати [9].

Особливої уваги заслуговує виявлений нами випадок аневризми нижньої панкреатодуоденальної артерії на фоні критичного стенозу ЧС (94%).

Згідно з даними літератури, причиною понад половини випадків аневризм панкреатодуоденальних аркад є стеноз ЧС, викликаний атеросклерозом чи СМДЗ [27]. Патофізіологічний механізм, що до цього призводить, полягає у перевантаженні дрібних судин великим об'ємом крові, необхідним для кровопостачання печінки, постійним турбулентним потоком крові, який пошкоджує інтиму артерій, та як наслідок, призводить до їх аневризматичного розширення [28].

Дана патологія несе значний додатковий ризик для пацієнта. Розрив аневризм такого типу не залежить від їх розміру, відбувається у 50% пацієнтів та вимагає невідкладного хірургічного чи ендоваскулярного втручання [29, 30]. За відсутності своєчасного лікування, смертність серед пацієнтів з розривом аневризми панкреатодуоденальних аркад становить 20–50% [29].

In our study, MALS was defined by the severity of CA stenosis, selecting only patients with hemodynamically significant narrowing. Additionally, given the retrospective nature of our study, CT scans performed under standard protocols with breath-holding during inspiration were used. This may have influenced the number of detected MALS cases, as it is well-established that CA compression becomes most pronounced during expiration.

There are several components to the development of pain syndrome in patients with CA stenosis. The ischemic component attributes the pain to decreased blood flow to the pancreas, spleen, and proximal duodenum. Although MALS causes hemodynamic disturbances in the celiac artery system [22].

The neurogenic component of pain in MALS arises from the compression of the celiac ganglion by the MAL directly above the CA, leading to nerve fiber irritation and the development of chronic abdominal pain and other gastrointestinal manifestations, such as nausea and diarrhea [23].

The development of collateral circulation through the pancreatoduodenal arcade system and the dorsal pancreatic artery occurs due to retrograde blood flow from the SMA to the GDA [22]. This mechanism partially compensates for hepatic ischemia in cases of severe CA stenosis, as evidenced by the fact that a significant number of patients with radiological signs of CA compression do not present any MALS symptoms [9, 24, 25].

In all identified MALS cases, the arteries of the pancreatoduodenal arcades were dilated. This feature can complicate surgical interventions in the pancreatoduodenal region. For example, during pancreatoduodenectomy, ligation of the GDA eliminates most collateral pathways, which can lead to critical hepatic ischemia [11, 26]. Significantly dilated vessels in the pancreatoduodenal region may also affect surgeries on the duodenum, pancreas, and stomach. Accidental injury to these large-diameter vessels during surgery can result in profuse hemorrhage and significant intraoperative blood loss [9].

The case of an IPDA aneurysm identified against the background of critical CA stenosis (94%) warrants special attention. According to literature data, more than half of all pancreatoduodenal arcade aneurysms are caused by CA stenosis due to atherosclerosis or MALS [27]. The pathophysiological mechanism leading to this involves the overload of small-caliber vessels with a high blood volume required for hepatic circulation, as well as constant turbulent flow that damages the arterial intima, consequently resulting in aneurysmal dilatation [28].

This pathology poses a significant additional risk to the patient. Rupture of such aneurysms is independent of their size, occurs in 50% of patients, and necessitates urgent surgical or endovascular intervention [29, 30]. In the absence of timely treatment, the mortality rate among patients with a ruptured pancreatoduodenal arcade aneurysm ranges from 20% to 50% [29].

The presence of MALS in patients scheduled for major upper abdominal surgeries requires the surgeon to perform a thorough evaluation of the vascular anatomy for signs of collateral circulation, the presence and grade of CA stenosis, and pancreatoduodenal arcade aneurysms. When performing pancreato-

Наявність СМДЗ у пацієнтів, яким планується проведення великих хірургічних втручаннь на верхньому поверсі черевної порожнини, вимагає від хірурга досконалого вивчення судинної анатомії на ознаки розвитку колатерального кровообігу, наявність та ступінь стенозу ЧС, аневризми панкреатодуоденальних аркад.

При виконанні ПДР у пацієнтів із гемодинамічно значним стенозом ЧС (>50%) потрібно брати до уваги, що наявність СМДЗ підвищує ризик розвитку клінічно значних ускладнень, таких як ішемія печінки, панкреатична нориця [31]. Крім цього у даної групи пацієнтів стеноз ЧС може призводити до збільшення тривалості операції, зростання терміну госпіталізації [9]. Також інтраопераційно може виникнути необхідність провести реваскуляризацію судин ЧС, чи розсічення МДЗ, щоб запобігти розвитку ішемічних ускладнень [9, 10, 32].

Ознаки СМДЗ також важливо виявляти при плануванні ортотопічної трансплантації печінки, адже наявність компресії ЧС у даному випадку може призвести до розвитку раннього тромбозу печінкової артерії та інших судинних ускладнень [14, 33].

duodenectomy in patients with hemodynamically significant CA stenosis (>50%), it should be considered that MALS increases the risk of clinically significant complications, such as hepatic ischemia and pancreatic fistula [31]. Furthermore, CA stenosis in this patient group can lead to increased operative time and prolonged hospitalization [9]. Intraoperatively, celiac artery revascularization or MAL division may also be necessary to prevent ischemic complications [9, 10, 32].

Identifying signs of MALS is also critical when planning orthotopic liver transplantation, as CA compression in these cases can lead to early hepatic artery thrombosis and other vascular complications [14, 33].

ВИСНОВКИ

Частота радіологічних ознак синдрому медіанної дугоподібної зв'язки у випадковій вибірці пацієнтів за нашими даними становить 1,5%, що підтверджує статус СМДЗ як рідкісної, але клінічно значущої патології. При цьому наші результати відрізняються від даних літератури, ймовірно через визначення нами виключно гемодинамічно значних стенозів ЧС що виникають внаслідок стиснення медіанною дугоподібною зв'язкою [33].

Мультиспіральна комп'ютерна томографія з багатоплощинною реконструкцією та проекцією максимальної інтенсивності є ефективним методом виявлення СМДЗ, що дозволяє не лише виявити стиснення ЧС, а й точно оцінити ступінь вираженості стенозу, наявність колатерального кровообігу та його характеристики. На жаль дана патологія може залишатись поза увагою рентгенологів, які рутинно інтерпретують КТ. Саме тому вміння хірурга на доопераційному етапі самостійно переглянути КТ та виявити ознаки СМДЗ є ключовою частиною успішного передопераційного планування.

Синдром медіанної дугоподібної зв'язки є хірургічно значущою особливістю кровообігу. Особливо у пацієнтів, яким планується проведення панкреатодуоденальної резекції або трансплантації печінки. Виявлення СМДЗ на доопераційному етапі дозволяє ефективно спланувати декомпресію черевного стовбура, або реваскуляризацію для запобігання розвитку клінічно значних ускладнень.

CONCLUSIONS

According to our data, the incidence of radiological signs of median arcuate ligament syndrome in a random cohort of patients is 1.5%, confirming the status of MALS as a rare but clinically significant pathology. Furthermore, our results differ from literature data [33], likely due to our focus on exclusively hemodynamically significant CA stenoses resulting from median arcuate ligament compression.

Multidetector computed tomography (MDCT) with multiplanar reconstruction and maximum intensity projection is an effective method for MALS detection, allowing not only for the identification of CA compression but also for the precise assessment of stenosis severity, the presence of collateral circulation, and its characteristics. Unfortunately, this pathology may currently be overlooked by radiologists during routine CT interpretation. Therefore, a surgeon's ability to independently review CT scans and identify signs of MALS at the preoperative stage is a key component of successful preoperative planning.

Median arcuate ligament syndrome is a surgically significant circulatory feature, particularly in patients scheduled for pancreatoduodenectomy or liver transplantation. Preoperative identification of MALS allows for the effective planning of celiac artery decompression or revascularization to prevent the development of clinically significant complications.

СПИСОК ВИКОРИСТАНОЇ ЛІТЕРАТУРИ

1. Goodall R., Langridge B., Onida S., Ellis M., Lane T., Davies A.H. Median arcuate ligament syndrome. *Journal of Vascular Surgery.* 2020. Vol. 71, № 6. P. 2170–2176. DOI: https://doi.org/10.1016/j.jvs.2019.11.012
2. Kim E.N., Lamb K., Relles D., Moudgill N., DiMuzio P.J., Eisenberg J.A. Median arcuate ligament syndrome-review of this rare disease. *JAMA Surgery.* 2016. Vol. 151, № 5. P. 471–477. DOI: https://doi.org/10.1001/jamasurg.2016.0002

REFERENCES

1. Goodall R, Langridge B, Onida S, Ellis M, Lane T, Davies AH. Median arcuate ligament syndrome. *Journal of Vascular Surgery*. 2020;71(6):2170–6. DOI: https://doi.org/10.1016/j.jvs.2019.11.012
2. Kim EN, Lamb K, Relles D, Moudgill N, DiMuzio PJ, Eisenberg JA. Median arcuate ligament syndrome-review of this rare disease. *JAMA Surgery.* 2016;151(5):471–7. DOI: https://doi.org/10.1001/jamasurg.2016.0002

ISSN 2708-7166 (Print)
ISSN 2708-7174 (Online)

3. Dunbar D.J., Molnar W., Marable S.A., Columbus I. Compression of the celiac trunk and abdominal angina preliminary report of 15 cases. *AJR American Journal of Roentgenology.* URL: www.ajronline.org
4. Upshaw W., Richey J., Ravi G., Chen A., Spillers N.J., Ahmadzadeh S., et al. Overview of median arcuate ligament syndrome: a narrative review. *Cureus*. 2023. Vol. 15, № 10. P. e46675. DOI: https://doi.org/10.7759/cureus.46675
5. Terlouw L.G., Verbeten M., van Noord D., Brusse-Keizer M., Beumer R.R., Geelkerken R.H., et al. The incidence of chronic mesenteric ischemia in the well-defined region of a dutch mesenteric ischemia expert center. *Clinical and Translational Gastroenterology.* 2020. Vol. 11, № 8. P. e00200. DOI: https://doi.org/10.14309/ctg.0000000000000200
6. Khrucharoen U., Juo Y.Y., Sanaiha Y., Finn J.P., Jimenez J.C., Dutson E.P. Factors associated with symptomology of celiac artery compression and outcomes following median arcuate ligament release. *Annals of Vascular Surgery*. 2020. Vol. 62. P. 248–257. DOI: https://doi.org/10.1016/j.avsg.2019.06.025
7. Camacho N., Alves G., Bastos Gonçalves F., Abreu R., Ferreira R., Catarino J., et al. Median arcuate ligament syndrome of diaphragm – literature review and case report. *Revista Portuguesa de Cirurgia Cardio-Toracica e Vascular*. 2017. Vol. 24, № 1–2. P. 57–61
8. Balachandran G., Bharathy K.G.S., Sikora S.S. Median arcuate ligament syndrome: an important consideration in pancreaticoduodenectomy. *Indian Journal of Surgical Oncology.* 2021. Vol. 12, № 2. P. 439–441. DOI: https://doi.org/10.1007/s13193-021-01308-6
9. Miyazaki K., Morine Y., Saito Y., Yamada S., Tokuda K., Ikemoto T., et al. Pancreatoduodenectomy co-morbid with celiac axis compression syndrome: a report of three cases. *Surgical Case Reports.* 2020. Vol. 6, № 1. P. 113. DOI: https://doi.org/10.1186/s40792-020-00878-x
10. Miyata T., Yamamoto Y., Sugiura T., Okamura Y., Ito T., Ashida R., et al. Pancreaticoduodenectomy with hepatic arterial revascularization for pancreatic head cancer with stenosis of the celiac axis due to compression by the median arcuate ligament: a case report. *Journal of Surgical Case Reports.* 2018. Vol. 2018, № 1. P. rjy002. DOI: https://doi.org/10.1093/jscr/rjy002
11. Karabicak I., Satoi S., Yanagimoto H., Yamamoto T., Hirooka S., Yamaki S., et al. Acute median arcuate ligament syndrome after pancreaticoduodenectomy. *Surgical Case Reports*. 2016. Vol. 2, № 1. P. 113. DOI: https://doi.org/10.1186/s40792-016-0242-6
12. Ward E.P., Vincent-Sheldon S., Tolat P., Kulkarni N., Aldakkak M., Budithi R. et al. Median arcuate ligament release at the time of pancreaticoduodenectomy or total pancreatectomy. *Surgery*. 2024. Vol. 175, № 5. P. 1386–1393. DOI: https://doi.org/10.1016/j.surg.2024.01.016
13. Vilatobá M., Zamora-Valdés D., Guerrero-Hernández M., Rоfmero-Talamás H., Leal-Villalpando R.P., Mercado M.A. Arcuate ligament compression as a cause of early-onset thrombosis of the hepatic artery after liver transplantation. *Annals of Hepatology.* 2011. Vol. 10, № 1. P. 88–92. DOI: https://doi.org/10.1016/s1665-2681(19)31594-7
14. Duffy J.P., Hong J.C., Farmer D.G., Ghobrial R.M., Yersiz H., Hiatt J.R. et al. Vascular complications of orthotopic liver transplantation: experience in more than 4,200 patients. *Journal of the American College of Surgeons.* 2009. Vol. 208, № 5. P. 896–905. DOI: https://doi.org/10.1016/j.jamcollsurg.2008.12.032
15. Sugae T., Fujii T., Kodera Y., Kanzaki A., Yamamura K., Yamada S. et al. Classification of the celiac axis stenosis owing to median arcuate ligament compression, based on severity of the stenosis with subsequent proposals for management during pancreatoduodenectomy. *Surgery*. 2012. Vol. 151, № 4. P. 543–549. DOI: https://doi.org/10.1016/j.surg.2011.08.012
16. Bramis K., Kourounis G., Tabet P., Moris D., Petrou A. Whipple's Procedure Complicated by Celiac Artery Stenosis: Case Report and Review of Treatment Options. *Cancer Research Frontiers*. 2016. Vol. 2, № 3. P. 427–431. DOI: https://doi.org/10.17980/2016.427
17. Pfeiffenberger J., Adam U., Drognitz O., Kröger J.C., Makowiec F., Schareck W. et al. Celiac axis stenosis in pancreatic head resection for chronic pancreatitis. *Langenbeck's archives of surgery.* 2002. Vol. 387, № 5-6. P. 210–215. DOI: https://doi.org/10.1007/s00423-002-0310-1
18. Katz-Summercorn A., Bridger J. A cadaveric study of the anatomical variation of the origins of the celiac trunk and the superior mesenteric artery: a role in median arcuate ligament syndrome? *Clinical anatomy (New York, N.Y.).* 2013. Vol. 26, № 8. P. 971–974. DOI: https://doi.org/10.1002/ca.22243
19. Park C.M., Chung J.W., Kim H.B., Shin S.J., Park J.H. Celiac axis stenosis: incidence and etiologies in asymptomatic individuals. *Korean journal of radiology*. 2001. Vol. 2, № 1. P. 8–13. DOI: https://doi.org/10.3348/kjr.2001.2.1.8
20. Petnys A., Puech-Leão P., Zerati A.E., Ritti-Dias R.M., Nahas W.C., Neto E.D. et al. Prevalence of signs of celiac axis compression by the median arcuate ligament on computed tomography angiography in asymptomatic patients. *Journal of vascular surgery*. 2018. Vol. 68, № 6. P. 1782–1787. DOI: https://doi.org/10.1016/j.jvs.2018.04.044
21. Kazan V., Qu W., Al-Natour M., Abbas J., Nazzal M. Celiac artery compression syndrome: a radiological finding without clinical symptoms? *Vascular*. 2013. Vol. 21, № 5. P. 293–299. DOI: https://doi.org/10.1177/1708538113478750

3. Dunbar DJ, Molnar W, Marable SA, Columbus I. Compression of the celiac trunk and abdominal angina preliminary report of 15 cases. *AJR American Journal of Roentgenology.* URL: www.ajronline.org
4. Upshaw W, Richey J, Ravi G, Chen A, Spillers NJ, Ahmadzadeh S, et al. Overview of median arcuate ligament syndrome: a narrative review. *Cureus*. 2023;15(10):e46675. DOI: https://doi.org/10.7759/cureus.46675
5. Terlouw LG, Verbeten M, van Noord D, Brusse-Keizer M, Beumer RR, Geelkerken RH, et al. The incidence of chronic mesenteric ischemia in the well-defined region of a dutch mesenteric ischemia expert center. *Clinical and Translational Gastroenterology.* 2020;11(8):e00200. DOI: https://doi.org/10.14309/ctg.0000000000000200
6. Khrucharoen U, Juo YY, Sanaiha Y, Finn JP, Jimenez JC, Dutson EP. Factors associated with symptomology of celiac artery compression and outcomes following median arcuate ligament release. *Annals of Vascular Surgery.* 2020;62:248–57. DOI: https://doi.org/10.1016/j.avsg.2019.06.025
7. Camacho N, Alves G, Bastos Gonçalves F, Abreu R, Ferreira R, Catarino J, et al. Median arcuate ligament syndrome of diaphragm – literature review and case report. *Revista Portuguesa de Cirurgia Cardio-Toracica e Vascular.* 2017;24(1–2):57–61
8. Balachandran G, Bharathy KGS, Sikora SS. Median arcuate ligament syndrome: an important consideration in pancreaticoduodenectomy. *Indian Journal of Surgical Oncology.* 2021;12(2):439–41. DOI: https://doi.org/10.1007/s13193-021-01308-6
9. Miyazaki K, Morine Y, Saito Y, Yamada S, Tokuda K, Ikemoto T, et al. Pancreatoduodenectomy co-morbid with celiac axis compression syndrome: a report of three cases. *Surgical Case Reports.* 2020;6(1):113. DOI: https://doi.org/10.1186/s40792-020-00878-x
10. Miyata T, Yamamoto Y, Sugiura T, Okamura Y, Ito T, Ashida R, et al. Pancreaticoduodenectomy with hepatic arterial revascularization for pancreatic head cancer with stenosis of the celiac axis due to compression by the median arcuate ligament: a case report. *Journal of Surgical Case Reports.* 2018;2018(1):rjy002. DOI: https://doi.org/10.1093/jscr/rjy002
11. Karabicak I, Satoi S, Yanagimoto H, Yamamoto T, Hirooka S, Yamaki S, et al. Acute median arcuate ligament syndrome after pancreaticoduodenectomy. *Surgical Case Reports*. 2016;2(1):113. DOI: https://doi.org/10.1186/s40792-016-0242-6
12. Ward EP, Vincent-Sheldon S, Tolat P, Kulkarni N, Aldakkak M, Budithi R, et al. Median arcuate ligament release at the time of pancreaticoduodenectomy or total pancreatectomy. *Surgery*. 2024;175(5):1386–93. DOI: https://doi.org/10.1016/j.surg.2024.01.016
13. Vilatobá M, Zamora-Valdés D, Guerrero-Hernández M, Rоfmero-Talamás H, Leal-Villalpando RP, Mercado MA. Arcuate ligament compression as a cause of early-onset thrombosis of the hepatic artery after liver transplantation. *Annals of Hepatology.* 2011;10(1):88–92. DOI: https://doi.org/10.1016/s1665-2681(19)31594-7
14. Duffy JP, Hong JC, Farmer DG, Ghobrial RM, Yersiz H, Hiatt JR, et al. Vascular complications of orthotopic liver transplantation: experience in more than 4,200 patients. *Journal of the American College of Surgeons.* 2009;208(5):896–905. DOI: https://doi.org/10.1016/j.jamcollsurg.2008.12.032
15. Sugae T, Fujii T, Kodera Y, Kanzaki A, Yamamura K, Yamada S, et al. Classification of the celiac axis stenosis owing to median arcuate ligament compression, based on severity of the stenosis with subsequent proposals for management during pancreatoduodenectomy. *Surgery*. 2012;151(4):543–9. DOI: https://doi.org/10.1016/j.surg.2011.08.012
16. Bramis K, Kourounis G, Tabet P, Moris D, Petrou A. Whipple's Procedure Complicated by Celiac Artery Stenosis: Case Report and Review of Treatment Options. *Cancer Research Frontiers*. 2016;2(3):427–31. DOI: https://doi.org/10.17980/2016.427
17. Pfeiffenberger J, Adam U, Drognitz O, Kröger JC, Makowiec F, Schareck W, et al. Celiac axis stenosis in pancreatic head resection for chronic pancreatitis. *Langenbeck's archives of surgery.* 2002;387(5-6):210–15. DOI: https://doi.org/10.1007/s00423-002-0310-1
18. Katz-Summercorn A, Bridger J. A cadaveric study of the anatomical variation of the origins of the celiac trunk and the superior mesenteric artery: a role in median arcuate ligament syndrome? *Clinical anatomy (New York, N.Y.).* 2013;26(8):971–4. DOI: https://doi.org/10.1002/ca.22243
19. Park CM, Chung JW, Kim HB, Shin SJ, Park JH. Celiac axis stenosis: incidence and etiologies in asymptomatic individuals. *Korean journal of radiology*. 2001;2(1):8–13. DOI: https://doi.org/10.3348/kjr.2001.2.1.8
20. Petnys A, Puech-Leão P, Zerati AE, Ritti-Dias RM, Nahas WC, Neto ED, et al. Prevalence of signs of celiac axis compression by the median arcuate ligament on computed tomography angiography in asymptomatic patients. *Journal of vascular surgery.* 2018;68(6):1782–7. DOI: https://doi.org/10.1016/j.jvs.2018.04.044
21. Kazan V, Qu W, Al-Natour M, Abbas J, Nazzal M. Celiac artery compression syndrome: a radiological finding without clinical symptoms? *Vascular*. 2013;21(5):293–9. DOI: https://doi.org/10.1177/1708538113478750

22. Matsumoto K., Shinozaki H., Shinozaki S., Terauchi T., Lefor A.K., Sata N. Normalization of Flow in the Common Hepatic Artery after Decompression of Median Arcuate Ligament Syndrome with Diminution of a Pancreatoduodenal Arcade Aneurysm. *Case reports in gastroenterology.* 2022. Vol. 16, № 2. P. 284–289. DOI: https://doi.org/10.1159/000524428
23. Skórka P., Szulc J., Szewczyk K., Szafirowski A., Gutowski P., Wojtuń M. et al. Median Arcuate Ligament Syndrome: From Diagnosis to Multidisciplinary Management – A Narrative Review. *Journal of Vascular Diseases.* 2025. Vol. 4, № 1. P. 11. DOI: https://doi.org/10.3390/jvd4010011
24. Lu L.Y., Eastment J.G., Sivakumaran Y. Median Arcuate Ligament Syndrome (MALS) in Hepato-Pancreato-Biliary Surgery: A Narrative Review and Proposed Management Algorithm. *Journal of clinical medicine.* 2024. Vol. 13, № 9. P. 2598. DOI: https://doi.org/10.3390/jcm13092598
25. Sakorafas G.H., Sarr M.G., Peros G. Celiac artery stenosis: an underappreciated and unpleasant surprise in patients undergoing pancreaticoduodenectomy. *Journal of the American College of Surgeons*. 2008. Vol. 206, № 2. P. 349–356. DOI: https://doi.org/10.1016/j.jamcollsurg.2007.09.002
26. Karabicak I., Satoi S., Yanagimoto H., Yamamoto T., Hirooka S., Yamaki S. et al. Acute median arcuate ligament syndrome after pancreaticoduodenectomy. *Surgical case reports*. 2016. Vol. 2, № 1. P. 113. DOI: https://doi.org/10.1186/s40792-016-0242-6
27. Sarad N., Basilious M., Nag U., Jethmalani N., Agrusa C., Ellozy S. et al. Presentation and management of true aneurysms of the pancreaticoduodenal arcade with concomitant celiac artery stenosis using the endovascular approach. *Journal of vascular surgery cases and innovative techniques*. 2024. Vol. 10, № 4. P. 101499. DOI: https://doi.org/10.1016/j.jvscit.2024.101499
28. Koelemay M.J., Geelkerken R.H., Kärkkäinen J., Leone N., Antoniou G.A., de Bruin J.L. et al. Editor's Choice - European Society for Vascular Surgery (ESVS) 2025 Clinical Practice Guidelines on the Management of Diseases of the Mesenteric and Renal Arteries and Veins. *European journal of vascular and endovascular surgery: the official journal of the European Society for Vascular Surgery.* 2025. Vol. 70, № 2. P. 153–218. DOI: https://doi.org/10.1016/j.ejvs.2025.06.010
29. Jazzar M.S., Kobeiter H., Ghosn M., Amar R., Zaarour Y., Galletto Pregliasco A. et al. Title: Is Celiac Trunk Revascularization Necessary After High-Flow Pancreaticoduodenal Arterial Arcades Aneurysm Retrograde Embolization? *Journal of clinical medicine*. 2024. Vol. 13, № 23. P. 7063. DOI: https://doi.org/10.3390/jcm13237063
30. Karanasios E., Ragab Z., Cavenagh H., Stather P., Ali T. Characteristics and Trends in Median Arcuate Ligament Syndrome (MALS) Associated Visceral Artery Aneurysms: A Systematic Descriptive Review of the Literature. *Vascular and endovascular surgery.* 2024. Vol. 58, № 5. P. 512–522. DOI: https://doi.org/10.1177/15385744241229842
31. Al-Saeedi M., Sauer H.B., Ramouz A., Koch J.M., Frank-Moldzio L., Bruckner T. et al. Celiac Axis Stenosis is an Underestimated Risk Factor for Increased Morbidity After Pancreatoduodenectomy. *Annals of surgery.* 2023. Vol. 277, № 4. P. e885–e892. DOI: https://doi.org/10.1097/SLA.0000000000005383
32. Nawara H., Albendary M. Pancreaticoduodenectomy in Patients With Coeliac or Superior Mesenteric Artery Stenosis: A Review of the Literature. *Cureus*. DOI: https://doi.org/10.7759/cureus.62542
33. Jurim O., Shaked A., Kiai K., Millis J.M., Colquhoun S.D., Busuttil R.W. Celiac compression syndrome and liver transplantation. *Annals of surgery.* 1993. Vol. 218, № 1. P. 10–12. DOI: https://doi.org/10.1097/00000658-199307000-00003

22. Matsumoto K, Shinozaki H, Shinozaki S, Terauchi T, Lefor AK, Sata N. Normalization of Flow in the Common Hepatic Artery after Decompression of Median Arcuate Ligament Syndrome with Diminution of a Pancreatoduodenal Arcade Aneurysm. *Case reports in gastroenterology*. 2022;16(2):284–9. DOI: https://doi.org/10.1159/000524428
23. Skórka P, Szulc J, Szewczyk K, Szafirowski A, Gutowski P, Wojtuń M, et al. Median Arcuate Ligament Syndrome: From Diagnosis to Multidisciplinary Management – A Narrative Review. *Journal of Vascular Diseases.* 2025;4(1):11. DOI: https://doi.org/10.3390/jvd4010011
24. Lu LY, Eastment JG, Sivakumaran Y. Median Arcuate Ligament Syndrome (MALS) in Hepato-Pancreato-Biliary Surgery: A Narrative Review and Proposed Management Algorithm. *Journal of clinical medicine.* 2024;13(9):2598. DOI: https://doi.org/10.3390/jcm13092598
25. Sakorafas GH, Sarr MG, Peros G. Celiac artery stenosis: an underappreciated and unpleasant surprise in patients undergoing pancreaticoduodenectomy. *Journal of the American College of Surgeons.* 2008;206(2):349–56. DOI: https://doi.org/10.1016/j.jamcollsurg.2007.09.002
26. Karabicak I, Satoi S, Yanagimoto H, Yamamoto T, Hirooka S, Yamaki S, et al. Acute median arcuate ligament syndrome after pancreaticoduodenectomy. *Surgical case reports*. 2016;2(1):113. DOI: https://doi.org/10.1186/s40792-016-0242-6
27. Sarad N, Basilious M, Nag U, Jethmalani N, Agrusa C, Ellozy S, et al. Presentation and management of true aneurysms of the pancreaticoduodenal arcade with concomitant celiac artery stenosis using the endovascular approach. *Journal of vascular surgery cases and innovative techniques.* 2024;10(4):101499. DOI: https://doi.org/10.1016/j.jvscit.2024.101499
28. Koelemay MJ, Geelkerken RH, Kärkkäinen J, Leone N, Antoniou GA, de Bruin JL, et al. Editor's Choice - European Society for Vascular Surgery (ESVS) 2025 Clinical Practice Guidelines on the Management of Diseases of the Mesenteric and Renal Arteries and Veins. *European journal of vascular and endovascular surgery: the official journal of the European Society for Vascular Surgery.* 2025;70(2):153–218. DOI: https://doi.org/10.1016/j.ejvs.2025.06.010
29. Jazzar MS, Kobeiter H, Ghosn M, Amar R, Zaarour Y, Galletto Pregliasco A, et al. Title: Is Celiac Trunk Revascularization Necessary After High-Flow Pancreaticoduodenal Arterial Arcades Aneurysm Retrograde Embolization? *Journal of clinical medicine.* 2024;13(23):7063. DOI: https://doi.org/10.3390/jcm13237063
30. Karanasios E, Ragab Z, Cavenagh H, Stather P, Ali T. Characteristics and Trends in Median Arcuate Ligament Syndrome (MALS) Associated Visceral Artery Aneurysms: A Systematic Descriptive Review of the Literature. *Vascular and endovascular surgery.* 2024;58(5):512–22.DOI:https://doi.org/10.1177/15385744241229842
31. Al-Saeedi M, Sauer HB, Ramouz A, Koch JM, Frank-Moldzio L, Bruckner T, et al. Celiac Axis Stenosis is an Underestimated Risk Factor for Increased Morbidity After Pancreatoduodenectomy. *Annals of surgery.* 2023;277(4):e885–92. DOI: https://doi.org/10.1097/SLA.0000000000005383
32. Nawara H, Albendary M. Pancreaticoduodenectomy in Patients With Coeliac or Superior Mesenteric Artery Stenosis: A Review of the Literature. *Cureus*. DOI: https://doi.org/10.7759/cureus.62542
33. Jurim O, Shaked A, Kiai K, Millis JM, Colquhoun SD, Busuttil RW. Celiac compression syndrome and liver transplantation. *Annals of surgery.* 1993;218(1):10–2. DOI: https://doi.org/10.1097/00000658-199307000-00003

Обмеження дослідження

Limitations of the study

Автори засвідчують, що дане дослідження має певні обмеження, які зумовлені його ретроспективним характером та проведенням на базі одного лікувального закладу. Відносно невелика кількість виявлених випадків гемодинамічно значущого СМДЗ (n=4) обмежує можливість широкого узагальнення статистичних показників частоти для всієї популяції, проте дозволяє детально проаналізувати специфічні морфологічні ознаки критичного стенозу. Крім того, аналіз базувався на даних КТ-ангіографій, виконаних за стандартним протоколом, який не передбачає виконання функціональних дихальних проб, що могло призвести до недооцінки слабко виражених форм компресії ЧС. Попри зазначене, використання жорстких критеріїв виключення супутньої судинної патології та застосування верифікованої класифікації Sugae дозволили забезпечити високу внутрішню обґрунтованість отриманих морфометричних результатів.

The authors acknowledge that this study has certain limitations related to its retrospective design and its conduct at a single medical center. The relatively small number of identified cases of hemodynamically significant MALS (n = 4) limits the possibility of broadly generalizing the statistical frequency estimates to the entire population; however, it allows for a detailed analysis of the specific morphological features of critical stenosis. In addition, the analysis was based on CT angiography data obtained using a standard protocol that did not include functional respiratory maneuvers, which may have led to an underestimation of mild forms of celiac trunk compression. Despite these limitations, the use of strict exclusion criteria for concomitant vascular pathology and the application of the validated Sugae classification ensured high internal validity of the obtained morphometric results.

ISSN 2708-7166 (Print)
ISSN 2708-7174 (Online)

Перспективи подальших досліджень

Подальші дослідження необхідні для стандартизації діагностики та визначення синдрому медіанної дугоподібної зв'язки. А також для вивчення впливу розвитку колатерального кровообігу в умовах ішемії, спричиненої стенозом черевного стовбура, на перебіг оперативних втручань та кількість ускладнень.

Prospects for further research

Future scientific investigations should focus on the standardization of diagnostic algorithms for MALS and the development of clear differential diagnostic criteria to distinguish between incidental anatomical compression and clinically significant syndrome. A separate promising area is the study of the impact of collateral circulation and associated visceral aneurysms on the outcomes of extended surgical interventions in the hepatopancreatoduodenal zone.

Конфлікт інтересів

Автори свідомо засвідчують відсутність конфлікту інтересів.

Conflict of interest

The authors declare no conflict of interest.

Дотримання етичних норм

Затвердження етичної комісії не було необхідним під час написання даної статті, оскільки використовувались ретроспективні анонімізовані дані КТ-ангіографій, та не було проведено жодних експериментальних втручань.

Ethics statement

The study was approved by the local ethics committee (or «ethical approval was not required as per institutional guidelines»), as it utilized retrospective de-identified CT angiography data without any experimental interventions or patient identification. The study was conducted in accordance with the principles of the Declaration of Helsinki.

Використання штучного інтелекту

Дана стаття написана без використання жодних сервісів чи інструментів генеративного штучного інтелекту.

Use of artificial intelligence

The authors declare that no generative artificial intelligence tools were used to create content, collect, or interpret data during the preparation of this manuscript.

Первинні дані та матеріали

Автори рукопису свідомо засвідчують, що первинна медична документація (історії хвороби, амбулаторні картки, протоколи обстежень, результати лабораторних та інструментальних досліджень конкретних пацієнтів) та статистичні бази даних у роботі не використовувалися. Усі твердження та узагальнення підкріплені посиланнями на першоджерела, доступні у відкритому доступі або через наукові бібліотечні ресурси. Додаткові матеріали, що стосуються процесу відбору джерел чи деталізації методології аналізу, можуть бути надані автором-кореспондентом за обґрунтованим запитом.

Data availability statement

The authors certify that this work is based on primary data from a retrospective analysis of CT angiographies. All generalizations and conclusions are based on original patient examination results and are supported by references to current scientific literature. Detailed data and research materials can be provided by the corresponding author upon reasonable request.

Інформація про фінансування

Фінансування видатками Державного бюджету України.
Стаття є фрагментом ініціативної науково-дослідної роботи Харківського національного медичного університету Міністерства охорони здоров'я України «Особливості розвитку запальної реакції в хірургії органів черевної порожнини і м'яких тканин», номер державної реєстрації 0123U104366, керівник – доктор медичних наук, професор І.М. Мамонтов.

Funding information

This study was funded by expenditures from the State Budget of Ukraine.
The article is a fragment of the investigator-initiated research project of Kharkiv National Medical University of the Ministry of Health of Ukraine, entitled «Features of the Development of the Inflammatory Response in Surgery of the Abdominal Organs and Soft Tissues», state registration No. 0123U104366. Project supervisor – Doctor of Medical Sciences, Professor I.M. Mamontov.

ВІДОМОСТІ ПРО АВТОРІВ

Мамонтов Іван Миколайович – доктор медичних наук, професор, завідувач кафедри хірургії № 5 Харківського національного медичного університету Міністерства охорони здоров'я України; просп. Науки, буд. 4, м. Харків, Україна, 61022;
e-mail: ivan.n.mamontov@gmail.com
тел.: +38 (050) 939-53-21
Внесок автора: *концепція та дизайн дослідження, аналіз даних, збір матеріалу.*

INFORMATION ABOUT AUTHORS

Mamontov Ivan Mykolaiovych – Doctor of Medical Sciences, Professor, Head of the Department of Surgery № 5 of the Kharkiv National Medical University of the Ministry of Health of Ukraine; 4 Nauky Ave., Kharkiv, Ukraine, 61022;
e-mail: ivan.n.mamontov@gmail.com
tel: +38 (050) 939-53-21
Author's contribution: *concept and design of the research, data analysis, collection of the material.*

ISSN 2708-7166 (Print)
ISSN 2708-7174 (Online)

Гончар Денис Олегович – аспірант кафедри хірургії № 5 Харківського національного медичного університету Міністерства охорони здоров'я України; просп. Науки, буд. 4, м. Харків, Україна, 61022;
e-mail: hon4ar1997@gmail.com
тел.: +38 (050) 510-09-58
Внесок автора: *аналіз даних, збір матеріалу.*

Тамм Тамара Іванівна – доктор медичних наук, професор, професор кафедри хірургії № 5 Харківського національного медичного університету Міністерства охорони здоров'я України; просп. Науки, буд. 4, м. Харків, Україна, 61022;
e-mail: tamm_ti@ukr.net
тел.: +38 (050) 637-90-02
Внесок автора: *концепція та дизайн дослідження.*

Шакалова Олена Анатоліївна – кандидат медичних наук, доцент, доцент кафедри хірургії №5 Харківського національного медичного університету Міністерства охорони здоров'я України; просп. Науки, буд. 4. м. Харків, Україна, 61022;
e-mail: shakalovahelena@gmail.com
тел: +38 (095) 331-05-45
Внесок автора: *збір матеріалу, обстеження хворих.*

Білоусова Еріка Дмитрівна – аспірант кафедри хірургії № 5 Харківського національного медичного університету Міністерства охорони здоров'я України; просп. Науки, буд. 4, м. Харків, Україна, 61022;
e-mail: erikasurgery6@gmail.com
тел.: +38 (050) 135-94-10
Внесок автора: *аналіз даних, збір матеріалу.*

Honchar Denys Olehovych – Postgraduate Student of the Department of Surgery No. 5 of the Kharkiv National Medical University of the Ministry of Health of Ukraine; 4 Nauky Ave., Kharkiv, Ukraine, 61022;
e-mail: hon4ar1997@gmail.com
tel.: +38 (050) 510-09-58
Author's contribution: *data analysis, data collection.*

Tamm Tamara Ivanivna – Doctor of Medical Sciences, Professor, Professor of the Department of Surgery № 5 of the Kharkiv National Medical University of the Ministry of Health of Ukraine; 4 Nauky Ave., Kharkiv, Ukraine, 61022;
e-mail: tamm_ti@ukr.net
tel: +38 (050) 637-90-02
Author's contribution: *concept and design of the research.*

Shakalova Olena Anatoliivna – Candidate of Medical Sciences, Associate Professor, Associate Professor of the Department of Surgery No. 5 of the Kharkiv National Medical University of the Ministry of Health of Ukraine; 4 Nauky Ave., Kharkiv, Ukraine, 61022;
e-mail: shakalovahelena@gmail.com
tel: +38(095) 331-05-45
Author's contribution: *patients examination.*

Bilousova Erika Dmytrivna – Postgraduate Student of the Department of Surgery No. 5 of the Kharkiv National Medical University of the Ministry of Health of Ukraine; 4 Nauky Ave., Kharkiv, Ukraine, 61022;
e-mail: erikasurgery6@gmail.com
tel.: +38 (050) 135-94-10
Author's contribution: *data analysis, data collection.*

Рукопис надійшов *Manuscript was received*	Отримано після рецензування *Received after review*	Прийнято до друку *Accepted for printing*	Опубліковано *Published*
13.02.2026	07.03.2026	17.03.2026	31.03.2026