



МЕДИЦИНА

СЬОГОДНІ І ЗАВТРА

№ 1 (62), 2014

Медицина сьогодні і завтра

Науково-практичний журнал
Періодичність видання – 4 рази на рік
Заснований у вересні 1998 р.

Засновник, редакція та видавець –
*Харківський національний
медичний університет*

Свідоцтво про державну реєстрацію
друкованого засобу ЗМІ
КВ № 16433-4905ПР від 21.01.10
Журнал віднесено до наукових фахових
видань України в галузі медичних наук
(додаток до постанови президії ВАК
України від 10.03.10 № 1-05/2)

Редактор *Л.В. Степаненко*
Комп'ютерне верстання *Л.К. Сокол*

Адреса редакції та видавця:

61022, Харків, пр. Леніна, 4
Тел. (057) 707-73-00
e-mail: *ekm.kharkiv@mail.ru*

Свідоцтво про внесення до Державного
реєстру суб'єктів видавничої справи
ДК № 3242 від 18.07.08

Номер рекомендовано до друку
Вченою радою ХНМУ
(протокол № 4 від 17.03.14)

Підписано до друку 18.03.14
Ум. друк. арк. 12,88
Обл.-вид. арк. 14,91
Формат 60×84 1/8. Папір офс. Друк. офс.
Тираж 500 пр. Зам. № 14-3218

Надруковано у редакційно-видавничому
відділі ХНМУ

© Медицина сьогодні і завтра.
ХНМУ, 2014

Головний редактор *В.М. ЛІСОВИЙ*

Перший заступник головного редактора
В.А. Капустник

Заступники головного редактора:
*В.В. Бойко, Л.В. Журавльова, Т.В. Звягінцева,
В.В. М'ясоєдов, Ю.В. Одиноць*

Відповідальний секретар *О.Ю. Степаненко*

Редакційна колегія

*І.В. Завгородній, С.В. Кузнєцов, В.А. Огнев,
Р.С. Назарян, О.В. Ніколаєва, Л.В. Подрігало,
В.М. Синайко, І.В. Сорокіна, І.А. Тарабан,
І.О. Тучкіна*

Редакційна рада

*Ю.Г. Антипкін (Київ), О.Я. Бабак (Харків),
С.Ф. Багненко (Санкт-Петербург, Російська Федерація),
О.М. Біловол (Харків), Р.В. Богатирьова (Київ),
О.Ф. Возіанов (Київ), П.В. Волошин (Харків),
М.П. Воронцов (Харків), О.Я. Гречаніна (Харків),
В.М. Ждан (Полтава), Н.І. Жернакова (Белгород,
Російська Федерація), В.К. Івченко (Луганськ),
О.М. Ковальова (Харків), М.О. Корж (Харків),
В.О. Коробчанський (Харків), П.Г. Кравчун (Харків),
В.І. Лупальцов (Харків), В.Д. Марковський (Харків),
С.Ю. Масловський (Харків), В.В. Ніконов (Харків),
В.О. Ольховський (Харків), М.І. Пилипенко (Харків),
М.Г. Проданчук (Київ), Л.Г. Розенфельд (Київ),
Даніела Стрітт (Кройцлінген, Швейцарія)*

Харків · ХНМУ · 2014

Голік В.П., Бреславець Н.М., Томілін В.Г., Березна О.О. Ортопедичне лікування суцільнолітими незнімними конструкціями із полімерним облицюванням при використанні нової адгезивної системи для фіксації естетичного облицювального шару

147

Доля Э.И., Рябоконт Е.Н. Результаты лечения хронического перфорационного периодонтита

152

Палий Е.В. Результаты атомно-абсорбционного исследования процесса декальцинации корневого дентина до и после обработки пробиотиком

155

Рак О.В. Клінічні ефекти комплексного лікування хворих з флегмонами щелепно-лицьової ділянки за допомогою лазерофорезу

159

Ружин Г.П., Демяник Д.С., Вакуленко Е.Н. Опыт применения плоскостной остеотомии в комплексном лечении больных с нижней прогнатией

163

Рябоконт Е.Н., Стоян Е.Ю., Камина Т.В., Шатов П.А. Боди-арт челюстно-лицевой области. Обзор литературы

167

Соколова И.И., Марковская И.В. Причины и уровень психоэмоционального напряжения у пациентов на стоматологическом терапевтическом приеме

172

Сторожева М.В. Динамика показателей сенсибилизации пациентов на стоматологическом приеме

176

Golik V.P., Breslavets N.M., Tomilin V.G., Berezna O.O. Orthopedic treatment with cast fixed plastic facing dentures during the use of a new adhesive system for fixing aesthetic facing covering

Dolya E.I., Ryabokon Ye.M. The results of treatment of chronic perforate periodontitis

Paliy Ye.V. Results of atomic-absorption research of decalcification process of root dentin before and after processing with probiotic

Rak A.V. Clinical effects of complex treatment of patients with phlegmons of maxillofacial region using laserophoresis

Ruzin G.P., Demyanik D.S., Vakulenko Ye.N. Experience of the planar osteotomy using in the complex treatment of patients with lower prognathia

Ryabokon Ye.N., Stoyan E.Yu., Kamina T.V., Shatov P.A. Body-art of oral and maxillofacial area. Review of the literature

Sokolova I.I., Markovskaya I.V. Causes and level of psychoemotional stress in patients on the dental therapeutic administration

Storozheva M.V. Dynamics of indexes of sensitization of patients on stomatological reception

СУДОВА МЕДИЦИНА

FORENSIC MEDICINE

Боягіна О.Д. Тактика судово-медичного експерта при встановленні давності утворення плям крові за вмістом хлоридів

179

Boyagina O.D. Tactics of forensic medical examiner at determination of remoteness of bloodstains on maintenance of chlorides

ГІГІЕНА

HYGIENE

Волошин О.Р. Стан здоров'я та фізична підготовка студентів I курсу Дрогобицького державного педагогічного університету

184

Voloshyn O.R. Health and physical readiness of the first-year students of Drohobych State Pedagogical University

Коробчанський В.О., Міхеєв В.В., Богачова О.С., Світличний В.Ю. Психогігієнічні проблеми навчання молоді в закладах соціальної реабілітації

189

Korobchanskiy V.A., Micheev V.V., Bogachova O.S., Svetlichniy V.Yu. Psychohygienic problems of youth education in schools of social rehabilitation

Соколова И.И., Волченко Н.В. Влияние различной учебной нагрузки на здоровье школьников

194

Sokolova I.I., Volchenko N.V. The impact of different education load on the health of school-children

ПИТАННЯ ВИКЛАДАННЯ

QUESTIONS OF TEACHING

Ткаченко Ю.В. Комплексное использование методов активного обучения профессиональным навыкам по ортодонтии

199

Tkatchenko Ju.V. Integrated usage of active skills training in orthodontics

УДК 616.31:[616.716.8+617.52]-002.36-085.849.19-085.844.6

О.В. Рак

Харківський національний медичний університет

КЛІНІЧНІ ЕФЕКТИ КОМПЛЕКСНОГО ЛІКУВАННЯ ХВОРИХ З ФЛЕГМОНАМИ ЩЕЛЕПНО-ЛИЦЬОВОЇ ДІЛЯНКИ ЗА ДОПОМОГОЮ ЛАЗЕРОФОРЕЗУ

Наведено результати планіметричного, цитологічного дослідження гнійної рани, рівня ендогенної інтоксикації організму (молекул середньої маси сироватки крові) у хворих з флегмонами щелепно-лицьової ділянки при використанні лазерофорезу лікарських засобів залежно від фази ранового процесу. Застосування методу позитивно вплинуло на зменшення рівня ендотоксикозу, дозволило прискорити процес очищення та загосння гнійної рани.

Ключові слова: гнійна рана, флегмона, лазерофорез, молекули середньої маси, цитологічне дослідження.

Кількість хворих з гострими запальними процесами м'яких тканин щелепно-лицьової ділянки залишається більшою частиною осіб, що було госпіталізовано до стоматологічних хірургічних відділень. Тому проблема лікування та профілактики цієї групи захворювань є однією з актуальних у сучасній хірургічній стоматології. Крім того, збільшується кількість ускладнень гнійної інфекції, кількість атипичних та хронічних форм [1–3].

В лікувальних заходах основним етапом залишається хірургічне втручання з подальшим впливом на гнійну рану, яке може здійснюватися медикаментозними або фізіотерапевтичними методами [4, 5].

Одним із сучасних методів фізіотерапевтичного лікування гнійних ран є лазерне опромінення, зокрема лазерофорез. Цей метод оснований на здатності низькоінтенсивного лазерного опромінення збуджувати молекули клітинних мембран, тим самим збільшуючи їх проникність до лікарських засобів [6, 7]. Лазерофорез широко застосовується у таких галузях медицини, як пульмонологія, офтальмологія, дерматологія, захворювання ЛОР-органів тощо [8].

Метою даної роботи було планіметричне, цитологічне дослідження гнійної рани, рівня ендогенної інтоксикації організму у хворих з флегмонами щелепно-лицьової ділянки при використанні лазерофорезу лікарських засобів залежно від фази ранового процесу.

Матеріал і методи. На основі пролікованих 90 хворих було сформовано три дослідних групи. До першої (контрольної) групи було залучено 30 хворих з флегмонами, що отримували стандартну схему медикаментозного лікування та загальноприйнятні методики ведення післяопераційної гнійної рани. Друга група (30 хворих) – група порівняння, в комплексі лікувальних заходів якої поряд зі стандартною схемою в післяопераційному періоді застосовувалося опромінення ранової поверхні низькочастотним лазерним світлом апарата квантової терапії «Вітязь» червоного спектра та довжиною хвилі 650 нм, вихідною потужністю 5 мВт та експозицією 5 хвилин на кожне поле опромінення. Третя група (30 хворих) – основна, у якій проводився лазерофорез лікарських засобів.

Залежно від фази ранового процесу були обрані наступні препарати для введення через поверхню рани: в гнійно-некротичну фазу – протеолітичний фермент хімотрипсин, в репаративну фазу – препарат, що стимулює синтетичні процеси «Солкосерил». До рани препарати вводили за такою методикою: з першої доби після операційного втручання та протягом наступних трьох діб під час перев'язок поверхню рани вкривали двошаровою марлевою серветкою, що була просякнута 0,2 % водним розчином хімотрипсину, після чого відбувалось опромінення кожного поля лазерним світлом з довжиною хвилі 650 нм та ви-

© О.В. Рак, 2014

хідною потужністю 5 мВт протягом 5 хвилин. Протягом наступних 3–4 діб (фаза репарації) поверхню рани вкривали тонким шаром гелю «Солкосерил», після чого проводили опромінення лазерним світлом за описаною методикою.

Контроль ефективності впровадженої терапії проводили загальними клінічними методами. Зі специфічних методів дослідження використовували планіметричне дослідження ранової поверхні у 1-шу та 7-му післяопераційну добу, досліджували зміну площі, а також швидкість загоєння. З метою оцінювання процесів очищення та репарації рани проводили цитологічне дослідження ранового ексудату шляхом отримання мазків-скрібів та подальшим забарвлюванням за Май-Грюнвальд–Романовським–Гімзою на початку та в кінці лікування. Задля оцінки рівня ендогенної інтоксикації хворим усіх груп досліджували сироватку крові на вміст молекул середньої маси (МСМ) (показника ендотоксикозу) за методом Габріелян у 1-шу та 7-му добу лікування.

Результати та їх обговорення. В усіх групах хворих розподіл за віком, статтю, розповсюдженням гнійно-запального процесу по топографо-анатомічних просторах та за клінічними проявами був майже однаковим. Тому зміни, які відбуваються впродовж захворювання у клініко-лабораторних показниках, можна розглядати як ті, що викликані безпосередньою дією на ранову поверхню застосованих нами методів лікування.

Проаналізувавши показники планіметричного дослідження, ми встановили, що загальна площа ранової поверхні наступного дня після оперативного втручання перевищувала площі в контрольній та групі порівняння. Однак на 7-му добу спостереження відбувається значне зменшення показників. У другій та третій досліджуваних групах швидкість контракції рани за рахунок більш сприятливих умов для регенерації була вищою за таку у контрольній групі $[(1,7 \pm 0,3) \text{ см}^2/\text{добу}]$ і становила $(2,1 \pm 0,3)$ та $(2,8 \pm 0,3) \text{ см}^2/\text{добу}$ відповідно.

На підставі отриманих планіметричних даних можна стверджувати, що прискорення процесу регенерації рани в післяопераційному періоді у хворих основної групи було пов'язано з більш ефективним очищенням ранової поверхні від некротичних тканин.

На більш виражену динаміку запального процесу та перебігу інфікованої рани вказу-

вали результати цитологічного дослідження ранового вмісту шляхом вивчення цитограм мазків-скрібів у хворих досліджуваних груп. При співставленні цитограм хворих трьох груп нами було зроблено висновок, що рановий процес відбувається однотипово, однак серед досліджуваних груп спостерігаються виражені розбіжності в тривалості стадій його перебігу та клітинно-популяційному складі ранового ексудату. Так, у I стадію ранового процесу (гнійно-некротичну) в усіх хворих у мазках простежувалися типові ознаки неспецифічного гострого запального процесу. На тлі некротичного ранового детриту та еритроцитів, нейтрофільних гранулоцитів, як незмінних, так і з деструктивними змінами, макрофаги, лімфоцити, плазматичні клітини, гістіоцити були представлені місцями невеличкими скупченнями або знаходились поодинокі, фібробласти не спостерігалися. Крім того, звертала на себе увагу наявність великої кількості кокової (або змішаної) флори, що знаходилась як у нейтрофілах-бактеріофагах, так і позаклітинно. У більшій частині хворих усіх груп спостерігався полімікробний фагоцитоз подекуди до 4 ум. од. Зміни, що спостерігалися, підтверджували високу активність запального процесу та переважання явищ альтерації та ексудації в рані.

У II фазу ранового процесу (репарації) цитологічні характеристики ранового ексудату суттєво змінювалися. В мазках ранового ексудату, отриманих на 7-му добу лікування, процеси регенерації ставали домінуючими, про що свідчило зменшення нейтрофільних гранулоцитів відносно показника на 1-шу добу, причому серед цього пулу у відсотковому співвідношенні переважали незмінні їх форми, збільшувалась кількість макрофагів, лімфоцитів та гістіоцитів. Основним показником переважання репаративних процесів у рані була поява досить чисельної популяції фібробластів та наявність у препараті молочих елементів сполучної тканини.

При порівняльному аналізі даних цитологічного дослідження в дослідних групах доведено, що комплекс лікувальних заходів з використанням низькоінтенсивного лазерного опромінення та лазерофорезу хімотрипсину і солкосерилу на поверхню рани у хворих основної та групи порівняння більшою мірою сприяв щонайшвидшому загоєнню рани. Однак характер перебігу процесу репарації у хворих основної групи відрізнявся тим, що на тлі позбавлення ранової поверхні від нек-

ротичних тканин регенеративні процеси проходили більш інтенсивно, про що свідчила чисельна популяція фібробластів у препаратах, активні процеси формування і розвитку сполучної тканини. Ці зміни отримали відображення у статистично достовірній різниці при аналізі клітинного складу цитограм, наведених на рис. 1.

стерігалась і при довжині 280 нм. Це свідчило про зберігання явищ ендотоксикозу, зумовленого впливом продуктів розпаду некротизованих тканин (рис. 2, а).

У хворих, яким у комплексному лікуванні проводилось опромінення рани лазерним світлом, на 7-му добу післяопераційного періоду також знижувалась концентрація

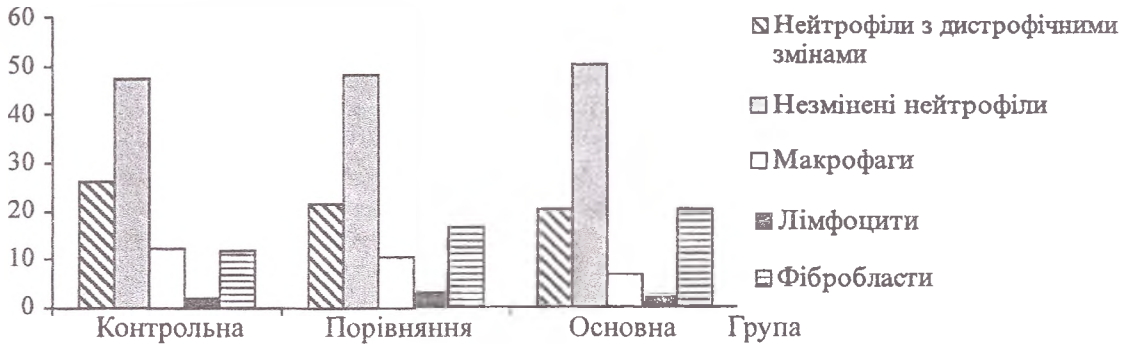


Рис. 1. Цитологічна характеристика ранового ексудату на 7-му добу лікування

Достатньо переконливі аргументи на користь методу лазерофорезу лікарських засобів було отримано при визначенні рівня ендогенної інтоксикації. Про це свідчать показники вмісту МСМ у сироватці крові у хворих досліджуваних груп. У перший післяопераційний день підвищення концентрації МСМ у сироватці спостерігалось у всіх групах та суттєво перевищувало норму. Однак на 7-му добу лікування в усіх групах спостерігалась динаміка при реєстрації середніх значень МСМ, а саме: у хворих контрольної групи показник концентрації при довжині хвилі світла 254 нм був удвічі меншим за показник 1-ї доби лікування, але не досягав нормальних значень. Така сама картина спо-

МСМ та наближалась до показників норми. При довжині хвилі світла 254 нм показники впритул наблизились до 0,24 ум. од., що є нормою для зазначеної довжини хвилі світла. Дана тенденція наглядно продемонстрована на гістограмі (рис. 2, б).

У хворих основної групи, яким у комплексному лікуванні застосовували метод лазерофорезу хімотрипсину та солкосерилу, показники МСМ інтерпретувались як ті, що є нормою при обох довжинах світлової хвилі та становили (0,295±0,011) ум. од. (λ=280 нм) і (0,232±0,023) ум. од. (λ=254 нм). Це свідчило про зникнення явищ ендогенної інтоксикації на тлі застосування запропонованого методу лікування (рис. 2, в).

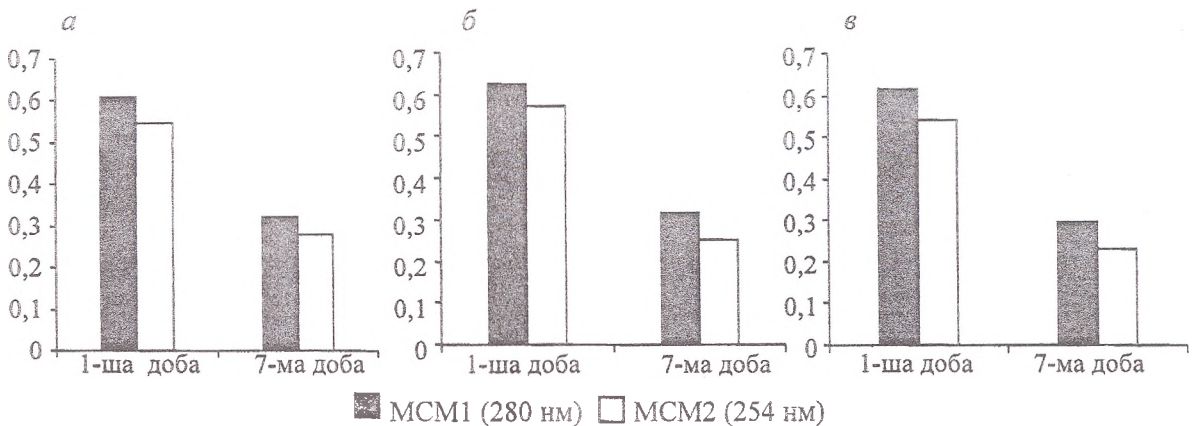


Рис. 2. Динаміка МСМ у сироватці крові хворих контрольної (а), групи порівняння (б) та основної групи (в)

Висновки

1. Позитивний вплив лікування із застосуванням запропонованого методу в комплексі заходів у хворих з флегмонами щелепно-лицьової ділянки у різні фази ранового процесу, на нашу думку, досягався завдяки покращанням звільнення ранової поверхні від гнійно-некротичних мас, що, у свою чергу, перешкоджало накопиченню продуктів розпаду білків – ендотоксинів. Це приводило до усунення симптомів ендогенної інтоксикації та клінічно проявлялось у зменшенні тем-

пературної відповіді, покращанні загального стану.

2. Раннє звільнення від некротичних тканин укупі з біологічною дією лазерного світла і фармакологічними властивостями солкосерилу сприяли посиленню регенеративних механізмів, а саме: припиненню гнійних виділень, ранній появі грануляційної тканини, епітелізації. Це виражалось у швидкості контракції ранової поверхні, зменшенні її площі, зменшенні кількості нейтрофільних гранулоцитів та переважанні популяції фібробластів у мазках з ранової поверхні.

Список літератури

1. Тимофеев А. А. Руководство по челюстно-лицевой хирургии и хирургической стоматологии / А. А. Тимофеев. – К., 2002. – 542 с.
2. Безруков В. М. Руководство по хирургической стоматологии и челюстно-лицевой хирургии / В. М. Безруков, Т. Г. Робустова. – М., 2000. – С. 254–262.
3. Кузин М. И. Раны и раневая инфекция / М. И. Кузин. – М. : Медицина, 1990. – 592 с.
4. Сутнев Т. К. Гнойно-воспалительные заболевания челюстно-лицевой области / Т. К. Сутнев. – М., 2001. – С. 36–38.
5. Ефанов О. И. Физиотерапия воспалительных заболеваний челюстно-лицевой области : метод. рекомендации / О. И. Ефанов, А. Д. Панина, Г. Н. Перегудова. – М., 1986. – 45 с.
6. Сочетание физических факторов при различных заболеваниях. Пособие для врачей / А. А. Миненков, Э. М. Орехова, Ф. Е. Горбунов [и др.] // Вопросы курортологии, физиотерапии и ЛФК. – 2006. – № 1. – С. 47–51.
7. Москвин С. В. Основы лазерной терапии / С. В. Москвин, В. А. Буйлин. – М., 2006. – 255 с.
8. Прикулс В. Ф. Лазерная терапия и фотофорез в комплексном лечении больных с хроническим рецидивирующим афтозным стоматитом : автореф. дис. на соискание ученой степени канд. мед. наук : спец. 14.00.51 «Восстановительная медицина, спортивная медицина, курортология и физиотерапия» / В. Ф. Прикулс. – М., 2001. – 23 с.

А.В. Рак**КЛИНИЧЕСКИЕ ЭФФЕКТЫ КОМПЛЕКСНОГО ЛЕЧЕНИЯ БОЛЬНЫХ С ФЛЕГМОНАМИ ЧЕЛЮСТНО-ЛИЦЕВОЙ ОБЛАСТИ С ПОМОЩЬЮ ЛАЗЕРОФОРЕЗА**

Приведены результаты планиметрического, цитологического исследования гнойной раны, уровня эндогенной интоксикации организма (молекул средней массы сыворотки крови) у больных с флегмонами челюстно-лицевой области при использовании лазерофореза лекарственных веществ в зависимости от фазы раневого процесса. Использование метода позитивно повлияло на уменьшение уровня эндотоксикоза, позволило ускорить процесс очищения и заживления гнойной раны.

Ключевые слова: гнойная рана, флегмона, лазерофорез, молекулы средней массы, цитологическое исследование.

А. V. Rak**CLINICAL EFFECTS OF COMPLEX TREATMENT OF PATIENTS WITH PHLEGMONS OF MAXILLOFACIAL REGION USING LASEROPHORESIS**

The results of planimetric, cytology festering wounds, the level of endogenous intoxication (average molecular weight of serum) are presented in patients with phlegmons of the maxillofacial region using laserophoresis drugs depending on the phase of wound healing. The use of method positive influences on reducing the level of endotoxycosis, accelerated the process of cleaning and healing of purulent wounds.

Key words: purulent wound, phlegmona, laserophoresis, average molecular weight, cytology.

Поступила 30.10.13