

Оценка первая диссерт

(5 р)

Много уважительно Профессору П. А. По

Изъ Юрьевск. Медицинской клиники - проф. Н. К. Дегю. *с. мекр. Бла*

ГИСТОЛОГІЧНА
ЛАБОРАТОРІЯ
ХАРКІВСЬКОГО МЕДИНІСТІТУТУ

№ 112
1
Къ вопросу *изъ Алд*

О возрожденіи красныхъ кровяныхъ шариковъ
при экспериментальныхъ анеміяхъ.

7 - НОЯ 2012

Диссертация на степень доктора медицины

Э. Э. Мазинга,

бывшаго ассистента Медицинской клиники.

Съ одной таблицей рисунковъ.

№ 468
1914

+

Юрьевъ
1906 г.

Юрьевъ.

Типо-литографія Эд. Бергмана, Ивановская 15.

1908.

1950

Переучет-60

7 - НОЯ 2012

Печатано съ разрѣшенія Медицинскаго Факультета Императорскаго Юрьевскаго Университета.

г. Юрьевъ, 19-го апрѣля 1908 года.

№ 377.

За декана: проф. В. Афанасьевъ.

Заканчивая свою работу, считаю пріятнымъ долгомъ принести свою благодарность всѣмъ моимъ учителямъ, профессорамъ И. Ю. У., за полученное мною медицинское образование, а въ особенности моему шефу, профессору К. К. Дегіо, какъ за постоянную научную и нравственную поддержку во время моей службы въ качествѣ его ассистента, такъ и за предложенную тему.

Равно выражаю благодарность профессорамъ В. А. Афанасьеву и П. А. Полякову за нѣкоторыя цѣнныя указанія при просмотрѣ микроскопическихъ препаратовъ, первому кромѣ того за разрѣшеніе исполнить часть настоящей работы въ Патологическомъ институтѣ.

Сердечно благодарю всѣхъ товарищей, помогавшихъ мнѣ словомъ и дѣломъ.

61726
6419

Оглавление.

| | Стр. |
|---|------------|
| Введение | 1 |
| Методика | 5 |
| Объяснения къ протоколамъ | 16 |
| Извлеченія изъ протоколовъ опытовъ | 17 |
| Разборъ опытовъ | 74 |
| A. Измѣненія кр. кр. шариковъ въ текущей крови | 76 |
| I. Общія замѣчанія | 76 |
| II. Регрессивныя измѣненія | 80 |
| III. Прогрессивныя измѣненія | 83 |
| 1. Макроцитозъ | 83 |
| 2. Среднее содержаніе гемоглобина | 88 |
| 3. Полихромазія | 91 |
| 4. Базофильная пятнистость | 95 |
| 5. Эритробласты | 101 |
| 6. Величина регенераціи | 109 |
| Резюме | 111 |
| IV. Остальныя измѣненія въ текущей крови | 112 |
| B. Измѣненія костнаго мозга | 114 |
| I. Краткій очеркъ гистологіи и цитологіи костнаго мозга | 114 |
| Литературныя данныя | 114 |
| Собственныя наблюденія | 116 |
| II. Методъ счисленія костно-мозговыхъ кѣтокъ | 123 |
| Литература | 123 |
| Собственныя счисленія | 126 |
| III. Количественныя измѣненія костнаго мозга | 130 |
| IV. Качественныя измѣненія | 133 |
| 1. Литература | 134 |
| 2. Измѣненія числа эритроцитовъ | 136 |
| 3. Измѣненія числа зернистыхъ кѣтокъ | 138 |
| 4. Измѣненія эритробластовъ | 139 |
| 5. Измѣненія лимфоидныхъ кѣтокъ | 143 |
| Резюме счисленій | 144 |
| 6. Измѣненія, наблюдаемыя въ сѣзяхъ | 145 |
| Резюме измѣненій костнаго мозга | 147 |
| C. Измѣненія другихъ органовъ | 148 |
| Явленія перерожденія | 148 |
| Міелоидная метаплазія селезенки и печени | 150 |
| D. Сравненіе экспериментальныхъ и человѣческихъ анемій | 154 |
| Заключеніе | 158 |
| Объясненія къ рисункамъ | 168 |
| Литературный указатель | 169 |

Добавление.

28-го апрѣля с. г. появилась работа Domagus'a „Über Blutbildung in Milz und Leber bei experimentellen Anaemien“ (Archiv f. experiment. Pathologie und Pharmakologie, Band 58, pg. 319), которой я уже не могъ воспользоваться. Domagus относительно появления кроветворныхъ очаговъ въ печени и селезенкѣ приходитъ къ результатамъ, подобнымъ моимъ.

На страницѣ 73, въ 7 столбцѣ таблицы необходимо поправить одну опечатку; вмѣсто „(анилина)“, должно быть „(широдина)“.

Далѣ замѣчены слѣдующія опечатки:

| | | | Напечатано | Должно быть |
|------|----|-----------|-----------------------------------|--------------------------|
| стр. | 80 | строка 13 | снизу гемоглибинуриѣ | гемоглибинурию |
| " | 85 | " 10 | " " отъ | отъ |
| " | 92 | " 10 | " " полихромазію | полихромазію |
| " | 93 | " 14 | сверху неперожденныхъ | неперожденныхъ |
| " | 96 | " 17 | " " Moritz ⁸⁵ (pg. 86) | Moritz ^{85, 86} |

Введение.

Искусственное изменение условий, при которых действует какой-нибудь органъ, нередко способствуетъ выясненію нормальной его функціи. Поэтому неоднократно для изученія физиологіи кроветворныхъ органовъ примѣняются экспериментальныя аеміи.

Если лишить животное части его крови, то оно дѣлается малокровнымъ, но обыкновенно не погибаетъ окончательно. Черезъ нѣкоторое время и при благоприятныхъ условіяхъ прежнее количество крови опять восстанавливается благодаря компенсаторной дѣятельности кроветворныхъ органовъ. При этомъ какъ въ текущей крови, такъ и въ кроветворной ткани наступаетъ цѣлый рядъ морфологическихъ измѣненій, суть которыхъ заключается въ появленіи юныхъ форменныхъ элементовъ крови; другими словами: происходитъ усиленное возрожденіе крови, которое легче поддается научному анализу, чѣмъ нормальная регенерация.

Этотъ же способъ, т. е. экспериментальныя анеміи, неоднократно примѣнялся на животныхъ съ тѣмъ, чтобы получить у нихъ состоянія, похожія на анеміи человѣческой патологіи, и выяснить сущность послѣднихъ.

Искусственную анемию можно вызывать двойнымъ образомъ: или кровопусканіями (Litten u. Orth⁷², Freiberg⁴⁵, Коганъ⁶⁷, R. Bier¹³, Антононенко³, Hollmann⁶¹, Blumenthal u. Morawitz²⁶ и многіе другіе) или же посредствомъ введенія въ организмъ веществъ, разрушающихъ форменные элементы крови. Послѣдній путь выбирали Афанасьевъ^{1,2}, Silbermann¹³⁰, Ehrlich^{35,36}, Поповъ¹⁰⁴, Муа⁸⁹, Voss¹³⁹, Bignami u. Dionisi¹⁵, Schaumann u. Tallqvist¹²⁰, Кантакузенъ²⁸, Tallqvist¹³⁴, Dominici³¹, Heinz^{57,58}, Moritz^{85,86}, Bloch²², Meyer u. Heineke^{80,81}, Reckzeh¹¹⁰, Samuely¹¹⁸, Hollmann⁶¹, Высоцкій¹⁴¹, Mosse u. Rothmann⁸⁷, Askanazy⁸, Syllaba¹⁴⁶ и другіе.

Я привожу только тѣхъ авторовъ, которые въ своихъ опытахъ останавливались на морфологическихъ измѣненіяхъ крови и кроветворныхъ органовъ; работы, касающіяся преимущественно токсикологій кровяныхъ ядовъ, я не упоминаю совсѣмъ.

Изъ названныхъ авторовъ только Heinz⁵⁸, даетъ болѣе подробное описаніе явленій возрожденія крови, основанное на изслѣдованіи костнаго мозга современными методами. Работа Hollmann'a⁶¹, вышедшая изъ здѣшней Медицинской клиники, представляетъ прогрессъ въ томъ отношеніи, что авторъ изслѣдовалъ костный мозгъ, добытый повторными резекціями ребра, при жизни своихъ животныхъ; но авторъ не входитъ въ описаніе морфологическихъ измѣненій текущей крови.

Поэтому мнѣ казалось не безынтереснымъ, пользуясь методикой Hollmann'a, вызывать продолжительныя анеміи, по возможности похожія на человѣческія. Параллельно съ этимъ мнѣ хотѣлось прослѣдить явле-

нія возрожденія красныхъ кровяныхъ шариковъ въ крови и костномъ мозгу при жизни опытныхъ животныхъ и, наконецъ, посмертно изслѣдовать кроветворные органы гистологически. — Эта задача была тѣмъ болѣе заманчива, что многія измѣненія крови при анеміяхъ пока еще понимаются весьма различно, и я надѣялся своими опытами способствовать разъясненію нѣкоторыхъ спорныхъ вопросовъ человѣческой гемопатологій.

Для вызванія экспериментальныхъ анемій я рѣшилъ пользоваться не кровопусканіями, а кровяными ядами по тремъ причинамъ. Во-первыхъ, послѣ кровопусканій въ организмъ усиленно возрождаются всѣ составныя части крови, меня же интересовало только возрожденіе красныхъ тѣлецъ, которое можетъ модифицироваться одновременной регенераціей плазмы, гемоглобина и бѣлыхъ шариковъ. Во-вторыхъ, кровяными ядами можно вызывать болѣе значительное уменьшеніе числа форменныхъ элементовъ крови, чѣмъ кровопусканіями. Въ-третьихъ, изслѣдованія нѣкоторыхъ авторовъ (Tallqvist¹³⁴, Reckzeh¹¹⁰, Высоцкій¹⁴¹ и др.) показываютъ, что хроническое отравленіе кровяными ядами гораздо болѣе соответствуетъ идиопатическимъ анеміямъ человѣческой патологій, чѣмъ малокровіе послѣ періодическихъ кровопусканій. Такое мнѣніе подтверждается еще тѣмъ, что нѣкоторыя анеміи человѣка, напр. малокровіе отъ широкаго лентеца, по всей вѣроятности, вызываются всасываніемъ ядовитыхъ веществъ.

Такимъ образомъ, желая вызывать искусственныя анеміи, по возможности сходныя съ человѣческими, и имѣя въ виду прослѣдить исключительно возрожденіе красныхъ кровяныхъ шариковъ, я и работалъ при помощи кровяныхъ ядовъ.

При отравленіи кровяными ядами явления дегенерации и регенерации в крови протекают постоянно одновременно. Поэтому являлось необходимым сначала установить признаки, которыми отличаются перерожденные шарики от новообразованных юных, и затем характеризовать последние.

Этому посвящается первая часть моей работы. Во второй части я постараюсь описать изменения кроветворных органов и, наконец, вкратце указать на общие признаки экспериментальных и идиопатических человеческих анемий.

Методика.

Задача моя, как упомянуто, состояла в том, чтобы посредством химически дифферентных веществ, действующих губительно на красные кровяные шарики, — вызывать по возможности сильные и продолжительные анемии; эти анемии, с другой стороны, должны были походить на хроническую анемию человека, чтобы возможно было на основании результатов, добытых экспериментально, делать заключения относительно возрождения красных кровяных шариков при анемиях человеческой патологии.

Для этого нужно было подобрать таких животных, у которых форменные элементы крови и строение кроветворных органов не слишком разнятся от человеческих. Этим требованиям удовлетворяют кролики, удобные вообще для лабораторных целей.

Помимо некоторых предварительных опытов я работала на 9 кроликах. У двух я вызвала довольно острую анемию, кончившуюся летально в течение одной недели, между тем как у остальных семи анемии были подострые до 2½ месяцев. Число опытов весьма небольшое, но я надюсь, что сравнительная однородность результатов отчасти сгладит этот недостаток.

Из большого числа веществ, дифферентных для красных кровяных шариков, я пользовался только

двумя: анилиномъ и пиродиномъ*). Оба средства вводились подкожными впрыскиваниями, — анилинъ per se или съ миндальнымъ масломъ аа, пиродинъ въ свѣже-приготовленномъ водномъ растворѣ. Оба имѣютъ свои преимущества и недостатки. Анилинъ менѣе ядовитъ и легче дозируется, зато впрыскиванія его болѣзненны, вызываютъ на мѣстѣ укола нерѣдко сухой некрозъ кожи и подкожной кльѣтчатки (иногда даже нагноеніе) и имѣютъ также нежелательное общезвѣстное дѣйствіе на центральную нервную систему (судороги). Пиродинъ, напротивъ, дѣйствуетъ на кровь, не вызывая никакихъ мѣстныхъ измѣненій; но онъ очень ядовитъ: разовый приемъ 0,1 гр. можетъ убить кролика. Оба вещества дѣйствуютъ на паренхиматозные органы. Въ печени и почкахъ при вскрытіи имѣется обыкновенно вакуольное перерожденіе и слущиваніе эпителия; въ печени кромѣ того наблюдается участковый некрозъ. Дѣйствіе анилина и пиродина на кровь и форменные ея элементы не вполне одинаково, но объ этомъ рѣчь впереди. Здѣсь я хочу только упомянуть, что повторными впрыскиваніями обоихъ средствъ удавалось вызывать значительныя анеміи, пожалуй болѣе значительныя, именно, пиродиномъ при осторожной дозировкѣ.

Постановка опытовъ была слѣдующая:

У здороваго животнаго въ теченіе нѣсколькихъ дней опредѣлялось число красныхъ и бѣлыхъ кровяныхъ шариковъ въ куб. милл. и $\%$ ное содержаніе Нв'а, и приготовлялись свѣжіе и сухіе окрашенные препараты крови; въ это же время животному резецировалось ребро для изслѣдованія костнаго мозга. — Если т. обр. состояніе крови и костнаго мозга при нормальныхъ обстоятельствахъ было

*) Пиродинъ есть ацетиль-фениль-гидразинъ, формулы $C_6H_5NH \cdot NH \cdot C_2H_5O$: кристаллическій порошокъ трудно растворимый въ холодной, легче въ горячей водѣ. Водные растворы я приготовлялъ ex tempore размельченіемъ кристалликовъ въ горячей водѣ.

установлено, я приступалъ къ введенію кровяного яда, сперва обыкновенно въ небольшой дозѣ, затѣмъ она до конца опыта постепенно была увеличиваема.

Въ теченіе опыта впрыскиванія производились обыкновенно черезъ день, изслѣдованія крови — въ первыхъ опытахъ также черезъ день, въ послѣднихъ обыкновенно черезъ 2 дня. — Отъ времени до времени производилась резекція ребра. — Только въ двухъ опытахъ я прекратилъ впрыскиванія на высотѣ анеміи, чтобы прослѣдить чистую регенерацію крови; въ остальныхъ впрыскиванія продолжались до смерти животнаго.

При изслѣдованіи крови я поступалъ слѣдующимъ образомъ. — Послѣ тщательнаго бритья волосъ ушей, — что рекомендуется дѣлать за нѣсколько часовъ до изслѣдованія, — и чистки ихъ эфиромъ, дѣлался маленькій надрѣзъ одной изъ ушныхъ венъ; у здороваго кролика при этомъ сейчасъ-же показывается довольно большая капля крови, которая стирается ватнымъ шарикомъ; въ дѣло идутъ слѣдующія капли. У малокровныхъ животныхъ количество крови, добываемое такимъ образомъ, иногда настолько незначительно, что его едва хватаетъ на счисленіе красныхъ кровяныхъ шариковъ и приготовленіе нѣсколькихъ препаратовъ, такъ что мнѣ нерѣдко приходилось отказываться отъ опредѣленія бѣлыхъ кровяныхъ шариковъ и Нв'а, или же — надрѣзать стволъ ушной артерій.

Нужно замѣтить, что никакого давленія для выжиманія крови не допускается, — ни въ области надрѣза ни въ основаніи уха, такъ какъ результаты счисленія кровяныхъ шариковъ такимъ образомъ довольно значительно модифицируются. Соблюденія этой предосторожности требуютъ почти всѣ авторы, работавшіе въ этой области, особенно настойчиво Bettmann¹².

Я, конечно, при своихъ опытахъ избѣгалъ выжиманія крови и только въ исключительныхъ случаяхъ вызывалъ

сдавленіемъ отводящей вены легкой стазъ, если иначе никакъ не удалось получить ни одной капли крови.

Процентное количество Нв'а я опредѣлялъ общезвѣстнымъ геметромъ Sahli колориметрически; аппаратъ этотъ весьма удобопримѣнимый и между тѣмъ врядъ-ли менѣе точный, чѣмъ сложный аппаратъ Fleischl-Miescher'a.

Къ сожалѣнію я не могъ производить всѣхъ опредѣленій однимъ и тѣмъ-же аппаратомъ, такъ какъ первый употребившійся мною аппаратъ сломался и былъ замѣненъ другимъ; но я, послѣ повторныхъ опытовъ, не замѣтилъ разницы въ показаніяхъ обоихъ геметровъ. Тѣмъ не менѣе на строго научную точность моихъ цифръ я претендовать не могу и довольствуюсь точностью клиническихъ опредѣленій.

Счисленіе красныхъ кровяныхъ шариковъ производилось обыкновеннымъ способомъ, въ камерѣ Thoma-Zeiss'a послѣ разведенія крови въ жидкости Haye m'a на 100 или 200 объемовъ смотря по числу шариковъ.

При соблюденіи необходимыхъ предосторожностей предѣлы ошибокъ, какъ я въ нѣкоторыхъ случаяхъ констатировалъ контрольными изслѣдованіями, никогда не превышали 10% найденной цифры, и обыкновенно колебались около 5%^{*)}. — При каждомъ опредѣленіи я насчитывалъ отъ 600—700 клѣтокъ (красныхъ+бѣлыхъ).

Бѣлые кровяные шарики считались въ той же камерѣ. Для разведенія я въ началѣ употреблялъ $\frac{1}{8}$ %-ный растворъ уксусной кислоты, а въ послѣдствіи жидкость Türk'a (сильно подкрашенный генціана-віолетомъ 1%-ный растворъ уксусной кислоты). Первый растворъ, годный для нормальной крови, при отравленіи пиродиномъ даетъ неудовлетворительные результаты: подъ вліяніемъ пиродина почти во всѣхъ красныхъ кровяныхъ шарикахъ появляются зерна, сильно преломляющія свѣтъ, набухающія подъ вліяніемъ уксусной

*) За первыя опредѣленія въ опытахъ №№ 1 и 2 я не ручаюсь.

кислоты и рѣзко выступающія. Эти зерна покрываютъ въ камерѣ все поле зрѣнія и при слабомъ увеличеніи (100 ×) иногда трудно отличимы отъ ядеръ бѣлыхъ кровяныхъ шариковъ; уже Rieder¹¹¹ (pg. 175) поэтому заявляетъ, что счисленіе бѣлыхъ кровяныхъ шариковъ при отравленіи пиродиномъ весьма затруднительно.

Въ такихъ случаяхъ я горячо рекомендую употреблять смѣсь Türk'a, которая окрашиваетъ ядра лейкоцитовъ настолько сильно, что они легко отличаются отъ выше упомянутыхъ зеренъ.

Бѣлые кровяные шарики я считалъ по полямъ зрѣнія (извѣстной мѣрѣ площади и объема) и каждый разъ насчитывалъ приблизительно 400 шариковъ. Точность счисленія лейкоцитовъ вообще, какъ извѣстно, не велика^{*)}. Съ одной стороны этимъ обстоятельствомъ, съ другой стороны широкими границами физиологическихъ колебаній числа лейкоцитовъ въ куб. милл. объясняется относительная непостоянность моихъ цифръ. Имѣя въ виду возможность пищеварительнаго лейкоцитоза, я конечно старался изслѣдовать моихъ животныхъ всегда въ опредѣленное время (до обѣда), но различный аппетитъ больныхъ и здоровыхъ животныхъ, вѣроятно всетаки вліялъ на интенсивность лейкоцитоза.

Свѣжіе препараты крови приготовлялись обыкновеннымъ способомъ; но кромѣ того, вскорѣ послѣ распредѣленія капли крови подъ покровнымъ стеклышкомъ, къ краю его подносила капля слабого раствора метиль-віолета въ 0,7% растворѣ NaCl; этотъ растворъ быстро смѣшивается съ кровью

*) Ср. напр. точныя счисленія Kjer-Petersen'a⁶⁵.

и, мало изменяя нормальные эритроциты, резко окрашивает многие важные базофильные включения в них; затѣм окрашиваются полихроматофильные эритроциты, ядра и базофильная зернистость лейкоцитовъ. Достигнутое такимъ образомъ разведение крови выгодно между прочимъ и въ томъ отношеніи, что отдѣльные шарики удаляются другъ отъ друга, распредѣляясь въ одинъ слой, и при этомъ кровь не свертывается. Въ такомъ видѣ шарики сохраняются отлично около сутокъ почти безъ изменений, если предохранить препаратъ отъ высыханія (обеденіемъ покровнаго стекла кедровымъ масломъ или вазелиномъ).

Для приготовления сухихъ мазковъ крови, я пользовался методомъ, описаннымъ въ сочиненіи Schleich'a¹²¹ (pg. 3); суть этого метода состоитъ въ томъ, что капля крови не распредѣляется между двумя покровными стеклышками (способъ Ehrlich'a), а размазывается на предметномъ стеклѣ довольно быстрымъ горизонтальнымъ передвиженіемъ края покровнаго, причѣмъ покровное влечетъ за собой каплю. Мазокъ высыхаетъ въ теченіи нѣсколькихъ секундъ. Такимъ образомъ кровяные шарики распредѣляются равномернѣе, чѣмъ при способѣ Ehrlich'a, и дальнѣйшая обработка препарата на предметномъ стеклѣ имѣетъ большія удобства. Недостатокъ этого способа — накопленіе лейкоцитовъ, главнымъ образомъ полиморфноядерныхъ, на краяхъ и особенно на концѣ мазка; между тѣмъ какъ центральныя части препарата вообще бѣдны бѣлыми кровяными шариками и относительно богаты лимфоцитами. Этимъ затрудняется исчисленіе процентныхъ отношеній лейкоцитовъ. Но для моихъ цѣлей это обстоятельство не играло большой роли, такъ какъ меня интересовали первымъ деломъ красные кровяные шарики, и для хорошаго распредѣленія ихъ описанный способъ значительно превосходитъ все остальные. — Дальнѣйшая обработка высохшихъ мазковъ велась слѣдующимъ образомъ. Изъ двухъ приготовленныхъ препаратовъ я красилъ одинъ

послѣ фиксаціи въ абсолютномъ спиртѣ, по Giemsa, другой по Leishman'у.

Техника окрашивания подробно описывается во всѣхъ руководствахъ гематологій [у Grawitz'a⁵² (pg. 24) Schleich'a¹²¹ (pg. 24), Naegeli⁹¹ (pg. 14)].

Оба способа даютъ хорошіе результаты. Но по моему способу Giemsa даетъ болѣе тонкую, изящную окраску хроматина ядеръ, хотя и не всегда гарантируетъ проявленіе нейтрофильной (resp. амфобильной) зернистости лейкоцитовъ. Способъ Leishman'a проще (фиксація и окрашивание совершаются въ одинъ приемъ); необходимо только избѣгать легко наступающаго переокрашивания препаратовъ.

Несмотря на весь прогрессъ въ технику окрашивания, благодаря которому получаются нерѣдко очень красивые, т. н. паноптичскіе препараты съ окрашиваніемъ протоплазмы и ядеръ всѣхъ клѣтокъ, всѣхъ зернистостей и всякихъ патологическихъ изменений, — все-таки, я думаю, каждый изслѣдователь въ области гематологій знаетъ, что подобные препараты удаются не всегда одинаково хорошо. Многие, напр., зависятъ отъ того, что преобладаетъ въ красящей смѣси, — если кислая часть, то эритроциты выходятъ ярко-розовыми, если основная, то они уже блѣднѣютъ и даже становятся зеленоватыми.

Кромѣ перечисленныхъ методовъ я иногда фиксировалъ жаромъ по Rubinstein'у¹¹⁴ и красилъ триацидомъ Ehrlich'a, смѣсью Unna-Parrenheim'a (Carbol-Methylgrün-Pyronin) и метиленовой синькой.

Процентное распредѣленіе отдѣльныхъ видовъ лейкоцитовъ опредѣлялось обыкновеннымъ способомъ; каждый разъ я насчитывалъ около 400 клѣтокъ.

Диаметры клѣтокъ я измѣрялъ въ свѣжихъ и присушенныхъ препаратахъ при помощи окулярнаго микрометра (Reichert oc. 3), послѣ предварительнаго опредѣленія

величины каждого дѣленія микрометра *). Въ протоколахъ помѣщены только данныя, полученныя въ сухихъ препаратахъ.

Среднее содержаніе гемоглобина въ каждомъ шарикѣ получалось дѣленіемъ процентнаго числа Нв'а на число красныхъ кровяныхъ шариковъ въ миллионахъ; частное этого дѣленія сравнивалось съ частнымъ, полученнымъ при дѣленіи тѣхъ же чиселъ въ нормальномъ состояніи (ср. ниже).

Резекція ребра всегда производилась подъ эфирнымъ наркозомъ по возможности асептически, послѣ бритья волосъ и мытья операционнаго поля. Я всегда старался оперировать субперіостально безъ пораненія плевры; однако плевро кролика настолько тонка, что не всегда удается отдѣлить ее отъ ребра неповрежденной. Впрочемъ, кролики переносятъ односторонній пневмотораксъ довольно хорошо; такъ что Hollmann^{61**)} и Rubinstein^{115**)} въ подобныхъ опытахъ при резекціи ребра умышленно вскрывали плевральную полость.

Операционная рана всегда зашивалась наглухо и заклеивалась коллодіемъ. Нагноенія я не наблюдалъ, кромѣ незначительнаго въ одномъ случаѣ около швовъ.

Костный мозгъ добывался изъ резецированнаго куска, непосредственно послѣ операциі, при помощи сдавленія конца ребра коридангомъ; при этомъ на поверхности поперечнаго разрѣза ребра обыкновенно показывается небольшая капелька мозга. Такая капелька переносилась тоненькой иглой на предметное стекло и здѣсь обрабатывалась дальше: осто-

*) По квадратикамъ счетной камеры. При Zeiss $\frac{1}{12}$ homog. Immers. и длинѣ тубуса въ 190 mm. Каждое дѣленіе микрометра соответствовало 1.5 μ .

***) По устному сообщенію моего бывшаго товарища по клиникѣ В. Холманна.

рожно размазывалась для сухихъ препаратовъ, или же расщеплялась въ маленькой каплѣ 0,7—0,8% раствора NaCl для свѣжихъ.

Я всегда по возможности приготавливалъ 2 свѣжихъ и нѣсколько (5—6) сухихъ препаратовъ; послѣдніе отчасти фиксировались жаромъ (на мѣдной пластинкѣ по Rubinstein'y¹¹⁴ и окрашивались триаидомъ, Carbol-Methylgrün-Fuchsin'омъ и метиленовой синькой Löffler'a, а отчасти обрабатывались по Giemsa и Leishmann'y, подобно препаратамъ крови. — Одинъ изъ свѣжихъ препаратовъ рассматривался въ каплѣ „физиологическаго“ раствора NaCl; ко второму я прибавлялъ слабый растворъ метиль-виолета въ 0,7%-номъ NaCl. Метиль-виолетъ постепенно окрашиваетъ базофильную и амфифильную зернистости лейкоцитовъ, и протоплазму полихроматофильныхъ красныхъ шариковъ; ядра принимаютъ краску только черезъ нѣсколько часовъ, и то слабо, но выступаютъ рѣзко, благодаря легкому проясненію протоплазмы; тонъ Нв'а при этомъ нѣкоторое время сохраняется. Этотъ способъ оказался весьма пригоднымъ для дифференцировки клѣтокъ въ свѣжихъ препаратахъ.

Счисленіе клѣтокъ костнаго мозга производилось въ сухихъ окрашенныхъ триаидомъ мазкахъ при помощи масляной иммерсии Zeiss'a по полямъ зрѣнія; предварительно необходимо было при маломъ увеличеніи отыскивать подходящія мѣста, гдѣ клѣтки лежали въ одинъ слой и не слишкомъ густо. Каждый разъ я насчитывалъ 1000—1200 клѣтокъ въ нѣсколькихъ группахъ (см. ниже) и опредѣлялъ процентную величину каждой группы.

Иногда кромѣ того для контроля считались клѣтки въ свѣжихъ препаратахъ.

Такъ какъ животныя умирали обыкновенно ночью, то нѣрѣдко приходилось вскрывать ихъ нѣсколько часовъ послѣ смерти. Этотъ недостатокъ отзывается особенно на красотѣ срѣзовъ костнаго мозга.

Небольшие куски органов: печени, почек, надпочечников, сердечной мышцы, желудка, селезенки и бедренного мозга *) фиксировались в растворе формалина (Formalin — 10,0 + Solut. NaCl 0,8% — 100,0) в течение нескольких дней; только впоследствии я убедился, что фиксация, продолжающаяся дольше 24—48 часов плохо сохраняет гемоглобин и красные кровяные шарики выходят поэтому часто бледными. Из формалина кусочки, последовательно переводились в 50 %, 70 %, 90 % и абсолютный алкоголь, всякий раз на 6—12 час., затем в хлороформ, смесью хлороформа и парафина, и на 1—2 час. в парафиновую печь при 56°.

Тонкие парафиновые срезы (2 μ) наклеивались на предметных стеклах водою. Затем для окрашивания кровяных клеток обрабатывались следующим образом: употреблялись ксилол, алкоголь 100%, 95%, 75%, 55%, вода, окрашивание в растворе Giemsa (1—2 капли на куб. сант. воды) в течение 20—30 минут. Промывание производилось водою, высушивание фильтровальной бумагой. Потом последовательно применялись: чистый безводный ацетон (30—40 секунд), ксилол **) и канадский бальзам.

Кроме того я окрашивал срезы триаидом Parrenheim'a, Eosin-Haematoxylin'ом, по van Gieson'y ***) и соляной кислотой + желвисто-синеродистый кали.

При соблюдении всех осторожностей этот способ, рекомендованный Schridde ¹²⁵ (pg. 769) дает весьма хорошие результаты.

*) Для добывания костного мозга я осторожно раскалывал бедренную кость долотом и маленьким остроконечным скальпелем отделяя мозговой цилиндр от кости.

**) Весьма важно избегать высыхания препарата после ацетона и ксилола: высохшие препараты совсем не годны.

***) Все краски получены от завода Grübler'a (Leipzig).

Строение всех ядер и зернистости протоплазмы лейкоцитов видно отчетливо, а эритроциты окрашиваются в розово-красный цвет эозина. Протоплазма же молодых ядросодержащих красных кровяных шариков и малых лимфоидных элементов выходит несколько хуже, так как сильно сморщивается. Полихромазия протоплазмы не всегда отчетлива. Что касается соединительнотканых нитей и стенок капилляров, то они окрашиваются указанными красками плохо; для их проявления я с успехом применял триаид Ehrlich'a.

Объясненія къ протоколамъ.

Въ табличкахъ діаметровъ эритроцитовъ цифры означаютъ діаметры кр. кр. шариковъ въ микронахъ. При опредѣленіи я въ присушенномъ препаратѣ безъ выбора измѣрялъ діаметры обыкновенно 20 шариковъ въ одномъ полѣ зрѣнія. Цифры, напечатанныя жирнымъ шрифтомъ, означаютъ, что данный шарикъ былъ полихроматофильнымъ.

Что касается употребленныхъ мною терминовъ и сокращеній, то означаютъ:

б. кр. ш. = бѣлый кровяной шарикъ.

кр. кр. ш. = красный кровяной шарикъ.

Hb = гемоглобинъ.

лимфоидныя кѣтки = незернистая, свободная отъ Hb'a кѣтки костнаго мозга.

„лимфоцитоподобныя кѣтки“ = подгруппа предыдущихъ, описанная ниже.

„Mastzelle“ = базофильно-зернистый лейкоцитъ.

міелоцитъ = одноядерный зернистый лейкоцитъ.

эритробласть = ядродержащій кр. кр. шарикъ.

нормобласть = эритробласть величиною до 10.5 μ .


мегадбласть = эритробласть величиною больше 10.5 μ .

mm, mm³ = миллиметръ, кубич. миллиметръ.

μ = микронъ.

Хромфильныя зерна = зернистыя включения въ кр. кр. ш., описанныя ниже.

Извлеченія изъ протоколовъ опытовъ.



| Мѣсяць и число. | Содержаніе гемоглобина. | Число красныхъ шариковъ въ мм. ³ | Среднее содержаніе гемоглобина въ каждомъ шарикѣ. | Число бѣлыхъ шариковъ въ мм. ³ | Дарсонвализация кр. кр. шариковъ. | Вѣсъ тѣла въ грамахъ. | Доля выпяченнаго кровяного ядра. | Операция. | Процентное распределеніе клетокъ въ реберномъ мозгу. | | | | На одинъ метаболитъ. | | | |
|-----------------|-------------------------|---|---|---|-----------------------------------|-----------------------|----------------------------------|-----------------|--|--------------|---------------|----------------------|----------------------|-----|------|-----|
| | | | | | | | | | Зернистыхъ лейкоцитовъ. | Лимфоцитовъ. | Метаболитовъ. | Нормальныхъ клетокъ. | | | | |
| 29 " | 55 % | 6.380000 | 0.73 | 11960 | отдѣльные нормобласты | | 0.02 | | | | | | | | | |
| 31 " | 38 % | 4.100000 | 0.79 | | то же | | 0.02 | | | | | | | | | |
| 2 IX | 42 % | 3.075000 | 1.16 | | то же | | 0.02 | | | | | | | | | |
| 4 " | 43 % | 3.785000 | 1.11 | | то же | | — | | | | | | | | | |
| 5 " | — | — | — | | то же | | 0.02 | | | | | | | | | |
| 6 " | 49 % | 3.800000 | 1.11 | 7820 | то же | | 0.02 | | | | | | | | | |
| 8 " | 45 % | 4.150000 | 0.94 | | то же | | 0.02 | | | | | | | | | |
| 10 " | 52 % | 4.421000 | 1.01 | | то же | | 0.04 | | | | | | | | | |
| 12 " | 42 % | 4.012500 | 0.9 | | то же | | — | | | | | | | | | |
| 13 " | — | — | — | — | Смерть отъ наркоза | | — | Resectio costae | | | | 8.5 | 45.6 | 4.2 | 41.7 | 9.6 |

Опытъ № 1.

Хорошо упитанный бѣлый самецъ ; вѣсъ 1900 гр.

8 VI—17 VI. Нормальная картина крови въ свѣжихъ и сухихъ препаратахъ.

Диаметры эритроцитовъ (въ сухомъ препаратѣ):

| | | | | |
|-----|-----|-----|-----|--------------|
| 6.0 | 6.0 | 7.0 | 6.0 | 7.0 |
| 6.0 | 6.0 | 6.0 | 5.8 | 6.0 |
| 7.0 | 6.5 | 6.0 | 6.2 | 7.0 |
| 7.0 | 6.8 | 7.0 | 6.8 | 7.0 м н т д. |

17 VI. Начаты инъекціи анилина.

21 VI. Морфологически измѣненныхъ эритроцитовъ нѣтъ.

Диаметры эритроцитовъ:

| | | | |
|-----|-----|-----|--------|
| 7.8 | 8.0 | 6.0 | 6.0 |
| 7.0 | 7.0 | 6.5 | 7.0 |
| 7.5 | 7.0 | 7.3 | — |
| 6.5 | 6.0 | 7.2 | н т д. |

Послѣ инъекціи 1.0 анилина — сильное дрожаніе всего тѣла, повышенные рефлексы, цианозъ. Черезъ 8 часовъ животное опять поправляется.

23 VI. Часть нормоцитовъ снабжена хромофильными зернами, которыя лежатъ или внутри клѣтки, или же пуговицеобразно сидятъ на периферіи; зерна отчасти уже, повидимому, совершенно отдѣлились отъ клѣтки и находятся въ выемкѣ послѣдней; отдѣльные макроциты.

Полихроматофильные эритроциты въ умѣренномъ числѣ, всѣ безъ зеренъ; отдѣльные нормобласты (до 9 μ) съ полихроматофильной, не вполне гомогенной протоплазмой; въ нѣкоторыхъ изъ нихъ замѣчается мельчайшая базофильная пятнистость протоплазмы.

Резекція ребра. Въ окрашенныхъ мазкахъ костнаго мозга замѣчается, что ядра нормобластовъ б. ч. не пикнотичны, какъ въ нормѣ, а имѣютъ болѣе или менѣе ясное строеніе хроматина; протоплазма ихъ слабо окрашена.

25 VI. Въ свѣжѣмъ препаратѣ послѣ прибавленія метиль-виолета въ эритроцитахъ показываются хромофильныя зерна („Blaukörner“ Heinz'a).

Въ сухомъ препаратѣ ясно различимы два типа эритроцитовъ: а) не содержащія зеренъ — макроциты, часто съ полихроматофильной протоплазмой, б) нормоциты обыкновеннаго цвѣта, изъ которыхъ многіе содержатъ по одному хромофильному зерну.

Диаметры эритроцитовъ:

| | | | | | | | |
|-----|-----|-----|------|-----|------|------|---------|
| 9.0 | 6.3 | 5.5 | 6.5 | 8.0 | 5.0 | 7.0 | 6.0 |
| 9.0 | 6.0 | 6.0 | 8.0 | 5.5 | 10.0 | 10.0 | 9.0 |
| 8.0 | 6.5 | 5.5 | 11.0 | 6.5 | 9.0 | 7.5 | н т. д. |
| 7.3 | 8.0 | 7.5 | 7.0 | 9.0 | 7.0 | 6.0 | |

Довольно много полихроматофильныхъ эритробластовъ, діаметромъ отъ 6.2—10.0 μ ; ядра ихъ отличаются лучеобразнымъ расположеніемъ хроматиновыхъ нитей и отчасти довольно значительной величиной, такъ что напоминаютъ ядра настоящихъ мегалобластовъ; нѣкоторые эритроциты имѣютъ базофильную пятнистость протоплазмы.

27 VI. Кромѣ нормобластовъ, отчасти базофильно пятнистыхъ въ окрашенныхъ по Giemsa препаратахъ находятся клѣтки, соответствующія мегалобластамъ Ehrlich'a, діаметромъ отъ 10.5—12 μ . Протоплазма ихъ при среднихъ увеличеніяхъ полихроматофильна (фіолетоваго цвѣта); при разсмотрѣніи иммерсіей оказывается, что она, повидимому, розоваго цвѣта, не вполне гомогенна, а пронизана густой сѣтью тончайшихъ синихъ волоконъ; сѣть мѣстами какъ-бы порвана и тогда черезъ нее просвѣчиваетъ розовое основное вещество.

Ядра этихъ клѣтокъ достигаютъ 8 μ , относительно бѣдны хроматиномъ и только отчасти имѣютъ характерное для нормобластовъ строеніе хроматина (лучеобразное).

Такія клѣтки, никогда не встрѣчающіяся въ нормальной крови кролика, я буду называть мегалобластами, пока не предрѣшая ничего (этимъ названіемъ) относительно ихъ значенія.

Помимо этихъ мегалобластовъ находятся формы, съ одной стороны сходныя съ ними, а съ другой похожія на лимфоциты. Протоплазма составляетъ узкую фіолетовую кайму вокругъ большаго ядра, въ которомъ хроматиновыя нити иногда толсты и расположены радиарно. — Такія клѣтки я буду называть „лимфоцитоподобными.“

Базофильной пятнистости эритроцитовъ не видно.

Въ свѣжѣмъ препаратѣ, послѣ прибавленія метиль-виолета, довольно большое число эритроцитовъ оказываются снабженными хромофильными зернами.

Резекція ребра. Въ окрашенномъ по Giemsa мазкѣ костнаго мозга находится довольно значительное количество только что описанныхъ мегалобластовъ и сходныхъ съ

ними лимфоидныхъ клѣтокъ. Въ томъ же препаратѣ нѣсколько фигуръ непрямогo дѣленія ядра въ клѣткахъ, имѣющихъ характерные признаки эритробластовъ. Другіе митозы встрѣчаются также, но рѣже.

29 VI. Базофильной пятнистости эритроцитовъ замѣтно.

Диаметры эритроцитовъ:

| | | | | | |
|-----|-----|------|-----|-----|-------------|
| 7.5 | 7.5 | 6.0 | 9.0 | 9.0 | 8.0 |
| 9.5 | 8.0 | 8.0 | 8.0 | 7.0 | 7.5 |
| 8.5 | 7.5 | 10.5 | 8.0 | 6.0 | 6.0 и т. д. |
| 8.0 | 8.5 | 8.0 | 8.5 | 4.5 | |

Нормобласты съ пикнотическими и мегалобласты съ большими мягкими ядрами въ довольно значительномъ количествѣ. Протоплазма нѣкоторыхъ мегалобластовъ показываетъ базофильную пятнистость.

Относительно много „лимфоцитоподобныхъ“ клѣтокъ.

1 VII. Эритробласты въ крови меньше чѣмъ 29/VI; діаметры большихъ формъ колеблются между 10.5 и 12.0 μ .

Нѣкоторые эритроциты базофильно-пятнисты.

Диаметры эритроцитовъ:

| | | | | |
|-----|-----|-----|-----|-------------|
| 9.0 | 4.5 | 9.3 | 7.5 | 9.0 |
| 7.0 | 8.0 | 8.0 | 8.0 | 6.5 |
| 9.0 | 9.0 | 9.5 | 6.0 | 11.5 |
| 8.5 | 7.5 | 9.0 | 7.5 | 9.0 и т. д. |

2 VII. Послѣдняя инъекція анилина.

3 VII. Въ свѣжѣмъ препаратѣ съ метиль-виолетомъ — довольно много хромофильныхъ зеренъ.

Сухой препаратъ (Giemsa):

Хромофильныя зерна въ эритроцитахъ хорошо выражены. Базофильная пятнистость встрѣчается часто.

Эритробластовъ немного; большія формы до 11.5 μ . съ большими ядрами, рыхлыя хроматиновыя волокна которыхъ расположены болѣе или менѣе ясно радиарно. Нѣкоторые нормобласты съ базофильной пятнистостью.

5 VII.

Диаметры эритроцитовъ:

| | | | | |
|-----|-----|------|-----|-------------|
| 9.0 | 7.5 | 8.0 | 7.5 | 6.2 |
| 6.0 | 9.0 | 7.5 | 8.0 | 9.0 |
| 7.0 | 8.0 | 10.0 | 9.0 | 5.0 |
| 6.0 | 7.5 | 9.0 | 7.5 | 9.0 и т. д. |

Отдѣльные базофильно-пятнистые эритроциты.

Отдѣльные нормобласты. Мегалобластовъ нѣтъ.

7 VII. Въ свѣжѣмъ препаратѣ только мало хромофильныхъ зеренъ. Базофильной пятнистости нѣтъ.

Безспорно существующая полихроматофилія въ препаратѣ не выражена.

9 VII. Хромофильныя зерна совершенно исчезли.

Диаметры эритроцитовъ:

| | | | | |
|-----|-----|-----|-----|---------|
| 7.5 | 7.5 | 8.0 | 8.0 | 9.0 |
| 7.5 | 6.5 | 7.5 | 6.5 | и т. д. |
| 8.0 | 6.5 | 7.5 | 7.0 | |
| 7.0 | 7.5 | 6.5 | 9.0 | |

Эритробластовъ нѣтъ.

Резекція ребра. Пораненіе плевры и маленькій пневмотораксъ; костный мозгъ содержитъ жиръ въ небольшомъ количествѣ.

Въ мазкахъ костнаго мозга, окрашенныхъ триацидомъ, большинство нормобластовъ имѣетъ пикнотическія ядра.

12 VII. Животное имѣетъ совершенно здоровый видъ.

Хромофильныхъ зеренъ ни въ свѣжемъ, ни въ сухомъ препаратѣ не замѣчается. Базофильной пятнистости нѣтъ.

Диаметры эритроцитовъ:

| | | | |
|-----|-----|-----|---------|
| 6.5 | 7.0 | 7.5 | 7.2 |
| 7.5 | 6.0 | 7.0 | 7.5 |
| 6.5 | 8.5 | 7.5 | 7.5 |
| 8.5 | 8.5 | 7.6 | и т. д. |

16 VII. Резекція ребра съ пневмотораксомъ, который переносится хорошо.

Большинство эритробластовъ въ костномъ мозгу имѣетъ пикнотическія ядра.

20 VII.—20 VIII. Животное бодро и, повидимому, совершенно здорово.

25 VIII. Въ препаратахъ крови ничего ненормальнаго не замѣчается. Полихромазій нѣтъ.

Диаметры эритроцитовъ:

| | | | | |
|-----|-----|-----|-----|-------------|
| 7.0 | 7.0 | 7.0 | 6.5 | 7.0 |
| 6.5 | 7.5 | 6.5 | 6.5 | 6.2 |
| 7.0 | 6.3 | 6.5 | 7.5 | 6.5 |
| 6.8 | 7.5 | 7.5 | 7.0 | 6.0 и т. д. |

26 VIII. Резекція ребра.

27 VIII. Начаты инъекціи пиродина.

29 VIII. Свежий препаратъ показываетъ, что почти всѣ эритроциты содержатъ по одному хромофильному зерну, которое ясно выступаетъ послѣ прибавленія метилъ-виолета.

Въ сухомъ окрашенномъ препаратѣ также много хромофильныхъ зеренъ.

31 VIII. Животное вяло. Масса хромофильныхъ зеренъ.

Диам. эритроцитовъ:

| | | | | |
|------|-----|------|-----|--------------|
| 7.8 | 7.5 | 6.5 | 6.0 | 9.0 |
| 10.0 | 6.5 | 10.0 | 9.0 | 9.0 |
| 8.0 | 6.5 | 9.0 | 6.5 | 6.0 |
| 6.0 | 7.0 | 6.5 | 6.0 | 10.5 и т. д. |

Нѣсколько нормобластовъ, отчасти сильно полихроматофильныхъ; протоплазма нерѣдко не однородно полихроматофильна, а производитъ впечатлѣніе густой, мѣстами разорванной, сине-фіолетовой вуали на розовомъ фонѣ.

1 IX. Подобный характеръ протоплазмы замѣчается и у нѣкоторыхъ „лимфоцитоподобныхъ“ клѣтокъ.

Нормобласты до 9.5 μ . въ диам.

Отдѣльныя свободныя пикнотическія ядра. Большая часть эритроцитовъ и эритробластовъ имѣетъ базофильную пятнистость. Много полихроматофиловъ.

2 IX. Хромофильныхъ зеренъ много.

Много базофильно-пятнистыхъ эритроцитовъ и эритробластовъ.

Диаметры эритроцитовъ:

| | | | | | |
|-----|-----|-----|-----|-----|-------------|
| 7.5 | 9.0 | 8.0 | 5.5 | 8.5 | 6.0 |
| 7.5 | 7.0 | 9.5 | 5.3 | 7.5 | 8.0 и т. д. |
| 8.0 | 7.5 | 7.0 | 9.0 | 7.8 | |
| 8.5 | 6.0 | 7.0 | 8.5 | 6.0 | |

4 IX. Животное немного вяло. Легкій цианозъ слизистыхъ оболочекъ.

Хромофильныхъ зеренъ въ свѣжемъ препаратѣ довольно много. Значительное число эритроцитовъ имѣетъ базофильную пятнистость.

Диаметры эритроцитовъ:

| | | | | |
|-----|-----|-----|-----|-------------|
| 8.0 | 9.0 | 8.0 | 6.5 | 9.0 |
| 8.0 | 8.5 | 7.5 | 7.5 | 7.0 |
| 8.0 | 9.0 | 8.0 | 8.0 | 6.5 |
| 6.5 | 7.5 | 8.5 | 8.5 | 8.0 и т. д. |

6 IX. Много хромофильныхъ зеренъ (свежий преп.). Довольно много базофильной пятнистости.

8 IX. Базофильная пятнистость.

Диаметры эритроцитовъ:

| | | | | |
|-----|-----|-----|-----|-------------|
| 7.0 | 7.2 | 6.0 | 8.0 | 8.0 |
| 8.0 | 8.0 | 7.5 | 7.0 | 7.5 |
| 9.0 | 7.5 | 7.5 | 7.0 | 8.8 |
| 6.5 | 7.5 | 8.0 | 7.5 | 7.0 и т. д. |

Эритробластовъ не найдено.

10 IX. Та-же картина.

12 IX. Животное опять довольно бодро.

Многіе эритроциты содержат хромофильныя зерна. Распространенная базофильная пятнистость.

Диаметры эритроцитовъ:

| | | | | |
|-----|-----|-----|-----|-------------|
| 9.0 | 8.0 | 9.0 | 9.0 | 8.5 |
| 7.5 | 8.0 | 9.0 | 8.5 | 8.5 и т. д. |
| 7.0 | 6.0 | 9.0 | 6.0 | |
| 9.0 | 9.0 | 7.5 | 8.0 | |

Отдѣльные эритробласты.

13 IX. Idem.

Резекція ребра. Смерть, вѣроятно отъ наркоза.

Вскрытіе, произведенное сейчасъ-же послѣ смерти, дало слѣдующіе результаты.

Во всѣхъ костяхъ (плоскихъ и трубчатыхъ) обильный красный мозгъ, повидимому, не содержащій жира. Селезенка значительно увеличена, черно-краснаго цвѣта, мягка. Сердце вяло, содержитъ жидкую кровь. Печень очень темнаго цвѣта, макроскопическихъ грубыхъ измѣненій нѣтъ. Въ почкахъ границы корковаго и мозгового вещества стусеваны.

Микроскопическое изслѣдованіе.

Печень. — Мутное набуханіе печеночныхъ клѣтокъ; строеніе долекъ неясное; капилляры очень узки; довольно много пигментныхъ клѣтокъ; междольчатая соединительная ткань значительно развита; печеночныя клѣтки содержатъ умѣренное количество пигментныхъ зеренъ.

Почки. — Гиперемія капилляровъ; легкое мутное набуханіе эпителиальныхъ клѣтокъ извитыхъ канальцевъ, которыя кромѣ того содержатъ относительно много диффузнаго и зернистаго кровяного пигмента; эпителий прямыхъ канальцевъ измѣненъ гораздо менѣе.

Селезенка. — Трабекулы хорошо выражены; Мальпигіевы тѣльца малы; сильная гиперемія пульпы, въ которой находится значительное количество клѣтокъ съ зернистымъ и диффузнымъ желѣзосодержащимъ пигментомъ.

Въ мазкѣ масса хромофильныхъ зеренъ, эритроциты, лимфоциты, отдѣльные мѣлоциты; распадъ.

Костный мозгъ. — Небольшое число очень маленькихъ жировыхъ клѣтокъ; при большихъ увеличеніяхъ оказывается, что синусы, мелкія вены и капилляры содержатъ большія клѣтки (эндотелиальныя?), набитыя желто-красными, неправильной формы, зернами (остатки эритроцитовъ). Эти клѣтки часто выполняютъ почти весь просвѣтъ сосудовъ, оставляя только узкую

щель для текущей крови. Относительно много мѣлоцитовъ, много эритробластовъ и лимфоидныхъ клѣтокъ.

Реакція на Берлинскую лазурь обнаруживаетъ значительное число клѣтокъ съ диффузнымъ и зернистымъ желѣзосодержащимъ пигментомъ.

Опытъ № 2.

Сѣрый самецъ, въ крестцовой области маленькая гранулирующая рана, вѣсъ 1480 граммовъ.

30 V—12 VI. Нормальная картина крови.

Процентное распределеніе лейкоцитовъ:

| | |
|---|-----|
| Полиморфноядерныхъ амфилофильныхъ | 60% |
| Лимфоцитовъ (малыхъ и большихъ) | 30% |
| Большихъ одноядерныхъ и переходныхъ формъ | 5% |
| „Mastzellen“ | 5% |

Диаметры эритроцитовъ колеблются между 6.0 и 7.5 μ .

13 VI. Резекція ребра. Въ Giemsa-препаратѣ костнаго мозга нѣсколько типичныхъ мегалобластовъ (діам. выше 12 μ) и отдѣльные митозы.

Начаты инъекціи анилина.

14 VI. Одинъ полихроматофильный нормобластъ. На отдѣльныхъ эритроцитахъ замѣчаются бѣлыя, не окрашенные, пятныа величиною въ хромофильное зерно.

15 VI. Бѣлыхъ пятенъ больше.

Диаметры эритроцитовъ:

| | | | | |
|-----|-----|-----|-----|---------|
| 7.0 | 7.5 | 6.8 | 7.5 | 6.3 |
| 6.5 | 7.8 | 6.2 | 7.0 | 6.0 |
| 6.5 | 6.5 | 7.3 | 6.3 | 7.0 |
| 6.0 | 6.4 | 7.3 | 6.2 | и т. д. |

17 VI. Легкая полихромазія нѣкоторыхъ эритроцитовъ; отдѣльные нормобласты.

18 VI. Нѣсколько нормобластовъ, одинъ изъ нихъ съ базофильной пятнистостью.

Отдѣльныя большія (до 13.5 μ) „лимфоцитоподобныя“ клѣтки; ядра ихъ показываютъ радиарное расположеніе хроматина; протоплазма ихъ фіолетоваго цвѣта и не вполне гомогенна, между тѣмъ какъ протоплазма настоящихъ лимфоцитовъ окрашена въ синій или голубой цвѣтъ.

Опыт № 2.

Подкожное отравление антимонь.

| Месяц и число | Содержание гемоглобина | Число красных кровяных шариков в мм ³ | Среднее содержание гемоглобина в каждой шарик | Число белых кровяных шариков в мм ³ | Вязкость в капилляре | Вязкость в пробирках | Доля выпавшего кровяного ядра | Осцилли | Зернистость лейкоцитов | Лимфоциты | Метабоциты | Нормоциты | На одну метабласту |
|---------------|------------------------|--|---|--|----------------------|----------------------|-------------------------------|---------|------------------------|-----------|------------|-----------|--------------------|
| 30 V | 75 % | 6.620000 | 1.0 | 10480 | — | 1480 | ангила | — | — | — | — | — | — |
| 12 VI | 72 % | 7.060000 | | 10240 | — | — | — | — | — | — | — | — | — |
| 13 " | — | — | — | — | — | — | — | — | — | — | — | — | — |
| 14 " | — | 6.590000 | — | — | — | — | — | — | — | — | — | — | — |
| 15 " | 70 % | 5.520000 | 1.18 | — | — | — | — | — | — | — | — | — | — |
| 17 " | 70 % | 5.140000 | 1.28 | 8240(?) | — | — | — | — | — | — | — | — | — |
| 19 " | 58 % | 5.400000 | 1.01 | 11200 | — | — | — | — | — | — | — | — | — |
| 21 " | 57 % | 4.217000 | 1.27 | — | — | — | — | — | — | — | — | — | — |
| 23 " | — | 3.212500 | — | — | — | — | — | — | — | — | — | — | — |

28

| | | | | | | | | | | | | | |
|-------|------|----------|------|-------|---|---|---|---|---|---|---|---|---|
| 24 " | — | — | — | — | — | — | — | — | — | — | — | — | — |
| 25 " | 54 % | 2.875000 | 1.74 | 21060 | — | — | — | — | — | — | — | — | — |
| 26 " | — | — | — | — | — | — | — | — | — | — | — | — | — |
| 27 " | — | 2.695000 | — | — | — | — | — | — | — | — | — | — | — |
| 28 " | — | — | — | — | — | — | — | — | — | — | — | — | — |
| 29 " | 40 % | 2.108000 | 1.78 | 14820 | — | — | — | — | — | — | — | — | — |
| 30 " | — | — | — | — | — | — | — | — | — | — | — | — | — |
| 1 VII | 47 % | 2.705000 | 1.62 | — | — | — | — | — | — | — | — | — | — |
| 2 " | — | — | — | — | — | — | — | — | — | — | — | — | — |
| 3 " | 50 % | 2.445000 | 1.87 | 8280 | — | — | — | — | — | — | — | — | — |
| 4 " | — | — | — | — | — | — | — | — | — | — | — | — | — |
| 5 " | — | 3.210000 | — | — | — | — | — | — | — | — | — | — | — |
| 7 " | — | 4.100000 | — | — | — | — | — | — | — | — | — | — | — |
| 9 " | 42 % | 2.930000 | 1.45 | 14400 | — | — | — | — | — | — | — | — | — |
| 11 " | — | 1.468750 | — | — | — | — | — | — | — | — | — | — | — |
| 12 " | — | 2.037500 | — | — | — | — | — | — | — | — | — | — | — |
| 13 " | — | — | — | — | — | — | — | — | — | — | — | — | — |

Смерть в 9 ч. вечера.

29

19 VI. Резекція ребра. Въ окрашенном по Giemsa мазкѣ костнаго мозга мегалобласты, „лимфоцитоподобныя“ клѣтки, нѣсколько красивыхъ митозовъ эритробластовъ.

20 VI. Животное сидитъ въ углу ящика и немного дрожить.

21 VI. Въ свѣжѣмъ препаратѣ ясныя хромофильныя зерна.— Базофильной пятнистости нѣтъ.

Диаметры эритроцитовъ:

| | | | | |
|-----|-----|-----|-----|-------------|
| 6.0 | 7.0 | 6.5 | 6.5 | 6.0 |
| 5.0 | 9.0 | 7.5 | 7.0 | 6.0 |
| 7.0 | 7.0 | 7.5 | 8.5 | 8.0 |
| 6.0 | 6.5 | 6.0 | 9.0 | 6.5 и т. д. |

Нормобласты и мегалобласты въ относительно большомъ числѣ. Примѣры:

| Протоплазма. | | Ядро. | |
|--------------|-------------------|-----------|------------------------|
| Диаметръ. | Характеръ | Диаметръ. | Характеръ. |
| 9.5 μ | ортохроматична. | 6.0 μ | рыхлое |
| 10.5 " | " | 6.0 " | " |
| 9.0 " | " | 5.0 " | " |
| 7.5 " | " | — " | 2 пикнотическихъ ядра. |
| 10.0 " | " | — " | 4 маленькихъ ядра |
| 8.0 " | " | 4.5 " | рыхлое |
| 7.5 " | " | — " | густое |
| 10.0 " | полихроматофильна | — " | 2 рыхлыхъ |
| 9.0 " | " | — " | густое |
| 10.5 " | " | 6.0 " | рыхлое |
| 10.0 " | " | 6.0 " | " |
| 10.0 " | " | 4.5 " | густое и т. д. |

23 VI. Животное довольно бодро, та-же картина.

25 VI. Многие эритроциты содержатъ хромофильныя зерна; отдѣльныя „тѣни“.

Диаметры эритроцитовъ:

| | | | | |
|------|-----|-----|-----|-------------|
| 6.0 | 8.0 | 7.0 | 7.5 | 9.0 |
| 5.5 | 6.0 | 5.2 | 5.6 | 9.0 |
| 5.0 | 7.5 | 9.5 | 7.8 | 9.0 |
| 10.0 | 6.5 | 8.3 | 9.0 | 6.8 и т. д. |

Довольно много нормобластовъ, мегалобластовъ и описанныхъ выше „лимфоцитоподобныхъ“ клѣтокъ; протоплазма послѣднихъ (диам. 8.5—12.5 μ) базофильна, часто съ розовыми пятнами; ядра съ радиарнымъ расположеніемъ хроматина, довольно рыхлы (диам. 6.8—9.0 μ).

Резекція ребра. Костнаго мозга довольно мало; значительная примѣсь жира.

Въ мазкахъ костнаго мозга, окрашенныхъ по Giemsa и триадиномъ, мало нормобластовъ съ пикнотическими ядрами; большинство эритробластовъ имѣетъ крупныя, бѣдныя хро-

тиномъ ядра съ радиарнымъ строеніемъ. Мегалобласты и „лимфоцитоподобныя“ клѣтки въ значительномъ числѣ.

Картина „мегалобластического перерожденія“ костнаго мозга.

27 VI. Довольно много хромофильныхъ зеренъ; базофильной пятнистости эритроцитовъ нѣтъ.

Значительное число нормобластовъ, мегалобластовъ (диам. до 13 μ) и „лимфоцитоподобныхъ“ клѣтокъ.

Протоплазма настоящихъ лимфоцитовъ въ томъ-же препаратѣ показываетъ маленькія розовыя пространства между густыми синими волокнами.

29 VI. Тѣ же измѣненія, только меньше эритробластовъ; мегалобласты до 12 μ въ диам., одинъ нормобластъ базофильно-пятнистый.

1 VII. Та-же картина; мегалобласты до 11.5 μ .

Диаметры эритроцитовъ:

| | | | | | |
|-----|-----|-----|-----|-----|---------|
| 9.0 | 8.8 | 8.5 | 9.0 | 9.0 | 8.5 |
| 8.0 | 7.5 | 8.0 | 6.0 | 8.5 | |
| 9.5 | 7.5 | 8.3 | 9.0 | 6.0 | |
| 7.5 | 6.5 | 7.2 | 8.5 | 7.0 | и т. д. |

Отдѣльныя довольно крупныя лимфоидныя клѣтки съ сильно базофильной протоплазмой и круглыми рыхлыми ядрами („Reizformen“ Türk'a).

3 VII. Idem.

4 VII. Резекція ребра. Въ мазкахъ костнаго мозга значительное количество лимфоидныхъ клѣтокъ и мегалобластовъ.

5 VII. Хромофильныхъ зеренъ мало; мегалобластовъ нѣтъ; отдѣльныя нормобласты.

Диаметры эритроцитовъ:

| | | | | |
|------|------|-----|-----|-----|
| 9.0 | 7.5 | 6.0 | 8.0 | 6.5 |
| 8.2 | 9.0 | 8.0 | 9.0 | 8.0 |
| 10.0 | 10.0 | 6.0 | 8.5 | 9.0 |
| 7.0 | 7.0 | 8.0 | 8.5 | 7.5 |

7 VII. Очень мало эритроцитовъ съ хромофильными зернами.

Диаметры эритроцитовъ отъ 5.0—10.0 μ . Нѣсколько часовъ послѣ инъекціи (1.8 анилина) животное сильно дрожитъ, лежа на боку; къ вечеру оно опять поправляется.

9 VII. Уши холодны. Доступныя слизистыя оболочки бѣдны, малокровны.

Тяжелыя дегенеративныя измѣненія въ крови. Подавляющее большинство эритроцитовъ содержитъ хромофильныя зерна. Контуры клѣтокъ неправильны.

11 VII. Хромофильныхъ зеренъ меньше чѣмъ 9 VII.

Диаметры эритроцитовъ:

| | | | | |
|------|-----|------|-----|-------------|
| 10.5 | 7.5 | 10.5 | 7.5 | 7.5 |
| 9.0 | 7.8 | 10.5 | 6.0 | 7.0 |
| 10.5 | 6.0 | 11.5 | 7.0 | 7.8 |
| 9.0 | 6.5 | 8.5 | 9.0 | 8.0 и т. д. |

Нормо- и мегалобласты (диам. до 12 μ).

Резекція ребра. Приблизительно та же картина, какъ 4 VII; въ тринадцатомъ препаратѣ гемоглобинъ почти не окрасился, поэтому численіе шариковъ было затруднительно и результатъ сомнительный. Довольно много митозовъ эритробластовъ и лимфоидныхъ клѣтокъ.

12 VII. Животное вяло, холодно на ощупь.

Въ препаратахъ крови хромофильныхъ зеренъ не особенно много.

Диаметры эритроцитовъ:

| | | | | | |
|------|-----|------|-----|------|---------|
| 5.5 | 8.0 | 7.5 | 7.5 | 11.0 | 9.0 |
| 7.0 | 9.0 | 9.0 | 8.8 | 6.5 | |
| 8.0 | 5.8 | 9.0 | 6.0 | 8.5 | |
| 12.0 | 9.0 | 10.5 | 4.8 | 9.0 | и т. д. |

Довольно много нормо- и мегалобластовъ.

Примѣры:

| Протоплазма. | | Ядро. | |
|--------------|-------------------------|-----------|-----------------------|
| Диаметръ. | Характеръ. | Диаметръ. | Характеръ. |
| 9.0 μ | полхроматофильна. | 6.0 μ | рад. строеніе. |
| 6.5 " | ортохром. | — | пикнозъ |
| 9.0 " | полхром. | 6.0 " | рыхлое |
| 7.5 " | ортохром. | — | пикнозъ |
| 9.0 " | " | 4.5 " | " |
| 11.0 " | полхром. | 6.0 " | рад. строеніе |
| 11.3 " | " | 6.5 " | " |
| 9.0 " | ортохром. | — | пикнозъ |
| 8.0 " | " | — | " |
| 10.0 " | " | 6.0 " | " |
| 9.0 " | полхром. | 6.0 " | рад. строеніе |
| 9.5 " | " | — | " |
| 13.5 " | полхром. и базоф. пятн. | 8.0 " | " |
| 9.0 " | ортохром. | — | пикнозъ |
| 12.0 " | базофильна. | 9.0 " | рад. строеніе и т. д. |

13 VII. Скоро послѣ инъекціи (1.8 анилина) появляются судороги, которая продолжаются до вечера. Смерть въ 9 часовъ вечера. Вскрытіе (сейчасъ же послѣ смерти).

Сердечная мышца буроватаго цвѣта, вяла. Въ большихъ венахъ небольшое количество буро-красной водянистой крови. Въ легкихъ ничего особеннаго.

Печень довольно твердой консистенціи; поверхность ея пронизана массой желтоватыхъ пятенъ (мускатная печень), особенно сильно въ области острого края.

Границы мозгового и коркового вещества въ почкахъ ступеняны.

Селезенка увеличена, чернокраснаго цвѣта, мягка.

Во всѣхъ костяхъ обильное количество темнокраснаго мозга.

Микроскопическое изслѣдованіе.

Печень. — Препараты изъ кусковъ въ области острого края показываютъ весьма сильныя измѣненія, а именно: фокусы съ полнымъ некрозомъ клѣтокъ, которая сморщились и не окрасились; фокусы эти лежатъ обыкновенно въ центрѣ дольки и нерѣдко окружаютъ центральную вену. Благодаря сморщиванію паренхимы капилляры и центральныя вены сильно расширены. Поразительно, что фокусы омертвѣнія рѣзко очерчены и непосредственно соприкасаются съ мало измѣненными участками печеночной ткани, въ которыхъ замѣчается незначительное вакуольное и зернистое перерожденіе клѣтокъ.

Другія области печени показываютъ только вакуольное перерожденіе въ центрѣ долекъ.

Въ печеночной ткани находится значительное число мѣлоцитовъ, расположенныхъ группами и по одиночкѣ, обыкновенно около наружной стѣнки капилляровъ; тамъ же замѣчаются отдѣльныя эритробласты и лимфоидныя клѣтки.

Пигментныхъ клѣтокъ мало, зато въ печеночныхъ клѣткахъ значительное количество диффузно распредѣленнаго зернистаго пигмента.

Почки. — Капилляры коркового вещества, особенно клубочковъ, содержатъ обломки кр. кр. шариковъ. Центральныя, обращенныя къ просвѣту, участки клѣтокъ извиныхъ канальцевъ зернисто перерождены или совершенно распались; обращенныя къ периферіи участки клѣтокъ мало измѣнены.

Въ прямыхъ канальцахъ мѣстами мутное набуханіе эпителия.

Селезенка. — Трабекулы и Мальпигіевы тѣльца слабо развиты. Пульпа полнокровна, содержитъ довольно много пигментныхъ клѣтокъ (зернистыхъ и гомогенныхъ) и значительное число мѣлоцитовъ и многоядерныхъ лейкоцитовъ; эритробластовъ въ срѣзѣ я не находилъ.

Въ мазкахъ много мѣлоцитовъ, есть эритробласты и отдѣльныя гигантскія клѣтки; кромѣ того хромофильныя зерна, отчасти свободныя, и распавшіяся.

Костный мозгъ. — Жировыхъ клѣтокъ нѣтъ; гигантскихъ клѣтокъ относительно мало; масса пигментныхъ клѣтокъ. Сосудистыя пространства узки, не содержатъ клѣтокъ съ обломками эритроцитовъ.

Довольно много зернистыхъ лейкоцитовъ; эритробласты и лимфоидныя клѣтки отличаются въ общемъ своей величиной.

| Месяц и число. | Содержание рекогносцирования. | Число красных кровяных шариков въ мм ³ . | Среднее содержание каждого гемоглобина въ каждом шарике. | Число эритроцитов въ мм ³ . | Ларкодекацие рр. рр. шарика. | Весь туба въ граммахъ. | Лоза вырванутаго кряжнота дла. | Операцин. | Пропитное расщепленіе въ реформе мозгу. | | | | На одинъ метатомъ бласть нормобластотъ. |
|----------------|----------------------------------|---|---|---|--------------------------------------|---------------------------|-----------------------------------|--------------------|--|------------------------------------|-------------------------------------|---------------------|---|
| | | | | | | | | | Зерни- стыхъ эри- тоцитовъ. | Лимфоид- ныхъ эри- тоцитовъ. | Металоид- ныхъ эри- тоцитовъ. | Нормобла- стотъ. | |
| 28 X | 48 0/0 | 3,285000 | 1.34 | 19200 | то же | 1200 | 0.04 | | | | | | |
| 30 " | — | — | — | — | — | — | 0.04 | | | | | | |
| 31 " | 45 0/0 | 2,985000 | 1.39 | 15184 | — | — | 0.05 | | | | | | |
| 2 XI | 48 0/0 | 2,935000 | 1.52 | 10816 | то же | — | 0.05 | | | | | | |
| 4 " | — | — | — | — | — | — | 0.06 | | | | | | |
| 6 " | 38 0/0 | 3,370000 | 1.04 | 28400 | — | — | 0.06 | | | | | | |
| 8 " | — | — | — | — | — | — | — | | | | | | |
| 9 " | 33 0/0 | 2,380000 | 1.26 | 45400 | увѣренн. число; диам. до 10 μ | — | 0.06 | | | | | | |
| 10 " | — | — | — | — | — | — | 0.06 | | | | | | |
| 12 " | 33 0/0 | 1,990000 | 1.53 | 24000 | диам. до 11 μ | — | 0.06 | | | | | | |
| 14 " | — | — | — | — | — | — | 0.06 | | | | | | |
| 15 " | 33 0/0 | 2,510000 | 1.22 | 26200 | — | — | 0.06 | Resectio costae | 15.0 | 32.6 | 4.4 | 48.0 | 10.9 |

| | | | | | | | | | | | | | |
|-------|--------|----------|------|-------|---------------------------------------|-----|-------|--------------------|------|------|-----|------|-----|
| 16 " | — | — | — | — | — | — | 0.06 | | | | | | |
| 18 " | 24 0/0 | 1,805000 | 1.23 | 23192 | — | — | 0.06 | | | | | | |
| 21 " | 21 0/0 | 1,620000 | 1.21 | 28200 | значит. число; диам. до 10.5 μ | 910 | — | | | | | | |
| 24 " | 22 0/0 | 2,343750 | 0.9 | 10560 | — | — | — | | | | | | |
| 27 " | 39 0/0 | 3,740000 | 0.97 | 29040 | отдельные поработы | — | — | | | | | | |
| 1 XII | 37 0/0 | 4,125000 | 0.83 | 17200 | — | — | 0.06 | Resectio costae | 21.5 | 33.7 | 5.8 | 39.0 | 6.8 |
| 3 " | — | — | — | — | — | — | 0.055 | | | | | | |
| 4 " | — | — | — | — | — | — | 0.075 | | | | | | |
| 5 " | — | — | — | — | — | 910 | — | | | | | | |

Угрозъ найдено мертвыхъ.

Опыт № 3.

Сърая самка; вѣсъ 1590 гр.

20 IX. Нормальная кровь.

Диаметры эритроцитовъ:

| | | | |
|-----|-----|-----|-----|
| 7.0 | 7.0 | 5.5 | 7.5 |
| 7.0 | 7.0 | 6.3 | 7.0 |
| 7.0 | 7.0 | 6.5 | 7.0 |
| 7.5 | 7.5 | 6.0 | 7.0 |

7.5 и т. д.

23 IX. Резекція ребра.

24 IX. Начаты инъекціи пиродина.

25 IX. Въ свѣжихъ препаратахъ отдѣльныя хромофильныя зерна.

Въ сухихъ — легкая полихромазія, два базофильно-пятнистыхъ эритроцита. 2—3 нормобласта съ пикнотическими ядрами.

26 IX.

Диаметры эритроцитовъ:

| | | | | |
|-----|-----|-----|-----|-----|
| 9.0 | 6.5 | 7.0 | 7.0 | 7.0 |
| 7.0 | 7.0 | 6.5 | 7.5 | 7.0 |
| 7.0 | 9.0 | 7.5 | 7.0 | 8.0 |
| 7.0 | 6.0 | 7.5 | 8.0 | 6.5 |

6.5 и т. д.

27 IX. Много хромофильныхъ зеренъ.

29 IX. Сильныя дегенеративныя измѣненія (зерна, неправильныя контуры). Два типа эритроцитовъ съ переходными между ними формами: а) нормоциты, б. ч. перерожденные, б) макроциты, не перерожденные, б. ч. полихроматофильные; отдѣльныя изъ нихъ съ базофильной пятнистостью.

Диаметры эритроцитовъ:

| | | | | |
|-----|-----|-----|-----|-----|
| 7.0 | 6.0 | 6.5 | 8.5 | 6.0 |
| 6.0 | 7.5 | 6.0 | 6.0 | 8.0 |
| 7.5 | 7.5 | 6.0 | 7.0 | 8.0 |
| 6.0 | 8.0 | 7.5 | 8.0 | 6.0 |

6.0 и т. д.

Нѣсколько нормобластовъ съ пикнотическими и радиарно построенными ядрами; протоплазма ихъ обыкновенно полихроматофильна. Одинъ полихроматофильный эритробластъ (діам. 9.2 μ) съ большимъ рыхлымъ ядромъ.

2 X. Гораздо меньше хромофильныхъ зеренъ.

Отдѣльныя базофильно-пятнистые эритроциты.

Диаметры эритроцитовъ:

| | | | | |
|-----|-----|------|------|-----|
| 8.5 | 9.0 | 7.0 | 9.0 | 8.0 |
| 8.0 | 8.5 | 7.5 | 10.0 | 7.5 |
| 8.0 | 7.0 | 7.5 | 8.0 | 4.0 |
| 7.5 | 7.0 | 10.0 | 7.5 | 9.0 |

9.0 и т. д.

Полихроматофильные эритробласты до 9.5 μ въ діам.

3 X. Резекція ребра. Пораненіе плевры; пневмотораксъ; костнаго мозга мало.

Большинство эритробластовъ въ препаратахъ костнаго мозга содержитъ непикнотическія ядра, съ яснымъ строеніемъ хроматина.

4 X. Хромофильныхъ зеренъ мало.

Отдѣльныя базофильно-пятнистые эритроциты.

Диаметры эритроцитовъ:

| | | | | |
|-----|------|-----|-----|-----|
| 8.5 | 10.0 | 9.0 | 8.5 | 8.0 |
| 8.0 | 8.3 | 8.0 | 8.3 | 8.0 |
| 9.0 | 8.0 | 7.0 | 9.0 | 7.5 |
| 8.0 | 7.5 | 9.0 | 7.0 | 8.0 |

8.0 и т. д.

Отдѣльныя полихроматофильные нормобласты.

6 X. Хромофильныхъ зеренъ много.

9 X. Масса хромофильныхъ зеренъ; „тѣни“.

Диаметры эритроцитовъ:

| | | | | |
|-----|-----|------|------|-----|
| 8.0 | 6.5 | 7.0 | 8.0 | 8.0 |
| 9.0 | 7.0 | 10.0 | 8.5 | 9.0 |
| 8.0 | 8.5 | 8.5 | 7.5 | 7.5 |
| 6.5 | 8.0 | 8.5 | 10.0 | 9.5 |

9.5 и т. д.

Отдѣльныя нормобласты.

11 X. Та-же картина; нѣкоторые ортохроматическіе макроциты также содержатъ по хромофильному зерну.

Диаметры эритроцитовъ:

| | | | | |
|-----|-----|-----|-----|-----|
| 8.0 | 6.5 | 7.5 | 7.0 | 9.0 |
| 7.5 | 8.5 | 7.5 | 6.2 | 8.0 |
| 8.0 | 8.5 | 6.0 | 5.5 | 9.0 |
| 6.5 | 6.3 | 6.0 | 6.0 | 6.0 |

6.0 и т. д.

13 X. Эритробласты до 10 μ въ діаметрѣ.

15 X. Хромофильныя зерна въ большомъ количествѣ.

Диаметры эритроцитовъ:

| | | | | |
|------|-----|-----|-----|-----|
| 10.0 | 8.5 | 7.5 | 7.5 | 8.5 |
| 8.0 | 6.5 | 8.5 | 7.5 | 8.0 |
| 8.0 | 7.8 | 8.0 | 9.0 | 8.0 |
| 8.0 | 7.5 | 9.5 | 8.5 | 7.5 |

7.5 и т. д.

Нормобласты; нѣкоторые изъ нихъ съ густой базофильной пятнистостью.

18 X. Животное вяло; ціанотичная блѣдность слизистыхъ оболочекъ.

21 X. Хромофильныя зерна; базофильная пятнистость части эритроцитовъ.

Диаметры эритроцитовъ:

| | | | | | |
|-----|-----|-----|-----|-----|-------------|
| 8.5 | 8.0 | 8.0 | 7.0 | 6.5 | 9.0 |
| 8.0 | 8.0 | 8.0 | 8.0 | 6.0 | 6.0 и т. д. |
| 7.5 | 9.0 | 9.0 | 7.0 | 6.0 | |
| 8.0 | 7.0 | 7.0 | 8.0 | 8.0 | |

Отдѣльные нормобласты.

24 X. Та же картина.

28 X. Idem; хромофильныхъ зеренъ много.

2 XI. Хромофильныя зерна; базофильная пятнистость отдѣльныхъ эритроцитовъ.

Диаметры эритроцитовъ:

| | | | | |
|------|-----|-----|-----|-------------|
| 10.0 | 7.5 | 8.0 | 7.5 | 8.0 |
| 7.5 | 7.5 | 8.5 | 7.5 | 7.5 |
| 9.0 | 8.0 | 8.0 | 8.5 | 7.5 |
| 7.5 | 7.5 | 8.0 | 7.5 | 7.0 и т. д. |

Нѣкоторые эритробласты съ базофильной пятнистостью.

6 XI. Большинство эритроцитовъ съ хромофильными зернами; „тѣни“.

9 XI. Хромофильныхъ зеренъ много. Базофильной пятнистости нѣтъ.

Диаметры эритроцитовъ:

| | | | | |
|------|------|-----|-----|-------------|
| 10.0 | 9.0 | 7.5 | 7.5 | 8.0 |
| 7.5 | 10.3 | 8.0 | 8.0 | 9.0 |
| 9.0 | 9.5 | 8.0 | 9.0 | 7.0 |
| 7.0 | 9.0 | 9.0 | 9.0 | 7.0 и т. д. |

Полихроматофильные эритробласты до 10.0 μ въ діам.

12 XI. Хромофильныхъ зеренъ много. Базофильной пятнистости нѣтъ.

Эритробласты до 11 μ въ діаметрѣ.

14 XI. Резекція ребра.

15 XI—20/XI. Та же картина крови. Животное перестало ѣсть и сидитъ, не шевелясь.

21 XI. Хромофильныхъ зеренъ гораздо меньше.

Диаметры эритроцитовъ:

| | | | | |
|-----|------|-----|------|--------------|
| 9.0 | 10.0 | 7.0 | 9.0 | 9.0 |
| 9.0 | 9.0 | 8.5 | 9.0 | 8.0 |
| 8.5 | 9.5 | 9.0 | 9.0 | 8.0 |
| 7.5 | 10.5 | 8.5 | 10.0 | 10.0 и т. д. |

Довольно много эритробластовъ (діам. до 10.5 μ).

24 XI. Хромофильныхъ зеренъ не замѣтно.

Эритробласты до 10 μ въ діаметрѣ съ довольно крупными ядрами.

Резекція ребра. Обильное количество костнаго мозга; костная пластинка ребра тонка.

Въ сухихъ препаратахъ довольно много мегалобластовъ и нѣсколько красивыхъ митозовъ.

27 XI. Животное нѣсколько бодрѣе.

Хромофильныхъ зеренъ нѣтъ.

Диаметры эритроцитовъ:

| | | | | |
|-----|-----|-----|------|-------------|
| 8.5 | 8.5 | 9.0 | 7.5 | 7.3 |
| 9.0 | 8.8 | 7.3 | 8.0 | 8.0 |
| 7.0 | 7.5 | 7.8 | 6.5 | 8.0 |
| 7.5 | 7.0 | 7.0 | 10.0 | 7.5 и т. д. |

Отдѣльные нормобласты.

1 XII. Та же картина. Хромофильныхъ зеренъ нѣтъ.

5 XII. Животное найдено мертвымъ, послѣ того какъ оно въ послѣдніе дни получило 3 большія дозы пиродина.

Вскрытіе.

Очень значительное исхуданіе; общее малокровіе. Въ большихъ сосудахъ жидкая свѣтло-буро-красная кровь. Сердечная мышца вяла, буроватаго цвѣта. Въ легкихъ ничего особеннаго.

Въ слизистой желудка точечныя кровоизліянія. Кишечникъ безъ измѣненій. Печень нѣсколько увеличена въ объемѣ, очень темнаго цвѣта.

Гранулы корковаго и мозгового вещества въ почкахъ совершенно стухеваны.

Селезенка средней консистенціи, чернаго цвѣта, сильно увеличена въ объемѣ.

Во всѣхъ костяхъ обильный красный мозгъ безъ примѣси жира. Компактное вещество костей всюду тонко, особенно въ груди и ребрахъ.

Микроскопическое изслѣдованіе.

Печень. — Сильное расширеніе капилляровъ и мелкихъ венъ. Печеночныя клѣтки сморщены, часто показываютъ вакуольное перерожденіе и содержатъ довольно много пигментныхъ зеренъ. Фокусовъ омертвѣнія нѣтъ.

Значительное число пигментныхъ клѣтокъ съ диффузнымъ и зернистымъ желѣзосодержащимъ пигментомъ.

Кроветворныхъ клѣтокъ нѣтъ.

Селезенка. — Трабекулы слабо развиты; Мальпигіевы тѣльца кажутся увеличенными.

Пульпа очень полнокровна и содержитъ массу клѣтокъ съ диффузнымъ и зернистымъ пигментомъ.

Препараты, окрашенные по Giemsa, не удались, так что о присутствии кровяных телец (миелоцитов, эритробластов) я высказаться не могу. Но и мазки не содержали их.

Почки. — В просветах извитых канальцев местами находятся кр. кр. шарики и аморфные массы цвета Нб'a. Эпителий канальцев кажется обглоданным со стороны просвета, и нередко зернисто перерожден. Эпителий прямых канальцев изменен в меньшей степени.

Эпителий извитых канальцев дал слабую реакцию Берлинской лазури.

Костный мозг. — Жировых клеток нет; много гигантских клеток, часто с включениями (лейкоциты); весьма значительное количество зернистых пигментных клеток.

Мелкие сосуды всюду содержат крупные клетки с желто-красными обломками, подобно как в опыте № 1. Сильная пролиферация всех кровяных элементов.

Опыт № 4.

Здоровая беременная самка; вес 1740 гр.

28 IX. Отдельные полихроматофильные макроциты.

Диаметры эритроцитов:

| | | |
|-----|-----|---------|
| 6,5 | 7,0 | 7,5 |
| 7,5 | 7,0 | 7,0 |
| 6,5 | 6,5 | 8,0 |
| 6,0 | 7,8 | и т. д. |

Базофильной пятнистости нет.

Процентное распределение лейкоцитов.

| | |
|---------------------------------------|-------|
| Полиморфноядерных амфилофильных | 40,8% |
| лимфоцитов | 43,2% |
| больших одноядерных и переходных форм | 9,5% |
| эозинофильных | 1,5% |
| "Mastzellen" | 4,0% |
| миелоцитов | 1,0% |

На 400 белых 4 нормобласта.

Резекция ребра. Костного мозга относительно много. В мазках довольно много мегалобластов. Отдельные митозы

2 X. Начаты инъекции пиродина.

3 X. В свежем препарате довольно много хромофильных зерен.

Диаметры эритроцитов:

| | | | |
|-----|-----|-----|---------|
| 6,0 | 7,5 | 7,0 | 8,0 |
| 6,0 | 6,0 | 8,0 | и т. д. |
| 7,0 | 7,0 | 6,5 | |
| 6,5 | 7,5 | 8,0 | |

5 X. Хромофильные зерна почти во всех эритроцитах. Полихроматофильные нормобласты (приблизит. 14 на 100 белых).

Процентное распределение лейкоцитов.

| | |
|---------------------------------------|-------|
| Полиморфноядерных амфилофильных | 37,8% |
| лимфоцитов | 48,9% |
| больших одноядерных и переходных форм | 11,6% |
| эозинофильных | 0,6% |
| "Mastzellen" | 1,1% |

7 X. Животное довольно бодро.

Большинство эритроцитов содержит хромофильные зерна. Кое-где эритроциты с базофильной пятнистостью.

Нормобласты (отчасти базофильно-пятнистые) и мегалобласты до 12—13 μ в диаметре.

8 X. Резекция ребра. Костный мозг выдавливается только в незначительном количестве; он бледно-красного цвета, относительно плотной консистенции, жира почти не содержит. Большинство эритроцитов довольно крупны, с радиарным строением ядра.

10 X. Преждевременные роды трех не вполне зрелых плодов. — Инъекции пиродина прекращены.

В препаратах крови много хромофильных зерен.

Диаметры эритроцитов:

| | | | | |
|-----|-----|-----|-----|-------------|
| 7,5 | 8,5 | 8,5 | 7,5 | 9,0 |
| 8,0 | 7,5 | 9,0 | 6,0 | 8,5 |
| 9,0 | 9,0 | 7,5 | 7,0 | 7,5 |
| 6,0 | 8,5 | 7,5 | 9,0 | 5,0 и т. д. |

Эритробласты, 6. ч. базофильно-пятнистые.

13 X. Около $\frac{1}{3}$ всех эритроцитов содержит еще хромофильные зерна. Базофильной пятнистости эритроцитов нет.

Диаметры эритроцитов:

| | | | | | |
|------|------|-----|-----|-----|---------|
| 7,0 | 9,0 | 6,5 | 9,0 | 7,0 | 10,0 |
| 8,5 | 7,5 | 7,0 | 7,5 | 8,0 | 9,0 |
| 10,0 | 10,5 | 9,0 | 8,0 | 8,0 | 9,5 |
| 8,5 | 7,5 | 9,0 | 6,5 | 6,0 | и т. д. |

Эритробласты (между ними крупные, до 11 μ), отчасти базофильно пятнистые.

Процентное распределение лейкоцитовъ.

| | |
|---|--------|
| Полиморфноядерныхъ амфифильныхъ | 47.30% |
| лимфоцитовъ | 39.50% |
| большихъ одноядерныхъ и переходныхъ формъ | 8.40% |
| эозинофильныхъ | 0.80% |
| „Mastzellen“ | 1.30% |
| миелоцитовъ | 2.70% |

На 100 лейкоцитовъ 35 эритробластовъ и 2 свободныхъ ядра

17 X. Животное бодро, слизистая оболочки нормальной цвѣта.

Въ препаратахъ крови отдѣльныя хромофильная зерна. Базофильной пятнистости эритроцитовъ нѣтъ.

Диаметры эритроцитовъ:

| | | | | | |
|-----|-----|-----|-----|-----|---------|
| 6.5 | 7.0 | 7.0 | 7.5 | 8.0 | 9.0 |
| 7.5 | 8.5 | 6.5 | 7.5 | 7.0 | |
| 7.0 | 9.0 | 7.5 | 7.0 | 6.3 | |
| 7.5 | 7.5 | 8.0 | 8.0 | 7.5 | и т. д. |

Нормобласты, отчасти со слѣдами базофильной пятнистости.

21 X. Хромофильныхъ зеренъ нѣтъ.

Эритробластовъ нѣтъ.

Резекція ребра. Костный мозгъ выдавливается въ умѣренномъ количествѣ.

Въ сухихъ мазкахъ лимфоидныхъ клѣтокъ и мегалобластовъ относительно мало.

25 X. Хромофильныхъ зеренъ и базофильной пятнистости нѣтъ.

Диаметры эритроцитовъ:

| | | | | |
|-----|-----|-----|-----|-------------|
| 6.5 | 7.0 | 6.5 | 7.0 | 7.0 |
| 7.0 | 7.5 | 9.0 | 8.0 | 7.5 |
| 6.0 | 8.0 | 7.5 | 7.5 | 6.0 |
| 7.0 | 6.0 | 7.0 | 8.0 | 7.5 и т. д. |

Отдѣльные нормобласты.

3 XI. Нормальная кровь.

Диаметры эритроцитовъ:

| | | | | |
|-----|-----|-----|-----|-------------|
| 6.5 | 6.5 | 6.0 | 6.0 | 7.0 |
| 7.5 | 6.5 | 6.0 | 7.0 | 7.5 |
| 7.5 | 7.0 | 7.5 | 7.5 | 8.0 |
| 7.5 | 7.0 | 7.5 | 7.0 | 7.0 и т. д. |

Процентное распределение лейкоцитовъ.

| | |
|---|--------|
| Полиморфноядерныхъ амфифильныхъ | 56.70% |
| лимфоцитовъ | 28.00% |
| большихъ одноядерныхъ и переходныхъ формъ | 12.30% |
| эозинофильныхъ | 1.00% |
| „Mastzellen“ | 2.70% |
| миелоцитовъ | 0.30% |

4 XII. Лапаромія; ампутація праваго рога беременной матки съ 4-мя почти зрѣлыми плодами.

5 XII. Животное ночью погибло; какъ показываетъ вскрытіе, причиной смерти нужно считать разрывъ лѣваго (оставшагося нетронутымъ при операциі) рога матки.

Мускатная печень. Въ костяхъ красный мозгъ съ значительной примѣсью жира, осевъ въ трубчатыхъ.

Селезенка немного увеличена.

Въ остальномъ ничего патологическаго не найдено.

Микроскопическое изслѣдованіе.

Печень. — Въ области центральныхъ венъ находятся небольшіе участки съ вакуольно-перерожденными клѣтками и расширенными капиллярами. Отдѣльныя пигментныя клѣтки. Печеночныя клѣтки совершенно свободны отъ пигмента.

Почки. — Мѣстами легкое мутное набуханіе эпителиальныхъ клѣтокъ извитыхъ канальцевъ. Ни слѣда пигмента.

Селезенка. — Трабекулы и фолликулы хорошо развиты. Около края фолликулъ находятся нѣсколько полиморфно ядерныхъ зернистыхъ лейкоцитовъ и отдѣльные миелоциты. Эритробластовъ не найдено.

Отдѣльныя пигментныя клѣтки, окрашенныя диффузно при реакціи на Берлинскую лазурь.

Въ мазкахъ миелоцитовъ и хромофильныхъ зеренъ нѣтъ. Костный мозгъ (см. рисунокъ № 3).

Большія жировыя клѣтки въ большомъ числѣ. Гигантскихъ клѣтокъ тоже относительно много. Очень мало желѣзосодержащаго пигмента.

Капилляры и синусы относительно широки и полнокровны. Эритробласты б. ч. въ сосудѣхъ (тріацидный препаратъ). Относительно много зернистыхъ и мало лимфоидныхъ клѣтокъ.

Опытъ № 5.

5-мѣсячный здоровый бѣлый самецъ; вѣсъ 1490 гр.

7 X. Въ препаратахъ крови базофильной пятнистости нѣтъ.

Диаметры эритроцитовъ:

| | | | | |
|-----|-----|-----|-----|-------------|
| 7.0 | 7.2 | 7.3 | 6.3 | 7.0 |
| 7.0 | 7.6 | 8.0 | 6.0 | 6.4 |
| 6.5 | 5.8 | 7.3 | 6.4 | 7.0 |
| 6.5 | 6.5 | 6.8 | 7.0 | 6.0 и т. д. |

Процентное распределение лейкоцитовъ.

| | |
|---|--------|
| Полиморфноядерныхъ амфифильныхъ | 47.30% |
| лимфоцитовъ | 39.50% |
| большихъ одноядерныхъ и переходныхъ формъ | 8.40% |
| эозинофильныхъ | 0.80% |
| „Mastzellen“ | 1.30% |
| миэлоцитовъ | 2.70% |

На 100 лейкоцитовъ 35 эритробластовъ и 2 свободныхъ ядра

17 X. Животное бодро, слизистая оболочки нормального цвѣта.

Въ препаратахъ крови отдѣльныя хромофильныя зерна. Базофильной пятнистости эритроцитовъ нѣтъ.

Диаметры эритроцитовъ:

| | | | | | |
|-----|-----|-----|-----|-----|---------|
| 6.5 | 7.0 | 7.0 | 7.5 | 8.0 | 9.0 |
| 7.5 | 8.5 | 6.5 | 7.5 | 7.0 | |
| 7.0 | 9.0 | 7.5 | 7.0 | 6.3 | |
| 7.5 | 7.5 | 8.0 | 8.0 | 7.5 | и т. д. |

Нормобласты, отчасти со слѣдами базофильной пятнистости.

21 X. Хромофильныхъ зеренъ нѣтъ.

Эритробластовъ нѣтъ.

Резекція ребра. Костный мозгъ выдавливается въ умѣренномъ количествѣ.

Въ сухихъ мазкахъ лимфоидныхъ клѣтокъ и мегалобластовъ относительно мало.

25 X. Хромофильныхъ зеренъ и базофильной пятнистости нѣтъ.

Диаметры эритроцитовъ:

| | | | | | |
|-----|-----|-----|-----|-----|---------|
| 6.5 | 7.0 | 6.5 | 7.0 | 7.0 | |
| 7.0 | 7.5 | 9.0 | 8.0 | 7.5 | |
| 6.0 | 8.0 | 7.5 | 7.5 | 6.0 | |
| 7.0 | 6.0 | 7.0 | 8.0 | 7.5 | и т. д. |

Отдѣльные нормобласты.

3 XI. Нормальная кровь.

Диаметры эритроцитовъ:

| | | | | | |
|-----|-----|-----|-----|-----|---------|
| 6.5 | 6.5 | 6.0 | 6.0 | 7.0 | |
| 7.5 | 6.5 | 6.0 | 7.0 | 7.5 | |
| 7.5 | 7.0 | 7.5 | 7.5 | 8.0 | |
| 7.5 | 7.0 | 7.5 | 7.0 | 7.0 | и т. д. |

Процентное распределение лейкоцитовъ.

| | |
|---|--------|
| Полиморфноядерныхъ амфифильныхъ | 56.70% |
| лимфоцитовъ | 28.00% |
| большихъ одноядерныхъ и переходныхъ формъ | 12.30% |
| эозинофильныхъ | 1.00% |
| „Mastzellen“ | 2.70% |
| миэлоцитовъ | 0.30% |

4 XII. Лапаротомія; ампутация праваго рога беременной матки съ 4-мя почти зрѣлыми плодами.

5 XII. Животное ночью погибло; какъ показываетъ вскрытіе, причиной смерти нужно считать разрывъ лѣваго (оставшагося нетронутымъ при операциі) рога матки.

Мускатная печень. Въ костяхъ красный мозгъ съ значительной примѣсью жира, особ. въ трубчатыхъ.

Селезенка немного увеличена.

Въ остальномъ ничего патологическаго не найдено.

Микроскопическое изслѣдованіе.

Печень. — Въ области центральныхъ венъ находятся небольшіе участки съ вакуольно-перерожденными клѣтками и расширенными капиллярами. Отдѣльныя пигментныя клѣтки. Печеночныя клѣтки совершенно свободны отъ пигмента.

Почки. — Мѣстами легкое мутное набуханіе эпителиальныхъ клѣтокъ извитыхъ канальцевъ. Ни слѣда пигмента.

Селезенка. — Трабекулы и фолликулы хорошо развиты. Около края фолликулъ находятся нѣсколько полиморфно ядерныхъ зернистыхъ лейкоцитовъ и отдѣльные миэлоциты. Эритробластовъ не найдено.

Отдѣльныя пигментныя клѣтки, окрашенныя диффузно при реакціи на Берлинскую лазурь.

Въ мазкахъ миэлоцитовъ и хромофильныхъ зеренъ нѣтъ. Костный мозгъ (см. рисунокъ № 3).

Большія жировыя клѣтки въ большомъ числѣ. Гигантскихъ клѣтокъ тоже относительно много. Очень мало желѣзо-содержащаго пигмента.

Капилляры и синусы относительно широки и полнокровны. Эритробласты б. ч. внѣ сосудовъ (тріацидный препаратъ). Относительно много зернистыхъ и мало лимфоидныхъ клѣтокъ.

Опытъ № 5.

5-мѣсячный здоровый бѣлый самецъ; вѣсъ 1490 гр.

7 X. Въ препаратахъ крови базофильной пятнистости нѣтъ.

Диаметры эритроцитовъ:

| | | | | | |
|-----|-----|-----|-----|-----|---------|
| 7.0 | 7.2 | 7.3 | 6.3 | 7.0 | |
| 7.0 | 7.6 | 8.0 | 6.0 | 6.4 | |
| 6.5 | 5.8 | 7.3 | 6.4 | 7.0 | |
| 6.5 | 6.5 | 6.8 | 7.0 | 6.0 | и т. д. |

Процентное распределение лейкоцитовъ.

| | |
|---|-------|
| Полиморфноядерныхъ амфилиныхъ | 45.5% |
| лимфоцитовъ | 38.5% |
| большихъ одноядерныхъ и переходныхъ формъ | 13.0% |
| эозинофильныхъ | 1.0% |
| „Mastzellen“ | 2.0% |

8 X. Резекція ребра. Костнаго мозга относительно много, съ умѣренной примѣсью жира. Въ препаратахъ костнаго мозга относительно много мегалобластовъ; отдѣльные митозы эритробластовъ.

9 X. Та же самая картина крови (что и 7 X). Диаметры тѣ же.

Процентное распределение лейкоцитовъ.

| | |
|---|-------|
| Полиморфноядерныхъ амфилиныхъ | 65.8% |
| лимфоцитовъ | 22.9% |
| большихъ одноядерныхъ и переходныхъ формъ | 8.1% |
| эозинофильныхъ | 1.8% |
| „Mastzellen“ | 1.4% |

12 X. Начаты инъекціи пиродина.

13 X. 15 часовъ послѣ первой инъекціи хромофильныхъ зеренъ еще не видно.

Отдѣльные полихромотофильные эритроциты.

16 X. Въ свѣжихъ препаратахъ замѣчается значительное количество хромофильныхъ зеренъ; базофильной пятнистости нѣтъ.

Диаметры эритроцитовъ:

| | | | | |
|-----|-----|-----|-----|-------------|
| 7.0 | 6.0 | 6.3 | 6.0 | 7.5 |
| 8.5 | 6.3 | 8.0 | 7.5 | 6.7 |
| 7.3 | 7.5 | 6.5 | 6.8 | 6.5 |
| 7.5 | 8.0 | 6.5 | 8.5 | 6.8 и т. д. |

Нѣсколько полихромотофильныхъ нормобластовъ.

19 X. Блѣдныя слизистыя оболочки. Изъ ушныхъ сосудовъ не удастся получить достаточное для счисления кровяныхъ шариковъ количество крови.

Въ препаратахъ крови выступаютъ рѣзкія дегенеративныя измѣненія. Около $\frac{3}{4}$ всѣхъ эритроцитовъ имѣютъ неправильныя контуры и содержатъ хромофильныя зерна; „тѣни“. Часть перерожденныхъ эритроцитовъ снабжена базофильной пятнистостью.

Диаметры эритроцитовъ:

| | | | | |
|-----|-----|-----|-----|-------------|
| 9.5 | 5.8 | 7.5 | 5.0 | 6.0 |
| 9.5 | 6.0 | 8.0 | 7.0 | 5.8 |
| 9.0 | 6.0 | 7.0 | 8.5 | 6.0 |
| 6.0 | 9.0 | 6.5 | 8.0 | 5.8 и т. д. |

Средніе и большіе (до 11 μ въ діам.) эритробласты, отчасти базофильно-пятнистые; ядра ихъ достигаютъ 6 μ въ діам.

Процентное распределение лейкоцитовъ.

| | |
|---|-------|
| Полиморфноядерныхъ амфилиныхъ | 54.3% |
| лимфоцитовъ | 30.8 |
| большихъ одноядерныхъ и переходныхъ формъ | 11.7 |
| эозинофильныхъ | 0.9 |
| „Mastzellen“ | 1.1 |
| міэлоцитовъ | 1.2 |

На 400 лейкоцитовъ 10 эритробластовъ; одна клѣтка Türk'a; нѣсколько „лимфоцитоподобныхъ“ клѣтокъ съ полихромотофильной протоплазмой.

Резекція ребра. Костный мозгъ въ обильномъ количествѣ, жира почти не содержитъ.

Въ сухихъ препаратахъ костнаго мозга мало эритроцитовъ, относительно много мегалобластовъ. Митозы типа эритробластовъ, преимущественно въ клѣткахъ большого діаметра (12—20 μ).

22 X. Животное вяло; слизистыя оболочки блѣдны, слегка цианотичны. Легкій поносъ.

Въ препаратахъ крови тяжеляя дегенеративныя измѣненія. Большіе эритробласты (до 11 μ въ діам.) съ ядрами до 6.5 μ въ діам.

24 X. Утромъ найдено мертвымъ.

Вскрытіе.

Общее малокровіе; въ большихъ венахъ довольно обильное количество темной жидкой крови, эритроциты которой имѣютъ діаметры отъ 6—9 μ , и отчасти содержатъ хромофильныя зерна.

Сердце нѣсколько увеличено въ объемѣ; сердечная мышца вяла, блѣдно-буроватаго цвѣта. Въ легкихъ ничего особеннаго.

Въ слизистой желудка масса точечныхъ кровоизліяній; въ кишечникѣ ничего особеннаго.

Печень довольно плотной консистенціи, пестраго вида (мускатная печень).

Границы корковаго и мозговаго слоя въ почкахъ слегка ступеваны.

Селезенка увеличена, мягкой консистенціи, почти чернаго цвѣта. Мальпигіевыхъ тѣлецъ не видно.

Во всѣхъ костяхъ обильный красный полужидкій мозгъ.

Микроскопическое изслѣдование.

Печень. — Рѣзко очерченныя очаги съ полнымъ смертвѣніемъ печеночныхъ клѣтокъ, какъ и эндотелій капилляровъ; эти очаги лежатъ обыкновенно около центральной вены, но не всегда окружаютъ ее со всѣхъ сторонъ; къ нимъ непосред-

Опыт № 5.

Польское, окрашение шприцомъ.

| Мѣсяцъ и число. | Содержание гемоглобина. | Число красныхъ кровяныхъ шариковъ въ мм ³ . | Среднее содержание гемоглобина въ каждомъ шарикѣ. | Число бѣлыхъ кровяныхъ шариковъ въ мм ³ . | Вѣсъ тѣла въ граммахъ. | Доза врынутого яда. | Операцин. | Процентное распредѣленіе въ реберномъ мозгу. | | | | |
|-----------------|-------------------------|--|---|--|------------------------|---------------------|-----------------------|--|----------------------|----------------|----------------|------------------------|
| | | | | | | | | Зернистыхъ нервныхъ клетокъ. | Лимфоидныхъ клетокъ. | Метаморфотокъ. | Нормобластовъ. | На одну метаморфотокъ. |
| 7/X | 72 % | 5.900000 | 1.0 | 11778 | 1490 | — | Resectio costae | 28.0 | 21.8 | 5.1 | 45.1 | 8.8 |
| 8 " | — | — | | 13745 | — | — | | 0.01 | — | — | — | — |
| 9 " | 72 % | 6.250000 | — | 14760 | — | — | — | — | — | — | — | — |
| 12 " | — | — | 0.97 | — | — | — | — | — | — | — | — | — |
| 13 " | 67 % | 5.800000 | — | — | — | — | — | — | — | — | — | — |
| 14 " | — | — | — | — | — | — | — | — | — | — | — | — |
| 16 " | 45 % | 3.818750 | 1.0 | 21320 | — | 0.02 | отдѣльные нормобласты | — | — | — | — | — |

50

| | | | | | | | | | | | | |
|------|------|-------------------|-----|-------|---------------------------------|------|-----------------|------|------|-----|------|-----|
| 18 " | — | — | — | — | — | 0.02 | — | — | — | — | — | — |
| 19 " | 32 % | 2.720000 | 1.0 | 32240 | — | — | Resectio costae | 21.8 | 27.5 | 8.7 | 42.0 | 4.9 |
| 20 " | — | — | — | — | 10 на 400-бл-ныхъ; дам. до 11 " | 0.02 | — | — | — | — | — | — |
| 22 " | — | 2.120000 | — | 24400 | то же | 0.01 | — | — | — | — | — | — |
| 24 " | — | Найдено мертвымъ. | — | — | — | — | — | 12.2 | 21.2 | 9.5 | 57.1 | 6.0 |

51

ственно прилегают живыя печеночныя клѣтки, отчасти вакуольно перерожденныя. Въ щеляхъ между печеночными клѣтками и капиллярами находятся мѣлоциты, лимфоидныя клѣтки, эритробласты и отдѣльныя гигантскія клѣтки (мегакариоциты). Въ просвѣтахъ капилляровъ много полиморфноядерныхъ лейкоцитовъ. — Всѣ перечисленныя кровяныя клѣтки (кромя гигантскихъ) находятся въ значительномъ числѣ и въ мазкахъ.

Зернистаго пигмента въ печеночныхъ клѣткахъ мало. Пигментныхъ клѣтокъ съ диффузнымъ и зернистымъ пигментомъ также немного.

Почки. — Капилляры корковаго вещества, особенно клубочковъ, расширены и мѣстами содержатъ аморфную желто-красную массу. Эпителій извитыхъ канальцевъ зернисто перерожденъ, и мѣстами показываетъ явленія распада (центральныхъ частей клѣтокъ).

Мозговое вещество мало измѣнено.

Селезенка. — Трабекулы и фолликулы слабо развиты. Пульпа очень полнокровна, содержитъ скопленія мѣлоцитовъ, лимфоидныхъ клѣтокъ и эритробластовъ и довольно много клѣтокъ съ круглыми или лопастными ядрами и отдѣльными грубыми красными зернами въ протоплазмѣ.

Значительное количество клѣтокъ съ диффузнымъ и грубо-зернистымъ желѣзосодержащимъ пигментомъ. Въ мазкахъ также много мѣлоцитовъ и эритробластовъ.

Костный мозгъ. — Жировыхъ клѣтокъ нѣтъ. Сосуды узки и не содержатъ описанныхъ выше (опытъ № 1 и 3) клѣтокъ съ обломками эритроцитовъ. Число гигантскихъ клѣтокъ увеличено. Много пигментныхъ клѣтокъ съ диффузнымъ и зернистымъ желѣзосодержащимъ пигментомъ.

Среди кровяныхъ клѣтокъ преобладаютъ лимфоидныя. —

Опытъ № 6.

4-мѣсячный почти взрослый пестрый самецъ; вѣсъ 1310 грам.

15/X. Нормальная кровь. Нѣкоторые эритроциты слабо полихроматофильны.

Диаметры эритроцитовъ:

| | | | | |
|-----|-----|-----|-----|-------------|
| 6.5 | 6.0 | 7.0 | 7.0 | 6.0 |
| 7.0 | 6.5 | 7.3 | 6.5 | 6.5 |
| 6.5 | 6.5 | 6.5 | 7.5 | 7.5 |
| 7.4 | 6.0 | 7.5 | 6.2 | 6.0 и т. д. |

Отдѣльные эритроциты диаметромъ въ 5.4 μ .

Процентное распредѣленіе лейкоцитовъ.

| | |
|---|-------|
| Полиморфноядерныхъ амфилофильныхъ | 74.3% |
| лимфоцитовъ | 15.9% |
| большихъ одноядерныхъ и переходныхъ формъ | 5.5% |
| эозинофильныхъ | 1.7% |
| „Mastzellen“ (базофильно-зернистыхъ) | 1.9% |
| мѣлоцитовъ | 0.7% |

Кровяныхъ пластинокъ мало.

16 X. Резекція ребра. Костныя пластинки ребра толсты; мозговая полость мала; костная мозга такъ мало, что не удается изготовить годные мазки.

17 X. Начаты инъекціи анилина.

20 X. Въ препаратахъ крови хромофильныхъ зеренъ нѣтъ. Часть эритроцитовъ слабо полихроматофильнаго цвѣта.

Диаметры эритроцитовъ:

| | | | | | |
|-----|-----|-----|-----|-----|-------------|
| 6.0 | 6.8 | 7.0 | 6.5 | 7.5 | 7.8 |
| 6.0 | 6.5 | 7.0 | 6.0 | 7.5 | 6.0 |
| 7.5 | 6.5 | 6.5 | 6.0 | 7.5 | 6.5 |
| 6.8 | 6.8 | 7.5 | 7.0 | 7.0 | 7.0 и т. д. |

Процентное распредѣленіе лейкоцитовъ.

| | |
|---|-------|
| Полиморфноядерныхъ амфилофильныхъ | 75.4% |
| лимфоцитовъ | 16.1% |
| большихъ одноядерныхъ и переходныхъ формъ | 2.4% |
| эозинофильныхъ | 2.9% |
| „Mastzellen“ (базофильно-зернистыхъ) | 2.7% |
| мѣлоцитовъ | 0.5% |

23 X. Хромофильныхъ зеренъ нѣтъ (ни въ свѣжемъ, ни въ сухомъ препаратѣ).

26 X. Животное довольно бодро; кровь буро-краснаго цвѣта. Въ свѣжемъ и сухихъ окрашенныхъ препаратахъ легко различимы два типа эритроцитовъ: а) ортохроматическіе, меньшей величины, съ гомогенной протоплазмой, б) полихроматофильные бѣлой величины, съ въ протоплазмѣ которыхъ нѣрѣдко замѣчается тончайшее строеніе. Между этими крайними типами имѣются переходныя формы.

Диаметры эритроцитовъ:

| | | | | | | |
|-----|-----|-----|-----|-----|-----|---------|
| 6.0 | 7.5 | 7.3 | 7.0 | 7.0 | 8.0 | 7.5 |
| 6.0 | 7.0 | 7.0 | 6.5 | 7.0 | 7.0 | 7.7 |
| 7.0 | 7.0 | 7.0 | 6.5 | 8.0 | 7.0 | 8.2 |
| 7.5 | 6.5 | 7.5 | 7.5 | 7.0 | 7.0 | и т. д. |

Процентное распредѣленіе лейкоцитовъ.

| | |
|---|------|
| Полиморфноядерныхъ амфилофильныхъ | 70.5 |
| лимфоцитовъ | 15.7 |
| большихъ одноядерныхъ и переходныхъ формъ | 7.9 |
| эозинофильныхъ | 2.1 |
| „Mastzellen“ (базофильно-зернистыхъ) | 2.6 |
| мѣлоцитовъ | 1.2 |

| Масса и число. | Содержание гемоглобина. | Число красных кровяных шариков в мм ³ . | Среднее содержание гемоглобина в красных шариках. | Число бляшек кровяных шариков в мм ³ . | Весь титр в граммах. | Доля в процентах кровяного дна. | Операции. | Зернистость эритроцитов. | Процентное распределение клеток в периферном мозгу. | На одну мегалобласту. | Липоодекасти в рр. шариков в текучей крови. |
|----------------|-------------------------|--|---|---|----------------------|---------------------------------|-----------------|--------------------------|---|-----------------------|---|
| 23 XI | — | — | — | — | — | анилина. 1.0 | — | — | — | — | — |
| 25 " | 30 % | 1.790000 | 1.29 | 4230 | — | — | Resectio costae | — | Мегалобласты. 21.5 | 1.4 | — |
| 29 " | — | 2.990000 | — | 4080 | — | инродина 0.06 | — | — | Нормобласты. 30.9 | — | — |
| 1 XII | — | — | — | — | — | 0.06 | — | — | — | — | — |
| 2 " | 27 % | 2.206000 | 0.95 | 6840 | — | — | — | — | — | — | 27 на 400 бляшек; diam. до 10.5 " |
| 3 " | — | — | — | — | — | — | — | — | — | — | — |
| 4 " | — | — | — | — | — | 0.065 | — | — | — | — | — |
| 5 " | 18 % | 1.262000 | 1.09 | 27000 | 1060 | 0.075 | — | — | — | 6.6 | 28 на 400 бляшек |
| 6 " | — | — | — | — | — | — | — | — | — | — | — |

27 X. Резекция ребра. Костного мозга гораздо больше, чем 16 X.

Въ мазках костного мозга довольно много больших эритробластов, стоящих между нормо- и мегалобластами. Свободных ядер мало. Число малых ортохроматических нормобластов съ пикнотическими ядрами не велико. Мегалобласты до 13.5 μ .

Отдельные митозы эритробластов и (рѣже) мѣлоцитовъ.

29 X. Въ свѣжемъ и сухихъ препаратахъ крови замѣчаются хромфильныя зерна, большей частью заключенныя въ эритроцитахъ.

Диаметры эритроцитовъ:

| | | | | |
|-----|------|-----|-----|-----|
| 7.5 | 7.0 | 6.5 | 7.0 | 7.5 |
| 8.0 | 10.0 | 9.0 | 8.5 | 8.3 |
| 6.0 | 7.0 | 7.3 | 7.5 | 7.5 |
| 7.0 | 5.5 | 7.5 | 7.5 | 8.0 |

4 XI. Большинство эритроцитовъ имѣетъ неправильные контуры; въ сухомъ препаратѣ клѣтки не распределены равномерно, а мѣстами склеены въ кучки.

7 XI. Очень мало хромфильныхъ зеренъ.

10 XI. Контуры большинства красныхъ кровяныхъ шариковъ нормальны.

Диаметры эритроцитовъ:

| | | | | |
|-----|-----|-----|------|-------------|
| 7.5 | 8.0 | 7.5 | 7.5 | 10.0 |
| 8.5 | 7.5 | 8.0 | 10.5 | 7.0 |
| 6.5 | 7.5 | 7.5 | 9.0 | 8.0 |
| 7.5 | 7.5 | 6.0 | 6.5 | 7.0 и т. д. |

Процентное распределение лейкоцитовъ.

| | |
|---|-------|
| Полиморфноядерныхъ амфильныхъ лимфоцитовъ | 78.6% |
| большихъ одноядерныхъ и переходныхъ формъ | 13.9% |
| эозинофильныхъ „Mastzellen“ | 2.5% |
| мѣлоцитовъ | 1.1% |
| | 3.6% |
| | 0.3% |

16 XI. Значительное число эритроцитовъ содержитъ хромфильныя зерна. Въ окрашенной „тѣни“ кровяного шарика. рѣдко лежатъ въ неокрашенной „тѣни“ кровяного шарика.

Резекция ребра. Костная ткань ребра утоншена; мозговая полость относительно велика и окружена только тонкой костной пластинкой. Костный мозгъ въ обильномъ количествѣ темно-краснаго цвѣта, не содержитъ жира.

Въ окрашенныхъ мазкахъ костнаго мозга мало нормобластовъ съ пикнотическими ядрами; мегалобластовъ относительно много.

19 XI. Въ препаратахъ крови хромофильныхъ зеренъ много; „тѣни“; базофильная пятнистость небольшого числа эритроцитовъ.

Диаметры эритроцитовъ:

| | | | | | | |
|------|------|------|-----|------|-----|---------|
| 10.0 | 7.5 | 8.0 | 6.0 | 8.5 | 7.0 | 8.5 |
| 9.0 | 10.0 | 9.0 | 8.0 | 10.5 | 6.0 | 12.0 |
| 10.0 | 10.0 | 9.5 | 9.0 | 7.0 | 9.0 | 10.0 |
| 9.0 | 9.0 | 10.0 | 8.0 | 8.5 | 7.5 | н т. д. |

Процентное распределение лейкоцитовъ.

| | |
|---|--------|
| Полиморфноядерныхъ амфилофильныхъ лимфоцитовъ | 63.00% |
| большихъ одноядерныхъ и переходныхъ формъ | 17.00% |
| эозинофильныхъ „Mastzellen“ | 11.90% |
| миелоцитовъ | 8.10% |

На 500 бѣлыхъ кров. шариковъ — 15 нормобластовъ, части базофильно-пятнистыхъ.

22 XI. Умѣренное число эритроцитовъ съ хромофильными зернами.

Довольно большое число молодыхъ полихроматофильныхъ эритробластовъ. Кромѣ того нѣрѣдко встрѣчаются „лимфоцитоподобная“ кѣтки (диам. 10—13 μ) съ полихроматофильной, не вполне гомогенной протоплазмой и переходы отъ этихъ формъ къ нормобластамъ.

25 XI. Много хромофильныхъ зеренъ.

Резекція ребра. Костная стѣнка ребра тонка; костный мозгъ въ обильномъ количествѣ, малиноваго (Himbeergeleé) цвѣта, не содержитъ жира.

Въ мазкахъ костнаго мозга много мегалобластовъ и выше описанныхъ „лимфоцитоподобныхъ“ кѣтокъ. Нѣсколько фигуръ непрямого дѣленія эритробластовъ.

29 XI. Животное бодрѣ.

Полихромазія не выражена.

2 XII. Много хромофильныхъ зеренъ. Базофильной пятнистости эритроцитовъ нѣтъ.

Диаметры эритроцитовъ:

| | | | | | |
|------|------|------|-----|-----|-------------|
| 6.0 | 8.0 | 7.8 | 6.0 | 9.0 | 9.0 |
| 9.0 | 10.0 | 6.0 | 7.0 | 9.0 | 8.0 |
| 10.5 | 8.5 | 9.0 | 6.0 | 9.0 | 9.0 |
| 7.5 | 7.5 | 10.5 | 6.5 | 9.5 | 8.5 н т. д. |

Процентное распределение лейкоцитовъ.

| | |
|---|--------|
| Полиморфноядерныхъ амфилофильныхъ лимфоцитовъ | 54.70% |
| большихъ одноядерныхъ и переходныхъ формъ | 22.00% |
| эозинофильныхъ „Mastzellen“ | 15.80% |
| миелоцитовъ | 2.50% |
| | 4.20% |
| | 0.80% |

На 400 бѣлыхъ кров. шариковъ — 27 эритробластовъ (диам. до 10.5 μ), отчасти базофильно-пятнистыхъ.

5 XII. Масса хромофильныхъ зеренъ.

Базофильная пятнистость эритроцитовъ.

Диаметры эритроцитовъ:

| | | | | | |
|-----|------|-----|------|-----|-------------|
| 7.5 | 10.0 | 8.0 | 9.0 | 8.5 | 7.2 |
| 6.0 | 9.0 | 6.0 | 9.0 | 7.5 | 7.5 |
| 7.5 | 8.0 | 7.5 | 9.0 | 6.0 | 9.0 |
| 9.0 | 7.5 | 7.0 | 11.0 | 6.0 | 6.0 н т. д. |

Процентное распределение лейкоцитовъ.

| | |
|---|--------|
| Полиморфноядерныхъ амфилофильныхъ лимфоцитовъ | 66.20% |
| большихъ одноядерныхъ и переходныхъ формъ | 15.40% |
| эозинофильныхъ „Mastzellen“ | 9.20% |
| миелоцитовъ | 2.00% |
| свободныхъ ядеръ | 2.00% |
| | 0.50% |
| | 4.70% |

На 400 бѣлыхъ кров. шариковъ — 28 эритробластовъ, отчасти базофильно-пятнистыхъ.

6 XII. Утромъ найдено мертвымъ.

Вскрытие.

Сердечная мышца вяла, бурога цвѣта. Въ легкихъ ничего особеннаго.

Слизистая желудка блѣдна, отличается значительнымъ числомъ точечныхъ кровоизлияній. Печень содержитъ относительно много жидкой крови. Поверхность разрѣза напоминаетъ мускатный орѣхъ. Почки нормальной величины; границы корковаго и мозгового вещества ступенчаты. Мочевой пузырь наполненъ темной мутной мочей, которая содержитъ много бѣлка и даетъ реакцію на кровяной пигментъ.

Селезенка сильно увеличена (почти въ 2 раза во всѣхъ диаметрахъ), и почти чернаго цвѣта. Мальпигиевы тѣльца не видны; при легкомъ надавливаніи пульпа выпираетъ въ значительномъ количествѣ. Во всѣхъ костяхъ обильный мозгъ темно-краснаго цвѣта.

Анемія всѣхъ органовъ, кромѣ печени, селезенки и костнаго мозга.

Въ обоихъ бедрахъ на мѣстахъ инъекцій образовались абсцессы съ кашиче-образнымъ содержимымъ.

Микроскопическое изслѣдованіе.

Печень. — Маленькіе некротические очаги, состоящіе всего изъ нѣсколькихъ кѣтокъ, окружены вакуольно перерожденными элементами. Широкіе капилляры (см. рисунокъ № 5), въ

которыхъ и около которыхъ замѣчаются мѣлоциты, лимфоидныя клѣтки и эритробласты.

Сидерозъ печеночныхъ клѣтокъ. Настоящая пигментная клѣтка съ диффузнымъ и зернистымъ желѣзосодержащимъ пигментомъ.

Въ мазкахъ мѣлоциты, эритробласты и лимфоидныя клѣтки.

Почки. — Гиперемія капилляровъ, особенно клубочковъ; зернистое перерождение и мѣстами распадъ эпителия извитыхъ канальцевъ, но только центральной, обращенной къ просвѣту, половины клѣтокъ. Отдѣльныя пигментныя клѣтки.

Мозговое вещество безъ измѣненій.

Селезенка. — Трабекулы и фолликулы слабо развиты. Пульпа полнокровна, содержитъ большія скопленія мѣлоцитовъ, нѣсколько меньше лимфоидныхъ клѣтокъ и эритробластовъ. Гигантскихъ клѣтокъ не найдено.

Масса пигментныхъ клѣтокъ преимущественно съ зернистымъ желѣзосодержащимъ пигментомъ.

Въ мазкахъ лимфоидныя клѣтки мѣлоциты и эритробласты; масса хромофильныхъ зеренъ.

Костный мозгъ. — Отдѣльныя маленькія жировыя клѣтки; сосуды содержатъ большія клѣтки, набитыя обломками эритроцитовъ. Много пигментныхъ клѣтокъ съ диффузнымъ и зернистымъ желѣзосодержащимъ пигментомъ. Число гигантскихъ клѣтокъ увеличено.

Среди кроветворныхъ клѣтокъ преобладаютъ лимфоидныя и эритробласты.

Опытъ № 7.

Сѣрый самецъ; вѣсъ 1460 гр.

15 X. Въ препаратахъ крови кромѣ легкой полихромазіи ничего особеннаго не замѣчается.

Диаметры эритроцитовъ:

| | | | | |
|-----|-----|-----|-----|-------------|
| 7.5 | 7.8 | 7.0 | 6.5 | 7.0 |
| 7.5 | 7.0 | 7.8 | 7.8 | 7.0 |
| 6.5 | 7.5 | 7.0 | 7.5 | 7.5 |
| 7.0 | 6.5 | 7.5 | 6.5 | 6.5 и т. д. |

16 X. Резекція ребра. Костный мозгъ содержится въ ребрѣ въ столь маломъ количествѣ и съ такой значительной примѣсью жира, что сухіе мазки совершенно негодны для счисленія клѣтокъ. Мегалобласты встрѣчаются, но только въ единичныхъ экземплярахъ. Довольно много эритроцитовъ.

17 X. Начаты инъекціи пиродина.

20 X. Большинство эритроцитовъ имѣетъ неправильныя формы и содержитъ хромофильныя зерна. Отдѣльныя „тѣни.“

Диаметры эритроцитовъ:

| | | | | |
|-----|-----|-----|-----|-------------|
| 9.0 | 5.8 | 9.0 | 6.0 | 6.0 |
| 6.0 | 6.5 | 8.0 | 8.5 | 5.5 |
| 7.5 | 8.5 | 8.5 | 7.8 | 5.0 |
| 6.0 | 6.3 | 7.0 | 6.0 | 8.5 и т. д. |

Базофильной пятнистости эритроцитовъ не замѣчается. Довольно много эритробластовъ.

Примѣры.

| Протоплазма. | | Ядро. | |
|--------------|----------------------|-----------|----------------|
| Диаметръ. | Характеръ. | Диаметръ. | Характеръ. |
| 9.0 μ | базофильно-пятнистая | 5.5 μ | густое |
| 7.5 " | полихроматоф. | 4.5 " | " |
| 9.2 " | " | 5.0 " | " |
| 7.5 " | ортохроматич. | 5.5 " | " |
| 9.0 " | полихроматоф. | 5.0 " | " |
| 9.8 " | " | 6.0 " | радіарное |
| 7.5 " | " | 4.8 " | густое |
| 9.0 " | " | 6.0 " | радіарное |
| 8.0 " | " | 5.0 " | " |
| 8.0 " | базофильно-пятн. | 5.5 " | густое и т. д. |

22 X. Резекція ребра. Костнаго мозга мало; умеренное содержаніе жира.

Въ свѣжемъ препаратѣ мозга нѣсколько довольно большихъ, совершенно безцвѣтныхъ клѣтокъ съ не вполне гомогенной протоплазмой и типичнымъ радіарнымъ расположеніемъ хроматина ядра.

23 X. Въ препаратахъ крови тяжеляя дегенеративныя измѣненія; базофильной пятнистости эритроцитовъ нѣтъ.

Примѣры эритробластовъ.

| Протоплазма. | | Ядро. | |
|--------------|----------------------|-----------|-----------------|
| Диаметръ. | Характеръ. | Диаметръ. | Характеръ. |
| 10.0 μ | полихроматоф. | 5.8 μ | радіарное |
| 7.0 " | ортохроматичная | 4.5 " | густое (шкнозь) |
| 7.0 " | " | 3.5 " | " |
| 6.8 " | " | 3.5 " | " |
| 10.0 " | " | 5.0 " | " |
| 9.0 " | полихроматоф. | 4.5 " | " |
| 8.0 " | " | 5.0 " | радіарное |
| 9.0 " | " | 5.5 " | рыхло-радіарное |
| 8.5 " | базофильно-пятнистая | 5.0 " | радіарное |

Опыт № 7.

Подострое отравление природным.

| Мясцы и число. | Содержание гемоглобина. | Число красных кровяных шариков в мм ³ . | Среднее содержание гемоглобина в каждом шарике. | Число белых кровяных шариков в мм ³ . | Дифференциация кр. кр. шариков. | Весь тьла в грамахъ. | Доза вприсугато кровяного яд. | Опаци. | Зерничатых телъ, лимфодынкъ кѣтъ, метаболитовъ. | Процентное распредел. кѣтъ въ реберной мозгу. | На одинъ метаболитъ норма-блгастовъ. |
|----------------|-------------------------|--|---|--|---|----------------------|-------------------------------|-----------------|---|---|--------------------------------------|
| 15 X | 64 % | 5.300000 | 1.0 | 14600 | — | 1460 | — | Resectio costae | — | — | — |
| 16 " | — | 5.600000 | | 20040 | — | — | 0.02 | | — | — | — |
| 17 * | 61 % | — | — | — | — | — | 0.02 | — | — | — | — |
| 19 " | — | — | — | — | — | — | — | — | — | — | — |
| 20 * | 52 % | 4.412500 | 1.0 | 23920 | дов. большое число; діам. 7.5—9.8 μ | — | — | — | — | — | — |
| 21 * | — | — | — | — | — | — | — | — | — | — | — |
| 22 " | — | — | — | — | — | — | — | — | — | — | — |
| 23 * | 48 % | 2.975000 | 1.37 | 24640 | то же; діам. 6.8—10.0 μ | — | — | Resectio costae | 12.9 | 22.8 | 8.8 |
| 25 " | — | — | — | — | — | — | 0.02 | — | — | — | 55.5 |
| | | | | | | | 0.02 | — | — | — | 6.3 |

62

| | | | | | | | | | | | |
|------|------|----------|------|-------|-----------------------------------|------|------|-----------------|------|------|------|
| 26 " | 43 % | 2.955000 | 1.22 | 17800 | діам. до 11.5 μ | — | — | — | — | — | — |
| 28 " | — | — | — | — | — | — | 0.02 | — | — | — | — |
| 29 * | 57 % | 4.175000 | 1.16 | 9960 | отдельные нормобласты | — | — | — | — | — | — |
| 30 " | — | — | — | — | — | 1310 | 0.02 | — | — | — | — |
| 1 XI | 60 % | 4.612500 | 1.12 | 11440 | то же | — | 0.02 | — | — | — | — |
| 3 " | — | — | — | — | — | — | 0.02 | — | — | — | — |
| 4 " | 57 % | 4.237500 | 1.15 | 19600 | то же | — | — | — | — | — | — |
| 5 " | — | — | — | — | — | — | 0.02 | — | — | — | — |
| 7 * | 53 % | 4.620000 | 1.0 | 15200 | — | — | 0.03 | — | — | — | — |
| 9 " | — | — | — | — | — | — | 0.03 | — | — | — | — |
| 10 * | 54 % | 3.970000 | 1.15 | 16120 | больше; діам. 7.3—10 μ | — | — | — | — | — | — |
| 11 " | — | — | — | — | — | — | 0.03 | — | — | — | — |
| 13 * | 48 % | 3.485000 | 1.17 | 12896 | дов. много | — | 0.03 | Resectio costae | 12.8 | 29.4 | 9.6 |
| 15 " | — | — | — | — | — | — | 0.03 | — | — | — | 48.2 |
| 16 * | 41 % | 3.185000 | 1.09 | 13468 | — | — | — | — | — | — | 5.0 |
| 17 " | — | — | — | — | — | — | 0.03 | — | — | — | — |
| 19 * | 46 % | 3.470000 | 1.12 | 12532 | меньше число; діам. до 10.5 μ | — | 0.03 | — | — | — | — |
| 21 " | — | — | — | — | — | 1430 | 0.03 | — | — | — | — |

63

| Месяць и число. | Содержание гемоглобина. | Число красных кровяных шариков в мм ³ . | Среднее содержание гемоглобина в каждой шарик. | Число белых кровяных шариков. | Число эритроцитов в мм ³ . | Гемосажащие кр. кр. шарик. | Весь тьма в граммах. | Доля выработанного кровяного яд. | Операции. | Процентное распределение кр. тьма в реберном мозгу. | | | | На один метабласт. | |
|-----------------|-------------------------|--|--|-------------------------------|---------------------------------------|----------------------------|----------------------|----------------------------------|-----------|---|--------------------|-------------|--------------|--------------------|---|
| | | | | | | | | | | Зернистые клетки. | Лимфоидные клетки. | Метабласты. | Нормобласты. | | |
| 22 XI | 57 % | 4,587500 | 1.06 | 18400 | дам. до 9.5 μ | — | — | — | — | — | — | — | — | — | — |
| 23 " | — | — | — | — | — | — | — | — | — | — | — | — | — | — | — |
| 25 " | 51 % | 3,868750 | 1.12 | 15800 | — | — | — | — | — | — | — | — | — | — | — |
| 27 " | — | — | — | — | — | — | — | — | — | — | — | — | — | — | — |
| 28 " | 46 % | 4,031250 | 0.99 | 14638 | отдельные нормобласты | — | — | — | — | — | — | — | — | — | — |
| 29 " | — | — | — | — | — | — | — | — | — | — | — | — | — | — | — |
| 30 " | — | — | — | — | — | — | — | — | — | — | — | — | — | — | — |

Утром найдено мертвым

26 X. Ть-же изменения. Полихроматофильные эритроциты до 11.5 μ в диаметре.

Диаметры эритроцитов:

| | | | | |
|-----|-----|-----|------|-------------|
| 7.3 | 8.5 | 5.5 | 8.0 | 7.5 |
| 7.6 | 9.0 | 7.5 | 7.3 | 9.0 |
| 6.8 | 6.0 | 5.8 | 11.0 | 8.0 |
| 8.0 | 7.8 | 9.3 | 8.0 | 6.0 и т. д. |

29 X. Дегенеративных изменений меньше. Мегалобласты нет; нормобласты в небольшом числе.

1 XI. Хроматофильных зерен меньше. Эритроциты нет.

4 XI. Хроматофильных зерен довольно много; "тени"; один нормобласт.

7 XI. Ть-же дегенеративные формы; несколько полихроматофильных эритроцитов до 9.5 μ в диаметре.

Диаметры эритроцитов:

| | | | | |
|-----|-----|-----|-----|-------------|
| 8.0 | 6.0 | 7.3 | 7.4 | 7.5 |
| 7.0 | 7.5 | 6.8 | 7.5 | 6.0 |
| 7.0 | 7.5 | 6.3 | 7.3 | 6.3 |
| 7.5 | 8.0 | 6.0 | 7.0 | 9.5 и т. д. |

10 XI. Очень много эритроцитов с хроматофильными зернами.

Примеры эритроцитов.

| Протоплазма. | | Ядро. | |
|--------------|---------------|----------|-----------------|
| Диаметр. | Характер. | Диаметр. | Характер. |
| 9.0 μ | полихроматоф. | 6.0 μ | густо-радиарное |
| 7.5 " | " | 4.5 " | пикноз |
| 8.0 " | " | 5.0 " | " |
| 8.0 " | " | 6.0 " | радиар. |
| 10.0 " | " | 6.0 " | " |
| 9.0 " | " | 5.0 " | пикноз |

Отдельные клетки Türk'a.

13 XI. Сильные дегенеративные изменения. Хроматофильных зерен много. Относительно много эритроцитов. Базофильная пятнистость некоторых эритроцитов.

Диаметры эритроцитов:

| | | | | |
|-----|-----|-----|-----|-------------|
| 7.5 | 6.0 | 8.0 | 5.0 | 8.0 |
| 9.0 | 7.5 | 8.5 | 5.0 | 7.5 |
| 7.0 | 7.0 | 7.0 | 9.5 | 4.5 |
| 7.5 | 7.5 | 7.5 | 8.0 | 9.0 и т. д. |

Примѣры эритробластовъ.

| Протоплазма. | | Ядро. | |
|--------------|---------------------|-----------|-----------------|
| Диаметръ. | Характеръ. | Диаметръ. | Характеръ. |
| 10.5 μ | полихроматоф. | 6.0 μ | густо-радиарное |
| 7.5 " | " | 5.0 " | пикнозъ |
| 7.5 " | ортохромат. | 4.0 " | " |
| 8.0 " | " | 6.0 " | густо-радиарн. |
| 7.5 " | базофильно-пятнист. | 5.0 " | пикнозъ |
| 9.0 " | " | 4.5 " | " |
| 7.5 " | " | 3.0 " | " |
| 8.0 " | " | 5.0 " | " |
| 8.5 " | " | 4.5 " | " |
| 10.0 " | " | 5.0 " | " и т. д. |

15 XI. Резекція ребра. Костнаго мозга довольно много; мегалобласты (до 14 μ въ діам.); значительное число митозовъ.

16 XI. Хромофильныхъ зеренъ много. Нѣсколько нормобластовъ. Базофильная пятнистость нѣкоторыхъ эритроцитовъ.

Диаметры эритроцитовъ:

| | | | | |
|-----|-----|------|-----|-------------|
| 8.0 | 9.0 | 11.5 | 9.0 | 7.0 |
| 9.0 | 7.3 | 9.0 | 8.5 | 7.3 |
| 8.0 | 6.0 | 7.5 | 7.0 | 7.4 |
| 8.0 | 8.0 | 6.5 | 7.5 | 9.0 и т. д. |

19 XI. Дегенеративныхъ явленій меньше. Базофильной пятнистости нѣтъ. Нѣсколько эритробластовъ средней величины и отдѣльные большіе (до 10,5 μ).

22 XI. Хромофильныхъ зеренъ много. Полихроматофильные эритробласты до 9,5 μ въ діаметрѣ.

25 XI. Хромофильныхъ зеренъ много; отдѣльные эритроциты съ базофильной пятнистостью.

28 XI. Большинство эритроцитовъ содержитъ хромофильныя зерна; нѣсколько базофильно-пятнистыхъ. Отдѣльные эритробласты.

Диаметры эритроцитовъ:

| | | | | |
|-----|-----|-----|-----|-------------|
| 7.0 | 8.5 | 6.0 | 8.0 | 9.0 |
| 7.5 | 7.5 | 6.0 | 9.0 | 7.0 |
| 9.0 | 7.0 | 4.8 | 8.5 | 8.3 |
| 4.5 | 6.5 | 8.0 | 4.5 | 7.5 и т. д. |

30 XI. Несмотря на полное отсутствіе всякихъ угрожающихъ симптомовъ еще 29/XI вечеромъ, животное 30/XI утромъ найдено мертвымъ.

Вскрытіе.

Въ полости рта большой твердый кусокъ капусты. Дыхательное горло свободно. Въ легкихъ ничего особеннаго.

Въ полостяхъ сердца жидкая кровь. Сердечная мышца вялая, макроскопически не измѣнена. Въ большихъ венахъ достаточное количество жидкой крови.

Въ слизистой желудка точечныя кровоизліянія; кишечника безъ измѣненія. Печень пронизана бѣловатыми узелками величиною въ булавочную головку и меньше; въ центрѣ узелковъ часто замѣчается просвѣтъ *venae centralis*.

Въ почкахъ макроскопически ничего особеннаго не замѣчается. Въ мочѣ довольно много бѣлка и слѣды гемоглобина. Селезенка сильно увеличена во всѣхъ діаметрахъ, мягкой консистенціи почти чернаго цвѣта; Мальпигіевыхъ тѣлецъ не видно.

Во всѣхъ костяхъ обильный красный мозгъ, почти не содержащій жира.

Больше рѣзкой общей анеміи нѣтъ.

Микроскопическое изслѣдованіе.

Печень. — Очаги омертвѣнія, въ которыхъ печеночныя клѣтки совершенно исчезли, и капилляры сильно расширены. Въ области этихъ очаговъ замѣчаются молодыя соединительнотканная и гигантскія клѣтки, содержащія пигментъ. Въ сосудахъ большія клѣтки съ обломками эритроцитовъ, лимфоидныя клѣтки, отдѣльные эритробласты и полиморфноядерные лейкоциты. Мѣлоцитовъ нѣтъ.

Довольно много пигментныхъ клѣтокъ съ диффузнымъ и зернистымъ желѣзосодержащимъ пигментомъ.

Въ мазкахъ отдѣльные мѣлоциты.

Почки. — Гиперемія капилляровъ. Въ извитыхъ канальцахъ зернистое перерожденіе и распадъ центральныхъ полювинъ эпителиальныхъ клѣтокъ.

Въ мозговомъ веществѣ только незначительныя измѣненія.

Реакція на гемосидеринъ обнаруживаетъ диффузное синее окрашиваніе эпителия извитыхъ канальцевъ и отдѣльныя разбросанныя пигментныя зерна.

Селезенка. — Трабекулы слабо развиты, фолликулы увеличены. Пульпа полнокровна, не содержитъ мѣлоцитовъ, зато — массу пигментныхъ клѣтокъ съ диффузнымъ и зернистымъ пигментомъ.

Въ мазкахъ селезенки эритробласты, отдѣльные зернистые лейкоциты и масса хромофильныхъ зеренъ.

Костный мозгъ. — Малыя, но довольно многочисленные жировыя клѣтки. Сосуды узки, отчасти набиты клѣтками съ обломками эритроцитовъ. Число гигантскихъ клѣтокъ немного увеличено, пигментныхъ клѣтокъ съ диффузнымъ и зернистымъ желѣзосодержащимъ пигментомъ много.

Среди кроветворныхъ клѣтокъ преобладаютъ незернистыя.

| Месяц и число. | Содержание гемоглобина. | Число красных кровяных шариков в мм ³ . | Среднее содержание гемоглобина в красных шариках. | Число бляшек кровяных шариков в мм ³ . | Число бляшек кровяных шариков в мм ³ . | Липосодержание кр. кр. шариков. | Весъ тѣла въ грамахъ. | Доза выпитого яда. | Операции. | Процентное распредел. клеток въ реберномъ мозгу. | | | На одинъ метабластъ. |
|----------------|-------------------------|--|---|---|---|---------------------------------|-----------------------|--------------------|-----------------|--|----------------------|---------------|----------------------|
| | | | | | | | | | | Зернистыхъ лейкоцитовъ. | Лимфоидныхъ клетокъ. | Метабластовъ. | |
| 28 VI | 87 % | 6.530000 | 1.0 | 10150 | — | — | — | — | Resectio costae | 35.1 | 34.5 | 30.4 | — |
| 30 " | 82 % | 6.368000 | — | 17160 | — | — | 1640 | 0.02 | — | — | — | — | — |
| 1 VII | — | — | — | — | — | — | — | 0.07 | — | — | — | — | — |
| 2 " | 75 % | 5.400000 | 1.06 | 8125 | — | — | — | 0.08 | — | — | — | — | — |
| 4 " | 42 % | 3.160000 | 1.00 | 10000(?) | — | — | — | — | Resectio costae | 41.0 | 44.6 | 14.4 | — |
| 5 " | — | 1.700000 | — | — | — | — | — | — | — | 21.6 | 37.0 | 41.4 | — |
| 6 " | — | — | — | — | — | — | — | — | — | — | — | — | — |

Утромъ найдено мертвыми 11 на 400 бляшек; diam. до 10.0 μ

Опыт № 8.

Крѣпкий сѣрый самецъ; вѣсъ 1640 гр.

28—30 VI. Нормальная картина крови; очень мало полихроматофильныхъ.

Диаметры эритроцитовъ:

| | | | | |
|-----|-----|-----|-----|-------------|
| 6.0 | 7.0 | 6.3 | 7.2 | 6.0 |
| 6.0 | 7.0 | 5.7 | 6.0 | 6.0 |
| 7.0 | 6.5 | 6.0 | 6.0 | 6.0 |
| 6.0 | 5.8 | 7.3 | 6.0 | 6.3 и т. д. |

Процентное распределение лейкоцитовъ.

| | |
|---|-------|
| Полиморфноядерныхъ амфифильныхъ | 61.5% |
| лимфоцитовъ | 27.6% |
| большихъ одноядерныхъ и переходныхъ формъ | 8.1% |
| эозинофильныхъ | 1.6% |
| „Mastzellen“ | 1.2% |

30 VI. Резекція ребра; при этомъ поранение плевры и пневмотораксъ, который однако переносится хорошо.

Въ резецированномъ ребрѣ такъ мало костнаго мозга (съ значительной примѣсью жира), что приготовленные препараты не годны для точнаго счисления клетокъ. Мегалобласты въ оч. незначительномъ количествѣ.

1 VII. Начало инъекцій лиридина.

2 VII. Свѣжій препаратъ: довольно многіе эритроциты содержатъ хромофильныя зерна, которыхъ въ сухихъ препаратахъ не видно.

4 VII. Животное довольно бодро. Въ препаратахъ крови тяжелыя дегенеративныя измѣненія: неправильныя контуры эритроцитовъ (въ сухомъ препар.), масса хромофильныхъ зеренъ, „тѣни“. Базофильной пятнистости нѣтъ.

Диаметры эритроцитовъ:

| | | | | | |
|-----|-----|-----|-----|-----|---------|
| 7.5 | 8.5 | 6.0 | 6.0 | 5.0 | 5.5 |
| 5.8 | 6.2 | 5.8 | 5.0 | 5.5 | и т. д. |
| 5.5 | 6.0 | 5.0 | 8.2 | 8.5 | — |
| 8.0 | 6.0 | 7.0 | 7.5 | 5.8 | — |

Отдѣльныя эритробласты (diam. до 10 μ), 11 на 400 бляшекъ.

Процентное распределение лейкоцитовъ.

| | |
|---|-------|
| Полиморфноядерныхъ амфифильныхъ | 40.0% |
| лимфоцитовъ | 40.0% |
| большихъ одноядерныхъ и переходныхъ формъ | 16.4% |
| эозинофильныхъ | 2.0% |
| „Mastzellen“ | 1.6% |

5 VII. Резекція ребра. Въ костномъ мозгу, содержащемъ еще довольно много жира, мало эритроцитовъ и эритробластовъ.

6 VII. Утромъ животное найдено мертвымъ, уже окоченнѣвшимъ.

Вскрытіе. Въ полостяхъ сердца и въ большихъ сосудахъ красные свертки и небольшое количество жиденькой крови.

Въ печени нѣсколько бѣловатыхъ узловъ, величиною въ рисовое зерно (кокцидиозъ). Поверхность разрѣза темно-краснаго цвѣта; болѣе грубыхъ измѣненій не видно.

Почки нормальной величины; границы корковаго и мозгового слоя ступеваны. Въ мочевомъ пузырьѣ около 8 к. ст. мутной буро-красной мочи съ значительнымъ содержаніемъ бѣлка и кровяного пигмента (реакціи гемоглобина).

Селезенка увеличена, темно-краснаго цвѣта, мягкой консистенціи.

Въ костяхъ (трубчатыхъ и плоскихъ) красный мозгъ съ примѣсью жира.

Общее малокровіе.

Микроскопическое изслѣдованіе.

Печень. — Очаговое вакуольное перерожденіе клѣтокъ, преимущественно въ центрахъ долекъ; мѣстами отдѣльныя некротическія клѣтки. Капилляры и мелкія вены расширены; въ просвѣтахъ капилляровъ и отчасти внѣ ихъ находятся полиморфно-ядерные лейкоциты, лимфоидныя клѣтки, отдѣльныя міелоциты и эритробласты.

Легкій сидерозъ печеночныхъ клѣтокъ; отдѣльныя настояція пигментныя клѣтки. Описанные макроскопическія бѣлые узлы подъ микроскопомъ оказываются очагами, состоящими изъ желтоватой аморфной массы (по van Gieson'y) и окруженными мелко-клѣточной инфильтраціей. Въ мазкахъ печени міелоциты и отдѣльныя эритробласты.

Селезенка. — Трабекулы слабо развиты, фолликулы, нормальной величины. Пульпа полнокровна, содержитъ лимфоидныя клѣтки, небольшое число міелоцитовъ и много зернистыхъ пигментныхъ клѣтокъ.

Въ мазкахъ масса хромофильныхъ зеренъ, міелоциты и отдѣльныя эритробласты.

Почки. — Гиперемія капилляровъ корковаго вещества и особенно клубочковъ. Вакуольное перерожденіе и слущиваніе эпителия Bowman'овскихъ капсулъ. Въ извитыхъ и прямыхъ канальцахъ эпителий вакуольно перерожденъ, и въ просвѣтахъ замѣчаются красные кровяные шарики, отчасти цѣлые, отчасти распавшіеся, и аморфныя желтыя массы. Въ сосудахъ также находятся обломки эритроцитовъ.

Костный мозгъ. Значительное число небольшихъ живыхъ клѣтокъ. Сосудистые просвѣты малы и содержатъ клѣтки съ обломками эритроцитовъ. Пигментныхъ клѣтокъ много, гигантскихъ относительно мало.

Сильная пролиферация паренхимы, въ которой участвуютъ всѣ типы кроветворныхъ клѣтокъ.

Опытъ № 9.

Хорошо упитанный сѣрый самецъ; вѣсъ 1750 гр.

2 XII. Нормальная кровь. Одинъ нормобласть.

Диаметры эритроцитовъ:

| | | | | |
|-----|-----|-----|-----|-------------|
| 7.5 | 6.5 | 6.3 | 7.0 | 7.0 |
| 7.0 | 7.0 | 7.3 | 7.0 | 6.0 |
| 6.5 | 7.5 | 6.0 | 7.0 | 6.8 |
| 7.0 | 6.5 | 7.5 | 7.3 | 7.0 и т. д. |

Полихромазіи нѣтъ.

3 XII. Резекція ребра. Ребро содержитъ мало краснаго мозга съ значительной примѣсью жира.

4 XII. Отдѣльныя полихроматофилы. Начало инъекціи пиродина.

7 XII. Очень тяжелыя дегенеративныя измѣненія красныхъ кровяныхъ шариковъ.

Подавляющее большинство эритроцитовъ (между прочимъ и отдѣльныя макроциты) содержитъ хромофильныя зерна: эритроциты имѣютъ совершенно неправильныя контуры (въ сухомъ препаратѣ). Небольшое число полихроматофильныхъ, не измѣненныхъ макроцитовъ.

Диаметры эритроцитовъ:

| | | | | |
|-----|-----|-----|-----|-------------|
| 6.0 | 6.0 | 5.8 | 6.5 | 10.0 |
| 8.0 | 6.0 | 6.0 | 6.0 | 6.0 |
| 9.0 | 5.5 | 9.0 | 6.0 | 9.0 |
| 6.0 | 6.3 | 7.0 | 5.0 | 5.8 и т. д. |

Помимо нѣсколькихъ нормобластовъ съ полихроматофильной и нормальной протоплазмой, найдены 3 относительно большихъ эритроблеста, діаметромъ въ 9, 10 и 10.5 μ .

10 XII. Смерть; вскрытие черезъ 5 часовъ.

Сердечная мышца вялая, блѣдна; полости сердца содержатъ красные свертки. Въ большихъ венахъ жидкая кровь.

Въ слизистой желудка довольно много петехій разной величины. Мускатная печень.

Почки темнаго цвѣта; границы корковаго и мозгового вещества не ясны. Моча (изъ мочевого пузыря) мутна, грязно-бураго цвѣта, содержитъ много бѣлка и гемоглобина; въ осадкѣ мочи масса крупныхъ цилиндровъ, состоящихъ изъ разной величины бурыхъ зернышекъ, и кѣтки почечнаго эпителия.

Селезенка увеличена, темно-краснаго цвѣта, мягка; Мальпигиевыхъ тѣлецъ не видно. Въ дистальныхъ концахъ больше-берцовой кости и костей предплечья жирный желтый мозгъ. Въ остальныхъ костяхъ красный мозгъ съ примѣсю жира.

Тяжелая анемія всѣхъ органовъ (кромѣ селезенки).

Микроскопическое изслѣдованіе.

Печень.—Небольшіе, центрально расположенные, участки съ вакуольнымъ перерожденіемъ печеночныхъ кѣтокъ; капилляры расширены и содержатъ полиморфноядерные лейкоциты, лимфоидные элементы и отдѣльные эритробласты.

Очень мало зернистаго пигмента въ печеночныхъ кѣтках; настоящихъ пигментныхъ кѣтокъ также немного.

Почки.—Тѣ же измѣненія, какъ и въ предыдущемъ опытѣ (№ 8), только еще болѣе сильныя.

При реакціи на гемосидеринъ эпителий извитыхъ канальцевъ окрасился въ диффузный свѣтло-синій цвѣтъ; подобно-же окрасились аморфныя массы въ просвѣтахъ нѣкоторыхъ канальцевъ.

Селезенка.—Трабекулы и фолликулы хорошо выражены. Пульпа полнокровна содержитъ группы мѣлоцитовъ и лимфоидныхъ кѣтокъ преимущественно около фолликулъ; кромѣ того отдѣльныя гигантскія кѣтки и довольно много пигментныхъ кѣтокъ чаще съ зернистымъ, чѣмъ диффузнымъ желъзосодержащимъ пигментомъ.

Въ мазкахъ довольно много мѣлоцитовъ, отдѣльные эритробласты и масса хромофильныхъ зеренъ.

Костный мозгъ.—Еще довольно обильная жировая кѣтка; число гигантскихъ и особенно пигментныхъ кѣтокъ съ диффузнымъ и зернистымъ пигментомъ увеличено.

Сосудистые просвѣты узки и содержатъ помимо эритроцитовъ эритробласты и лимфоидныя кѣтки.

Пролиферация паренхимы.

Опытъ № 9.

Острое отравленіе природными.

| Мѣсяцъ и число. | Содержаніе гемоглобина. | Число красныхъ кровяныхъ кѣтокъ на поле зрѣнія. | Среднее содержаніе гемоглобина въ каждой кѣткѣ. | Число эритроцитовъ на поле зрѣнія. | Число лейкоцитовъ на поле зрѣнія. | Вѣсъ тѣла въ граммахъ. | Доза ядовитаго вещества (английскаго). | Операцин. | | Зернистыхъ кѣтокъ, лимфоидныхъ кѣтокъ, и мѣлоцитовъ въ реберномъ мозгу. | На одну метр.-часть корковаго слоя. | | Липопротеинныя кѣтки въ печени кровяныя. | |
|-------------------------------|-------------------------|---|---|------------------------------------|-----------------------------------|------------------------|--|------------------|-----------|---|-------------------------------------|--------------|--|-----------------------------------|
| | | | | | | | | Resectio costate | посмертно | | Метр.-часть. | Норм.-часть. | | |
| 2 XII | 81 % | 5.880000 | — | — | — | 1750 | — | Resectio costate | 32,8 | 25,5 | 2,8 | 38,9 | 14,1 | не особ. много; диаметръ 6—10,5 μ |
| 3 " | — | — | 1,0 | — | — | — | 0,05 | — | — | — | — | — | — | |
| 4 " | 78 % | 5.440000 | — | 14000 | — | — | 0,05 | — | — | — | — | — | — | |
| 6 " | — | — | — | — | — | — | — | — | — | — | — | — | — | |
| 7 " | 51 % | 4.000000 | 0,76 | 20000 | — | — | — | — | — | — | — | — | — | |
| 8 " | — | — | — | — | — | — | 0,05 | посмертно | 10,6 | 27,2 | 5,1 | 58,1 | 11,3 | |
| 10 " | — | — | — | 8760 | — | — | — | — | — | — | — | — | — | |
| 10 XII въ 6 ч. утра — смерть. | | | | | | | | | | | | | | |

Разборъ опытовъ.

А. Измѣненія красныхъ кровяныхъ шариковъ текущей крови.

1. Общія замѣчанія.

Протоколы моихъ опытовъ подтверждаютъ давно известнѣйшій фактъ, что анилинъ и пиродинъ, введенные въ животный организмъ, вызываютъ цѣлый рядъ измѣненій въ красныхъ кровяныхъ шарикахъ и ведутъ къ болѣе или менѣе значительному малокровію.

Но прежде чѣмъ приступить къ описанію этихъ измѣненій, я долженъ немного оговориться относительно нормальной крови.

Кровь здороваго кролика весьма походитъ на человѣческую, — отличія лишь второстепенной важности. — Кроличья кровь свертывается скорѣе, поэтому и работать необходимо быстро, напр., считательныя пипетки нужно наполнять сейчасъ же послѣ появленія капли крови и непосредственно всасывать разводящія кровь растворы. Число красныхъ кровяныхъ шариковъ въ объемной единицѣ больше. У 9 здоровыхъ кроликовъ я въ среднемъ получалъ 6.157 (5,3—7,31) милл. въ куб. мм. Число это колеблется въ довольно широкихъ размѣрахъ у разныхъ индивидуумовъ, и даже у одного и того же индивидуума въ зависимости отъ условій, недостаточно еще извѣстныхъ. Такъ, напр. у кролика № 1 я находилъ 6,3—7,3, у № 9 — 5,4—5,9 милл. въ

куб. мм. Данныя, полученныя другими авторами*), хорошо сходятся съ моими; Н e i n z⁵⁸ (pg. 322) у 4 кроликовъ насчиталъ 5,87, 6,1, 5,95, 6,18 миллионъ въ куб. мм.; Н o l l m a n n⁶¹ находилъ 6,3—7,2 милл. и т. д.

Процентное содержаніе Нв'а въ крови, опредѣленное аппаратомъ S a h l i^{**}), колебалось отъ 64% до 82% Нв'а нормальной человѣческой крови. Насколько можно судить по свѣжему препарату кроличій эритроцитъ не блѣднѣе человѣческаго; если еще принять въ расчетъ большее число шариковъ въ объемной единицѣ у кролика, то относительно низкое процентное число Нв'а кажется поразительнымъ. Оно по моему объясняется легко тѣмъ, что діаметръ кроличьяго эритроцита меньше человѣческаго.

При одинаковой толщинѣ диска разница діаметра на 0,5 μ , напр. 7,0 μ вмѣсто 7,5 μ , обуславливаетъ уменьшеніе объема на 12,5%. По точнымъ измѣреніямъ Н e i n z⁵⁸ (pg. 360, 490) средній діаметръ эритроцита у кролика равняется 6,85 μ , значить на 0,6 μ меньше, чѣмъ у человѣка (7,5); такая разница достаточно объясняетъ относительно низкія процентныя цифры Нв'а, хотя конечно а priori нельзя отрицать наличности другихъ причинъ.

Уже въ нормальной крови кролика встрѣчаются отдѣльные эритроциты, діаметръ которыхъ значительно превышаетъ нормальный; обыкновенно такіе „макроциты“ отличаются также нѣкоторыми особенностями при окрашиваніи.

У одного здороваго животнаго встрѣтился ядросодержащій красный шарикъ (нормобластъ). Базофильной пятнистости я не находилъ, хотя она по A s k a n a z y⁸ (pg. 305)

*) Высоцкій¹⁴, (pg. 259 и слѣд.) отмѣчаетъ болѣе низкія цифры.

***) Аппаратъ Sahlі даетъ высокія цифры; 80% Нв'а по этому аппарату еще вполнѣ нормальная цифра.

иногда встрѣчается. Подробное изложеніе этихъ явленій находится ниже.

Относительно лейкоцитовъ нормальнаго кролика я только вкратцѣ замѣчу, что число ихъ подвержено значительнымъ колебаніямъ; въ среднемъ я нашелъ 12.700 въ куб. мм.

Процентныя цифры отдѣльныхъ видовъ бѣлыхъ кровяныхъ шариковъ приблизительно соответствуютъ человѣческимъ. Только вмѣсто нейтрофильной зернистости полиморфно-ядерные лейкоциты имѣютъ амфифильную, т. н. псевдо-эозинофильную *).

Отъ введенія въ животный организмъ анилина и пиродина происходятъ гистологическія измѣненія въ красныхъ клѣткахъ крови, которыя ведутъ къ разстройству въ жизни этихъ клѣтокъ, и даже къ гибели ихъ; чтобы компенсировать эту потерю, кроветворные органы развиваютъ усиленную дѣятельность и образуютъ большее противъ нормы количество новыхъ юныхъ шариковъ, которые, отчасти еще не вполне созрѣвшими, выбрасываются въ токъ крови. Слѣдов., при экспериментальныхъ анеміяхъ, вызываемыхъ кровяными ядами, аналогично анеміямъ человѣческой патологии, въ крови наблюдаются явленія перерожденія и возрожденія кровяныхъ тѣлецъ. Эти факты теперь могутъ считаться обезпеченнымъ достояніемъ науки. Ehrlich **) первый установилъ и послѣдовательно примѣнялъ этотъ принципъ дѣленія разнородныхъ, спутанныхъ явленій, наблюдаемыхъ при анеміяхъ, на регрессивныя и прогрес-

*) Псевдо-эозинофильная зернистость кролика вполне соответствуетъ нейтрофильной человѣка; такъ какъ эта зернистость, окрашивается какъ кислотами, такъ и основными красками, то по моему названіе „амфифильная зернистость“ самое подходящее.

**) Особенно послѣдовательно въ докладѣ „Über schwere anaemische Zustände“.

сивныя и дальѣ, такимъ образомъ, прочное основаніе для всѣхъ дальнѣйшихъ изслѣдованій въ этой области. Эта заслуга Ehrlich'a не умаляется тѣмъ, что большинство гематологовъ объясняетъ теперь нѣкоторыя отдѣльныя явленія иначе, чѣмъ понимаетъ ихъ Ehrlich.

Въ настоящей работѣ я поставилъ себѣ цѣлью изучить возрожденіе красныхъ кровяныхъ шариковъ при экспериментальномъ малокровіи. Для этого мнѣ кажется необходимымъ изъ полученной пестрой картины измѣненій крови сначала выдѣлить завѣдомо дегенеративныя явленія, а затѣмъ доказать относительно остальныхъ, что они дѣйствительно характерны для возрожденія крови.

Къ краснымъ кровянымъ шарикамъ относятся слѣдующія отмѣченныя въ протоколахъ опытовъ измѣненія:

а) общія:

- 1) паденіе числа кр. кр. шариковъ въ куб. мм.,
- 2) паденіе процентнаго содержанія Нв'a,

б) частныя:

- 3) образованіе зеренъ въ эритроцитахъ,
- 4) появленіе т. н. тѣней,
- 5) анизоцитозъ (макро- и микроциты),
- 6) измѣненіе средняго содержанія Нв'a въ каждомъ шарикѣ,
- 7) полихромазія,
- 8) базофильная пятнистость,
- 9) появленіе ядросодержащихъ кр. кр. шариковъ.

Изъ перечисленныхъ морфологическихъ измѣненій, безъ сомнѣнія, принадлежатъ къ первично дегенеративнымъ два: образованіе внутри-клѣточныхъ зеренъ и появленіе тѣней, — уже по той причинѣ, что эти измѣненія показываются въ определенное время послѣ введенія яда, и что ceteris paribus число такимъ образомъ измѣненныхъ шариковъ пропорціонально дозѣ яда.

II. Регрессивныя измѣненія.

Работая надъ экспериментальной желтухой, вызываемой кровяными ядами, М. Афанасьевъ¹ (pg. 281, 308);², (pg. 460 и слѣд.) замѣтилъ, что введенныя въ кровообращеніе кровяные яды дѣйствуютъ на эритроциты не одинаково. Послѣ инъекцій глицерина и пирогалловой кислоты наблюдались чисто гемолитическіе процессы: выступленіе гемоглобина изъ кр. кр. шариковъ, которые вслѣдствіе этого превращались въ тѣни, и послѣдовательная гемоглобинурия; — напротивъ, при отравленіи Toluylendiamin'омъ въ эритроцитахъ, отчасти обезцвѣченныхъ, появлялись зернистыя образованія, которыя, какъ оказалось, рано или поздно совершенно отдѣлялись отъ клѣтки и отлагались въ селезенкѣ (tumor lienis), костномъ мозгу, печени и отчасти въ почкахъ. При болѣе тяжелыхъ отравленіяхъ Toluylendiamin также вызывалъ гемоглобинемію и гемоглобинурию.

Позднѣ Heinz⁵⁷ (pg. 112 и слѣд.) доказалъ, что и многія другія вещества ароматическаго ряда, особенно фениль-гидразинъ и его производныя (пиродинъ), дѣйствуютъ на кр. кр. шарики, подобнымъ-же образомъ, а именно вызываютъ въ нихъ образованіе сильно преломляющихъ свѣтъ зеренъ*); эти зерна въ свѣжѣмъ препаратѣ легко окрашиваются метиль-фіолетомъ, и поэтому Heinz⁵⁸ (pg. 325) предлагаетъ для нихъ названіе „Blaukörner.“ Обыкновенно каждый шарикъ содержитъ по одному зерну, но перѣдко и 2—3, особенно при отравленіи фениль-гидразиномъ.

Оказалось, что даже небольшія дозы кровяныхъ ядовъ въ состояніи вызывать описанное измѣненіе, такъ у кролика

¹) Heinz, очевидно не знакомый съ работами Афанасьева, приписываетъ себѣ первенство открытія этого зернистаго перерожденія красныхъ кровяныхъ шариковъ.

черезъ сутки послѣ введенія 0,5 фениль-гидразина или пиродина почти всѣ эритроциты содержатъ зерна. Другія вещества дѣйствуютъ аналогично, только медленнѣе. Такъ опыты Heinz'a⁵⁸ (pg. 306) показываютъ, что при отравленіи анилиномъ зерна показываются только черезъ двое сутокъ.

То, что помимо зернисто-перерожденныхъ шариковъ, даже при тяжелыхъ отравленіяхъ, всегда находится небольшое число нормальныхъ, объясняется довольно просто (Heinz): въ дѣйствительности поражаются всѣ шарики (при достаточной дозѣ), но не одновременно, а постепенно, между тѣмъ изъ кроветворныхъ органовъ въ кровообращеніе поступаютъ новыя здоровыя клѣтки, которыя и смѣшиваются съ измѣненными.

Ehrlich³⁶ (pg. 39—41) также находилъ при своихъ опытахъ образованіе въ эритроцитахъ описанныхъ зеренъ; въ виду того, что эти зерна въ присушенныхъ препаратахъ принимаютъ тѣ же красящія вещества, которыми окрашивается Hb (эозинъ, Orange-G), Ehrlich предлагаетъ для нихъ названіе гемоглобинемическихъ тѣлецъ („haemoglobinaemische Innenkörper“).

Такія-же образованія встрѣчали Huber⁶² (pg. 241) при отравленіи динитробензоломъ и Ehrlich u. Lindenthal³³ (pg. 327; рисунки) въ одномъ случаѣ отравленія нитробензоломъ (у человѣка!).

Странно, что въ распространенныхъ руководствахъ гематологии зерна Афанасьева — Heinz'a и гемоглобинемическія тѣльца Ehrlich'a описываются какъ образованія, не имѣющія ничего общаго другъ съ другомъ; первыя какъ базофильныя, вторыя какъ оксифильныя включенія*).

³) Нанп. Grawitz, „Klinische Pathologie des Blutes“, pg 123; Naegeli, „Blutkrankheiten u. Blutdiagnostik“, pg 86 и 87.

На основаніи своихъ опытовъ я вполне убѣдился въ тождественности этихъ образований. Особенно доказательны въ этомъ смыслѣ присушенные, неокрашенные мазки, въ которыхъ зерна выступаютъ весьма рѣзко и ничѣмъ не отличаются отъ типичныхъ зеренъ Афанасьева — Heinz'a *); при окрашиваніи такихъ мазковъ оказывается, что зерна жадно притягиваютъ какъ основныя (метилъ-фіолетъ), такъ и кислыя красящія вещества (эозинъ), а изъ нейтральныхъ смѣсей (Triacid, Giemsa) выбираютъ кислую составную часть, — значитъ превращаются въ гемоглобинемическія тѣльца Ehrlich'a. Въ виду этой способности сильно окрашиваться, я называю эти дегенеративныя включенія въ эритроцитахъ „хромofilными зернами“, что мнѣ кажется болѣе подходящимъ, чѣмъ существующія названія („Blaukörper“, „haemoglobinaemische Innenkörper.“)

Въ приведенной работѣ Heinz'a ⁵⁸, находятся болѣе подробныя описанія всѣхъ этихъ включеній; поэтому я могу ограничиваться указанием на протоколы моихъ опытовъ, которые вполне подтверждаютъ результаты Heinz'a.

Въ началѣ отравленія у моихъ животныхъ число перерожденныхъ эритроцитовъ было гораздо меньше, чѣмъ въ опытахъ Heinz'a, такъ какъ я начиналъ съ малыхъ дозъ. Въ дальнѣйшемъ теченіи анеміи, пока продолжались выпрыскиванія, большинство эритроцитовъ постоянно содержало хромофильныя зерна; обыкновенно встрѣчались кромѣ того слабо окрашенные, освободившіеся отъ зеренъ шарики, и „тѣни“, какъ признаки продолжающагося перерожденія и отмиранія кровяныхъ тѣлецъ.

Что касается дальнѣйшей участи перерожденныхъ шариковъ, то Heinz ⁵⁸, показалъ, что они освобождаются отъ зеренъ отчасти въ текущей крови, а б. ч. уже въ селе-

*) Ehrlich и Heinz уже давно высказались въ томъ-же смыслѣ.

зенкѣ; самыя зерна отлагаются преимущественно въ селезенкѣ. Клѣтка обыкновенно теряетъ свой Нб, превращаясь въ т. н. „тѣнь“, или же распадается на нѣсколько обломковъ; какъ тѣни, такъ и обломки могутъ вызывать закупорки мелкихъ сосудовъ и геморрагическіе инфаркты, если не захватываются во время эндотелиальными клѣтками сосудовъ, главнымъ образомъ селезенки и печени, или же лейкоцитами, въ которыхъ обломки превращаются въ желѣзосодержащій пигментъ.

Свободный, выступившій въ плазму Нб отчасти выдѣляется почками, воспринимается же гл. обр. печеночными, костно-мозговыми и селезеночными клѣтками и перерабатывается дальше, въ концѣ концовъ превращается отчасти въ желчный, отчасти въ желѣзосодержащій пигментъ.

Число зернисто-перерожденныхъ шариковъ быстро уменьшается послѣ перенесенной острой анеміи; въ теченіе 9—16 дней они совершенно исчезаютъ изъ кровообращенія и погибаютъ окончательно.

Массовое погибаніе эритроцитовъ ведетъ къ очень значительному пониженію числа ихъ въ объемной единицѣ, къ малокровію, а послѣднее — къ усиленному компенсаторному возрожденію новыхъ юныхъ элементовъ, характерные признаки которыхъ изложены въ слѣдующей главѣ.

III. Прогрессивныя измѣненія.

1. Макроцитозъ.

Уже въ крови здороваго кролика иногда встрѣчаются красныя шарики, по величинѣ отличающіеся отъ обыкновенныхъ нормоцитовъ. Средній диаметръ эритроцитовъ у 7 здоро-

выхъ кроликовъ, по моимъ измѣреніямъ въ присушенномъ препаратѣ, равняется 6,74 μ . Heinz опредѣлилъ въ свѣжихъ препаратахъ 6,85 μ . Разница объясняется, вѣроятно, тѣмъ, что клѣтки немного сморщиваются при высыханіи и фиксаціи. Въ каждомъ препаратѣ нормальной крови находятся шарики, отступающіе отъ этого средняго діаметра въ ту или другую сторону, такъ что эритроциты діаметромъ въ 6 или 7,5 μ вполне могутъ быть отнесены къ нормальнымъ.

Но у большинства моихъ животныхъ въ здоровомъ состояніи встрѣчались отдѣльные эритроциты діаметромъ въ 8 μ и (рѣдко) еще больше, которые уже заслуживаютъ названіе „макроцитовъ“.

Съ наступленіемъ анеміи въ моихъ опытахъ число этихъ макроцитовъ нарастаетъ; вначалѣ они немногочисленны и всегда легко отличаются отъ всѣхъ остальныхъ эритроцитовъ, во-первыхъ своей величиной, а во вторыхъ тѣмъ, что не содержатъ хромофильныхъ дегенеративныхъ зеренъ, между тѣмъ какъ почти всѣ остальные шарики снабжены этими зернами. Чѣмъ дальше идетъ анемія, тѣмъ больше число макроцитовъ; въ концѣ концовъ они составляютъ большинство и тогда уже отчасти содержатъ зерна.

Это постепенное нарастаніе числа макроцитовъ легко прослѣдить на табличкахъ діаметра эритроцитовъ, которыя я помѣстилъ въ протоколахъ; оно ведетъ, какъ доказалъ уже Tallqvist¹³⁴ (pg. 105), къ увеличенію средняго діаметра всѣхъ эритроцитовъ.

Для примѣра привожу опытъ № 2, во время котораго наблюдались слѣдующіе діаметры эритроцитовъ въ μ :

| | Число кр. шариковъ въ миллионахъ. | minimum | maximum | средній | Разница между min. и max. |
|--------|-----------------------------------|---------|---------|---------|---------------------------|
| 12 VI | 7,0 | 6,0 | 7,5 | 6,7 | 1,5 |
| 15 VI | 5,5 | 6,0 | 7,8 | 6,74 | 1,8 |
| 18 VI | 5,2 | 5,8 | 8,0 | 6,63 | 2,2 |
| 21 VI | 4,2 | 5,0 | 9,0 | 6,93 | 4,0 |
| 25 VI | 2,9 | 5,0 | 10,0 | 7,41 | 5,0 |
| 27 VI | 2,7 | 6,2 | 10,0 | 7,78 | 3,8 |
| 1 VII | 2,7 | 6,0 | 9,5 | 8,0 | 3,5 |
| 5 VII | 3,2 | 6,0 | 10,0 | 8,03 | 4,0 |
| 11 VII | 1,5 | 6,0 | 11,5 | 8,38 | 5,5 |
| 12 VII | 2,0 | 4,8 | 12,0 | 8,16 | 7,2 |

Таблица эта показываетъ, что, тѣмъ сильнѣе анемія, тѣмъ 1) встрѣчаются болѣе крупные макроциты, 2) тѣмъ больше средній діаметръ всѣхъ шариковъ, 3) тѣмъ больше разница между макро-и микроцитами, и тѣмъ сильнѣе, значитъ, анизоцитозъ.

Я не буду приводить другихъ примѣровъ, такъ какъ въ остальныхъ опытахъ результаты были тѣ-же; кромѣ того Tallqvist¹³⁴ въ аналогичныхъ опытахъ весьма точно опредѣлялъ средніе и крайніе діаметры эритроцитовъ и пришелъ къ подобнымъ же выводамъ.

Относительно значенія макроцитовъ при анеміяхъ существуютъ разные взгляды.

Часть авторовъ [Ehrlich³⁶ (pg. 46), Ehrlich-Lazarus³⁷ (pg. 42), Tallqvist¹³⁴ (pg. 108), Heinz⁵⁸ (pg. 360) и др.] смотритъ на нихъ, какъ на явленіе патологической регенерации крови. По Ehrlich'у и его школѣ макроциты образуются изъ мегалобластовъ подобно тому, какъ нормоциты изъ нормобластовъ; они являются признакомъ „мегалобластическаго перерожденія“ костнаго мозга и встрѣчаются почти исключительно при прогрессивномъ злокачественномъ малокровіи.

Другіе изслѣдователи [Mya⁸⁹, Grawitz⁵² (pg. 103, 104), Reckzeh¹¹⁰ (pg. 180)] допускаютъ иную возможность. Grawitz⁵² (pg. 115) думаетъ, что „эти клѣтки потерпѣли набуханіе въ текущей крови, — съ одной стороны вслѣдствіе разжиженія крови (при анеміяхъ), и съ другой вслѣдствіе своей патологической организаціи“.

Grawitz склоненъ считать макроциты при тяжелыхъ анеміяхъ дегенеративными формами, а въ другихъ случаяхъ (хлорозъ, кровотеченія) причисляетъ ихъ къ молодымъ формамъ возрождающейся крови.

Naegeli⁹² (pg. 82) строго различаетъ настоящіе, богатые гемоглобиномъ, макроциты отъ набухшихъ формъ, которыя встрѣчаются при хлорозѣ и никогда не достигаютъ очень значительной величины.

Точными изслѣдованіями Georgopoulos'a⁴⁰ (pg. 324—325) выяснено, что теорія Grawitz'a не выдерживаетъ строгой критики; Georgopoulos показалъ, что пока эритроциты въ состояніи сохранить свою дискообразную форму, они не увеличиваются въ гипотоническихъ растворахъ, не уменьшаются въ гипертоническихъ. Далѣе, въ человѣческой патологіи нельзя было установить никакой связи между H₂O-содержаніемъ крови и величиной эритроцитовъ; при гидреміи иногда встрѣчались малыя формы, при сгущеніи крови (отъ поносовъ) большія.

На макроциты моихъ малокровныхъ кровяныхъ элементовъ я смотрю какъ на юные, регенеративные элементы по слѣдующимъ причинамъ.

- 1) Макроциты часто встрѣчаются въ костномъ мозгу, гдѣ трудно допустить гидремическое набуханіе.
- 2) Рядомъ съ макроцитами въ той-же плазмѣ постоянно встрѣчаются нормоциты, безъ признаковъ набуханія.
- 3) Макроциты часто богаты Hb'омъ, что трудно объяснить теоріей набуханія.

4) Набухшіе въ искусственныхъ гипотоническихъ растворахъ нормоциты вовсе не превращаются въ макроциты, но принимаютъ колпако-resp. шарообразную форму*).

5) Въ началѣ пиродиновыхъ анемій всѣ эритроциты зернисто-перерождены, кромѣ макроцитовъ (см. выше протоколы).

Tallqvist¹³⁴ (pg. 108, 125) и Heinz⁵⁸ (pg. 360) въ аналогичныхъ опытахъ приходятъ къ тѣмъ-же выводамъ, которые не сходятся только въ одномъ отношеніи. Heinz на основаніи свѣжихъ препаратовъ опредѣляетъ макроциты какъ клѣтки бѣднаго гемоглобиномъ. Напротивъ, Tallqvist утверждаетъ, что макроциты отличаются яркимъ цвѣтомъ и поэтому предполагаетъ у нихъ значительное содержаніе Hb'a.

У моихъ животныхъ послѣ первыхъ дозъ кровяного яда въ свѣжихъ препаратахъ макроциты были блѣднѣе нормоцитовъ; но въ послѣдствіи, при подострыхъ анеміяхъ часто встрѣчались богатые Hb'омъ макроциты, иногда съ болѣе насыщеннымъ желтымъ оттѣнкомъ, чѣмъ нормоциты.

Въ окрашенныхъ препаратахъ макроциты были обыкновенно темнѣе нормоцитовъ (полихромазія) и нерѣдко сильно окрашены. Но окрашенные препараты не вполне доказательны**).

Различныя показанія Heinz'a и Tallqvist'a вѣроятно, объясняются тѣмъ, что Heinz наблюдалъ только острую анемию, а Tallqvist говорить о хроническихъ; и мы имѣемъ полное основаніе предположить, что каждый шарикъ при острой анеміи содержитъ относительно мало, при хронической, наоборотъ, относительно много Hb'a.

*) Въ этомъ я неоднократно убѣдился при смѣшаніи крови съ гипотоническими растворами.

**) Ср. ниже главу о костномъ мозгѣ.

2. Среднее содержание гемоглобина въ отдѣльномъ красномъ кровяномъ шарикѣ.

Давно уже извѣстно [Hauser⁵⁶, Quincke¹⁰⁶ (pg. 577), Laache⁶⁹ (pg. 219), Lazarus^{37a} (pg. 110, 111) и др.], что при прогрессивномъ злокачественномъ малокровіи процентное содержаніе Нв'а падаетъ въ меньшей степени, чѣмъ число кр. кр. шариковъ въ куб. мм.; наоборотъ при хлорозѣ и вторичныхъ анеміяхъ Нв'а меньше, чѣмъ слѣдовало ожидать по числу кр. кр. шариковъ. — Очевидно въ 1-омъ случаѣ на каждый шарикъ приходится относительно много, во 2-омъ относительно мало Нв'а. Другими словами, если каждый шарикъ въ нормѣ содержитъ единицу Нв'а, то при разныхъ анеміяхъ онъ въ среднемъ содержитъ больше или меньше единицы. Это среднее содержаніе Нв'а въ отдѣльномъ шарикѣ я для краткости называю коэффициентомъ гемоглобина *) и по примѣру другихъ авторовъ обозначаю нормальный коэффициентъ черезъ 1,0.

Въ своемъ сочиненіи объ экспериментальныхъ анеміяхъ Tallqvist¹³⁴, (pg. 117 и слѣд.) подробно разбираетъ измѣненія коэффициента Нв'а; онъ между прочимъ установилъ интересный фактъ, что при острыхъ анеміяхъ (отъ кровяныхъ ядовъ) коэффициентъ бываетъ пониженъ, при хроническихъ-же — повышенъ **) сравнительно съ нормой.

Далѣе Tallqvist нашелъ во время хронической анеміи, что maximum средняго діаметра эритроцитовъ не совпадаетъ съ maximum'омъ коэффициента Нв'а. —

*) Синонимы: „Haemoglobinwert“, „Tinctionscoefficient“, „Färbeindex“ (Naegeli).

**) Расчетъ коэффициента производится по формулѣ:

$$\frac{\text{найденный процентъ Нв'а}}{\text{нормальный процентъ Нв'а}} = \frac{\text{найд. число кр. кр. ш.}}{\text{нормальн. число кр. кр. ш.}} = \text{коэфф. Нв'а.}$$

Поэтому, по мнѣнію Tallqvist'a, увеличеніе коэффициента зависитъ не только отъ увеличенія діаметра эритроцитовъ, но и отъ другихъ причинъ.

Resckeh¹¹⁰ (pg. 181), въ своихъ опытахъ пользовался только пирогалловой кислотой и констатировалъ также при болѣе продолжительной анеміи увеличеніе коэффициента Нв'а.

То же самое показываютъ таблицы Hollmann'a⁶¹, хотя самъ авторъ не производилъ расчета; продолжительное разрушеніе крови пирогалловой кислотой и анилиномъ повело къ нарастанію коэффициента.

Grawitz⁵², (pg. 225), считаетъ увеличеніе коэффициента Нв'а при прогрессивномъ злокачественномъ малокровіи недоказаннымъ; по его мнѣнію количество Нв'а только кажется относительно высокимъ, такъ какъ при счисленіи кр. кр. шариковъ мы не считаемъ многочисленныхъ при этой болѣзни, т. н. карликовыхъ формъ („Zwerg- und Krüppelformen“) и поэтому получаемъ слишкомъ низкія цифры для кр. кр. ш.

Что касается экспериментальныхъ анемій отъ кровяныхъ ядовъ, то это возраженіе не имѣетъ силы. При хроническомъ отравленіи природнымъ правда встрѣчаются карликовыя формы и обломки эритроцитовъ, которыя при счисленіи пожалуй можно просмотрѣть. Но, напр. пирогалловая кислота (Tallqvist) и анилинъ обыкновенно не ведутъ къ распаденію шариковъ текущей крови, и всетаки коэффициентъ Нв'а увеличенъ.

При остромъ отравленіи кровяными ядами наоборотъ коэффициентъ пониженъ, несмотря на то, что здѣсь обломки распавшихся шариковъ встрѣчаются гораздо чаще.

Наконецъ, при полномъ отсутствіи всякихъ обломковъ въ періодъ регенерации послѣ хронической анеміи отъ кровяныхъ ядовъ коэффициентъ высокъ, послѣ острой анеміи низокъ (Tallqvist).

Остальные возражения против значения коэффициента обесцвечиваются доводами Tallqvista¹³⁴, который объясняет разницу коэффициента при острой и хронической анемиях весьма убедительно.

Точным химическим и микроскопическим анализом органов своих животных он констатировал значительное отложение желѣзо-содержащаго пигмента при хронической, и незначительное при острой анемии. Далѣе онъ показалъ, что острое отравленіе ведетъ къ распаду кровяныхъ шариковъ въ текущей крови, гемоглобинеміи и гемоглобинуриі, значить, къ выдѣленію Нв'а наружу. Наоборотъ, при постепенномъ отравленіи малыми дозами ничего подобнаго не наблюдалось. Кр. кр. шарики распадаются вѣроятно въ органахъ, а зернистый пигментъ, продуктъ распада ихъ, отлагается въ селезенкѣ, печени, костномъ мозгу и отчасти въ другихъ органахъ.

Вполнѣ понятно, что большой запасъ гемосидерина, которымъ располагаютъ хронически малокровные животные, способствуетъ образованію богатыхъ Нв'омъ шариковъ.

Мои опыты вполнѣ подтверждаютъ эти результаты Tallqvista.

При подострыхъ анеміяхъ постоянно наблюдается повышение коэффициента Нв'а, какъ показываетъ 3-ій столбецъ на таблицахъ опытовъ (№№ 1, 2, 3, 4, 6, 7); въ періодъ регенерациі (№ 1) коэффициентъ падаетъ медленно до нормы.

Въ опытахъ съ болѣе острымъ отравленіемъ (№ 5, 8, 9) коэффициентъ не повышается; онъ падаетъ (№ 9), или остается неизмѣненнымъ. Въ опытахъ № 8 и № 9 наблюдалась гемоглобинуриа, значить потеря Нв'а.

Я довольствуюсь констатированіемъ этихъ фактовъ. Результаты моихъ счисленій не достаточно точны, чтобы на основаніи незначительныхъ колебаній коэффициента можно было позволить себѣ другія заключенія. Очень можетъ быть, что вторичныя колебанія обязаны своимъ происхожде-

ніемъ отчасти техническимъ неточностямъ. Нѣкоторыя очень высокія цифры въ опытѣ № 2 мнѣ также кажутся не вполнѣ достоверными.

3. Полихромазія.

При обработкѣ красящими смѣсями, которыя содержатъ кислыя и основныя краски, (напр. Eosin-Methylenblau, Eosin-Haematoxylin, триаидъ, Giemsa и др.) нормальный эритроцитъ выбираетъ только кислую составную часть: Eosin, Orange-G. и т. д.; протоплазма его, какъ чисто оксифильная, окрашивается въ розово-красный, геср. желтокрасный, цвѣтъ (такъ наз. „ортохромазія“). Уже въ нормальной крови кролика встрѣчаются шарики, которые окрашиваются нѣсколько иначе, — они кромѣ кислой притягиваютъ также основную часть красящей смѣси, и окрашиваются, напр., смѣсью Giemsa или Eosin-Methylenblau въ красно-фіолетовый или фіолетовый, а триаидомъ — въ пурпурово-красный цвѣтъ. Это явленіе принято называть полихроматофилией или полихромазіей кр. кр. шариковъ; предложенное Ehrlich'омъ названіе „анемическое перерожденіе“, не укоренилось.

Давній споръ о значеніи полихромазиі между Ehrlich'омъ³⁵ (pg. 41);³⁶ (pg. 37—39);³⁷ (pg. 33—34) и Габричевскимъ⁴⁸ (pg. 91), теперь можетъ считаться почти рѣшеннымъ. — Первый видѣлъ въ ней признакъ некроза дископлазмы, второй отстаивалъ регенеративный характеръ ея. Оказалось, что такіе завѣдомо юныя формы, какъ эритробласты, часто полихроматофильны (Габричевскій), особенно часто въ костномъ мозгу (Askanazy); Askanazy⁶ (pg. 88, 89 и таблица) и Schaumann¹¹⁹ (pg. 147) описали митозы эритробластовъ съ полихроматофильной протоплазмой, и наконецъ Engel⁴⁰ (pg. 206) постоянно находилъ полихромазію въ крови здороваго зародыша, гдѣ, конечно, нельзя

предположить дегенеративных процессовъ. Съ другой стороны известно, что медленно отмирающіе въ закрытыхъ и нагрѣтыхъ ящичкахъ или въ гематомахъ эритроциты также теряютъ свою оксифилію и превращаются въ полихроматофильные [Maragliano⁷⁷ (pg. 152);⁷⁸ (pg. 431 и слѣд.)]. Слѣдовательно можно думать, что существуютъ двѣ полихромазіи — юная и старческая.

Но старческой полихромазіи въ текущей крови никто еще не доказалъ, и поэтому Askanazy⁶ (pg. 88), Dunin⁸² Jawein⁶⁴ (pg. 904), P. Schmidt¹²⁴ (pg. 791), Naegeli⁹¹ (pg. 89) и др. съ полнымъ основаніемъ считаютъ полихроматофильные шарики текущей крови исключительно юными формами.

Weidenreich¹⁴⁰ и Grawitz⁵² (pg. 119—120) предлагаютъ слѣдующее объясненіе. Шарикъ, думаютъ они, состоитъ изъ базофильной оболочки („Zellmembran“) и оксифильнаго Нв'а; а значительное содержаніе Нв'а обуславливаетъ оксифильный характеръ нормальнаго шарика; напротивъ въ бѣдныхъ Нв'омъ шарикахъ базофилия оболочки менѣе затемняется и придаетъ шарикъ полихроматофильный характеръ. Того же мнѣнія Aschheim⁴. Слѣдовательно по этой теоріи полихромазія ничто иное, какъ бѣдность Нв'омъ. Такое возрѣніе по Naegeli⁹¹ (pg. 89) врядъ-ли правильно: если бѣдность Нв'омъ обуславливаетъ помихромазію, то центральное вдавленіе шарика, какъ наиболѣе бѣдное Нв'омъ, было-бы сильнѣе всего полихроматофильнымъ; въ дѣйствительности же оно только блѣднѣе периферіи.

Для рѣшенія этого вопроса я изслѣдовалъ эмбриональную кровь кролика въ свѣжихъ и окрашенныхъ препаратахъ. Оказалось, что въ свѣжемъ препаратѣ всѣ эритроциты были одинаковаго, свѣтло-желтаго цвѣта, и содержали значительное количество Нв'а. Напротивъ въ окрашенномъ препаратѣ почти $\frac{1}{3}$ всѣхъ шариковъ оказалась полихроматофиль-

ной. Очевидно богатый Нв'омъ шарикъ одновременно можетъ быть и полихроматофильнымъ.

Troje¹³⁶ (pg. 56—57), Zenoni¹⁴⁵, Jawein⁶⁴ (pg. 904), P. Schmidt¹²⁴ (pg. 791) полагаютъ, что полихромазія зависитъ отъ растворенія базофильнаго ядра въ протоплазмѣ.

Однако противъ этого говорить 1) полихромазія эритробластовъ, особенно въ стадіи каріокинеза (Askanazy) и 2) нѣкоторыя особенности окрашиванія: Pyronin-Methylgrün'омъ (смѣсь двухъ основныхъ красокъ) ядра окрашиваются въ сине-зеленый, полихроматофильная протоплазма — въ красный цвѣтъ.

Tallqvist¹³⁴ (pg. 116, 117) и Heinz⁶⁸ (pg. 361) постоянно встрѣчали при экспериментальныхъ анеміяхъ полихромазію, преимущественно въ непорожденныхъ макроцитахъ и поэтому видятъ въ ней признакъ юности клѣтки.

Reckzeh¹¹⁰ (pg. 178) нашелъ въ своихъ опытахъ увеличеніе числа полихроматофильныхъ шариковъ при нарастаніи анеміи и поэтому считаетъ ихъ вырождающимися.

Такое заключеніе мнѣ кажется неправильнымъ, потому что съ тѣмъ-же правомъ можно было-бы и эритробласты признать за вырождающіяся формы *).

На основаніи моихъ опытовъ я могу вполне присоединиться къ мнѣніямъ Heinz'a и Tallqvista. Послѣ первыхъ инъекцій кроваго яда кр. кр. шарики обыкновенно можно было раздѣлить на 2 категоріи:

- 1) ортохроматическіе нормоциты съ хромофильными зернами, слѣдов. перерожденные, и
- 2) макроциты, б. ч. полихроматофильные, которые почти никогда не содержали зеренъ.

Очевидно полихроматофилы попали въ кровообращеніе послѣ того, какъ ядъ успѣлъ развить свое дѣйствіе, слѣдов. являются юными элементами.

*) что повидимому утверждаетъ Кантакузенъ⁸⁸.

Вполнѣ понятно, что при повторныхъ инъекціяхъ кровяныхъ ядовъ поражаются и эти юныя формы текущей крови, но всегда можно находить значительное число и неперережденныхъ полихроматофиловъ.

Въ протоколахъ опытовъ помѣщены таблицы, въ которыхъ отмѣчены діаметры эритроцитовъ; цифры напечатанныя жирнымъ шрифтомъ означаютъ, что данная клѣтка была полихроматофильна.

Изъ этихъ таблицъ выясняется,

- 1) что число полихроматофильныхъ клѣтокъ въ общемъ увеличивается съ нарастаніемъ анеміи;
- 2) что въ началѣ періода регенерации (опытъ № 1. 9 VII) послѣ анеміи, полихроматофилы наблюдаются еще въ относительно большомъ количествѣ и исчезаютъ постепенно уже съ улучшеніемъ состава крови;
- 3) что діаметръ полихроматофильныхъ клѣтокъ обыкновенно больше діаметра ортохроматическихъ.

Для большей наглядности привожу примѣры:

У кролика № 1 найдены слѣдующіе діаметры кр. шариковъ въ μ

| | minimum | maximum | средній. |
|------------------------------|---------|---------|----------|
| 25 VI. полихроматофильныхъ: | 7,5 | 11,0 | 8,9 |
| ортохроматическихъ: | 5,0 | 7,5 | 6,3 |
| 21 VII. полихроматофильныхъ: | 8,0 | 11,5 | 9,07 |
| ортохроматическихъ: | 4,5 | 9,0 | 7,05 |

У кролика № 7:

| | | | |
|----------------------------|-----|------|------|
| 26 X. полихроматофильныхъ: | 7,6 | 11,0 | 8,8 |
| ортохроматическихъ: | 5,5 | 8,0 | 6,96 |

| | minimum | maximum | средній. |
|-----------------------------|---------|---------|----------|
| 16 XI. полихроматофильныхъ: | 6,0 | 11,5 | 8,5 |
| ортохроматическихъ: | 6,0 | 9,0 | 7,5 |

и т. д. . .

Очевидно, діаметры полихроматофильныхъ шариковъ превышаютъ діаметры ортохроматическихъ, особенно въ первой стадіи анеміи. Впослѣдствіи эта разница уменьшается, благодаря появленію ортохроматическихъ макроцитовъ и полихроматофильныхъ микроцитовъ, но не исчезаетъ.

Всѣ эти факты, особенно полихромазія завѣдомо юныхъ макроцитовъ, безусловно говорятъ за регенеративный характеръ полихромазіи.

4. Базофильная пятнистость эритроцитовъ.

Только что разобранна явленія регенерации крови (макроцитозъ, увеличеніе коэффициента Hb'a и полихромазія) толкуются большинствомъ авторовъ довольно одинаково; зато о значеніи базофильной пятнистости идутъ еще горячіе споры. Я только вкратцѣ буду приводить мнѣнія отдѣльныхъ представителей и намѣчу тѣ факты, на которыхъ основываются эти мнѣнія. —

Относительно давно уже извѣстно, что при нѣкоторыхъ анеміяхъ въ текущей крови встрѣчаются эритроциты, снабженные мелкими базофильными зернами или пятнышками. Первые наблюдатели этого явленія: Askanazy⁶ (pg. 85), Engel⁴¹ Litten⁷¹ (pg. 717, 719), Jawein⁶⁴ (pg. 904), P. Schmidt¹²⁴ (pg. 791) и др. видѣли въ зернахъ продукты распадѣнія ядра, — Plehn¹⁰¹ (pg. 483) считалъ ихъ зародышами малярійныхъ плазмодій.

Противъ теоріи идрогеннаго происхожденія пятнистости. Grawitz⁵⁰ (pg. 586); ⁵¹ (pg. 182); ⁵² (pg. 121—122) и другіе указываютъ на слѣдующія факты:

- 1) Отсутствие переходных формъ между настоящими обломками ядеръ и пятнами.
- 2) Отсутствие пятнистыхъ шариковъ въ костномъ мозгу.
- 3) Эритробласты съ неповрежденнымъ ядромъ нерѣдко снабжены пятнами, иногда даже въ стадіи непрямого дѣленія ядра [Bloch²⁰ (pg. 279, 280) и др.].
- 4) Пятнистые эритроциты находятся въ текущей крови иногда при полномъ отсутствіи ядросодержащихъ кр. кр. шариковъ.
- 5) „Pyronin-Methylgrün“ окрашиваетъ ядра въ синезеленый, пятна-же въ красный цвѣтъ. [Boellke²⁷, (pg. 80)].

Behrend¹¹, *) Strauss¹³² (pg. 268) и Bloch²⁰ (pg. 279) установили, что базофильная пятнистость встрѣчается особенно часто при хроническомъ отравленіи свинцомъ. Цѣлый рядъ авторовъ [Hamel⁵⁴ (pg. 357), Grawitz⁵¹ (pg. 183), Moritz⁸⁵ (pg. 86)] подтверждаетъ это наблюденіе, отчасти экспериментально. — Boellke²⁷ (pg. 61) констатировалъ отсутствіе пятнистости при анеміи отъ наружныхъ кровотеченій и наоборотъ часто находилъ ее при кровотеченияхъ въ пищеварительный трактъ.

Далѣе, пятнистость часто встрѣчается при злокачественномъ прогрессивномъ малокровіи, при анеміи отъ ленточныхъ глистовъ, при септическихъ и другихъ изнуряющихъ болѣзняхъ, которыя протекаютъ подъ видомъ хроническихъ интоксикацій.

На этомъ основаніи многие авторы [Grawitz, Cohn²⁹ (pg. 186), Hamel, Bloch²¹ (pg. 503), Loewenthal⁷⁴ (pg. 254—256), Moritz, Boellke, Reckzeh¹¹⁰ (pg. 180),

*) Въ дальнѣйшемъ тотъ же авторъ называется Borchardt (вѣроятно опечатка!).

Rosin u. Bibergeil¹¹³ (pg. 213)] считаютъ базофильную пятнистость дегенеративнымъ явленіемъ, которое вызывается дѣйствіемъ кровяныхъ ядовъ, и называютъ ее зернистымъ перерожденіемъ кр. кр. шариковъ (Grawitz). Появленіе пятнистыхъ эритроцитовъ при кровотеченияхъ въ кишечный трактъ Grawitz и Boellke объясняютъ всасываніемъ ядовитыхъ продуктовъ, будто-бы образующихся при разложеніи крови.

Какъ ни хорошо обосновано это воззрѣніе, оно всетаки не выдерживаетъ строгой критики [cf. Naegeli⁹¹ (pg. 93—96)]. Изъ доступной мнѣ литературы привожу слѣдующія данныя, трудно совместимыя съ теоріей дегенерации.

- 1) P. Schmidt¹²⁴, Jawein⁶⁴ и Naegeli наблюдали на высотѣ тяжелыхъ анемій отсутствіе или только незначительное число пятнистыхъ шариковъ; въ періодъ регенерации послѣ анемій пятнистые шарики появлялись массами.
- 2) Въ одномъ смертельномъ случаѣ анеміи отъ широкаго лентца по Naegeli⁹¹ (pg. 93) пятнистые шарики отсутствовали въ крови, зато нашлись въ большомъ числѣ въ костномъ мозгу (при вскрытіи).
- 3) Cohn²⁹ (pg. 186) и Askanazy⁸ (pg. 307) добились появленія пятнистыхъ шариковъ посредствомъ кровопусканій (экспериментально).

Наоборотъ соли свинца не дѣйствуютъ на эритроциты *in vitro*; Sabrazès, Bourret et Léger¹¹⁶ (pg. 941) впрыскивали растворы уксусно-кислого свинца животнымъ въ перетянутыя жгутомъ конечности и получили отрицательный результатъ.

- 4) Пятнистые эритроциты встрѣчаются постоянно въ крови бѣлыхъ мышей, находящихся въ стадіи эмбриональнаго развитія [Engel⁴¹, Bloch²⁰, P. Schmidt],

нерѣдко у новорожденныхъ кроликовъ, иногда у челоѣческаго зародыша [Naegeli⁹¹ (pg. 96)] рѣдко у здороваго взрослого челоѣка [Strauss¹³², Ullmann¹³⁷], особенно послѣ принятія препаратовъ Нв'а [Naegeli⁹¹ (pg. 94)], иногда у здороваго взрослого кролика [Askanazy⁸ (pg. 305)].

- 5) Иногда базофильная пятнистость находится не въ эритроцитахъ, а только въ эритроблстахъ.

На основаніи этихъ данныхъ Naegeli и др. отстаиваютъ положеніе, что базофильная пятнистость подобно полихромазіи есть признакъ юности кр. шариковъ.

Изъ авторовъ, вызвавшихъ пятнистость экспериментально, за это же стоятъ Sabrazès, Bourret et Léger, P. Schmidt и Askanazy; противоположнаго мнѣнія (дегенерация) придерживаются Hamel, Bloch, Moritz, Loewenthal, Cohn, Reckzeh.

Что касается моихъ собственныхъ наблюденій, то я могу сказать слѣдующее. —

Въ двухъ опытахъ (№ 8 и № 9) съ относительно острой анеміей пятнистости эритроцитовъ я не нашель.

Во всѣхъ остальныхъ случаяхъ встрѣчались пятнистые шарики, иногда въ большемъ числѣ (№ 1), иногда наоборотъ только въ единичныхъ экземплярахъ (№ 3 и № 4).

Какой нибудь закономерной связи съ дозой выпрыснутаго яда, со степенью анеміи, съ числомъ эритроцитовъ въ куб. мм. или съ процентнымъ содержаніемъ Нв'а я констатировать не могъ. Въ опытѣ № 2 я находилъ только отдѣльные пятнистые эритроблсты; пятнистыхъ эритроцитовъ не было.

Интересно, что пятнистость появлялась не раньше, чѣмъ на 4-ый день послѣ начала инъекцій (№ 7), обыкновенно на 6—7 день (№ 1, 2 и др.), иногда гораздо позже (№ 6).

Въ первой половинѣ опыта № 1 наибольшее число пятнистыхъ тѣлецъ наблюдалось послѣ прекращенія инъекцій (з VII). То-же самое животное во 2-ой половинѣ опыта имѣло постоянно очень много пятнистыхъ тѣлецъ; особенно много въ то время (6—10 IX), когда число кр. кр. шариковъ нарастало не смотря на повторныя инъекціи пиродина.

Эти немногіе факты говорятъ безспорно противъ теоріи Gra witz'a.

Въ самомъ дѣлѣ, если кровяные яды непосредственнымъ дѣйствіемъ на кровяные шарики въ состояніи вызвать пятнистость (Gra witz), то непонятно, почему при остромъ отравленіи пиродиномъ пятнистость отсутствуетъ, несмотря на массовое погибаніе шариковъ; непонятно также, почему пятнистые шарики появляются не раньше 4-го дня отравленія; непонятно, далѣе, пятнистость исключительно эритроблстовъ (а не эритроцитовъ), и непонятно, наконецъ, почему наибольшее число пятнистыхъ шариковъ наблюдалось во время у лучшенія состава крови.

Я хотѣлъ было еще подробнѣе сообщить мои наблюденія надъ происхожденіемъ и значеніемъ базофильной пятнистости, но послѣ окончанія моихъ опытовъ появилась работа Askanazy⁸, въ которой обстоятельно изложено все то, что я хотѣлъ сказать. Поэтому ограничиваюсь краткимъ рефератомъ.

Askanazy видитъ въ пятнистости ничто иное, какъ видоизмѣненную полихромазію и подтверждаетъ эту мысль слѣдующими фактами:

- 1) Пятнистость никогда не встрѣчается безъ полихромазіи.
- 2) Между степенью полихромазіи и величиною пятенъ существуютъ постоянныя обратныя отношенія, — чѣмъ грубѣе пятнистость, тѣмъ слабѣе полихромазія; са-

мыя крупныя пятна находятся въ ортохроматическихъ шарикахъ.

- 3) Между гомогенно-полихроматофильными и крупнопятнистыми шариками существуютъ безчисленныя переходныя формы.
- 4) Сильно полихроматофильные шарики иногда какъ бы состоятъ изъ мельчайшихъ густо лежащихъ базофильныхъ пятенъ.

Процессъ возникновенія пятенъ по Askanazu совершается слѣдующимъ образомъ: при переходѣ кровяного шарика изъ костнаго мозга въ гидремическую плазму (при анеміяхъ) базофильное вещество, обусловливающее полихромазію шарика, сгущается въ видѣ мельчайшихъ зеренъ или пятенъ; изъ соединенія послѣднихъ образуются уже большія пятна, и въ концѣ концовъ получается оксифильный шарикъ съ многочисленными крупными пятнами.

Такое возрѣніе вполнѣ объясняетъ давно извѣстный и иначе толковавшійся фактъ, что пятнистость въ костномъ мозгу встрѣчается весьма рѣдко.

Относительно связи между пятнистостью и полихромазіей я пришелъ, независимо отъ Askanazu, къ тѣмъ же выводамъ*), въ подтвержденіе которыхъ привожу еще одно наблюденіе.

При самыхъ сильныхъ увеличеніяхъ (Zeiss, homog. Imm., Ос. 12) нормальные эритроциты и часть полихроматофильныхъ остаются совершенно гомогенными элементами. Большинство же полихроматофильныхъ — главнымъ образомъ макроциты безъ вдавленій — не гомогенны, а имѣ-

*) Я только не согласенъ съ мнѣніемъ Askanazu, что для появленія пятнистости необходима гидремія, такъ какъ пятнистые шарики наблюдались также у здоровыхъ людей.

ють тончайшее строеніе, или въ видѣ густой пыли мельчайшихъ базофильныхъ пятнышекъ, или же въ видѣ частаго сплетенія тончайшихъ базофильныхъ нитей, которое густой вуалью покрываетъ всю клѣтку; на эритроблестахъ наблюдается чаще второй типъ, о чемъ многократно упоминалось въ протоколахъ; повидимому оба типа могутъ переходить въ грубую базофильную пятнистость сгущеніемъ базофильной массы*).

Замѣчательно, что смѣсь двухъ основныхъ красокъ — Pyronin-Methylgrün — окрашиваетъ полихроматофильные шарики и базофильныя пятна въ красный цвѣтъ, между тѣмъ, какъ ядра принимаютъ сине-зеленый, а дегенеративныя зерна Афанасьева — Heinz'a блѣдно-зеленый цвѣтъ.

Изъ всего сказаннаго съ вѣроятностью можно заключить, что полихромазія и пятнистость стоятъ въ близкой зависимости; кто считаетъ первую признакомъ юности кровяного шарика, не можетъ во второй видѣть первичнаго дегенеративнаго процесса, а скорѣе увидитъ процессъ созрѣванія (для человѣка патологическій) юнаго полихроматофильнаго шарика въ ортохроматическій зрѣлый.

Примѣчаніе: Не мѣшаетъ упомянуть, что для надежнаго окрашивания полихромазіи и базофильной пятнистости, необходимо примѣнять чистую метиленовую синьку. — Смѣсь Leishmann'a и Giemsa не рѣдко даютъ очень хорошіе результаты, но иногда совсѣмъ неудовлетворительные, особенно если почему-либо преобладаетъ кислая составная часть смѣси (эозинъ), что случается иногда безъ уловимой причины.

5. Эритроблесты.

Почти всѣ авторы, вызывавшіе экспериментальныя анеміи, упоминаютъ о появленіи ядросодержащихъ кр. кр. ша-

*) Весьма интересно было-бы изслѣдовать пятнистые эритроциты въ свѣжихъ препаратахъ при освѣщеніи ультрафиолетовыми лучами.

риковъ въ текущей крови. У всѣхъ моихъ животныхъ безъ исключенія почти постоянно встрѣчались въ крови эритробласты, начиная обыкновенно съ первыхъ дней анемии.

Со времянъ изслѣдованій Ehrlich'a принято различать два типа ядросодержащихъ кр. кр. шариковъ: нормобласты и мегалобласты.

Первые по описанію Ehrlich-Lazarus'a⁸⁷ (pg. 37) имѣютъ величину обыкновенныхъ кровяныхъ шариковъ и чистый тонъ Нб'a; ядро занимаетъ большую часть клѣтки и интенсивно окрашивается ядерными красками.

Вторые въ 2—4 раза больше нормальныхъ шариковъ (въ діаметрѣ), протоплазма ихъ часто полихроматофильна; ядро абсолютно больше, но по отношенію къ протоплазмѣ меньше, чѣмъ ядро нормобласта; кромѣ того оно менѣе интенсивно, а иногда слабо окрашивается ядерными красками, и контуры его часто не рѣзки.

Мегалобласты встрѣчаются нормально въ крови и кровяныхъ органахъ зародыша; въ костномъ мозгу здороваго взрослого ихъ нѣтъ. Подъ вліяніемъ нѣкоторыхъ, отчасти извѣстныхъ (широкій лентецъ), отчасти неизвѣстныхъ причинъ, нормобластическій типъ костнаго мозга переходитъ въ нецѣлесообразный мегалобластическій; вмѣсто нормоцитовъ тогда въ крови появляются макроциты (потерявшіе ядро мегалобласты). Въ этомъ состоитъ суть злокачественной анемии Biermer'a.

Слѣдовательно, если мы въ крови находимъ макроциты и мегалобласты, то мы въ правѣ предположить „мегалобластическое перерожденіе“ костнаго мозга и діагностицировать прогрессивное злокачественное малокровіе, даже если по остальнымъ клиническимъ симптомамъ анемія кажется легкой.

Наоборотъ, полное отсутствіе мегалобластовъ и макроцитовъ, даже при очень тяжелыхъ обшихъ анеміяхъ, позволяетъ заключить, что мы имѣемъ дѣло со вторичнымъ, от-

носителю доброкачественнымъ (въ зависимости отъ причины) малокровіемъ*)

Вотъ въ нѣсколькихъ словахъ ученіе Ehrlich'a и его школы о ядросодержащихъ кр. кр. шарикахъ; въ подробности я входить не могу.

Противъ такого принципиальнаго дѣленія эритробластовъ на совершенно различныя двѣ категории послѣдовалъ цѣлый рядъ возраженій.

Schaumann¹¹⁹ (pg. 145), Askanazy⁷ (pg. 505 и слѣд.), St. Klein⁶⁶, Pappenheim⁹⁹ (pg. 218), Bloch²³ (pg. 340 и слѣд.) и др. указали на то, что между крайними типами нормо- и мегалобластовъ наблюдаются переходныя формы въ большомъ числѣ; нерѣдко клѣтка, соответствующая по величинѣ одному типу, содержитъ ядро другого типа и т. п. Далѣе установлено, что мегалобласты встрѣчаются въ костномъ мозгу здороваго взрослого (Grawitz, Pappenheim) и при болѣзняхъ, не имѣющихъ ничего общаго съ прогрессивной анеміей [Schur und Löwy¹²⁹ (pg. 454), Воловникъ¹⁴³ (pg. 545) и другіе].

На этомъ основаніи Askanazy⁷, St. Klein⁶⁶, Pappenheim, Schleip¹²¹ (табл. 1) и др. смотрять на мегалобласты, какъ на болѣе юныя, предварительныя стадіи нормобластовъ. Появленіе мегалобластовъ въ крови зависитъ отъ степени анеміи и указываетъ на весьма сильную реакцію костнаго мозга.

Naegeli⁹¹ (pg. 69) въ общемъ присоединяется къ этому мнѣнію, но всетаки полагаетъ, что „мегалобласты являются онтогенетически и филогенетически старыми формами, которыя появляются въ большемъ числѣ не вслѣдствіе любого раздраженія, но только, какъ уже доказалъ Ehrlich, вслѣдствіе специфической интоксикаціи“. Въ та-

*) За исключеніемъ т. н. апластическихъ анемій.

комъ-же смыслъ высказываются Türk*) Bloch²³ и др., между тѣмъ какъ Grawitz⁵² (pg. 103, 104) видитъ въ мегалобластахъ не биологически особенный типъ, а лишь набухшіе въ избыткѣ плазмы нормобласты; на невѣроятность этого объясненія указано на стр. 86:

При экспериментальныхъ анеміяхъ авторы обыкновенно не встрѣчали мегалобластовъ въ крови [Bignami и Dionisi¹⁵ (pg. 423), Mosse и Rothmann⁸⁷ (pg. 187), Tallqvist¹³⁴ (pg. 111)], или же не упоминаютъ ихъ [Voss¹³⁹, Biondi¹⁴, Heinz⁵⁸, Hollmann⁶¹, и др.]. Tallqvist, правда, отмѣчаетъ ядросодержащіе кр. кр. шарики діаметромъ въ 11 μ и больше, но по строенію ядра и общему виду считаетъ ихъ нормобластами. —

Только Reckzeh¹¹⁰ (pg. 178) и Askanazy⁸ (pg. 310) находили въ своихъ опытахъ мегалобласты въ крови въ небольшомъ числѣ. Зато Высоцкій¹⁴¹ (pg. 259 и слѣд.) при остромъ и хроническомъ отравленіи фенил-гидразиномъ встрѣчалъ мегалобласты часто и нерѣдко въ большомъ количествѣ.

Послѣ такого краткаго обзорнія литературы вернемся къ нашимъ опытамъ. —

Протоколы опытовъ и помѣщенные на страницѣ 18 и слѣд. таблицы (столбецъ 7-ой) даютъ нѣкоторое представленіе о числѣ и діаметрахъ найденныхъ въ препаратахъ крови эритробластовъ. Здѣсь я могу ограничиться общими замѣчаніями.

Обыкновенно уже въ первые дни анеміи въ текущей крови находились отдѣльные эритробласты, которые вполне соответствовали типу нормобластовъ Ehrlich'a [величина до 8—9 μ ; густое ядро, съ едва замѣтнымъ строеніемъ хроматина или совсѣмъ безъ строенія (пикнозъ), очень интен-

сивно окрашенное ядерными красками]. Протоплазма часто полихроматофильна. Только въ опытѣ № 6 эритробласты появились сравнительно поздно.

Съ паденіемъ числа кр. кр. шариковъ въ куб. мм., число эритробластовъ въ общемъ увеличивается (особенно въ опытѣ № 4), хотя никакихъ постоянныхъ отношеній между числомъ эритроцитовъ и эритробластовъ установить нельзя (Tallqvist, Heinz), и нужно сказать, что число послѣднихъ часто находится въ большомъ колебаніи.

Еще большаго вниманія, чѣмъ число, заслуживаютъ измѣненія самаго характера эритробластовъ. — Въ началѣ анеміи большинство ихъ соотвѣствуетъ нормобластамъ Ehrlich'a, съ развитіемъ анеміи въ нарастающемъ числѣ вмѣстѣ съ типичными нормобластами появляются такія формы, которыя по величинѣ и по строенію ядра болѣе или менѣе отличаются отъ этого типа.

Ядра этихъ формъ не состоятъ уже изъ безформенной массы, а обыкновенно показываютъ красивое радиарное расположеніе толстыхъ хроматиновыхъ волоконъ, такъ что дѣлаются похожими на колесо съ толстыми спицами [Radspeichenfigur Pappenheim'a].

Клѣтки, содержащія эти ядра, часто значительно превышаютъ величину обыкновеннаго краснаго кровяного шарика и достигаютъ постепенно съ нарастаніемъ анеміи діаметра въ 9, 10, 11, 12—13,5 μ ; чѣмъ больше клѣтка, тѣмъ сильнѣе въ общемъ она полихроматофильна. Въ формахъ съ діаметромъ болѣе 10 μ ядра сравнительно слабо окрашиваются ядерными красками. Хроматиновыя волокна кажутся рыхлыми, радиарное строеніе не такъ ясно выражено или даже почти совсѣмъ замѣнено неправильно волокнистымъ сплетеніемъ хроматиновыхъ нитей.

Однимъ словомъ, мы имѣемъ передъ собою формы, которыя безъ всякой натяжки можно подвести подъ категорію мегалобластовъ Ehrlich'a (cp. рис. № 1).

*) Цитир. у Naegeli⁹¹ (pg. 69).

Эти мегалобласты находились в крови только на высотѣ подъострыхъ и хроническихъ анемій. Послѣ прекращенія инъекцій кровяного яда наступаютъ обратныя явленія (опыты № 1 и 4): сперва исчезаютъ самыя большія формы, потомъ среднія; нормобласты держатся дольше всего, но подъ конецъ, когда составъ крови приближается къ нормѣ, исчезаютъ совершенно и они. При острыхъ анеміяхъ (№ 8 и № 9) я вообще встрѣчалъ только среднія формы (до 10,5 μ) и нормобласты, и то въ небольшомъ числѣ.

Таблички, помѣщенныя въ протоколахъ опытовъ № 2 и № 7, помогаютъ ориентироваться относительно найденныхъ мною въ этихъ опытахъ ядросодержащихъ кр. кр. шариковъ, и наглядно говорятъ о томъ, что между крайними типами мегалобластовъ и нормобластовъ по характеру ядра и по величинѣ клѣтокъ существуетъ масса переходныхъ формъ. Не смотря на отсутствіе точныхъ отличительныхъ признаковъ у разбираемыхъ кровяныхъ тѣлецъ, я отнош. ихъ придерживаюсь дѣленія Ehrlich'a, такъ какъ оно удобно и укоренилось въ литературѣ; я буду называть ядросодержащія кр. кр. шарики мегалобластами, если діаметръ шарика превышаетъ 10,5 μ , всѣ остальные — нормобластами.

Появленіе эритробластовъ вѣ крови при экспериментальныхъ анеміяхъ почти всѣ авторы (Tallqvist⁵⁴, Heinz⁵⁵ и др.) объясняютъ какъ признакъ усиленнаго возрожденія красныхъ кровяныхъ шариковъ въ костномъ мозгу; только Hollmann⁶¹ видитъ въ этомъ признакъ недостаточности костнаго мозга. Но можно думать, что Hollmann говоритъ только объ относительной недостаточности мозга соотвѣственно громаднымъ по отношенію къ нему требованіямъ*).

* О недостаточности въ абсолютномъ смыслѣ здѣсь не можетъ быть и рѣчи: эритробласты находятся въ большомъ числѣ при улучшеніи состава крови послѣ прекращенія инъекцій кровяныхъ ядовъ.

Однако и въ такомъ объясненіи я не совѣмъ согласенъ съ мнѣніемъ Hollmann'a.

По моему вѣрнѣе будетъ указать на недостаточность того механизма, который задерживаетъ незрѣлые кровяные шарики въ костномъ мозгу, пот. что образованіе новыхъ элементовъ при этомъ безспорно усилено (см. ниже *).

Что касается значенія мегалобластовъ, то я констатирую пока только тотъ интересный фактъ, что посредствомъ впрыскиванія пирогалловой кислоты (Reckzeh), фенильгидразина (Высоцкіи), солей свинца (Askapazy) анилина и пиродина (мой опытъ) удается вызывать у животныхъ появленіе мегалобластовъ вѣ крови, которые по Ehrlich'u и отчасти Naegeli у человѣка образуются только на почвѣ „специфической интоксикаціи“. Врядъ-ли можно признать анилинъ, фенильгидразинъ и пирогалловую кислоту специфическими ядами. Но объ этомъ вопросѣ еще рѣчь впереди.

На основаніи своихъ опытовъ я не въ состояніи видѣть въ появленіи мегалобластовъ и макроцитовъ при экспериментальныхъ анеміяхъ „нецѣлесообразный типъ регенераціи“ красныхъ кровяныхъ шариковъ (Ehrlich), а вижу лишь признакъ весьма сильной реакціи кроветворныхъ органовъ, зависящей отъ степени анеміи.

Въ связи съ описаніемъ эритробластовъ крови я долженъ говорить объ одномъ довольно интересномъ типѣ клѣ-

* Наблюденіе Кантакузена²⁸ (pg. 378 и слѣд.), что наибольшее число ядерныхъ красныхъ тѣлецъ встрѣчается на высотѣ экспериментальной анеміи въ періодъ сильнѣйшаго разрушенія крови, вовсе не противорѣчитъ регенеративному значенію этихъ тѣлецъ.

токъ, которыя названы мною въ протоколахъ „лимфоцитоподобными“ (ср. рисунокъ № 2).

Эти клѣтки встрѣчались на высотѣ подьострыхъ анемій въ опытахъ № 1, 2, 4 и 6. Въ окрашенныхъ по Giemsa препаратахъ онѣ имѣютъ диаметръ въ 8—14 μ , довольно узкую кайму протоплазмы, которая при малыхъ увеличеніяхъ сине-фіолетоваго цвѣта, значитъ, кажется полихроматофильной; ядра круглы, величиною въ 6—10 μ , иногда отличаются ясно радиарнымъ расположеніемъ, иногда же неправильнымъ сплетеніемъ толстыхъ хроматиновыхъ нитей; надрѣзовъ на ядрахъ я никогда не замѣчалъ (отличіе отъ лимфоцитовъ).

При самыхъ большихъ увеличеніяхъ оказывается, что протоплазма, повидимому, состоитъ изъ основного вещества слабо розоваго цвѣта и пронизана густымъ сплетеніемъ тончайшихъ базофильныхъ нитей. Это сплетеніе на периферіи клѣтокъ обыкновенно гуще, такъ что периферія имѣетъ нерѣдко чисто синій (базофильный) тонъ; около ядра же оно обыкновенно тоньше и мѣстами кажется порваннымъ, такъ что просвѣчиваетъ основное вещество розоваго цвѣта.

Слѣдовательно, строеніе протоплазмы и ядеръ „лимфоцитоподобныхъ“ клѣтокъ весьма похоже на строеніе сильно полихроматофильныхъ эритробластовъ, и дѣйствительно не трудно убѣдиться въ существованіи ряда переходныхъ формъ между „лимфоцитоподобными“ клѣтками и диффузно полихроматофильными эритробластами.

Отъ настоящихъ лимфоцитовъ, протоплазма которыхъ по Giemsa окрашивается въ чисто голубой тонъ, эти клѣтки отличаются обыкновенно строеніемъ ядра и цвѣтомъ протоплазмы; но иногда все-таки между тѣми и другими я не могъ провести строгую границу.

Эти клѣтки никогда не находятся въ нормальной крови, зато обыкновенны въ нормальномъ костномъ мозгу; гораздо многочисленнѣе онѣ здѣсь при анеміяхъ. Я по

этому не сомнѣваюсь въ мѣлогенномъ происхожденіи ихъ *) и полагаю, что онѣ скорѣе всего относятся къ ряду кр. кр. шариковъ.

6.

Кромѣ качественныхъ особенностей возрождающихся формъ мои опыты, кажется, даютъ тоже нѣкоторыя указанія относительно степени регенерации.

Уже Bignami u. Dionisi¹⁵, Voss¹⁸⁹ (pg. 521), Tallqvist¹⁸⁴ (pg. 95) и Reckzeh¹¹⁰ (pg. 175) замѣтили, что обыкновенно при продолжительномъ примѣненіи одной и той-же дозы кровяного яда число кр. кр. шариковъ скоро перестаетъ уменьшаться. Тогда приходилось увеличивать дозу яда, чтобы достигнуть прогрессиванія анеміи.

По Bignami u. Dionisi это явленіе вѣроятно зависитъ отъ того, что кр. кр. шарики дѣлаются болѣе устойчивыми по отношенію къ кровянымъ ядамъ. Tallqvist и Reckzeh еще указываютъ на усиленную компенсацию потери со стороны кроветворныхъ органовъ; первый изъ нихъ кромѣ того думаетъ о защитительномъ дѣйствіи лейкоцитовъ (эозинофильныхъ), которые могли бы отчасти парализовать вирулентность кровяного яда.

Въ своихъ опытахъ я также не разъ наблюдалъ это постепенное „ослабваніе“ кровяного яда. Особенно убѣдительно это явленіе выражено въ опытѣ № 7. — Въ теченіе 3-хъ недѣль животное получаетъ черезъ день по 0.02 шродина; черезъ 9 дней оно оказывается довольно малокровнымъ (2,95 милл. кр. кр. ш.), но дальше число эритроцитовъ опять увеличивается и доходитъ до 4,6 милл.; съ этого дня вмѣсто 0.02 дается 0.03 черезъ день: число эритроцитовъ

*) Эти клѣтки вполне соответствуютъ описаннымъ Parrenheim'омъ⁹⁷ свободнымъ отъ Н'а эритробластамъ.

опять падаетъ въ теченіе 9 дней до 3,2 милл., потомъ вновь нарастаетъ до 4,58 милл. Доза утраивается, противъ первой, но число эритроцитовъ падаетъ уже незначительно. Животное, наконецъ, погибаетъ, но конечно не отъ анеміи (4 милл. кр. кр. ш.). То же самое показываетъ и 2-ая половина опыта № 1. Можно быть увѣреннымъ, что при продолжительномъ примѣненіи одной и той же дозы можно достигнуть нормальнаго состава крови *). Для объясненія этого факта по моему врядь-ли слѣдуетъ предполагать увеличеніе устойчивости эритроцитовъ или защитительное дѣйствіе лейкоцитовъ. Въ опытѣ № 7 постоянно находилъ значительное количество шариковъ съ хромофильными зернами, слѣдовательно пиродинъ постоянно проявлялъ свое разрушающее дѣйствіе, а Heinz^{os} между прочимъ показалъ, что эти зернисто-перерожденные шарики быстро распадаются.

Могутъ возразить, что эритроциты приобретаютъ способность освобождаться отъ зеренъ и т. о. оставаться въ кровообращеніи. На это я отвѣчу указаніемъ нѣкоторыхъ фактовъ при опытѣ № 6. — Отъ продолжительнаго дѣйствія анилина число эритроцитовъ падаетъ до 1,79 милл., затѣмъ въ теченіе нѣсколькихъ дней опять подымается до 2,99 милл.; теперь 0,12 пиродина въ теченіе 2 дней (доза почти абсолютно смертельная для здороваго кролика того же вѣса **) имѣетъ лишь незначительное дѣйствіе (2,2 милл.) и только 0,14 пиродина въ теченіе сутокъ низводитъ число эритроцитовъ до 1,26 милл. и убиваетъ животное; при этомъ моча богата Нв'омъ, что свидѣтельствуешь о распаденіи эри-

*) Это между прочимъ доказали Voss¹³⁹ (pg. 521) и особенно убѣдительно Висоцкій¹⁴¹ (pg. 286 и 287), которому удалось вызвать даже увеличеніе числа кр. кр. ш. и %а Нв'а осторожнымъ введеніемъ минимальныхъ дозъ фениль-гидразина.

**) 1150 gr.; кроликъ № 9 (вѣсъ 1755 gr.) погибъ отъ 0,15 пиродина, впрыснутыхъ въ теченіе 4 (!) дней.

троцитовъ и освобожденіи Нв'а даже въ текущей крови. — Этотъ опытъ доказываетъ, что животное переносившее хроническое отравленіе анилиномъ, лучше выноситъ большія дозы пиродина, чѣмъ здоровое; и по моему трудно себѣ представить, чтобы отравленіе анилиномъ могло увеличить устойчивость эритроцитовъ (resp. защитительную силу лейкоцитовъ) противъ пиродина, существенно отличающагося по дѣйствію и ядовитости.

Единственнымъ достовѣрнымъ объясненіемъ кажется мнѣ предположеніе, что усиленное дѣйствіе кроветворныхъ органовъ компенсируетъ потерю элементовъ текущей крови, обусловленную безразлично какимъ-либо кровянымъ ядомъ, и эта компенсаторная способность растетъ въ продолженіи анеміи.

Интересно, что „резистенція“ противъ кровяного яда можетъ служить для насъ мѣриломъ кроветворной силы организма и ея колебаній. Такъ въ опытѣ № 7 эта способность въ теченіе опыта, по крайней мѣрѣ, утроилась, такъ какъ тройное количество первичной дѣйствительной дозы подъ конецъ оказалось „недѣйствительнымъ“. Но строго говоря, для такихъ опредѣленій анилинъ и пиродинъ, какъ протоплазматическіе яды, не годятся; для этого слѣдовало бы пользоваться чистыми кровяными ядами, какъ напр. — этиловымъ эфиромъ пара-амидо-бензойной кислоты.

Съ анатомическими основами такой усиленной реакціи кроветворныхъ органовъ мы познакомямся въ главѣ о костномъ мозгѣ.

РЕЗЮМИРУЯ

вкратцѣ явленія регенераціи кр. кр. шариковъ въ текущей крови мы можемъ сказать слѣдующее. —

На мѣстѣ перерожденныхъ подъ дѣйствіемъ кровяныхъ ядовъ и удаленныхъ изъ кровообращенія эритроцитовъ по-

являются новья, юныя формы; эти элементы обыкновенно отличаются большимъ диаметромъ, полихромазией и нѣскольکو увеличеннымъ содержаніемъ Нв'а; кромѣ того показываются базофильно-пятнистыя и ядросодержащія шарики, которые при тяжелой анеміи могутъ достигать значительныхъ размѣровъ.

IV. Остальныя измѣненія въ текущей крови

я описываю въ самыхъ общихъ чертахъ, такъ какъ они не относятся къ темѣ.

Общее количество крови подъ вліяніемъ кровяныхъ ядовъ безусловно уменьшается. Доказательствомъ сего служить тотъ фактъ, что у животнаго съ сильной анеміей только съ трудомъ удается получить необходимое для изслѣдованія количество крови. Даже пораненіе ушной артеріи, которая въ нормѣ ясно пульсируетъ, не всегда помогаетъ. Въ исключительныхъ случаяхъ мнѣ приходилось наносить для полученія одной капли крови довольно глубокаго раны. Резекцію ребра у сильно малокровнаго животнаго можно производить почти безкровно. Слѣдов., помимо качественныхъ измѣненій при экспериментальныхъ анеміяхъ наблюдается настоящая олигемія. Это между прочимъ подтверждается и данными вскрытій моихъ животныхъ, — кромѣ селезенки и отчасти печени всѣ органы оказывались малокровными, иногда въ высокой степени.

Подобно другимъ изслѣдователямъ [Tallqvist¹³⁴ (pg. 126 и слѣд.), Выходки¹⁴¹ (pg. 293)], Reckzeh¹⁴⁰ (pg. 182) и я могъ констатировать значительное увеличеніе числа бѣлыхъ кровяныхъ шариковъ въ куб. мм. крови; у взрослыхъ животныхъ число бѣлыхъ кровяныхъ шариковъ

не превышало 20.000 въ куб. мм., только въ опытѣ № 3 одинъ разъ насчитано 29.000; наоборотъ у молодыхъ животныхъ наблюдались повышенія до 32.200 (№ 5) и 48.800 (№ 6); въ послѣднемъ случаѣ отношеніе числа бѣлыхъ къ числу красныхъ дошло до 1:72 (22 XI). Reckzeh¹⁴⁰ (pg. 92) на основаніи подобныхъ результатовъ уже отмѣтилъ интересный фактъ, что экспериментальныя анеміи молодыхъ животныхъ напоминаютъ anaemiam pseudoleukaemicam infantum.

Наростаніе общаго числа б. кр. шариковъ, какъ въ опытахъ Tallqvist'a и Reckzeh, такъ и въ моихъ, преимущественно обусловлено увеличеніемъ числа амфифильныхъ полиморфноядерныхъ лейкоцитовъ.

Кровяныя пластинки во время анеміи наблюдались въ увеличенномъ числѣ.

В. Измѣненія костнаго мозга.

1. Краткій очеркъ гистологіи и цитологіи костнаго мозга.

Прежде чѣмъ приступить къ изложенію измѣненій, происходящихъ въ кроветворныхъ органахъ при экспериментальныхъ анеміяхъ, необходимо предварительно остановиться на современномъ ученіи о гистологіи и цитологіи костнаго мозга.

Врядъ-ли подлежить сомнѣнію, что у взрослыхъ млекопитающихъ образованіе кр. кр. шариковъ происходитъ почти исключительно въ костномъ мозгу. По моему, весь большой матеріалъ фактовъ, накопившійся съ 1868 года, т. е. со времени открытія Neumann'омъ и Bizzozero ядросодержащихъ эритроцитовъ — т. н. эритробластовъ — въ костномъ мозгу, подтверждаетъ мнѣніе Neumann'a, что именно эритробласты являются предварительной стадіей кр. кр. тѣлецъ и что эти эритробласты у здоровыхъ взрослыхъ млекопитающихъ находятся почти исключительно въ костномъ мозгу*).

Теряя свое ядро, эритробласты превращаются въ зрѣлые эритроциты.

*) Другого мнѣнія придерживаются Santasuzène²⁸ и П. Поляковъ^{102, 103}. По мнѣнію проф. Полякова эритроциты образуются въ ядрахъ соединительнотканыхъ клѣтокъ.

У кролика основа нормальнаго костнаго мозга (весьма похожаго на человѣческой) состоитъ изъ густой сѣти капилляровъ и мелкихъ сосудовъ и рыхлаго сплетенія тонкихъ соединительнотканыхъ волоконъ. Въ пространствахъ между петлями сосудовъ и волоконъ расположены жировыя клѣтки и т. н. паренхима: группы разнородныхъ кроветворныхъ клѣтокъ, гигантскія, пигментныя клѣтки и другіе непостоянные элементы, напр. эритроциты.

Вопросъ о строеніи сосудовъ костнаго мозга все еще не рѣшенъ окончательно. Общепринятымъ нужно считать только то, что артеріальные капилляры переходятъ въ широкіе венозные капилляры, которые представляютъ трубкообразныя пространства съ эндотелиальными стѣнками, т. н. синусы. Изъ сплетенія этихъ широкихъ синусовъ образуются выводящія вены. По мнѣнію многихъ авторовъ [Rindfleisch*), Lengemann⁷⁰ (pg. 12 и слѣд.) Heinz⁵⁸ (pg. 371 и слѣд.) и другіе]**) кровеносную систему костнаго мозга нужно считать открытой; по этой теоріи кровь отчасти течетъ не въ замкнутыхъ со всѣхъ сторонъ пространствахъ, а открыто между клѣтками паренхимы. Между прочимъ Heinz на основаніи своихъ препаратовъ категорически заявляетъ, что между группами красныхъ и безцвѣтныхъ клѣтокъ у млекопитающихъ нѣтъ никакихъ раздѣляющихъ перегородокъ. Наоборотъ, у всѣхъ остальныхъ позвоночныхъ легко констатировать, что группы кр. кр. шариковъ и ихъ предварительныхъ стадій всегда окружены тонкими эндотелиальными стѣнками, а лейкобластическіе фокусы находятся внѣ этихъ стѣнокъ.

*) „Über Knochenmark und Blutbildung“. Arch. f. mikr. Anatomie. Bd. 17. 1880.

**) Болѣе подробное изложеніе литературы о строеніи костнаго мозга находится у Heil⁵⁹ (pg. 67 и слѣд.).

Heinz поэтому заключает, что въ кроветворныхъ органахъ млекопитающихъ артеріальные капилляры отчасти открываются въ паренхиму, между тѣмъ какъ всѣ остальные позвоночныя имѣютъ вполне закрытую сосудистую систему.

Самымъ вѣскимъ доказательствомъ противъ открытыхъ сосудистыхъ пространствъ Helly⁵⁹ (pg. 70) считаетъ результаты опытовъ инъекціи сосудовъ. Если при жизни инъцидировать въ бедренную артерію кролика желатинный растворъ Берлинской лазури, то на срѣзахъ бедренного мозга, по мнѣнію Helly, легко убѣдиться, что красящее вещество находится исключительно въ закрытыхъ, окруженныхъ эндотелиемъ, просвѣтахъ. Того же мнѣнія придерживаются Neumann^{*)}, Robin^{*)}, Bizzozero¹⁷, Freiberg⁴⁵ (pg. 32) и другіе.

Еще болѣе интереса для гематолога имѣетъ вопросъ о вѣсосудистомъ образованіи эритроцитовъ.

Если дѣйствительно, какъ утверждаютъ многіе авторы [v. d. Stricht¹³⁸, Helly⁵⁹ (pg. 71), Bizzozero¹⁷, Naegeli⁹¹ (pg. 75) и др.], кр. кр. шарики образуются исключительно въ просвѣтахъ капилляровъ, гесп. венозныхъ синусовъ, лейкоциты же въ паренхимѣ, то это было бы важнымъ доказательствомъ противъ того распространеннаго мнѣнія [M. B. Schmidt¹³³ (pg. 217), Pappenheim^{97, 99}, Rubinstein¹¹⁵ (pg. 217), Benda¹⁹, Grauwitz⁵² (pg. 105, 161) и др.], что всѣ разнородные кровяные элементы костнаго мозга происходятъ отъ одной общей „материнской клѣтки“ („Stammzelle“, „Mutterzelle“).

Въ окрашенныхъ триадиомъ Ehrlich'a тонкихъ срѣзахъ нормальнаго бедреннаго мозга соединительнотканная волокна и стѣнки синусовъ и капилляровъ выступаютъ рѣзко. На такихъ препаратахъ я могъ убѣдиться въ томъ,

*) Цитир. у Helly⁵⁹.

что эритробласты находятся не только въ сосудахъ, но и большею частью внѣ ихъ, въ непосредственномъ соприкосновеніи съ фокусами лейкобластовъ.

На рисункѣ № 3 видны кучки небольшихъ клѣтокъ съ круглыми, богатыми хроматиномъ ядрами и тонкой пурпурово-красной каймой протоплазмы. Эти кучки преимущественно находятся въ паренхимѣ, прилегая къ наружнымъ стѣнкамъ синусовъ. Я не сомнѣваюсь, что эти клѣтки дѣйствительно эритробласты. Среди нихъ и въ непосредственномъ сосѣдствѣ съ ними видны лимфоидныя клѣтки и мѣлоциты, значить, предварительныя стадіи лейкоцитовъ.

Противъ этого можно, пожалуй, возразить, что клѣтки указанныхъ скопленій вовсе не эритробласты, а при надлежать къ ряду бѣлыхъ кр. шариковъ — лимфоцитовъ по Helly⁵⁹ (pg. 73), или мѣлобластовъ по Naegeli⁹⁰ (pg. 287).

Правда, при окрашиваніи триадиомъ строенія ядеръ, особенно въ срѣзахъ, не видно и кромѣ того протоплазма лимфоидныхъ элементовъ окрашивается въ блѣдно-красно-фіолетовый цвѣтъ, похожіи на полихромазію эритробластовъ; дальѣ, протоплазма эритробластовъ въ параффиновыхъ срѣзахъ сморщивается и нерѣдко составляетъ только тонкую кайму вокругъ ядра. Конечно, всѣ эти обстоятельства затрудняютъ точное различеніе эритробластовъ отъ малыхъ лимфоидныхъ элементовъ. Но въ мазкахъ того же костнаго мозга находится постоянно масса настоящихъ эритробластовъ, между тѣмъ какъ число ихъ въ просвѣтахъ сосудовъ невелико; съ другой стороны эритробласты, расположенные внѣ и внутри сосудовъ на столько сходны, что въ ихъ тождественности трудно сомнѣваться. Окрашенные триадиомъ Pappenheim'a или растворомъ Giemsa препараты подтверждаютъ такое воззрѣніе.

Вѣсосудистое расположеніе большого числа эритробластовъ безспорно указываетъ на способность паренхимы участвовать въ образованіи эритроцитовъ. Это воззрѣніе

подтверждается позднѣйшими изслѣдованіями Schridde^{126, 127} и Lobenhoffer'a⁷³, которые доказали вѣсосудистое образование кр. кр. шариковъ въ эмбриональной печени.

На основаніи этихъ разсужденій я думаю, что паренхиму кроличьяго костнаго мозга составляютъ слѣдующія образования, иногда отдѣленные соединительнотканными перегородками, иногда непосредственно соприкасающіяся —

- 1) Скопленія эритробластовъ съ отдѣльными эритроцитами.
- 2) Скопленія одноядерныхъ и многоядерныхъ зернистыхъ лейкоцитовъ съ амфифильной, эозинофильной и (рѣдко) базофильной зернистостями.
- 3) Скопленія лимфоидныхъ клѣтокъ.
Кромѣ того:
- 4) Отдѣльныя гигантскія клѣтки (мегакариоциты) и
- 5) Отдѣльныя пигментныя клѣтки.

Это описаніе вполне сходится съ описаніемъ Heinz'a и съ его рисунками. Только Heinz видитъ въ скопленіяхъ эритробластовъ сосудистыя просвѣты, потерявшіе свои стѣнки, между тѣмъ, какъ мнѣ такое толкованіе кажется не вполне убѣдительнымъ.

Если расщепить кусочекъ нормальнаго костнаго мозга въ 0,8% растворѣ хлористаго натра и приготовить изъ него свѣжій препаратъ, то въ такомъ неокрашенномъ препаратѣ находимъ слѣдующія категоріи клѣтокъ, отличительные признаки которыхъ выступаютъ еще рѣзче послѣ прибавленія метиль-виолета. —

- 1) Нормальные эритроциты въ значительномъ числѣ, полихроматофильные эритроциты, отдѣльныя макроциты.

- 2) Эритробласты (діаметръ 6—11 μ); протоплазма гомогенна и имѣетъ иногда ясный, иногда слабый тонъ Нв'а. Круглыя ядра ихъ отчасти малы, безъ всякаго строенія (пикнозъ), отчасти же показываютъ ясное строеніе: грубыя хроматиновыя нити, обыкновенно расположенныя радіарно.
- 3) Круглыя клѣтки съ безцвѣтной гомогенной протоплазмой. Малыя формы нерѣдко имѣютъ ядра съ радіарнымъ строеніемъ хроматина и очень узкую кайму протоплазмы („лимфоцитоподобныя клѣтки“). Ядра большихъ формъ безъ характернаго строенія.
- 4) Среднія и большія клѣтки съ зернистой протоплазмой. Кромѣ того — отдѣльныя пигментныя и гигантскія клѣтки.

Въ окрашенныхъ подходящимъ образомъ сухихъ мазкахъ костнаго мозга клѣтки обыкновенно не распределены равномерно по препарату, а наоборотъ — мѣстами склеены въ густыя комки, мѣстами же нерѣдко растянуты или раздавлены. Для точнаго изслѣдованія годятся только тѣ мѣста препарата, въ которыхъ клѣтки распределены въ одинъ слой и не деформированы.

Возьмемъ для примѣра мазокъ, фиксированный при 140—145° въ теченіе 20 секундъ и окрашенный триацидомъ Ehrlich'a.

Въ такихъ препаратахъ находимъ тѣ же 4 типа клѣтокъ

- 1) Эритроциты, отчасти слабо полихроматофильные.
- 2) Эритробласты; большинство изъ нихъ имѣетъ діаметръ въ 6—10 μ , желто-красную или красно-фіолетовую гомогенную протоплазму и маленькія темно-синія ядра, богатыя хроматиномъ безъ всякаго замѣтнаго строенія; меньшая часть эритробластовъ имѣетъ болѣе крупныя свѣтло-синія ядра съ намеками ра-

діарнаго расположенія хроматина. Въ единичныхъ экземплярахъ встрѣчаются и большіе эритробласты діаметромъ въ 11—13 μ , которые большею частью содержатъ большія, бѣдныя хроматиномъ, круглыя ядра, также съ намеками радіарнаго строенія хроматина; гораздо рѣже у нихъ встрѣчаются малыя пикнотическія ядра. Протоплазма гомогенна, обыкновенно красно-фіолетоваго цвѣта разной интенсивности. Такіе эритробласты я называю мегалобластами. (ср. стр. 106).

- 3) Клѣтки разной величины (7—15 μ) съ гомогенной протоплазмой, блѣдно-красно-фіолетоваго цвѣта или безцвѣтной, и относительно большими ядрами, довольно бѣдными хроматиномъ, волокнистаго строенія, свѣтло-синяго или сизо-фіолетоваго цвѣта.

Малыя формы имѣютъ очень узкую кайму протоплазмы вокругъ круглаго свѣтло-синяго ядра.

Большія формы имѣютъ большія мягкія ядра, нерѣдко овальной формы и сизо-фіолетоваго цвѣта.

Къ этой-же морфологической группѣ я причислялъ клѣтки съ блѣдной узкой протоплазмой (синей или сине-фіолетовой при окрашиваніи по Giemsa) и съ ядрами, которыя нерѣдко отличаются радіарнымъ расположеніемъ хроматина. Такія клѣтки я описалъ уже на страницѣ 108 подъ названіемъ „лимфоцитоподобныхъ.“

Всю эту группу я называю группой „лимфоидныхъ“^{*)} клѣтокъ по примѣру, Michaelis u. Wolff⁸⁴ (pg. 385), Wolff'a¹⁴², Rubinstein'a¹¹⁵ (pg. 116) и Hollmann'a⁶¹.

^{*)} Въ виду спорнаго значенія этихъ клѣтокъ я вполне согласенъ съ Hollmann'омъ, что такое названіе для нихъ лучше другихъ, такъ какъ оно ничего не предвѣщаетъ. Эти лимфоидныя клѣтки соответствуютъ „мізобластамъ“ Naegeli и „лимфоцитамъ“ Parrenheim'a и Helly.

- 4) Клѣтки съ амфифильной и эозинофильной зернистостями въ протоплазмѣ; базофильная зернистость, какъ извѣстно, триацидомъ не окрашивается, зато легко по Giemsa и др. Среди зернистыхъ лейкоцитовъ преобладаютъ мізелоциты, т. е. большія и среднія одноядерныя формы; полиморфноядерныхъ меньше, но и онѣ встрѣчаются иногда въ значительномъ количествѣ. Въ каждомъ препаратѣ нормальнаго костнаго мозга находятся клѣтки съ очень немногочисленными зернышками, расположенными обыкновенно на одномъ мѣстѣ периферіи клѣтки. Naegeli⁹⁰, Rubinstein¹¹⁵, Parrenheim⁹⁹, и многіе др. считаютъ эти формы переходными ступенями отъ лимфоидныхъ клѣтокъ („мізобластовъ“) къ мізелоцитамъ. Насколько я могу судить объ этомъ, это мнѣніе вполне обосновано, и противоположное объясненіе Helly⁵⁹, (pg. 115), что мало-зернистыя формы ничто иное, какъ патологическія продукты усиленнаго дѣленія густо-зернистыхъ, мнѣ кажется искусственнымъ, тѣмъ болѣе, что эти формы постоянно встрѣчаются и въ нормальномъ костномъ мозгу.

Кромѣ указанныхъ 4 группъ въ окрашенныхъ препаратахъ находятся отдѣльныя гигантскія и пигментныя клѣтки.

Я не буду распространяться о характерныхъ цвѣтовыхъ реакціяхъ клѣтокъ при окрашиваніи ихъ по разнымъ другимъ способамъ (Giemsa, Leishmann, Haematoxylin-Eosin, метиленовая синька, Pyronin-Methylgrün), такъ какъ эти реакціи описаны во всѣхъ руководствахъ гематологій.

Затѣмъ, слѣдующее обстоятельство заслуживаетъ вниманія. Многіе авторы говорятъ о существованіи непрерывнаго ряда морфологическихъ переходовъ отъ лимфоидныхъ клѣтокъ къ эритробластамъ. Присоединяясь вполне къ ихъ мнѣнію, я думаю, что важное звено въ этой цѣпи составляютъ „лимфо-

цитоподобныя“ клѣтки; онѣ по строенію ядра весьма походить на эритробласты, по характеру же протоплазмы на лимфоидныя клѣтки.

Единственнымъ вполне естественнымъ отличительнымъ признакомъ эритробласта нужно считать содержаніе Нв'а; и различіе эритробластовъ отъ лимфоидныхъ клѣтокъ, понятно, было-бы легко, если-бы мы имѣли специфическій микрохимическій реактивъ на Нв. Но ни одинъ изъ употребительныхъ красящихъ растворовъ не можетъ пока претендовать на такое названіе [cf. Hei n z ⁵⁸ (pg. 386) и др.].

Если протоплазма какой-нибудь клѣтки окрашивается въ розово-красный цвѣтъ отъ эозина, или въ желто-красный отъ Orange-G., то это еще не значитъ, что она содержитъ Нв, такъ какъ означенная реакція указываетъ лишь на окислѣнію протоплазмы, правда часто, но не всегда, обусловленную содержаніемъ Нв'а. Наоборотъ, завѣдомо содержащіе Нв, сильно полихроматофильные шарики окрашиваются по G i e m s a въ синеватый цвѣтъ. Очевидно цвѣтовые реакціи не способны рѣшить вопросъ о содержаніи Нв'а (Hei n z).

Свѣжій, неокрашенный препаратъ скорѣе, конечно, разрѣшить этотъ вопросъ. Желтый цвѣтъ Нв'а виденъ достаточно хорошо. Но и здѣсь можно убѣдиться (по крайней мѣрѣ при расщепленіи въ 0,8 % растворѣ NaCl) въ наличности переходовъ отъ совершенно безцвѣтныхъ къ богатымъ Нв'омъ клѣткамъ, такъ что нерѣдко трудно сказать о какой-нибудь клѣткѣ — содержитъ она Нв или нѣтъ, является ли она эритробластомъ или лимфоидной клѣткой.

II. Методъ счисленія костно-мозговыхъ клѣтокъ.

Чтобы получить болѣе точныя представленія о численности отдѣльныхъ типовъ костно-мозговыхъ клѣтокъ, нѣкоторые изслѣдователи пытались считать эти клѣтки и опредѣлять ихъ взаимныя процентныя отношенія.

Насколько мнѣ извѣстно первымъ въ этомъ направленіи былъ Engel ³⁹ (pg. 560) и ⁴² (pg. 21), хотя онъ собственно не считалъ клѣтки, а только приблизительно опредѣлялъ на глазъ процентныя отношенія отдѣльныхъ группъ.

Bloch u. Hirschfeld ²⁴ (pg. 1017) считали по нѣсколькимъ сотѣ бѣлыхъ шариковъ костнаго мозга въ 6 случаяхъ злокачественной анеміи, въ одномъ случаѣ легочной гангрены и въ одномъ случаѣ туберкулеза брюшины.

Что касается методики, то изслѣдователи въ этомъ отношеніи тоже встрѣтили трудность, почти невозможность, точно рубрицировать незернистыя клѣтки, ввиду отсутствія точныхъ отличительныхъ признаковъ, особенно между молодыми бѣдыми Нв'омъ эритробластами и малыми лимфоидными элементами; ни строеніе ядра, ни особенности окрашивания не были достаточно характерными для различенія тѣхъ отъ другихъ. Составъ мозга разныхъ костей (ребро, бедро) былъ приблизительно одинаковъ.

Въ нормальномъ мозгу авторы констатировали преобладаніе нейтрофильнозернистыхъ клѣтокъ надъ всѣми остальными лейкоцитами и лимфоцитами.

Въ томъ же году Rubinstein ¹¹⁵ опубликовалъ свои изслѣдованія надъ экспериментальнымъ лейкоцитозомъ, въ которыхъ онъ также пользовался счисленіемъ бѣлыхъ костно-мозговыхъ шариковъ для иллюстраціи измѣненій костнаго мозга при лейкоцитозѣ.

У 6 нормальныхъ кроликовъ Rubinstein нашелъ въ мазкахъ ребернаго мозга (фиксація жаромъ, триаидъ) въ процентахъ:

| | I | II | III | IV | V | VI |
|---|------|------|------|------|------|------|
| Лимфоидныхъ клѣтокъ | 45,3 | 44,5 | 31,5 | 39,3 | 35,8 | 50,4 |
| Одноядерныхъ лейкоци- товъ и переходныхъ формъ | 16,8 | 25,5 | 19,5 | 14,4 | 10,6 | 13,8 |
| Зернистыхъ лейкоцитовъ | 37,8 | 30,0 | 48,9 | 46,5 | 48,8 | 37,5 |

Слѣдовательно колебанія клѣточного состава довольно значительны. Въ одномъ случаѣ (III) зернистыхъ почти столько-же, сколько незернистыхъ; въ другомъ (II) отношеніе равняется 3:7. О техникахъ счисления, особенно о трудностяхъ различенія лимфоидныхъ клѣтокъ отъ молодыхъ эритробластовъ, Rubinstein высказывается въ томъ же смыслѣ, какъ Bloch и Hirschfeld.

Далѣе заслуживаетъ вниманія статья Воловника¹⁴³, который тоже пользовался мазками костнаго мозга, окрашенными по различнымъ способамъ, для счисления клѣтокъ и опредѣленія процентнаго состава при разныхъ заболѣваніяхъ. Авторъ принялъ въ расчетъ все клѣтки кромѣ эритроцитовъ, полагая, что количество крови въ сосудахъ костнаго мозга слишкомъ непостоянная величина.

Результаты этой работы также указываютъ на значительныя колебанія %-наго состава костнаго мозга даже при одномъ и томъ-же заболѣваніи; такъ напр. при туберкулезѣ авторъ отмѣчаетъ 28—70% зернистыхъ лейкоцитовъ; очень низкія цифры авторъ нашелъ для эритробластовъ (0,6—14,5%).

Относительно недавно появилась статья Hollmann'a⁶¹, который воспользовался методомъ счисления клѣтокъ костнаго мозга для разясненія генеалогіи кр. кр. шариковъ. Такъ какъ эта статья по методикѣ и по темѣ совпадаетъ съ частью моей настоящей работы, и я въ этомъ направленіи являюсь послѣдователемъ Hollmann'a, то придется разобратъ ее нѣсколько подробнѣе.

Hollmann вызывалъ у 4 кроликовъ болѣе или менѣе продолжительныя анеміи (4—40 дней) посредствомъ впры-

скиваніи пирогалловой кислоты и анилина и кровопусканій. До опытовъ и время отъ времени въ періодъ анеміи авторъ резецировалъ животнымъ ребро; изъ выжатаго костнаго мозга приготовлялись мазки, которые послѣ фиксаціи жаромъ по Rubinstein'у окрашивались триаидомъ. Въ такихъ препаратахъ Hollmann считалъ каждый разъ до 1000 клѣтокъ въ 3-хъ группахъ (а) зернистые лейкоциты, б) лимфоидныя клѣтки + эритробласты, в) эритроциты] и опредѣлялъ процентную величину каждой группы.

Затѣмъ авторъ сравнивалъ процентныя цифры, полученныя до и во время анеміи, и изъ этого выводилъ заключенія. Объ этихъ заключеніяхъ рѣчь впереди. Здѣсь я только касаюсь методики. Hollmann при счисленіи избѣгаетъ трудности дифференціаціи лимфоидныхъ клѣтокъ отъ эритробластовъ тѣмъ, что онъ ихъ соединяетъ въ одну группу.

Въ препаратѣ, окрашенномъ триаидомъ, зернистая клѣтка легко отличается отъ незернистой, а послѣдняя отъ эритроцита. Субъективная ошибка такимъ образомъ, конечно, уменьшается. Теперь вопросъ заключается еще въ томъ, постоянны ли полученные результаты и можно ли на основаніи этихъ результатовъ позволять себѣ сужденія о состояніи костнаго мозга и о патологическихъ измѣненіяхъ его.

Hollmann нашелъ у 4 здоровыхъ кроликовъ:

| | Зернистыхъ клѣтокъ. | Лимфоидныхъ клѣтокъ + эритробластовъ. | Эритроцитовъ. |
|------|---------------------|--|---------------|
| I. | 28% | 38% | 34% |
| Ia. | 28% | 18% | 54%*) |
| II. | 26% | 34% | 40% |
| III. | 20% | 40% | 40% |
| IV. | 36% | 22% | 42% |

*) То же самое животное послѣ перенесенной анеміи.

Значить у разных животных замѣчаются колебанія

| | |
|----------------------------|-------------|
| числа зернист. кл. | отъ 20—36 % |
| лимф. кл. + эр.-бл. „ | 18—40 % |
| эритроцитовъ | 34—54 % |

На 18 зернистыхъ клѣтокъ встрѣчались:

| |
|--------------------------------|
| 11 лимф. кл. + эр.-бл. (№ IV) |
| 36 лимф. кл. + эр.-бл. (№ III) |

Колебанія какъ видно значительны.

Наконецъ въ послѣднее время Bätge⁹, изслѣдовалъ мозгъ губчатого вещества трубчатыхъ костей у здоровыхъ собакъ разнаго возраста. Bätge въ тонкихъ срѣзахъ опредѣлялъ процентный составъ паренхимы мозга и при этомъ также долженъ былъ бороться съ трудностями различенія эритробластовъ отъ малыхъ лимфоидныхъ клѣтокъ.

Чтобы проконтролировать точность метода счисленія, я поступилъ слѣдующимъ образомъ. —

У всѣхъ моихъ животныхъ послѣ резекціи ребра и приготовления мазковъ я насчитывалъ въ препаратахъ, окрашенныхъ триацидомъ, всего 1000—1200 клѣтокъ въ 4-хъ отдѣльныхъ группахъ (зернистыя клѣтки, лимфоидныя клѣтки, эритроциты, эритробласты) и опредѣлялъ численность каждой группы въ процентахъ, причемъ для различенія эритробластовъ отъ лимфоидныхъ клѣтокъ пользовался указанными на стр. 120 признаками.

Послѣ окончанія всѣхъ опытовъ*), я вторично просчитывалъ тѣ же препараты и снова опредѣлялъ процентныя числа каждой группы; на этотъ разъ мегалобласты рубрицировались отдѣльно.

*) 1½ мѣсяца послѣ послѣднихъ опытовъ.

Кромѣ того при вскрытіи животныхъ приготовлялись мазки изъ мозга разныхъ костей и опять-таки опредѣлялись процентныя числа отдѣльныхъ группъ клѣтокъ.

Результаты всѣхъ этихъ счисленій выяснили слѣдующее. —

- 1) Самая значительная разница между результатами 1-го и 2-го счисленія встрѣчалась въ группахъ лимфоидныхъ клѣтокъ и эритробластовъ. Суммы же процентныхъ цифръ этихъ обѣихъ группъ сходились гораздо лучше.

Напримѣръ: въ опытѣ № 2 подъ 4 іюля найдены слѣдующія цифры:

| | Лимфоидныя клѣтки. | Эритробласты. | Сумма. |
|-----------------|--------------------|---------------|--------|
| 1-ое счисленіе: | 47.6 | 25.4 | 73.0% |
| 2-ое „ | 14.9 | 59.8 | 74.7% |
| Разница: | 32.7 | 34.4 | 1.7% |

подъ 11-го іюля:

| | | | |
|-----------------|------|------|-------|
| 1-ое счисленіе: | 51.0 | 27.8 | 78.8% |
| 2-ое „ | 23.6 | 52.7 | 76.3% |
| Разница: | 27.4 | 24.9 | 2.5% |

Очевидно я при второмъ счисленіи (большая опытность) подводилъ значительное число сомнительныхъ клѣтокъ подъ группу эритробластовъ, которыя при первомъ счисленіи попали въ лимфоидныя клѣтки.

- 2) Разница въ остальныхъ группахъ (зернистыхъ клѣтокъ и эритроцитовъ) была менѣе значительна; обыкновенно результаты сходились довольно хорошо.

Наибольшая разница наблюдалась въ опытѣ № 1 подъ 27 іюня:

| | зернистыхъ кл. | эритроцитовъ. |
|-----------------|----------------|---------------|
| 1-ое счисленіе: | 30.2 | 3.4% |
| 2-ое „ | 16.0 | 14.4% |
| Разница: | 14.2 | 11.0% |

Изъ этого слѣдуетъ, что въ разныхъ мѣстахъ одного и того-же препарата составъ колеблется, но въ общемъ въ скромныхъ размѣрахъ.

3) Если принять въ расчетъ только данныя 2-го счисления, какъ болѣе надежнаго (большій навыкъ) то у 5 здоровыхъ кроликовъ *) нашлись слѣдующія крайнія цифры:

| | | |
|--------------------|--------------|------------|
| Зернистыхъ клѣтокъ | 20.2 — 28.1% | (№№ 1 и 2) |
| Лимфоидныхъ „ | 9.8 — 21.0% | (№№ 3 „ 5) |
| Эритроцитовъ | 18.4 — 31.9% | (№№ 5 „ 3) |
| Мегалобластовъ | 1.0 — 4.2% | (№№ 1 „ 5) |
| Нормобластовъ | 28.2 — 36.8% | (№№ 9 „ 5) |

Разница еще уменьшается, если не принимать въ расчетъ кролика № 5, какъ не вполне взрослого. Но во всякомъ случаѣ эти колебанія, соответствующія результатамъ другихъ авторовъ (Rubinstein, Hollmann) доказываютъ, что составъ костнаго мозга у разныхъ индивидуумовъ можетъ быть различнымъ: о патологическихъ измѣненіяхъ собственно можно судить только сравнивая ихъ съ нормальнымъ мозгомъ того-же животнаго.

4) Въ разныхъ костяхъ одного и того-же животнаго составъ костнаго мозга былъ приблизительно одинаковъ, если животное погибло скоропостижно (какъ напр. кроликъ № 1 отъ наркоза) и вскрыто сейчасъ-же послѣ смерти. Наоборотъ, разница была иногда очень значительна послѣ медленной агоніи. Тогда

*) У остальныхъ кроликовъ №№ 6, 7 и 8 препараты оказались не вполне годными для счисления клѣтокъ; самка № 4 была беременна. —

особенно процентъ эритроцитовъ сильно колебался; напр. реберный и бедренный мозгъ кролика № 2 содержалъ 29.2 resp. 68.5% эритроцитовъ; если же выкинуть эритроциты изъ расчета, то получаются довольно сходныя процентныя цифры въ разныхъ костяхъ.

Это легко объясняется тѣмъ, что кровь во время агоніи застаивается въ венахъ вообще, и особенно въ венахъ тѣхъ частей тѣла, которыя, являются низколежащими, смотря по положенію, въ которомъ животное умерло; поэтому, понятно, и мозгъ низлежащихъ костей будетъ содержать относительно много эритроцитовъ.

При жизни же существенной разницы вѣроятно нѣтъ, судя по даннымъ, полученнымъ при изслѣдованіи скоропостижно умершаго кролика № 1; у послѣдняго въ разныхъ костяхъ найдено при вскрытіи (анемія!):

| | |
|---------------------|--------------|
| зернистыхъ клѣтокъ | 7.1 — 10.5% |
| лимфоидныхъ клѣтокъ | 33.0 — 41.1% |
| эритроцитовъ | 15.0 — 26.5% |
| эритробластовъ | 25.3 — 35.0% |

Разница данныхъ чиселъ очевидно не особенно значительна, и она еще уменьшается, если не принимать въ расчетъ эритроцитовъ.

На основаніи этихъ 4 пунктовъ я прихожу къ слѣдующимъ выводамъ относительно метода счисления. —

При счисленіи клѣтокъ нормальнаго костнаго мозга по группамъ оказывается, что результаты счисления даже при соблюденіи всѣхъ осторожностей (одинаковая фиксация и окраска) колеблются не совѣмъ въ малыхъ границахъ; эти колебанія могутъ зависеть, съ одной стороны, отъ неравнобѣрнаго распредѣленія клѣтокъ по препарату, а съ другой стороны — отъ неодинаковаго процентнаго состава костнаго мозга у разныхъ животныхъ того-же вида и въ

разныхъ костяхъ у одного и того-же животнаго. Поэтому численныя измѣненія клѣточного состава можно считать только тогда патологическими, если они значительны, постоянны и проконтролированы на большомъ матеріалѣ.

Раздѣльное счисленіе лимфоидныхъ клѣтокъ и эритробластовъ въ настоящее время только тогда можетъ давать сравнимые результаты, если счисленіе производится однимъ и тѣмъ наблюдателемъ съ одной и той-же точки зрѣнія, — но и тогда къ результатамъ нужно относиться съ большою осторожностью; сумма эритробластовъ и лимфоидныхъ клѣтокъ заслуживаетъ больше довѣрія.

Такъ какъ сосуды костнаго мозга могутъ быть весьма различнаго кровенаполненія, а текущая кровь разнаго состава (анемія!), то рекомендуется при опредѣленіи процентнаго состава костнаго мозга не принимать въ расчетъ число эритроцитовъ, какъ слишкомъ непостоянную величину.

Цифры, помѣщенныя въ протоколахъ опытовъ въ графѣ „процентное распредѣленіе клѣтокъ въ реберномъ мозгу,“ найдены при вторичномъ счисленіи, которое производилось послѣ окончанія всѣхъ опытовъ; на большую точность цифры не претендуютъ, и заключенія, выведенныя изъ нихъ, имѣютъ значеніе только съ вышеуказанными ограниченіями. Эритроциты не приняты въ расчетъ. Этимъ объясняется, почему цифры, помѣщенныя въ протоколахъ опытовъ, другія, чѣмъ цифры, приведенныя въ этой главѣ; въ послѣдней были приняты въ расчетъ и эритроциты.

III. Количественныя измѣненія костнаго мозга при анеміяхъ.

Въ ребрахъ здороваго взрослога кролика постоянно находится небольшое количество темно-краснаго маркаго костнаго мозга. Для полученія его приходится раскалывать

ребро въ продольномъ направленіи и затѣмъ тонкой иглой доставать небольшіе комки мозга, приставшіе къ стѣнкамъ мозговой полости, или же выдавливать капельку мозгового сока изъ резецированнаго куска корнцангомъ; обыкновенно у здороваго животнаго изъ куска ребра въ $1\frac{1}{2}$ —2 сант. т. обр. удается получить лишь достаточное на приготовленіе нѣсколькихъ мазковъ количество костнаго мозга, иногда же и того меньше. Нерѣдко примѣсъ жира въ мозгу настолько значительна, что мазки блестятъ отъ мельчайшихъ жировыхъ капель; въ этомъ случаѣ препараты обыкновенно не удаются, страдая особенно при фиксациі; тогда приходится отказываться отъ счисленія клѣтокъ въ виду негодности препаратовъ.

Другое дѣло при анеміяхъ. Съ нарастающей анеміей костный мозгъ постепенно претерпѣваетъ слѣдующія измѣненія, которыя тѣмъ болѣе выражены, чѣмъ сильнѣе и продолжительнѣе анемія. — Количество мозга ясно увеличивается; мозгъ постепенно наполняетъ всю мозговую полость и нерѣдко выпираетъ изъ поперечнаго разрѣза ребра; легкое сдавленіе корнцангомъ тогда доставляетъ относительно большую каплю. Далѣе изъ маркаго, грязно-краснаго, мозгъ превращается въ свѣтло-красный и нерѣдко принимаетъ консистенцію и цвѣтъ краснаго желе; при размазываніи такой мозгъ хуже пристаётъ къ стеклу. Микроскопическое изслѣдованіе обнаруживаетъ уменьшеніе (resp. исчезновеніе) жира.

Помимо выполненія мозговой полости разрастающійся костный мозгъ, повидимому, раздѣдаетъ костныя пластинки губчататаго вещества, и въ концѣ концовъ разрастаніе мозга ведетъ къ утонченію компактныхъ стѣнокъ полаго костнаго цилиндра, представляемаго ребромъ.

Въ 2 случаяхъ (№№ 3 и 6) меня поразили наружный видъ реберъ на высотѣ анеміи: костная стѣнка была на-

столько тонка, что мозг просвѣчивалъ черезъ нее и придавалъ ребру темно-сѣрый цвѣтъ съ красноватымъ оттѣнкомъ.

При резекціи такое ребро весьма легко перекусывается ножницами, между тѣмъ, какъ нормальное ребро оказывается всетаки нѣкоторое сопротивление.

Нужно замѣтить, что перечисленные измѣненія костнаго мозга, повидимому зависятъ больше отъ продолжительности, чѣмъ отъ интенсивности малокровія. У двухъ животныхъ, которыя претерпѣли относительно острую анемию $4\frac{1}{2}$ гесп. $5\frac{1}{2}$ дней (№№ 8 и 9), число кр. кр. ш. пало до 1.7 гесп. 0.6 милл. (посмертно); несмотря на то костный мозгъ находился въ состояніи только умѣренной гиперплазіи и содержалъ еще довольно много жира, особ. въ сръзахъ. Наоборотъ, кроликъ № 1 погибъ случайно во время относительно легкой анемии (4 милл. кр. кр. ш.), продолжавшейся 17 дней и, несмотря на это, ребра содержали обильный мозгъ безъ примѣси жира.

Подобныя-же измѣненія наблюдаются и въ мозгу другихъ костей. И здѣсь происходитъ давно извѣстный процессъ замѣщенія жира кроветворными клѣтками. У здороваго кролика кости предплечья, кистей и большеберцовая кость обыкновенно содержатъ желтый жиръ, особенно въ дистальныхъ концахъ. Тонкій сръзъ бедреннаго мозга напоминаетъ сѣтку: въ отверстіяхъ лежатъ большія жировыя клѣтки, а кроветворная ткань и сосуды образуютъ перемычки.

У животнаго съ относительно острой анеміей (напр. № 9) жиръ находится только въ дистальномъ концѣ большеберцовыхъ костей; сръзы напоминаютъ ужъ не сѣтку, а лоскутъ сыра; перемычки стали толстыми перекладинами, окружающими небольшіе просвѣты съ жировыми клѣтками.

Послѣ продолжительной анемии всѣ кости содержать исключительно красный, т. н. клѣточный мозгъ, а на сръзахъ легко убѣдиться, что жировыя клѣтки совсѣмъ или почти

совсѣмъ исчезли, и поле зрѣнія занимается почти однообразной массой густо скученныхъ кроветворныхъ клѣтокъ. И въ большихъ трубчатыхъ костяхъ повидимому происходитъ описанное выше разсасываніе компактной костной массы снутри. Этого процесса я при жизни животныхъ прослѣдить не могъ. Но стоить только сравнить бедренную кость здороваго и хронически-малокровнаго животнаго — разница толщины компактной массы въ 1-омъ и 2-омъ случаяхъ бросается въ глаза, и я не разъ удивлялся легкости, съ которой удается разбить кость малокровнаго кролика.

Перечисленные здѣсь измѣненія, я описываю не потому, что они не извѣстны; наоборотъ, подобныя наблюденія описаны уже въ литературѣ*). Но упоминаніе о нихъ необходимо для выясненія нѣкоторыхъ другихъ явленій, о которыхъ рѣчь впереди.

Всѣ эти измѣненія можно вкратцѣ охарактеризовать такъ: при экспериментальныхъ анеміяхъ происходитъ гиперплазія клѣточного мозга во всѣхъ направленіяхъ насчетъ жировой и костной ткани.

IV. Качественныя измѣненія костнаго мозга при анеміяхъ.

1.

Что касается болѣе тонкихъ гистологическихъ и цитологическихъ измѣненій клѣточного костнаго мозга при экспериментальныхъ анеміяхъ, то въ литературѣ на этотъ счетъ имѣются уже нѣкоторыя указанія. —

*) Разсасываніе костной массы при злокачественной анеміи человека описываютъ Rindfleisch¹¹² (pg. 176), Muir (Journ. of Pathol. and Bacteriol., Febr. 1901; цитир. по Высоцкому), и Meyer u. Heineske⁸² (pg. 482).

Freiberg⁴⁵ (pg. 62), применявший в своих опытах кровопускания, говорит, что „измѣненія въ костном мозгу начинаются въ сосудахъ, характеризуются увеличеніемъ числа молодыхъ ядросодержащихъ кр. кр. ш., расширеніемъ венозныхъ капилляровъ, исчезновеніемъ жировыхъ клѣтокъ и лейкоцитовъ паренхимы“.

„Гигантскія клѣтки послѣ кровопусканій появляются въ большемъ числѣ и въ большихъ формахъ“.

Reckzeh¹¹⁰ (pg. 187) экспериментировалъ на собакахъ и достигалъ выпрыскиваніемъ пирогалловой кислоты значительной степени малокровія. Помимо интересныхъ измѣненій въ крови (мегалобласты, относит. лимфоцитозъ) онъ находилъ при вскрытіяхъ въ костномъ мозгу (всегда красномъ) трубчатыхъ костей больше нормо- и мегалобластовъ, чѣмъ въ текущей крови, и многочисленныя „мозговья клѣтки“. 8% этихъ послѣднихъ составляли зернистыя („нейтрофильныя и эозинофильныя многоядерныя и эозинофильныя одноядерныя“), 92% — незернистыя клѣтки, вполне соответствующія мѣлобластамъ Naegeli.

Reckzeh указываетъ на то, что такое-же „мѣлобластическое перерожденіе“ встрѣчается и при прогрессивномъ злокачественномъ малокровіи человѣка.

Tallqvist¹³⁴ въ своемъ, не разъ мною цитированномъ, весьма обстоятельномъ сочиненіи объ экспериментальныхъ анеміяхъ подробнѣе занимается сидерозомъ костнаго мозга; относительно клѣточного состава онъ только вкратцѣ отмѣчаетъ значительное увеличеніе числа нормобластовъ и числа незернистыхъ безцвѣтныхъ элементовъ.

Въ соцікій¹⁴¹ вызывалъ у кроликовъ значительныя анеміи выпрыскиваніями фениль-гидразина. Костный мозгъ во всѣхъ случаяхъ кромѣ одного „представлялъ картину яснаго мегалобластического перерожденія, причемъ величина мегалобластовъ костнаго мозга значительно превышала мегалобластовъ, циркулировавшихъ въ крови“. „По клѣточ-

ному составу костный мозгъ былъ довольно разнообразенъ, но количество малыхъ и большихъ лимфоцитовъ, мегало- и нормобластовъ всегда было велико“. Гигантскихъ клѣтокъ всегда было много (pg. 295).

Наконецъ Hollmann⁶¹ пытался точнымъ счисленіемъ клѣтокъ ребернаго мозга до и во время экспериментальныхъ анемій и опредѣленіемъ процентной величины отдѣльныхъ типичныхъ группъ клѣтокъ дать наглядную картину измѣненій, происходящихъ въ мозгу при анеміяхъ.

Hollmann находитъ у 2 кроликовъ съ подострымъ малокровіемъ слѣдующія передвиженія клѣточного состава:

| | зернистыя клѣтки | лимфоидныя кл. + эритробласты | эритроциты. | |
|-----|---------------------|----------------------------------|-------------|----------|
| № 1 | 28% | 38% | 34% | здоровье |
| | 25% | 54% | 21% | анемія |
| № 4 | 36% | 22% | 42% | здоровье |
| | 20% | 68% | 12% | анемія |

Это доказываетъ уменьшеніе процента эритроцитовъ и зернистыхъ клѣтокъ, увеличеніе процента лимфоидныхъ клѣтокъ + эритробластовъ.

Въ опытахъ № 5 (кровопусканія) и № 2 Hollmann'a число эритроцитовъ не уменьшилось.

Если вовсе исключить эритроциты изъ счисленія, что мнѣ кажется необходимымъ по выше изложеннымъ соображеніямъ, то въ 3 опытахъ Hollmann'a получается:

| | зернистыхъ клѣтокъ. | лимфоидн. кл. + эритробластовъ | |
|-----|------------------------|-----------------------------------|----------|
| № 1 | 42% | 58% | здоровье |
| | 32% | 68% | анемія |
| № 4 | 62% | 38% | здоровье |
| | 23% | 77% | анемія |

| | | | |
|-----|-----|-----|----------|
| № 5 | 40% | 60% | здоровье |
| | 27% | 73% | анемия |

Изъ этого послѣдняго сопоставленія ясно видно сильное относительное уменьшеніе зернистыхъ кѣтокъ и сильное относительное увеличеніе числа эритробластовъ и лимфоидныхъ элементовъ.

2.

Мои собственныя счисленія отчасти подтверждаютъ цифры Hollmann'a, и я могъ убѣдиться, что процентное число эритроцитовъ уменьшается при экспериментальныхъ анеміяхъ, вызванныхъ кровяными ядами.

Для примѣра привожу слѣдующія данныя.

Реберный мозгъ содержалъ въ опытѣ № 1 эритроциты:

| | |
|--------|-----------------------|
| 30,2 % | во время здоровья |
| 14,4 % | „ „ анеміи |
| 41,2 % | „ „ регенерации крови |
| 36,2 % | „ „ здоровья |
| 25,0 % | „ „ здоровья |
| 14,1 % | „ „ анеміи. |

У 6 другихъ животныхъ найдено въ костномъ мозгу эритроциты*):

| во время | № 2 | № 8 | № 3 | № 5 | № 9 | № 4 |
|-----------|-----------|-------------|--------|--------|--------|--------|
| здоровья | 19,2 % | 25,4 % | 31,9 % | 18,4 % | 27,6 % | 35,5 % |
| анеміи | 6,7 % | 11,1 % | 18,2 % | 9,4 % | — | 13,4 % |
| посмертно | 29,2—68 % | 10,2—20,2 % | 30,5 % | 22,8 % | 15,4 % | — |

На данныя, полученныя въ посмертно приготовленныхъ препаратахъ, какъ уже указано, положиться нельзя, если

*) Для кроликовъ № 6 и 7 у меня нѣтъ чиселъ въ состояніи здоровья.

животное погибаетъ послѣ продолжительной агоніи, въ виду посмертной застойной гипереміи костнаго мозга.

Но фактъ тотъ, что при жизни дѣйствительно часто, хотя и не безъ исключеній, съ наростаніемъ анеміи процентъ эритроцитовъ въ костномъ мозгу падаетъ.

Другое дѣло, можно ли изъ этого факта вывести какія нибудь заключенія. —

Hollmann⁶¹ полагаетъ, что уменьшеніе числа эритроцитовъ (при анеміяхъ) и одновременное увеличеніе числа эритробластовъ + лимфоидныхъ кѣтокъ позволяютъ установить генетическую связь между тѣми и другими. Вовсе не отрицая вѣроятности такой связи, я всетаки оспариваю доказательность аргументовъ Hollmann'a.

Въ дѣйствительности процентное содержаніе эритроцитовъ въ костномъ мозгу главнымъ образомъ зависитъ отъ состава текущей крови, такъ какъ большинство эритроцитовъ мозга находится въ сосудахъ. При общей анеміи конечно и въ сосудахъ костнаго мозга число эритроцитовъ должно быть уменьшено, слѣдовательно и мазки будутъ бѣдны эритроцитами. На кривыхъ Hollmann'a этотъ параллелизмъ содержанія эритроцитовъ въ текущей крови и въ костномъ мозгу виденъ весьма наглядно.

Наростаніе процентнаго числа лимфоидныхъ кѣтокъ и эритробластовъ тоже еще не доказываетъ абсолютной пролиферации этихъ элементовъ, какъ предполагаетъ Hollmann. Оно, т.-е. относительное наростаніе могло-бы зависѣть отъ одновременнаго абсолютнаго уменьшенія числа другихъ (напр. зернистыхъ) элементовъ, и быть кажущимся.

Поэтому измѣненія, найденныя Hollmann'омъ, допускаютъ различныя толкованія. — Нельзя забывать, что мы оперируемъ съ относительными величинами, и выводимъ заключенія объ исторіи развитія кр. кр. ш. на основаніи измѣне-

ний такихъ относительныхъ величинъ, по моему слишкомъ смѣло.

Такъ какъ число эритроцитовъ въ мазкахъ отъ функциональнаго состоянія костнаго мозга зависитъ менѣе, чѣмъ отъ состава текущей крови, то по моему цѣлесообразно совершенно исключить эритроциты при подсчетѣ процентнаго состава мозга. Тогда мы получаемъ болѣе постоянныя цифры, которыя даютъ болѣе вѣрное представленіе объ измѣненіяхъ процентныхъ чиселъ самородныхъ клѣтокъ костнаго мозга при анеміяхъ. Всѣ процентныя цифры костно-мозговыхъ клѣтокъ, помѣщенныя въ слѣдующихъ главахъ, рассчитаны послѣ исключенія эритроцитовъ.

3.

Просматривая таблицы опытовъ, не трудно убѣдиться, что проценты зернистыхъ лейкоцитовъ, иногда послѣ кратковременнаго подъема (№ 1 и № 8), падаютъ довольно значительно и обыкновенно равномерно съ нарастаніемъ малокровія. Исключенія изъ этого правила составляютъ только результаты посмертнаго счисленія въ 2 случаяхъ (№ 2 и № 3), въ которыхъ процентъ зернистыхъ высокъ, во второмъ случаѣ даже выше нормальнаго. Причиной этого можетъ быть неточность метода; но вѣроятнѣе предположить агональный лейкоцитозъ или же лейкоцитозъ вслѣдствіе большихъ дозъ кровяного яда.

Во всѣхъ остальныхъ опытахъ наблюдается паденіе процента зернистыхъ клѣтокъ костнаго мозга соотвѣтственно нарастанію анеміи.

Напримѣръ:

| | Число кр. кр. ш. въ текущей крови. | Процентъ зернистыхъ клѣтокъ въ костномъ мозгу. |
|------------|------------------------------------|--|
| Опытъ № 1. | 6.8 милл. въ куб. мм. | 29.0% здоровье |
| ” | 3.9 ” ” ” ” | 31.2% анемія |
| ” | 2.8 ” ” ” ” | 18.7% ” |
| ” | 4.3 ” ” ” ” | 21.8% регенерація |
| ” | 5.9 ” ” ” ” | 41.8% ” |
| ” | 7.1 ” ” ” ” | 36.8% здоровье |
| ” | 4.0 ” ” ” ” | 8.5% анемія. |
| Опытъ № 2. | 7.1 ” ” ” ” | 34.9% здоровье |
| ” | 5.4 ” ” ” ” | 29.2% анемія |
| ” | 2.9 ” ” ” ” | 22.2% ” |
| ” | 2.8 ” ” ” ” | 12.8% ” |
| ” | 1.5 ” ” ” ” | 10.7% ” |
| Опытъ № 6. | 5.7 ” ” ” ” | — здоровье |
| ” | 4.7 ” ” ” ” | 30.9% анемія |
| ” | 3.0 ” ” ” ” | 25.1% ” |
| ” | 1.8 ” ” ” ” | 14.0% ” |
| ” | 1.3 ” ” ” ” | 13.0% ” |

4.

Я уже упомянулъ, что у насъ не имѣется достовѣрныхъ морфологическихъ признаковъ для различенія бѣдныхъ Нв'омъ эритробластовъ отъ нѣкоторыхъ лимфоидныхъ клѣтокъ той-же величины, такъ какъ между этими типами существуютъ переходы; интересно, что во время анеміи костный мозгъ содержитъ гораздо больше такихъ неопредѣленныхъ, переходныхъ формъ. Поэтому при анеміи счисленіе эритробластовъ и лимфоидныхъ клѣтокъ въ 2 отдѣльныхъ группахъ, пожалуй, еще труднѣе, еще больше зависитъ отъ произвола изслѣдователя, чѣмъ въ нормальномъ костномъ мозгу. Но я всетаки

пытался провести границу, правда искусственную, между названными двумя типами, так как мнѣ не хотѣлось смѣшивать такіе гетерогенные элементы, какъ маленькій типичный эритробластъ и большую лимфоидную клѣтку съ появляющейся зернистостью. Если при такой сортировкѣ придерживаться одного и того-же принципа различенія, то можно надѣяться на получение сравнимыхъ результатовъ.

Какъ въ текущей крови *), такъ и въ костномъ мозгу точныхъ различительныхъ признаковъ между нормобластами и мегалобластами установить нельзя. Между крайними типичными формами, какъ онѣ описываются въ монографіи Ehrlich-Lazarus, существуетъ рядъ переходныхъ формъ; за мегалобласты я поэтому и въ костномъ мозгу считалъ ядросодержащіе кр. кр. ш. діаметромъ въ 10.5—11 μ и больше.

Что касается относительнаго количества нормобластовъ, то оно повидимому имѣетъ наклонность возрастать при анеміи; по крайней мѣрѣ можно сказать, что нерѣдко процентъ нормобластовъ въ костномъ мозгу значительно повышенъ по сравненію съ нормой (№ 2 и № 9).

Но такое повышеніе отнюдь не составляетъ правила, и цифры мои слишкомъ неточны, чтобы изъ ихъ неправильныхъ колебаній можно было выводить какія-нибудь заключенія.

Болѣе интересны качественныя измѣненія; большинство нормобластовъ здороваго костнаго мозга содержитъ ядра, сильно окрашивающіяся основными красками и потерявшія всякое строеніе (пикнозъ).

Во время анеміи же пикнотическія ядра встрѣчаются относительно рѣдко; большинство нормобластовъ снабжено ядрами, съ болѣе или менѣе ясно радиарнымъ расположеніемъ хроматиновыхъ нитей; протоплазма этихъ клѣтокъ

почти всегда сильно полихроматофильна. Слѣдов., вмѣсто зрѣлыхъ нормобластовъ костный мозгъ содержитъ при анеміи преимущественно юныя, незрѣлыя формы.

Мегалобласты находятся въ костномъ мозгу нормальнаго кролика въ очень незначительномъ количествѣ; у молодого кролика ихъ немного больше.

Протоколы моихъ опытовъ показываютъ, что почти пропорціонально нарастанію анеміи нарастаетъ и процентъ большихъ эритробластовъ въ риберномъ мозгу.

Слѣдующая таблица даетъ объ этомъ наглядное представленіе. —

Процентъ мегалобластовъ въ костномъ мозгу

| | | въ нормѣ | во время анеміи | въ періодъ регенерациіи |
|----------------------|-------------|------------|-----------------|-------------------------|
| взрослыя животныя | кроликъ № 1 | — 1.6% | 6.5% | 1.5% |
| | „ № 1a | — 1.5 „ | 4.2 „ | — |
| | „ № 2 | — 1.8 „ | 15.7 „ | — |
| | „ № 3 | — 2.5 „ | 5.8 „ | — |
| | „ № 7 | — единичн. | 9.6 „ | — |
| молодыя животныя | кроликъ № 5 | — 5.1 „ | 9.5 „ | — |
| | „ № 6 | — 7.8* | 26.3 „ | — |

Цифры эти достаточно наглядно свидѣтельствуютъ о довольно значительномъ увеличеніи числа мегалобластовъ.

Отступленіе отъ этого правила замѣчается только въ опытѣ № 4 (беременная самка).

*) Ср. выше, стр. 103.

*) Легкая анемія.

Въ костномъ мозгу этого животнаго найдено:

| |
|--|
| во вр. здоровья (беременность) — 8.3 % мегалобласт. — 14.6 % зерн. лейкоц. |
| „ „ анемии (послѣ родовъ) — 5.5 % „ — 13.5 % „ „ „ |
| въ періодъ регенераціи — 3.6 % „ — 24.9 % „ „ |

Слѣдовательно во время беременности процентъ мегалобластовъ былъ высокъ, выше даже чѣмъ во время анеміи; процентъ зернистыхъ клѣтокъ низокъ. Это соотвѣтствуетъ измѣненіямъ, найденнымъ у того-же животнаго въ крови до впрыскиваній: макроцитозъ и полихромазія, т. е. регенеративныя явленія, какія имѣютъ мѣста и при анеміяхъ.

Я не осмѣливаюсь на основаніи одного наблюденія выводить какія-нибудь заключенія и высказываю только предположеніе, что беременность, можетъ быть, вліяетъ на кроветворные органы аналогично легкимъ анеміямъ: въ обоихъ случаяхъ необходимо усиленное возрожденіе крови; какъ признаки такого возрожденія мы въ обоихъ случаяхъ находимъ: макроцитозъ и полихромазію въ крови, а въ костномъ мозгу низкій процентъ зернистыхъ лейкоцитовъ и высокій процентъ большихъ эритробластовъ. Послѣ родовъ въ періодъ регенераціи процентъ зернистыхъ опять растетъ (24.9), процентъ мегалобластовъ падаетъ (3.6).

Насколько я знакомъ съ литературой экспериментальныхъ анемій, только Reckzeh¹⁰, Высоцкій¹⁴¹ (pg. 295) и Askanaу⁸ (pg. 311) находили увеличенное число мегалобластовъ въ костномъ мозгу своихъ животныхъ на высотѣ малокровія. Остальные авторы объ этомъ не упоминаютъ (напримѣръ Tallqvist¹³⁴), или же категорически утверждаютъ, что не встрѣчали подобныхъ измѣненій (Bignamini & Dionisi¹⁵, Voss¹³⁹).

Наростаніе числа мегалобластовъ при экспериментальныхъ анеміяхъ заслуживаетъ вниманія въ виду того значенія, которое приписывается Ehrlich'омъ и его послѣдователями появленію мегалобластовъ въ крови и „мегалобластическому перерожденію“ костнаго мозга. Известно, что въ

этомъ „перерожденіи“ Ehrlich видитъ суть прогрессивнаго злокачественнаго малокровія.

Поэтому мнѣ кажется не безынтереснымъ, что въ моихъ опытахъ можно было констатировать иногда значительное увеличеніе процента мегалобластовъ въ костномъ мозгу (до 15,7% у взрослого и до 26,3% у молодого кролика), такъ что получается картина, похожая на „мегалобластическое перерожденіе“ при прогрессивномъ злокачественномъ малокровіи человѣка. Во всякомъ случаѣ мои опыты говорятъ противъ того, что мегалобласты появляются въ крови и кроветворныхъ органахъ только подъ вліяніемъ специфическихъ интоксикацій (Ehrlich-Lazarus³⁷, отчасти Naegeli⁹¹).

5.

Подобно мегалобластамъ, въ моихъ опытахъ возрасталъ и процентъ лимфоидныхъ клѣтокъ въ реберномъ мозгу, пропорціонально уменьшенію числа кр. кр. ш. въ текущей крови, причѣмъ иногда довольно значительно.

Напримѣръ:

| | | | |
|------------|---------|-------|--------------------------------|
| Опытъ № 1. | 26 VIII | 19,4% | лимфоидныхъ клѣтокъ (здоровье) |
| | 13 IX | 45,6% | „ „ (анемія) |
| Опытъ № 3. | 23 IX | 14,4% | „ „ (здоровье) |
| | 3 X | 38,4% | „ „ (анемія) |

и т. д. . . .

Не всегда это наростаніе было правильнымъ. Нерѣдко оно колебалось и отмѣнялось вторичнымъ, обыкновенно небольшимъ, паденіемъ.

Въ опытѣ № 4 даже никакого наростанія лимфоидныхъ клѣтокъ не замѣчалось. Но я уже указалъ на то (стр. 142), что это животное еще до опыта, имѣло характерный для

анемии состав костного мозга, вероятно вследствие беременности.

Мы убедились, что нарастание группы эритробластов и группы лимфоидных клеток во время анемии совершается не всегда правильно и постоянно. Зато сумма этих групп в моих опытах показывает весьма постоянные изменения, а именно больше или меньше значительное увеличение*), сообразное уменьшению (относительному) зернистых клеток. В этом отношении я вполне могу присоединиться к мнению Hollman'a (ср. стр. 135).

Преобладание незернистых элементов над зернистыми иногда доходить до больших размеров, например в опыт № 1 от 13 IX первые составляют 91,5% всех ядродержащих клеток мозга.

Результаты счислений костно-мозговых клеток можно кратко резюмировать следующим образом:

При экспериментальных анемиях, кроме относительного падения числа эритроцитов, среди ядродержащих клеток мозга происходит:

- 1) Относительное падение числа зернистых клеток.
- 2) Относительное увеличение числа мегалобластов.
- 3) Относительное увеличение суммы лимфоидных клеток и эритробластов, нередко и каждой группы в отдельности.

Гигантских и пигментных клеток я не принимал в расчет.

*) Исключение составляет опыт № 4 по известным уже причинам, затем опыт № 3 (только посмертная цифра) и цифра опыта № 8 от 5 VII, последняя по изложенным на стр. 138 причинам.

Подобно другим авторам (Heinz⁵⁶) и я в каждом мазке костного мозга встречал фигуры непрямого деления ядра, преимущественно в эритроблестах; во время анемии число этих митозов увеличивается. Я только не могу согласиться с мнением авторов [Heinz⁵⁶ (pg. 377) и др.], что митозы эритробластов всегда легко отличимы от митозов безцветных клеток по небольшому числу толстых и плотных сегментов деления у первых. Нередко мне встречались такие фигуры деления, относительно которых трудно или прямо невозможно было сказать, принадлежат ли к ряду красных или безцветных клеток.

6.

Определив в мазках процентный состав костного мозга при разных условиях, мы конечно получили понятие об изменениях только относительной величины отдельных клеточных групп. Представление о колебаниях абсолютных цифр отдельных типов в известном объеме костно-мозговой ткани нам дают только срезы.

Я уже несколько раз упоминал об особенностях, которые наблюдаются в тонких срезах костного мозга животных, во время анемии: исчезновение жировых клеток и сильная гиперплазия кроветворной ткани; кроме жировых клеток исчезают также соединительнотканная волокна и эндотелиальная стенка капилляров и синусов, или, вернее, деляются невидимыми; все поле зрения занимает слоем тесно скученных зернистых и лимфоидных клеток и эритробластов, среди которых почти пропадают относительно узкие щели или щуги эритроцитов. Повидимому сосуды, которые в норме содержат преимущественно эритроциты, теперь наполнены разными другими элементами лимфоидного и эритробластического типов.

В гиперплазии паренхимы участвует преимущественно группа незернистых клеток, т. е. лимфоидные

элементы и эритробласты, которые образуют значительныя скопления. Но и зернистыя и (менѣе) гигантскія клѣтки принимаютъ дѣятельное участіе; первыя собираются иногда довольно густо и при томъ кольцеобразно вокругъ сосудовъ и пигментныхъ клѣтокъ.

Обыкновенно нормальный костный мозгъ содержитъ незначительное количество кровяного пигмента, при отравленіи же кровяными ядами мы въ каждомъ полѣ зрѣнія встрѣчаемъ значительное число крупныхъ пигментныхъ клѣтокъ, при этомъ въ слѣдующихъ разновидностяхъ. —

1) Въ небольшихъ венахъ и синусахъ часто попадаютъ круглыя клѣтки, почти выполняющія просвѣтъ. Эти клѣтки набиты желто-красными глыбками разной величины настолько густо, что небольшое ядро нерѣдко дѣлается невидимымъ. Реакціи на гемосидеринъ глыбки не даютъ.

Ввиду совершенно одинаковыхъ микрохимическихъ особенностей этихъ глыбокъ и кр. кр. шариковъ при окрашиваніи разными красками, я не сомнѣваюсь, что мы имѣемъ дѣло съ обломками распавшихся эритроцитовъ; а клѣтки, содержащія эти глыбки, судя по ихъ расположенію въ просвѣтѣ сосудовъ, вѣроятно ничто иное, какъ эндотеліальныя клѣтки синусовъ.

2) Въ паренхимѣ встрѣчаются довольно крупныя клѣтки, въ которыхъ обработка $K_4Fe(CN)_6 + HCl$ обнаруживаетъ массу зеленыхъ или синихъ зернышекъ, т. е. зернистый желѣзосодержащій пигментъ и

3) при той же реакціи нѣкоторыя клѣтки, звѣздообразныя или неправильной формы окрашиваются въ диффузный или синій цвѣтъ. Подобно предыдущимъ эти диффузно-пигментированныя формы расположены также въ паренхимѣ.

Отложеніе пигмента въ костномъ мозгу наблюдалось у всѣхъ моихъ животныхъ, но не въ одинаковой мѣрѣ. При остромъ отравленіи оно было въ общемъ менѣе значительно, чѣмъ при хроническомъ; кромѣ того мнѣ казалось, что — се-

teris paribus — въ костномъ мозгу находится тѣмъ больше пигмента, чѣмъ меньше его въ селезенкѣ и наоборотъ.

Безъ всякой натяжки въ желѣзосодержащемъ пигментѣ можно видѣть матеріалъ, идущій на выработку Hb'a для юныхъ возрожденныхъ эритроцитовъ.

РЕЗЮМИРУЯ

вкратцѣ описанныя измѣненія костнаго мозга, мы можемъ сказать, что при продолжительномъ отравленіи кровяными ядами происходятъ:

- 1) Гиперплазія краснаго клѣточного мозга, ведущая къ расщепленію жировой и костной ткани.
- 2) Передвиженія клѣточного состава въ объемной единицѣ мозга.
 - a) Относительное и можетъ быть абсолютное уменьшеніе числа эритроцитовъ.
 - b) Относительное уменьшеніе и абсолютное увеличеніе числа зернистыхъ клѣтокъ.
 - c) Относительное и абсолютное увеличеніе числа лимфоидныхъ элементовъ и мегалобластовъ.
 - d) Абсолютное увеличеніе числа нормобластовъ.
- 3) Значительное отложеніе желѣзосодержащаго пигмента.

О значеніи всѣхъ этихъ измѣненій, насколько они поддаются объясненію, сказано нѣсколько словъ въ „заключеніи“.

С. Измѣненія въ другихъ органахъ.

Въ протоколахъ опытовъ отмѣчены вкратцѣ патолого-анатомическія измѣненія паренхимы разныхъ органовъ, найденныя при вскрытіи моихъ животныхъ.

Измѣненія въ почкахъ при остромъ отравленіи кровяными ядами (№ 5, 8, 9): вакуольное перерожденіе эпителия Bowman'овскихъ капсулъ, извитыхъ и въ меньшей степени прямыхъ канальцевъ; накопленіе кровяныхъ шариковъ, ихъ обломковъ и аморфныхъ желто-красныхъ массъ въ просвѣтахъ канальцевъ — подробно описываются въ работахъ М. Афанасьева^{1,2}. Этотъ авторъ доказалъ также кровородное происхожденіе аморфныхъ массъ.

При болѣе хроническомъ отравленіи (№ № 1, 2, 3, 6, 7) я констатировалъ подобныя-же измѣненія паренхимы, хотя обыкновенно въ меньшей мѣрѣ; но эмиграція кровяныхъ элементовъ въ мочевыя пути или совсѣмъ не наблюдалась, или только въ незначительной мѣрѣ.

Печень, особенно острый край ея, во всѣхъ опытахъ оказывалась характерно измѣненной, но въ разной степени.

Самыя сильныя измѣненія нашлись у кроликовъ № № 2, 5 и 7, а именно — рѣзко ограниченные некротическіе фокусы діаметромъ въ 1 мм. и меньше; эти фокусы обыкновенно были расположены около центральныхъ венъ; въ области ихъ капилляры были расширены, а сморщенные печеночныя кѣтки почти не окрашивались употребительными красками, и про-

изводили впечатленіе совершенно мертвѣвшихъ элементовъ.

Вокругъ фокусовъ на печеночныхъ кѣткахъ замѣчалось вакуольное перерожденіе протоплазмы, при нормальномъ видѣ ядеръ, но демаркаціоннаго воспаления я не находилъ.

У кролика № 7 въ фокусахъ произошло разрастаніе молодыхъ соединительно-тканыхъ элементовъ и накопленіе полиморфноядерныхъ лейкоцитовъ въ расширенныхъ капиллярахъ.

Въ остальныхъ опытахъ измѣненія ограничивались вакуольнымъ перерожденіемъ печеночныхъ кѣтокъ, опять таки очаговымъ, преимущественно въ центрѣ долекъ.

Я совершенно не могъ себѣ объяснить происхожденіе такого элективного пораженія отдѣльныхъ участковъ дольки, пока не познакомился съ препаратами Н. Н. Бурденко*), который при перевязкѣ art. hepaticae и venae portae у кроликовъ и собакъ получилъ подобныя же измѣненія въ печени.

Быть можетъ и въ моихъ опытахъ произошла закупорка мелкихъ приводящихъ сосудовъ эмболами изъ обломковъ кр. кр. шариковъ и повела къ описаннымъ устройствамъ**).

Обыкновенно въ печени кромѣ описанныхъ измѣненій наблюдалось разрастаніе междольчатой соединительной ткани, т. е. легкой аннулярной циррозы.

У животныхъ, павшихъ послѣ остраго отравленія, печень содержала только очень небольшое количество зернистаго пигмента, заключеннаго въ пигментныя кѣтки. Напротивъ, послѣ хроническаго отравленія, кромѣ значитель-

*) Въ не напечатанной еще работѣ.

***) Въ срѣзахъ, правда, я не встрѣчалъ закупоренныхъ сосудовъ, и инъекціи сосудовъ я не производилъ, такъ что мое объясненіе — только гипотеза.

наго числа пигментныхъ кѣтокъ съ зернистымъ и диффузнымъ желѣзосодержащимъ пигментомъ, въ протоплазмѣ печеночныхъ кѣтокъ постоянно наблюдалось отложение мелкихъ пигментныхъ зеренъ, которыя также нерѣдко давали реакцію на желѣзо (ср. рисунокъ № 5, p).

Сидерозъ печени былъ въ общемъ тѣмъ значительнѣе, чѣмъ менѣе пигмента содержала селезенка.

Подобно другимъ изслѣдователямъ и я постоянно находилъ селезенку слегка или сильно увеличенной, мягкой, полнокровной. Микроскопическое изслѣдованіе срѣзовъ показало, что опуханіе всего органа зависѣло главнымъ образомъ отъ сильной гипереміи пульпы и (отчасти) разрастанія ея элементовъ; напротивъ фолликулы обыкновенно были относительно малыя.

Далѣе, пульпа всегда содержала массу пигментныхъ кѣтокъ тѣхъ же типовъ, которые описаны выше на стр. 146 въ костномъ мозгу. Нерѣдко содержаніе пигмента было настолько значительно, что обработанный $K_4Fe(CN)_6 + HCl$ срѣзъ макроскопически отливалъ желто-зеленымъ цвѣтомъ.

Сердечная мышца часто оказывалась слегка измѣненной (бурый цвѣтъ, зернистое перерожденіе).

Въ желудкѣ обыкновенно обнаруживались маленькія подслизистыя кровоизліянія.

Лимфатическихъ железъ я не изслѣдовалъ.

Пересчитанныхъ анатомическихъ и гистологическихъ измѣненій я касаюсь только въ общихъ чертахъ, такъ какъ они мало относятся къ темѣ. Но одно отмѣченное въ протоколахъ явленіе заслуживаетъ болѣе подробнаго изложенія.

Типичные элементы кроветворной, т. н. „міэлоидной“, ткани: одноядерные зернистые лейкоциты (міэлоциты), ядро-

содержащіе кр. кр. ш. и мегакариоциты (гигантскія кѣтки) у взрослого человѣка находятся почти исключительно въ костномъ мозгу; у кролика обыкновенно и пульпа селезенки содержитъ отдѣльные міэлоциты и эритробласты. Напротивъ въ эмбриональной жизни эти „специфическіе“ элементы костнаго мозга въ большомъ числѣ встрѣчаются въ печени и селезенкѣ въ характерной для міэлоидной ткани группировкѣ.

Какъ показали многочисленныя изслѣдованія, при нѣкоторыхъ патологическихъ состояніяхъ въ пульпѣ селезенки и даже въ печени опять появляется міэлоидная ткань, эти органы снова пріобрѣтаютъ способность кроветворенія, какъ въ эмбриональное время. Этотъ процессъ получилъ названіе „міэлоидной метаплазіи“ и наблюдался при тяжелыхъ анеміяхъ, тяжелыхъ инфекціонныхъ заболѣваніяхъ, наследственномъ сифилисѣ, опухоляхъ костнаго мозга и остеосклерозѣ.

Относительно легко удается вызвать міэлоидную метаплазію селезенки экспериментально посредствомъ кровопусканій (Bizzozzo u. Salvioli¹⁸, Foa u. Carbone¹⁹), Eliasberg²⁸, Dominici³⁰ и др.), инфекцій (Dominici³¹) и отравленія кровяными ядами (Meuer u. Heineke³⁰).

Другое дѣло въ печени. Насколько я могу судить по доступной мнѣ литературѣ, только въ работѣ Meuer u. Heineke³⁰ находится краткое указаніе, что удалось посредствомъ природиновыхъ анемій получить образованіе міэлоидныхъ кроветворныхъ очаговъ въ печени взрослого кролика.

Что касается моихъ наблюденій, то я въ 3 опытахъ (№№ 2, 5, 6) нашелъ въ пульпѣ селезенки значительныя скопленія міэлоцитовъ и эритробластовъ, въ другихъ опытахъ только небольшое число.

*) Цитир. у Naegeli³¹.

Расположеніе этихъ элементовъ было всегда характерно: они лежали группами въ пульпѣ около периферіи фолликуловъ и вокругъ пигментныхъ клѣтокъ, рѣже по одиночкѣ, никогда въ самыхъ фолликулахъ.

Появленіе мѣлоидныхъ фокусовъ въ селезенкѣ кролика не особенно удивительно, такъ какъ мѣлоциты и эритробласты находятся здѣсь и въ нормѣ. Интересно, что тѣ же элементы показались и въ печени у 3 животныхъ (№№ 2, 5, 6) въ довольно значительномъ числѣ. Здѣсь они были расположены преимущественно по периферіи некротическихъ фокусовъ и лежали отчасти въ просвѣтахъ расширенныхъ капилляровъ, отчасти въ самой печеночной ткани, прилегая къ наружной стѣнкѣ капилляровъ. Печень кролика № 5 содержала даже мегакарициты.

Для лучшей иллюстраціи сказаннаго укажу на рисунокъ 5-ый съ препарата печени кролика № 6.

На немъ изображены мѣлоциты (Mlc), нормобласты (Nbl) и лимфоидныя клѣтки (Lz), расположенныя большею частью въ широкихъ капиллярахъ.

Хотя при окрашиваніи по Giemsa эндотелій капилляровъ не виденъ, такъ что нерѣдко трудно судить о положеніи этихъ клѣтокъ, однако другіе способы окрашиванія (триацидъ, van Gieson) показываютъ, что дѣйствительно часть ихъ лежитъ внѣ стѣнки капилляровъ.

Большихъ скопленій кроветворныхъ клѣтокъ, какъ въ селезенкѣ, я въ препаратахъ печени не находилъ; но незначительное число ихъ въ текущей крови, внѣсосудистое расположеніе ихъ и, наконецъ, фигуры каріокинеза, которыя я нацѣль въ 2 препаратахъ, указываютъ на то, что мы имѣемъ дѣло не съ чисто пассивнымъ занесеніемъ этихъ элементовъ токомъ крови, а съ активнымъ мѣстнымъ размноженіемъ ихъ.

Такое предположеніе подтверждается весьма интересными результатами работъ Sacerdotti u. Frattin¹¹⁷,

Сливинскаго¹²¹, и Максимова⁷⁹, которые послѣ односторонней перевязки почечныхъ сосудовъ (art. и vena renales) въ омертвѣвшей почечной ткани находили образование костной и костномозговой (мѣлоидной) ткани. Предположить здѣсь занесеніе мѣлоидныхъ элементовъ токомъ крови врядъ-ли возможно.

D. Сравненіе экспериментальныхъ и человѣческихъ анемій.

При попыткѣ сравнить хроническія отравленія кровяными ядами и анеміи человѣческой патологій нельзя забывать, что дегенеративныя измѣненія, особенно хромфильныя зерна, какъ явленія болѣе или менѣе специфическія, зависятъ отъ дѣйствія выпрыснутыхъ химически опредѣленныхъ ядовъ и, конечно, найдутся у человѣка только при случайныхъ отравленіяхъ подобными веществами. Ихъ мы не встрѣчаемъ при хроническомъ малокровіи человѣка.

Если мы вспомнимъ, что характерными признаками вторичныхъ анемій взрослого принято считать отсутствіе настоящихъ макроцитовъ и низкій коэффициентъ Нв'а, то становится яснымъ, что эти состоянія съ хроническими анеміями отъ кровяныхъ ядовъ имѣютъ мало общаго.

Напротивъ послѣднія болѣе сходны съ прогрессивнымъ злокачественнымъ малокровіемъ (включительно малокровіе отъ широкаго лентеца) и особенно съ нѣкоторыми формами *anaemiae pseudoleukaemicae infantum*.

Анемія отъ кровяныхъ ядовъ и *anaemiae pseudoleukaemicae infantum* отличаются отъ прогрессивнаго злокачественнаго малокровія

- 1) лейкоцитозомъ (при прогрессивномъ злокачественномъ малокровіи гиполейкоцитозъ) и

- 2) опуханіемъ селезенки (при прогрессивномъ злокачественномъ малокровіи селезенка обыкновенно не увеличивается).

Но эту разницу, какъ мнѣ кажется, не трудно объяснить. — Опуханіе селезенки зависитъ отъ отложенія обломковъ кр. кр. шариковъ, массами распадающихся при большихъ дозахъ кровяного яда; при хроническомъ малокровіи человѣка такого остраго распада, конечно, нѣтъ. Что касается лейкоцитоза, то онъ отчасти могъ-бы быть объясненъ прямымъ дѣйствіемъ яда на „лейкобластическую“ ткань костнаго мозга; или быть можетъ онъ является знакомъ раздраженія (resp. гиперплазій) костнаго мозга, которое у животныхъ и у дѣтей (*anaemiae infantum*) протекаетъ иначе, чѣмъ у взрослого человѣка.

Напротивъ, общими для подострыхъ экспериментальныхъ и прогрессивныхъ человѣческихъ анемій признаками являются:

- 1) Макроцитозъ.
- 2) Сильная полихромазія и базофильная пятнистость.
- 3) Высокій коэффициентъ Нв'а *).
- 4) Появленіе мегалобластовъ въ крови.
- 5) Общая пролиферація краснаго мозга и рассасываніе костной ткани.
- 6) Увеличеніе числа мегалобластовъ въ костномъ мозгу.
- 7) Лимфоидный характеръ костнаго мозга.
- 8) Появленіе некротическихъ фокусовъ въ печени **).

*) При *anaemia pseudoleuk. infantum* коэффициентъ Нв'а иногда пониженъ.

**) При злокачеств. малокровіи человѣка описали Gulland and Goodall и Никифоровъ [(Высодкин ¹⁴¹, pg. 70)].

- 9) Мизлоидная метаплазия печени и селезенки.
 10) Отложение желѣзосодержащаго пигмента во внутренних органахъ.

Это сходство весьма замѣчательно. Последний пунктъ (сидерозъ) какъ уже давно предполагалось (Quinke^{106, 107, 108}), указываетъ на то, что при анеміяхъ Biermer'a, подобно анеміямъ отъ кровяныхъ ядовъ, происходитъ усиленный распадъ кр. кр. шариковъ.

Всѣ остальные пункты, кромѣ 8-го, касаются процесса усиленнаго возрожденія кр. кр. ш. и дѣлаютъ вѣроятнымъ, что это возрожденіе совершается одинаково въ обоихъ состояніяхъ. Всѣ тѣ явленія паталогической регенераціи крови, которыя считались специфическими для прогрессивнаго злокачественнаго малокровія (напр. „мегалобластическое перерожденіе“), удастся, какъ мы видѣли, вызывать экспериментально разрушеніемъ кр. шариковъ текущей крови; поэтому мнѣ кажется, мы имѣемъ нѣкоторое основаніе думать, что эти измѣненія не представляютъ ничего специфическаго [Erlіch, Naegeli⁹¹ (pg. 69 и 283)] или само по себѣ злокачественнаго [H. F. Müller⁸⁸, Rindfleisch¹¹², Funck⁴⁶, Engel⁴⁴], а являются лишь вполне естественной, „физиологической“ реакціей кроветворныхъ органовъ на весьма значительныя требованія со стороны организма. (Bloch²³, Meyer u. Heineke⁸²).

Anaemia pseudoleukaemica infantum по новѣйшимъ изслѣдованіямъ, среди которыхъ играетъ важную роль экспериментальная работа Reckzeh¹¹⁰, вѣроятно ничто иное, какъ собирательное имя для вторичныхъ анемій [Naegeli⁹¹ (pg. 291)], зависящихъ отъ весьма различныхъ причинъ; характерная для этого состоянія картина крови и кроветворныхъ органовъ обуславливается только опредѣленнымъ возрастомъ (первые мѣсяцы внѣтробной жизни) организма. Вполнѣ понятно, что эта анемія во многихъ отношеніяхъ

совпадаетъ со вторичными экспериментальными анеміями, особенно молодыхъ животныхъ. (Reckzeh.)

По вопросу о сходствѣ прогрессивнаго малокровія чело-вѣка и экспериментальныхъ анемій отъ кровяныхъ ядовъ весьма интересны опыты Schaumann'a и Tallqvista¹²⁰. Имъ удалось вызвать хроническое малокровіе у животныхъ кормленіемъ проглоттидами широкаго лентеца. Въ недавно вышедшей работѣ Tallqvist¹³⁵ сообщаетъ о подобныхъ-же опытахъ; онъ изолировалъ изъ проглоттидъ широкаго лентеца „липоеидное вещество“, которое оказалось носителемъ ядовитыхъ качествъ паразита и разрушало кр. кр. шарики in vitro (!). Этимъ веществомъ Tallqvist кормилъ животныхъ и достигалъ довольно значительной анеміи съ макроцитозомъ, высокимъ коэффициентомъ Hb'a, уменьшеніемъ числа лейкоцитовъ, сидерозомъ внутреннихъ органовъ безъ опуханія селезенки и при нормальномъ состояніи подкожнаго жира, однимъ словомъ — типичную картину прогрессивнаго злокачественнаго малокровія (отсутствие мегалобластовъ объясняется недостаточной степенью анеміи). Его опытъ на самомъ себѣ съ принятіемъ того же вещества далъ тѣ же измѣненія въ крови (pg. 480).

Черезъ эти опыты становится въ высшей степени вѣроятнымъ то, что прогрессивное малокровіе, какъ уже давно предполагалось, вызывается всасываніемъ веществъ, первично разрушающихъ кр. кр. шарики текущей крови.

Я ограничиваюсь этими замѣчаніями. Проведеніе параллели во всѣхъ частностяхъ между чело-вѣческими и экспериментальными анеміями дало-бы достаточно матеріала для отдѣльной работы.

Заключение.

Въ предыдущихъ главахъ мы познакомились съ характерными особенностями, возрожденныхъ кр. кр. шариковъ и кроветворныхъ органовъ при экспериментальныхъ анеміяхъ, и убѣдились, что эти особенности встрѣчаются также при нѣкоторыхъ анеміяхъ человѣческой патологіи.

Теперь остается только отыскать связь между этими явлениями, т. е. тѣ общіе законы, которые управляютъ возрожденіемъ кр. кр. шариковъ при анеміяхъ. Въ послѣдующемъ изложеніи читатель найдетъ много гипотетическаго, недостаточно еще обоснованнаго, но я надѣюсь, что гипотезы эти все-таки не совсѣмъ бесплодны и будутъ способствовать постановкѣ новыхъ вопросовъ. —

Обозрѣвая характерныя особенности юныхъ возрожденныхъ клѣтокъ текущей крови у экспериментально малокровнаго животнаго, мы можемъ констатировать прежде всего, что элементы съ тѣми же особенностями, а именно полихроматофильные макроциты, нормобласты, мегалобласты, находятся постоянно въ нормальномъ костномъ мозгу.

Большинство авторовъ согласно съ тѣмъ, что перечисленныя формы являются предварительными стадіями зрѣлыхъ ортохроматическихъ эритроцитовъ.

Повидимому, если запасъ зрѣлыхъ нормоцитовъ костнаго мозга не въ состояніи удовлетворять увеличеннымъ

требованіямъ организма, то въ кровообращеніе попадаютъ въ большомъ числѣ названныя не вполне зрѣлыя, или совсѣмъ незрѣлыя тѣльца. Чѣмъ сильнѣе потребность организма, тѣмъ большее — *ceteris paribus* — число этихъ незрѣлыхъ элементовъ находится въ крови, тѣмъ больше они отличаются отъ типа нормацита съ законченнымъ развитіемъ; другими словами, съ нарастаніемъ анеміи въ крови появляются предварительныя стадіи эритроцитовъ тѣмъ болѣе раннія, чѣмъ сильнѣе анемія.

Но этого мало. — Ehrlich³⁶ первый замѣтилъ, что при прогрессивномъ злокачественномъ малокровіи, во 1-ыхъ, въ текущей крови находятся элементы (макроциты, мегалобласты), которые постоянно встрѣчаются въ зародышевой крови и, во вторыхъ, костный мозгъ также напоминаетъ зародышевый (мегалобластическій) типъ. Этотъ „возвратъ въ эмбриональную стадію“ („Rückschlag in's Embryonalstadium“), — якобы нецѣлесообразный составляетъ по Erlich'у сущность злокачественной анеміи. — Къ этому мнѣнію Erlich'a присоединились многіе другіе авторы [Rindfleisch¹¹², Engel³⁹, H. F. Müller⁸⁸, Funk⁴⁶ и Lazarus^{37a}].

Въ недавно напечатанной статьѣ⁷⁶ я старался показать, что злокачественная анемія и въ этомъ отношеніи не можетъ занимать исключительное мѣсто, и предложилъ слѣдующую формулировку: если нормальная физиологическая дѣятельность кроветворныхъ органовъ не въ состояніи компенсировать дефицитъ кр. кр. шариковъ (экспериментальный или самостоятельно развившійся), то въ крови и кроветворныхъ органахъ могутъ наступить измѣненія, соответствующія состоянію этихъ тканей въ зародышевой жизни, и именно тѣмъ болѣе ранней, чѣмъ сильнѣе анемія.

Въ самомъ дѣлѣ, если вспомнимъ характерныя особенности, которыми отличались новообразованные юные эритроциты при экспериментальномъ малокровіи, то не трудно

установить, что подобными же особенностями отличаются и эмбриональные эритроциты. —

1. Большой диаметр кр. кр. ш. зародыша настолько общезвестен, что не стоит об этом распространяться. Даже у новорожденных не вполне доношенных кроликов я находил значительное число эритроцитов, диаметром до 10 μ . Чем моложе зародыш, тем встречаются большие формы: так некоторые эритроциты кролика в 1.8 снт. длиною достигают величины 23 μ .

2. Meyer u. Heineke⁸¹ (pg. 793) доказали, что эмбриональные эритроциты богаче Нв'омъ, чем эритроциты взрослого. На свежих препаратах зародышевой крови в этом не трудно убедиться. Те же особенности (макроцитозъ и высокий коэффициент Нв'а) находились у моих малокровных животных.

3) Полихромазия встречается постоянно у зародыша, нередко даже у новорожденного кролика, как нормальное явление; у одного недоношенного плода приблизительно $\frac{1}{3}$ всех эритроцитов оказалась полихроматофильною.

4. Базофильная пятнистость, весьма частое явление у белых мышей в эмбриональной стадии [Engel⁴¹, Bloch²⁰, Askapazy⁸], иногда находится и у человеческого зародыша (Naegeli⁹¹).

5. Известно, что все кровяные тельца в раннем периоде эмбриональной жизни содержат ядра; с дальнейшим развитием нарастает число красных шариков, потерявших свое ядро, так что обыкновенно у новорожденного млекопитающего животного эритроциты встречаются только в отдельных экземплярах. Замечательно, что в первой половине эмбриональной жизни среди ядросодержащих кр. кр. ш. преобладают мегалобласты, во второй половине — нормобласты.

Очевидно, что возрожденные юные кр. кр. ш. при анемиях (полихроматофильные, богатые Нв'омъ эритроциты, эритробласты) имеют свои прототипы в зародышевой крови, и в общем при легких анемиях встречаются такие формы (полихромазия, нормобласты), которые соответствуют кр. кр. шарикам более поздней эмбриональной жизни, между тем как для тяжелых анемий характерны формы раннего зародышевого состояния (мегалобласты). Но строгой границы между типами крови ранней и поздней эмбриональной жизни по моему провести нельзя: у кролика 1.8 снт. длины, напр. находится непрерывный ряд переходов от нормобласта 8 μ до мегалобласта 23 μ . Подобно тому при тяжелых экспериментальных анемиях на ряду с мегалобластами встречаются и нормобласты (ср. выше стр. 105).

Я не хочу этим сказать, что мегалобласты малокровного животного и зародыша во всех отношениях тождественны. Безспорно, напр., мегалобласты при анемиях в моих опытах были беднее Нв'омъ и содержали больше ядра, чем эмбриональные. Условия, в которых находятся взрослый и зародышевый организмы, слишком различны, чтобы можно было ожидать полного совпадения. Но параллелизм эмбриональных и возрожденных при анемиях кровяных тельц мне кажется настолько очевидным, что трудно видеть в нем случайность.

Подобное же сходство легко констатировать по отношению к кроветворным органам. Известно, что в начале, пока не существует определенных кроветворных органов, образование кр. кр. шариков происходит во всех капиллярах тела, немного позже — преимущественно в сильно расширенных капиллярах печени. Затем во второй половине эмбриональной жизни помимо печени, как кроветворные органы, функционируют селезенка и костный мозг.

В начале внутриутробной жизни все кости содержат красный, кроветворный мозг, впоследствии же преимущественно

только плоскія (позвонки, ребра), между тѣмъ какъ въ трубчатыхъ костяхъ появляется желтый жирный мозгъ.

При нарастающихъ экспериментальныхъ анеміяхъ мы замѣчаемъ какъ разъ обратный ходъ. Сначала желтый мозгъ трубчатыхъ костей превращается въ красный; затѣмъ въ пульгѣ селезенки появляются кровеобразовательные (т. н. „эритропоэтические“) очаги (Dominici³¹ и др.). Иногда удается (Meuer u. Heineke⁸⁰, мои опыты) въ печени вызвать подобныя же измѣненія, что впрочемъ наблюдалось также при злокачественныхъ анеміяхъ человѣка (Askanazy⁵, Meuer u. Heineke^{80, 82}).

Наконецъ, въ человѣческой патологіи Askanazy⁶, Schaumann¹¹⁶ (pg. 146) и др. наблюдали случаи очень тяжелаго малокровія, въ которыхъ встрѣчалось иногда въ текущей крови значительное число фигуръ непрямого дѣленія эритробластовъ; слѣдовательно, подобно самой ранней эмбриональной жизни, въ сосудахъ тѣла происходило образование новыхъ кровяныхъ шариковъ.

Составъ кроветворной ткани также показываетъ нѣкоторыя сходства.

На основаніи моихъ опытовъ я могъ констатировать, что костный мозгъ во время анеміи содержитъ относительно мало зернистыхъ лейкоцитовъ, а преимущественно лимфоидныя клѣтки и эритробласты. То же самое явленіе я неоднократно находилъ при изслѣдованіи эмбриональнаго костнаго мозга и эмбриональной печени.

У кролика въ 1 ст. длины, я вовсе не встрѣчалъ въ печени зернистыхъ клѣтокъ; печень кролика въ 1.8 ст. длины уже содержитъ небольшое число ихъ. У новорожденнаго кролика костный мозгъ похожъ на мозгъ взрослаго, отличается только относительнымъ преобладаніемъ числа большихъ эритробластовъ, и малымъ процентомъ зернистыхъ клѣтокъ (10%) и эритроцитовъ, слѣдов., вполне соответствуетъ по составу мозгу взрослага малокровнаго животнаго.

Если мы вспомнимъ основной біогенетическій законъ Haesckel'я, что развитіе индивидуума (онтогенезъ) есть краткое повтореніе развитія всего того вида, къ которому принадлежитъ индивидуумъ (филогенезъ), то не удивительно, что сказанное объ онтогенезѣ крови и кроветворныхъ органовъ относится mutatis mutandis и къ филогенетическому развитію ихъ. Конечно о полномъ согласованіи во всѣхъ частностяхъ здѣсь не можетъ быть и рѣчи, — его и нельзя ожидать, такъ какъ у каждаго рода животныхъ имѣется безспорно много индивидуальныхъ особенностей, стоящихъ внѣ закона Haesckel'я.

Я конечно не могу входить въ частности и поэтому ограничиваюсь нѣкоторыми краткими указаніями. — Кр. кр. шарикъ взрослога млекопитающаго малы и не содержатъ ядеръ, напротивъ всѣ остальные позвоночныя имѣютъ большіе ядро-содержащіе эритроциты*).

Полихромазія весьма часто встрѣчается у низшихъ млекопитающихъ и постоянно у птицъ. Далѣе у нѣкоторыхъ низшихъ животныхъ (хвостатые амфибіи) селезенка въ теченіи всей жизни остается кроветворной, тогда какъ у взрослога млекопитающаго она теряетъ эту способность. Всѣ указанныя особенности мы уже встрѣтили у малокровнаго и у эмбриональнаго млекопитающаго.

На основаніи выше приведеннаго я позволяю себѣ высказать слѣдующее предположеніе. — Возрожденіе крови при экспериментальныхъ анеміяхъ и аналогичныхъ состояніяхъ человѣческой патологіи совершается по типу онтогенетическихъ и филогенетическихъ предвари-

*) На сходство между мегалобластами при анеміи и въ зародышевомъ состояніи съ эритроцитами лягушки указываютъ Rindfleisch, Howell и H. F. Müller.

тельныхъ стадій, въ общемъ тѣмъ болѣе раннихъ, чѣмъ сильнѣе анемія.

Противъ этого мнѣ укажутъ, можетъ быть, на одну принципиальную разницу между созрѣваніемъ кр. кр. шарика у млекопитающаго и другихъ позвоночныхъ. — По изслѣдованіямъ многихъ выдающихся авторовъ [Bizzozzero¹⁶, Heinz⁵⁸ (pg. 376), Naegeli⁹¹, (pg. 75), Helly⁶⁹ (pg. 87, 88) и др.] кр. кр. шарики млекопитающихъ не имѣютъ предварительныхъ стадій, свободныхъ отъ Нв'а, другими словами — образованіе новыхъ кр. кр. ш. совершается только дѣленіемъ эритробластовъ, уже содержащихъ Нв. Однако у всѣхъ остальныхъ позвоночныхъ, особенно въ періодъ регенерации послѣ экспериментальныхъ анемій, Heinz наблюдалъ пролиферацию веретенообразныхъ, совершенно безцвѣтныхъ, не содержащихъ Нв'а клѣтокъ, которыя постепенно превращались въ кроветворныхъ органахъ и въ текущей крови въ кр. кр. шарики.

Но вопросъ о предварительныхъ стадіяхъ эритроцитовъ не рѣшенъ еще окончательно. Многие гематологи [Rappenheim⁵⁹ (pg. 218), Rubinstein¹¹⁵ (pg. 167), Grauwitz³² (pg. 105), Schleich¹²¹, отчасти Türk¹⁴⁷ (pg. 243), Hollmann⁶¹ и др.] защищаютъ мнѣніе, что лимфоидныя клѣтки костнаго мозга (у млекопитающихъ) могутъ превратиться въ эритробласты и ссылаются на рядъ переходныхъ формъ между этими типами.

У своихъ опытныхъ животныхъ я находилъ постоянно въ костномъ мозгу описанныя выше „лимфоцитоподобныя“ клѣтки, сходныя съ эритробластами во всѣхъ отношеніяхъ за исключеніемъ содержанія Нв'а; на высотѣ анеміи эти клѣтки появлялись иногда въ текущей крови (ср. стр. 108).

По моему безъ всякой натяжки въ этихъ элементахъ можно видѣть гомологи веретенообразныхъ клѣтокъ низшихъ позвоночныхъ, т. е. свободные отъ Нв'а пред-

варительныя стадіи эритробластовъ*); болѣе вѣскихъ доказательствъ, правда, я привести не могу, но съ другой стороны не вижу въ этомъ положеніи ничего противорѣчающаго фактамъ.

Какъ упомянуто, для злокачественныхъ болѣзаней крови „возвратъ въ эмбриональную стадію“ считался характернымъ со времени Ehrlich'a; только на значеніе этого возврата смотрѣли различно. — Самъ Ehrlich видитъ въ немъ нецѣлесообразный типъ возрожденія крови. Другіе авторы пошли еще дальше и сравниваютъ мегалобласты при анеміи Biermeг'a съ клѣтками злокачественныхъ опухолей, которыя также потерпѣли „возвратъ въ эмбриональную стадію“.

Пролиферация эмбриональныхъ мегалобластовъ при анеміи Biermeг'a, по мнѣнію Н. F. Müller'a⁸⁸ (pg. 299) есть атипичная, подобно пролиферации клѣтокъ опухолей, которыя тоже отличаются эмбриональнымъ характеромъ.

Такую же параллель между опухолями и злокачественными болѣзнями крови проводятъ въ послѣднее время Funck и Engel.

Funck⁴⁶ (pg. 923) считаетъ всѣ злокачественныя болѣзни крови и злокачественныя опухоли по существу одинаковыми („in ihrer Wesenheit gleich“) и также указываетъ на безцѣльную массовую пролиферацию молодыхъ незрѣлыхъ клѣтокъ, какъ общій признакъ этихъ процессовъ.

Engel⁴⁴ (pg. 1275) выражается нѣсколько иначе, но по существу того же мнѣнія. Онъ считаетъ „мегалобластическое перерожденіе“ костнаго мозга всегда злокачественнымъ, такъ какъ мегалобласты составляютъ нормальный типъ въ то время, когда костный мозгъ еще не существуетъ. Слѣдовательно произошла обратная дифференціация костно-мозго-

* Этимъ конечно не затрагивается вопросъ о совмѣстномъ происхожденіи красныхъ и бѣлыхъ кровяныхъ шариковъ.

выхъ клѣтокъ, клѣтки впади въ клѣточный атавизмъ („cellulärer Atavismus“), характерный для злокачественныхъ опухолей.

Тѣ же авторы указываютъ еще на другіе факты, подтверждающіе сходство между опухолями и злокачественными болѣзнями крови, но и они сводятся преимущественно на общій признакъ обратной дифференціаціи клѣтокъ, на возвратъ въ эмбриональную стадію.

Вовсе не отрицая сходства этихъ процессовъ, я все-таки оспариваю ихъ тождественность по существу.

Возвратъ въ эмбриональную стадію, какъ мы видѣли, встрѣчается не исключительно при злокачественныхъ, анеміяхъ, а также при вторичныхъ и экспериментальныхъ и исчезаетъ съ удаленіемъ причины (широкій лентецъ, кровяные яды). Далѣе этотъ возвратъ по моимъ опытамъ не есть внезапный поворотъ въ гетерогенный типъ, а совершается закономерно и постепенно.

Поэтому я уже раньше предложилъ другое объясненіе:

Всюду, гдѣ происходитъ усиленное размноженіе клѣтокъ, мы замѣчаемъ, что клѣтки теряютъ свою специфическую дифференціацію и приближаются къ эмбриональному типу. Повидимому мы имѣемъ дѣло съ общимъ закономъ: высокое индивидуальное развитіе клѣтки препятствуетъ ей способности размножаться и наоборотъ; развитая ганглиозная клѣтка центральной нервной системы, зрѣлое яичко, сперматозоидъ, полиморфноядерный лейкоцитъ, зрѣлый эритроцитъ вѣроятно вовсе не въ состояніи дѣлиться.

Напротивъ неразвитый, эмбриональный типъ клѣтокъ мы находимъ почти при всѣхъ процессахъ, связанныхъ съ гиперплазіей: въ грануляціонной ткани, въ образующейся костной мозоли, при регенераціи экспериментально удаленной доли печени и, конечно, тоже въ злокачественныхъ опухоляхъ. Повидимому клѣтка должна впасть въ „клеточный

атавизмъ“, если по какой бы то ни было причинѣ отъ нея требуется усиленное дѣленіе.

То же самое по моему относится и къ кроветворнымъ органамъ: на весьма высокія требованія со стороны организма при малокровіи они отвѣчаютъ пролифераціей юныхъ, функционально и морфологически неразвитыхъ клѣтокъ, зато въ высокой степени способныхъ дѣлиться и, такимъ образомъ, компенсировать даже тяжелыя потери крови.

На основаніи большого клиническаго и патолого-анатомическаго матеріала Meyer и Heineke⁸² (pg. 490) приходится къ подобному же результату по отношенію къ тяжелымъ анеміямъ челоуѣка. Всѣ прогрессивныя измѣненія, найденныя авторами въ кроветворныхъ органахъ (мегалобласты, появленіе мѣлоидныхъ очаговъ въ печени и селезенкѣ и т. д.) заставляютъ ихъ видѣть въ этихъ измѣненіяхъ — проявленіе компенсаторнаго механизма организма противъ разрушенія крови.

Экспериментальнымъ подтвержденіемъ этого могутъ послужить мои опыты.

Объяснение рисунковъ.

Рис. № 1. Кровь кролика № 1 на высотѣ анеміи (анилинъ). Mbl — мегалобласть съ полихроматофильной протоплазмой и ядромъ съ радиарнымъ расположеніемъ хроматина; Вр — кровяныя пластинки.

Рис. № 2. Та-же кровь. Nc — крупный нормоцитъ (7.5 μ); Mc — макроцитъ; а — хроматофильное зерно, выталкиваемое изъ кѣтки; L — „лимфоцитоподобная кѣтка“ (см. въ текстѣ стр. 108).

Оба препарата окрашены по Giemsa и срисованы при Zeiss, $\frac{1}{12}$ Homog. Immers. Ocul. 4.

Рис. № 3. Срѣзь костнаго мозга кролика № 4 при нормальномъ состояніи крови. Cw — эндотелиальная стѣнка мелкой вены; въ просвѣтѣ эритроциты; такой-же просвѣтъ виденъ внизу. Nbl — нормобласты, расположенные внѣ сосуда. Lz — лимфоидныя кѣтки костнаго мозга. Mlc — мѣлоциты (одноядерные амфотильно-зернистые лейкоциты); pol — полихроматофильные эритроциты.

Окрашивание триацитомъ; Zeiss, $\frac{1}{12}$ Homog. Immers. Ocul. 4.

Рис. № 4. Мазокъ костнаго мозга кролика № 6 на высотѣ анеміи.—„Мегалобластическое перерожденіе“. Mbl — мегалобласты; Nbl — нормобласты; L — „лимфоцитоподобная кѣтка“; Lz — лимфоидныя кѣтки костнаго мозга; Mlc — мѣлоциты.

Окрашив. триацитомъ; Zeiss, $\frac{1}{12}$ Homog. Immers. Ocul. 2.

Рис. № 5. Срѣзь печени того же животнаго. — Печеночныя кѣтки отчасти вакуольно перерождены, границы кѣтокъ не ясны; въ просвѣтахъ и около просвѣтовъ расширеныхъ капилляровъ лежатъ кровяныя кѣтки, характерныя для костнаго мозга: Mlc — мѣлоциты; Nbl — нормобласты; Lz — лимфоидныя кѣтки. p — зернистый пигментъ.

Окрашив. по Giemsa; Zeiss $\frac{1}{12}$ Homog. Immers. Ocul. 2.

Fig. N° 4.

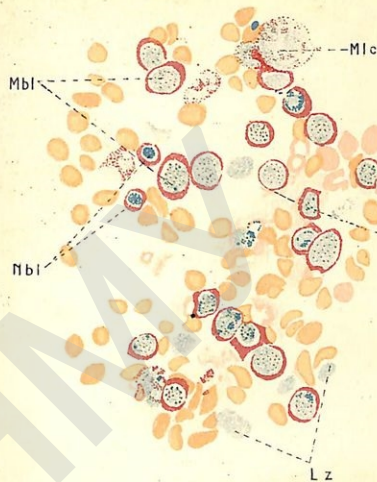


Fig. N° 2.

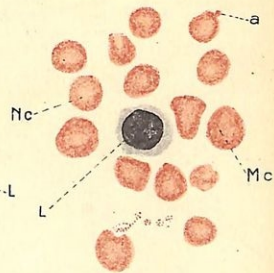


Fig. N° 1.

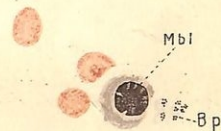


Fig. N° 3.

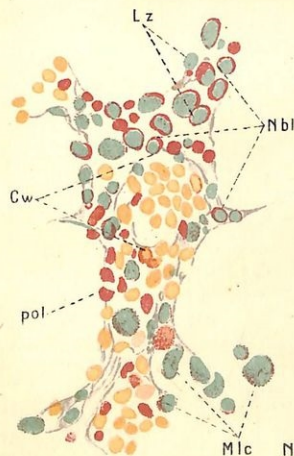
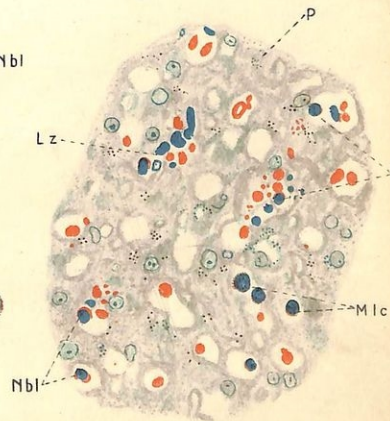


Fig. N° 5.



Литературный указатель.

1. Афанасьевъ, М. Über Icterus und Haemoglobinurie, hervorgerufen durch Toluyldiamin und andere Blutkörperchen zerstörende Agentien. Zeitschr. f. klin. Med., Bd. 6, pg. 281.
2. — — Über die pathologisch-anatomischen Veränderungen in den Nieren und in der Leber bei einigen mit Haemoglobinurie und Icterus verbundenen Vergiftungen. Virchows Arch., Bd. 98, pg. 460.
3. Антоконенко. Измѣненія морфологическаго состава крови и костнаго мозга послѣ кровопусканій. Архивъ біологическихъ наукъ, томъ 3, стр. 516.
4. Aschheim. Zur Kenntnis der Erythrocytenbildung. Arch. f. mikr. Anat., Bd. 60, pg. 261.
5. Askanazy, M. Über extrauterine Bildung von Blutzellen in der Leber. Verhandl. der Deutschen pathol. Gesellschaft 1904, 7. Tagung, pg. 58.
6. Askanazy, S. Über einen interessanten Blutbefund bei rapid letal verlaufender pernicioöser Anaemie. Zeitschr. f. klin. Med., Bd. 23, pg. 83.
7. — — Über Bothriocephalusanaemie und die prognostische Bedeutung der Megaloblasten im anaemischen Blut. Zeitschr. f. klin. Med., Bd. 27, pg. 492.
8. — — Über die Körnung der roten Blutkörperchen bei anaemischen Zuständen. Zeitschr. f. klin. Med., Bd. 64, pg. 288.
9. Bätge. Histologische Untersuchungen über das spongiöse Knochenmark in verschiedenem Lebensalter. Dissertation, Kiel 1908.

10. Benda. Discussion zum Vortrage von Engel⁴⁰. Deutsche med. Wochenschr. 1898, Vereinsbeilage, pg. 275.
11. Behrend. Discussion zum Vortrage von Litten⁷¹. Deutsche med. Wochenschr. 1899, Vereinsbeilage, pg. 254.
12. Bettmann. Über den Einfluss des Arsens auf Blut und Knochenmark des Kaninchens. Zieglers Beitr. z. path. Anat., Bd. 23, pg. 377, 443.
13. Bier, R. Neubildung des Blutes nach grossen Blutverlusten bei Kaninchen. Dissertation, Würzburg 1895.
14. Biondi. Experimentelle Untersuchungen über die Ablagerung von eisenhaltigem Pigment in den Organen infolge von Haemolyse. Zieglers Beitr. z. path. Anat., Bd. 18, pg. 174.
15. Bignami und Dionisi. Die postmalarischen und die chronischen experimentellen Anaemien. Zentralblatt f. allg. Pathologie 1894, Bd. 5, pg. 422.
16. Bizzozero. Über die Bildung der roten Blutkörperchen. Virchows Arch., Bd. 95, pg. 26.
17. — — Neue Untersuchungen über den Bau des Knochenmarks bei den Vögeln. Arch. f. mikr. Anat., Bd. 35, pg. 424.
18. — — und Salvioli. Die Milz als Bildungsstätte roter Blutkörperchen. Zentralblatt f. die med. Wissensch. 1879, pg. 273 (цитир. по Freiberg'y).
19. — — u. Torre. Über die Entstehung der roten Blutkörperchen bei den verschiedenen Wirbeltierklassen. Virchows Arch., Bd. 95, pg. 1.
20. Bloch. Discussion zum Vortrage von Litten⁷¹. Deutsche med. Wochenschr. 1899, Vereinsbeilage, pg. 279.
21. — — Beiträge zur Haematologie. Zeitschr. f. klin. Med., Bd. 43, pg. 420.
22. — — Zur Klinik und Pathologie der Biermer'schen progressiven Anaemie. Deutsch. Arch. f. klin. Med., Bd. 77, pg. 277.

23. — — Über die Bedeutung der Megaloblasten und Megalocyten. Zieglers Beitr. z. path. Anat., B. 34, pg. 331.
24. — — und Hirschfeld. Über die weissen Blutkörperchen im Blut und im Knochenmark bei der Biermer'schen progressiven Anaemie. Berl. klin. Wochenschr. 1901, pg. 1014.
25. Blumenthal. Über aplastische Anaemie. Deutsch. Arch. f. klin. Med., Bd. 90, pg. 132.
26. Blumenthal und Morawitz. Experimentelle Untersuchungen über posthaemorrhagische Anaemien und ihre Beziehungen zur aplastischen Anaemie. Deutsch. Arch. f. klin. Med., Bd. 92, pg. 25.
27. Boellke. Über die klinische Bedeutung der wichtigsten morphologischen Veränderungen der roten Blutkörperchen. Virchows Arch., Bd. 176, pg. 47.
28. Cantacuzène. Sur les variations quantitatives et qualitatives des globules rouges provoquées chez le lapin par les injections de sérum hémolytiques. Annales de l'Institut Pasteur 1900, № 6, pg. 378.
29. Cohn. Einige Bemerkungen über die basophilen Körnchen in den roten Blutscheiben. Münch. med. Wochenschr. 1900, pg. 186.
30. Dominici. Polynucléaires et macrophages. Archives de méd. expérim., tome 14, pg. 1.
31. — — Globules rouges et infection. Тамъ-же, pg. 681.
32. Dunin. Über anaemische Zustände. Volkmanns Samml. klin. Vorträge 1895, Neue Folge № 135, цитир. по Helly⁶⁹, (pg. 134).
33. Ehlich und Lindenthal. Eigentümlicher Blutbefund bei einem Fall von protrahierter Nitrobenzolvergiftung. Zeitschr. f. klin. Med., Bd. 30, pg. 427.
34. Ehrlich. Berl. klin. Wochenschr. 1881, pg. 43.
35. — — Zur Physiologie und Pathologie der Blutscheiben. Charité-Annalen. 10. Jahrg. 1885, pg. 136.

36. — — Über schwere anaemische Zustände. Verhandl. des XI. Kongresses f. innere Med. 1892, pg. 33.
37. — — und Lazarus. Die Anaemie. I. Abt. Wien 1898.
- 37a. — —, Lazarus und Pinkus. Die Anaemie. II. Abt. Wien 1900, 1901.
38. Eliasberg. Experimentelle Untersuchungen über die Blutbildung in der Milz der Säugetiere. Dissertation, Dorpat 1893.
39. Engel. Ist die progressive perniciose Anaemie als Rückschlag in die embryonale Blutentwicklung aufzufassen? Virchows Arch., Bd. 153, pg. 537.
40. — — Über embryonale und pathologische rote Blutkörperchen. Deutsche med. Wochenschr. 1899, pg. 206.
41. — — Discussion zum Vortrage von Plehn¹⁰¹. Deutsche med. Wochenschr. 1899, Vereinsbeilage, pg. 169.
42. — — Über einen Fall von pernicioser Anaemie mit gelbem Knochenmark in den Epiphysen. Zeitschr. f. klin. Med., Bd. 40, pg. 17.
43. — — Über kernhaltige rote Blutkörperchen und deren Entwicklung. Deutsche med. Wochenschr. 1906, pg. 1165.
44. — — Über Rückschlag in die embryonale Blutbildung und Entstehung bösartiger Geschwülste. Berl. klin. Wochenschr. 1907, pg. 1274.
45. Freiberg. Experimentelle Untersuchungen über die Regeneration der Blutkörperchen im Knochenmark. Dissertation, Dorpat 1892.
46. Funck. Zur Biologie der pernicioßen Blutkrankheiten und der malignen Zellen. Berl. klin. Wochenschr. 1907, pg. 923.
47. Fresse. Über schwere Anaemie bei metastatischer Knochen-carcinose und über eine myeloide Umwandlung der Milz. Deutsch. Arch. f. kl. Med., Bd. 68, pg. 387.
48. Gabritschewsky. Klinisch-haematologische Notizen. Arch. f. exper. Pathol. und Pharmakol., Bd. 28, pg. 83.

49. Georgopoulos. Über den Einfluss des Wassergehalts des Blutes auf die Dimensionen der roten Blutkörperchen. Zeitschr. f. klin. Med., Bd. 58, pg. 318.
50. Grawitz. Über körnige Degeneration der roten Blutzellen. Deutsche med. Wochenschr. 1899, pg. 586.
51. — — Die klinische Bedeutung und experimentelle Erzeugung körniger Degeneration in den roten Blutkörperchen. Berl. klin. Wochenschr. 1900, pg. 181.
52. — — Klinische Pathologie des Blutes. III. Aufl., Leipzig 1906.
53. Grünberg. Experimentelle Untersuchungen über die Regeneration der Blutkörperchen in den Lymphknoten. Dissertation, Dorpat 1891.
54. Hamel. Über die Beziehungen der körnigen Degenerationen der roten Blutkörperchen zu den sonstigen morphologischen Veränderungen des Blutes mit besonderer Berücksichtigung der Bleiintoxication. Deutsch. Arch. f. klin. Med., Bd. 67, pg. 357.
55. — — Versuche über die körnige Degeneration der roten Blutkörperchen. Deutsche med. Wochenschr. 1902, pg. 254.
56. Hayem. Recherches sur l'anatomie normale et pathologique du sang. Paris 1878. цитир. по Laache⁶⁹ (pg. 219).
57. Heinz. Morphologische Veränderungen der roten Blutkörperchen durch Gifte. Virchows Arch., Bd. 122, pg. 112.
58. — — Über Blutdegeneration und Regeneration. Zieglers Beitr. zur path. Anat., Bd. 29, pg. 299.
59. Helly. Die haematopoëtischen Organe in ihren Beziehungen zur Pathologie des Blutes. Wien 1906.
60. Hirschfeld. Über myeloide Umwandlung der Milz und der Lymphdrüsen. Berl. klin. Wochenschr. 1902, pg. 701.
61. Hollmann. Zur Frage der Regeneration des Blutes. St. Petersb. med., Wochenschr. 1906, № 29.
62. Huber. Beiträge zur Giftwirkung des Dinitrobenzols. Virchows Arch., Bd. 126, pg. 240.

63. Jsrael und Pappenheim. Über die Entkernung der Säugetier-Erythroblasten. Virchows Arch., Bd. 143, pg. 419.
64. Jawein. Zur Frage über den Ursprung und die Bedeutung der basophilen Körnchen und der polychromatophilen Degeneration in den roten Blutkörperchen. Berl. klin. Wochenschr. 1901, pg. 901.
Кантакузенъ. см. Cantacuzène.
65. Kjer-Petersen. Über die numerischen Verhältnisse der Leukocyten bei der Lungentuberculose. Würzburg 1906.
66. Klein. Wiener med. Presse 1896, pg. 921. цитир. по Askanazy⁸.
67. Коганъ. Материалы къ изученію измѣненій, происходящихъ въ желтомъ костномъ мозгу трубчатыхъ костей подъ влияніемъ большихъ повторныхъ кровопусканій. Диссертация, СПб. 1893.
68. Körmöczi. Kann die Diagnose der Anaemia perniciosa aus dem Blutbefunde festgestellt werden? Deutsche med. Wochenschr. 1902, pg. 4.
69. Laache. Die Anaemie. Christiania 1883.
70. Lengemann. Knochenmarkveränderungen als Grundlage von Leukocytose und Riesenkernverschleppungen (Myelokinese). Zieglers Beitr. z. path. Anat., Bd. 29, pg. 1.
71. Litten. Über basophile Körnungen in roten Blutkörperchen. Deutsche med. Wochenschr. 1899, pg. 717.
72. Litten und Orth. Über die Veränderungen des Marks in Röhrenknochen unter verschiedenen pathologischen Verhältnissen. Berl. klin. Wochenschr. 1877, pg. 747.
73. Lobenhoffer. Über extravasculäre Erythro-poëse in der Leber unter pathologischen und normalen Verhältnissen. Zieglers Beitr. z. path. Anat., Bd. 43, pg. 124.
74. Loewenthal. Versuche über die körnige Degeneration der roten Blutkörperchen. Deutsche med. Wochenschr. 1902, pg. 254.

75. Luce. Über Leukanaemie. Deutsch. Arch. f. klin. Med., Bd. 77, pg. 215.
76. Masing. Zur Pathologie der Blutbildung. St. Petersburg. med. Wochenschr. 1907, № 47.
77. Maragliano. Beitrag zur Pathologie des Blutes. Verhandl. des XI. Kongresses für innere Med., 1892, pg. 152.
78. — — und Castellino: Über die langsame Nekrobiosis der roten Blutkörperchen etc. Zeitschr. f. klin. Med., Bd. 21, pg. 415.
79. Maximow. Experimentelle Untersuchungen zur postfoetalen Histogenese des myeloiden Gewebes. Zieglers Beitr. z. path. Anat., Bd. 41, pg. 122.
80. Meyer und Heineke. Über Blutbildung in Milz und Leber bei schweren Anaemien. Verhandl. d. Deutschen pathol. Gesellschaft 1905, pg. 224.
81. — — — — Haematologische Untersuchungen. I. Über den Farbeindex der roten Blutkörperchen. Münch. med. Wochenschr. 1906, pg. 793.
82. — — — — Über Blutbildung bei schweren Anaemien und Leukaemien. Deutsch. Arch. f. klin. Med., Bd. 88, pg. 435.
83. — — und Speroni. Über punktierte Erythrocyten. Münch. med. Wochenschr. 1906, pg. 796
84. Michaelis und Wolff. Über die Bedeutung der Lymphoidzelle bei der normalen Blutbildung und bei der Leukaemie. Zeitschr. f. klin. Med., Bd. 45, pg. 385.
85. Moritz O. Zur Kenntnis der basophilen Granulationen der roten Blutkörperchen. Deutsche med. Wochenschr. 1901, pg. 357.
86. — — Die gekörnten Erythrocyten bei Bleivergiftung. St. Petersburg. med. Wochenschr. 1901, pg. 313.
87. Mosse und Rothmann. Über Pyrodinvergiftung bei Hunden. Deutsche med. Wochenschr. 1906, pg. 134, 187.

88. Müller H. F. Über die atypische Blutbildung bei der progressiven perniziösen Anaemie. Deutsch. Arch. f. klin. Med., Bd. 51, pg. 282.
89. Mya. Lo sperimentale 1882. цитир. по Grawitz'y ⁵² (pg. 129).
90. Naegeli. Über rotes Knochenmark und Myeloblasten. Deutsche med. Wochenschr. 1900, pg. 287.
91. — — Blutkrankheiten und Blutdiagnostik. Leipzig 1908.
92. — — Beiträge zur Embryologie der blutbildenden Organe. Verhandl. des XXIII. Kongresses f. innere Med. 1906, pg. 580.
93. Nattan-Larier. Le tissu myeloide du foie foetal. Archives de méd. expériment., tome 16, 1904, pg. 641.
94. Neumann. Über Blutregeneration und Blutbildung. Zeitschr. f. klin. Med., Bd. 3, pg. 417.
95. — — Über das Verhalten des Knochenmarks bei progressiver perniziöser Anaemie. Berl. klin. Wochenschrift 1877, pg. 685.
96. Pappenheim. Die Bildung der roten Blutscheiben. Dissertation, Berlin 1895.
97. — — Abstammung und Entstehung der roten Blutzelle. Virchows Arch., Bd. 151, pg. 89.
98. — — Vergleichende Untersuchungen über die elementare Zusammensetzung des roten Knochenmarks einiger Säugtiere. Virchows Arch., Bd. 157, pg. 19.
99. — — Neuere Streitfragen aus dem Gebiete der Haematologie. Zeitschr. f. klin. Med., Bd. 47, pg. 216.
100. — — Fol. haematologica, Bd. II. 1905, pg. 355.
101. Plehn. Über Tropenanaemie und ihre Beziehungen zur latenten und manifesten Malariainfektion. Deutsche med. Wochenschr. 1899, pg. 483.

102. Поляковъ. П. Biologie der Zelle. Zur Frage von der Entstehung, dem Bau und der Lebensthätigkeit des Blutes. Arch. f. Anat. u. Entwicklungsgesch. 1901, pg. I.
103. — — Биология клѣтки. СПБ. 1901.
104. Поповъ. А. Патологическая анатомія крови и кроветворныхъ органовъ при нѣкоторыхъ веществахъ, вызывающихъ гемоглобинэмію. Диссертация, Москва 1892.
105. Preiss. Über atypische Leukaemien. Zeitschr. f. klin. Med., Bd. 57, pg. 466.
106. Quincke. Zur Pathologie des Blutes. I. Weitere Beobachtungen über perniziöse Anaemie. II. Über Siderosis. Deutsches Archiv f. klin. Med., Bd. 25, pg. 567, resp. 580.
107. — — Weitere Beobachtungen über perniziöse Anaemie. Deutsch. Arch. f. klin. Med., Bd. 20, pg. 1.
108. — — Über Siderosis. Deutsch. Arch. f. klin. Med., Bd. 27, pg. 193.
109. Reckzeh. Über perniziöse Anaemien. Berl. klin. Wochenschr. 1902, pg. 680.
110. — — Über die durch das Alter der Organismen bedingten Verschiedenheiten der experimentell erzeugten Blutgiftanaemien. Zeitschr. f. klin. Med., Bd. 54, pg. 165.
111. Rieder. Beiträge zur Kenntnis der Leukocytose und verwandter Zustände des Blutes. Leipzig 1892.
112. Rindfleisch. Über den Fehler der Blutkörperchenbildung bei der perniziösen Anaemie. Virchows Archiv, Bd. 121, pg. 176.
113. Rosin und Bibergeil. Über vitale Blutfärbung und deren Ergebnisse bei Erythrocyten und Blutplättchen. Zeitschr. f. klin. Med., Bd. 54, pg. 197.
114. Rubinstein. Zur Technik der Blutfärbung. Zeitschr. f. wissenschaftl. Mikroskopie, Bd. 14, pg. 456.
115. — — Über die Veränderungen des Knochenmarks bei Leukocytose. Zeitschr. f. klin. Med., Bd. 42, pg. 161.

116. Sabrazès, Bourret et Léger. Les hématies à granulations basophiles dans le saturnisme expérimental et clinique. *Journal de physiologie et de pathol. générale* 1900, pg. 941.
117. Sacerdotti und Frattin. Über die heteroplastische Knochenbildung. *Virchows Arch.*, Bd. 168, pg. 431.
118. Samuely. Stoffwechseluntersuchungen bei experimentellen Anaemien. *Deutsch. Arch. f. klin. Med.*, Bd. 89, pg. 220.
119. Schaumann. Zur Kenntnis der sogenannten "Bothriocephalus-Anaemie". Helsingfors 1894.
120. — und Tallqvist. Über die blutkörperchenauflösenden Eigenschaften des breiten Bandwurms. *Deutsche med. Wochenschr.* 1898, pg. 312.
121. Schleip. Atlas der Blutkrankheiten. Berlin — Wien 1907.
122. Schmauch. Über endoglobuläre Körperchen in den Erythrocyten der Katze. *Virchows Arch.*, Bd. 156, pg. 201.
123. Schmidt, M. B. Über Blutbildung in der Leber und Milz unter normalen u. pathologischen Verhältnissen. *Ziegler's Beitr. z. path. Anat.*, Bd. 11, pg. 199.
124. Schmidt, P. Zur Frage der Entstehung der basophilen Körner in den roten Blutkörperchen. *Deutsche med. Wochenschr.* 1902, pg. 791.
125. Schridde. Die Darstellung der Leukocytenkörneler im Gewebe. *Zentralbl. f. allg. Pathologie* 1905, pg. 769.
126. — Über extravasculäre Blutbildung bei angeborener Lymphocythaemie und congenitaler Syphilis. *Verhandl. der Deutschen pathol. Gesellschaft* 1905, 9. Tagung, pg. 220.
127. — Die Entstehung der ersten embryonalen Blutzellen des Menschen. *Folia haematologica*, Bd. IV, 1907, Supplement, pg. 157. u. *Verhandl. der Deutschen pathol. Gesellschaft* 1907, 11. Tagung, pg. 360.
128. Sternberg. Über perniciöse Anaemie. *Verhandlungen der Deutschen pathol. Gesellschaft* 1905, 9. Tagung; pg. 114.

129. Schur und Löwy. Über das Verhalten des Knochenmarks in Krankheiten und seine Beziehungen zur Blutbildung. *Zeitschr. f. klin. Med.*, Bd. 40, pg. 412.
130. Silbermann. Zur Pathogenese der essentiellen Anaemien. *Berl. klin. Wochenschr.* 1886, pg. 473.
131. Сливинский. О новообразовании кости и костного мозга въ почкѣ у кролика. Диссертация, СПб. 1906.
132. Strauss. Discussion zum Vortrage von Litten⁷¹. *Deutsche med. Wochenschr.* 1899, Vereinsbeilage, pg. 268.
133. — Zur Frage der Beziehungen zwischen perniciöser Anaemie und Darmkanal. *Berl. klin. Wochenschr.* 1902, pg. 798.
134. Tallqvist. Über experimentelle Blutgiftanaemien. Helsingfors 1900.
135. — Zur Pathogenese der perniciösen Anaemie mit besonderer Berücksichtigung der Bothriocephalus - Anaemie. *Zeitschr. f. klin. Med.*, Bd. 61, pg. 427.
136. Troje. Discussion über schwere anaemische Zustände. *Verhandl. des XI. Kongresses f. innere Med.* 1892, pg. 56.
137. Ullmann. Discussion zum Vortrage von Litten⁷¹. *Deutsche med. Wochenschr.* 1899, Vereinsbeilage, pg. 268.
138. Van der Stricht. цитир. у Helly⁵⁹, (pg. 89).
139. Voss. Anatomische und experimentelle Untersuchungen über Rückenmarksveränderungen bei Anaemie. *Deutsch. Arch. f. klin. Med.*, Bd. 58, pg. 489.
140. Weidenreich. цит. у Grawitz'a⁵² (pg. 131).
141. Высоцкий. Материалы къ вопросу о прогрессивномъ злокачественномъ малокровіи. Диссертация; Москва 1906.
142. Wolff, A. Die Lymphocyten. *Deutsche med. Wochenschr.* 1901, pg. 652.

143. Wolownik. Über das Verhalten der Knochenmarkszellen bei verschiedenen Krankheiten. Zeitschr. f. klin. Med., Bd. 56, pg. 529.
144. Zenoni. Über das Auftreten von kernhaltigen roten Blutkörperchen im circulierenden Blut. Virchows Archiv, Bd. 139, pg. 185.
145. — — Policlinico 1898, № 1. цитир. по Askanazy⁸.
146. Syllaba. Über die Pathogenese der pern. Anaemie. Verhandl. d. Böhm. Akad. d. Wissensch. 1900, Bd. II. цитир. по Высоцкому (pg. 324).
147. Türk. Kritische Bemerkungen über Blutzellenbildung und -benennung. Folia haematologica 1905, Bd. II, pg. 231.

Этот указатель содержит только работы, цитированныя въ текстѣ.

Подробныя составленія литературы даютъ

- по вопросу объ образованіи красныхъ кровяныхъ шариковъ :
П. Поляковъ¹⁰³;
по гистологии, физиологии и патологии кровяныхъ органовъ :
K. Helly⁵⁹;
по вопросу о прогрессивномъ злокачественномъ малокровіи :
Ehrlich-Lazarus³⁷ а, Высоцкій¹⁴¹ и
руководства гематологии Grawitz'a и Naegeli.

Положенія.

1. Суть прогрессивнаго злокачественнаго малокровія заключается не въ первичномъ заболѣваніи кровяныхъ органовъ, а въ первичномъ разрушеніи крови.
2. Лечение малокровія препаратами желѣза имѣетъ смыслъ только при обѣднѣніи красныхъ кровяныхъ шариковъ гемоглобиномъ.
3. При леченіи малокровія необходимо руководиться морфологическими измѣненіями красныхъ кровяныхъ шариковъ. При отсутствіи измѣненій слѣдовало-бы примѣнять климатическое лечение, гидротерапію, небольшія періодическія кровопусканія и, пожалуй, минимальныя дозы кровяныхъ ядовъ.
4. Напротивъ, при наличности полихромазін, макроцитовъ и ядросодержащихъ красныхъ шариковъ въ текущей крови рекомендуется выжидательное лечение.
5. При подозрѣніи на опухоль головного мозга пояничный проколъ противопоказанъ.
6. Самый цѣлесообразный способъ введенія сыворотки при столбнякѣ субдуральный.