

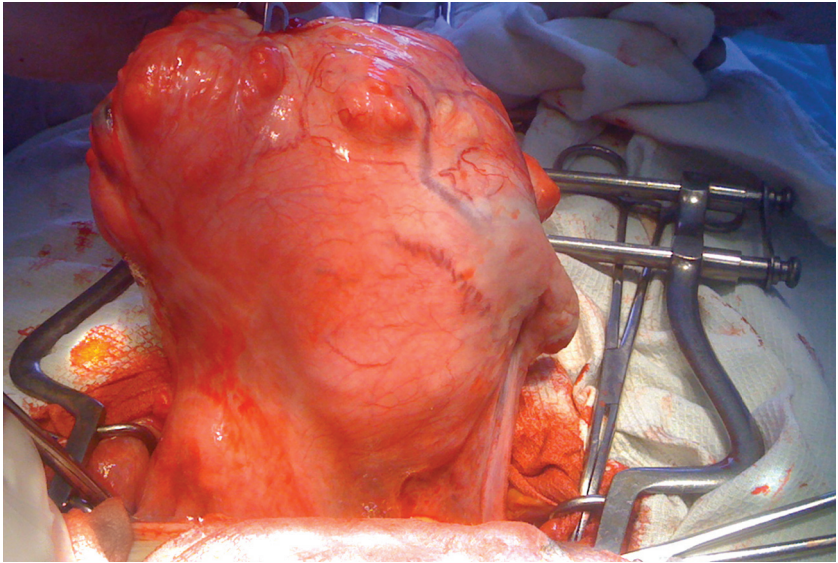Рис. 1. Множинна міома матки

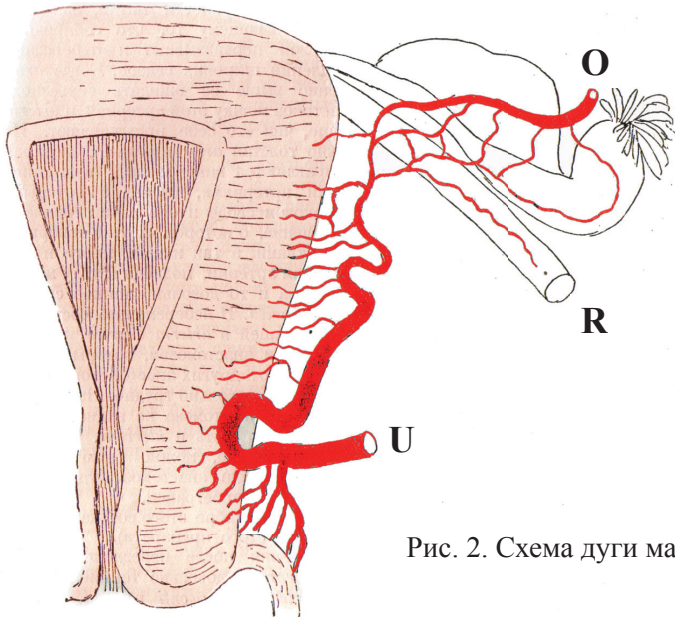


Рис. 2. Схема дуги маткової артерії

U – arteria uterina. Робить дугу, поступово витончується і підіймається до ребра матки. Її кінцеві анастомози з а. ovarica досить тонкі. В утворенні анастомозів беруть участь три артерії: кінцева гілка arteriae ovaricae – O, яка проходить під основою яєчника; гілка, яка проходить уздовж маткової труби та гілка arteriae ligamenti rotundi – R

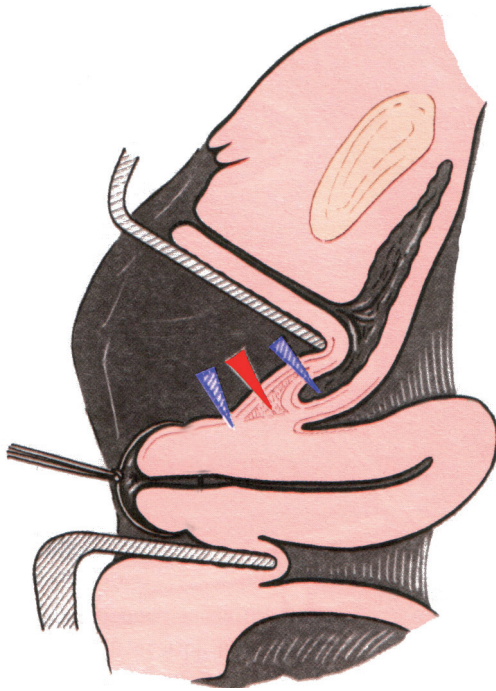


Рис. 3. Місце виконання циркулярного розрізу слизової піхви. Штриховані стрілки вказують на занадто високий або занадто низький рівень розрізу. Суцільна стрілка вказує на правильний рівень розрізу

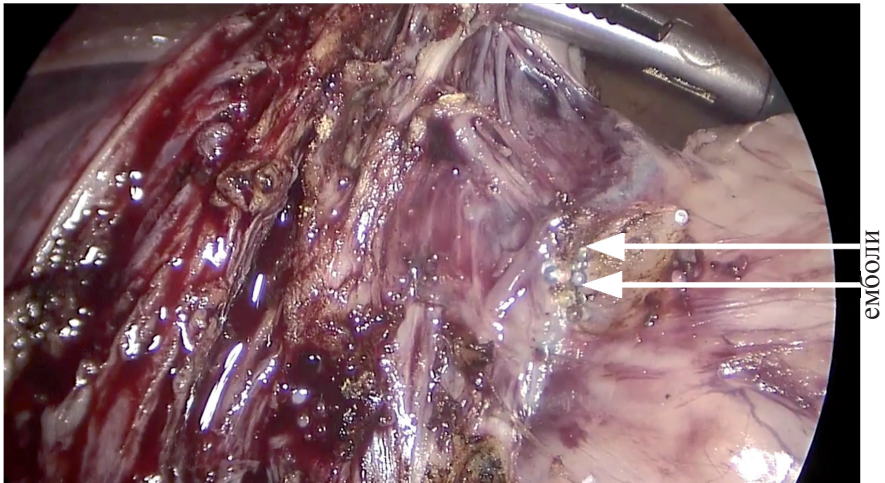


Рис. 4. Лапароскопія. Стан після емболізації маткових артерій

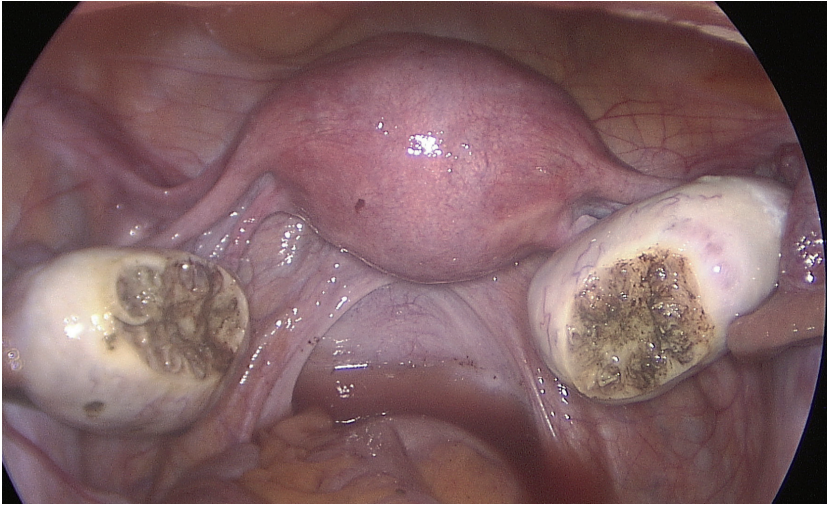


Рис. 5. Лапароскопічна резекція яєчника

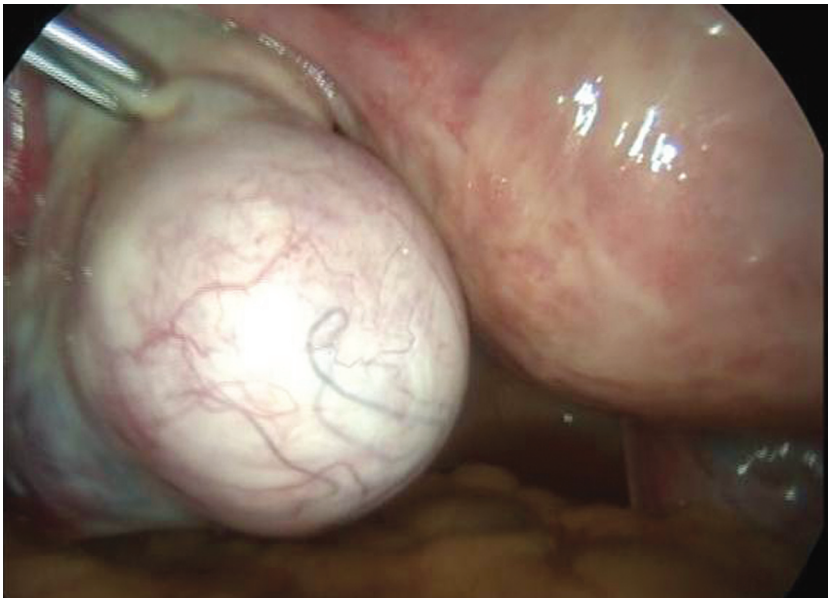


Рис. 6. Кіста яєчника

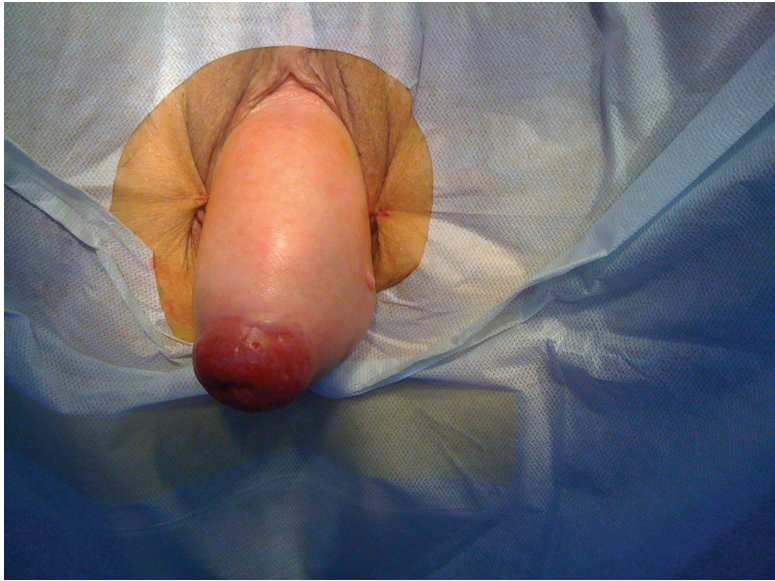

Рис. 7. Повне випадання матки. Декубітальна виразка

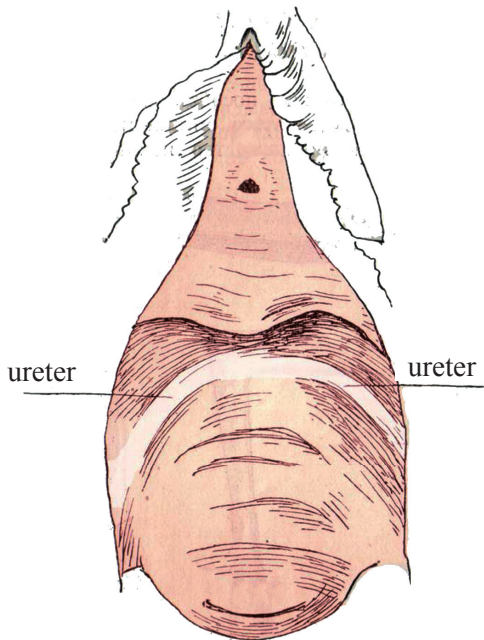


Рис. 8. Передня стінка піхви та поперечні складки на її слизовій, які визначають положення сечоводів

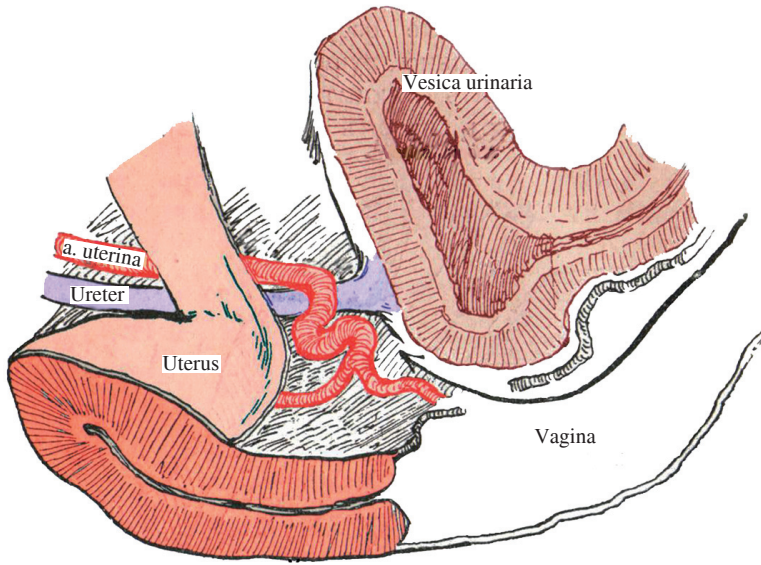


Рис. 9. Серединний розріз через препарат. Відсепарований сечовід та a.uterina. Стрілкою вказано шлях до оперативного поля

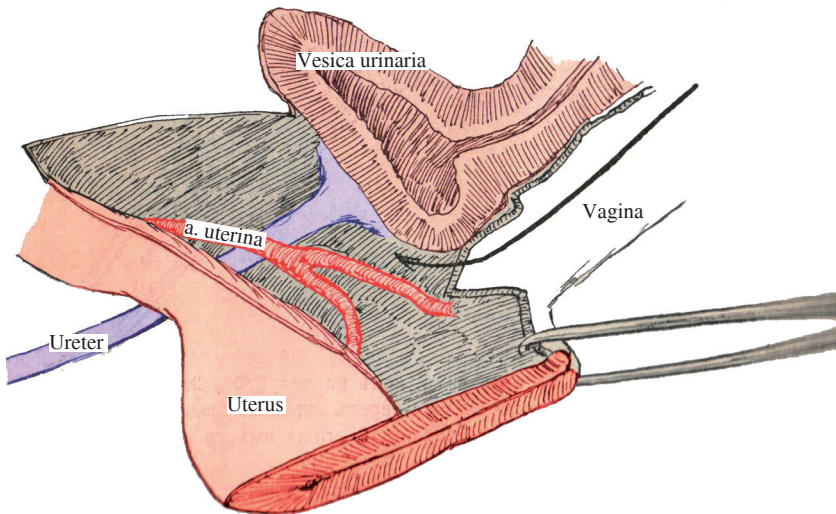


Рис. 10. Серединний розріз через препарат. Шийка зведена

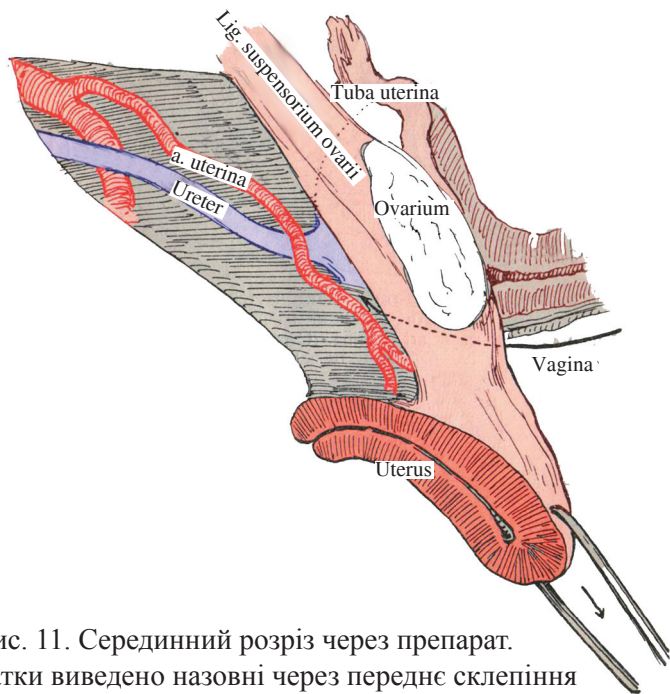


Рис. 11. Серединний розріз через препарат.
Дно матки виведено назовні через переднє склепіння

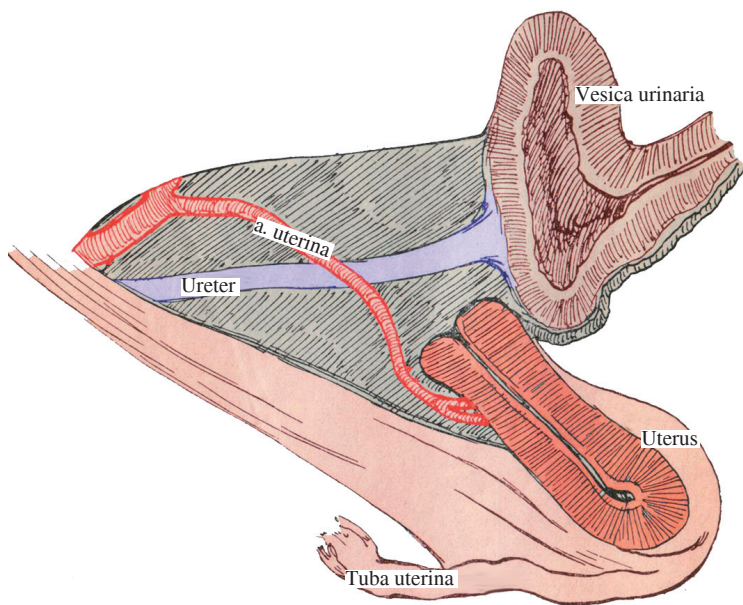
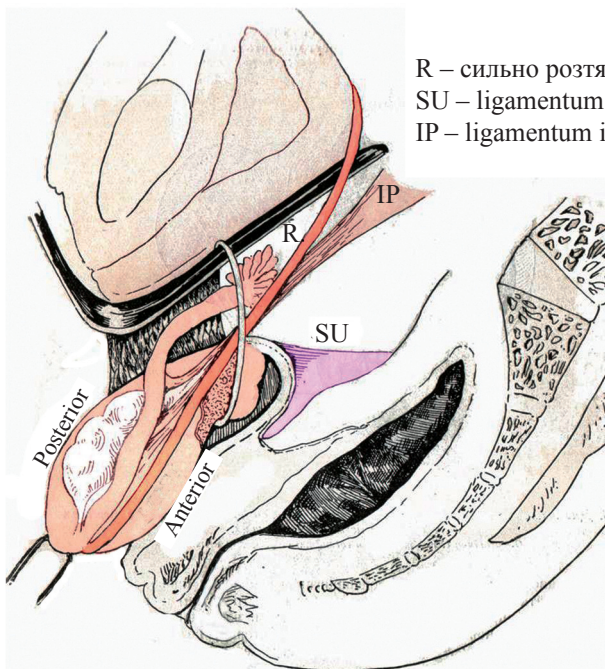


Рис. 12. Серединний розріз через препарат.
Матка виведена через заднє склепіння



R – сильно розтягнута кругла зв'язка;
 SU – ligamentum sacro-uterinum;
 IP – ligamentum infundibulo-pelvicum

Рис. 13. Схема положення матки та її зв'язок після виведення через рану в передньому склепінні (біле коло)

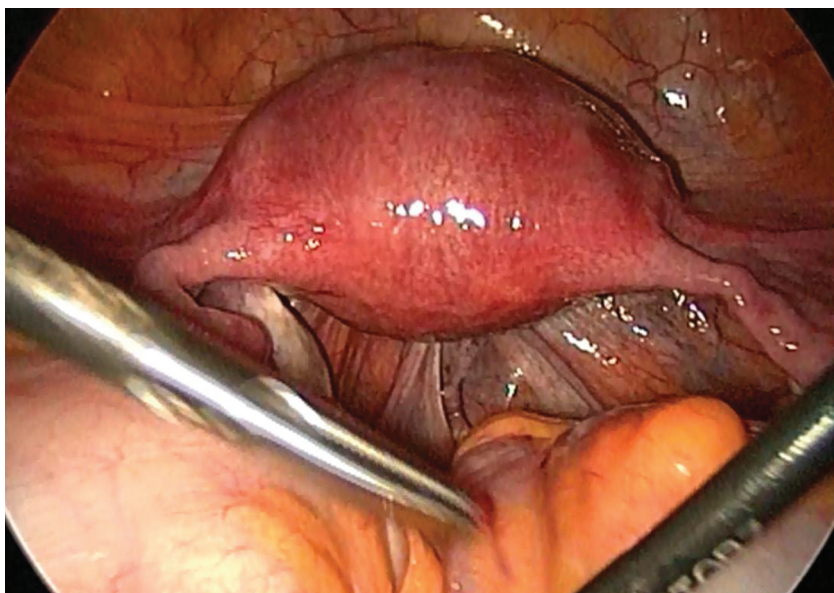


Рис. 14. Лапароскопія. Вигляд матки в нормі

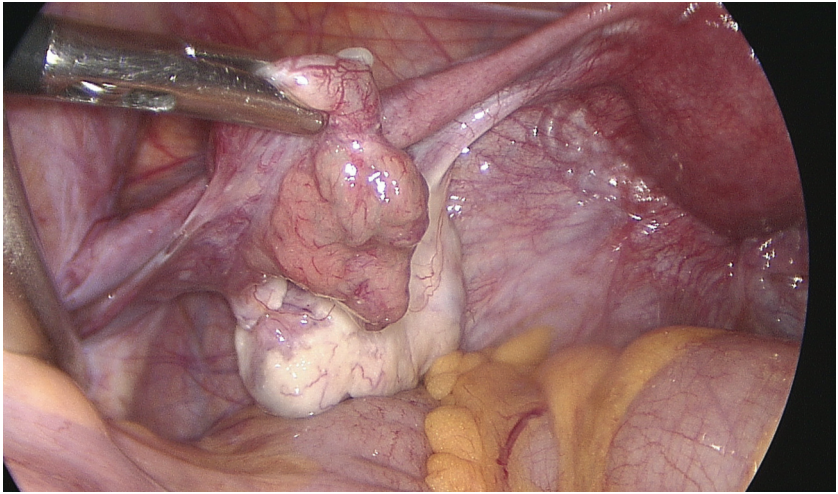


Рис. 15. Лапароскопія. Вигляд яєчника і маткової труби в нормі

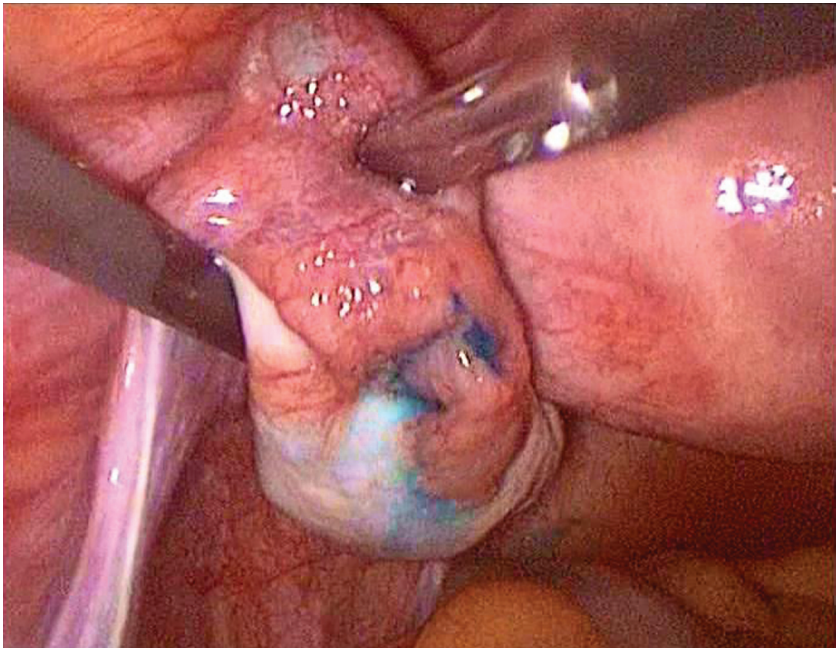


Рис. 16. Лапароскопія. Хромосальпінгоскопія. Маткова труба прохідна

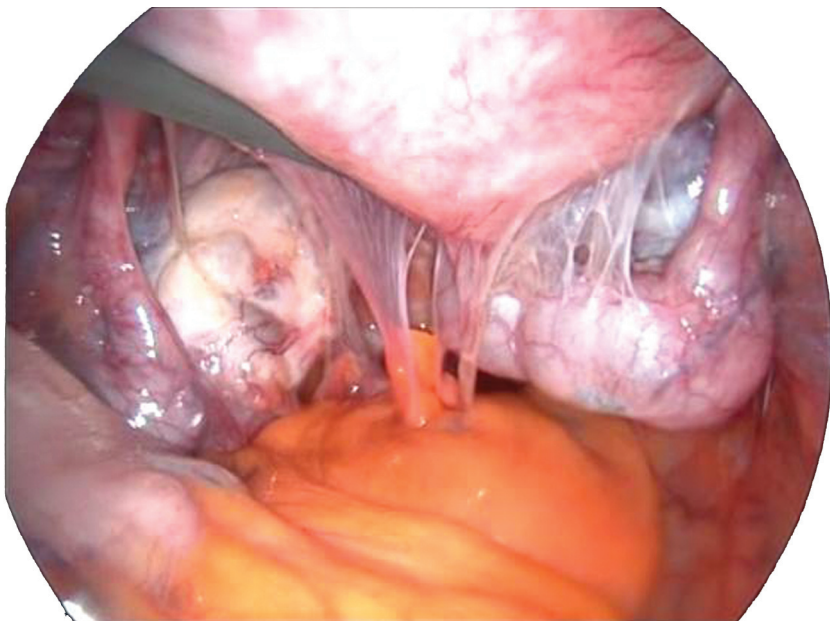


Рис. 17. Злуквий процес органів малого таза

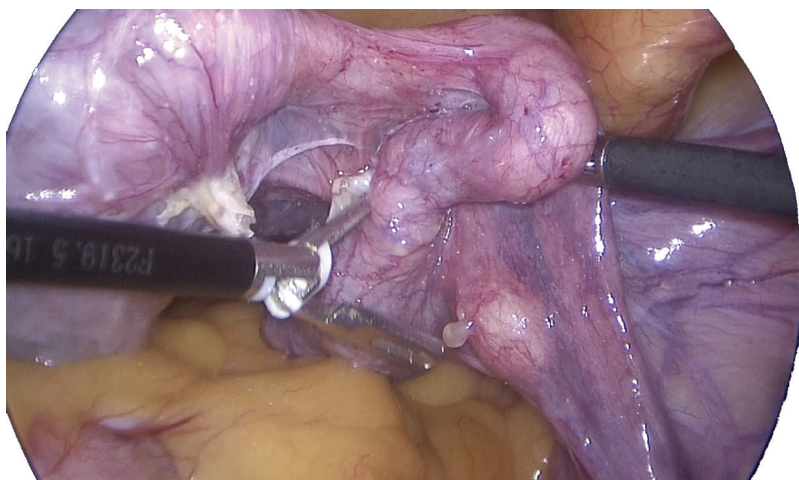


Рис. 18. Гідросальпінкс

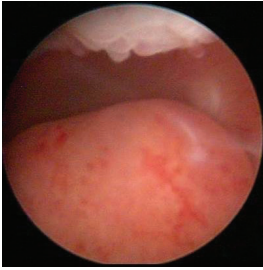

Рис. 19. Субмукозна міома матки

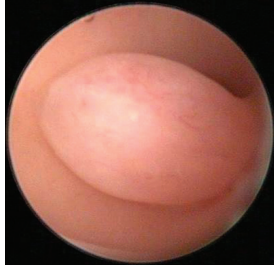

Рис. 20. Поліп ендометрія

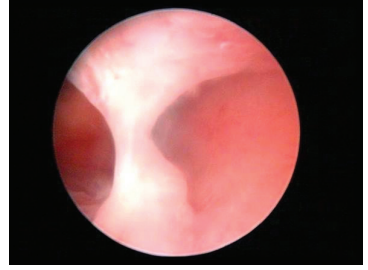


Рис. 21. Синехії у порожнині матки

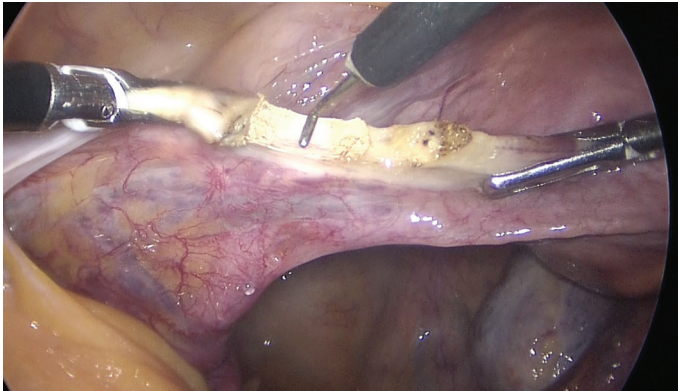


Рис. 22. Коагуляція та розсічення круглої зв'язки матки

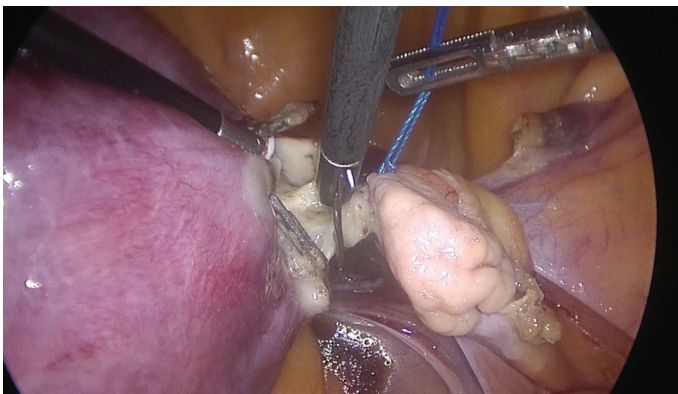

Рис. 23. Коагуляція та розсічення власної зв'язки яєчника

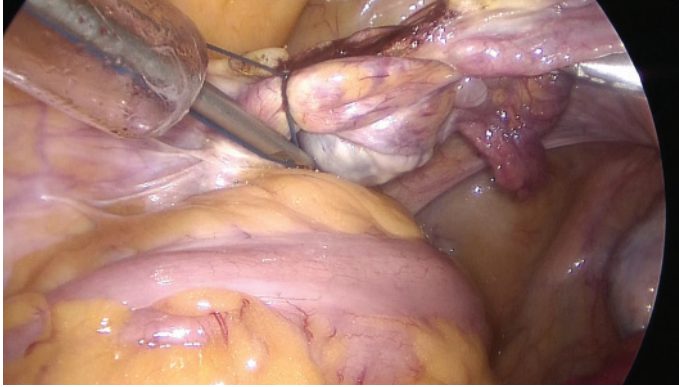


Рис. 24. Перев'язка воронко-тазової зв'язки

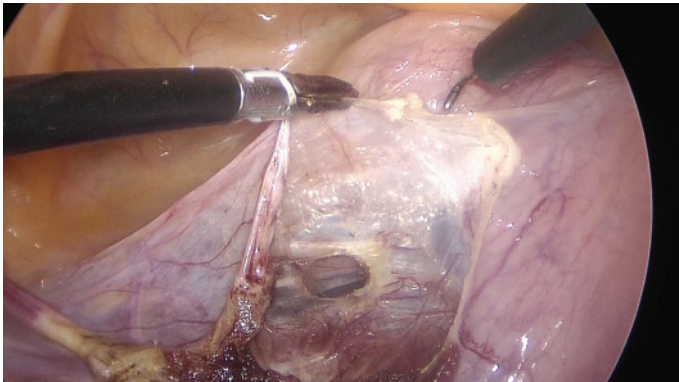


Рис. 25. Розсічення міхурово-маткової складки очеревини

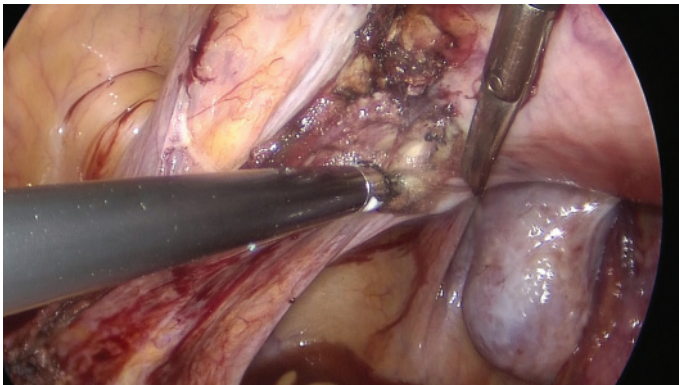


Рис. 26. Розсічення крижово-маткових зв'язок

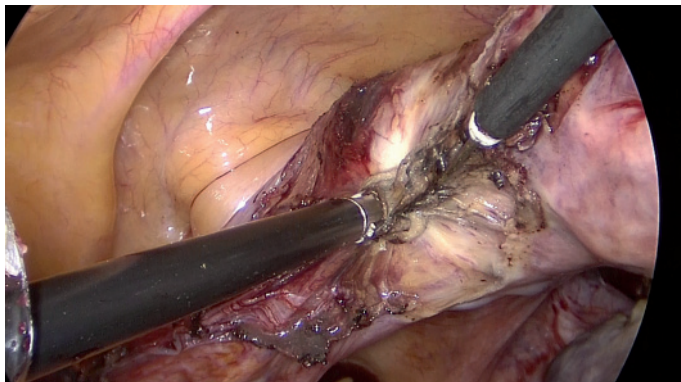


Рис. 27. Коагуляція та розсічення маткових судин

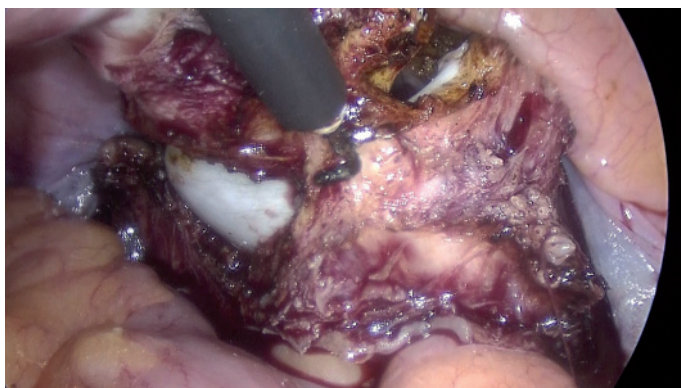

Рис. 28. Розсічення переднього склепіння піхви

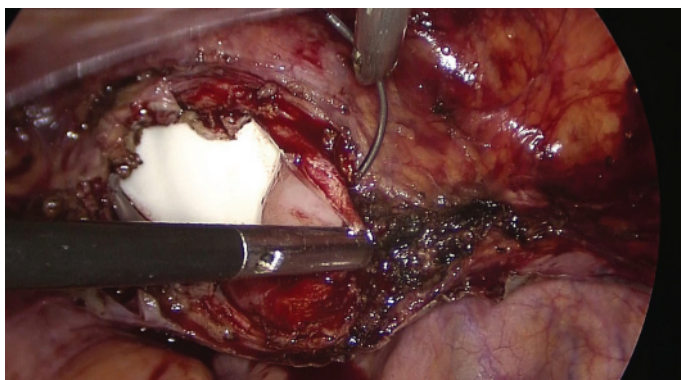


Рис. 29. Обшивання куksi піхви