

Морфологічні та морфометричні показники структурних компонентів екзокринної частини підшлункової залози після скасування введення щурам глутамату натрію

Ю. В. Литвак¹ ID *1,B,D, Т. В. Гарাপко¹ ID 1,A,F, В. В. Литвак¹ ID 1,A,C, М. О. Кучерявченко² ID 2,A,E

¹ДВНЗ «Ужгородський національний університет», Україна, ²Харківський національний медичний університет, Україна

A – концепція та дизайн дослідження; B – збір даних; C – аналіз та інтерпретація даних; D – написання статті; E – редагування статті; F – остаточне затвердження статті

Ключові слова:

підшлункова залоза, екзокринна частина, глутамат натрію, морфометрія, щури.

Патологія. 2024.

T. 21, № 2(61).
С. 148-155

*E-mail:

Yulia.litvak@uzhnu.edu.ua

Мета роботи – визначити морфологічні та морфометричні особливості структурних змін компонентів екзокринної частини підшлункової залози щурів-самців після скасування додавання до їжі харчової добавки глутамату натрію та переведення їх на звичайну дієту.

Матеріали і методи. Здійснили чотири серії експерименту: перша дослідна – щурам-самцям щодня протягом 8 тижнів додавали 70 мг/кг глутамату натрію до їжі для посилення смакових якостей; друга дослідна – щури через 8 тижнів після вживання глутамату натрію переведені на стандартну дієту та виведені з експерименту через 8 тижнів (на 16 тиждень); третя – щури контрольної групи до 8 тижнів; четверта серія – контрольні щури до 16 тижнів експерименту. Підшлункову залозу (після виведення щурів з експерименту, проведення матеріалу через парафін і виготовлення зрізів, забарвлення гематоксиліном та еозином, азаном) дослідили морфологічно з виконанням морфометричного аналізу.

Результати. У першій і другій серіях експерименту зберігались атрофічні й дегенеративні зміни ацинусів, що дисконкомплексовані внаслідок набряку органа, мали дрібні розміри. Між часточками та навколо часточкових протоків візуалізували сполучну та ділянки жирової тканини, дифузно-осередкові інфільтрати. Протоки розширені. Як і в першій серії, зафіксовано набряк паренхіми органа, стінок судин і протоків із виходом рідини в міжацинарні простори, апоптоз екзокриноцитів. Під час морфометричного дослідження екзокринної частини підшлункової залози визначили: середній розмір ацинусів статистично значущо знижений у першій і другій дослідних серіях – в 1,4 і 1,6 раза; площі – 1,2 та 1,5 раза порівняно з показниками контрольних тварин (третя і четверта серії). У першій і другій серіях виявлено переважання ацинусів розмірами 71–90 мкм, що становили 38 % і 34 % відповідно; у контрольних серіях переважали ацинуси розмірами 91–100 мкм (46 % та 42 % відповідно) та 111–149 мкм (36 % і 38 % відповідно). В ацинусах у першій серії виявили екзокриноцити в кількості $5,52 \pm 0,58$, у контролі – $8,05 \pm 0,32$ ($p < 0,001$); у другій серії – $5,24 \pm 0,47$, у контролі – $7,33 \pm 0,43$ ($p < 0,001$) Площа екзокриноцитів у другій серії становила $61,95 \pm 1,91$ мкм², у першій серії – $78,99 \pm 0,98$ мкм² ($p < 0,05$). Діаметр вставних, внутрішньочасточкових і міжчасточкових протоків розширений.

Висновки. Після восьми тижнів годування щурів глутаматом натрію, його скасування і переведення щурів на стандартну дієту віварію через наступні 8 тижнів не зафіксовано покращення стану підшлункової залози. Це підтверджено морфологічними та морфометричними дослідженнями.

Keywords:

pancreas, exocrine pancreas, monosodium glutamate, morphometry, rats.

Pathologia.

2024;21(2):148-155

Morphological and morphometric indicators of structural components of the exocrine part of the pancreas after withdrawal of administration of monosodium glutamate to rats

Yu. V. Lytvak, T. V. Harapko, V. V. Lytvak, M. O. Kucheriavchenko

The aim of the study was to determine the morphological and morphometric features of structural changes in the components of the exocrine part of the pancreas of male rats after withdrawal of the food additive sodium glutamate and their transfer to a normal diet.

Materials and methods. 4 series of experiments were conducted. The 1st series – male rats were given 70 mg/kg of sodium glutamate daily for 8 weeks to enhance their taste; the 2nd series – rats were transferred to a standard diet 8 weeks after the use of monosodium glutamate and withdrawn from the experiment after 8 weeks (at week 16); the 3rd series – control group rats up to 8 weeks, the 4th series – control rats up to 16 weeks of the experiment. The pancreas was examined morphologically with morphometric analysis after the rats were withdrawn from the experiment, the material was paraffin-embedded and sections were made, stained with hematoxylin and eosin and azan.

Results. In the 1st and 2nd series of the experiment, atrophic and degenerative changes of the acini were preserved, which were discomposed due to edema of the organ, and had small sizes. Connective tissue and areas of adipose tissue, diffuse and focal infiltrates were visualized between the lobules and around the lobular ducts. The ducts were dilated. As in the 1st series, there was edema of the organ parenchyma, vessel walls and ducts with fluid leakage into the intercalated spaces, and exocrinocyte apoptosis. The morphometric study of the exocrine part of the pancreas revealed that the average size of acini was statistically significantly reduced in the 1st and 2nd experimental series by 1.4 and 1.6 times, and the area by 1.2 and 1.5 times compared to control animals of the 3rd and 4th series. In the 1st and 2nd series, acini ranging in size from 71 μm to 90 μm prevailed, accounting for 38 % and 34 %, respectively, in the 1st and 2nd control series – 91–100 μm (46 % and 42 %) and from 111 μm to 149 μm (36 % and 38 %), respectively. In the study of the number of cells in acini in the 1st series,

exocrinocytes were present in the amount of 5.52 ± 0.58 vs. control 8.05 ± 0.32 ($p < 0.001$), in the 2nd series – 5.24 ± 0.47 vs. control 7.33 ± 0.43 ($p < 0.001$) The area of exocrinocytes in the 2nd series $61.95 \pm 1.91 \mu\text{m}^2$ vs. $78.99 \pm 0.98 \mu\text{m}^2$ ($p < 0.05$) were reduced. The diameter of the insertional, intra-lobular and inter-lobular ducts was enlarged.

Conclusions. After 8 weeks of feeding rats with monosodium glutamate and after its withdrawal and transfer of rats to the standard diet of the rat vivarium in the next 8 weeks, no improvement in the state of the pancreas was recorded, which was confirmed by morphological and morphometric studies.

Уже понад сторіччя вивчають безпечність харчових добавок, що використовують для посилення смаку їжі. Глутамат натрію (monosodium glutamate, MSG), відомий також як E621, зазвичай додають до різних харчових продуктів у побуті та промисловості [1]. Однак дози та їхній вплив на здоров'я людини досі залишаються актуальним об'єктом багатьох експериментальних досліджень на тваринах і клінічних випробувань [2,3,4,5]. Дослідження показали, що збільшене та тривале вживання глутамату натрію з їжею негативно впливає на печінку [3], нирки [5], селезінку [6], підшлункову залозу [4,7], легені [8], спричиняє ожиріння та діабет [8], порушує репродуктивну функцію [3,9], призводить до гіпералгезії [10] та побічних ефектів щодо серцево-судинної та імунної систем [11], порушує м'язи та їх формування в ембріонів [2,12,13], зумовлює нейротоксичність [14,15] і генотоксичність [16].

Уже здійснили чимало експериментальних досліджень щодо дії глутамату натрію, зокрема й на підшлункову залозу. Проте в доступній науковій літературі не виявили результатів досліджень на дорослих тваринах щодо структурних особливостей підшлункової залози після тривалого введення глутамату натрію з їжею та після його скасування.

Мета роботи

Визначити морфологічні та морфометричні особливості структурних змін компонентів екзокринної частини підшлункової залози щурів-самців після скасування додавання до їжі харчової добавки глутамату натрію та переведення їх на звичайну дієту.

Матеріали і методи дослідження

Експеримент здійснили на 20 білих безпородних щурах-самцях (рис. 1).

Десяти тваринам перорально додавали 70 мг/кг глутамату натрію (згідно з моделлю [17]) для посилення смакових якостей. Інші 10 щурів отримували стандартну дієту віварію. Живу вагу тварин на різних етапах експерименту наведено в таблиці 1.

Через 16 тижнів вага п'яти дослідних щурів становила $409,76 \pm 11,73$ г, п'ятьох контрольних – $363,12 \pm 7,59$ г.

Усіх тварин утримували у стандартних умовах віварію Львівського національного медичного університету імені Данила Галицького. Під час дослідження дотримувалися основних етичних принципів роботи з експериментальними тваринами відповідно до положення Європейської конвенції про захист хребетних тварин, яких використовують для експериментальних та інших наукових цілей (Страсбург, 1986 р.), а також

загальних етичних принципів експериментів на тваринах, що ухвалені Першим національним конгресом з біоетики (Київ, 2001 р.), Закону України «Про захист тварин від жорстокого поводження» від 21.02.2006 р. № 3447-IV зі змінами.

З експерименту щурів виводили шляхом декапітації під інгаляційним наркозом діетиловим ефіром через 8 ($n = 10$) і 16 тижнів ($n = 10$). Декапітація щурів необхідна була для біохімічних досліджень, результати яких викладно в інших публікаціях.

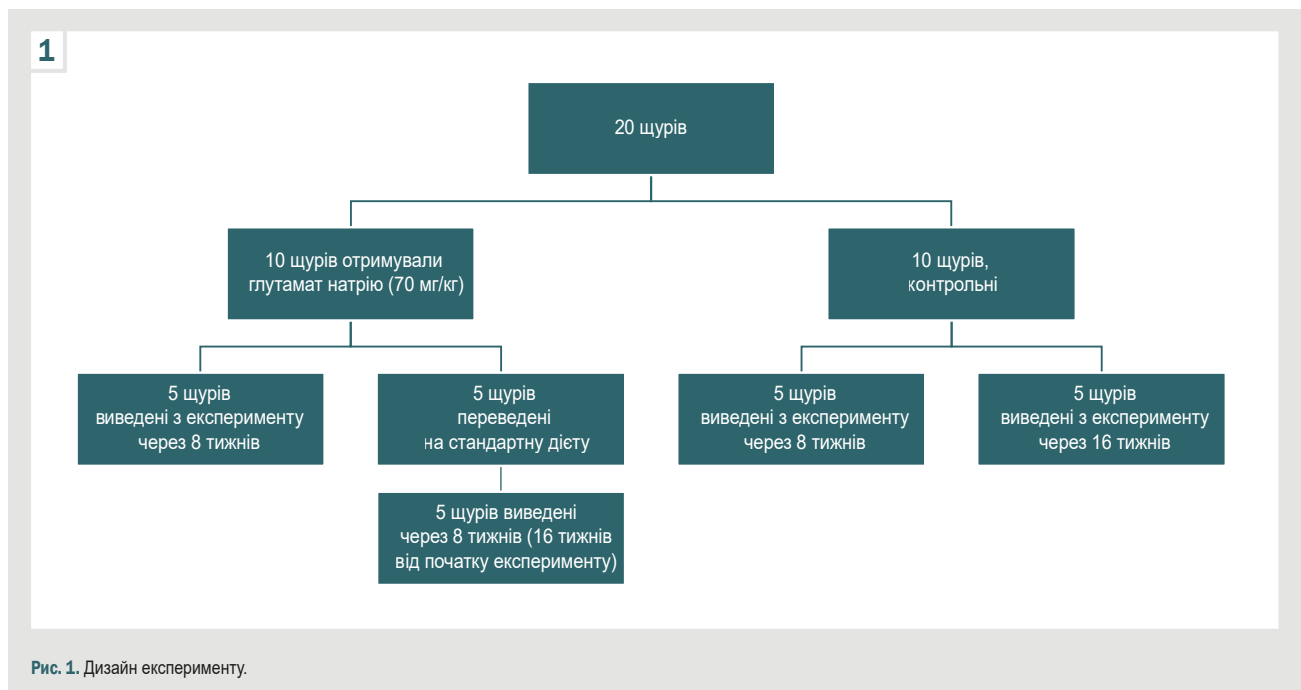
Для гістологічного та морфометричного дослідження зразки підшлункової залози проводили методами стандартної гістології, заливали у парафін. Із блоків виготовляли серійні зрізи завтовшки 5–7 мкм на мікротомі Reichert (Австрія). Депарафіновані зрізи забарвлювали гематоксиліном та еозином, азаном для визначення ділянок сполучної тканини. Зображення гістологічних препаратів на монітор комп'ютера виводили з мікроскопа SEO SCAN за допомогою відеокамери Vision CCD Camera. Використовуючи її програмне забезпечення, в підшлунковій залозі вимірювали найбільший діаметр ацинусів та їхню площу (50 вимірювань на кожний термін дослідження), діаметр і площу екзокриноцитів (50 клітин) у найбільш розширених частинах. Визначали діаметр вставних, внутрішньочасточкових і міжчасточкових протоків підшлункової залози (по 50 вимірювань) у різні терміни дослідження. Усі вимірювання протоків, ацинусів та екзокриноцитів, обрахунок клітин в ацинусах здійснили при збільшенні мікроскопа: окуляр – $\times 10$, об'єктив – $\times 100$; окуляр – $\times 10$, об'єктив – $\times 40$.

Для визначення розподілу ацинусів за розміром у серіях експерименту використали MS Excel для групування цих вимірювань у діапазоні від найменшого до найбільшого з визначеним кроком. Під час групування цифрових даних використали формулу Стаджеса (The Sturges rule) для визначення кількості груп: $n = 1 + 3,322 \times \lg N$, де n – кількість груп, N – кількість ацинусів. За наведеною формулою визначено 7 груп. У діапазоні вимірювань враховували середній розмір нормальних ацинусів, що визначили в контрольній групі тварин (132,4 мкм) та кількість груп ($n = 7$). Дані розбито на числовій прямій на однакові проміжки (19), що визначені як інтервали між сімома групами. Далі визначили, яка частка показників потрапила до кожної групи.

Показники, що одержали під час вимірювання ацинусів та екзокриноцитів, перевірили на нормальність розподілу, використавши критерій Колмогорова–Смирнова. Результати наведено як середнє значення та стандартна помилка ($M \pm m$). Для оцінювання значущості відмінностей двох незалежних вибірок використали t-критерій Стюдента. При рівні значущості $p < 0,05$ нульову гіпотезу з імовірністю 95 % відкидали.

Таблиця 1. Жива вага щурів на різних етапах експерименту, г

Етап експерименту	Дослідна група	Контрольна група
Початок експерименту	120,00 ± 4,60	
2 тижні	152,30 ± 3,37	132,75 ± 3,65
4 тижні	196,60 ± 5,82	153,10 ± 3,38
6 тижнів	216,70 ± 7,18	172,50 ± 4,92
8 тижнів	236,55 ± 4,02	206,60 ± 5,42



Результати

Під дією глутамату натрію на етапах експерименту відсоток збільшення маси тіла в дослідній групі щурів порівняно з контрольною через 2 тижні становив 14,7 %, через 4 – 28,4 %, через 6 – 25,6 %, через 8 – 14,5 %. Найбільший приріст маси тіла щурів зафіксовано через 4 тижні. Через 8 тижнів після скасування додавання глутамату натрію до їжі маса щурів також збільшена на 12,7 %.

Встановили, що через 8 тижнів після додавання глутамату натрію в раціон щурів дегенеративно-деструктивні порушення виявляли за зменшенням розмірів ацинусів. Вони відмежувалися один від одного шарами пухкої сполучної тканини, що розросталася між ацинусами та в міжчасточкових проміжках, призводячи до деформації й окремих екзокриноцитів, і ацинусів. Ацинуси мали різні розміри та форми (довгасто-подовжену, округлу або овальну). На ділянках визначено ацинуси з 2–3 клітинами. Між ацинусами та навколо протоків виявлено дифузно-осередкову інфільтрацію (рис. 2).

Деякі ацинуси і навіть часточки були на ділянках заміщені жировою тканиною. Виявили також тяжі жирової тканини, що локалізувалися в триадах або супроводжували протоки. Протоки розширені та заповнені рідиною, на ділянках визначили десквамацію епітелію. Встановили виражений набряк органа. Судини запалі, не містили еритроцитів.

Через наступні 8 тижнів після скасування глутамату натрію в екзокринній частині підшлункової залози щурів зберігались острівці сполучної та жирової тканини, розташовані так само, як і в першій серії експерименту. Виявили накопичення секрету в міжацинарних просторах, великі вакуольні включення у вставних протоках, дифузно-осередкову інфільтрацію (рис. 3).

У зразках обох дослідних серій виявлено ацинуси дрібних розмірів, окремі включали лише 2–3 екзокриноцити. Здебільшого екзокриноцити мали характерну полярність з апікальним розташуванням ядер, котрі вздовж ядерної мембрани містили гетерохроматин і включали переважно одне ядерце. Наповненість цитоплазми продуктами синтезу в різних клітинах варіювала. У ділянках визначили ацинуси з деструктивними змінами: нечіткістю контурів, екзокриноцити – з лізісом ядер або з каріопікнозом.

Визначено ділянки набряку підшлункової залози, що призводив до розмежування та деструкції ацинусів (рис. 4).

Незважаючи на функціональну активність екзокриноцитів, про що свідчать їхні структурні особливості (наповнення цитоплазми продуктами синтезу, особливо в периферичних ділянках органа), виявлено деструктивні зміни, пов'язані передусім із розростанням сполучної тканини, потовщенням і набряком капсули, стінок судин, розширенням протоків.

Між ацинусами визначили накопичення секрету – гомогенні маси рожевого кольору, які ще більше роз-

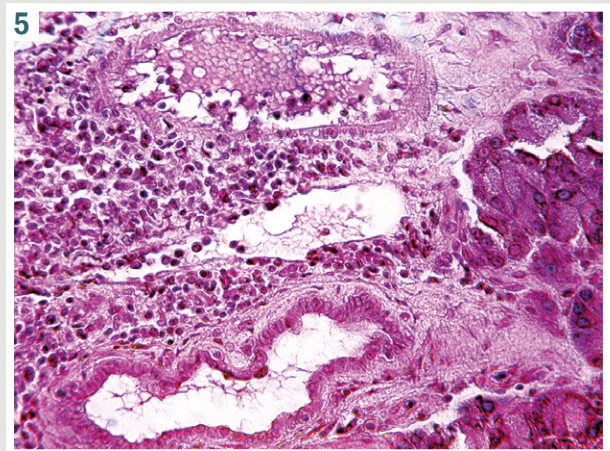
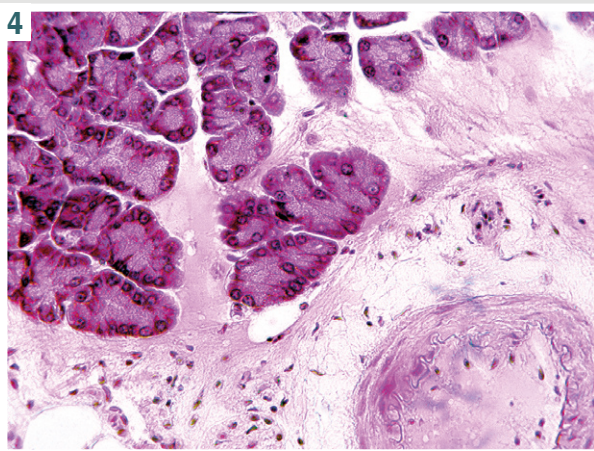
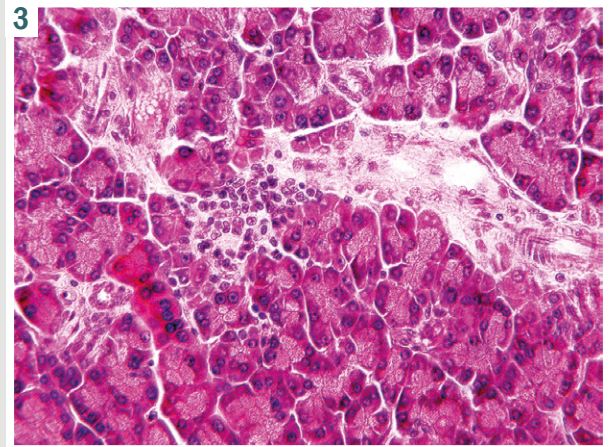
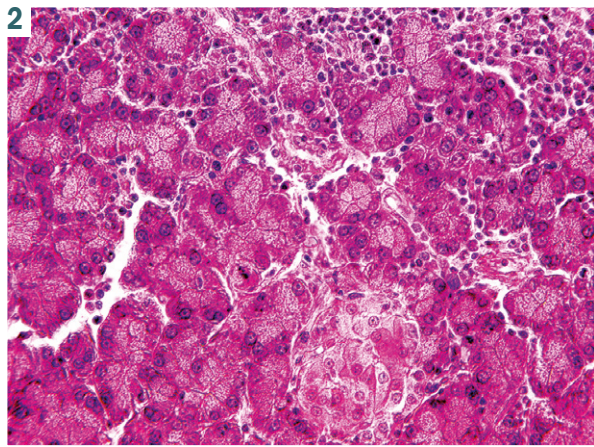


Рис. 2. Фрагмент підшлункової залози щура. Дифузно-осередкова інфільтрація між ацинусами та навколо протоків. Ацинуси різної форми, деякі включають 2–3 клітини. Гематоксилін та еозин, зб. $\times 400$.

Рис. 3. Фото гістологічного препарату. Фрагмент підшлункової залози щура. Накопичення секрету в міжацинарних просторах, великі вакуольні вклучення у вставних протоках, дифузно-осередкова інфільтрація. Ацинуси різної форми та розмірів. Гематоксилін та еозин, зб. $\times 400$.

Рис. 4. Фото гістологічного препарату. Фрагменти підшлункової залози щура. Набряк, відокремлення ацинусів, деструкція; залишки протокової системи, деструкція судин. Гематоксилін та еозин, зб. $\times 400$.

Рис. 5. Фото гістологічного препарату. Фрагмент підшлункової залози щура. Дифузна та осередкова інфільтрація екзокринної частини підшлункової залози. Гематоксилін та еозин, зб. $\times 400$.

ширювали міжацинарні простори. У вставних протоках виявили великі вакуольні вклучення. Зафіксована дифузно-осередкова інфільтрація лімфоїдно-плазмочитарними елементами (рис. 5).

Вивчили площу та розмір ацинусів у групах тварин (табл. 2). Встановили, що середній розмір ацинусів у щурів, яких годували з додаванням глутамату натрію, а потім скасували його введення, статистично значущо знижений в 1,4 та 1,6 раза, площа – в 1,2 та 1,5 раза відповідно порівняно з контрольними тваринами.

Щоб визначити, які розміри ацинусів переважають у контрольних і дослідних серіях, здійснили їх розподіл під час групування показників. Дані наведено на рис. 6 і 7. Встановили, що найбільше ацинусів у першій і другій контрольних серіях мали розміри 91–100 мкм (46 % і 42 %, відповідно) та 111–149 мкм (36 % і 38 % відповідно); невелику частку становили ацинуси малих і великих розмірів (рис. 6).

Виявлено, що в структурі підшлункової залози в першій і другій дослідних групах переважали ацинуси розмірами 71–90 мкм, що становили 38 % та 34 % відповідно; частка ацинусів розміром 91–110 мкм – 20 % та 24 % відповідно (рис. 7). На відміну від контролю, де в підшлунковій залозі щурів не зафіксовано ацинуси розміром до 50 мкм, їхня частка у дослідних групах становила 20 % і 10 % відповідно.

Вивчили кількість клітин в ацинусах контрольних і дослідних груп через 8 тижнів годування тварин глутаматом натрію. Виявили екзокриноцити в кількості $8,05 \pm 0,32$ проти $5,52 \pm 0,58$ ($p < 0,001$), через 16 тижнів – $7,33 \pm 0,43$ проти $5,24 \pm 0,47$ ($p < 0,001$) відповідно. Порівнявши показники кількості екзокриноцитів контрольних і дослідних груп тварин між собою, статистичної значущості не виявили.

Під час вивчення структури підшлункової залози шляхом морфометричного аналізу діаметра

Таблиця 2. Розмір ацинусів та їхня площа у щурів після годування глутаматом натрію та після його скасування, n = 50, M ± m

Серія експерименту	Розмір ацинусів, мкм	Площа ацинусів, мкм ²
8 тижнів годування тварин глутаматом натрію (дослідна перша група)	92,55 ± 3,24	750,47 ± 24,04
Контрольна група (перша)	132,4 ± 3,36	925,07 ± 16,54
Статистична значущість	p < 0,05*	p < 0,001*
8 тижнів після скасування глутамату натрію (дослідна друга група)	81,15 ± 3,87	646,0 ± 34,44
Контрольна група (друга)	129,2 ± 7,84	901,23 ± 12,82
Статистична значущість	p < 0,001*; p < 0,05**	p < 0,001*; p < 0,05**

*p: порівняно з контролем, **p: порівняння дослідних серій.

Таблиця 3. Діаметр протоків підшлункової залози щурів контрольної серії та після 8-тижневого годування глутаматом натрію, мкм, M ± m

Протік	Контрольна серія (до 8 тижнів годування щурів)	8 тижнів годування глутаматом натрію	8 тижнів після скасування годування глутаматом натрію	Вірогідність, p
Вставні	7,39 ± 0,25	8,94 ± 0,55	10,45 ± 0,52	p1 > 0,05; p2 > 0,05
Внутрішньочасточкові	33,84 ± 2,04	40,15 ± 1,77	39,36 ± 1,75	p1 < 0,01; p2 > 0,05
Вставні міжчасточкові	101,38 ± 3,32	113,54 ± 3,69	107,30 ± 3,70	p1 < 0,05; p2 > 0,05

p1: порівняння контрольної групи щурів з першою дослідною групою; p2: порівняння дослідних груп між собою.

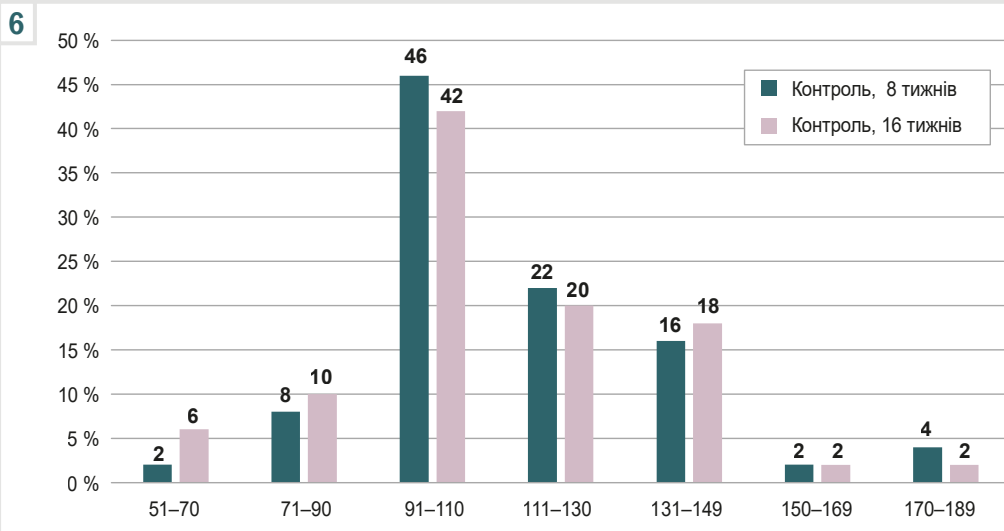


Рис. 6. Підшлункова залоза. Розподіл ацинусів за діаметром. Контрольні серії.

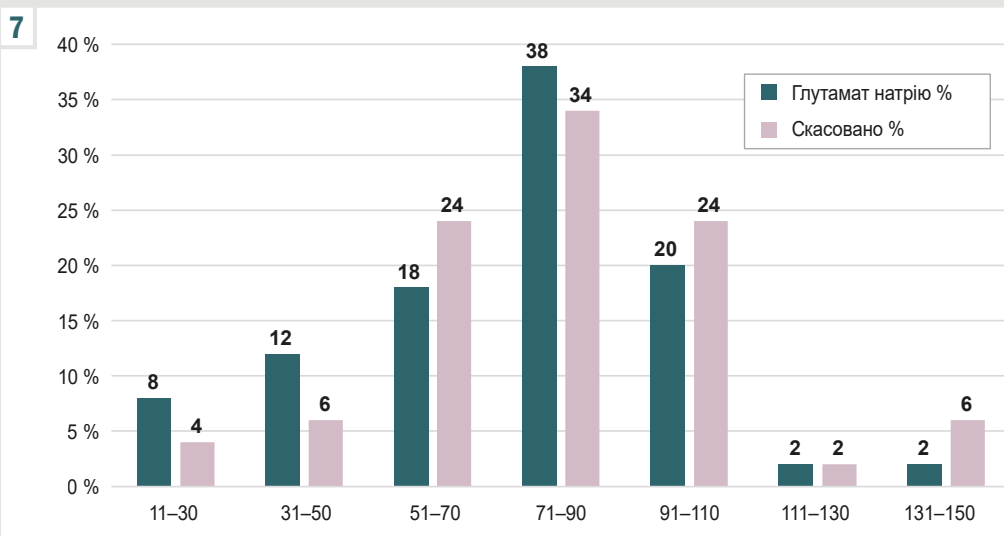


Рис. 7. Підшлункова залоза. Розподіл ацинусів за діаметром. Дослідні серії.

8

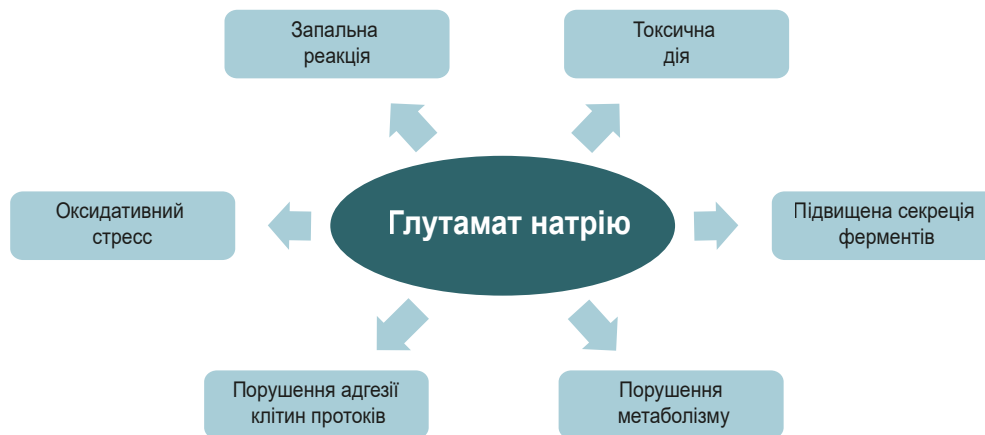

Рис. 8. Механізми набряку та порушення структури підшлункової залози в разі додавання глутамату натрію до харчування щурів.

екзокриноцитів зразків із першої серії експерименту ($9,95 \pm 0,43$ мкм) порівняно з показниками контрольних щурів ($12,23 \pm 0,28$ мкм) встановили статистично значущі відмінності ($p < 0,001$). У другій серії експерименту середній діаметр екзокриноцитів становив $10,06 \pm 0,57$ мкм, статистично значущо не відрізнявся від параметрів, що встановили у першій серії. Порівнявши площу екзокриноцитів, обраховану в першій серії ($78,99 \pm 0,98$ мкм²), із контрольними даними ($84,59 \pm 3,33$ мкм²), зафіксовано її зменшення ($p < 0,05$). У результаті зіставлення дослідних серій за показниками площі виявлено статистично значуще зниження у другій серії ($78,99 \pm 0,98$ мкм² та $61,95 \pm 1,91$ мкм², $p < 0,01$).

Здійснили морфометричний аналіз стану протоків у підшлунковій залозі (табл. 3). Встановили, що статистично значущих відмінностей за діаметром протоків між першою та другою серією не було.

Обговорення

У 1995 році Управління з санітарного нагляду за якістю харчових продуктів і медикаментів (FDA), Об'єднаний комітет експертів Продовольчої та сільськогосподарської Організації Об'єднаних Націй / Всесвітньої організації охорони здоров'я (FAO/WHO) включив глутамат натрію до списку загально визнаних безпечних харчових добавок. У 2017 році Європейське управління з безпеки харчових продуктів (EFSA) здійснило переоцінювання безпечної кількості глутамату натрію як харчової добавки. За їхніми даними, допустима добова доза (ADI) становила 30 мг/кг маси тіла на день [18], тобто для людини з масою тіла 70 кг – 2,1 г. Отже, визначено безпечність цієї добавки.

У наукових дослідженнях і клінічних випробуваннях доведено, що ця добавка чинить небезпечні ефекти, які залежать від дози та тривалості використання. У разі надмірного або тривалого споживання глутамату натрію в більшості досліджень фіксували побічні ефекти, включаючи вплив на підшлункову залозу.

Суперечливі висновки щодо проблеми споживання глутамату натрію можуть бути пов'язані з тим, що

ендогенний глутамат відіграє роль у фізіологічних і патологічних процесах [19].

У результаті дослідження, що здійснили, виявили: годування щурів із додаванням 70 мг/кг глутамату натрію призводить до виражених дегенеративних і деструктивних порушень підшлункової залози. Після 8 тижнів годування, і після припинення додавання глутамату натрію з переведенням тварин на стандартну дієту протягом наступних 8 тижнів зберігався виражений набряк підшлункової залози, визначали деструктивні зміни ацинусів та екзокриноцитів.

У науковій літературі описано кілька потенційних механізмів, через які глутамат натрію може спричинити набряк підшлункової залози або інші проблеми (рис. 8). Відомо, що глутамат натрію може зумовлювати запальну реакцію в організмі, що потенційно призводить до порушення нормального функціонування підшлункової залози та її набряку [1]. Запалення спричиняє оксидативний стрес, що супроводжується вивільненням вільних радикалів, призводить до метаболічних розладів, системних пошкоджень органа й апоптозу клітин [5,20]. Виявлено, що споживання глутамату натрію призводило до зменшення маси бета-клітин підшлункової залози, збільшення оксидативного стресу, швидкості й напрямку метаболізму [1]. Глутамат натрію порушує обмін речовин в організмі, зокрема й функціонування підшлункової залози та має токсичну дію [1,21]. Внаслідок дисфункції підшлункової залози підвищується біосинтез і вивільнення травних ферментів і гормонів, а отже може виникнути набряк. Крім того, збільшена секреція травних ферментів внаслідок запалення може призвести до самоперетравлення залози, а також спричинити деструкцію клітин, запалення та набряк [22].

У дослідженні, що здійснили, визначили негативну дію глутамату на структуру екзокринної частини підшлункової залози у молодих тварин. Зіставні дані наведено в окремих дослідженнях, під час яких вивчали дію різних концентрацій глутамату натрію (10 мг/кг, 30 мг/кг) [4,23]. Втім у доступній фаховій літературі не виявлено джерел, де були б опубліковані відомості

щодо можливості відновного процесу в підшлунковій залозі після припинення дії глутамату натрію в дорослих тварин на тлі харчування з його додаванням.

У результаті дослідження І. В. Лещенко і співавторів одержали дані, що характеризують стан підшлункової залози після введення глутамату натрію підшкірно в дозі 8 мкл/г (4 мг/г) новонародженим тваринам на 2, 4, 6, 8 та 10 доби життя з наступним оцінюванням через чотири місяці після скасування на переведення тварин на звичайний раціон. Автори зафіксували розвиток ожиріння та метаболічного синдрому [24].

У нашому дослідженні після скасування введення глутамату натрію виявлено: у структурі підшлункової залози у дорослих щурів зберігалися атрофічні та дегенеративні зміни, що зафіксовані наприкінці годування тварин з додаванням цієї добавки (8 тижнів). Це може бути пов'язано не тільки з локальним впливом глутамату натрію на підшлункову залозу, але і з токсичною дією на інші органи, а також метаболічними розладами, як-от ожиріння, гіпертонія та цукровий діабет, через різні метаболічні механізми, що включають індукцію окисного стресу, гіперінсулінемію, дисліпідемію, гіперлептинемію, гіперфагію, дисфункцію транспортерів глутамату натрію [5,6,24]. У дослідженні, що здійснили, зафіксовано збільшення маси тіла щурів – ожиріння, що також може впливати на відновлення структури підшлункової залози.

Запальне ураження екзокринної частини підшлункової залози відновлюється шляхом регенерації ацинарних клітин через транзиторні фази запалення, а дисбаланс між цими прозапальними та продиференційними шляхами спричиняє фіброз і дедиференціацію ацинусів [25]. Можливо, каскадне порушення локальних і метаболічних шляхів не сприяло покращенню структури підшлункової залози в досліджений термін після скасування введення глутамату натрію.

Висновки

1. Годування щурів глутаматом натрію в дозі 70 мг/кг живої маси протягом 8 тижнів призводить до виражених атрофічних і деструктивних змін у структурі екзокринної частини підшлункової залози. Після скасування введення глутамату натрію та годування щурів звичайною їжею не зафіксовано покращення стану підшлункової залози.

2. Під час морфометричного дослідження, порівнявши окремі показники екзокринної частини підшлункової залози, визначено: через 8 тижнів годування експериментальних тварин глутаматом натрію та після його скасування площа екзокриноцитів зменшилася ($78,99 \pm 0,98$ мкм² проти $61,95 \pm 1,91$ мкм², $p < 0,05$); діаметр вставних, внутрішньочасточкових і міжчасточкових протоків розширений; середній розмір ацинусів статистично значущо знижений в 1,4 та 1,6 раза, площі – в 1,2 та 1,5 раза порівняно з контрольними параметрами. У першій і другій серіях виявлено переважання ацинусів розмірами 71–90 мкм, що становили 38 % і 34 % відповідно; у контрольних серіях переважали ацинуси розмірами 91–100 мкм (46 % та 42 % відповідно) та 111–149 мкм (36 % і 38 % відповідно). В ацинусах контрольних і дослідних груп

через 8 тижнів годування тварин глутаматом натрію виявляли екзокриноцити в кількості $8,05 \pm 0,32$ проти $5,52 \pm 0,58$ ($p < 0,001$), через 16 тижнів $7,33 \pm 0,43$ проти $5,24 \pm 0,47$ ($p < 0,001$) відповідно.

Перспективи подальших досліджень. Дослідження молекулярних основ регенерації екзокринної частини підшлункової залози може виявити нові терапевтичні цілі для лікування та профілактики розладів після дії глутамату натрію.

Фінансування

Дослідження виконано в рамках НДР «Морфологічна характеристика внутрішніх органів та судинного русла в онтогенезі у нормі та закономірності їх перебудови при ожирінні та дії на організм фізичних чинників», держреєстрація № 0119U102059 (2019–2023).

Конфлікт інтересів: відсутній.

Conflicts of interest: authors have no conflict of interest to declare.

Надійшла до редакції / Received: 05.04.2024

Після доопрацювання / Revised: 05.06.2024

Схвалено до друку / Accepted: 11.06.2024

Відомості про авторів:

Литвак Ю. В., канд. мед. наук, асистент каф. анатомії людини та гістології, медичний факультет, ДВНЗ «Ужгородський національний університет», Україна.

ORCID ID: 0000-0003-4820-9682

Гаралко Т. В., д-р мед. наук, професор каф. анатомії людини та гістології, ДВНЗ «Ужгородський національний університет», Україна.

ORCID ID: 0000-0003-0596-9622

Литвак В. В., канд. мед. наук, доцент каф. загальної хірургії, ДВНЗ «Ужгородський національний університет», Україна.

ORCID ID: 0000-0002-3378-9648

Кучерявченко М. О., канд. мед. наук, доцент каф. загальної та клінічної патофізіології ім. Д. О. Альперна, Харківський національний медичний університет, Україна.

ORCID ID: 0000-0001-9931-7478

Information about the authors:

Lytvak Yu. V., MD, PhD, Assistant of the Department of Human Anatomy And Histology, State University "Uzhhorod National University", Ukraine.

Harapko T. V., MD, PhD, DSc, Professor of the Department of Human Anatomy and Histology, State University "Uzhhorod National University", Ukraine.

Lytvak V. V., MD, PhD, Associate Professor of the Department of General Surgery, State University "Uzhhorod National University", Ukraine.

Kucherivchenko M. O., MD, PhD, Associate Professor of the Department of Clinical Pathophysiology named after D. O. Alperna, Kharkiv National Medical University, Ukraine.

References

- Kayode OT, Bello JA, Oguntola JA, Kayode AA, Olukoya DK. The interplay between monosodium glutamate (MSG) consumption and metabolic disorders. *Heliyon*. 2023;9(9):e19675. doi: 10.1016/j.heliyon.2023.e19675
- Rahimi Anbarkeh F, Baradaran R, Ghandy N, Jalali M, Reza Nikravesh M, Soukhtanloo M. Effects of monosodium glutamate on apoptosis of germ cells in testicular tissue of adult rat: An experimental study. *Int J Reprod Biomed*. 2019;17(4):261-70. doi: 10.18502/ijrm.v17i4.4551
- Reddy AK, Ghoshal JA, Pk, S, Trivedi GN, Ambareesha K. Histomorphometric study on effects of monosodium glutamate in liver tissue of Wistar rats. *J Basic Clin Physiol Pharmacol*. 2021;32(5):1007-12. doi: 10.1515/jbcpp-2020-0264

4. Gelen SU, Ozkanlar S, Gedikli S, Atasever M. The investigation of the effects of monosodium glutamate on healthy rats and rats with STZ-induced diabetes. *J Biochem Mol Toxicol.* 2024;38(1):e23612. doi: [10.1002/jbt.23612](https://doi.org/10.1002/jbt.23612)
5. Emmanuel NS, Yusuf T, Bako IG, Malgwi IS, Eze ED, Ali Z, Aliyu M. Hematological changes, oxidative stress assessment, and dysregulation of aquaporin-3 channel, prolactin, and oxytocin receptors in kidneys of lactating Wistar rats treated with monosodium glutamate. *Naunyn Schmiedebergs Arch Pharmacol.* 2024 Mar 6. doi: [10.1007/s00210-024-03008-8](https://doi.org/10.1007/s00210-024-03008-8)
6. Das D, Banerjee A, Bhattacharjee A, Mukherjee S, Maji BK. Dietary food additive monosodium glutamate with or without high-lipid diet induces spleen anomaly: A mechanistic approach on rat model. *Open Life Sci.* 2022;17(1):22-31. doi: [10.1515/biol-2022-0004](https://doi.org/10.1515/biol-2022-0004)
7. Boonnate P, Waraasawapati S, Hipkaeo W, Pethlert S, Sharma A, Selmi C, et al. Monosodium Glutamate Dietary Consumption Decreases Pancreatic β -Cell Mass in Adult Wistar Rats. *PLoS One.* 2015;29:10(6):e0131595. doi: [10.1371/journal.pone.0131595](https://doi.org/10.1371/journal.pone.0131595)
8. Al-Otaibi AM, Emam NM, Elabd HK, Esmail NI. Toxicity of monosodium glutamate intake on different tissues induced oxidative stress: A Review. *J Med Life Sci.* 2022;4(4):68-81. doi: [10.21608/jmals.2022.264345](https://doi.org/10.21608/jmals.2022.264345)
9. Kayode OT, Rotimi DE, Kayode AA, Olaolu TD, Adeyemi OS. Monosodium Glutamate (MSG)-Induced Male Reproductive Dysfunction: A Mini Review. *Toxics.* 2020;8(1):7. doi: [10.3390/toxics8010007](https://doi.org/10.3390/toxics8010007)
10. Zangfirescu A, Cristea AN, Nitulescu GM, Velescu BS, Gradinaru D. Chronic Monosodium Glutamate Administration Induced Hyperalgesia in Mice. *Nutrients.* 2017;10(1):1. doi: [10.3390/nu10010001](https://doi.org/10.3390/nu10010001)
11. Banerjee A, Mukherjee S, Maji BK. Monosodium glutamate causes hepato-cardiac derangement in male rats. *Hum Exp Toxicol.* 2021 Dec;40(12_suppl):S359-S369. doi: [10.1177/096032712111049550](https://doi.org/10.1177/096032712111049550)
12. Zazula MF, Saraiva DF, Theodoro JL, Maciel M, Sepulveda EV, Zanardini de Andrade B, et al. An Early and Sustained Inflammatory State Induces Muscle Changes and Establishes Obesogenic Characteristics in Wistar Rats Exposed to the MSG-Induced Obesity Model. *Int J Mol Sci.* 2023;24(5):4730. doi: [10.3390/ijms24054730](https://doi.org/10.3390/ijms24054730)
13. Bölükbaş F. The Effects of In Ovo Administered Monosodium Glutamate on the Embryonic Development of Skeletal Muscle in Chickens. *Kocatepe Vet J.* 2023;16(1):47-56. doi: [10.30607/kvj.1223940](https://doi.org/10.30607/kvj.1223940)
14. Asejeje FO, Abiola MA, Adeyemo OA, Ogunro OB, Ajayi AM. Exogenous monosodium glutamate exacerbates lipopolysaccharide-induced neurobehavioral deficits, oxidative damage, neuroinflammation, and cholinergic dysfunction in rat brain. *Neurosci Lett.* 2024;825:137710. doi: [10.1016/j.neulet.2024.137710](https://doi.org/10.1016/j.neulet.2024.137710)
15. Akataobi U. Effect of monosodium glutamate (MSG) on behavior, body and brain weights of exposed rats. *Environmental Disease.* 20205(1):3-8. doi: [10.4103/ed.ed_31-19](https://doi.org/10.4103/ed.ed_31-19)
16. Ataseven N, Yuzbasioglu D, Keskin AC, Unal F. Genotoxicity of monosodium glutamate. *Food Chem Toxicol.* 2016;91:8-18. doi: [10.1016/j.fct.2016.02.021](https://doi.org/10.1016/j.fct.2016.02.021)
17. Mateshuk-Vatseba LR, Harapko TV, Kyryk KA, Blyshchak NB, Prymachenko VI, Pidvalna U, et al., inventors. Sposib modeliuvannia eksperymentalnoho alimentarnoho ozhyrinnia oposeredkovanyum vplyvom hlutamatu natriuu [The method of modeling experimental alimentary obesity through the mediated effect of monosodium glutamate] [Internet]. Ukrainian patent UA 144191. 2020 Sep 11 [cited 2024 Jul 2]. Available from: <https://sis.nipo.gov.ua/uk/search/detail/1451574/>
18. EFSA Panel on Food Additives and Nutrient Sources added to Food (ANS); Mortensen A, Aguilar F, Crebelli R, Di Domenico A, Dusemund B, Frutos MJ, et al. Re-evaluation of glutamic acid (E 620), sodium glutamate (E 621), potassium glutamate (E 622), calcium glutamate (E 623), ammonium glutamate (E 624) and magnesium glutamate (E 625) as food additives. *EFSA J.* 2017;15(7):e04910. doi: [10.2903/j.efsa.2017.4910](https://doi.org/10.2903/j.efsa.2017.4910)
19. Zangfirescu A, Ungurianu A, Tsatsakis AM, Nitulescu GM, Kouretas D, Veskoukis A, et al. A review of the alleged health hazards of monosodium glutamate. *Compr Rev Food Sci Food Saf.* 2019 Jul;18(4):1111-1134. doi: [10.1111/1541-4337.12448](https://doi.org/10.1111/1541-4337.12448)
20. Banerjee A, Mukherjee S, Maji BK. Worldwide flavor enhancer monosodium glutamate combined with high lipid diet provokes metabolic alterations and systemic anomalies: An overview. *Toxicol Rep.* 2021;8:938-961. doi: [10.1016/j.toxrep.2021.04.009](https://doi.org/10.1016/j.toxrep.2021.04.009)
21. Mohammed S, Mohamed P, Mohamed S, Radwan R. The Possible Protective Role of Tannic Acid against Monosodium Glutamate-Induced Pancreatic and Liver Toxicity in Adult Male Albino Rats: Biochemical, Histological and Immunohistochemical Study. *J Med Histol.* 2021;5(2):171-87. doi: [10.21608/jmh.2023.174826.1108](https://doi.org/10.21608/jmh.2023.174826.1108)
22. Karpińska M, Czauderna M. Pancreas-Its Functions, Disorders, and Physiological Impact on the Mammals' Organism. *Front Physiol.* 2022;13:807632. doi: [10.3389/fphys.2022.807632](https://doi.org/10.3389/fphys.2022.807632)
23. Leshchenko IV, Shevchuk VH, Falalieieva TM, Beregova TV. The influence of long-term monosodium glutamate feeding on the structure of rats pancreas. *Fiziol Zh.* 2012;58(2):59-65. doi: [10.15407/fz58.02.059](https://doi.org/10.15407/fz58.02.059)
24. Savchenyuk OA, Virchenko OV, Falalyeyeva TM, Beregova TV, Babenko LP, Lazarenko LM, et al. [The effect of probiotic therapy on development of experimental obesity in rats caused by monosodium glutamate]. *Fiziol Zh.* 2014;60(2):63-9. Ukrainian. doi: [10.15407/fz60.02.063](https://doi.org/10.15407/fz60.02.063)
25. Murtaugh LC, Keefe MD. Regeneration and repair of the exocrine pancreas. *Annu Rev Physiol.* 2015;77:229-49. doi: [10.1146/annurev-physiol-021014-071727](https://doi.org/10.1146/annurev-physiol-021014-071727)