616.61
К 88

Серія докторскихъ диссертацій, допущенныхъ къ защитѣ въ ИМПЕРАТОРСКОЙ Военно-Медицинской Академіи въ 1910—1911 учебномъ году.

616
7-891
7-НОЯ 2012

№ 35.

КАМНИ ПОЧКИ и МОЧЕТОЧНИКА

ИЗЪ ГОСПИТАЛЬНОЙ ХИРУРГИЧЕСКОЙ КЛИНИКИ
Проф. С. П. ѲЕДОРОВА.

ДИССЕРТАЦІЯ
НА СТЕПЕНЬ ДОКТОРА МЕДИЦИНЫ

Д. П. Кузнецкаго.

Цензорами диссертаціи по порученію Конференціи были профессоры: академикъ В. Н. Сиротининъ, С. П. Ѳедоровъ и прив.-доц. В. Н. Шевкуненко.

Факульт. Терап. Клиника
I-го Х.М.И.

Переучет
1966 г.

2026

64881

С.-ПЕТЕРБУРГЪ.
„Т-во Художественной Печати", Ивановская, 14.
1911.

Переучет-60

1950

7 - ИЮЯ 2012

Докторскую диссертацію врача **Дмитрія Петровича Кузнецкаго** подъ заглавіемъ: „Камни почки и мочеточника“ печатать разрѣшается съ тѣмъ, чтобы по отпечатаніи было представлено въ ИМПЕРАТОРСКУЮ военно-медицинскую академію 500 экземпляровъ самой диссертаціи и 300 экземпляровъ краткаго резюмэ ея (выводовъ), при чемъ 150 экземпляровъ диссертаціи и выводы должны быть доставлены въ канцелярію академіи, а остальные 350 экземпляровъ диссертаціи—въ библіотеку академіи.

С.-Петербургъ, 2 апрѣля 1911 года.

Ученый секретарь, профессоръ **А. Моисеевъ**.

Посвящается

Людмилѣ Болеславовнѣ

фонъ-Зигель.

НБ ХНМУ

Оглавленіе.

Стр.

ПРЕДИСЛОВІЕ 1

ГЛАВА I

ПАТОЛОГИЧЕСКАЯ АНАТОМІЯ . . . . . 3—116

1. Камни почки 3

Число камней 3

Величина и вѣсъ 4

Форма 9

Мѣсто 9

Составъ и консистенція 10

Двусторонніе камни 11

2. Камни мочеточника 11

Число камней 11

Величина и вѣсъ 12

Форма, консистенція и составъ 20

Мѣсто 22

Двусторонніе камни мочеточника 23

3. Первичные и вторичные, асептическіе и инфецированные камни почки и мочеточника 23

4. Патологоанатомическія измѣненія почки 24

А. При асептическихъ камняхъ 24

Литіазическій нефритъ 24

Атрофія почки 25

Гидронефрозъ 26

В. При первичныхъ инфецированныхъ камняхъ 26

Піэлитъ и піэлонефритъ 27

Гнойный піэлонефритъ 37

НБ ХГМУ

Стр.

Гидропіонефрозъ и піонефрозъ 37
Частичный піонефрозъ 64

С. При вторичныхъ камняхъ 77

5. Патологоанатомическія измѣненія мочеточника . 87
6. Пери—и паранефритъ 91
7. Сопутствующія нефролитіазъ заболѣванія почки и мочеточника 101
8. Состояніе другой почки при одностороннемъ нефролитіазѣ 114

ГЛАВА II

СИМПТОМЫ . . . . . 117—135

1. Боль и почечная колика 117
2. Гематурія 122
3. Отхожденіе камней 135
4. Піурія 135

ГЛАВА III

ТЕЧЕНІЕ И ОСЛОЖНЕНІЯ . . . . . 136—169

1. Прохожденіе камня по мочеточнику 136
2. Гидронефрозъ 137
3. Анурія 137
Патогенезъ ануріи 138
4. Инфекція 166
5. Прогнозъ 168

ГЛАВА IV.

ДІАГНОСТИКА . . . . . 170—238

1. Измѣненія функціональныя и субъективныя безъ увеличенія почки 173
Піурія 173
Гематурія 174
Рефлекторныя пузырныя боли 176
Почечныя боли 186

2. Увеличеніе почки 191

Стр.

3. Анурія 192
4. Объ изслѣдованіи почки и мочеточника при камняхъ 198
Пальпація 198
Цистоскопія 204
Катетеризація мочеточниковъ 204
Рентгенографія 211

ГЛАВА V.

ХИРУРГИЧЕСКОЕ ЛЕЧЕНІЕ . . . . . 239—420

1. Показанія 239

2. Оперативное леченіе камней почки 244
Обнаженіе почки 244
Піэлолитотомія 245
Аномалія сосудовъ лоханки 255
Показанія къ піэлолитотоміи 259
Нефролитотомія 294
Показанія къ нефролитотоміи 301
Разрѣзъ почечной паренхимы 303
Кровотеченіе при нефротоміи 309
Возможность оставить камни при нефротоміи 326
Измѣненія почечной паренхимы послѣ нефротоміи 326
Нефректомія 327
Осложненія при нефректоміи 333
Разрывъ art. renalis accessoriae 338
Разрывъ venae cavae 339
Перевязка почечныхъ сосудовъ 341
Наложеніе клемма на почечную ножку 343
Подкапсулярная нефректомія 345
Вторичная нефректомія 361
При двусторонніхъ камняхъ почки 380
При подковообразной и единственной почкѣ 394
При ануріи 394

3. Оперативное леченіе камней мочеточника 405
Лечебная катетеризація мочеточника 405
При камнѣ въ поясничной части мочеточника 406

Стр.
При камнѣ въ подвздошной и тазовой части мочеточника . . 410
При камняхъ интрамуральной части мочеточника 411
При смѣщающихся камняхъ 412
Полная нефроуретеректомія 413
Вторичная уретеректомія 416
ЗАКЛЮЧЕНІЕ 420
ИСТОЧНИКИ . . . . . I—XLVIII

ПРЕДИСЛОВІЕ.

Въ Россіи первая операція при распознанномъ нефролитіазѣ была сдѣлана проф. Н. В. Склифосовскимъ въ 1883 году.

Съ тѣхъ поръ за 27 лѣтъ количество случаевъ хирургическаго леченія камней почки и мочеточника по послѣдней статистикѣ [1]) достигло всего лишь 168-ми, изъ которыхъ наибольшее число принадлежитъ профессорамъ.—А. А. Боброву (25), С. П. Ѳедорову (13) и А. В. Мартынову (10).

Объясняется это, повидимому, тѣмъ, что нефролитіазъ вообще рѣдко діагностировался, тѣмъ болѣе, что необходимые методы изслѣдованія—рентгенографія, цистоскопія, катетеризація мочеточниковъ—въ силу различныхъ причинъ получили болѣе широкое распространеніе среди русскихъ врачей только въ самые послѣдніе годы. Отчасти же, можетъ быть, и тѣмъ, что такого рода больные до сихъ поръ чаще обращаются къ врачамъ терапевтамъ и, только въ крайнихъ случаяхъ, прибѣгаютъ къ помощи хирурговъ. Соотвѣтственно этому не богата работами о нефролитіазѣ и русская литература.

Принимая съ благодарностью предложеніе моего глубокоуважаемаго учителя, профессора Сергѣя Петровича Ѳедорова,—разобрать его богатый матеріалъ въ связи съ данными современной литературы, я не считалъ себя въ правѣ заняться

[1]) В. Е. Проскуринъ. Камни почекъ и мочеточниковъ и ихъ хирургическое леченіе. Диссертація, Москва, 1910.

вопросомъ объ этіологіи и патогенезѣ нефролитіаза. Собственный клинический опытъ и изученіе литературы привели меня къ убѣжденію, что этотъ сложный вопросъ, тѣсно примыкающій къ ученію объ обмѣнѣ веществъ, можетъ быть, болѣе или менѣе, всесторонне разрѣшенъ только при долгой совмѣстной работѣ представителей нѣсколькихъ спеціальностей медицины. Поэтому я ограничился изложеніемъ патологической анатоміи, симптоматологіи, діагностики и хирургическаго леченія камней почки и мочеточника на основаніи 87-ми наблюденій; изъ нихъ 5 любезно мнѣ предоставлены М. В. Костеркинымъ, М. И. Селиховымъ, Ф. Ю. Розе, Н. Ѳ. Лежневымъ и Ф. Е. Крессономъ, которыхъ сердечно благодарю.

Признавая тщательное описаніе клиническихъ наблюденій въ научномъ отношеніи чрезвычайно цѣннымъ и важнымъ, я старался излагать исторіи болѣзни возможно подробнѣе. Буду счастливъ, если мой трудъ принесетъ хотя-бы небольшую пользу при хирургическомъ леченіи нефролитіаза.

„Voici encore les Calculs: des concrétions descendent du rein où elles se forment et se fixent ici ou là, dans la vessie ou l'urètre, au gré de certaines influences secondaires. Mais quelle que soit cette localisation, le rein reste lithiasique. C'est lui qui commande et règle les récidives. Alors même que le calcul sera enlevé, la lithiase restera toujours en évolution et le calcul en puissance, et le malade guéri de son corps étranger restera encore lithiasique".

(Legueu. „Traité chirurgicale d'urologie". Paris. 1910. Introduction, pag. IV).

ГЛАВА I.

Патологическая анатомія.

1. Камни почки.

Число камней.

Число камней, находимыхъ въ одной почкѣ, чрезвычайно разнообразно. Большею частью оно колеблется въ зависимости отъ ихъ величины и химическаго состава.

Большіе камни-обыкновенно одиночные; маленькіе-множественные, и число ихъ можетъ достигать 40,000 (Bland-Sutton).

Ураты и фосфаты встрѣчаются въ большомъ числѣ, оксалаты и цистиновые—чаще одиночные. Но, какъ правило, при операціи всегда надо помнить, что вмѣстѣ съ большимъ камнемъ могутъ находиться въ лоханкѣ, или чашечкахъ и маленькіе, которые необходимо отыскать и удалить.

У одного нашего больного при пізлотоміи былъ удаленъ большой оксалатъ (наблюд. 46), однако въ чашечкахъ было найдено кромѣ того еще 15 мелкихъ оксалатовъ съ длинными тонкими и острыми отростками.

Въ случаяхъ Israel'я максимальное число камней въ одной почкѣ равнялось 36-ти; Проскуринъ среди русскихъ случаевъ указываетъ 12; въ нашихъ случаяхъ наибольшее число было 69 (наблюд. 69) и 35 (наблюд. 4); Legueu имѣлъ въ половинѣ своихъ случаевъ нѣсколько камней и въ трети изъ нихъ было болѣе двухъ; у Küster'а 421 разъ—одиночные, 47—по два камня и 241 разъ—болѣе двухъ; Проскуринъ—одиночные камни 61, множественные—52; среди нашихъ случаевъ одиночные встрѣтились 39, множественные—25 разъ.

Величина и вѣсъ.

По величинѣ камни почки можно раздѣлить на три группы (Legueu). Маленькіе камни, величиной съ горошину и менѣе; средніе, величиной съ чашечку, форму которой они повторяютъ, и большіе, повторяющіе форму лоханки, которую они болѣе или менѣе выполняютъ. Въ рѣдкихъ случаяхъ встрѣчаются огромные камни. Въ литературѣ описано нѣсколько замѣчательныхъ въ этомъ отношеніи случаевъ.

Sheild [1]) удалилъ при нефректоміи у больного 39 л. камень, вѣсомъ 19 англ. унц., или 549 грм. Случай окончился выздоровленіемъ. Johnsen удалилъ камень въ 339 грм., длиной въ 14,1 сант., наибольшая продольная окружность 33,5 сант., наибольшая въ ширину —28,5 сант. Больной поправился. Legueu упоминаетъ о камняхъ, найденныхъ на вскрытіяхъ: Le Dentu—1015 грм., Régnier—650 грм., Routier—575 грм. и Letulle et Brun [1]) — болѣе двухъ килогрм. Послѣдній камень повидимому самый большой изъ описанныхъ до сихъ поръ. Онъ былъ овальной формы, гладкій, безъ отростковъ и найденъ въ лоханкѣ при вскрытіи мужчины изъ Уругвая.

Самый большой камень, описанный въ русской литературѣ, принадлежитъ проф. С. П. Ѳедорову [2]). Онъ вѣситъ 126 грм., и былъ удаленъ 3/X 1898 г. у больной 37 л. при нефректоміи. Въ мартѣ 1911 г. больная была здорова. Въ настоящее время, насколько мнѣ извѣстно, по величинѣ и вѣсу первымъ является камень М. И. Селихова—196,2 грм., а вторымъ—проф. С. П. Ѳедорова—192 грм. (набл. 47).

Я приведу здѣсь исторію болѣзни только перваго случая, второй будетъ описанъ ниже въ главѣ о пізлотоміи.

[1]) Sheild. A case of gigantic renal calculus. The Lancet, vol, I, p. 1074, 1904.

[1]) Letulle et Brun. Bull. Soc. Anat. Paris, LXXI, T. X. p. 449, 1896.

[2]) С. П. Ѳедоровъ. Къ казуистикѣ почечныхъ камней. Хирургія № 27, 1899.

НАБЛЮДЕНІЕ. I.

Pyonephrosis calculosa dextra. Nephrectomia.

Выздоровленіе.

А. В. Пав—въ, 43 л., всегда былъ здоровымъ, считаетъ себя больнымъ только съ 16/I, 1908 г., когда почувствовалъ, по его словамъ, шумъ въ головѣ и слабость. Съ этого времени пропалъ аппетитъ; нѣсколько участились позывы къ мочеиспусканію; въ мочѣ появился знач. осадокъ, но безъ крови; появились боли въ поясницѣ, отдававшія въ правый пахъ. Приблизительно въ это же время была замѣчена опухоль въ правомъ подреберьи. Стулъ—послѣ клизмы, или слабительнаго. Похудѣлъ болѣе, чѣмъ на 0,5 п.

St. pr. Больной средняго роста и тѣлосложенія, подкожный жиръ развитъ слабо, кожа блѣдная, слизистыя оболочки также блѣдноваты. Кожа лица, особенно щекъ и скулъ, ярко

злаго цв., вслѣдствіе сильнаго развитія капилляровъ. Рубцовъ на тѣлѣ нѣтъ. Пульсъ 78, средняго наполненія, правильный. Сердце не увеличено, тоны его чисты. Легкія немного эмфизематозны, мѣстами слышны хрипы.

Животъ вздутъ, желудокъ умѣренно растянутъ. Печень слегка увеличена. Селезенка не увеличена, не прощупывается. Въ правомъ подреберьи прощупывается очень плотная, слегка бугристая, подвижная, слѣдующая за дыхательными движеніями, опухоль, величиной нѣсколько больше кулака. Нижняя граница опухоли при глубокомъ вздохѣ пальца на 1,5 ниже уровня пупочной линіи. Лѣвая граница опухоли на палецъ не доходитъ до средней линіи, правая прощупывается съ трудомъ, верхняя теряется въ правомъ подреберьи. Смѣщеніе опухоли въ стороны весьма небольшое,—вверхъ опухоль можетъ быть сдвинута на 1,5—2 поперечныхъ пальца, внизъ, при стоячемъ положеніи больного, опухоль опускается, доходя почти до линіи, идущей черезъ spin. anter. super. Перкуторно въ границахъ опухоли—притупленно тимпаническій звукъ, отъ печеночной тупости отдѣляется полосой громкаго тимпаническаго звука.

Изслѣдованіе мочи 31/v 1908 г.: цв.—свѣтло-желт.; прозрачность—мути.; реакція—кислая; уд. вѣсъ—1,010; бѣлокъ—0,66‰; сахаръ—нѣтъ; индиканъ—мало; эпит. плоск. —немного; красн. кров. тѣл.—не найдены; лейкоциты—очень много; слизи—весьма много; цилиндр. и кристъ. солей—нѣтъ.

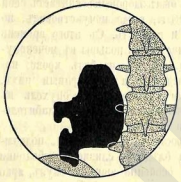

Рис. 1.

При рентгеноскопіи ясно виденъ камень правой почки, при чемъ хорошо видны его движенія при дыханіи. На рентгенограммѣ (рис. 1) получилась большая тѣнь отъ камня съ отростками. Слѣва тѣней не получилось.

14/vi 1908 г. подъ хлороформнымъ наркозомъ операція (М. И. Селиховъ).

Разрѣзъ пояснично-поперечный. Удаленіе почки не представляло особенныхъ затрудненій. Рана была зашита этажнымъ швомъ, частью же тампонирована. Послѣдовательное теченіе протекало гладко, если не считать умѣреннаго нагноенія въ ранѣ. Послѣхлороформной рвоты не было. Кол. мочи было достаточное: отъ 1200—1500 к. с. въ сутки. Т°—норм. Черезъ 6 недель послѣ операціи больной выписался съ зажившей раной. Черезъ 3 мѣс. послѣ операціи больной чувствовалъ себя здоровымъ. Изслѣдованіе мочи въ сентябрѣ 1908 г.: цв.—блѣдно-желт.; мутность—значит.; осадка—нѣтъ; уд. вѣсъ—1,009; реакція—слабо-щелочн.; бѣлокъ—слѣды; сахаръ—нѣтъ; слизь—много; лейкоциты—5—6 въ п. зр. м.;

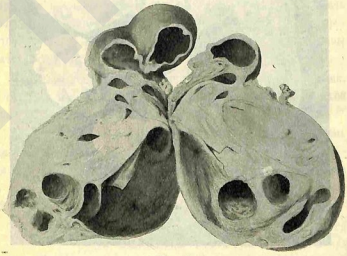

Рис. 2.
1/2 натур. велич.

красн. кров. тѣл.—не найдены; эпит. пуз.—1—2 клѣтки въ п. зр. м.; цилиндры—нѣтъ.

Удаленная почка (рис. 2) представляетъ собой піонефрот. мѣшокъ съ плотными толстыми стѣнками, наполненный мутной, съ клочками ткани, жидкостью; норм. почечн. ткани-

макроск. совсѣмъ не видно. Лоханка и чашечки были выполнены огромнымъ съ отростками камнемъ.

Камень былъ плотно вколоченъ въ почку и съ трудомъ былъ изъ нея извлеченъ. Рисунокъ (3) въ натуральную величину вполнѣ передаетъ его своеобразную форму. Вѣсъ сухого камня—196,2 грм.



Рис. 3.
Натур. велич.

Анализъ камня: для изслѣдованія взятъ небольшой кусочекъ; весь камень состоитъ изъ однородной глинистой бѣдножелт. массы; поверхность мѣстами окрашена въ бурый цв.

Главная составная часть: фосфорно-кисл. кальц. и магній, угле-кисл. кальц., немного магнія, мочекисл. натра и цистина.

Форма. Форма не менѣе разнообразна, чѣмъ число и величина. Маленькіе камни круглые, или угловатые, гладкіе или шероховатые не поддаются никакому описанію, вслѣдствіе разнообразія въ своей конфигураціи. Средніе—круглые, гладкіе, иногда съ фасетками, обыкновенно повторяютъ форму полости, въ которой они находятся. Большіе—бываютъ самой причудливой формы. Иногда они вѣтвисты, какъ кораллъ, и потому называются коралловидными. Ихъ вѣтви какъ бы врастаютъ въ чашечки и въ нихъ расширяются въ видѣ булавы (рис. 3). Рѣдко удается извлечь такіе камни цѣликомъ, особенно если они ломки, и при нефролитотоміи легко оставить въ чашечкахъ расширенные концы вѣтвей.

Благодаря отросткамъ, камни становятся неподвижными, и, пока не присоединится инфекція, они обыкновенно остаются скрытыми и безболѣзненными.

Какъ на особую форму, въ клиническомъ отношеніи очень важную, укажу на камни въ видѣ гриба, или гвоздя, широкая часть котораго помѣщается въ лоханкѣ, отростокъ вдается въ начало мочеточника и можетъ иногда вызвать его полную закупорку.

Мѣсто. Въ паренхимѣ почки камни встрѣчаются рѣдко; излюбленное ихъ мѣсто—лоханка и чашечки. Если сообщеніе чашечки съ лоханкой исчезаетъ, вслѣдствіе воспалительнаго процесса и рубцеванія, то камень, лежащій въ такой замкнутой полости, ошибочно можно принять за паренхимный. Камни могутъ быть подвижны и перемѣщаться въ зависимости отъ положенія тѣла. Благодаря попаданію въ узкіе участки, или благодаря отросткамъ, они становятся неподвижными.

Составъ и консистенція. Въ почкѣ встрѣчаются камни различнаго состава. Чаще всего ураты и фосфаты, затѣмъ оксалаты и карбонаты. Цистиновые и ксантиновые представляютъ рѣдкость. Israel удалилъ камень, состоявшій изъ сѣры. Находили камни изъ индиго и холестерина. Gage и Beal[1]) наблюдали фибринозные, а Morawitz и Adrian—такъ называемые, бѣлковые камни.

Наиболѣе часто встрѣчающіеся камни характеризуются слѣдующими признаками: ураты—твердой консистенціи, плотны, желтоватаго цвѣта, иногда бываютъ покрыты черными слоемъ отъ отложенія крови; фосфаты—бѣлые или сѣрые, мѣловаго цвѣта, очень ломкіе, съ шероховатой поверхностью; оксалаты—коричневаго цвѣта, похожи на тутовую ягоду, очень плотные, твердые; поверхность ихъ бываетъ покрыта очень острыми бугорками.

Но всегда надо помнить, что по внѣшнему виду, цвѣту и консистенціи совершенно нельзя судить о составѣ камня. Очень рѣдко встрѣчаются камни изъ одной какой нибудь составной части, то есть, чистые ураты, фосфаты или оксалаты; чаще всего камень состоитъ изъ ядра, окруженнаго наслоеніями разнообразнаго состава. Но камень получаетъ свое названіе по ядру, состоящему обыкновенно изъ одной субстанціи (Israel). Johnson[2]) подвергъ анализу болѣе 150-ти камней, по наружному виду принятыхъ за мочекислые, и только одинъ изъ нихъ, дѣйствительно, состоялъ изъ мочевой кислоты и ея солей въ чистомъ видѣ. Въ случаѣ Guyon'а камень по всѣмъ наружнымъ признакамъ—урать—при анализѣ оказался чистымъ фосфатомъ. Въ одной и той же почкѣ могутъ

[1]) Gage and Beal. Fibrinous calculi in the kidney. Ann. of. Surg. v. XLVIII p. 378, 1908.

[2]) Sourdille. La lithiase rénale primitive. Arch. gén. de chir. № 3, p. 216 Sept. 1907.

одновременно быть камни различнаго состава (Legueu, Ertzbischoff).

При двустороннемъ нефролитіазѣ камни на одной сторонѣ могутъ быть совершенно другого состава, чѣмъ на противоположной. Israel нашелъ въ двухъ своихъ случаяхъ—въ одной почкѣ—оксалаты, въ другой—фосфаты и карбонаты; въ трехъ случаяхъ—на одной сторонѣ—кантиновые, на другой—изъ мочевой кислоты. Въ нашихъ случаяхъ, за немногими исключеніями, камни были сложнаго состава. Анализы ихъ приводятся въ концѣ исторій болѣзни. Въ силу различныхъ причинъ составъ нѣкоторыхъ камней не былъ опредѣленъ.

Двусторонніе камни. Двусторонніе камни въ почкахъ встрѣчаются довольно часто. Въ 1891 г. на 76 вскрытій Legueu нашелъ ихъ въ половинѣ случаевъ, Проскуринъ на 108 вскрытій—18 разъ, или 17%;

На основаніи клиническихъ наблюденій авторы также пришли къ различнымъ результатамъ. Israel встрѣтилъ двусторонніе камни въ 27%; Lory[1])—22%; Rafin—22% Kümmel—16%; Küster—11,8%; Nicolich на 44 операціи—4 раза,—9%; Brongersma на 64 операціи—2 раза—3%. Изъ 80-ти нашихъ больныхъ у 20-ти были двусторонніе камни, т. е. 25%.

2. Камни мочеточника.

Число камней. Камни мочеточника обыкновенно одиночны; по статистикѣ Jeanbrau[1]) въ 90%. На 220 собранныхъ имъ случаевъ только въ 21-мъ они были

[1]) Lory. Contribution à l'étude de la lithiase bilatérale rénale et urétérale. Thèse, Paris, 1909.

2) Jeanbrau. Des calculs de l' urétère. Rapport présenté à la XIII sess. de l' Ass. fr. d' Urol. 1909.

множественные. Наибольшее число —въ наблюденіи Codman'a—27, изъ нихъ одинъ былъ большой.

У нашихъ больныхъ камни мочеточника были одиночные.

Величина и вѣсъ.

Величина можетъ колебаться отъ чечевичнаго зерна до куринаго яица (Eschenbach). Чаще всего при операціяхъ удаляли камни въ 1 сант. въ поперечномъ діаметрѣ и всегда нѣсколько большей длины. Въ литературѣ описаны рѣдкіе по своей необыкновенной длинѣ камни мочеточника.

Bloch приводитъ случай Israel'я, который удалилъ камень 13 сант. длины и вѣсомъ 54,4 грм.; въ другомъ случаѣ имъ же былъ удаленъ камень 17 сант. длины. Rovsing удалилъ камень 18 сант. длины. Самымъ длиннымъ изъ описанныхъ до настоящаго времени является камень, удаленный проф. С. П. Ѳедоровымъ [1]) —19 сант. длины и вѣсомъ 52 грм., а самымъ большимъ по вѣсу—камень М. В. Костеркина—16,5 сант. длины и вѣсомъ 68 грм.

Позволю себѣ здѣсь же привести исторіи болѣзни этихъ случаевъ.

НАБЛЮДЕНІЕ 2.

Calculus ureteris sinistri. Nephro-ureterectomia totalis.

Выздоровленіе.

Я. Тев—нъ, 25 л. портной, уроженецъ г. Екатеринослава, поступилъ въ клинику проф. С. П. Ѳедорова 6/III 1908 г. съ жалобами на боли въ лѣвой почечной области, отдающія внизъ живота, по направленію къ мочевъ. пузырю, въ glans penis, въ яички и въ пахъ, а также на мутную мочу. Болѣнъ 17 л. 9 л. т. н., вслѣдствіе сильныхъ болей въ лѣвой почечной области былъ оперированъ проф. Подрезомъ въ Харьковѣ. Въ настоящее время по наружному краю erector. trunci

[1]) Prof. S. P. Fedoroff. Zur Kasuistik der Uretersteine. Zeitschr. f. Urol. B. III, H. I, S. 65, 1909.

имѣется рубецъ, идущій отъ нижняго края 12-го лѣваго ребра до crista ilii. Болѣзнь проявилась вначалѣ болями въ области лѣвой почки; боли бывали приступами, котор. держались час. 12—15 и уступали припаркамъ. Моча во время приступовъ боли была чистая, но послѣ нихъ въ ней появлялась кровь, иногда даже сгустками. Мочился въ то время 3 раза въ сутки, а ночью ни разу.

Такъ дѣло шло въ теченіе 8 л. Затѣмъ подвергся операціи, при котор., по словамъ больного, былъ удаленъ изъ почки камень. Рана зажила черезъ 3 мѣс., при чемъ моча въ рану не шла. Послѣ операціи больной чувствовалъ неловкость въ области лѣвой почки. Болей не было, но появилась рѣзь въ каналѣ при мочеиспусканіи. Моча въ это время бывала мутная и содержала гной и кровь.

Лѣтъ 6—7 т. н. больной 4 мѣс. лечился въ клиникѣ проф. Яновскаго, гдѣ чувствовалъ себя нѣсколько лучше. Такъ дѣло тянулось до настоящ. времени, при чемъ свѣтлые отъ болей промежутки бывали даже по году.

St. pr. Въ настоящ. время боли держатся уже 1,5 мѣс. съ очень малыми свѣтлыми промежутками. Больной мочится 4—5 разъ днемъ и разъ ночью. Иногда, если появляется рѣзь въ каналѣ, приходится мочиться 3—4 раза въ часъ. Моча идетъ мутн. съ осадкомъ сѣр. цв. и болѣе или менѣе окрашена кровью. Аппетитъ хорошій; стулъ ежедневно. Со стороны легкихъ и сердца —ничего неморм. При лежаніи больного на спинѣ удается иногда прощупать нижній край лѣвой почки. Онъ ровный и болѣзненный. Прóстата увеличена, плотна, болѣзненна, ровна, лѣвый сѣменной пузырекъ при ощупываніи увеличенъ. Кол. мочи 800 к. с., грязно—сѣр. цв. очень мутная, съ осадкомъ до 1 с.; реакц.—слабо-кисл.; уд. в. 1,011, при кипяченіи бѣлокъ. При микроск. изслѣд.—масса гноя. тѣл. единичн. клѣтки почечн. и лаханочн. эпит. Больной постоянно жалуется на боли и проситъ впрыскивать морфій, котор. онъ пользуется уже въ теченіе 2 мѣс.

Полгода т. н. больной заболѣлъ гонореей и до настоящаго времени у него существуетъ обильное выдѣленіе гноя изъ уретры, въ немъ найдены въ обилы. кол. гонококки. Есть сужденіе канала, такъ что съ трудомъ проходитъ

бужъ № 12. Цистоскопія абсолютно невозможна, т. к. больной чрезвычайно нервный и чувствит. Отъ ежедневныхъ промываній уретры онъ отказался.

11/III поднялась T^0 послѣ того, какъ уретра была промыта растворомъ Kali hypermanganici (1 : 4000), до 39,6° и сдѣлался ознобъ. Горячія ванны, морфій, Belladonna, Santal, urotropin, salol оставались безъ всякаго дѣйствія.

14, 17 и 19/III удалось промыть пузырь борн. вод. (3%) и растворомъ іодистой ртути, однако больной облегченія не почувствовалъ.

Больной жалуется на почти постоян. боли въ лѣвой сторонѣ. Въ мочѣ масса гною. Больной мочится раза 4—5 въ



Рис 4.

день. Съ правой стороны болей нѣтъ, и почка не прощупывв. На рентгенов. снимкахъ—справа ничего нѣтъ, слѣва, соотвѣтств. поясничной и тазовой части мочеточника, имѣется продолговатая тѣнь, около 8 с. дл. (рис. № 4). Послѣ тщательнаго очищенія кишечника слабительными 29/III удалось прощупать продолженіе камня въ мочеточникѣ по высотѣ spin. anterior superior. Надавливаніе на эту часть камня вызываетъ сильную боль, отдающую въ мочев. пузырѣ и въ glans penis.

31/III 1908 г. подъ морфійно-хлороформнымъ наркозомъ операція (проф. С. П. Ѳедоровъ).

Косымъ поясничнымъ разрѣзомъ, отъ середины m. erector trunci кпереди до мѣста, отстоящаго на 4 с. ниже sp. oss. ilii anter. sup., обнажена почка и поясничная часть мочеточника. Оказалось, что мочеточникъ, толщ. въ больш. палецъ, сплошь выполненъ камнемъ. Вслѣдствіе этого разрѣзъ былъ продолженъ книзу до лобка въ направленіи къ наружному краю m. pyramidalis. Тогда стало ясно, что дѣйств. весь мочеточникъ отъ почечной лоханки до пузыря былъ выполненъ камнемъ.

При выдѣленіи мочеточника изъ подбрюшинной клѣтчатки, его стѣнка разорвалась въ поперечн. направленіи, на разстояніи 4—5 сант. отъ пузыря. Мочеточникъ здѣсь былъ перерѣзанъ, и изъ оставшейся при пузырѣ части корнцангомъ удаленъ кусокъ переломившагося камня (На прилаг. рис. 5 онъ изображенъ слѣва). Затѣмъ периферическій отрѣзокъ мочеточника ножницами былъ отрѣзанъ вплотную у мочев. пузыря. Остальная часть операціи, т. е. удаленіе центральнаго конца мочеточника и почки, не представляла никакихъ трудностей. Почечные сосуды были перевязаны кэтгутомъ.

Описс. препарат. (Рис. 5). Почечная лоханка была растянута и наполнена мутной жидкостію. При давленіи на почку жидкость относит. свободно протекаетъ между камнемъ и стѣнкой мочеточника. Кромѣ лоханки были также растянуты и чашечки, и мѣстами почечная паренхима была настолько атрофирована, что слой ея едва равнялся 1 с. толщ. Кромѣ піэлоэктазіи въ почкѣ видны также чисто некротическія измѣненія. Однако, существующ. кол. почечной паренхимы съ абсолютной вѣрностью говорить за то, что эта почка еще функціонировала.

Стѣнка мочеточника была утолщена и очень ломка. Стѣнка лоханки, въ полости кот. не было камней, была значит. плотнѣе и тоньше. Длина почки—13 с.; шир. верхняго полюса почки—6 с.; шир. нижняго—4 с.

Микроск. изслѣд. кусочка взятаго изъ почки.

Въ Мальпигіевыхъ клубоч. особыхъ измѣненій не отмѣч. Просвѣты извитыхъ канальцевъ нѣсколько расширены, мѣстами выполнены гіалиново-подобными массами. Эпит. канальцевъ нѣсколько вакуализированъ и имѣетъ мѣнистый видъ. Прямые канальцы представл. болѣе значит. расширенія.

Микроск. изслѣд. стѣнки мочеточника.

Стѣнка мочеточника представл. истонченной во всѣхъ своихъ слояхъ. Эпител. слой разрыхленъ. Клѣтки его мѣстами

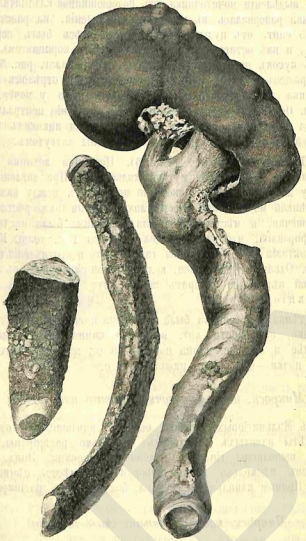

Рис. 5.
2/3 натуральн. велич.

слущиваются въ просвѣтъ. Сосуды подслизистаго слоя расширены. Мышечные пучки мускалатурнаго слоя истончены и раздвинуты отечной жидкостью и разросш. соединит. тканью. Сосуды адвентиціи тоже значит. расширены. Что касается камня мочеточника, то онъ представляетъ изъ себя одну сплошную массу, и, какъ видно на рис. 5, былъ скрученъ въ формѣ спирали. Мѣстами онъ круглый, мѣстами треугольный. Длина камня—19 с., шир. мѣстами доходитъ до 3 с.

Анализъ: вѣсъ высушен. камня—52,0 грамма, камень темнокрасн. цв. въ изломѣ; коричнев.—на поверхности. Поверхность слегка бугристая, изломъ въ отраженномъ свѣтѣ слегка иризируетъ отъ находящ. въ немъ кристалловъ. Главнѣйшая часть камня сост. почти цѣликомъ изъ мочевой кислоты и ничтожн. кол. ксантиновыхъ тѣлъ. Въ ядрѣ камня есть мочекисл. аммоній и порядоч. кол. средняго трехъ-основн. фосфорнокисл. кальція. Пигментъ, пропитывающ. камень, вѣроятнѣе всего уроэритринъ, бывающій въ мочекисл. осадкахъ. Органич. остова камня найти не удалось; только въ самыхъ наружныхъ слояхъ послѣ растворенія въ слабой щелочи остаются какія-то волокна, совершенно аморфныя.

Послѣоперац. періодъ. Къ веч. въ день операціи пульсъ 130, на слѣд. день послѣ впрыскиванія морфія—110. Больной очень неспокоенъ. Кол. мочи въ первые 24 ч.—800 к.с. Моча содержитъ слизь и гной.

6/IV Кол. мочи за сутки 1025 к. с. мутн., пульсъ хорошій 88—100.

10/IV пришлось рану въ нижней ея части раскрыть вслѣдствіе нагноенія. Моча изъ пузыря въ этомъ мѣстѣ не проходитъ. Заживленіе поясничн. раны прошло безъ нагноенія. Въ дальнѣйш. дѣлались промыванія мочев. пузыря и бужированіе уретры, кромѣ того инстилляціи ляписа.

30/V 1908 г. больной покинулъ клинику, прибавившись въ вѣсѣ, съ маленькимъ, глубин. въ 3 с., свищемъ въ поясничн. части раны. Уретра была проходима для бужа № 21, моча совершенно чистая. Болей никакихъ нѣтъ.

Факульт. Терап. Клиника
I-го Х.М.И.

НАБЛЮДЕНІЕ 3.

Calculus ureteris sinistri et pyonephrosis. Nephro-ureterectomia totalis.

Выздоровленіе.

П. Куз—на, 33 л., крестьянка, поступила въ терапевтическое отдѣленіе Обуховской женской больницы 27/VI 1909 г., съ жалобой на боли въ лѣвомъ боку, отдающія въ ногу.

Изъ анамнеза, весьма скуднаго, видно, что боли эти въ рѣзкой степени стали появляться всего 2—3 мѣс. т. н., до этого же бывали временами и несильныя. Отхожденіе камней, песку и примѣси крови въ мочѣ не замѣчала; приступовъ болей въ формѣ типичныхъ почечн. колико̀въ не было.

St. pr. Больная сильно истощенная, анэмичная женщина. При ощупываніи живота, въ лѣвой его половинѣ, соотвѣтственно почечн. области, черезъ дряблыя брюшныя стѣнки, весьма отчетливо, прощупывается бугристая, рѣзко болѣзненная, плотная опухоль, величиною приблизительно въ 2 кулака, продолговатой формы. Опухоль мало подвижна въ стороны и болѣе легко смѣщается кпереди, при давленіи на нее со стороны поясничн. области. Отъ нижняго полюса этой опухоли книзу и нѣсколько внутри тянется, весьма плотной (костной) консистенціи, валъ, толщиною въ $2^1/_2$—3 пальца; валъ этотъ плотно прилегаетъ къ задней стѣнкѣ живота, совершенно неподвиженъ, болѣзненъ при ощупываніи и спускается въ малый тазъ. Лѣвое бедро согнуто подъ тупымъ угломъ въ тазобедрен. суставѣ и при попыткѣ его выпрямить больная ощущаетъ значит. боль. Со стороны грудныхъ органовъ, кромѣ небольш. притупленія, въ лѣвой легочной верхушкѣ, ничего не отмѣчается. T^0 въ первые дни по веч. повышалась до 38 съ десят., затѣмъ стала почти норм. Пульсъ 72—80. Боли въ боку постояннаго типа все увеличивались. Мочеиспусканіе почти безболѣзненно, немного учащено (5—6 разъ дн., 2—3 ноч.). Кол. мочи 1200—1600 к. с.; уд. в.—1.005—1.007, съ больш. гнойн. осадк., кисл. реакціи.; въ осадкѣ подъ микроск.—масса гною, крови нѣтъ; трехкратное изслѣдованіе на туберкулезныя бациллы дало отрицат. результатъ.

Цистоскопія. Слизистая въ общемъ блѣдна, мѣстами съ рѣзко расширенными сосудами; въ области trigon. рѣзкая гиперемія; въ окружности мѣста впаденія лѣваго мочеточника нѣсколько небольш. изъязвленій и мелкія геморраги; лѣвый мочеточник. валикъ выступаетъ въ видѣ толстой складки; на мѣстѣ мочеточник. отверстія замѣчается большая, неправил. формы, язва съ глубокимъ, чернаго цв. дномъ. Правый мочеточникъ безъ особыхъ измѣненій, хорошо сокращается. Въ правый мочеточникъ введенъ мочеточн. катетеръ, въ пузырь катетеръ Нелитона. За время наблюденія (0,5 ч.) изъ правой почки собрано около 60 к. с. совершенно прозрачной, безъ бѣлка, мочи; изъ пузыря черезъ катетеръ выдѣлилось всего нѣсколько капель мутной мочи. Окраска съ индиго-карминомъ ($0,4^0/_0$—20 к. с. межмышечно)—справа черезъ 10 мин.; слѣва не появилась.

10/VII. Подъ хлороформомъ операція (М. В. Костеркинъ). Косой поясничный разрѣзъ; въ виду того, что верхній полюсъ почки заходилъ высоко кверху и былъ плотно спаянъ съ окружающими частями, пришлось для улучненія доступа резецировать 12 ребро; далѣе значит. затрудненія встрѣтились при отдѣленіи обширныхъ плоскостныхъ сращеній передней поверхности почки съ брюшиной, при чемъ послѣдняя была вскрыта и оставлена подъ тампономъ. Для выдѣленія мочеточника, выполненнаго камнемъ, разрѣзъ пришлось продолжить кпереди и книзу, параллельно Пупартовой связкѣ, пальца на 3 не доходя до средней линіи; послѣ этого легко удалось удалить весь мочеточникъ до пузырнаго его конца, на кот. была наложена лигатура. Рана послойно частично зашита; тампоны въ верхній уголъ полости, къ разрыву брюшины и къ культѣ мочеточника.

Послѣоперац. теченіе осложнилось довольно обильнымъ нагноеніемъ полости, почему рану пришлось почти всю расшить и вести подъ тампонами. Больная выписалась черезъ 2,5 мѣс. послѣ операціи съ зажившей раной, съ норм. мочей, въ хорошемъ самочувствіи; прибавилась въ вѣсѣ на 7,5 кило.

Удаленная почка (рис. 6) состояла изъ отдѣльныхъ, выполненныхъ вонючимъ гноемъ, соединительно-тканныхъ полостей. Размѣры ея 15×10 ст.

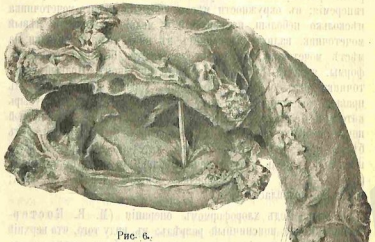

Рис. 6.
2/3 натуральн. величины.

Анализъ камня: (рис. 7) длина—16,5 с.; вѣсъ—68 грм.; для опредѣл. состава взято нѣсколько осколковъ; они бѣлов. цв., слоистые въ изломѣ. При сжиганіи остаются почти не измѣненными и только сильно чернѣютъ; при растворенія камня образованія пузырьковъ газа не получается; послѣ растворенія—найдено больш. кол. фосфори. к-ты, кальція и немного магнія. Органич. веществъ почти не найдено. Так. обр. камень состоитъ цѣликомъ изъ фосфорно-кисл. кальція и небольш. кол. фосфорно-кисл. магнія.

Форма, консистенція и составъ. Форма безконечно разнообразна, но въ общемъ мочеточниковые камни продолговаты, въ видѣ финиковой косточки, и своей длинной осью располагаются по длинѣ мочеточника. Подробное описаніе различныхъ формъ можно найти у Jeanbrau [1]).

Что касается наружной поверхности, то камни бываютъ гладкіе и шероховатые, покрытые, болѣе или менѣе, острыми бугорками. Къ первой группѣ большею частью относятся фосфаты и ураты. Понятно, что такіе камни легче выдѣляются изъ мочеточника самостоятельно, или съ помощью катетеризаціи. Спускаясь по мочеточнику, они менѣе травматизируютъ его слизистую.

Напротивъ, камни второй группы, состоящіе, обыкновенно, изъ чистой мочевой кислоты, или изъ щавелево-кислаго кальція, своими остріями образуютъ эрозіи, вызываютъ кровотеченія и чаще застрѣваютъ въ просвѣтѣ мочеточника. Но за то, благодаря этимъ неровностямъ, при нихъ легче создаются болѣе или менѣе свободные промежутки для прохожденія мочи между камнемъ и стѣнкой мочеточника.

По консистенціи и составу мочеточниковые камни ничѣмъ не отличаются отъ камней почки.



Рис. 7.
Натуральн. величины.

[1]) L. c. page 25.

Мѣсто. Камни въ мочеточникѣ останавливаются чаще всего въ мѣстахъ его физіологическихъ съуженій—у мѣста выхода его изъ лоханки (collum ureteris), при перекрестѣ съ подвздошными сосудами и у стѣнки мочеваго пузыря, или же на мѣстѣ патологическихъ стриктуръ, складокъ заслонокъ, въ дивертикулахъ мочеточника (набл. 16).

Опираясь на недавнія изслѣдованія Byron Robinson'a, Jeanbrau [1]) считаетъ самымъ узкимъ мѣстомъ въ просвѣтѣ мочеточника—его шейку (collum ureteris). Анатомическія же изысканія В. Н. Шевкуненко [2]) показали, что самой узкой частью мочеточника, если исключить его пузырное отверстіе, является pars juxtavesicalis. Статистика самого Jeanbrau какъ разъ подтверждаетъ справедливость мнѣнія В. Н. Шевкуненко, такъ какъ на 202 случая найдены были:

камни въ тазовой части мочеточника	. . . . .	105	разъ (51%)
„ въ поясничной части мочеточника	. . . . .	46	„ (22%)
„ p. intramuralis	. . . .	36	„ (17%)
„ въ подвздошной части мочеточника	. . . . .	15	„ (7%)

Въ нашихъ 10-ми случаяхъ:

въ тазовой части	. . . . .	5	разъ
„ поясничной	. . . . .	4	„
„ подвздошной	. . . . .	1	„

Въ заключеніе слѣдуетъ упомянуть о подвижныхъ камняхъ мочеточника, которые, съ перемѣной положенія больного, могутъ свободно перемѣщаться по всему просвѣту мочеточника отъ пузыря въ лоханку. Такой случай описанъ Legueu; кромѣ того Jeanbrau приводитъ два наблюденія Perkins'a и Codman'a.

Двусторонніе камни мочеточника. Помимо случаевъ ануріи, гдѣ сразу закупориваются оба мочеточника, двусторонніе камни встрѣчаются рѣдко. Jeanbrau на 220 наблюденій нашелъ всего 8 случаевъ—3,63%.

3. Первичные и вторичные, асептическіе и инфецированные камни почки и мочеточника.

Въ зависимости отъ того, развивается ли камень въ здоровой почкѣ, или образованію его предшествуетъ иногда продолжительное заболѣваніе почки (піэлитъ, піэлонефритъ, піонефрозъ), камни принято дѣлить на первичные и вторичные. При рѣшеніи вопроса,—къ какой категоріи отнести камень,—руководствуются отчасти его химическимъ составомъ, отчасти анамнестическими данными о ходѣ развитія болѣзни.

Извѣстно, что при піонефрозахъ вторичные конкременты, главнымъ образомъ, состоятъ изъ фосфорнокислыхъ и углекислыхъ солей кальція, магнія и аммонія, и что, напротивъ, ураты и оксалаты никогда не бываютъ главной составной частью вторичныхъ камней (Israel). Слѣдовательно, если эти послѣдніе являются главной составной частью камня, то мы въ правѣ признать его первичнымъ.

Гораздо труднѣе рѣшить вопросъ относительно фосфорнокислыхъ и углекислыхъ камней, такъ какъ они могутъ быть и первичными (Sourdille [1]) и вторичными. Понятно, если ихъ находятъ въ асептическихъ почкахъ, то они первичные; если ихъ находятъ при піонефрозахъ, то вопросъ рѣшается на основаніи анамнеза.

[1]) L. c. pag. 21.

[2]) В. Н. Шевкуненко. Portio intramuralis мочеточниковъ и пузырный треугольникъ. Варіанты ихъ формъ. Труды Госп. Хир. Клиники проф. С. П. Ѳедорова. Т. IV, стр. 122, 1910.

[1]) L. c. pag. 213.

Если удастся съ точностью установить, что у больного раньше, когда моча была стерильна, были припадки нефролитіаза и выходили съ мочей камешки такого же состава, какой имѣютъ камни въ данный моментъ, то можно только при этихъ условіяхъ, исключить вторичное происхожденіе камней и признать ихъ первичными. Но получить такія точныя анамнестическія данныя удается далеко не во всѣхъ случаяхъ.

Поэтому и патогенезъ фосфорнокислыхъ и углекислыхъ камней въ громадномъ числѣ случаевъ остается невыясненнымъ (Israel). На этомъ основаніи Kümmell съ практической цѣлью предлагаетъ дѣлить камни на асептическія и инфецированные. Если это дѣленіе, по его мнѣнію, не всегда учитываетъ этіологическія условія, то оно съ одной стороны, лучше всего обозначаетъ клиническое теченіе, а съ другой, болѣе или менѣе опредѣленно, указываетъ соотвѣтствующую терапію.

4. Патолого анатомическія измѣненія почки.

Мы разсмотримъ отдѣльно патологоанатомическія измѣненія почки — А) при асептическихъ камняхъ, В) при первичныхъ инфецированныхъ и С) при вторичныхъ камняхъ.

А. При асептическихъ камняхъ почки.

Литіазическій нефритъ

На основаніи микроскопическихъ изслѣдованій Albarran[1]) пришелъ къ выводу, что каждая калькулезная почка представляетъ явленіе нефрита, который онъ назвалъ литіазическимъ (néphrite lithiasique). Этотъ литіазическій нефритъ — есть нефритъ диффузный, начинающійся съ заболѣванія эпителія и сопровождающійся разростаніемъ межуточной соединительной ткани. Но помимо этого камень самъ по себѣ вызываетъ рядъ измѣненій въ почкѣ.

[1]) Albarran. Médicine opératoire. Paris. p. 140, 1909.

По наружному виду калькулезная почка можетъ быть почти нормальной, но на разрѣзѣ чаще всего она растянута. При этомъ растяженіи чашечекъ и лоханки почечная паренхима, хотя и измѣненная, можетъ сохраниться; въ другомъ случаѣ она разрушается, атрофируется. Чаще однако при калькулезныхъ почкахъ встрѣчается простое растяженіе полостей. Сама по себѣ почка нѣсколько увеличена вслѣдствіе растяженія чашечекъ и лоханки и отека паренхимы; capsula propria растянута и тоньше нормальной. На разрѣзѣ граница между кортикальнымъ и медуллярнымъ слоями менѣе ясна. Малышгіевы пирамиды сглажены, вслѣдствіе центральнаго давленія. Слизистая чашечекъ и лоханки нѣсколько тоньше, атрофична; въ другихъ случаяхъ, вслѣдствіе долго длящагося воспаленія, стѣнка лоханки утолщена разростаніемъ соединительной ткани.

При микроскопическомъ изслѣдованіи обнаруживаются явленія диффузнаго нефрита. Сначала наблюдаются только явленія мочеваго стаза; растяженіе начинается съ клубочковъ, затѣмъ распространяется на всю систему канальцевъ; развиваются явленія эндо-и перн-артеріита. За растяженіемъ наступаетъ пролиферація межуточной соединительной ткани особенно вокругъ мочевыхъ канальцевъ. Стѣнки сосудовъ утолщаются.

Атрофія почки.

Въ тѣхъ случаяхъ, когда явленіе склероза и сморщиванія преобладаютъ, почка не растягивается, она атрофируется, какъ при интерстиціальномъ нефритѣ; иногда находили маленькую сморщенную почку, сидящую на заключенномъ въ ней камнѣ. Albarran наблюдалъ почку съ камнемъ, вѣсившую 35 грм. а Albertin— почку съ тремя камнями, атрофированную до величины миндаля.

Въ нѣкоторыхъ, болѣе рѣдкихъ случаяхъ, почка дѣлается огромной и бываетъ покрыта различной величины кистами

(reins palykysfiques de nature lithiasique). Albarran[1]) предостерегаетъ отъ возможнаго смѣшенія такой формы калькулезной почки съ настоящей поли-кистозной почкой (degeneratio cystica renum).

Гидронефрозъ.

Камни, затрудняя, или совершенно прекращая оттокъ мочи по мочеточнику, могутъ вызвать образованіе гидронефроза. По мнѣнію Albarran'а калькулезные гидронефрозы рѣдко достигаютъ большихъ размѣровъ, такъ какъ этому препятствуютъ склеротическія измѣненія, вызванныя литіазическимъ нефритомъ.

Въ 1894 году Navaro собралъ всего 14 наблюденій Albarran — въ 1900 году—24, изъ нихъ 6 своихъ; Israel приводитъ одинъ случай, С. П. Ѳедоровъ[2])—2.

Склеротическія измѣненія, которыми сопровождается всякій гидронефрозъ, при калькулезномъ—еще болѣе выражены. Разрушеніе паренхимы совершается медленно. Даже въ самыхъ послѣднихъ стадіяхъ почти всегда находятъ плотные фиброзные остатки Бертиніевыхъ колоннъ между расширенными чашечками. Въ рѣдкихъ случаяхъ калькулезный гидронефрозъ можетъ достигать огромныхъ размѣровъ и совершенно разрушить почку (Albarran).

В. При первичныхъ инфецированныхъ камняхъ почки.

Камни создаютъ въ почкѣ особенно благопріятныя условія для воспріятія инфекціи, заносимой или гематогеннымъ, или урогеннымъ, восходящимъ путемъ. Такъ какъ инфекція можетъ присоединиться во всякой стадіи нефролитіаза и вызвать со своей стороны всевозможные измѣненія, то патолого-анатомическая картина при инфецированныхъ камняхъ представляетъ большое разнообразіе. Воспаленіе, или нагноеніе

[1]) Albarran — Lecons.-Ann. mal. org. gén-urin. V. I. p. 570, 1909.

[2]) С. П. Ѳедоровъ. Гидронефрозъ. Труды Госп. Хир. Клин. т. I. стр. 176 и 177, 1906.

можетъ ограничиться лоханкой, или перейти на почку и жировую капсулу.

Піэлитъ и піэлонефритъ.

Въ тѣхъ случаяхъ, когда воспаленіе или нагноеніе ограничивается слизистой лоханки и чашечекъ, почечная паренхима тоже принимаетъ участіе въ той или другой степени. Лоханка бываетъ растянута мочей, слизью или гноемъ, и въ ней находятся одинъ, или нѣсколько камней. Стѣнка лоханки утолщена и окружена сросшейся съ ней жировой клѣтчаткой—отечной и болѣе развитой, чѣмъ въ нормѣ; слизистая лоханки красная, гиперемированная, легко кровоточитъ, иногда бываетъ изъязвлена и покрыта отложеніемъ фосфатовъ, или фибринознымъ экссудатомъ. Чашечки болѣе или менѣе растянуты. Сама почка въ начальныхъ стадіяхъ нѣсколько увеличена; паренхима ея дрябла, отечна, легко рвется.

Въ другихъ случаяхъ преобладаютъ склеротическія измѣненія, въ результатѣ которыхъ наступаетъ соединительно—тканное перерожденіе почки, а въ нѣкоторыхъ рѣдкихъ случаяхъ—атрофія.

Иногда воспаленіе и камни, совмѣстно дѣйствуя на лоханку и паренхиму почки, могутъ вызвать перфорацію стѣнки лоханки и мѣстное разрушеніе паренхимы.

Для иллюстраціи я приведу два случая. Въ первомъ—камни и хроническая инфекція повели къ полной атрофіи почки; въ другомъ—на почвѣ инфекціи и камней развилось прободѣніе стѣнки лоханки и частичное разрушеніе паренхимы.

НАБЛЮДЕНІЕ 4.

Atrpohia renis calculosae. Nephrectomia.

Выздоровленіе.

В. Азан—ая, дворянка, 59 л., изъ г. Смоленска, поступила въ клинику 18/XII 1904 г., съ жалобой на боль въ

правой поясничной области и въ правой половинѣ живота, на мутную мочу и на бывшіе у нея приступы коликъ.

До настоящаго заболѣванія ничѣмъ серьезнымъ не хворала, всегда отличалась хорошимъ здоровьемъ, но имѣла наклонность къ упорнымъ запорамъ. Жила почти всю жизнь въ имѣньи, въ полномъ довольствѣ. Родила 12 разъ, былъ одинъ абортъ. Послѣродовыхъ заболѣваній не было. Первый разъ приступы почечныхъ коликъ появились въ 1886 г. Въ теченіе 2 л. было около 10 сильныхъ приступовъ, сопровождавшихся каждый разъ повышеніемъ t°, иногда до 40°. Въ 1888 г. проф. Чериновъ нашелъ подвижную правую почку; больная по его совѣту носила до послѣдняго года почечный бандажъ и брала теплыя ванны. Два года вслѣдъ за этимъ болей не было Въ 1890 г. былъ одинъ приступъ почечныхъ коликъ, длившійся болѣе 12 ч. До 1902 г. ежегодно бывали раза 2—3 приступы коликъ, но гораздо болѣе легкіе, чѣмъ прежде. За послѣдніе 2 г., послѣ того какъ больная подняла взрослую больную дочь, она стала чувствовать въ правой поясничной области и въ правой половинѣ живота почти постоянныя ноющія боли.

Приступы коликъ, довольно легкихъ, случались раза 2—3 въ годъ. Въ декабрѣ 1903 г. лежала въ клиникѣ проф. Сиротинина, гдѣ былъ распознанъ камень правой почки; лечили ваннами, во время болей—amygdalin; данъ совѣтъ носить постоянный бандажъ. Въ теченіе слѣдующихъ 10 мѣс. чувствовала себя сравнительно хорошо. Небольшія боли въ поясницѣ бывали лишь по временамъ, послѣ ходьбы и въ особенности послѣ движеній правой ногой. Съ октября 1904 г., послѣ того какъ больная оступилась, опять появились прежнія сильныя боли въ правой поясничной области. Съ тѣхъ поръ ноющія боли не прекращаются и продолжаются почти безпрерывно. Крови въ мочѣ, и рвоты во время приступовъ болей никогда не было. Моча во время коликъ дѣлается весьма плохой, съ запахомъ, уменьшается въ количествѣ, позывы учащаются. Вообще-же моча мутная почти все время болѣзни.

St. pr. Больная, въ общемъ довольно бодрая, худощава, кожа въ обильныхъ складкахъ. Со стороны легкихъ и сердца

патологическихъ измѣненій не найдено. Печень, селезенка и лѣвая почка не прощупываются. Животъ немного вздутъ. Матка атрофическая, лѣвосторонній разрывъ шейки, старые рубцы въ боковыхъ сводахъ. Бѣлей нѣтъ. Ясно прощупывается, подвижная при дыханіи, правая почка, плотная на ощупь, величиною съ кулакъ. При болѣе глубокомъ ощупываніи слышенъ ясно хрустъ камней. Инфильтрата въ поясничной области и по тракту праваго мочеточника не прощупывается. На рентгенограммѣ отлично видна тѣнь круглой формы съ двумя отростками въ области правой почки. (Рис. 8).

Рентгенограмма съ лѣвой почки отрицательна. Мочи за сутки—1500 к. с., уд. в.—1.011, мутная, реакц. — слабокислая, на днѣ банки — осадокъ на 0,5 пальца. Бѣлку — 0,5‰. Подъ микроскопомъ: много гнойныхъ тѣлецъ, различнаго сорта эпителіальныя клѣтки, много слизи.



Рис. 8.

Пульсъ — 82—90, хорош. наполн. правильный. T°—37,°0, 36,9°. Мочится 4—5 разъ днемъ, 1—3 раза ночью.

Цистоскопія и катетеризація мочеточниковъ. Отверстія мочеточниковъ хорошо выражены, нормальны. Слизистая пузыря представляетъ явленія не рѣдко выраженнаго хроническаго катарра, она сѣроватаго цвѣта, видны сосуды, сфинктеръ пузыря нѣсколько отеченъ. Въ правый мочеточникъ катетра ввести не удалось, въ мочеточниковое отверстіе входитъ только конецъ катетра, а при дальнѣйшемъ продвиганіи его, катетръ не идетъ и гнется. Въ лѣвый мочеточникъ катетръ введенъ безъ труда.

Изслѣдованіе мочи.

Моча изъ правой почки.	*Моча изъ лѣвой почки.*
(Получено катетр. изъ мочевого пузыря черезъ 1,5 отъ начала изслѣдованія).	(Получено черезъ катетръ въ лѣвомъ мочеточникѣ).
Количество . . . . . 25 к. с.	Количество . . . . . 120 к. с.
Во сколько врем. собран. . 1 ч. 30 м.	Во сколько врем. собран. . 1 ч. 30 м.
Цвѣтъ. . . . . мутная, слѣгка-желтая	Цвѣтъ—кровянистая немного мутная.
Реакція . . . . . нейтральн.	Реакція. . . . . нейтральная
Уд. вѣс. 1.011	Уд. вѣс. 1.028
Колич. бѣлка . . . . . 0,5‰	Колич. бѣлка . . . . . нѣтъ
Колич. сахара . . . . . нѣтъ	Колич. сахара — есть (колич. не опредѣлено).
Колич. вармсн. флоридз. . . . . 0,01.	

Микроскопическое изслѣдованіе.

Гной . . . . . много	Гной . . . . . нѣтъ
Кровь . . . . . отдѣльн. шарики	Кровь . . . . порядочное количество.
Эпителій — немного крупн., плоск. и хвостат.	Эпителій—умѣр. кол. круглыхъ и хвостат. клѣточекъ.
	порядочно слизи.

22/XII Операція (проф. С. П. Ѳедоровъ).

Наркозъ гедоналъ — хлороформный. Обычный косой поясничный разрѣзъ на правой сторонѣ. Почка безъ особаго труда выведена въ рану. Лоханка сильно растянута и вся

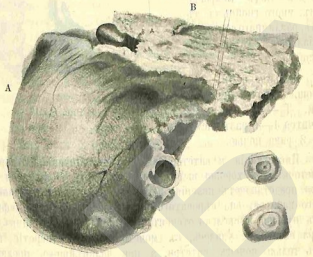

Рис. 9. Натуральная величина.
А—лоханка растянут. камнемъ.
В—атрофированн. почка.

заполнена большимъ гладкимъ камнемъ. Имѣются два мочеточника, одинъ—нижній доходитъ до пузыря (однако въ пузырь катетеръ не проникъ), другой кончается слѣпымъ мѣшкомъ, набитымъ мелкими камнями, длиною 5—6 сант. Сосуды плохо развиты, перевязаны на-глазъ тремя cat-gut'овыми и одной шелковой лигатурой, и почка отсѣчена. Мочеточникъ не перевязанъ. Въ рану заведены тампоны. Частичное сшиваніе раны двухъ-этажнымъ швомъ. Асептическая повязка. T° въ день операціи вечеромъ 38°, въ дальнѣйшемъ все время нормальна. Послѣопераціонный періодъ въ общемъ протекалъ гладко. Количество мочи за первые сутки 1500 к. с. съ большой примѣсью крови, которая держалась 3 дня. Количество мочи колебалось въ предѣлахъ отъ 900 к. с. до 1500 к. с. Въ теченіи первой недѣли больная не могла самостоятельно мочиться. Вслѣдствіе катетеризаціи развился небольшой циститъ, который послѣ нѣсколькихъ промываній борной водой (3%), albargin'омъ (1 : 2000) исчезъ безслѣдно. Общее состояніе больной было вполнѣ удовлетворительно. Рана заживала безъ нагноенія. Моча въ рану не протекала. Защитая часть раны зажила per primam. 28/I 1905 г. снята лигатура съ культи hilus'a, послѣ чего рана стала быстро выполняться. Черезъ 4 нед. послѣ операціи больная стала ходить, а еще черезъ 2 нед. выписалась въ хорошемъ состояніи (7/II 1905 г.), съ нормальной мочей, съ небольшимъ грануляирующимъ свищемъ на мѣстѣ операціи глубиною около 5 сант. Самочувствіе хорошее.

Въ концѣ декабря 1905 г. получено отъ больной извѣстіе, что она чувствуетъ себя превосходно, бодрой и здоровой. Очень пополнѣла. Въ ноябрѣ 1908 г. больная показывалась проф. С. П. Ѳедорову. Никакихъ болей нѣтъ, чувствуетъ себя отлично, считаетъ себя вполнѣ здоровой.

Описаніе препарата. Почечная лоханка растянута и выполнена большимъ камнемъ около 7 сант. длиной. 2-й слѣпой мочеточникъ. Отъ камня идутъ отростки въ нормальный и добавочный мочеточники. Кромѣ того 34 камня съ фасетками, величиною каждый съ крупную горошину. Почка атрофирована и по величинѣ меньше камня, выполняющаго ло-

ханку, на которой она сидитъ, какъ бы въ видѣ придатка. (Рис. 9).

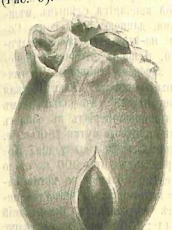

Рис. 9. Натуральн. величина. **Стѣнка лоханки разрѣзана, виденъ камень.**

Анализъ камней. Ради сохраненія препарата большой камень въ лоханкѣ не изслѣдованъ, оставленъ in situ въ препаратѣ. Много мелкихъ съ горошину и болѣе камней, блестящихъ, съ фасетками, сѣрокоричневаго цвѣта. Общій ихъ вѣсъ = 19,8 грм. Камень слоистый, легко ломающійся, одного цвѣта. Составъ его: фосфорнокислая и углекислая известь, фосфорнокислый магній и желѣзо. Кремневая к-та, мочевая к-та, ксантинъ, тиразинъ, мочекислый натръ.

НАБЛЮДЕНІЕ 5.

Perforatio renis calculosae dextrae. Nephrectomia.

Выздоровленіе.

П. Мол—на, 40 л., уроженка г. Саратова, поступила въ „Общину Христа Спасителя“ Краснаго Креста 22/IX 1907 г. съ жалобой на боль въ правомъ боку, которая усиливается при движеніи и при поворачиваніи на лѣвый бокъ.

Отецъ 80 л. и мать около 70 л. — оба живы и здоровы У матери было 22 ребенка, но въ живыхъ осталось всего 3. Туберкулеза и сифилиса въ семьѣ не было. Дѣти умирали въ раннемъ дѣтствѣ. Мать больной давно жалуется на боль въ правомъ-же боку. Въ дѣтствѣ и юности больная никакихъ

заболѣваній не отмѣчаетъ. 30 л. перенесла тяжелую форму дифтеріи, осложнившуюся воспаленіемъ почекъ; въ мочѣ было очень много бѣлка; съ тѣхъ поръ осталась хрипота въ горлѣ. Черезъ 2 года отравилась сардинками, вслѣдствіе чего была рвота съ кровью и кровавый поносъ. Черезъ 2 дня послѣ отравленія появилась очень сильная боль въ правомъ боку и моча съ кровью. У больной въ это время уже была по опредѣленію врачей правая подвижная почка. Регулы съ 11 л. установились сразу, приходили черезъ 3,5 нед., продолжались по 7 дн., безъ боли, но сильные. Замужъ вышла 20 л. Черезъ годъ первые роды очень трудные, продолжались 4 сут. Больная послѣ родовъ очень похудѣла. Черезъ 4 мѣс. послѣ родовъ подъ вліяніемъ испуга и огорченія пропало молоко и появились боли въ правомъ боку. Всего родила 6 разъ. Въ живыхъ осталась одна дѣвочка.

Впервые боли въ области правой почки появились черезъ 4 м. послѣ первыхъ родовъ. Больная послѣ родовъ сильно исхудала и врачъ, лѣчившій ее, опредѣливъ правую подвижную почку, всю боль отнесъ на счетъ этой подвижной почки. Послѣ вторыхъ родовъ, 17 л. т. н., у больной появились боли въ правой поясничной области; онѣ то исчезали, то появлялись, но особенно сильно больную не безпокоили. Съ января 1907 г. появилось ощущеніе, какъ-будто въ правомъ подреберьи находится опухоль, величиною пальца 2, продолговатой формы, болѣзненная при ощупываніи. По словамъ больной опредѣлили опухоль почки, назначили діэту и бандажъ, но пользы отъ этого никакой не было. Опухоль, казалось больной, все увеличивалась. Въ іюнѣ, на другой день послѣ горячей ванны, появились сильныя боли въ правомъ боку, и въ мочѣ большой осадокъ. Гематурія была впервые лѣтъ 10 т. н. послѣ отравленія сардинами. Повторныя изслѣдованія мочи показывали всегда присутствіе крови въ мочѣ. При мочеиспусканіи боли бываютъ рѣдко, но, когда бываютъ, то всегда очень сильныя и всегда въ правомъ боку, и днемъ, и ночью, но при покойномъ положеніи проходятъ довольно быстро. При движеніи, ходьбѣ, ѣздѣ, при поворачиваніи налѣвый бокъ бываютъ сильныя, стрѣляющія боли. Лечилась внутренними средствами, носила бандажъ, но послѣдній пришлось оставить,

вслѣдствіе сильныхъ болей. Одно лѣто лечилась въ Эссентукахъ.

St. pr. Средняго роста, очень полная женщина (5 п. 15 ф.). Со стороны легкихъ никакихъ патологическихъ измѣненій не отмѣчается. Сердце не увеличено, тоны глуховаты, пульсъ 76. Печень съ 6 ребра, не увеличена, не прощупывается. Селезенка не увеличена. Матка увеличена, звѣздъ зіяетъ и пропускаетъ конецъ мизинца, довольно болѣзненна, есть

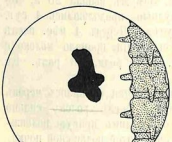

Рис. 10.

бѣли въ значительномъ количествѣ, старый разрывъ промежности. Мочится разъ 5—6 за сутки. Ночью мочится рѣдко, 1 — 2 р. На рентеновскихъ снимкахъ въ правой почечной области—тѣнь отъ камней, слѣва — отрицательно (рис. 10). Правую почку удается прощупать, но не ясно, вслѣдствіе громаднаго количества жира въ брюшныхъ покровахъ. Правая почка при ощупываніи очень болѣзненна. Лѣвая почка не прощупывается.

Анализъ мочи: колич. 120 к. с., цвѣтъ—янтарно-желтый, прозрачность—значит. муть; уд. в. 1,019; реакція—кислая, бѣлка—0,75‰. Осадокъ значит., гноевидный, тянущійся въ нити.

Микроскоп. изслѣд.: эпителій плоскій въ небольш. кол.; красн. кров. тѣл.—изрѣдка; необезцвѣтившіяся; лейкоциты—въ больш. кол.

23/IX катетеризація одновременно обоихъ мочеточниковъ. Подъ кожу—0,01 флоридзина.

Моча изъ правой почки:	*Моча изъ лѣвой почки:*
Количество . . . . . 45 к. с.	Количество . . . . . 40 к. с.
Цвѣтъ—янтарно-желт. съ розоват. оттѣнк.	Цвѣтъ—тоже.

Моча изъ правой почки:	*Моча изъ лѣвой почки:*
Прозрачность—небольш. муть.	Прозрачность—тоже.
Уд. вѣсъ 1.008	Уд. вѣсъ 1.012
Реакція . . . . . кислая	Реакція—тоже.
Бѣлокъ . . . . . 0,25‰	Бѣлокъ—слѣды.
Сахаръ 0,53%	Сахаръ 0,92%
Ацетонъ . . . . . слѣды	Ацетонъ—тоже.
Гемоглобинъ . . . . . слѣды	Гемоглобинъ—тоже.

Микроскопическое изслѣдованіе.

Эпителій: плоскій—небольш. кол.	Эпителій: плоскій—тоже.
Эпителій: кубическій—нѣтъ.	Эпителій: кубическій—нѣтъ.
Красн. кров. тѣл.—есть въ небольш. кол.	Красн. кров. тѣл.—есть въ значит. кол. б. ч. необезцвѣтившіяся.
б. ч. необезцвѣтившіяся.	
Лейкоциты—въ значит. кол.	Лейкоциты—встрѣч. изрѣдка.

При бактеріоскопическомъ изслѣдованіи—потогенные микроорганизмы не обнаружены.

Передъ операціей больной давали urotropin и Fachingen, дѣлались теплыя ванны. Для укрѣпленія сердечной дѣятельности подъ кожу впрыскивали стрихнинъ (sol. strychn. sulfuric. ex 0,06 : 15,0) по 0,5 шприца Праваца, слѣдовательно по $^1/_{30}$ grana ежедневно.

30/IX подъ хлороф. нарк.—nephrectomia dextra (проф. С. П. Ѳедоровъ). Косой поясничный разрѣзъ длиною 25—30 сант. Почка лежала очень высоко подъ реберной дугой и до нея было очень трудно добраться, тѣмъ болѣе, что жировая капсула была чрезмѣрно богата жиромъ. Почка была вывихнута въ рану; на видъ крупнодольчата, увеличена. Лоханка и нижній полюсъ заняты камнями, которые хрустѣли при ощупываніи почки. Одинъ изъ камней прорѣзалъ почечную паренхиму настолько, что готовъ былъ вылѣзти совсѣмъ наружу. Почка въ этомъ мѣстѣ была разрѣзана; камень, очень острый съ рогомъ, вынутъ, при чемъ оказалось, что онъ прорѣзалъ и почечную лоханку у мѣста отхожденія отъ нея мочеточника. Такимъ образомъ было ясно, что у больной нельзя сохранить почку, несмотря на то, что вся верхняя половина почки на видъ была совершенно здорова. Лоханка была настолько повреждена камнями, что зашить и не удалось бы, она была почти оторвана отъ мочеточника. Сохраняя почку, рисковали бы получить свищъ навсегда, и слѣдова-

тельно впослѣдствіи пришлось бы подвергать больную вторичной нефректоміи. На этомъ основаніи рѣшено было почку удалить. На hilus наложенъ клеммъ проф. С. П. Ѳедорова и почка отсѣчена. Тампонада полости раны. Мышцы сшиты кэтгутомъ. На кожу наложено нѣсколько швовъ изъ шелка. Повязка.

Послѣопераціонный періодъ протекалъ безъ осложненій. Т° первые дни послѣ операціи повышалась до 37,8, затѣмъ съ 11-го дня послѣ операціи нормальна. Количество мочи первые два дня 500 к. с., затѣмъ колебалось въ предѣлахъ 1000—1600 к. с. Рана заживала безъ осложненій.

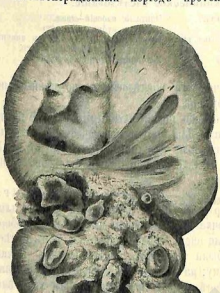

Рис. 11.
2/3 натуральн. величины.

Анализъ мочи отъ 27/x 1907 г., взятый изъ пузыря катетромъ:

Кол.—160 к. с., уд. в.—1.007, кислая, слѣды бѣлка; осадокъ небольш. бѣловатый, полупрозрачный; при микроскоп. изслѣдов.: въ небольш. кол. плоскій эпителій, лейкоциты — въ небольш. кол.; изрѣдка гіалиновые цилиндры: 5—6 на микроскоп. препар.

Больная выписалась 11/xii 1907 г. значительно поправившись, съ вполнѣ зарубцевавшейся раной и съ нормальной мочей. Пузырь промывали.

Удаленная почка длиной 13 сант., шириною—6 сант.

(рис. 11). Лоханка и противолежащая паренхима почки разрушена большимъ камнемъ съ отростками. Въ нижнемъ полюсѣ лежитъ еще 8 камней многогранныхъ, по формѣ напоминающихъ слѣпки чашечекъ, величиною отъ лѣсного орѣха до кедроваго. Чашечки расширены, почка гидронефротична. Ради сохраненія препарата камни оставлены въ почкѣ, вѣсъ ихъ не опредѣленъ.

Анализъ камня. Для анализа взятъ небольшой кусокъ одного изъ камней вѣсомъ въ 0,45 грм. Цвѣтъ грязно-желтоватый, съ бурой окраской снаружи. Составъ: углекислая и фосфорнокислая известь, фосфорнокислая магнезія, мочевая к-та, мочекислый аммоній и натрій. слѣды тирозина.

Гнойный піэлонефритъ. Въ тѣхъ случаяхъ, когда нагноеніе захватываетъ и лоханку и паренхиму, развивается гнойный піэлонефритъ. Почка увеличена, capsula propria срощена, мѣстами видны бѣлые инфаркты. На разрѣзѣ невооруженнымъ глазомъ констатируютъ гнѣздную, или лучистую инфильтрацію. Вскорѣ образуются множественные гнойнички, или нѣсколько отдѣльныхъ гнойниковъ, которые могутъ остаться изолированными, или сообщаться съ лоханкой.

Гидропіонефрозъ и піонефрозъ. Если на ряду съ инфекціей образуется вызванное камнемъ, препятствіе къ оттоку гнойной мочи изъ чашечекъ и лоханки, то онѣ растягиваются, образуется гидропіонефрозъ, который можетъ достигать громадныхъ размѣровъ. Albarran наблюдалъ два раза—величиной съ голову взрослаго человѣка, а Chopart—вѣсомъ 68 фунтовъ.

Иногда калькулезный піонефрозъ принимаетъ подковообразную форму (Guyon). По наружному виду почка крупнобугриста. На разрѣзѣ рядъ полостей, различной величины, сообщающихся съ лоханкой, отгороженныхъ другъ отъ друга склерозированными соединительнотканными перегородками. Иногда въ паренхимѣ образуются отдѣльныя полости, наполненныя гноемъ и камнями, несообщающіяся съ лоханкой.

При микроскопическомъ изслѣдованіи почечная ткань истончена, атрофирована; канальцы обезображены, сосуды и клубочки облитерированы, фиброзно-перерождены. Въ толщѣ, оставшейся еще паренхимы, находятъ разсѣянные милліарные абсцессы.

Въ позднихъ стадіяхъ паренхима совершенно разрушается, перегородки исчезаютъ и вся почка превращается въ огромный мѣшокъ съ истонченными стѣнками. Въ большинствѣ случаевъ, въ различныхъ участкахъ, измѣненія почечной паренхимы выражены въ неодинаковой степени, благодаря чему, на ряду съ полнымъ разрушеніемъ почечной паренхимы въ центрѣ, въ полюсахъ иногда находятъ еще сохранившуюся болѣе или менѣе паренхиму.

Ниже приводимыя наблюденія могутъ до нѣкоторой степени иллюстрировать вышеописанныя измѣненія при калькулезныхъ гидропіонефрозахъ.

НАБЛЮДЕНІЕ 6.

Pyonephrosis calculosa dextra. Nephrectomia.

Выздоровленіе.

И. Син—инъ, 25 л., уроженецъ Смоленской губ., поступилъ въ Спб. Урологическій институтъ 5/I 1909 г. съ жалобой на частые позывы къ мочеиспусканію.

Въ 1907 г. въ первый разъ былъ приступъ болей въ правой почечной области, моча послѣ этого была мутноватой. До ноября 1908 г. чувствовалъ себя здоровымъ. Въ концѣ этого мѣс. заразился гонореей, появилась течь изъ уретры. Несмотря на лѣченіе, улучшеній не было. Около 20/XII опухло правое яичко. Послѣ этого уменьшилась течь изъ уретры. Подъ вліяніемъ леченія въ настоящее время эпидидимитъ прошелъ. Около 4 дн. т. н. появились боли въ области правой почки и t° значит. повысилась, больной слегъ въ постель.

При поступленіи найдено слѣдующее: течь изъ уретры, мутная моча, частыя и болѣзненныя мочеиспусканія. Правая почка увеличена, прощупывается и болѣзненна; выступаетъ изъ подъ края правыхъ ложныхъ реберъ на 3 пальца. При надавливаніи на почку появляются боли по тракту мочеточника. Сердце и легкія нормальны. Запоры. Отсутствіе аппетита и общая слабость. T°—38,5. Анализъ мочи 6/I: Кол.—250 к. с.; цв.—янтарно-желт.: уд. в.—1.020: реакція—кислая; бѣлокъ—1,0‰; осадокъ—очень больш. гноевидн., тянущ. въ нить; эпителій—плоск. въ небольш. кол.; красн. кров. тѣл. — встрѣч. изрѣдка; лейкоциты—въ очень больш. кол.

При бактеріоскоп. изслѣд. гонококки найдены въ знач. кол.

15/I Рентгенографія: въ области правой почки, ясно видны тѣни отъ нѣсколькихъ камней (рис. 12); слѣва отрицательно. Со дня поступленія вплоть до 22/I t° была повышена, доходила иногда до 38,5°.

27/I больной выписался для амбулаторнаго леченія уретрита. Правая почка значит. уменьшилась, едва прощупывается; болей въ ней нѣтъ. Течи изъ уретра нѣтъ. Моча очень мутна

15/II амбулаторно цистоскопія: изъ лѣваго мочеточник. отверстія выбрасывается чистая струя мочи; изъ праваго идетъ непрерывно густой бѣлый гной.

17/IV—катетеризація лѣваго мочеточника. При наблюденіи въ цистоскопъ въ теченіе 15 мин. передъ введеніемъ катетра было видно, что изъ отверстія праваго мочеточника 3 раза выбросило струей густой бѣлый гной; изъ лѣваго выдѣлялась, черезъ извѣстные промежутки времени, прозрачная моча.

Моча изъ лѣвой почки: кол.—90 к. с. Уд. в.—1,010, реакц.—кислая, бѣлокъ—слѣды; осадокъ—небольш., желтоват., полупрозрач., эпителій: плоск.—въ небольш. кол., красн. кров. тѣл.,—изрѣдка.; лейкоциты—изрѣдка; гіалин. цил. —4—5 на микроск. прѣп.

21/IV 1909 г. больной снова поступилъ въ урологическій институтъ.

Область правой почки при ощупываніи болѣзненна, но почка не прощупывается. Моча мутная, пузырь съ трудомъ промывается. Рентгенографія снова показала отчет-

ливо тѣни отъ нѣсколькихъ камней въ правой почкѣ (рис. 12). Катетеризація мочеточниковъ; подъ кожу 0,01 флоридзина. Моча собиралась въ теченіе 30 мин.: слѣва моча пошла сейчасъ-же, какъ только введенъ катетръ въ мочеточникъ, вытекло 13 к. с. уд. в.—1,025, кислой реакціи, сахару—0,82%. Изъ правой почки мочи не получилось; выпущенная изъ пузыря до удаленія катетра изъ лѣваго мочеточника въ кол. 23 к. с.—кислой реакціи, уд. в.—1,022; сахара —0,78%.



Рис. 12.
2/3 натуральн. величины.

22/IV 1909 г. операція подъ хлороформомъ (Н. Ф. Лежневъ). Обычный косой поясничный разрѣзъ. Почка высоко подъ діафрагмой, резецировано 12 ребро, чѣмъ выдѣленіе почки значит. облегчилось. Вслѣдствіе плотныхъ сращеній пришлось выдѣлить почку внутрикапсулярно. На hilus клеммъ à demeure. Тампонада раны и частичный этажный швовъ.

24/V снятъ клеммъ—кровотеченія нѣтъ.

Послѣоперац. періодъ протекалъ безъ осложненій. Рана заживала безъ реакціи, t^0 была повышена только въ первые 4 дня. 8/VI выписался здоровымъ, значит. поправѣлъ.

Анализъ мочи 27/V 1909 г.: кол.—220 к. с.; уд. в.—1,018, реакц.—слабо-кисл.; эпителій: плоск.—въ небольш. кол., красн. кров. тѣл.—нѣтъ, лейкоциты—въ рѣдка.

Удаленная почка длиной въ 10,5 с., очень бугристая, шириной—7,5 с. содержитъ гной и камни, чрезвычайно плотна, склерозирована. При разрѣзѣ, какъ это видно на рис. 13, въ ея лоханкѣ сидитъ большой съ отростками камень, всѣ чашечки набиты камнями. Часть ихъ видна на рисункѣ, часть въ разрѣзъ не попала. Всего камней въ почкѣ 9. Почечной паренхимы сохранилось чрезвычайно мало.

При анализѣ камней обнаружено, что они состоятъ, главнымъ образомъ, изъ углекисл. извести и мочекисл. солей.

Въ августѣ больной показывался: свищъ на мѣстѣ операціи закрылся 8/VIII; прибылъ въ вѣсѣ на $1^1/_2$ пуда; моча совершенно нормальна; болей нѣтъ.

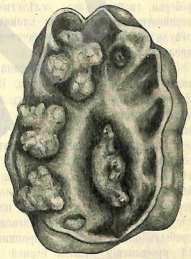

Рис. 13.
3/4 натуральн. величины.

НАБЛЮДЕНІЕ 7.

Hydro-pyonephrosis calculosa dextra. Nephrectomia.

Выздоровленіе.

Г. См—овъ, офицеръ, 26 л., уроженецъ Московск. губерніи, поступилъ въ клинику проф. С. П. Ѳедорова 5/I 1904 г. съ жалобами на боли въ правой средней части живота, отдающія въ поясницу и въ правую паховую область, и на обильный осадокъ гноя въ мочѣ.

Начало настоящаго заболѣванія относитъ къ ноябрю 1900 г., когда внезапно почувствовалъ боли въ правой поясничной области; одновременно стала выдѣляться мутная моча. Че-

чился согрѣвающими компрессами, теплыми ваннами и салолемъ. Черезъ мѣсяцъ почувствовалъ себя лучше и выписался. Въ концѣ февраля 1901 года опять боли въ правомъ подреберьи, гнойная моча, вслѣдствіе чего поступилъ въ 1-ое терапевтическое отдѣленіе клиническаго военнаго госпиталя, откуда выписался съ незначительными болями въ первыхъ числахъ мая.

Лечили ваннами, компрессами, а внутрь уротропинъ, салолъ, скипидаръ и мочегонныя. Въ началѣ іюня поѣхалъ въ Ессентуки, пробылъ около 2-хъ мѣс., бралъ ванны, принималъ уротропинъ и пилъ № 4. До февраля 1902 г. чувствовалъ себя довольно хорошо. Затѣмъ снова, вслѣдствіе повторенія прежнихъ болей, пролежалъ до начала мая въ 1-омъ терапевтическомъ отдѣл. клинич. воен. госпиталя. До лѣта 1903 г. болей не было; въ іюлѣ начались довольно сильныя боли,—отъ прежнихъ отличавшіяся тѣмъ, что онѣ какъ-бы перемѣстились сверху внизъ и перешли на переднюю поверхность. Поступилъ въ Николаевскій военный госпиталь, гдѣ пробылъ около 1,5 мѣс., принималъ ванны, внутрь салолъ; 11 промываній пузыря борной водой. Послѣ леченія чувствовалъ себя довольно сносно до начала декабря, когда вновь заболѣлъ и слегъ въ постель. До 22/XII лечился дома: сдѣлали около 15 промываній пузыря борной водой и растворомъ лаписа, принималъ уротропинъ, салолъ и пилъ Боржомъ. 22/XII пріѣхалъ въ Петербургъ и поступилъ во 2-ую половину II-го терапевтическаго отдѣленія клинич. воен. госпиталя, принималъ внутрь уротропинъ, helmitol и получалъ ванны, а 5/I 1904 г. переведенъ въ клинику профессора С. П. Ѳедорова.

Въ дѣтствѣ перенесъ корь, скарлатину и дифтерію. 7 л. т. н.—гонорею; почти одновременно появилась язва на членѣ, опуханіе паховыхъ железъ и сильно зудящая сыпь по тѣлу. Леченіе длилось около мѣсяца, по словамъ больного, ему между прочимъ дѣлали ртутныя вприскиванія (около 15). Другихъ болѣзней не было.

Отецъ больного умеръ 60 л. отъ рака мочевого пузыря, мать 58 л. отъ чахотки. У родителей было 9 дѣтей; изъ нихъ остались въ живыхъ, кромѣ больного, только двое: братъ 31 г.

и сестра 29 л., оба не отличаются здоровьемъ. Больной холостъ, спиртными напитками никогда не злоупотреблялъ; много куритъ. За все время болѣзни значительно исхудалъ, аппетитъ плохой, запоры, безсонница.

St. pr. Больной средняго роста, правильнаго тѣлосложенія, плохого питанія. Подкожный жировой слой развитъ въ незначительной степени. Видимыя слизистыя оболочки блѣдны. Пульсъ правильный, 72, языкъ слегка обложенъ. Животъ при ощупываніи въ нижней части правой стороны сильно болѣзненъ; мышцы живота значительно напряжены, прощупать въ животѣ ничего не удается. Печень и селезенка не увеличены. Со стороны легкихъ и сердца ничего патологическаго не отмѣчается.

Больной часто мочится, приблизительно черезъ каждые 1,5 часа. Моча мутная, съ рѣзкимъ запахомъ, щелочной реакціи, уд. в. 1.016; бѣлка—1‰, сахару нѣтъ. При отстаиваніи образуется обильный бѣловатый осадокъ, занимающій приблизительно 0,1 часть всей мочи, изъ гноя и кристалловъ фосфорно кислой амміакъ — магнезіи. *Въ клиникѣ удавалось иногда ощупать опухоль правой почки: всплдъ за выдѣленіемъ большихъ количествъ гнойной мочи, опухоль исчезала. На рентгенограммѣ* обѣихъ почекъ—*въ правой ясно видна рѣзкая тѣнь отъ камней* (рис. 14). Произведенная катетеризація мочеточниковъ съ флоридзиновой пробой показала, что лѣвая почка функціонируетъ хорошо. Моча изъ лѣвой почки была чистая, не содержала гноя. Изъ правой—большой осадокъ гноя. Въ мочѣ изъ лѣвой почки сахару (въ %) втрое больше, чѣмъ изъ правой.

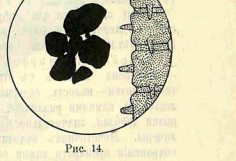

Рис. 14.

21/I 1904 г. подъ гедоналъ-хлороформнымъ наркозомъ—nephrectomia dextr. (проф. С. П. Ѳедоровъ).

Обычнымъ косвеннымъ разрѣзомъ, длиною около 20 сант. отъ середины 12-го ребра по направленію къ sp. oss. ilii ant. sup. дошли до правой почки, которая довольно легко выдѣлилась изъ жировой капсулы. Почка раза въ 1,5 увеличена; при разрѣзѣ оказалась растянутой гноемъ и набитой камнями. Сосуды перевязаны шелковыми лигатурами, концы ихъ выведены въ рану; почка отсѣчена. Рана затампонирована полосами асептической марли, къ сосудамъ подведена полоска іодоформенной марли. Рана зашита двухэтажнымъ швомъ изъ шелка за исключеніемъ участка тампоновъ. Асептическая повязка. Въ постели больной положенъ на правомъ боку. Послѣопераціонный періодъ въ общемъ протекалъ безъ осложненій. Первые дни послѣ операціи жаловался на боли въ ранѣ, которыя затѣмъ стихли. T° все время нормальна.

Суточное количество мочи увеличилось почти вдвое, колеблясь въ предѣлахъ отъ 1500 к. с. до 2000 к. с. Первое время послѣ операціи въ мочѣ довольно обильный осадокъ гноя и кристаллы фосфорнокислой амміакъ-магнезіи, мочекислаго амміака, и плоскій эпителій. Лигатуры отошли только къ 17/III. Больной прибылъ въ вѣсѣ 18 ф.

27/III выписался для амбулаторнаго леченія съ узкимъ свищемъ длиною въ 6 сант., который черезъ 3 нед. зажилъ. Моча свѣтлая, совершенно нормальная.

Описаніе препарата (рис. 15). Почечная лоханка —выполнена камнемъ съ отростками въ мочеточникъ. Въ ткани почки—полость, содержащая вонючій гной; масса полостей съ камнями различной величины, до 15 штукъ. Ткань почки дряблая, значительно измѣненная. Размѣры почки увеличены. Мочеточникъ отходитъ по срединѣ почки. Ради сохраненія препарата камни оставлены въ почкѣ и вѣсъ ихъ не опредѣленъ.

Анализъ камней. Для изслѣдованія взятъ одинъ камень бобовидной формы; ядро слоистое темно-коричневато-сѣрое (рис. 15), вокругъ него бѣлая концентрически наслоенная скорлупа. Вѣсъ=17,25 грм. Наружные слои состоятъ изъ фосфорнокислой, углекислой и сѣрнокислой извести, фосфорнокислой амміакъ-магнезіи, фосфорно-кислаго натра, мочекислаго натра, фосфорнокислаго желѣза. Ядро состоитъ изъ мочевой к-ты,

ксантина, мочекислаго аммонія и натра, углекислой и фосфорнокислой извести, фосфорнокислаго желѣза.

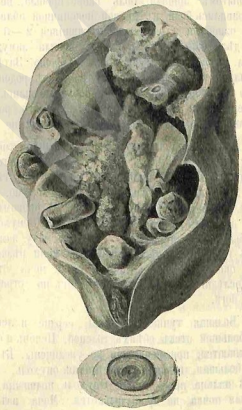

Рис. 15. 2/3 натуральн. величины.

НАБЛЮДЕНІЕ 8.

Hydropionephrosis calculosa dextra. Nephrectomia.

Выздоровленіе.

А. Як—ва 46 л., крестьянка Смоленской губ. поступила въ клинику проф. С. П. Ѳедорова. 19/III 1905 г. съ жало-

бами на боль и опухоль въ правой половинѣ живота. Считаетъ себя больной съ 13 л. послѣ удара въ правую поясничную область копытомъ лошади. Боль скоро прошла, но мѣсяца черезъ 2 появились боли въ правой поясничной области приступами, съ ознобами и рвотой, повторявшіяся 2—3 раза въ году. Такъ дѣло шло до 18 л., когда вышла замужъ и въ теченіе 2 л. чувствовала себя вполнѣ хорошо. Затѣмъ боли снова появились во время беременности. Послѣ родовъ болей не было, но во вторую беременность снова появились. Остальныя 2 беременности протекли безъ болей. Всѣ роды проходили благополучно, послѣродовыхъ заболѣваній не было.

На 34 г. перенесла тяжелую форму брюшного тифа. Послѣдній приступъ колик былъ 3 г. т. н.; послѣ него больная провела лѣто въ деревнѣ, пила много молока и съ тѣхъ поръ до осени. 1904 г. чувствовала себя очень хорошо. Въ августѣ появились боли ноющаго характера въ правомъ боку, а въ декабрѣ изъ того-же подреберья показалась опухоль, которая стала быстро увеличиваться. Мутную мочу замѣтила съ осени 1904 г. Во время боли количество мочи рѣзко уменьшается, но окончаніи же увеличивается, а моча становится мутнѣе. Послѣдніе мѣсяцы часто опухаетъ по утрамъ лицо, а иногда и ноги.

St. pr. Больная тучная женщина, сердце и легкія нормальны; небольшой отекъ обѣихъ голеней. Печень и селезенка не прощупываются, при перкуссіи не увеличены. Въ правомъ подреберьи большая, гладкая, эластичная опухоль, спускающаяся на 3 пальца ниже пупка. Опухоль подвижна при дыханіи. Лѣвая почка не прощупывается. Моча изъ пузыря мутная, нейтральной реакціи, за сутки—1500 к. с.; уд. в.—1.012; бѣлка—2%; аморфные ураты, очень много гнойн. шариковъ; эпителіальныя клѣтки, преимущественно плоскія. При цистоскопіи — пузырь нормальный. Путемъ сепараціи мочи инструментомъ Luys'a въ теченіе 30 мин. получено изъ лѣвой почки около 15 к. с. мутноватой мочи, уд. в. 1.022, сильно кислой реакціи, безъ слѣдовъ бѣлка, съ большимъ колич. аморфныхъ уратовъ. Изъ правой почки—нѣсколько капель гнойной мочи. Катетеризація мочеточниковъ:

Моча изъ прав. почки.		*Моча изъ лѣв. почки.*	
Кол.	100 к. с.	Кол.	150 к. с.
Цвѣтъ	мутная	Цвѣтъ	прозрачная
Реакція	нейтральная	Реакція	слабо-кислая
Удѣльн. вѣсъ	1.005	Удѣльн. вѣсъ	1.010
Бѣлокъ	слѣды	Бѣлокъ	нѣтъ

Микроскопическое изслѣдованіе:

Гной	немного	Гной	нѣтъ
Кровь	нѣтъ	Кровь	нѣтъ
Эпителій	немного	Эпителій	небольшое количество
Цилиндры	нѣтъ	Цилиндры	нѣтъ
Соли	нѣтъ	Соли	нѣтъ

За время съ 19/III—28/III t° все время была повышенная. Нерѣдко случалось, что больная не мочилась часовъ по 12 подъ рядъ. Затѣмъ вдругъ выходило много мутной мочи. Опухоль правой почки за періодъ лежанія больной въ клиникѣ стала немного уменьшаться, и наканунѣ операціи нижній край почки былъ уже пальца на два выше пупка.

29/III. Подъ эфирно-хлороформнымъ наркозомъ—операція (проф. С. П. Ѳедоровъ). Косымъ поясничнымъ разрѣзомъ обнажена правая почка, сильно растянутая и превращенная въ большой мѣшокъ, наполненный мутной, гнойной мочей. Почка изсѣчена; сосуды hilus'a перевязаны 4 мя изолированными кэтгутовыми лигатурами. Мочеточникъ не былъ перевязанъ. Рана выполнена полосами марли и частью зашита. Повязка. T° къ вечеру упала до 37°, но на слѣдующее утро поднялась до 39,2°. Высокая t° держалась приблизительно въ теченіе недѣли, что было обусловлено двустороннимъ паротитомъ. Подъ вліяніемъ леченія, сначала согрѣвающими компрессами изъ сулемы, а потомъ втираніемъ коллоздальной мази—паротиты разрѣшились безъ разрѣзовъ. Количество мочи за первые сутки было 1000 к. с., съ примѣсью крови. Затѣмъ появилась поліурія—2000—2500 к. с. Крови со второго дня не было. Небольшое количество слизи и гноя, бывшее нѣсколько первыхъ дней, быстро исчезло, и моча стала совершенно нормальной. Рана протекала какъ нельзя лучше. По удаленіи черезъ трое сутокъ тампоновъ, стала быстро уменьшаться, нагноенія не было.

2/V. Больная выписывается со свищемъ длиною въ 4 с., отдѣляемаго нѣтъ. Самочувствіе хорошее. Моча нормальна.

На препаратѣ видно (рис. 16), что почечная паренхима почти совершенно уничтожена; лоханка мала, отчасти замѣщена фибро-липоматозными массами. Въ началѣ мочеточника сидитъ продолговатой формы уратъ. Стѣнки мочеточника, часть

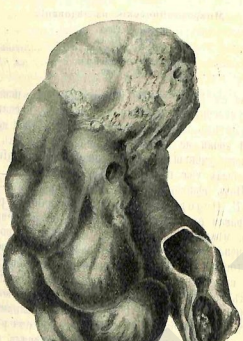

Рис. 16.
2/3 натуральн. величины.

котораго, длиной около 5 с. удалена вмѣстѣ съ почкой, значительно утолщены и перерождены.

Ради сохраненія препарата камень не былъ изслѣдованъ.

НАБЛЮДЕНІЕ 9.

Pyonephrosis calculosa sinistra. Nephrectomia.

Выздоровленіе.

М. Петр-ій, 51 г, чиновникъ, поступилъ въ клинику проф. С. П. Ѳедорова 8/V 1906 г. съ жалобой на боли въ лѣвомъ боку и на мутную мочу.

Въ 1874 г. перенесъ мягкій шанкръ. Въ 1876 г.—гонорреи, осложнивш. лѣвосторон. эпидидимитомъ Въ 1880 г. вторично гонорреи, осложнивш. вторично тѣмъ-же лѣвосторон. эпидидимитомъ. Въ 1889 г. инфлуэнца, осложнивш. воспаленіемъ легкихъ. Въ 1893 г. 1-й приступъ почечн. колики; былъ ознобъ, высокая t^0 дней 7. Въ томъ-же г. снова боли въ поясницѣ, высокая t^0; 2 мѣс. пролежалъ въ постели; съ мочей выдѣлилось 8 маленькихъ съ фасетками камней. Послѣ этого боли вскорѣ прошли. Въ 1896 г. снова боли въ лѣвомъ боку, t^0 высокая, пролежалъ въ постели 3 мѣс. съ мочей отошелъ камень. Въ 1898 г. обратился къ проф. Спицыну, кот., по словамъ больного, распознавъ пиститъ и назначилъ промыванія пузыря. Въ 1899 г. снова боли въ лѣвомъ боку, кот. держатся и по сіе время. Въ 1905 г. замѣтилъ, что моча стала мутной.

St. pr. Легкія безъ особыхъ измѣненій; сердце не увеличено, тоны глуховаты, пульсъ 82, правильный, хорошаго наполненія. Печень и селезенка не прощупываются, при перкуссіи не увеличены. Объ почки прощупываются при стоянiи и лежаніи больного. Лѣвая почка значит. больше и болѣзненна. Мочеиспусканіе учащено, моча гнойная и имѣетъ значит. гнойный осадокъ. При катетеризаціи одновременно обоихъ мочеточниковъ (флоридзинъ — 0,01) въ теченіе 20 м. получено:

Изъ правой почки:		*Изъ лѣвой почки:*	
Количество	32 к. с.	Количество	22 к. с.
Уд.-в.	1.015	Уд.-в.	1.009
Реакція	кислая	Реакція	щелочная
Бѣлокъ	нѣтъ	Бѣлокъ	много
Сахару	1%	Сахару	0,1%

Микроскопическое изслѣдованіе.

Эпителіальные клѣтки	немного	Лейкоц.	масса, стрептококки.
Лейкоц.—нѣтъ			

Рентгенографія: въ области лѣвой почки ясно видны тѣни отъ камней (рис. 17); справа—отрицательно.

19/v. Подъ эфирнымъ наркозомъ— nephrectomia sinistra (проф. С. П. Ѳедоровъ). Обычнымъ косвеннымъ разрѣзомъ дошли до почки, сдѣланъ пробный разрѣзъ по выпуклому краю, вытекло много гною, извлеченъ камень. Лоханка наполнена камнями, въ нижнемъ полюсѣ почки большой гнойникъ. Сосуды почки перевязаны кэтгутомъ. Почка отсѣчена. Рана выполнена марлевыми полосами. Двухъэтажный шовъ на рану. Повязка. 20/v. Мочи 600 к.с. Пульсъ 80. Общее состояніе удовлетвор. Послѣоперационный періодъ протекалъ безъ осложненій. Больной выписался изъ клиники вполнѣ здоровымъ.

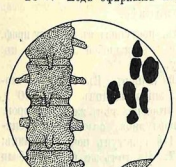

Рис. 17.

Описаніе препарата. Почка увеличена; чашечки растянуты; въ лоханкѣ камень, дающій отростокъ въ мочеточникъ и чашечки; вѣсъ камня 36,0 грм.

Анализъ камня. Камень бѣл. слегка желтов. цв., раковинист. излома, снаружи окрашен. въ темно-бур., почти черн. цв. Составъ; углекисл. и фосфорнокисл. известь и магнезія, мочекисл. натръ, мочев. к—та и ксантинъ. Подъ микроск. детритъ въ наружной черной массѣ.

НАБЛЮДЕНІЕ 10.

Pyonephrosis calculosa dextra. Pyelitis sinistra. Nephrectomia dextra.

Выздоровленіе.

С. Бѣл—ій, помѣщикъ 35 л., изъ Симферополя, поступилъ въ Урологическій Институтъ 30/v 1909 г. съ жалобами на опухоль и боль въ правомъ боку и на мутную мочу.

Отецъ больного живъ, 68 л., бодрый старикъ. Мать жива, 60 л., бодрая, здоровая. Въ семьѣ было 8 дѣтей, считая и больного, который въ семьѣ 4-й по порядку. У одной изъ сестеръ въ дѣтствѣ былъ кокситъ. Больной росъ слабымъ ребенкомъ; перенесъ скарлатину, корь, дифтерію, ревматизмъ. На 9 г. заболѣла лѣвая нога. Больной лечился у прив. Грубе въ Харьковѣ, который опредѣлилъ кокситъ и сдѣлалъ операцію— вскрылъ нарывъ на бедрѣ. Образовался свищъ, выдѣлявшій много гноя, затѣмъ образовалось еще нѣсколько свищей. То все время была повышена. Такъ дѣло шло въ теченіе болѣе года. Затѣмъ больного оперировалъ въ Москвѣ проф. Склифосовскій, который сдѣлалъ резекцію тазобедреннаго сустава, и послѣ этой операціи больной пролежалъ въ постели 1,5 года. Окончательно свищи закрылись года черезъ 2 послѣ операціи. Съ той поры больной ходитъ на костыляхъ. Въ 1895 г. перенесъ воспаленіе праваго легкаго. Катарръ правой верхушки длился 3 года. Больной по зимамъ жилъ на южномъ берегу Крыма и въ Сухумѣ.

Настоящая болѣзнь появилась на 18 г., т. е. въ апрѣлѣ 1891 года. Послѣ простуды появились боли ноющаго характера въ области правой почки, которыя при тряскѣ, при ѣздѣ въ экипажѣ временами усиливались до того, что становились нестерпимыми. То стала повышаться, появилась мутная моча.

По лѣтамъ, во время жаровъ, боли затихали, а зимой, въ холодное время, усиливались. Боли все же еще были на столько терпимы, что больной могъ и ходить и ѣздить и серьезно не лечился. Въ 1905 г. боли значительно усилились, стали чаще повторяться припадки колики; приступы колики въ правой почкѣ обыкновенно длились по 1—2—3 часа. Только въ этомъ году впервые замѣтилъ въ правомъ боку опухоль, величиною съ яблоко, которая при ощупываніи и давленіи на нее была очень болѣзненна. Во время колики опухоль замѣтно увеличивалась и какъ-бы опускалась внизъ. Съ прекращеніемъ колики опухоль значительно уменьшалась. Лѣтомъ больной оправился, пилъ Contrexéville, который особаго улучшенія не приносилъ, принималъ уротропинъ. Въ 1905 г. зимой слегъ въ постель, стала иногда повышаться t^0 до 38°, были сильныя боли въ правомъ боку и очень мутная моча. Лѣто 1906 г. провелъ на югѣ, въ Симферополѣ, чувствовалъ себя

лучше. Зимой 1906 г. опять всѣ явленія ухудшились: большую часть времени проводилъ въ постели. Лѣто 1907 г. провелъ опять сносно. Зимой 1907 г. положеніе больного значительно ухудшилось, боли иногда становились нестерпимыми. Во время почечныхъ коликъ бывали тошнота, рвота, головокруженіе и обмороки. Очень, часто когда опухоль увеличивалась, то колики усиливались и моча становилась свѣтлой. Но какъ только боли утихали, то опухоль уменьшалась, и моча становилась чрезычайно мутной. Всю зиму, начиная съ сентября 1907 г. и до мая 1908 г., почти непрерывно провелъ въ постели. Въ 1908 г., въ концѣ мая, обращался за совѣтомъ къ проф. С. П. Ѳедорову, который опредѣлилъ камни правой почки.

22/V 1908 г. цистоскопія и катетеризація лѣваго мочеточника.

Анализъ мочи изъ лѣвой почки: Количество—50 к. с. Цвѣтъ—янтарно-желтый съ кровянист. оттѣнкомъ, прозрачность—значит. муть, Уд. в.—1.013, Реакція—слабо-кислая. Бѣлокъ—0,5‰ Гемоглобинъ—въ незначит. кол.; Эпителій плоскій—въ небольш. кол., красн. кровян. тѣл. въ значит. кол. необезцвѣтившіяся. Лейкоциты—въ значит. кол.

Въ виду того, что у больного кромѣ правосторонняго калькулезнаго піонефроза былъ констатированъ лѣвосторонній піэлитъ, ему былъ данъ совѣтъ сначала поѣхать въ Wildungen, а осенью подвергнуться операціи. Леченіе въ Wildungen принесло значительное облегченіе. Моча стала совсѣмъ свѣтлой, осадка было очень мало. Боли въ правой почкѣ совершенно исчезли, прибылъ въ вѣсѣ на 12 ф. Вернувшись домой, до ноября чувствовалъ себя хорошо. Въ началѣ декабря внезапно—сильныя колики въ правой почкѣ, которая значительно увеличилась,—t° повысилась до 38°, слегъ въ постель. Боли отдавали въ правую ногу и правое яичко, появилось чувство распиранія подъ ложечкой, было трудно дышать. Черезъ нѣсколько дней стали появляться сильныя боли въ области сердца, отдававшія въ лѣвую руку; болѣла грудная клѣтка и наконецъ появились сильные перебои сердца и кашель. Такъ дѣло шло до апрѣля 1909 г. Съ этого времени общее состояніе больного нѣсколько улучшилось: боли въ почкѣ стихли, перебои сердца исчезли. И всѣ эти явленія прекратились какъ-то сразу, по словамъ больного, въ одинъ день.

Кровь въ мочѣ замѣчалъ только 2 раза: въ 1905 г., послѣ того, какъ проѣхалъ на лошадяхъ по тряской дорогѣ, верстъ 200, примѣсь кровь въ мочѣ держалась сутки, и въ ноябрѣ 1908 г. держалась не болѣе сутокъ.

St. pr. Средняго роста, плохо упитанъ, лѣвая нога значительно короче правой; рубцы отъ бывшихъ пролежней на крестцѣ и правомъ мыщелкѣ. Видимыя слизистыя оболочки блѣдны. Пульсъ быстро мѣняется при малѣйшемъ волненіи, или появленіи болей въ области почекъ (отъ 74 до 120). Размѣры сердца нормальны, тоны чисты. Въ легкихъ притупленіе подъ правой ключицей; дыханіе везикулярное, слегка удлиненный выдохъ справа. Животъ слегка вздутъ; въ правомъ подреберьи прощупывается опухоль, величиною съ крупный апельсинъ, слегка подвижная. Слѣва почка не прощупывается, но область ея болѣзненна.

Рентгенографія: въ области правой почки тѣни отъ камней, слѣва—отрицательно.

Катетеризація одновременно обоихъ мочеточниковъ, флоридзинъ—0,01, анализъ мочи:

Моча изъ правой почки.		*Моча изъ лѣвой почки.*	
Количество	23 к. с.	Количество	100 к. с.
Прозрачность	значительн. муть.	Прозрачность	небольш. муть
Удѣльн. вѣсъ	1.010	Удѣльн. вѣсъ	1.013.
Реакція	слабо-кислая	Реакція	слабо-кислая.
Бѣлокъ	1,0‰	Бѣлокъ	слѣды.
Сахаръ	0,72‰	Сахаръ	1.0‰

Микроскопическое изслѣдованіе.

Эпителій: плоскій	небольш. кол.	Эпителій: плоскій	небольш. кол.
„ кубическій	нѣтъ.	„ кубическій	нѣтъ
Красн. кров. тѣл.	нѣтъ.	Красн. кров. тѣл.	есть въ небольш. кол.
Лейкоциты	въ больш. колич.	„	необезцвѣтившіяся.
Кристалл. щавелевокислаго кальція	встрѣч. порядка	Лейкоциты	порядка.
		Кристалл.	нѣтъ.

7/V 1909 г. подъ хлороформнымъ наркозомъ операція (проф. С. П. Ѳедоровъ). Обычнымъ косымъ поясничнымъ

разрѣзомъ обнажена правая почка. Сосуды перевязаны кэтгутомъ. Изслѣченіе почки особыхъ трудностей не представляло. Въ рану вставлены асептическіе тампоны изъ марли. Рана зашита частично двухэтажнымъ швомъ. Асептическая повязка. 14/v сняты швы—первое натяженіе. Послѣопераціонное теченіе безъ особыхъ осложненій, съ повышеніемъ t^0 до 38^0 въ первые 10 дн. Суточное кол. мочи колебалось отъ 880 к. с. до 1500 к. с. Рана быстро заживала.

2/vi—1909 г. анализъ пузырной мочи: кол.—200 к. с. Уд. в.—1,007; реакція—кислая; бѣлокъ—слѣды; осадокъ—небольш., желтов. цв. Эпителій: плоскій—въ небольш. колич., красн. кров. тѣл.—не найдены. Лейкоциты—встрѣч. изрѣдка. Гіалиновые цилиндры:—3—4 на микроск. преп., кристаллы мочевой кислоты—въ небольш. кол.

Удаленная почка увеличена раза въ 2, представляетъ піонефротическій мѣшокъ съ толстыми плотными стѣнками, наполненный гнойной жидкостью. Въ одномъ мѣстѣ стѣнка мѣшка сильно истончена и готова прорваться, вслѣдствіе атрофіи почечной ткани подъ давленіемъ камня. При разрѣзѣ оказалось, что лоханка и чашечки сильно растянуты. Почечной паренхимы осталось очень мало. Въ лоханкѣ большой камень, величиною съ грецкій орѣхъ, съ 3 отростками, остальные 4 камня, величиною съ лѣсной орѣхъ и нѣсколько меньше, выполняютъ чашечки. Анализъ камней: Вѣсъ=16,8 грм. Камни состоятъ преимущественно изъ фосфорнокислаго и углекислаго кальція съ примѣсью небольшого количества фосфорноамміачной магнезіи и холестерина.

Въ концѣ августа 1909 г. больной уѣхалъ въ Симферополь съ зарубцевавшейся раной, пополнѣлъ, чувствуетъ себя здоровымъ.

НАБЛЮДЕНІЕ 11.

Pyonephrosis calculosa sinistra. Nephrectomia.

Выздоровленіе.

В. Герас—овъ, 53 л., подполковникъ, поступилъ въ клинику проф. С. П. Ѳедорова 29/ix 1909 г. съ жалобой на боли въ лѣвой половинѣ живота и частыя мочеиспусканія.

Родители умерли въ старости. Отецъ страдалъ болѣзнью почекъ. Въ молодости больной 3 раза переносъ гонорррею, вообще же въ дѣтствѣ и юности чувствовалъ себя здоровымъ и крѣпкимъ. Lues отрицаетъ. 15 л. т. н. внезапно почувствовалъ рѣзкую боль въ области правой почки, были были острыя, приступами, продолжались 17 ч. и сразу прекратились, послѣ чего появилась сначала мутн. моча, затѣмъ рѣзь при мочеиспусканіи, немного крови, и, наконецъ, съ мочей выдѣлился небольшой камень. 13 л. т. н. при такихъ-же болѣяхъ, но только въ области лѣвой почки, продолжавшихся 21 ч., съ мочею выдѣлился еще маленькій камень. 10 л. т. н. приступъ колинъ въ лѣвой сторонѣ повторился, продолжался 28 ч. и закончился выхожденіемъ съ мочей 2 небольш. камешковъ. Въ промежутки, свободные отъ колинъ, чувствовалъ себя здоровымъ. Въ серединѣ 1907 г.—частые позывы на мочеиспусканіе, моча стала мутн., иногда t^0 повышалась. Въ концѣ этого года появились періодическія боли въ области лѣвой почки; съ этого же времени сталъ замѣчать опухоль въ лѣвомъ подреберьи. Въ началѣ февраля 1908 г. рентгенографія: на снимкѣ съ лѣвой почки обнаружены тѣни отъ камней. Лѣто 1909 г. лечился на Кавказѣ. Анализъ мочи въ въ концѣ лѣта 1909 г.: цвѣтъ—кровавокрасн.; реакція—щелоч.; уд. в.—1.006; прозрачн.—мутн.; Бѣлокъ сывороточн.—$1,8^0/_{00}$; гемоглобинъ выраженъ рѣзко. Внѣшній видъ осадка: довольно компактный, въ 0,5 с. толщиной, буроват. цв., на днѣ сосуда нѣсколько кров. свертковъ. Эпит. мочевывод. путей и полов. органовъ—умѣрен. кол.; лейкоцит.—много; красн. кров. тѣл.—больш. кол.; трипльфосфат.—въ больш. кол.; кол. мочи—1500 к. с.; мочевины—30,0; мочев. к-ты—0,7; хлор. натръ—15,0; фосфорн. к-та—2,5; сѣрная к-та сульфат.—2,25; Парная сѣрн. к-та—0,25.

Данныя анализа мочи изъ правой почки:

Доставлено: 1 порція—11 к. с.; 2 порція—4 к. с.; 3 порція—18 к. с.; цв. — блѣдно-желт.; реакц.—щелочн.; прозр. — мутнов.; бѣлокъ сывор. — $0,066^0/_{00}$; $0,2^0/_{00}$; $0,165^0/_{00}$.

Эпит. мочевыводн. пут.—10—20 въ п. зр. м.; много

хвостат. клѣтокъ въ видѣ пластовъ съ черепицеобразн. расположеніемъ.

Лейкоциты—единичн.; краси. кров. тѣл.—много; слизь—немного; триппль-фосфаты — очень много; фосфаты — въ больш. кол.;

Кол. мочевины: I порція мочи—11,65 на литръ; II порція мочи—11,87 на литръ; III порція мочи—12,58 на литръ.

Точка замерзанія мочи—1,22.

За время съ 24/IX—29/IX 1909 г. ухудшенія въ состояніи больного не произошло. Мочи выдѣлялось отъ 1350—1600 к. с. за сутки, щелочи. реакц.; уд. в. 1.005—1.009; моча мутная съ осадкомъ и съ примѣсью кров. сгустковъ. Боли въ области лѣвой почки нерѣзкія и появлялись изрѣдка.

St. pr. Высокаго роста, средняго питанія. Пульсъ 60—70, правильный, хорош. наполн. Органы дыханія и кровообращенія норм. Печень, селезенка не прощупыв.

Въ лѣвой половинѣ живота прощупыв. слегка подвижная, нѣсколько болѣзненная, опухоль, мѣстами флюктуирующая. Опухоли спереди доходитъ до средней линіи. Больной сталъ замѣчать эту опухоль съ конца 1907 г. и рѣзкое увеличеніе ея замѣтилъ весною 1909 г. Размѣры опухоли за послѣдніе 5 мѣс. не измѣняются, раньше-же наблюдалось то выпячиваніе, то спаденіе ея.

Цистоскопія: слизистая пузыря гиперемирована, утолщена, складчата, лишена блеска; изъ лѣв. мочеточ. выдѣляется сѣровато-желт. гной. Дно пузыря вскорѣ послѣ промыванія покрылось слизью и обильн. кол. гноя.

Рентгенографія: справа—тѣнеи отъ камней нѣтъ. Повторнаго снимка лѣвой почки не сдѣлано.

2/x 1909 г. подъ хлороформн. наркоз. операція (проф. С. П. Ѳедоровъ). Обычнымъ косвеннымъ разрѣзомъ, длин. около 25 с. обнажена лѣвая почка. При секціонномъ разрѣзѣ изъ нея вытекло около 1,5 стакана гнойн. вонючей жидкости. Сама почка очень увеличена, бугриста. Вмѣстѣ съ гноемъ изъ почки удаленъ камень, сломавшійся на 4 части

при извлеченіи. Въ виду полнаго разрушенія—почку рѣшено изсѣчь. Она безъ особаго труда выдѣлена изъ жировой капсулы. Мечеточникъ и сосуды перевязаны отдѣльно и перерѣзаны. По удаленіи почки, рана затампонирована 3 больш. марлевыми тампонами: рана отчасти зашита, повязка.

Послѣоперац. періодъ съ осложненіемъ: въ первые сутки послѣ операціи мочи было 730 к. с.; въ дальнѣйш., кол. ея постепенно увеличивалось, колеблясь въ предѣлахъ отъ 1000—1630 к. с. На 3 день послѣ операціи t^0 поднялась до 39,3°, и была распознана двусторонняя катарральная пневмонія, кот. на 9 день разрѣшилась; t^0 спала до 36,3° и въ дальнѣйш. оставалась все время норм. Рана заживала безъ осложненій. 5/XII больной выписался для амбулаторнаго леченія съ небольш. грануляціонной поверхностью на мѣстѣ операціи, потерявъ въ вѣсѣ за время пребыванія въ клиникѣ 4 ф. Черезъ 2 нед. рана окончательно зарубцевалась. Больному, въ виду явленій цистита, было сдѣлано нѣсколько промываній пузыря борн. вод. и раствор. ляписа (0,25%). За нѣсколько дней до выхода изъ клиники анализъ мочи: кол.—1490 к. с.; уд. в.—1.014; реакц.—слабо-кисл., въ осадкѣ слизь и лейкоциты въ незначит. кол.

Анализъ камня. 4 осколка одного камня, вѣтвистаго, коричневато-сѣраго цв., очень рыхлаго, легко ломающ. Вѣсъ 22 гр. Камень сост. главн. образ. изъ фосфорнокисл. и углекисл. кальція и магнія.

Описаніе препарата. Лѣвая почка, удален. при операціи, представл. крупно-бугристый, неправильно-продолговатой формы, съ уплощенными полюсами фиброзный мѣшокъ, наполнен. гноемъ. Въ hilus'ѣ почки—громадн. кол. плотн. фиброзно жиров. ткани. Размѣры—15 × 8 × 6 сант. На разрѣзѣ видны 2 громадн. полости, наполнен. гноемъ и раздѣлен. между собою толстой перегородкой. въ толщѣ кот. въ периферическомъ слоѣ находится гнойникъ, велич. съ больш. лѣсной орѣхъ, въ кот. лежитъ 8 маленькихъ камешковъ, велич. отъ кедроваго орѣха до мелкой горошины. Толщина стѣнокъ, окружающихъ гнойн. полости—2—3 мм. Вся ткань почки превращена въ плотн. фиброзную ткань. Макроск.:—нормальной почечной паренхимы ни видно.

НАБЛЮДЕНІЕ 12.

Pyonephrosis calculosa dextra. Nephrectomia.

Выздоровленіе.

Е. Кор—ва 30 л. жена боцмана, поступила въ клинику проф. С. П. Ѳедорова. 9/п 1910 г. съ жалобой на тупыя боли, иногда дергающія боли въ правой поясничной области и на мутную мочу.

Родилась и жила во Владимірской губ., послѣдніе 4 г. живетъ въ Петербургѣ. Указаній на люэсъ и туберкулезъ нѣтъ; съ 9-ти до 16 л. возраста страдала остеоміэлитомъ праваго бедра, который былъ вылеченъ операціей. 6 л. т. н. были дергающія боли въ лѣвой поясничной области, отдававшія въ спину; боли были очень сильныя, такъ что больная изъ-за нихъ плохо спала, продолжались около 6 нед. и сами собой исчезли. 3 г. т. н., во время первой беременности, сильная ломота въ правомъ бедрѣ продолжалась мѣс. 3 и исчезла послѣ пріема іодистаго калія. Были еще двое родовъ, правильные, срочные; послѣдніе роды 18/х 1909 года; встала съ постели черезъ 3 дня и первое время чувствовала себя совершенно здоровой. Черезъ 3 нед. послѣ родовъ появились небольшія боли въ правомъ боку, которыя сначала чувствовались только при лежаніи на лѣвомъ боку. Такъ продолжалось до конца декабря, болей особенныхъ не было, но больная сильно похудѣла. Въ концѣ декабря врачъ нашелъ отклоненіе матки въ правую сторону. Больная лечилась у бабки, которая разъ 5 сильно растирала ей бокъ. Вскорѣ послѣ этого появились сильныя боли въ правой поясничной и подреберной области, которыя усиливались при ходьбѣ и при разгибаніи туловища. Появилась лихорадка до 38,5, которая держалась около недѣли, моча стала мутной. Въ началѣ января докторъ нашелъ опухоль въ правомъ подреберьи. 12/1 больная легла въ морской госпиталь, лечилась теплыми ваннами, пила боржомъ, примѣняли компрессы. Въ началѣ было небольшое облегченіе, но послѣ боли стали по прежнему сильные, появилась лихорадка до 39,0. Недѣлю тому назадъ выписалась изъ госпиталя.

St. pr. Больная выше средняго роста, довольно сильно похудѣла, хорошаго сложенія. Въ легкихъ на правой верхушкѣ притупленіе, выдохи, иногда сухіе хрипы; слѣва надъ ключицей небольшое притупленіе и выдохи. Границы сердца нормальны. пульсъ 100—120 въ мин., въ стоячемъ положеніи— первый тонъ не совсѣмъ чистый, въ лежачемъ положеніи— вмѣсто перваго тона небольшой шумъ. Границы печени нормальны. Въ правомъ подреберьи прощупывается плотная опухоль конусо-видно, въ видѣ тяжа, опускающаяся въ подвздошную впадину. Опухоль занимаетъ почти все правое подреберье, на поперечный палецъ не доходитъ до средней линіи, нижняя граница прощупывается на 2 поперечныхъ пальца ниже линіи, горизонтально проведенной черезъ пупокъ. Внизу внутренняя граница опухоли на 2 пальца отстоитъ отъ средней линіи. Опухоль гладко округлой формы, равномѣрной плотности, мало болѣзненна при давленіи, неподвижна при дыханіи. Лѣвая почка не прощупывается. Моча очень мутная съ больш. бѣловат. осадкомъ, уд. в. 1.013. Реакція—слабо-кислая, сахару нѣтъ, бѣлокъ качественно опредѣляется. При микроскоп. изслѣд. все поле занято гнойн. тѣл. имѣется небольш. кол. мочекислыхъ солей.

При цистоскопіи: слизистая пузыря ничего ненормальнаго не представляетъ; отверстія обоихъ мочеточниковъ ясно видны. Изъ праваго отверстія выдѣляется гной; послѣ надавливанія со стороны живота на опухоль количество, выдѣляющагося изъ праваго мочеточника, гноя принимаетъ большіе размѣры, и вода быстро становится мутной.

Рентгенографія: соотвѣтственно нижнему концу прощупываемой опухоли, ясно видна тѣнь отъ камня, діаметромъ около 5 с.

При катетеризаціи лѣваго мочеточника катетръ удалось провести только на 3 с. Собрано 10 к. с. прозрачной мочи. Реакція кислая; уд. в.—1.013, бѣлка и сахара—нѣтъ. Опухоль за время пребыванія больной въ клиникѣ какъ будто стала меньше, менѣе плотной. Боли иногда бываютъ, но очень незначительныя; моча кислой реакціи, уд. в.—1.014, въ осадкѣ больш. кол. гнойн. тѣл. Туберкулезныхъ палочекъ въ мочѣ не найдено. Т° все время была повышена до 38,5. Кол. мочи колебалось отъ 540—1610 к. с.

20/v 1910 года подъ внутривеннымъ гедоналовымъ наркозомъ (700 к. с. 0,75% раствора гедонала) операція (проф. С. П. Ѳедоровъ). Косой поясничный разрѣзъ. Вслѣдствіе значительнаго кровотеченія при разрѣзѣ покрововъ, пришлось наложить много лигатуръ на сосуды: обнажена почка. Склерозъ жировой капсулы. Фиброзная капсула разрѣзана и изъ нея вылущена почка. Въ виду большихъ размѣровъ почки и камня, выполнявшаго лоханку, сдѣланъ разрѣзъ сзади на лоханкѣ и удаленъ вѣтвистый камень, при чемъ выдѣлилось около 150 к. с. желтоватаго вонючаго гноя. При выдѣленіи почки изъ собственной капсулы было констатировано существованіе двухъ добавочныхъ артерій, отходившихъ отъ нижняго и верхняго полюсовъ. Объ артеріи перевязаны кэтгутомъ. На сосуды почки наложенъ клеммъ проф. С. П. Ѳедорова, и почка отсѣчена; сосуды перевязаны кэтгутомъ; изсѣчена часть мочеточника, которой перевязанъ кэтгутомъ; рана промыта перекисью водорода; вставлены тампоны; рана частично зашита; повязка; наркозъ безъ осложненій. Послѣопераціонный періодъ протекалъ гладко, если не считать наблюдавшагося въ первые дни пареза кишекъ, сопровождавшагося вздутіемъ живота, повышеніемъ t^0 до 39,5° и бездѣйствіемъ клизмъ. Послѣ глицериновой клизмы на 5-ый день больную хорошо прослабило, животъ спалъ, боли прекратились, t^0 стала нормальна, количество суточной мочи колебалось отъ 300—въ первые дни, до 1700—к. с. въ дальнѣйшемъ.

3/IV. выписалась изъ клиники значительно поправившись, въ мочѣ небольшое количество гноя. На мѣстѣ операціи рана, глубиною около 3-хъ с., хорошо грануляризующая.

Описаніе препарата. Удаленная правая почка представляется значительно увеличенной, бугристой, мѣстами флюктуирующей. Размѣры: 16×7, 5×5 с.; на секціонномъ разрѣзѣ—паренхима блѣдная, нормальный рисунокъ ея отсутствуетъ, наибольшая толщина сохранившейся паренхимы 4,5 с. Лоханка растянута, наполнена слизисто-гнойными сверт-

сверт-ками. Почечная паренхима на томъ и другомъ полюсѣ, пронизанная гнѣздами казеознаго распада, напоминающими туберкулезныя каверны, истончена до 2 мм. Чашечки растянуты, выполнены гноемъ и творожистымъ распадомъ; всѣ сообщаются съ лоханкой. Въ 2-хъ изъ нихъ найдены 2 камня. Въ болѣе или менѣе сохранившейся паренхимѣ почки, ближе къ корковому слою, имѣются участки творожистаго распада, величиною отъ крупной горошины до грецкаго орѣха. Въ нѣкоторыхъ мѣстахъ распадъ подходитъ къ самой поверхности почки.

Анализъ камня: общій вѣсъ: 26 грм.; размѣры 6×5×3.5 с. форма американск. орѣха съ небольш. сосочковидн. отростками. Поверхность шероховат. плотность мѣла, цв.—желтов. На распилѣ: ноздрев. ядро, до 2,5 с. въ діаметрѣ, цѣликомъ вылущивается. Центральн. часть ядра сост. изъ мочев. к-ты и уратовъ; самое ядро—изъ уратовъ, фосфатовъ и небольш. кол. углекисл. солей и мочекис. аммонія; вокругъ ядра концентрически чередуются болѣе толст. пласты изъ фосфатовъ и углекисл. солей и тончайш. прослойки уратовъ со слѣдами мочев. к-ты.

НАБЛЮДЕНІЕ 13.

Pyonephrosis calculosa dextra. Nephrectomia.

Смерть отъ маразма.

А. Сласт—овъ, 56 л., подполковникъ, поступилъ въ клинику проф. С. П. Ѳедорова 31/I 1910 г. съ жалобой на постоянныя боли въ области правой почки, вдоль позвоночника, въ правой ногѣ и въ лѣвой рукѣ.

Начало заболѣванія относитъ къ 1892 г., когда впервые внезапно появились сильныя колики въ области правой почки, повысилась t^0 и моча стала мутной, что заставило больного лечь въ госпиталь. Послѣ 4-хъ мѣсячнаго леченія t^0 стала нормальной, боли стихли, но еще въ теченіе слѣдующихъ 3-хъ мѣс. держались, принявъ характеръ постоянныхъ и тупыхъ. Затѣмъ боли совершенно исчезли, такъ что больной сталъ считать себя совершенно здоровымъ. Въ 1907 г. внезапно появились сильныя боли въ области правой почки, съ повышеніемъ t^0, моча стала мутной. Боли держались около мѣ-

сяца и исчезли послѣ отхожденія съ мочей небольшого камня. Лѣтомъ того-же года лечился въ Ессентукахъ, гдѣ выдѣлился съ мочей еще камень. Лѣтомъ 1908 г. при цистоскопіи было обнаружено выдѣленіе гноя изъ праваго мочеточника. Въ серединѣ октября 1909 г. снова появились постоянныя тупыя боли въ правой почечной области, t° стала повышаться до 39°, вскорѣ затѣмъ къ этому присоединились учащенные, болѣзненные позывы на мочеиспусканіе, кровь въ мочѣ, количество которой значительно уменьшилось. Такъ продолжалось дня 3; затѣмъ эти явленія стихли. Между тѣмъ боли въ поясничной области неизмѣнно держались, начали распространяться вдоль позвоночника отдавать къ пупку, въ правую ногу, лѣвую лопатку и лѣвую руку. T° держалась повышенной до конца декабря. Силы больного постепенно падали, слабость прогрессировала. Моча очень мутная съ большимъ гнойнымъ осадкомъ. Въ анализѣ—lues и злоупотребленіе спиртными напитками.

St. pr. Сильно истощенъ. Размѣры сердца не увеличены, тоны чисты, но глухи. Пульсъ 100, слабаго наполненія. Въ легкихъ измѣненій нѣтъ. Печень и селезенка не увеличены. Въ области праваго подреберья прощупывается опухоль эластической консистенціи, доходящая кпереди почти до средней линіи, книзу на 2 поперечныхъ пальца ниже пупка; при дыхательныхъ движеніяхъ опухоль смѣщается; при выстукиваніи надъ опухолью тимпанитъ; при ощупываніи опухоль сильно болѣзненна. Лѣвая почка не прощупывается и не болѣзненна. Моча въ кол. 500 к. с., кислой реакціи, прозрачна, безъ осадка, уд. 1.033, бѣлка сахара и желчныхъ пигментовъ не содержитъ. При микроскоп. изслѣдов.—одиночные лейкоциты, клѣтки плоскаго эпителія, кристаллы мочекислаго натра и щавелевокислой извести въ умѣренн. кол. При повторныхъ изслѣдованіяхъ, произведенныхъ въ 1907, 1908, 1909 и 1910 г. (послѣдн. 10/I тек. г.) моча всегда была мутная съ значит. осадкомъ, главную массу котораго составляли лейкоциты; бѣлокъ находили не всегда—изъ 9 анализ. присутствіе его обнаружено въ 6-ти, въ кол. отъ 0,03 до 0, 3‰. Цистоскопія не удалась, т. к. цистоскопъ встрѣтилъ непреодолимое препятствіе въ простатической части уретры. Рентгенографія показала тѣнь отъ камня въ области правой почки, съ лѣвой стороны тѣнь не получилась.

8/II 1910 г. подъ внутривеннымъ гедоналовымъ наркозомъ операція (проф. С. П. Ѳедоровъ). Наркозъ безъ ректальной дозы наступилъ быстро и протекалъ безъ осложненій. Косымъ поясничнымъ разрѣзомъ обнажена правая почка, оказавшаяся значительно увеличенной. Жировая капсула мѣстами рыхло, мѣстами плотно, срощена съ фиброзной капсулой почки. Сдѣланъ небольшой разрѣзъ почки по выпуклому краю, выдѣлилось струей большое количество жидкаго гноя, смѣшаннаго съ студенистыми массами. Почка сильно измѣнена, превращена въ цѣлый конгломератъ полостей, наполненныхъ гноемъ и камнемъ, почечной паренхимы почти не осталось. Мочеточникъ изолированъ, перевязанъ и перерѣзанъ. Сосуды перевязаны и почка изсѣчена. Заведены тампоны. Повязка. Частичный шовъ на рану.

Кол. мочи за первые сутки 450 к. с., въ дальнѣйшемъ колебалось между 500 и 800 к. с. T° почти все время нормальна. Теченіе со стороны раны безъ осложненій. Не смотря на возбуждающія средства, усиленное питаніе-больной постепенно слабѣлъ, пульсъ все время былъ за 100, плохого наполненія, аппетитъ совершенно исчезъ; съ каждымъ днемъ силы больного слабѣли. Въ началѣ 3-ей нед. послѣ операціи появилась сонливость, а затѣмъ бессознательное состояніе, въ которомъ больной и погибъ на 23 день послѣ операціи отъ маразма. Вскрытія не было.

Описаніе препарата. Правая почка превращена въ пионефротическій мѣшокъ съ тонкими фиброзными стѣнками. Длина почки, опорожненной отъ гноя и камня,—15 с. ширина — 8 с., толщина 3 с. Лоханка очень расширена, стѣнки истончены; вмѣстѣ съ почкой и лоханкой удалена часть мочеточника, длиною въ 3 с. На передней поверхности нижняго полюса находится киста, изолированная, съ очень тонкими просвѣчивающими стѣнками, величиною въ сливу. Верхній полюсъ лишенъ capsulae propriae, нижній полюсъ и средняя часть почки покрыты ею и остатками жировой капсулы. Задняя поверхность почки лишена capsulae propriae, ею покрыть только нижній полюсъ. Въ

области лоханки умѣренное количество жира. На разрѣзѣ: почка превращена въ нѣсколько большихъ полостей, свободно сообщающихся между собой и раздѣленныхъ другъ отъ друга тонкими перегородками. Въ нижнемъ полюсѣ находится изолированная киста съ очень тонкими стѣнками, наполненная прозрачной, желтоватой жидкостью съ запахомъ мочи. Толщина стѣнокъ почки, превращенной въ мѣшокъ, отъ 5 мм. до толщины папиросной бумаги.

Анализъ камня: вѣсъ—17,7 грм. неправильн. формы песочн. часовъ длин.—6 с., шир.—отъ 1—3 с. и толщ.—до 2 с.; желтов.—бураго цв. съ шероховат. поверхностью. У болѣе широкаго конца камня заключ. ядро, діам. до 2 с., слоистое, состоящ. изъ уратовъ, мочекисл. аммонія и небольш. кол. фосфатовъ; остальн. масса камня сост. изъ фосфатовъ, мочекисл. аммонія и небольш. кол. уратовъ. Въ ядрѣ конкремента, въ периферич. части, находится полость діам. около 1 с. съ гладк. стѣнками; полость содерж. суховат. массу, окрашенную деривативами кровян. пигмента въ черн. цв. и состоящ. изъ зернистаго детрита со множествомъ кристалловъ холестерина и съ немногочисл. кристаллами жирныхъ к—тъ.

Частичный піонефрозъ.

Частичный калькулезный піонефрозъ встрѣчается очень рѣдко. Legueu [1]) упоминаетъ о случаяхъ Voillemier, Braun, Verneuil, Kümmell'я

Очень интереснымъ въ этомъ отношеніи является наблюденіе проф. С. П. Ѳедорова, гдѣ частичный піонефрозъ образовался вслѣдствіе закупорки камнемъ одного изъ двухъ мочеточниковъ, отходившихъ отъ одной и той же почки.

НАБЛЮДЕНІЕ 14.

Nephrolithiasis bilateralis. Pyonephrosis partialis dextra e. calculo ureteris. Calculus vesicae urinariae. Graviditas. Nephroureterectomia totalis dextra. Anuria. kateterisatio ureteris.

Выздоровленіе.

Е. Ѳед—ова, 35 л., поступила въ клинику 28/x 1908 г., съ жалобой на боли внизу живота. Боли эти постоянныя, усиливающіяся при мочеиспусканіи и при дефекаціи, во время которыхъ больной кажется, что что то напираетъ, или выходитъ во влагалище. Кромѣ того жалуется на опухоль въ правомъ подреберьи.

Наслѣдственныхъ заболѣваній (lues tuberculosis и. т. д.) больная указать не можетъ. Мать умерла отъ послѣродовой горячки, отецъ 56 л.—отъ астмы. На 18 г.—брюшной тифъ. Регулы съ 14 л. Замужъ вышла на 24 г.; имѣла 7 беременностей: 1-ая окончилась нормальными родами; 2-ая—мертвымъ плодомъ; 3, 4, 5 и 6—нормальными срочными родами; 7-ая прекратилась на 6 мѣс. выкидышемъ въ августѣ 1907 г. Съ самаго начала послѣдней беременности стали появляться кровотеченія изъ матки, что, повидимому, и повело къ аборту. Маточныя кровотеченія были и при 2-ой беременности, но не такъ продолжительны, однако ребенокъ родился мертвымъ. Послѣродовыхъ заболѣваній не было.

Въ декабрѣ 1907 г. внезапно появились боли въ правомъ подреберьи, частыя и болѣзненныя мочеиспусканія; крови въ мочѣ не замѣчала. Вообще на мочу не обращала вниманія, не можетъ сказать, была ли она мутная, или все время оставалась безъ измѣненія. Боли въ правомъ боку то стихали, то вновь появлялись. Въ маѣ 1908 г. появились боли внизу живота, спазмы при мочеиспусканіи, моча стала мутной. Мѣсяца 2 т. н. лечилась у гинеколога, который назначилъ urotropin, влагалищныя спринцеванія и тампоны; моча послѣ леченія стала свѣтлѣе, но боли—въ прежнемъ состояніи.

St. pr. Средняго роста, худая, малокровная. Сердце и легкія нормальны. Стулъ правильный. При осмотрѣ живота, правая его половина въ верхнемъ отдѣлѣ представляется болѣе выпуклой. При выстукиваніи звукъ тимпаническій, но нѣсколько глуше, чѣмъ слѣва. Ниже въ правой половинѣ живота звукъ тупой, и это притупленіе переходитъ въ поясничную область. При перемѣнѣ положенія больной характеръ звука не мѣняется. При ощупываніи—справа опухоль, соотвѣтственно области тупого звука, которая нижнимъ своимъ краемъ достигаетъ почти уровня sp. oss. ilii ant. sup; сверху опухоль пальца на 2 не доходитъ до реберной дуги, въ ширину вдвое—почти до средней линіи, вправо—до сред-

[1]) Legueu. Traité chirurgical d'urologie. Paris. 1910.

ней аксиллярной линіи; опухоль почти безболѣзненна, малоподвижна, неравномѣрной консистенціи, упругая, гладкая, флюктуирующая; есть болѣзненность по тракту праваго мочеточника. Лѣвая почка ясно прощупывается до $^1/_2$ своей поверхности, безболѣзненна, подвижна. Область надъ лобкомъ болѣзненна. Гинекологич. изслѣд.: матка увеличена, шейка рыхла. Съ 24/VIII нѣтъ регулъ, т. е. задержка около 2 мѣс. Черезъ передній сводъ прощупывается какое-то круглое тѣло, величиною почти съ грецкій орѣхъ, находящееся въ пузырѣ. Мочится разъ 5—6 въ сутки, изъ нихъ разъ 3 ночью, мочеиспусканія болѣзненны; передъ мочеиспусканіемъ иногда бываетъ задержка, такъ что больной приходится нѣкоторое время ждать, пока пойдетъ моча. Моча мутная съ осадкомъ, уд. в.—1,014, реакція щелочная, содержитъ немного бѣлку, сахару нѣтъ; при микроскоп. изслѣд. много лейкоцитовъ, есть эпителій мочевого пузыря, много тришпель-фосфатовъ и кристалловъ мочевой кислоты. T° нормальна—36,8°—36,9°.

3/XI. маточное кровотеченіе, среди кровяныхъ сверстковъ найдено цѣлое гладкое, величиною съ голубиное, яйцо. T° нормальна—36,5°—36, 8°.

7/XI. Цистоскопія: на днѣ мочевого пузыря ясно виденъ камень фосфатъ, величиною почти съ грецкій орѣхъ. Видны 2 отверстія мочеточника, анатомически правильно расположенныя; отверстіе лѣваго, совершенно нормально, хорошо сокращается и выбрасываетъ періодически струю мочи; отверстіе праваго—слабо сокращается, изъ него періодически появляется слабая струйка довольно свѣтлой мочи; вокругъ отверстія ясно выраженная гиперемія. Катетеризація обоихъ мочеточниковъ: вставленъ катетръ № 6-ой въ лѣв. мочеточн. на протяженіе 15 с., катетръ прошелъ свободно. Въ прав. мочеточн. катетра вставить не удалось, такъ какъ далѣе 0,5 с. катетръ не входилъ и упирался во что-то. Въ мочевой пузырь вставленъ катетръ à demeure.

Моча изъ правой почки: (собрана черезъ катетръ à demeure, вставленный въ пузырь).		*Моча изъ лѣвой почки:* (собрана черезъ мочеточниковъ. катетръ).	
Кол.	162,0	Кол.	52,0
Во сколько времени собрано .	1 часъ	Во сколько времени собрано .	1 часъ

Цвѣтъ	почти безцвѣтн. мути.	Цвѣтъ	почти безцвѣтн. мутн.
Реакція	слабо-кислая	Реакція	слабо-кислая
Уд.-в.	1,008	Уд.-в.	1,007
Кол. бѣлка	0,50/00	Кол. бѣлка	слѣды
Кол. сахара	0.53%	Кол. сахара	0,48%

Кол. вприснутаго флоризина . 0,01

Микроскопическое изслѣдованіе.

Гной	въ небольш. кол.	Гной	нѣтъ
Кровь	нѣтъ	Кровь	отдѣльн. красн. кров. тѣл.
Эпителій	плоскій въ неб. кол.	Эпителій кубич. отд. клѣтки и плоскій	
Цилиндры	нѣтъ	Цилиндры	нѣтъ
Соли	небол. кол. фосфатовъ	Соли	нѣтъ

8/XI. Рентгенографія. Снимки съ обѣихъ почекъ присутствіе камней въ почкахъ не обнаруживаютъ. Снимокъ съ пузыря и нижнихъ отдѣловъ мочеточниковъ показалъ: присутствіе камня въ мочевомъ пузырѣ и камня въ самомъ нижнемъ отдѣлѣ праваго мочеточника (Рис. 18).

10/XI. Подъ мѣстной анэстезіей 5% cocaïn — камнедробленіе (проф. С. П. Ѳедоровъ). Камень, около 4 с. въ діаметрѣ, вполнѣ раздробить не удалось, такъ какъ долго инструментъ его не ломалъ и винтъ все время соскакивалъ. Въ концѣ концовъ камень все же удалось разломать на нѣсколько крупныхъ кусковъ; при послѣдующей литолапаксіи выдѣлались болѣе мелкіе осколки и песокъ. Въ теченіе дня кромѣ песку вышли 2 осколка, величиною въ крупную горошину. Моча слегка кровянистая. T° норм.—36,5°, 37,2°. Колич. мочи за сутки — 1440 к. с.

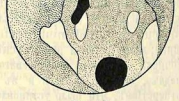

Рис. 18.

16/XI. При цистоскопіи обнаружены 4 большихъ отломка камня. Кол. мочи за сутки 1040 к. с.

19/XI. Подъ спинно-мозговой анэстезіей (тропококаинъ 0,06) повторное камнедробленіе. На этотъ разъ удалось ос-

колки камней раздробить вполнѣ. Кол. мочи — 860 к. с. Въ дальнѣйшемъ черезъ день дѣлались промыванія мочевого пузыря 3% борной водой и albargin'омъ 1:1000. Суточн. кол. мочи въ среднемъ около 1100 к. с. 24/xi Цистоскопія. (Д. П. Кузнецкій): камней и песку въ пузырѣ не найдено. Слизистая пузыря представляетъ обычную картину катарральнаго воспаленія. Характеръ выдѣленія мочи изъ обоихъ отверстій мочеточниковъ прежній.

29/xi подъ хлороформн. наркозомъ — nephrectomia et ureterectomia totalis dextra (проф. С. П. Ѳедоровъ). Обычный косой поясничный разрѣзъ. По обнаженіи почки, при чемъ жировая капсула была плотно сращена съ capsula propria, и вслѣдствіе этого выдѣленіе почки было не легко, оказалось, что почка состояла изъ 2 половинъ. Верхняя половина на видъ — совершенно нормальна, имѣетъ свою лоханку, мочеточникъ и сосуды; нижняя половина органа представляла, величиною почти въ 2 кулака взрослаго человѣка, піонефротическій мѣшокъ, отъ котораго внизу отходитъ другой мочеточникъ вдвое толще перваго. При выдѣленіи почки мочеточникъ, отходившій отъ піонефротическаго мѣшка, оборвался, часть гнойнаго содержимаго вылилась изъ мѣшка и мочеточника и попала въ рану. На разорванные участки наложены пинцеты, сосуды перевязаны cat'gut'омъ и почка изсѣчена. Затѣмъ разрѣзъ наружныхъ покрововъ продолженъ кпереди и книзу, параллельно пупартовой связкѣ по muscul. rect. abdominis dextri; при этомъ была вскрыта брюшина; мѣсто рапенія зашито cat-gut'овыми швами. Оба мочеточника выдѣлены до мочеваго пузыря, въ стѣнкѣ котораго, видимо, они соединились и въ пузырь открывались однимъ отверстіемъ, что было установлено цистоскопіей [1]. Оба мочеточника перевязаны и перерѣзаны у самаго впаденія въ пузырь. При этомъ оказалось, что нижній участокъ мочеточника, который принадлежитъ нижнему, піонефротическому отдѣлу почки, выполненъ камнемъ дл. 7 с. и діаметромъ въ 1 с. Туалетъ раны. Заложены марлевыя полосы къ пузырю и къ

[1] В. Н. Шевкуненко. Portio intramuralis мочеточниковъ и пузырный треугольникъ. Варіанты изъ форм. Труды госп, хир. кл. проф. С. П. Ѳедорова, томъ IV 1910 г., стр.. 141 и 142.

почечнымъ сосудамъ. Рана частично зашита 2-хъ этажнымъ швомъ, наружный—изъ cat-gut'а и поверхности. изъ шелка. Асептическая повязка.

30/xi. Пульсъ 72. Мочи 640 к. с. T.° утр. 37,8°, веч. 37,1°. Общее состояніе хорошее. Рвоты и тошноты нѣтъ.

4/xii. Смѣнены тампоны, рана чиста. T° утромъ 36,8°, веч. 37,1°.

8/xii. Въ виду появившагося инфильтрата и болѣзненности, рана почти на всемъ протяженіи раскрыта до мышечнаго слоя. T° утр. 36,7°, вечер. 36,8°. Въ дальнѣйшемъ послѣопераціонный періодъ протекалъ гладко. T° все время нормальна, самочувствіе хорошее, больная замѣтно прибывала въ вѣсѣ. Мочевой пузырь черезъ день промывался борной водой (3%) и albargin'омъ (1:1000). Суточн. кол. мочи колебалось въ предѣлахъ отъ 1200 к. с.—1900 к. с. Рана быстро заживала, къ 27/xii осталась небольшая грануляціонная поверхность. Больная ходитъ. Ночь на 28/xii не спала, вслѣдствіе сильныхъ коликообразныхъ болей въ области лѣвой почки. Съ 6 ч. утра нѣтъ мочи, хотя были нѣсколько разъ позывы. Боли въ области лѣвой почки отдаютъ кверху, такъ что больная не можетъ глубоко вздохнуть, по ходу всего лѣваго мочеточника и въ лѣвое бедро. Въ 11 ч. утра рвота, сильная головная боль, мочи нѣтъ. Въ 12 ч. дня вставленъ катетръ въ мочевой пузырь, въ немъ не оказалось ни капли мочи. Пузырь промытъ и вставленъ катетръ № 6 въ лоханку лѣвой почки. (Д. П. Кузнецкій). При введеніи катетра обнаружено препятствіе на разстояніи 18 с., которое удалось преодолѣть съ нѣкоторымъ трудомъ. Сейчасъ же по введеніи катетра въ лоханку моча потекла черезъ катетръ струей. Заразъ вытекло 40 к. с.; затѣмъ моча стала вытекать непрерывно капля за каплей. Въ теченіе отъ 12 ч. дня до 7 ч. веч. вытекло черезъ катетръ 980 к. с. свѣтлой, прозрачной мочи. T° утр. 36,3°, веч. 37,1°. Въ 7½ ч. веч. катетръ изъ мочеточника былъ удаленъ. За ночь выдѣлилось еще 740 к. с. мочи.

29/xii. Ночь спала плохо, вслѣдствіе болей въ области лѣвой почки. Въ 6 ч. утра появились снова сильныя колики и боли въ области лѣвой почки, отдающія кверху и книзу

по тракту мочеточника и въ ногу. Лѣвая почка прощупывается очень ясно, опущена и очень болѣзненна, особенно сзади, со стороны поясницы. Нѣтъ мочи съ 6 ч. утра, хотя пробовала мочиться нѣсколько разъ. При катетеризаціи въ мочевомъ пузырѣ ни капли мочи. Снова катетеризація лѣв. мочеточн. (Д. П. Кузнецкій). Вставленъ французскій катетеръ № 7 à bout coupé. Вытекло заразъ струей 100 к. с. мочи. Препятствіе при введеніи катетра опредѣлялось на разстояніи 16 с. отъ пузырнаго отверстія мочеточника. Препятствіе это съ нѣкоторымъ трудомъ удалось преодолѣть, ввести катетръ въ лоханку и оставить его à demeure. Къ 7 ч. веч. мочи натекло черезъ катетръ 600 к. с., свѣтлой прозрачной, безъ примѣси крови. Черезъ катетръ вприснуто въ лоханку и въ мочеточникъ по всему его протяженію 35,0 грам. теплаго стерилизованнаго прованскаго масла и катетръ удаленъ. T° утр. 37,4°, веч. 40,3°.

30/XII. Ночь спала очень плохо. Боли въ области лѣвой почки меньше. Утромъ—тошнота и жажда, головная боль, никакого аппетита. Нѣсколько разъ мочилась, но вытекло не болѣе 100 к. с. мочи, смѣшанной съ масломъ. Утромъ боли опять сильнѣе, съ 8 ч. утра снова нѣтъ мочи, хотя больная нѣсколько разъ пробовала мочиться. Въ часъ дня опять катетеризація лѣваго мочеточника. (Д. П. Кузнецкій). Въ мочев. пузырѣ ни капли мочи. При введеніи катетра послѣдній натыкается на препятствіе на разстояніи 8 с. отъ пузырн. отверст. мочеточника, однако послѣ нѣкотораго усилія удалось катетръ продвинуть выше. Черезъ цистоскопъ удалось увидѣть, что помимо мочетечников. катетра сейчасъ же потекла струйкой мутная жидкость въ мочев. пуз. Катетръ и цистоскопъ удалены изъ пузыря. Вставленъ обыкновенный катетеръ въ пузырь, полилась мутная жидкость изъ мочи и масла. Пузырь тщательно промытъ. Вновь вставленъ катетръ въ лѣв. мочеточн. На разстояніи 8 с. катетръ встрѣтилъ препятствіе, которое при нѣкоторомъ усиліи удалось пройти и провести катетръ въ лоханку. Въ виду того, что черезъ катетеръ выдѣлялось масло, а затѣмъ моча со слизью, было сдѣлано промываніе лохапки борной водой (3%). Катетръ (№ 7) оставленъ въ мочеточникѣ à demeure. Утр. t°. 39,6°, веч. 39,4°.

31/XII. Въ 3 ч. ночи больная замѣтила, что черезъ катетръ моча перестала выдѣляться. Въ теченіе того времени, пока катетръ лежалъ въ мочеточникѣ, больная самостоятельно мочилась 3 раза, и каждый разъ выдѣлялось порядочно мочи. Въ 3½ ч. ночи больная сама вынула катетръ изъ мочеточника. До 12 ч. дня больная мочилась еще одинъ разъ. Всего за сутки выдѣлилось мочи 1540 к. с. Въ мочѣ есть примѣсь прованскаго масла и слизи въ видѣ длинныхъ червячковъ. Боли въ области лѣвой почки исчезли, при ощупываніи почка болѣзненна. Перевязка. Рана чиста, почти зажила. Мочев. пузырь промытъ борной водой (3%). Внутрь Fachingen и urotropin 0,5×3, молочная діэта. Утр. t° 37,7°, веч. 38,4°.

1/I 1909 г. Съ 12 ч. дня до 7 ч. в. вчера мочилась 5 разъ. Болей не было. Въ 7 ч. в.—боли въ области лѣвой почки, особенно усилившіяся къ 10 ч. в. Послѣ 12 ч. ночи боли меньше. Съ 7 ч. в. до 12 ч. н. мочилась 3 раза понемногу. Съ 12 ч. н. моча опять перестала выдѣляться, хотя больная нѣсколько разъ пробовала помочиться. Всего за сутки выдѣлилось 600 к. с. мочи. Въ 12 ч. дня въ виду отсутствія мочи, тошноты и повышенія t°,—катетеризація лѣваго мочеточника. (Д. П. Кузнецкій). При введеніи катетера для промыванія пузыря изъ послѣдняго получено 100 к. с. мочи, уд. в. 1,010, бѣлокъ, реакц. слабо щелочная; масса лейкоцит., пузырн. эпител. При проведеніи мочеточников. катетера № 7 на разстояніи 6 с. оказалось препятствіе, которое удалось обойти и провести катетръ на 25 с. въ лоханку. Моча черезъ катетръ стала выдѣляться въ видѣ постоянпаго капельнаго типа, такъ что капля сливалась съ каплей. Изъ лоханки выдѣлилось около 50 к. с. мочи. Затѣмъ выдѣленіе мочи приняло обычный типъ, т. е по нѣсколько капель черезъ нѣкоторый промежутокъ времени. Лоханка промыта растворомъ іодистой ртути (1 : 3000); она вмѣщаетъ не болѣе 10 к. с. жидкости. Въ мочѣ, полученной изъ лоханки—примѣсь масла, слизистыя пробки, моча мутноватая, уд. в. 1,009, реакція слабо-щелочн., немного бѣлку, много лейкоцитовъ, крови нѣтъ. Утр. t°—38,7°, веч. 38,6°. Катетръ въ мочеточникѣ оставленъ à demeure.

2/I. Ночь спала недурно. Катетръ изъ мочеточника удаленъ въ 8 ч. утра, т. к. самостоятельно мочилась. Черезъ катетръ собрано 700 к. с. мочи. Самостоятельно выдѣлила черезъ уретру 560 к. с. Слѣдов. за сутки получено—1260 к. с. Болей нѣтъ. t^0 утр. 36,5°, веч. 36,7°.

3/I. Мочится сама, мочи 1240 к. с. Моча мутна. Пузырь промыть растворомъ альбаргина 1:1000. Рана почти зажила, t^0 36,°, веч. 37,1°. Аппетитъ хорошій, общій видъ бодрѣе.

4/I. Мочи 1200 к. с. Промываніе пузыря. T^0 36,1°, веч. 36,0°.

5/I. Больная ходитъ. Рана зажила. Промыв. пузыря борной водой и альбаргиномъ. t^0 36,3°,—36,0°.

6/I. Рентгенографія. На снимкѣ съ лѣваго мочеточника оказались двѣ тѣни отъ камней. Одна тѣнь отъ камня соотвѣтствуетъ области верхняго отдѣла мочеточника, другая въ нижнемъ тазовомъ отдѣлѣ мочеточника. (Рис. 19).

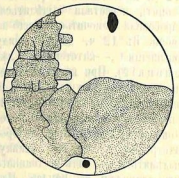

Рис. 19.

Въ дальнѣйшемъ послѣопераціонный періодъ протекалъ безъ осложненій, t^0 была все время нормальна. Боли въ области лѣвой почки болѣе не повторялись. Мочилась все время самостоятельно. Дѣлались ежедневно промыванія пузыря борной водой и albargin'омъ. Суточн. колич. мочи колебалось въ предѣлахъ отъ 1000 к. с.—2300 к. с. Внутрь urotropin и Fachingen. Отхожденія камней въ клиникѣ не было замѣчено.

17/I. Больная по собственному желанію выписалась изъ клиники въ хорошемъ состояніи, вѣсъ—3 п. 5 ф. Рентгеновскаго снимка передъ выходомъ больной изъ клиники не было сдѣлано. Больной данъ совѣтъ, при первыхъ явленіяхъ ануріи немедленно обратиться въ клинику.

Въ апрѣлѣ мѣсяцѣ 1909 г. больная показывалась въ клиникѣ и разсказала слѣдующее: 25/III наступила снова

анурія, длившаяся сутки. Были сильныя боли въ области лѣвой почки, отдававшіяся въ лѣвую ногу и въ лѣвое подреберье, t^0 повысилась, была головная боль и тошнота. 26/III выдѣлилось очень много мочи и вмѣстѣ съ нею вышелъ камень фосфатъ неправильно-продолговатой формы длин. 0,7 см., ширин. 0,3 с. Въ настоящее время чувствуетъ себя здоровой, моча нормальная, болей нѣтъ.

Удаленная почка, какъ видно на рис. 20 представляетъ, собственно говоря, двойную почку. Верхняя часть *(A)*, мѣньшая по величинѣ, нѣсколько своеобразной формы, состоитъ изъ мало измѣненной паренхимы, нижняя *(B)*, бо́льшая по величинѣ, съ огромной лоханкой, растянутой гноемъ, почти вся превращена въ піонефротическій мѣшокъ; паренхимы въ ней осталось очень мало. При секціонномъ разрѣзѣ оказалось, что лоханка верхней почки не велика, съ лоханкой нижней почки не сообщается, отъ нея отходитъ мочеточникъ *(C)*, проходимый на всемъ протяженіи.

Паренхима почки мало измѣнена, макроскопически почти нормальна. Нижняя почка рѣзко измѣнена, представляетъ собою рядъ, сообщающихся между собою и съ лоханкой, полостей, наполненныхъ жидкимъ гноемъ. Отъ лоханки отходитъ мочеточникъ *(D)* съ толстыми стѣнками, закупоренный въ нижнемъ концѣ камнемъ. *(E)*. На рисункѣ представленъ ходъ и отношеніе мочеточника верхней функціонировавшей почки къ лоханкѣ и мочеточнику нижней піонефротической почки.

Анализъ пузырнаго камня. Нѣсколько осколокъ блѣдножелт. цв.; изломъ раковистый. Составъ: углекисл. и фосфорнокисл. кальцій. фосфорнокисл. амміакъ-магнезія, углекисл. магній, мочекисл. натрій и калій, фосфорнокисл. желѣзо.

Анализъ камня мочеточника:

Для изслѣдованія взять кусочекъ камня вѣсомъ=1,3 грамм. Камень грязно-бѣл. цв.; изломъ раковист.; снаружи окрашенъ въ желто-бурый цв. Составъ: углекисл. и фосфорнокисл. известь. фосфорнокислыя амміакъ-магнезія; мочекисл. натрій, фосфорнокисл. желѣзо.

Микроск. изслѣдованіе верхней части правой почки, непораженной піонефрозомъ (В. М. Касогледовъ): на поверхности коркового слоя кое-гдѣ замѣчаются западенія, обусловленныя

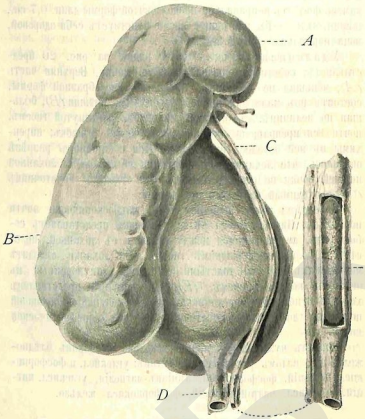

Рис. 20.
2/3 натуральн. величины.

развитіемъ рубцовой ткани. Капсула Мальпигіевыхъ тѣлецъ въ большинствѣ случаевъ утолщена, часто раза въ 3 противъ нормы, мѣстами окружена мелкоклѣточковой инфильтраціей изъ

молодыхъ соединит. ткан. клѣтокъ, лимфоцитовъ, отдѣльныхъ полинуклеаровъ, эозинофиловъ. Просвѣтъ капсулы, приблизительно въ 1/3 тѣлецъ, представляетъ слегка зіяющую щель, чаще всего свободную отъ экссудата, лишь изрѣдка она содержитъ свободныхъ 5—6 эпителіальныхъ или блуждающихъ клѣтокъ. Другая 1/3 Бауменовскихъ капсулъ не имѣетъ просвѣта, но еще удается провести границу между пристѣночнымъ эпителіемъ и клубочками. Нерѣдко встрѣчаются рѣзко утолщенныя, сморщенныя, спаянныя съ клубочками, капсулы, гдѣ не удается вовсе разграничить части, составляющія Мальпигіево тѣльце. Петли клубочковыхъ сосудовъ не ясно различимы въ большинствѣ тѣлецъ; количество ядеръ рѣзко увеличено; ядра часто красятся диффузно; между петлями нерѣзко выступаетъ клѣточковая инфильтрація. Умѣренное кровенаполненіе отдѣльныхъ сосудистыхъ петель. Значительная часть извитыхъ канальцевъ имѣетъ неправильное очертаніе и окружена умѣренно разросшейся соединительной тканью. Эпителій высокъ, лишь въ немногихъ клѣткахъ онъ имѣетъ совершенно нормальнаго вида базальную исчерченность Heidenhain'a, по большей части послѣдняя исчезла и вмѣсто нея находятъ неправильную по расположенію и неравномѣрную по величинѣ зернистость. Мѣстами отмѣчается незначительное жировое перерожденіе надъ и около ядерной части отдѣльныхъ клѣтокъ, довольно часто вакуолизацію и очень часто набуханіе надъядерной части, которая въ видѣ капель выбухаетъ въ канальцевый просвѣтъ. Послѣдній значительно расширенъ, часто пустъ неправильно звѣздчатаго вида, но еще чаще заполненъ отслоенными эпителіальными клѣтками, нерѣдко съ пикнотическими ядрами, обрывками надъядерныхъ клѣточныхъ частей, свѣтлыми или гомогеннымъ экссудатомъ. Ядра расположены въ наружной 1/3 клѣтокъ, красятся вообще удовлетворительно, но нерѣдко попадаются и такія, которыя впитываютъ краску диффузно, или сморщены. Въ мѣстахъ западеній на поверхности коркового слоя, а также на различной глубинѣ послѣдняго усматриваются группы канальцевъ съ неодинаковымъ поперечникомъ, то равнымъ поперечнику извитого канальца, то значительно меньше, имѣющихъ низко кубическій, гомогенный, недифференцированный эпителій и широкій просвѣтъ, часто

съ сформированнымъ настоящимъ гіалиновымъ цилиндромъ въ центрѣ. Канальцы этого рода всегда окружаются болѣе, или менѣе сильно развитой рубцовой тканью, или мелкоклѣточковымъ инфильтратомъ. Послѣдній въ нѣкоторыхъ мѣстахъ, главнымъ образомъ по окружности болѣе крупныхъ вѣнъ, вокругъ отдѣльныхъ кубочковъ и на поверхности коры въ мѣстахъ западеній, образуетъ неправильныя, величиною не болѣе размѣра клубочка, скопленія клѣтокъ изъ лимфоцитовъ, малыхъ и большихъ возиноФиловъ, полигластовъ и отдѣльныхъ полинуклеаровъ. Эпителій Гэнлевскихъ петель мелкозернистъ, просѣянъ мѣстами включаетъ гіалиновый, или сѣтчатый экссудатъ, а также изрѣдка и настоящіе гіалиновые цилиндры. Въ отдѣльныхъ прямыхъ канальцахъ попадаются рѣдкіи небольшія группы гнойныхъ тѣлецъ, чаще же прямые канальцы нормальнаго вида. Въ мелкихъ артеріяхъ коркового слоя на границѣ съ мозговымъ находятъ въ единичныхъ мѣстахъ утолщеніе и гіалинизацію интимы. Межканальцевые капилляры какихъ-либо измѣненій не представляютъ.

28/x 1909 г. больная чувствуетъ себя хорошо. Болей нигдѣ нѣтъ. Мочится 3 раза въ день, ночью разъ, или совсѣмъ не мочится. Моча свѣтлая, чистая, нормальная.

Въ апрѣлѣ 1910 г. больная показывалась мнѣ. Въ концѣ 1909 г. у нея вышелъ ленточный глистъ, послѣ чего она стала полнѣть. Въ настоящее время она значительно прибавилась въ вѣсѣ, поздоровѣла, много работаетъ и чувствуетъ себя совершенно здоровой.

24/VIII 1910 г. у больной внезапно появилась сильная боль въ области лѣвой почки и прекратилось отдѣленіе мочи. Въ 2 ч. ночи больная была принята въ лѣтній хирургическій баракъ Петербургск. клинич. воен. госпиталя. При осмотрѣ—лѣвая почка увеличена, и чрезвычайно болѣзненна. Черезъ катетръ изъ пузыря не вышло ни капли мочи. Горячая общая ванна и морфій подъ кожу.

Утромъ 25/VIII боли по прежнему. Изъ пузыря черезъ катетръ выпущено около 200 к. с. мутной, съ обильнымъ слизистымъ осадкомъ, мочи.

26/VIII мочи нѣтъ; общее состояніе тяжелое; лѣвая почка увеличена и очень болѣзненна. Введенъ катетръ № 6-ой въ

лѣвую почечную лоханку, изъ которой выдѣлилось струйкой около 75 к. с. мутной мочи, затѣмъ она стала выдѣляться часто слѣдующими другъ за другомъ каплями. Лоханка промыта борной водой и растворомъ kali hypermanganici (1:3000) и катетръ въ лоханкѣ оставленъ à demeure.

Анализъ мочи, полученной изъ лоханки тотчасъ же послѣ введенія въ нее катетра:

Количество—50 к. с.; цвѣтъ—блѣдно-желт.; прозрачность—слегка мутная; уд. вѣсъ—1,005; реакція—едва кислая; бѣлокъ—0,48%оо; нуклеоальбуминъ—значит. колич.; эпителіи: почекъ—2—3 въ п. зр. м., лохан.—до 10 въ п. зр. м. и групп. до 20 экз.; мочев. пузырь—2—3 въ п. зр. м. и групп. до 5 экз.; бѣлыя тѣльца—гнойныя на все п. зр. м.; красн. кровян. тѣльц.—3—5 въ п. зр. м.; цилиндр. и кристалл. солей—не найдено.

27/VIII. Черезъ мочеточн. катетръ выдѣлилось около 3000 к. с. мочи; боли прекратились. Больная отказалась отъ леченія промываніемъ лоханки и выписалась домой.

С. При вторичныхъ камняхъ.

Патологоанатомическія измѣненія почки въ этихъ случаяхъ отличаются отъ измѣненій при первичныхъ инфецированныхъ камняхъ только своей этіологіей, и представляютъ гнойный піэлонефритъ съ большимъ или меньшимъ растяженіемъ чашечекъ и лоханки, или, еще чаще, настоящій піонефрозъ. Главной и первой причиной почечной задержки являются разнообразныя заболѣванія мочеточника и, чаще всего, исходящій, или восходящій уретеритъ, на почвѣ котораго развивается атонія мочеточника. Въ послѣствіи, при этихъ условіяхъ образуются вторичные камни. Своимъ присутствіемъ они могутъ иногда еще болѣе способствовать затрудненію оттока гнойной мочи изъ почки, если, попадая въ мочеточникъ, или закрывая его лоханочное отверстіе, будутъ періодически или постоянно закупоривать его просвѣтъ.

Наглядно это показываетъ слѣдующее наблюденіе.

НАБЛЮДЕНІЕ 15.

Pyonephrosis calculosa dextra. Graviditas VI mens. Nephrectomia.

Выздоровленіе.

А. Турыб—на, 36 л., жена врача, изъ г. Уральска, поступила въ клинику проф. С. П. Ѳедорова 4/XII 1907 г. съ жалобами на опухоль въ животѣ съ правой стороны, на гнойную мочу, плохое самочувствіе и отсутствіе аппетита. Опухоль впервые была замѣчена больной 1,5 мѣс. т. н. Гной въ мочѣ показался 2/XII 1907 г. Съ 20-лѣтн. возраста до 33 л. страдала періодически наступающими болями коликообразнаго характера, продолжавшимися отъ 2 — 6 до 10 ч. въ правой почечной области.

Отецъ больной умеръ 70 л. отъ тифа; матери въ настоящее время 60 л., страдаетъ сердцебіеніями. Указаній на туберкулезную наслѣдственность нѣтъ. Больная въ дѣтствѣ развивалась правильно, болѣзней дѣтства не помнитъ. Между 10 и 18 г. было небольшое исхуданіе и малокровіе, что не сопровождалось симптомами общаго заболѣванія и впослѣдствіи исчезло безслѣдно. Регулы появились на 14 г., сразу установились, проходили черезъ 4 нед. безъ боли, продолжались 3 дня, необильно. 16 л. т. п., когда больной было 20 л., во время регулъ зимой ей пришлось ѣхать 60 верстъ на лошадяхъ; больная простудилась и послѣ этого сразу, безъ всякихъ предшествующихъ симптомовъ, появились сильныя коликообразныя боли въ правой почечной области; боли достигли своего максимума въ теченіе 2 ч., затѣмъ, оставаясь острыми, продолжались еще нѣсколько час.; черезъ сутки значительно уменьшились, слѣдующіе сутки было непріятное ощущеніе тяжести подъ правыми ребрами, около позвоночника, но затѣмъ всѣ болевыя ощущенія исчезли. Боли имѣли довольно ограниченный районъ, никуда не отдавали, но во время нихъ замѣчалось небольшое отёченіе правой ноги. Приступъ болей прекратился подъ вліяніемъ прикладыванія горячихъ салфетокъ. Измѣненій въ мочѣ до и послѣ приступа, ни въ количествѣ, ни въ ея цвѣтѣ, не замѣтила. Со стороны желудочно-кишечнаго канала никакихъ явленій не было, имѣла хорошій ежедневный стулъ; желтухи ни разу не было. Въ теченіе слѣдующихъ 5 л. чувствовала себя совершенно здоровой, не было никакихъ непріятныхъ ощущеній въ области правой почки, моча была безъ измѣненій. Однажды больной, на 25 г. пришлось послѣ позыва на мочеиспусканіе перетерпѣть 2 ч.; послѣ этого внезапно появился припадокъ сильныхъ болей въ правой почечной области, по силѣ и своему характеру напоминавшихъ ей боли перваго приступа. Боли въ теченіе часа достигли максимума, послѣ чего наступила рвота пищей, однократ, ощущеніе одеревенѣнія въ правой ногѣ и холода въ лѣвой. Послѣ того, какъ больная согрѣлась отъ прикладыванія горячихъ салфетокъ къ правому боку, боли стали стихать и, черезъ 24 ч. отъ начала ихъ, прекратились. Послѣ этого еще въ теченіе сутокъ оставалось непріятное ощущеніе въ боку, исчезнувшее затѣмъ безслѣдно. Запаха во время этого припадка не было: мочеиспусканіе оставалось безъ перемѣны. Во время припадковъ кромѣ болей, рвоты, еще были мѣстные позывы на низъ, которые и сопровождались болѣзненными ощущеніями. 3-й приступъ былъ на 27 г.; чѣмъ былъ вызванъ — не помнитъ; боли по мѣсту, по силѣ и характеру напоминали боли 2-го приступа; сопровождались рвотой, тошнотой, познабливаніемъ, ложными позывами на дефекацію. Послѣ припадка, продолжавшагося около 12—15 ч., въ теченіе сутокъ было ощущеніе неловкости въ правомъ боку. Учащеній мочеиспусканія, отхожденія песка съ мочей не было. На 28 г. вышла замужъ. Въ теченіе перваго $^1/_2$ года приступы болей въ правомъ боку появлялись очень часто, сохраняя свой характеръ—черезъ 2—3—4 нед. и продолжались по 6—12 ч. Мочеиспусканіе до и послѣ приступовъ не измѣнялось; запоровъ, желтухи не было.

Первая беременность на 29 г. Въ концѣ декабря 1900 г., на 8-мъ мѣс. беременности появился сильный приступъ болей въ области правой почки, продолжался 5 дней, и закончился съ наступленіемъ преждевременныхъ родовъ. Роды были легкіе. Сутки послѣ родовъ чувствовала себя хорошо, но затѣмъ, при явленіяхъ потрясающаго озноба,

боли возобновились; на этотъ разъ боли въ области правой почки имѣли болѣе ноющій, сверлящій характеръ. Больная впервые послѣ этого приступа замѣтила учащенное мочеиспусканіе. Въ мочѣ появилась муть, но крови и песку не было.

Одинъ изъ врачей, осматривавшихъ больную во время болей, нашелъ опухоль въ области правой почки. Припадокъ длился около 2—3-хъ дн., затѣмъ остались небольшія ноющія боли въ правой поясничной области. Слѣдующій припадокъ послѣдовалъ черезъ 3 мѣс. 2-ые роды—срочные, черезъ 16 мѣс. послѣ первыхъ; за это время было 4—5 приступовъ; 3-и—3 года и 2 мѣс. т. наз.; 4-ые—13 мѣс. т. н. Въ 1901 г. въ январѣ послѣ родовъ больная впервые замѣтила, что во время приступовъ моча становилась свѣтлой, безъ осадка, но съ прекращеніемъ ихъ въ ней появлялась муть и учащенное, безболѣзненное мочеиспусканіе. Въ 1902 г. больная была спиблена лошадью, упала на правый бокъ; сейчасъ-же начался обычный припадокъ почечныхъ болей въ правой сторонѣ, длившійся около недѣли. Крови въ мочѣ послѣ припадка не было. Больная впродолженіе слѣдующихъ 2-хъ л. лечилась отъ „піалита"—діагносцированнаго врачами, нарзаномъ и уротропиномъ. 3 года т. н. приступы болей совсѣмъ прекратились и съ тѣхъ поръ не безпокоили; моча обычно свѣтлая, но временами появляется замѣтное помутнѣніе Кол. мочи въ это время какъ-будто увеличивалось. Позывы на мочеиспусканіе не учащались. $11^1/_2$ мѣс. т. н., среди полнаго здоровья, появились постепенно усиливающіяся боли въ правой почечной области. Самочувствіе сдѣлалось плохимъ, аппетитъ почти пропалъ, больная стала худѣть; боли временами обострялись. Въ это время мужъ больной, врачъ по профессіи, изслѣдуя ее, нащупалъ въ области правой почки опухоль, величиною въ голову взрослаго, которая не доходила до средней линіи на 4 пальца. 2/XII 1907 г. послѣ ванны, въ мочѣ сразу показался гной въ обильномъ количествѣ, такъ что моча съ этого времени приняла видъ жидкаго гноя; крови, песку, запаху не было. Послѣ этого мочеиспусканіе участилось, черезъ $1—1^1/_2$ ч. Въ настоящее время

считаетъ себя беременной на 6-мъ мѣс. Въ продолженіе послѣднихъ 5 м. осенью больная кашлялъ, выдѣляя порядочное количество мокроты. Съ наступленіемъ теплой погоды кашель прекращается. 3 года т. н. перенесла лѣвосторонній сухой плевритъ. Стулъ всегда правильный, ежедневный.

St. p r. Больная высокаго роста, правильнаго тѣлосложенія; мышцы хорошо развиты, питаніе удовлетворительное. Кожные покровы безъ особыхъ измѣненій. Слизистыя вѣкъ въ области переходной складки блѣдноваты. Лимфатическія железы не увеличены. Грудная клѣтка хорошо развита; околососковые кружки пигментированы, дольки железы хорошо различимы, плотны. Дыхательныя движенія грудной клѣтки симметричны, достаточной глубины, границы легкихъ нормальны. Перкуссія показываетъ вездѣ легочный звукъ. Аускультація—нормальные дыхательные шумы. Сердце въ предѣлахъ нормы. Тоны чисты. Пульсъ—88, правильный. Печень и селезенка не увеличены, не прощупываются. Животъ немного справа увеличенъ, стѣнки его довольно дряблы. Пупокъ нѣсколько выдается, въ немъ незначительное грыжевое отверстіе. Linea alba пигментирована. Перкуссія показываетъ: слѣва въ поясничной области—тимпанитъ; справа, начиная отъ края правыхъ реберъ и не доходя внизъ пальца на $2^1/_2$ до spina ilii super. ant.—тупой звукъ, кзади идущій до позвоночника, спереди пальца на 4 не доходитъ до lin. alba. Начиная отъ лобка и вверхъ не доходя пальца на 4 до пупка, выстукиваніе даетъ небольшой притупленный тонъ, въ видѣ овала. Справа отъ него ясный тимпанитъ вплоть до внутренняго края вышеупомянутой тупости. При ощупываніи живота удается слѣва прощупать нижній полюсъ лѣвой почки, лежащій нѣсколько кнутри. Надъ лобкомъ прощупывается увеличенная матка соотвѣтственно $5^1/_2$ мѣс. беременности, стѣнки дряблыя, при ощупываніи плохо сокращаются. Между нижнимъ краемъ правыхъ реберъ и пальца на 2 не доходя до гребешка ossis ilii и кзади до поясничной области прощупывается опухоль, довольно плотной консистенціи, не дающая яснаго зыбленія. Опухоль овальной формы съ длиннымъ поперечникомъ, идущимъ вѣрно и внизъ, поверхность ея гладкая. Опухоль при дыханіи слабо подвижна, при смѣщеніи руками подвижность тоже не-

большая. При бимануальномъ ощупываніи удается ощущать толчки со стороны поясницы, производимые другой рукой спереди. Мочится больная 4—6 разъ въ день. За одинъ разъ выводитъ около 400 к. с. Въ настоящее время существуютъ небольшія боли при ощупываніи опухоли въ области правой почки, самостоятельныхъ болей нѣтъ.

Анализъ мочи отъ 2/XII 1907 г.: моча выпущена изъ пузыря стерильнымъ катетромъ, кол.—70 к. с., янтарно-желт. цв.,—очень мутная, уд. в.—1,020, реакціи кислой. Бѣлка—2,0‰. Осадокъ значит., гноевидн., тянущійся въ нить. Есть въ небольш. колич. плоск. эпит. Изрѣдка встрѣч. необезцвѣтивш. красн. кров. тѣл. Есть въ больш. кол. лейкоциты. Цилиндровъ и кристалловъ солей не найдено. При цистоскопіи: сфинктеръ отеченъ, слизистая пузыря безъ особыхъ измѣненій; отверстія мочеточниковъ въ видѣ щелей; изъ лѣваго мочеточника правильными струйками выбрасывается періодически совершенно свѣтлая, прозрачная моча. Изъ праваго мочеточника ничего не выдѣляется въ теченіе 10 м., но временами черезъ 5—10 сек. видны сокращенія отверстія, какъ говорится, въ „пустую". При катетеризаціи праваго мочеточника катетръ № 6-ой входитъ не далѣе 6 снт. и останавливается у какого-то препятствія. Въ теченіе 40 м. черезъ катетръ, введенный въ правый мочеточникъ, выдѣлилось около 10 капель гнойной мочи; за это же время черезъ катетръ № 16-ый, введенный въ, промытый предварительно, мочевой пузырь рядомъ съ мочеточниковымъ катетромъ, выдѣлилось 190 к. с.—свѣтло-желтой, совершенно прозрачной мочи. Подъ кожу было впрыснуто 0,01 флоридзина. Въ мочѣ изъ правой почки проба на сахаръ не удалась, вслѣдствіе малаго количества мочи. Въ мочѣ изъ лѣвой почки послѣ центрифугированія—осадка не найдено. Уд. в. мочи изъ правой почки—1.007, бѣлка—нѣтъ, сахара—0,446%. При посѣвѣ мочи изъ правой почки на косомъ агарѣ выросъ staphylococcus albus.

На рентгеновскомъ снимкѣ съ правой почечной области видно бѣловатое съ неясными контурами пятно, величиною съ лѣсной орѣхъ, находящееся недалеко отъ праваго края позвоночника, по срединѣ между 12-мъ ребромъ и краемъ ossis ilii. Кол. мочи за сутки въ теченіе 10 сут. до операціи колебалось въ предѣлахъ 700—1300 к. с. Утренняя t° была 36,8, вечерняя доходила до 37,4°. На рентген. снимкѣ съ лѣвой почечной области никакихъ тѣней не получилось. 13/XII произведена экспериментальная поліурія (Д. П. Кузнецкій) для опредѣленія функціональной способности той и другой почки. Въ правый мочеточникъ на высоту 5 снт. былъ введенъ катетръ № 8-ой, борная вода изъ пузыря вся была удалена катетромъ № 16-ый, и этотъ катетръ былъ оставленъ à demeure рядомъ съ мочеточниковымъ катетромъ. Флоридзинъ не былъ впрыснутъ.

Моча изъ лѣвой почки:

Колич.: въ	I-ые полчаса	74 к. с.
„ „	II „	210 „ „
„ „	III „	396 „ „
„ „	IV „	46 „ „
Реакція первой порціи		кислая,
„ второй „		слабо-кислая,
„ третьей „		слабо-кислая,
„ четвертой „		нейтральная.
Удѣльн. вѣсъ первой пор.		1.007
„ „ второй „		1.002
„ „ третьей „		1.001
„ „ четвертой „		1.012

При микроскоп. изслѣдов. ничего патологическаго не найдено.

Моча изъ правой почки:

въ первые (I) полчаса получено	10 к. с.
во-II полчаса	8 „ „
въ III „	8 „ „
„ IV „	9 „ „

Цвѣтъ мочи сѣро-желтый, реакція нейтральная, уд. в. не опредѣленъ.

Микроскопическое изслѣдованіе.

Гной	жирно-перерожденные гнойн. тѣл., детритъ жиров. капелекъ. Моча состоитъ почти изъ гноя.
Кровь	единичныя, необезцвѣтившіяся красно-кровян. тѣльца.
Эпителій	отдѣльн. экземпляр. жирн.-перерожден. почечн. эпит.
Цилиндровъ и солей	нѣтъ

Изображая данныя экспериментальной поліуріи графически, мы получимъ діаграмму, на которой кривая въ видѣ пунктира представляетъ работу больной правой почки, а кривая въ видѣ сплошной линіи—работу здоровой лѣвой почки. Зеленой линіей изображено колебаніе удѣльнаго вѣса мочи изъ лѣвой здоровой почки. (Рис. 21).

14/XII 1907 г.—операція (проф. С. П. Ѳедоровъ). Наркозъ хлороформный въ смѣси съ кислородомъ изъ аппарата Roth-Dräger'а. Хлороформа истрачено 45,0; наркозъ безъ осложненій. Косой поясничный разрѣзъ длиною 12 снт. Под-

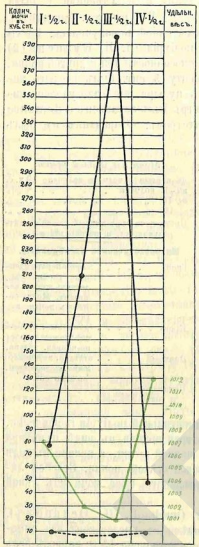

Рис. 21.

кожно-жирный слой обильно развитъ, много сосудовъ. Мышцы хорошо развиты, разрѣзаны по направленію кожнаго разрѣза. Послѣ перерѣзки поперечной фасціи показался обильно развитой околопочечный жиръ. Въ переднемъ углу раны видна переходная складка брюшины. Околопочечная клѣтчатка тупо раздвинута и захвачена въ Luer'овскіе зажимы. Почка оказалась сильно увеличенной, дольчатой, просвѣчивающей сѣроватымъ цвѣтомъ, подвижной, напряженной Такъ какъ почку, вслѣдствіе ея большихъ размѣровъ, нельзя было вывихнуть въ рану, она была проколота; вытекло стакана 3 довольно густого желто-бѣлаго гноя, причемъ вмѣстѣ съ гноемъ выдѣлился камень, величиною съ небольшую сливу, оказавшійся фосфатомъ. Почка послѣ прокола спалась и безъ труда вывихнута въ рану, освобождена отъ жировой капсулы; изолированъ hilus, сосуды раздѣлены, каждый изъ нихъ перевязанъ кэтгутовой лигатурой и почка отсѣчена; оставшаяся лоханка растянута, ее отдѣлили до входа въ мочеточникъ; мочеточникъ, оказавшійся при

ретроградномъ бужированіи свободно проходимымъ на всемъ протяженіи, расширенъ, кругомъ—явленія периуретерита, послѣ перевязки онъ, на 5 с. ниже лоханки, отсѣченъ. Вставлено 7 асептическихъ марлевыхъ тампоновъ; рана покровомъ съ обоихъ концовъ съужена двухъэтажными швами.

Удаленная почка представляетъ собой большой бугристый мѣшокъ съ плотными фиброзными стѣнками, наполненный густымъ гноемъ въ кол. 500 к. с. (Рис. 22).

Микроскопическое изслѣдованіе (К. В. Карраффа-Корбуттъ) мочеточника показало, что эпителій значительно истончент; въ подслизистой и мышечной оболочкахъ—сильное развитіе соединительной ткани типичнаго строенія, бѣдной клѣточными элементами; мѣстами она пріобрѣтаетъ характеръ гіалиновой соединительной ткани; всюду видны большія бѣдныя соединительныя клѣтки, между которыми встрѣчаются одноядерные лейкоциты (осѣдлые полибласты).

Удаленный камень — шероховатой поверхности, бѣлый, мѣстами желтоватый; изломъ его крошковатый, бѣлый; вѣсъ—3,74 грм. Составъ: фосфорнокислая и углекислая известь и магнезія, мочекислый натръ и калій, фосфорнокислое желѣзо, тирозинъ (рис. 22).

Послѣопераціонный періодъ протекалъ гладко. Беременность не нарушилась. Анализъ мочи 6/I 1908 г.: кол.—700 к. с. насыщенно желтаго цв., слегка мутная, кислой реакціи, уд. в.—1.022; бѣлка, сахара, крови и гноя—нѣтъ. Подъ микроск.—одиночн. лейкоциты, немного фосфорнокислой извести, изрѣдка кристаллы щавелевокислой извести; много дрожжевыхъ грибковъ и бактерій палочковыхъ подвижныхъ формъ.

11/I 1908 года больная выписалась съ небольшой гранулирующей раной, которая вскорѣ совершенно зажила. Въ концѣ апрѣля больная родила въ срокъ дочь. Роды были легкіе; послѣродовой періодъ—безъ осложненій; кормила сама. Письмомъ отъ 30/VII 1908 г. больная сообщила, что она чувствуетъ себя отлично, пополнѣла; анализъ до и послѣ родовъ показалъ, что моча вполнѣ нормальна. По временамъ бываютъ небольшія боли въ области почки, вѣроятно вслѣдствіе

ея подвижности. Весной 1909 г. больная показывалась проф. С. П. Ѳедорову: чувствуетъ себя отлично, но безпокоитъ подвижная почка, рекомендовано—носить бандажъ.

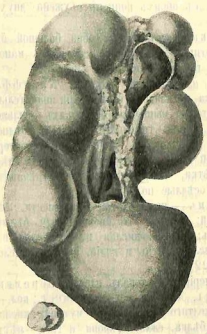

Рис. 22.
1/2 натуральн. величины.

Письмомъ отъ 24/I 1911 г. больная сообщила мнѣ слѣдующее: въ февралѣ 1910 г. она родила сына. Роды длились 15 ч. Теперь чувствуетъ себя совершенно здоровой, очень пополнѣла, „почка работаетъ очень хорошо и не болитъ такъ часто, какъ до послѣдней поѣздки въ Петербургъ. Я все время ношу бандажъ, бросила пить чай, пью воду съ молокомъ, или воду съ лимономъ. Иногда пью Contrexéville, но сравнительно рѣдко. Почка изрѣдка ноетъ и иногда чувствуется острая боль. Это бываетъ, когда что-нибудь подниметь, или повернешь. Я скорѣе или лягу, или сижу спокойно и боль проходитъ черезъ 5-10 мин. Вообще почка какъ-то чувствуется, т. е. я чувствую ее въ боку, точно она у меня разрослась. Въ общемъ же все хорошо, и я въ послѣднее время забываю, что съ одной почкой и живу жизнью настоящихъ людей". Оба ребенка, родившіеся послѣ нефректоміи, здоровые, веселые и спокойные дѣти.

Эпикризъ. На основаніи анамнеза надо признать, что у больной была правая подвижная почка, чѣмъ и объясняются первые приступы почечной колики. При первой беременности присоединился pyelitis gravidarum (преждевременные роды, мутная моча и учащенные позывы). Вслѣдствіе длительнаго гнойнаго воспаленія мочеточника развились—ureteritis, peri-ureteritis и атонія мочеточника [1]), а эти измѣненія, въ свою очередь, еще болѣе усилили препятствіе къ оттоку мочи изъ лоханки, въ результатѣ чего сталъ развиваться гидронефрозъ (опухоль, констатированная врачемъ въ 1900 г.). Образовавшійся на почвѣ хронической почечной задержки, вторичный камень періодически закрывалъ отверстіе мочеточника и этимъ способствовалъ увеличенію піонефроза (появленіе свѣтлой мочи во время приступовъ болей и съ прекращеніемъ ихъ—мутной). При операціи мочеточникъ оказался расширеннымъ и при ретроградномъ бужированіи свободно проходимымъ на всемъ протяженіи; рѣзко выраженныя явленія уретерита и пери-уретерита. Небольшой камень—на основаніи анализа—несомнѣнно вторичный.

5. Патолого-анатомическія измѣненія мочеточника.

Если камень асептическій и застрялъ въ мочеточникѣ недавно, то измѣненія его стѣнокъ могутъ быть незначительны. Въ области камня находятъ тогда небольшое раздраженіе и утолщеніе стѣнокъ мочеточника; вышележащій отдѣлъ мочеточника болѣе или менѣе растянутъ. При болѣе долгомъ пребываніи камня—реактивныя измѣненія болѣе выражены. На уровнѣ камня стѣнки мочеточника болѣе утолщены; ниже камня утолщеніе стѣнокъ можетъ производить впечатлѣніе, что просвѣтъ мочеточника шире нормальнаго; выше камня весь отдѣлъ мочеточника болѣе или менѣе растянутъ: лоханка и почка также принимаютъ участіе въ этомъ растяженіи.

[1]) К. В. Карафф-Корбуттъ. Значеніе мочеточниковъ въ этіологіи почечныхъ заболѣваній. Диссертація, Петербургъ. 1908, стр. 268 и 324.

Въ инфецированныхъ случаяхъ на уровнѣ камня стѣнки мочеточника находится въ состояніи хроническаго воспаленія. Слизистая гиперемирована, воспалена, иногда изъязвлена, или атрофирована; мышечный слой склерозированъ, адвентиція утолщена; вокругъ мочеточника развивается періуретеритъ, благодаря чему мочеточникъ сростается съ окружающими тканями.

Въ результатѣ инфекціи и давленія камня на стѣнку мочеточника могутъ образоваться язвы, которыя, если камень уйдетъ съ этого мѣста, заживаютъ и ведутъ къ рубцовой стриктурѣ. Въ рѣдкихъ случаяхъ образуются абсцессы, которые ведутъ къ образованію мочеточниковыхъ свищей. Таковые наблюдали Godlee, Thompson, Debout d'Estrées, и Albarran.

По своему отношенію къ мочеточнику Jeanbrau [1]) дѣлитъ камни на подвижные (mobiles), вколоченные (enclavés) и вставленные (enchatonnés).

Вколоченные камни задерживаются находящимся ниже съуженіемъ мочеточника; вставленные камни отличаются тѣмъ, что образуютъ себѣ въ стѣнкѣ мочеточника гнѣздо, дивертикулъ, гдѣ и помѣщаются, угрожая прободеніемъ истонченной стѣнки.

Какъ примѣръ такого вставленнаго камня, удаленнаго проф. С. П. Ѳедоровымъ, я приведу слѣдующее наблюденіе.

НАБЛЮДЕНІЕ 16.

Calculus ureteris dextri in diverticulo. Uretero-lithotomia.

Выздоровленіе.

С. Пир—овъ, 33 л., поступилъ въ Урологическій Институтъ 13/XII 1910 г. съ жалобой на гнойную мочу и боли въ правой поясничной и подвздошной области.

[1]) L. c. page 31.

Впервые острыя, сильныя боли въ правой подвздошной и поясничной области появились въ концѣ 1898 г. Въ теченіе перваго года приступы повторялись разъ 10 и безъ замѣтнаго повышенія t. Въ слѣдующемъ году приступы стали сопровождаться повышеніемъ t° до 39 и продолжались дня 2-3, а иногда до недѣли. Съ 1901 г. приступы усилились, t° доходила до 40°, сопровождались рвотой; приходилось лежать въ постели недѣли 2 и болѣе. Въ этомъ же году моча стала мутной, а во время приступовъ принимала красный оттѣнокъ. Всякое утомленіе, тряска, сильныя движенія, продолжительная ходьба, поднимание тяжести вызывали или сильный приступъ, или тупыя боли. Лечившіе врачи признавали аппендицитъ. Съ середины 1906 г. до октября 1907 г. приступовъ не было, что больной объясняетъ леченіемъ въ Абастуманѣ. Въ октябрѣ 1907 г. сдѣлался приступъ болей на столько сильный, что больной рѣшился на предложенную операцію—удаленіе отростка слѣпой кишки. Т° нѣсколько дней была выше 40°; до сихъ поръ такихъ ужасныхъ болей не было. Въ Харьковѣ, въ ноябрѣ былъ удаленъ отростокъ слѣпой кишки. Рентгенографія правой почки камня не обнаружила. Моча была мутная съ примѣсью крови. Черезъ 6 мѣс. послѣ операціи снова приступъ болей съ повышеніемъ t°, со рвотой; моча мутная съ примѣсью крови. Въ сентябрѣ 1908 г. приступъ повторился; въ мочѣ въ теченіе нѣсколькихъ дней было очень много гноя. Послѣ этого до марта 1909 г. приступы, съ небольшимъ повышеніемъ t°, повторялись недѣли черезъ 2-3. Затѣмъ мѣсяца три лечился промываніями пузыря, однако моча оставалась попрежнему мутной. Лѣто и осень до ноября безъ приступовъ. Въ ноябрѣ и январѣ 1910 г. снова приступы легкіе. Въ мартѣ сильнѣйшій приступъ, t° выше 40°, моча мутная, какъ черное пиво—дней 7; пролежалъ въ постели мѣсяцъ. Рентгенографія правой почки отрицательна. Затѣмъ приступы стали часто повторяться, почти каждые 10-15 дней, и больной принужденъ былъ по нѣсколько дней лежать въ постели. Больной уроженецъ Тифлисской губерніи, послѣднее время жилъ въ Иркутскѣ, откуда и пріѣхалъ для операціи.

St. pr. Средняго роста, худощавый. Сердце и легкія безъ

измѣненій. Прощупывается нижній полюсъ правой почки. Цистоскопія: отекъ сфинктера, отверстіе праваго мочеточника зіяетъ; края его какъ бы выворочены, вокругъ гиперемія. Катетеризація мочеточниковъ: катетры свободно проходятъ въ обѣ лоханки.

Моча изъ правой почки.

Кол.	28 к. с.
Уд. в.	1.010
Реакц.	кислая
Бѣлокъ	0,75%
Сахаръ	0,18%
Кр. кр. тѣльц.	знач. кол.
Лейкоц.	въ небольш. кол.

Моча изъ лѣвой почки.

Кол.	18 к. с.
Уд. в.	1.018
Реакц.	кислая
Бѣлокъ	0,46%
Сахаръ	0,75%
Кр. кр. тѣльц.	знач. кол.
Лейкоц.	въ небольш. кол.

Рентгенографія: въ области обѣихъ почекъ отрицательна; въ области праваго мочеточника—въ нижнемъ его отдѣлѣ—тѣнь отъ камня; въ правый мочеточн. введенъ металлическій бужъ и снова сдѣлана рентгенографія: въ тазовой части мочеточника ясная тѣнь отъ камня.

12/I 1911 г. подъ хлороформ. нарк. операція (С. П. Ѳедоровъ). Разрѣзъ передней брюшной стѣнки на палецъ отступя отъ sp. oss. ilii ant. sup. книзу и кнутри; наружный край m. recti разсѣченъ поперекъ; брюшина отслоена кнутри; выдѣленъ мочеточникъ; на 4 сант. отъ мѣста впаденія его въ пузырь—прощупывается камень, сидящій въ дивертикулѣ мочеточника; стѣнка дивертикула разрѣзана надъ камнемъ, и камень, величиною съ крупный бобъ, удаленъ; разрѣзъ зашитъ 5-ю кэтгутовыми швами. Вставленъ тампонъ къ нижней части мочеточника. Разрѣзъ покрововъ частично зашитъ. Повязка. 8/II выписался здоровымъ.

Описаніе камня. Камень, по формѣ похожій на финиковую косточку, продолговатый. Поверхность крупнобородавчатая, цвѣтъ темно-коричневый. Размѣры: 3×1,5×1 сант. Вѣсъ—4,1 грамм.

Ниже камня въ инфецированныхъ случаяхъ находятъ съуженіе мочеточника отъ утолщенія его стѣнокъ, или даже полное, въ рѣдкихъ случаяхъ (Allbarran), зараженіе мочеточника, какъ результатъ воспалительнаго процесса.

Надъ камнемъ мочеточникъ растянутъ, иногда очень значительно, до размѣровъ толстой кишки, какъ въ случаяхъ Heresco, Israel'я и др., о которыхъ упоминаетъ Jeanbrau [1]). Чаще всего стѣнки мочеточника утолщены; вокругъ него развивается склеро-липоматозный пери-уретеритъ, благодаря чему иногда совершенно не удается изолировать мочеточника. Въ очень рѣдкихъ случаяхъ стѣнки его бываютъ ломки.

6. Пери-и паранефритъ.

Въ асептическихъ случаяхъ почти всегда находятъ бо́льшее, или мѣньшее разростаніе жировой ткани, главнымъ образомъ, позади почки и въ области лоханки. Стѣнки лоханки утолщаются, благодаря чему при операціи не всегда удается прощупать въ ней камень.

Въ инфецированныхъ случаяхъ реакція со стороны фиброзной и жировой капсулы бываетъ выражена еще сильнѣе. Г. Г. Стромбергъ [2]) различаетъ слѣдующія патологоанатомическія разновидности паранефрита: а) фиброзно-склеротическій; в) фиброзно-липоматозный; с) гнойный.

а) Фиброзно-склеротическій паранефритъ состоитъ въ утолщеніи capsulae proprie на счетъ превращенія жировой капсулы въ толстую фиброзную скорлупу. Въ этихъ случаяхъ при операціяхъ попытка подойти къ почкѣ, обыкновенно атрофированной, иногда кончалась полной неудачей, вслѣдствіе тѣхъ непреодолимыхъ трудностей, которыя создаются плотными сращеніями съ сосѣдними органами, что можетъ подтвердить слѣдующее наблюденіе.

---

[1]) L. c. page 38.

[2]) Г. Г. Стромбергъ. Анатомо-клиническое изслѣдованіе забрюшинной клѣтчатки и нагноительныхъ процессовъ въ ней. Диссертація. Петербургъ. 1909. стр. 305.

НАБЛЮДЕНІЕ 17.

Nephrolithiasis, peri-paranephritis fibrosa s. sclerosa dextra. Incisio. Status idem.

М. ф.-Цит—еръ, 32 л. капитанъ сапернаго баталіона поступилъ въ клинику проф. С. П. Ѳедорова 5/II 1908 г. съ жалобой на боли въ спинѣ, особенно справа, и мутную мочу.

8 л. страдаетъ почечными коликами на почвѣ камней. Въ 1900 г. первый приступъ въ теченіе сутокъ (рвота); моча до приступа мутновата, во время приступа она стала совершенно чистой, послѣ приступа начали выдѣляться слизистыя пробки съ мелкими камешками, моча стала опять мутной. Въ теченіе 18 л. было 10 такихъ приступовъ.

Въ настоящее время боли въ спинѣ, особенно справа, въ области почки, при томъ сильнѣе въ лежачемъ положеніи, чѣмъ при ходьбѣ. Въ области правой почки прощупывается инфильтрація, соотвѣтственно нижнему полюсу ея. Постукиваніе со стороны спины болѣзненно. Остальные органы нормальны. Имѣется паховая грыжа справа, развившаяся послѣ прыжка. Моча желтоватая, мутная, въ ней отстаивается осадокъ въ 1 с. бѣлаго цвѣта; кол.—1100 к. с.; реакція кислая; уд. в. 1.012; бѣлка—0,5‰; въ осадкѣ много гнойн., тѣл. кристаллы мочекисл. солей.

Троекратная катетеризація мочеточниковъ дала одни и тѣ же результаты. Въ правый мочеточникъ катетръ проходилъ лишь на глубину 12-15 с.; въ лѣвый—свободно до лоханки.

Анализъ мочи, взятой отдѣльно изъ каждой почки 18/II 1908 г.; подъ кожу 0,01 флоридзина; моча собиралась въ теченіе 1,25 ч.

Правая почка.		*Лѣвая почка.*	
Количество	60 к. с.	Количество	105 к. с.
Прозрачность	довольно знач. муть	Прозрачность	незнач. муть
Уд. вѣсъ	1.002	Уд. вѣсъ	1.005
Реакція	кислая	Реакція	кислая
Бѣлокъ	0,5‰	Бѣлокъ	одна замѣтные слѣды
Сахаръ	0,21%	Сахаръ	0,42%
Лейкоциты	въ знач. кол.	Лейкоциты	въ небольш. кол.
Цилиндры	нѣтъ.	Цилиндры	нѣтъ

Двукратная рентгенографія показала въ области правой почки 3 тѣни, 4-ая видна была по ходу мочеточника нѣсколько выше гребенка подвздошн. кости.

11/III 1908 г подъ хлороформно-эфирнымъ наркозомъ—операція (проф. С. П. Ѳедоровъ). Косой поясничный разрѣзъ; мышцы воспалительно инфильтрованы; осторожными разрѣзами дошли до жировой капсулы, представлявшей собою мозолистую, хрящевой плотности, ткань; разсѣкая послѣднюю, попали въ полость съ 3 к. с. мутной жидкости и съ зеленоватыми крошковатыми массами. Стѣнка этой полости выстрижена. Книзу мозолистая ткань переходила по ходу мочеточн. въ тяжъ, по вскрытіи котораго въ продольномъ направленіи найдена также полость, выполненная грануляціями; послѣднія выскоблены. Почку среди мозолистой ткани найти не удалось; камней не найдено. Тампоны.

Послѣ операціи моча первые дни была чище; повязка значительно промокала, запахъ отдавалъ мочей; въ виду этого вставлена въ верхнюю полость абсцесса дренажная трубка. Запахъ мочи въ повязкѣ скоро исчезъ, но отдѣленіе оставалось обильнымъ съ затхлымъ запахомъ; грануляціи въ ранѣ очень пышныя, но вялыя, выскабливались 2 раза. Самочувствіе больного очень хорошее. 5/IV—цистоскопія: отверстіе праваго мочеточн. не измѣнено; изъ него выдѣляется время отъ времени капля гноя; изъ лѣваго мочеточн.—нормальное выдѣленіе мочи; катетръ въ правый мочеточн. входитъ на 6-7 с. 11/IV. Индигокарминовая проба: изъ отверстія лѣваго мочеточн. окрашенная моча показалась черезъ 8 мин.; изъ праваго—черезъ 20 мин. никакой окраски, а лишь двукратное выдѣленіе капли гноя. 19/IV удалось провести въ правую лоханку катетръ № 7, черезъ который выдѣлилась гнойная жидкость. Лоханка вмѣщаетъ около 40 к. с. жидкости, промыта борной водой, а потомъ растворомъ ляписа (1:500). 21/IV такое же промываніе лоханки. Послѣ этого больной, прогуливаясь по палатѣ, почувствовалъ острую почечную колику и знакомое ему ощущеніе проскальзыванія камня по мочеточнику въ пузырь; помочившись, онъ нашелъ въ мочѣ шероховатый камень съ горошину и песокъ. Рана постепенно выполнилась и съузилась. Рентгеновскій снимокъ

опять далъ тѣнь въ области правой почки. Моча продолжаетъ быть мутной съ гнойн. осадкомъ, несмотря на промываніе пузыря и правой лоханки. 21/V выписался съ совѣтомъ оперировать почку осенью.

в) Фиброзно-липоматозный паранефритъ по Israël'ю представляетъ ирритативную гиперплязію жировой ткани, окружающей въ видѣ capsula adiposa почку. Жировая капсула въ этихъ случаяхъ можетъ достигать огромныхъ размѣровъ, увеличиваясь вся, или разростаясь преимущественно въ области hilus'a.

Hallé указалъ, что такой паранефритъ, сдавливая сосуды почки, можетъ вызвать значительное ихъ съуженіе. Разростаясь вдоль сосудовъ и чашечекъ, жировая ткань проникаетъ въ почечную паренхиму и замѣщаетъ ее. На разрѣзѣ въ такихъ случаяхъ почка оказывается частично замѣщенной жиромъ. Въ конечной стадіи это замѣщеніе можетъ сдѣлаться полнымъ, и тогда, вмѣсто почки, находятъ только жировую массу и среди нея камни. Разростаясь вдоль мочеточника, жировая масса вызываетъ его съуженіе. Такихъ случаевъ въ литературѣ описано много, но я ограничусь указаніемъ на случай С. П. Ѳедорова [1]) и приведу наши наблюденія.

НАБЛЮДЕНІЕ 18.

Nephrolithasis dextra. Paranephritis fibrolipomatosa Nephrectomia.

Выздоровленіе.

М. Мал—кая, жена сенатора, 50 л., поступила 21/III 1910 г. въ Гинекологическій Институтъ съ жалобой на боли въ правомъ подреберьи и на мутную мочу. Отецъ умеръ 80 л. отъ воспаленія легкихъ, мать умерла 77 л. отъ камней печени. Въ дѣтствѣ была слабой и часто прихварывала. Регулы съ

[1]) С. П. Ѳедоровъ. Случай nephrolithiasis съ обильнымъ разрастаніемъ лохматаго жира въ больной почкѣ. Хир. Лѣт. 1893 г., № 5.

13 л., 20 л. вышла замужъ. Въ первый же годъ выкидышъ на 3 мѣс., послѣ котораго долго хворала. Дѣтей не имѣла. На 26 г. перенесла тяжелый брюшной тифъ. Настоящая болѣнь появилась лѣтъ 20 т. н. Внезапно, послѣ ѣзды по тряской дорогѣ, появились сильныя колики въ правой почкѣ, державшіяся около сутокъ. Вскорѣ врачи отправили больную въ Карлсбадъ, гдѣ она лечилась 6 нед., однако, особаго облегченія не получила. По возвращеніи изъ-заграницы, послѣ сильнаго приступа правосторонняхъ почечныхъ коликъ, вышелъ камень съ горошину, послѣ чего боли прекратились. Въ теченіе слѣдующихъ 4 л. больная каждое лѣто ѣздила въ Карлсбадъ на 5—6 нед. и чувствовала себя отлично. Внезапно сдѣлался приступъ коликъ въ правой почкѣ, длившійся 3 дня и закончившійся отхожденіемъ камня съ горошину. Черезъ 2 г. третій приступъ въ теченіе 3 дн., закончившійся тоже отхожденіемъ камня съ горошину. Въ апрѣлѣ 1909 г., послѣ продолжительной ѣды, 4-ый приступъ, длившійся 3 дня, при чемъ съ мочей вышло много крови. Въ маѣ—5-ый приступъ съ гематуріей въ теченіе недѣли. Послѣ этого больная поѣхала въ Карлсбадъ на 6 нед. Черезъ 2 нед. леченія появились колики въ области желчнаго пузыря со рвотой, длившіяся 12 ч. Не смотря на леченіе въ Карлсбадѣ больная чувствовала себя плохо, страдая тупыми болями въ области правой почки. Лѣто провела въ имѣніи, гдѣ 2 раза былъ приступъ коликъ въ правой почкѣ. Въ октябрѣ вернулась въ Петербургъ, и съ этого времени держатся тупыя боли въ правой почкѣ. Въ декабрѣ сдѣлался приступъ коликъ въ области желчнаго пузыря, сопровождавшійся легкой желтухой, который подъ вліяніемъ леченія прекратился въ концѣ декабря. Въ началѣ февраля 1910-г. рентгенографіей обнаруженъ большой вѣтвистый камень въ правой почкѣ, слѣва—отрицательно. Въ началѣ марта послѣдній приступъ сильнѣйшихъ почечныхъ коликъ, длившійся 5 ч.

St. pr. Больная очень полная женщина. Легкія и сердце безъ особыхъ измѣненій, селезенка не увеличена, не прощупывается, въ правомъ подреберьи прощупывается опухоль, больше кулака величиною, плотная, подвижная при дыханіи, гладкой поверхности, болѣзненна при давленіи.

Катетеризація мочеточниковъ: изслѣдована моча изъ лѣвой почки: Уд. в.—1.018; кислой реакціи; бѣлку—0.9‰; лейкоциты—3—5 въ полѣ зрѣн. м.; красн. кров. тѣл.—на все п. зр. м. (артефакты: вначалѣ моча шла совершенно прозрачной, затѣмъ появилась примѣсь крови); кристаллы оксалатовъ—до 30 въ п. зр. м.

24/III подъ гедональ-хлороформнымъ наркозомъ операція (проф. С. П. Ѳедоровъ). Косой искривленный поясничный разрѣзъ Guyon'a, длиною около 25 с. Обнажена почка. Жировая капсула сильно развита, довольно плотно срощена съ фиброзной. Сама почка немного увеличена и сидитъ высоко подъ ребрами, вслѣдствіе чего выдѣленіе верхняго полюса было значительно затруднено. Послѣ выдѣленія и выниванія почки въ рану оказалось при ощупываніи, что она вся плотно набита камнями, которые прощупываются у самой поверхности ея; почечная паренхима сильно истончена. Послѣ выдѣленія изъ толстаго, довольно плотнаго слоя жировой ткани, мочеточникъ оказался нормальнымъ; онъ перерѣзанъ между Кохеровскими пинцетами; периферическій конецъ перевязанъ, прижженъ карболовой кислотой и опущенъ въ рану. Вокругъ мочеточника и лоханки громадное количество плотной жировой ткани. Вся эта масса отчасти тупо, отчасти ножницами выдѣлена; сосуды почки изолированы, на нихъ наложенъ кленмъ проф. С. П. Ѳедорова, сосуды перерѣзаны, и почка съ лоханкой и верхнимъ отрѣзкомъ мочеточника удалена. Сосуды изолированно перевязаны кэтгутомъ, наложено, кромѣ того, двѣ общихъ лигатуры, и кленмъ снятъ. Въ рану заведено 3 марлевыхъ тампона; повязка. Послѣопераціонный періодъ осложнился нагноеніемъ въ швахъ, вслѣдствіе чего нижній конецъ раны пришлось раскрыть. Суточн. кол. мочи колебалось отъ 400 до 1300 к. с.

14/V больная выписалась домой съ хорошо грануляирующей раной, которая въ началѣ іюня окончательно зарубцевалась.

Описаніе препарата. Удаленная почка продолговатой формы, нерѣзко дольчата, нѣсколько бугриста, мѣстами на поверхности имѣются втяженія звѣздчатой формы. Въ области хилюса, лоханки и удаленной части мочеточника—огромное количество плотной жировой

ткани по объему нѣсколько больше самой почки. Длина этой жировой ткани 15 с., толщина 8 с.. размѣры самой почки 14×5×4, 5 с. длина удаленной части мочеточника 8 с. При секціонномъ разрѣзѣ, проведенномъ по выпуклому краю почки черезъ лоханку и по всей длинѣ мочеточника, оказалось слѣдующее: слой почечной паренхимы сильно истончент, толщиной 1-1,5 с. Мозговой и кортикальный слои

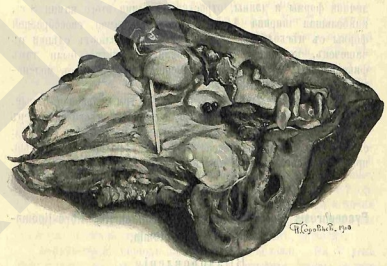

Рис. 23.
2/3 натуральн. величины.

нерѣзко отграничены. Мозговой слой почти исчезъ, сосочки мѣстами совершенно атрофировались, мѣстами сохранились отъ нихъ очень незначительные участки. Лоханка и чашечки растянуты и представляютъ рядъ полостей, широко сообщающихся между собою. Слизистая лоханки и мочеточника инъецирована и катарально воспалена. Вокругъ лоханки и мочеточника обильное развитіе плотной жировой ткани въ видѣ узловъ, которая сдавливаетъ лоханку и мочеточникъ. На разрѣзѣ видно, что жировая ткань проросла па-

ренхиму почки и мѣстами замѣстила ткань почки.

Лоханка и всѣ чашечки выполнены камнями различной формы и величины. При разрѣзѣ почки и промываніи ее водой часть мелкихъ камней была выброшена сильной струей воды и утеряна. Число оставшихся камней равно 6. Самый большой изъ нихъ, занимавшій верхнюю чашечку и всю лоханку, представляется въ видѣ оленьяго рога съ 7-ю, различной формы и длины, отростками. Длина этого камня 8 с., наибольшая ширина 4 с.; 2 другихъ камня своеобразной формы съ нѣсколькими отростками представляютъ слѣпки съ чашечекъ, которыя они выполняли, и плотно были тамъ фиксированы. 3 остальныхъ камешка величиною съ маленькую горошину каждый (рис. 23).

Анализъ камня: вѣсъ—19,7 грм.; красновато-бурый, твердый, съ гладк. поверхностью; содержитъ нѣсколько ядеръ изъ мочев. к-ты съ небольш. примѣсью уратовъ и со слѣд. оксалатовъ; остальн. масса сост. изъ уратовъ съ небольш. примѣсью оксалатовъ и прослоекъ изъ мочев. к-ты.

НАБЛЮДЕНІЕ 19.

Pyonephrosis calculosa dextra. Paranephritis fibro-lipomatosa. Nephrectomia.

Выздоровленіе.

М. Мих—на, 46 л., поступила въ клинику проф. С. П. Ѳедорова 27/III 1910 г. съ жалобой на боли въ прав. боку и мутную мочу.

Считаетъ себя больной 8 л. 4 г. т. п. впервые замѣтила мутную мочу и боль при мочеиспусканіи.

St. pr. Легкія безъ измѣненія; сердце не увеличено, при выслушиваніи глухіе тоны; печень и селезенка не прощупыв. Правая почка увеличена, ясно прощупыв. нижняя ея половина, очень плотная, почти не смѣщающаяся при дыханіи, болѣзненна; лѣвая почка не прощуп. не болѣзненна. Мочится разъ 10 въ сутки съ болью. При цистоскопіи: сильная гиперемія слизистаго пузыря, особенно въ области отверстія прав. мочеточн.; скопленіе гнойн. массъ на днѣ пузыря. Отверстія мочеточн. хорошо выражены. Катетръ въ прав. мочеточн. прошелъ только на 1 с.; лѣвый мочеточн. катетеризированъ; изъ лѣв. почки выдѣляется прозрачн. моча; изъ прав. мочеточ. густая, гнойн., временами съ кровью, моча Рентгенографія: справа—тѣнь отъ камня съ отростками; слѣва—отрицательно. Свертываемость крови замедлена до 4 м. 11 с. (въ нормѣ—2 м. 30 с.).

1/IV 1910 г. Операція подъ внутривенным гедоналовымъ наркозомъ (проф. С. П. Ѳедоровъ). Косой поясничн. разрѣзъ съ прав. стороны. Жировая капсула склерозирована и плотно срощена съ фиброзной капсулой почки, такъ что объ онѣ представл. одинъ общій слой, плотно срощенный съ остатками сильно измѣненной почечн. паренхимы. Вылущеніе почки изъ этой общей капсулы было очень трудно и въ нѣкот. участкахъ почка была разорвана; выдѣлился грязно-сѣрый, вонючій гной, и было удалено нѣсколько обломковъ камня. Вывихнуть почку въ рану не удалось, т. к. хилюсъ былъ сморщенъ и совершенно не растяжимъ. При выдѣленіи почки разорвался сосудъ, появилось сильное кровотеченіе, кот. было остановлено тампонадой. Наложенъ клеммъ проф. С. П. Ѳедорова, въ кот. захвачена часть лоханки и почка изсѣчена. Ножка тщательно перевязана кэтгутомъ, заведены тампоны, частичн.-двухъэтажн. швъ покрововъ, повязка.

Послѣоперац. періодъ протекалъ съ осложн. На 7 день сняты швы; на 10 день, вслѣдствіе нагноенія, пришлось всю рану расширить и тампонировать. Рана очень медленно очищалась и вяло грануловала, все время изъ нея выдѣлялся гной. Въ концѣ іюля у больной все еще имѣлся свищъ, изъ кот. выдѣлялся гной и временами бывала боль. 29/III больная выписалась съ зарубцевавшейся раной, жалуясь на боль въ лѣвомъ боку.

Описаніе препарата: прав. почка представл. рѣзко измѣненной; макроскоп. нормальной паренхимы не видно, поверхность почки сильно бугриста. Въ нѣкот. мѣстахъ паренхима разорвана и видно, что она истончена до 1—2 мм. Вся почка, собственно говоря, представл. собою комъ плотной склерозированной жировой ткани. Размѣры: 12×7×2,5 с.

При разрѣзѣ почки черезъ лоханку видно, что вся почка превращена въ сплошную массу плотной жиров. ткани, что почечн. паренхимы остались лишь слѣды въ корков. слоѣ. Почка представл. собой какъ бы мѣшокъ, стѣнки кот. сост. изъ плотн. жиров. ткани; полость этого мѣшка раздѣлена



Рис. 24.
2/3 натуральн. величины.

перегородками, довольно толстыми, на рядъ, сообщающихся между собою полостей, въ кот. находились камни, гной и песокъ. (Рис. 24).

Анализъ камня: камень сост. главн. образ. изъ фосфорн. кисл. и углекисл. кальція; вѣсъ—5 грм.

c) Гнойные процессы въ окружности почки Г. Г. Стромберъ дѣлитъ на двѣ группы: на абсцессы перирепальные (perinephritis purulenta) и флегмоны параренальныя (paranephritis purulenta). При первыхъ—гной скопляется между поверхностью паренхимы и собственной капсулой почки; при вторыхъ—происходитъ гнойное воспаленіе жировой капсулы. При операціи надо помнить, что эти осложненія обыкновенно сопровождаютъ калькулезный піонефрозъ, который тоже необходимо вскрыть.

Въ рѣдкихъ случаяхъ можно встрѣтить сразу и гнойный перинефритъ и гнойный паранефритъ; между ними, въ видѣ перегородки, расположена растянутая фиброзная капсула, которую можно ошибочно принять за почку. Albarran приводитъ наблюденіе, гдѣ хирургъ, вскрывая гнойный перинефритъ, подумалъ, что онъ разрѣзалъ почку; Albarran'у пришлось снова оперировать, чтобы вскрыть піонефрозъ.

7. Сопутствующія нефролитіазъ заболѣванія почки и мочеточника.

Комбинированное заболѣваніе почки туберкулезомъ и камнями наблюдали проф. С. П. Ѳедоровъ [1]), Kümmell, Pagès, проф. В. А. Оппель [2]), случай котораго привожу ниже, Hagenbach, Nicolich и др. Проф. С. С. Зимницкій [3]) описалъ случай нефролитіаза и сифилиса; Israel—случай первичнаго актиномикоза почки съ камнями. М. П. Кончаловскій [4]) приводитъ свой случай первичнаго рака

[1]) С. П. Ѳедоровъ. Къ вопросу о туберкулезѣ почекъ. VII Пироговскій съѣздъ.

[2]) В. А. Оппель. Бугорчатка почекъ. Труды Госп. Хир. Клин. проф. С. П. Ѳедорова. Т. I. 1906, и Folia Urolog. V. I, № 4, 1907, S. 447.

[3]) С. С. Зимницкій. Практ. Врачъ, № 35—37, 1909.

[4]) М. П. Кончаловскій. Почечные камни и первичный ракъ лоханокъ. Мед. Обозр. № 8, 1909.

почечной лоханки, развившагося на почвѣ калькулезнаго піэлита и нѣсколько подобныхъ же наблюденій изъ иностранной литературы; В. Н. Деревенко [1]) приводитъ изъ литературы нѣсколько случаевъ папиллярныхъ новообразованій лоханки и мочеточника въ сочетаніи съ камнями; Grossglick описалъ интересный случай, гдѣ въ дистопированной почкѣ, удаленной при операціи, были найдены гипернефрома и камень.

Berard и Bussy нашли на вскрытіи больной, погибшей послѣ операціи—холецистостоміи, камни въ мочеточникахъ и въ правой лоханкѣ.

Въ двухъ, изъ нижеприводимыхъ наблюденій, были найдены туберкулезъ и камни; въ третьемъ—камень и гипернефрома.

НАБЛЮДЕНІЕ 20.

Pyonephrosis calculosa et tuberculosis renis sinistri. Paranephritis purulenta. Nephrectomia.

Выздоровленіе.

М. Нищ—ко, 57 л., поступила въ общину Христа Спасителя 5/IV 1905 г. съ жалобой на боли въ лѣвомъ боку, повышенную t° и гной въ мочѣ. Рожала 5 разъ, имѣла 2 выкидыша, послѣ кот. хворала недолго. Въ семьѣ туберкулеза нѣтъ. 4 г. т. н. перенесла тифъ, въ теченіе кот. развилось воспаленіе почекъ (февраль 1900 г.). Въ 1901 г. повторилось (обострилось) воспаленіе почекъ, пролежала съ мѣсяцъ, лечилась горячими ваннами. 3/XII 1904 г. появился знобъ, повышеніе t°, гнойная моча, боль въ лѣвой поясничной области. Пролежала съ мѣсяцъ. Въ январѣ встала и почувствовала себя вполнѣ хорошо. Въ мартѣ 1905 г. снова ухудшеніе: знобъ, жаръ. Опредѣлена опухоль въ области лѣвой почки. Моча стала опять мутной, боли въ лѣвой поясничной области

[1]) В. Н. Деревенко. Къ вопросу о папиллярныхъ новообразованіяхъ лоханки и мочеточника. Русск. Хир. Арх., 1908, кн. 5.

достигли сильной степени. Мочеиспусканіе: часа черезъ 2 днемъ и 2-3 раза за ночь. Съ этого времени не покидаетъ постели.

St. pr. Умѣреннаго питанія, п. 120, въ лѣвой верхушкѣ старый туберкулезный процессъ. Въ области лѣвой почки опухоль, въ 2 кулака, неподвижная, плотно-упругой консистенціи. Правая почка прощупывается легко—она увеличена, плотновата. Моча 1/IV 1905 г.: кол.—65 к. с., цв.—янтарно-желт., прозрачность—весьма обильная муть, уд. в. 1,018; реакц.—кислая. бѣлокъ—1,5‰, желчные пигменты—слѣды; индиканъ—въ значит. кол.

Макро-и микроскоп. изслѣд.:—осадокъ очень больш., гноевидн., тянущ. въ нити, плоск. эпит.—въ незначит. кол. Красн. кров. тѣл. въ незначит. кол. Лейкоциты—въ очень больш. кол. Цилиндровъ и солей—нѣтъ. При бактеріоскоп. изслѣд. мочи палочки Коха не обнаружены.

7/IV подъ кокаиномъ (проф. С. П. Ѳедоровъ), вскрыты 3 абсцесса въ околопочечной клѣтчаткѣ, причемъ одинъ изъ разрѣзовъ проникъ въ почечную ткань—выпущенъ гной изъ почки. Послѣ операціи t° не упала, колеблясь отъ 37°—39°.

При микроскоп. изслѣд. кусочка почки (прив.-доц. И. П. Коровинъ) по мѣстамъ найдено хронич. интерстиціал. воспаленіе, по мѣстамъ же—остр. гнойн. воспаленіе. При этомъ почечные канальцы по мѣстамъ представляются сильно расширенными (hydronephrosis). При бактеріоскоп. изслѣд. кусочка почки найдено очень ограничен. кол. (2-3 на 10-15 срѣзахъ) палочекъ, по формѣ и окраскѣ не отличающ. отъ палочекъ Коха.

9/IV.—Моча янтарно-желт. цв., съ незнач. мутью, уд. в.—1.014, кисл. реакц., со слѣдами бѣлка. Въ осадкѣ: отдѣльн. плоск. эпитель. клѣтки, много лейкоцит. „При бактеріоскоп. изслѣд. осадка мочи найдены въ небольш. кол. палочки, по формѣ и окраскѣ не отличающ. отъ палочекъ Коха“ (И. П. Коровинъ).

12/IV. Катетеризація обоихъ мочеточниковъ. Такъ какъ черезъ введенные въ мочеточники катетры въ теченіе 2 ч. не получилось ни капли мочи, то моча изъ правой почки получена при помощи раздѣлителя Luys'a. Моча правой почки:

кол.—14 к. с., янтарно-желт., мутн., кисл. реакц., уд. в.—1,026, бѣлокъ—слѣды. Макро-и микроскоп. изслѣд. осадка: осадокъ небольш., въ немъ немного лейкоцит., мало красн. кров. шариковъ, эпителіальные и гіалиновъ. цилиндры. Изъ лѣвой почки ничего не получено.

14/IV. Подъ эфиромъ nephrectomia sinistra (В. А. Оппель). Почка сильно срощена съ окружающими тканями, удалена вмѣстѣ съ фиброзно перерожденной жировой капсулой. Къ концу операціи больная безъ пульса. На hilus renis наложенъ зажимъ, почка отсѣчена, зажимъ оставленъ à demeure. Тампонада. Подкожное вливаніе физіологическаго раствора, коффеина, камфоры. T° веч. 38,3°, пульсъ не прощупывается. 15/IV мочи 300 к. с., пульсъ едва прощупывается, 140. 16/IV. Зажимъ снятъ, кровотеченія нѣтъ, рана чиста. 20/IV моча янтарно-желт. съ незначит. мутью, уд. в.—1.012, слабощелоч., безъ бѣлка. Первыя 3 нед. послѣ операціи t° вечеромъ поднималась выше 38°, доходила до 39,2°. 1/V моча: янтарно-желт. съ едва замѣтн. мутью, уд.в.—1,020, кислой реакціи, со слѣдами бѣлка. Осадокъ небольш.; подъ микроск.—лейкоциты въ небольш. кол. При бактеріоск. изслѣд. найдены палочки Koch'a небольш. группами (по 5—10). Въ іюнѣ больная выписалась съ незначит. раной и уѣхала въ Алупку. Въ октябрѣ чувствовала себя совсѣмъ здоровой. Въ началѣ 1908 г., по свѣдѣніямъ, больная оставалась вполнѣ здоровой.

Изсѣченная почка представляла собой піонефротическій мѣшокъ, наполненный вонючимъ гноемъ. Въ лоханкѣ, закупоривая мочеточникъ, сидѣлъ камень-фосфатъ.

Микроскоп. изслѣд. кусочковъ изъ удаленной почки: „по мѣстамъ найдено значит. развитіе соединит. ткани со склерозомъ нѣкот. сосудовъ, по мѣстамъ же наблюдается острое гнойн. воспаленіе и образованіе туберкуловъ. При этомъ почечные канальцы по мѣстамъ представляются сильно расширенными (hydronephrosis), а по мѣстамъ закрытыми гіалиновыми цилиндрами. При бактеріоск. изслѣд. кусочка почки найдено незначит. кол. палочекъ, по формѣ и окраскѣ не отличающихся отъ палочекъ Коха“ (И. П. Коровинъ).

Анализъ камня. Камень чернобур. цв., одинаково

окрашенъ, какъ на разрѣзѣ, такъ и сверху. Вѣсъ—2,1 грм. Составъ: фосфорно-кисл. известь и магнезія, мочекисл. натръ и калій, мочев. к—та, ксантинъ, цистинъ, фосфорно-кисл. желѣзо, кремневая к—та. При сжиганіи развивается своеобразный запахъ не вполнѣ схожій съ запахомъ жженаго рога.

НАБЛЮДЕНІЕ 21.

Pyonephrosis calculosa et tuberculosis renis dextri. Pyelonephritis calculosa sinistra. Nephrotomia. Nephrectomia secundaria.

Смерть.

С. Бир—на, 35 л., поступила въ клинику проф. С. П. Ѳедорова 9/XI 1909 г. съ жалобой на боль и опухоль въ правомъ боку и на мутную мочу. Вѣсъ при поступленіи—2 п. 31 ф. Отецъ умеръ, когда больная была еще маленькой; потому она не можетъ указать, отъ какой болѣзни. Мать жива, слабаго здоровья; сестры здоровы. Въ дѣтствѣ больная перенесла корь, скарлатину, а на 16 г.—брюшной тифъ; была всегда малокровной и страдала головными болями. Первые регулы на 18 г.; приходили черезъ 3 нед., по 2-3 дня, скудные, безъ боли. На 22 г. вышла замужъ; черезъ годъ—первые нормальные роды. Всего родила въ срокъ 4 раза; кромѣ того, было 2 выкидыша на 3 м. Изъ дѣтей: 2 умерли (воспаленіе мозга, воспаленіе кишекъ), 2 живы и здоровы.

2 г. т. н. больная вынала изъ саней и ушибла правый бокъ; однако, сильной боли не почувствовала и могла еще проѣхать на лошадяхъ 60 верстъ. Пріѣхавъ домой, слегла, появился ознобъ и t° до 39,5°. Такъ продолжалось съ недѣлю. Болей въ боку не чувствовала, моча оставалась нормальной, чистой, безъ примѣсей. Черезъ 2 мѣс. послѣ ушиба сильная боль въ поясницѣ, моча стала мутной съ примѣсью крови и съ большимъ количествомъ осадка; частые позывы на мочеиспусканіе, t° все время—38°-39,5°. Больная принуждена была пролежать въ постели 3 мѣс.

Въ это же время появились боли въ правомъ боку, отдававшія въ правую ногу и паховую область. Вскорѣ замѣтила въ правой половинѣ живота опухоль, которая въ лежачемъ положеніи чаще всего прощупывалась въ правой подвздошной области. Иногда больной самой удавалось эту опухоль вправлять въ правое подреберье. Въ іюлѣ 1908 г. опухоль перестала смѣщаться, и больная всегда могла ее прощупать въ лежачемъ положеніи въ правомъ подреберьи. Опухоль при надавливаніи стала болѣзненной. Моча попрежнему очень мутная, временами поднималась t^0, держалась недѣлю, двѣ высокой и потомъ падала до нормы. Сильныхъ приступовъ боли не было, но больная постоянно испытывала колющую боль въ области опухоли. За время болѣзни сильно похудѣла.

St. pr. Легкія и сердце безъ особыхъ измѣненій. Селезенка и печень не увеличены, не прощупываются.

Правая почка опущена, ясно прощупывается, очень болѣзненна, увеличена и почти неподвижна. Лѣвая почка не прощупывается, но область ея при надавливаніи нѣсколько болѣзненна.

Анализъ суточной мочи: кол.—1200 к. с.; реакція — кислая. Подъ микроскопомъ: зернистые цилиндры, эпителій лоханокъ, масса гнойн. тѣл. При бактеріоскоп. изслѣдов. найдена только одна палочка, очень похожая на палочку Коха и масса различныхъ кокковъ.

При цистоскопіи (Д. П. Кузнецкій) слизистая пузыря представляетъ явленіе нерѣзкаго хроническаго катарральнаго воспаленія, сфинктеръ нѣсколько отеченъ. Отверстіе лѣваго мочеточника круглой формы особыхъ измѣненій не представляетъ, періодически сокращается. Отверстіе праваго мочеточника гиперемировано, зіяетъ, круглой формы, изъ него постоянно въ видѣ струйки вытекаетъ густой гной. Одновременная катетеризація обоихъ мочеточниковъ: катетръ № 6-й введенъ на высоту 10-15 с. Въ теченіе часа справа ничего не вытекло, слѣва—75 к. с. слегка мутной мочи, при микроскоп. изслѣдованіи которой найдено: эпителій лоханки и небольш. кол. лейкоцит.; бѣлка—слѣды; реакція кислая. На

рентгеновскихъ снимкахъ съ обѣихъ почекъ—рѣзкія тѣни отъ камней въ обѣихъ почкахъ. Въ послѣдующіе дни рентгенографія повторена еще 2 раза и съ тѣмъ же положит. результатомъ. Черезъ 2 нед. послѣ поступленія въ клинику произведено изслѣдованіе функціональной способности почекъ при помощи экспериментальной поліуріи (Д. П. Кузнецкій). Въ правый мочеточникъ вставленъ катетръ № 6-й, въ пузырь мягкій катетръ № 16-й. За 2 часа изслѣдованія изъ правой почки ничего не получилось, хотя при цистоскопіи и этотъ разъ ясно видно было выдѣленіе гноя изъ праваго отверстія мочеточника.

Изъ лѣвой почки получено: въ первые полчаса: количество—35 к. с. Реакція—слабо кислая. Уд. вѣсъ—1.004. Прозрачн.—довольно чистая. II—полчаса: количеств.—50 к. с. Реакція—слаб. кислая. Уд. вѣсъ 1.003. Прозрачн.—мутная. III—полчаса: колич. 60 к. с. Реакція—слабокислая. Уд. вѣсъ — 1.005. Прозрачн. — мутная. VI полчаса: колич. 40 к. с. Реакція—слабо-кислая. Уд. в.—1.006. Прозрачн.-мутная.

Подъ кожу вприснуть былъ флоридзинъ—0,01. Подъ микроскоп.: масса лейкоцит., эпителій мочев. пузыря и въ незначит. кол. красн. кров. тѣл. Сахаръ найденъ во всѣхъ 4-хъ порціяхъ мочи.

Въ теченіе 16 дней, протекшихъ со дня поступленія больной въ клинику вплоть до операціи, t^0 была повышена и иногда доходила по вечерамъ до $38,5^0$. Суточ. кол. мочи колебалось отъ 650 до 1690 к. с.; аппетитъ и сонъ плохой. 25/XI 1909 г. подъ хлороформ. операція (Д. П. Кузнецкій). Обычнымъ косымъ поясничнымъ разрѣзомъ, длиною около 20 с. дошли до capsula adiposa, которая оказалась плотной и сросшейся съ фиброзной капсулой, такъ что ее, почти на всемъ протяженіи, пришлось отдѣлять ножницами. Почка нѣсколько увеличена, плотна; въ верхнемъ и нижнемъ полюсѣ ясная флюктуація. Почка вскрыта разрѣзомъ по ея наружному выпуклому краю, нѣсколько отступя назади отъ средней линіи до лоханки; кровотеченіе ничтожное. Изъ лоханки и чашечекъ удалены камни; вытекло изъ почки порядочное количество довольно густого желтов. гноя, кот. взять

для бактеріологическаго изслѣдованія. Средняя часть почки плотна, представляетъ явленіе цирроза. Гнойныя полости въ верхнемъ и нижнемъ полюсѣ дренированы, вставленъ третій дренажъ въ лоханку, мочеточникъ предварительно пробужированъ, бужъ свободно прошелъ въ пузырь. Разрѣзъ почки зашитъ нѣсколькими глубокими швами изъ cat-gut'а и нѣсколькими поверхностными. Тщательная тампонада. Тампоны заведены между почкой и жировой капсулой и между жировой капсулой и фасціями. Частичный двухэтажный шовъ на мышцы и кожу. Асептическая повязка. Въ теченіе первыхъ 13 дн. послѣ операціи больная чувствовала себя значительно лучше, появился аппетитъ, боли исчезли, суточное количество мочи колебалось отъ 1060 до 2360 к. с., она стала прозрачнѣе, хотя t^0 все время оставалось повышенной, доходя по вечерамъ до $38,1^0$. Со стороны раны и оперированной почки все шло хорошо. Тампоны были смѣнены черезъ 7 сутокъ послѣ операціи. Сшитые участки почки отлично срослись per primam, однако почка почти не функціонировала, такъ какъ черезъ дренажъ лоханки выдѣлялось не болѣе 5 к. с. мутной мочи, и повязка только слегка промокала кровянисто-гнойнымъ отдѣляемымъ. Перевязки дѣлались ежедневно. Такъ какъ въ гною, взятомъ изъ почки во время операціи, были констатированы въ огромномъ количествѣ палочки Коха, то во время одной изъ перевязокъ, изъ оперированной почки былъ изсѣченъ кусочекъ для микроскопическаго изслѣдованія, которымъ были обнаружены типичныя туберкулезныя измѣненія въ оперированной почкѣ. Черезъ 2 нед. послѣ нефротоміи стала повышаться t^0, доходя до $39,5^0$ по веч. аппетитъ исчезъ, общее состояніе стало быстро ухудшаться, появились сильныя боли въ области оперированной почки, изъ которой, попрежнему, черезъ дренажъ выдѣлялось всего нѣсколько кубиковъ мутной мочи. 14/XII снова была произведена двусторонняя катетеризація мочеточниковъ (Д. П. Кузнецкій); моча собиралась въ теченіе 1 ч. Изъ правой почки не было получено ни капли мочи.

Анализъ мочи изъ лѣвой почки: Количество—25 к. с. Цвѣтъ—свѣтложелтый. Прозрачность—слегка мутная. Осадокъ—при отстаиваніи; умѣрен., сѣров., рыхл. Уд. в.—1,016. Реакція—слабо кислая. Бѣлокъ—0,72‰. Сахаръ—0,6‰ (подъ кожу было впрыснуто—0,01 флоридзина).

Микроскоп. изслѣдованіе. Эпители: почекъ—3-5 въ п. зр. м., лоханокъ до 10 въ п. зр. м. и групп. до 5 экз. бѣл., тѣл. гнойн.—на все п. зр. м. Красн. кров. тѣл.—2-3 въ п. зр. м. Цилиндр.—не найдено. Соли—не найдено. Бактеріоскоп. въ мочев. осадкѣ найдены въ небольш. кол. палочки, похожія на bacter. coli. Туберкулезн. палочекъ Коха не обнаружено.

16/XII 1909 подъ внутривеннымъ гедоналовымъ наркозомъ операція (Д. П. Кузнецкій). Рана расширена по мѣсту образовавшагося рубца, и почка быстро изсѣчена вмѣстѣ съ фиброзной капсулой. Сосуды тщательно перевязаны cat gut'омъ. Тампонада раны, повязка. Послѣ операціи не наступило никакого улучшенія. Количество мочи въ теченіе первыхъ 5 дней держалось въ предѣлахъ 500—800 к. с., пульсъ все время былъ 120—130, слабаго наполненія. Общая слабость быстро наростала и больная на 8-ой день послѣ операціи погибла.

Протоколъ вскрытія.

Ростъ 155 сит., вѣсъ 41,800 грамм. Трупъ слабаго сложенія, значительно истощенный, со слабо развитыми мышцами и подкожной клѣтчаткой. Въ правой поясничной области имѣется рана, идущая отъ нижняго края ложныхъ реберъ книзу до crista illi; нижній ея угоалъ не доходитъ на 5 сит. до spina illi anter. super, а верхній помѣщается по лопаточной линіи у ребернаго края. Рана затампонирована почти сухими марлевыми тампонами и имѣетъ сухое дно, образованное жировой клѣтчаткой. Глубина раны около 5 с. Брюшная полость свободна отъ ненормальнаго содержимаго. Серозная оболочка повсюду гладкая, блестящая. Положеніе органовъ нормально. Печень на 2 поперечныхъ пальца выстоитъ изъ-подъ края ложныхъ реберъ. Селезенка почти достигаетъ его. Матка и придатки ея свободны. Куполъ діафрагмы справа помѣщается въ 3-мъ, слѣва въ 4-мъ межреберьи. Легкія свободны—нѣсколько прикрываютъ сердце. Полость плевры

пуста. Полость перикардія — незначительное количество серозной сывороточной прозрачной жидкости; висцеральный перикардій безъ особыхъ измѣненій; поперечникъ сердца и длинникъ 10 ст.; въ полости его содержатся безцвѣтные кровяные сгустки въ небольш. кол. Эндокардій, клапаны, intima большихъ сосудовъ вѣнечныхъ артерій безъ особыхъ измѣненій. Мышца сердца умѣренно плотна, тусклая, толщиною 8, 9, и 2, 3 м.м. Легкія пушисты, умѣренно полнокровны, повсюду проходимы для воздуха, стѣнки среднихъ бронховъ нѣсколько утолщены; перибронхіальныя железы невелики, слегка пигментированы. Селезенка 12,5 × 7 × 3 ст., капсула нѣсколько напряжена, ткань сѣрокрасная, фолликулы ясно замѣтны, увеличены въ объемѣ, соскобъ довольно обильный, густой. Лѣвая почка представляется довольно крупной — 12× ×6,5×5 ст. При разрѣзѣ почки освобождается значит. кол. густого гноя; далѣе ножъ встрѣчается съ значительнымъ препятствіемъ въ области лоханки. Въ послѣдней содержится продолговатый, величиною съ миндальный орѣхъ, желтаго цвѣта, плотный конкрементъ. Слизистая оболочка лоханки сѣроватая, блѣдная; стѣнки утолщены, нѣсколько студенистаго вида. Ткань почки представляется у одного изъ полюсовъ, пронизанной бѣловатыми узлами, величиною до горошины и сѣроватыми, идущими вдоль по лучамъ — полосками — освобождающими гноевидную жидкость. Соотвѣтственно этимъ измѣненіямъ на поверхности почки, послѣ снятія съ нея съ нѣкоторымъ трудомъ капсулы, обнаруживается рядъ сѣроватыхъ, слегка выстоящихъ участковъ съ діаметромъ до 0,5 ст. Далѣе въ почкѣ имѣется киста съ тонкими гладкими стѣнками, величиною съ лѣсной орѣхъ; содержимое ея при разрѣзѣ смѣшалось съ лоханочнымъ гноемъ. Въ остальномъ ткань почти сѣроватая, малокровная, нѣсколько повышенной плотности. Слизистая оболочка мочевого пузыря пигментирована, нѣсколько полнокровнѣе обычнаго, припухла, особенно въ области отверстія праваго мочеточника.

Послѣдній, на всемъ своемъ протяженіи, легко зондируется; въ немъ, на фонѣ пигментированной слизистой оболочки, разсѣяны многочисленные, частью сглаживающіеся бѣловатые узелки, величиною отъ просянаго до конопляного зерна. Слизистая оболочка лѣваго мочеточника гладкая, блѣдная. Половые органы безъ особенностей. Слизистая оболочка желудочно-кишечнаго канала безъ особенностей, нѣсколько блѣдна.

Epicrisis: Extirpatio renis dextri, tuberculosis ureteris dextri, calculus renis sinistri. Pyelonephritis purulenta sinistra.

Описаніе препарата почки, удаленной при операціи.

Правая почка нѣсколько увеличена въ объемѣ. Жировая капсула спаяна съ фиброзной. На нижнемъ полюсѣ — бѣловатые, гнойнаго вида, участки, величиною отъ просянаго зерна до горошины. При секціонномъ разрѣзѣ нормальный рисунокъ почки отсутствуетъ, ткань ея представляется на томъ и другомъ полюсѣ пронизанной гнойнымъ распадомъ; мѣстами каверны. Гнойные очаги различной величины пронизываютъ какъ корковое, такъ и мозговое вещество всей почки, чередуясь съ участками плотной, малокровной ткани (рубцовой). Гнойный распадъ верхняго и нижняго полюса подходитъ къ самой лоханкѣ, вскрываясь въ нее. Въ лоханкѣ лежалъ камень.

При микроскопическомъ изслѣдованіи найдены типичныя бугорковыя измѣненія.

Анализъ камня лѣвой почки. Вѣсъ — 3,4 грм. Размѣры: 4 × 1 × 0,7 ст. Камень S — образно изогнутъ по длинѣ, усаженъ 5 короткими сосочковыми отростками. Поверхность камня сѣровато-бѣлая, шероховатая. Слоистое ядро камня состоитъ изъ уратовъ, мочекислаго аммонія и фосфатовъ; остальная масса образована фосфорнокислыми щелочными землями съ небольшой примѣсью углекислыхъ солей и мочекислаго аммонія; масса камня пронизана тонкими концентрическими полосками того-же состава, какъ ядро конкремента.

Анализъ камня, удаленн. при операц. изъ прав. почки. Нѣсколько кусочковъ камня бѣловатаго цвѣта, весьма рыхлыхъ и разсыпчатыхъ. Вѣсъ — 4 грм. Химическій составъ тотъ-же, что и предыдущаго камня.

НАБЛЮДЕНІЕ 22.

Pyonephrosis calculosa sinistra et hypernephroma renis sinistri. Nephrectomia.

Выздоровленіе.

Г. Ив—овъ, грузинъ изъ Тифлиса, купецъ, 60 л., поступилъ въ Урологическій Институтъ съ жалобой на мутную мочу, 1/ıı 1911 г.

Въ дѣтствѣ перенесъ скарлатину, корь и натур. осну, 30 лѣтъ—гоноррею. Около тридцати лѣтъ, какъ замѣтилъ, что моча стала мутной, въ банкѣ всегда большой отстой гноя, крови въ мочѣ никогда не замѣчалъ. Лечился безъ успѣха много разъ промываніями пузыря. Болей никогда не было ни въ области почекъ, ни въ области мочеточниковъ и пузыря.

St. pr. Средняго роста, полный, съ отвисшимъ животомъ, подкожный жиръ развитъ значительно. Сердце увеличено въ поперечникѣ, тоны глуховаты, пульсъ правильный; въ легкихъ разсѣянные влажные хрипы. Животъ вздутъ, удается прощупать только увеличенную лѣвую почку. Лихорадитъ. Цистоскопія: слизистая пузыря отечна, особенно сфинктеръ. Изъ расширеннаго лѣваго мочеточникового отверстія выдѣляется густой гной, въ видѣ червячковъ; изъ праваго—свѣтлая, прозрачная моча. Катетериз. прав. мочет., подъ кожу—0,01 флоридзин.: кол. мочи—13 к. с., уд. в.—1,015; слабо-кисл. р.; бѣлокъ.—0,15‰: сахаръ—1,44%; плоскій эпит.—въ неб. кол.; красн. кров. тѣл.—въ знач. кол.; лейкоц.—изрѣдка. Рентгенографія: слѣва тѣнь отъ камня, справа отриц.

Подъ внутривенн. гедон. наркоз. операція (проф. С. П. Ѳедоровъ). При обнаженіи почки у наружнаго края въ нижнемъ полюсѣ найдена опухоль, величиной съ грецкій орѣхъ; почка сращена съ жировой капсулой; посрединѣ почки, на задней ея поверхности, флюктуація; часть гноя удалена шприцемъ, но почку все-же не удалось вывихнуть въ рану; наложенъ клеммъ проф. Ѳедорова, почка отсѣчена, причемъ лоханка оста-

лась въ клеммѣ; изъ лоханки удаленъ, разрѣзомъ ея стѣнки, камень. Сосуды перевязаны кэтгутомъ; лоханка удалена; рана промыта перекисью водорода и смазана іодной настойкой. Тампоны, частичный швъ на покровы, повязка. Послѣоперац. періодъ осложнился нагноеніемъ раны. Постепенно рана выполнилась грануляціями. Выздоровленіе.

Описаніе зафиксированной удаленной почки. Размѣры: длина 14 сант., шир. 6,5 с. Поверхность бугриста, причемъ отдѣльные бугры достигаютъ величины грецкаго орѣха; поверхность почки пестра отъ разсѣянныхъ на сѣромъ фонѣ темнокрасныхъ точекъ и пятнышекъ различной формы. Ткань почки истончена, въ наиболѣе большихъ буграхъ она равна всего 3 м. м. Мѣстами же, особенно у нижняго полюса, толщина стѣнки доходитъ до 1 сант. Такое истончепіе является слѣдствіемъ соотвѣтственнаго расширенія чашечекъ и почечной лоханки. Истонченная ткань почки красновато-сѣраго цвѣта почти каучукообразной плотности. Слизистая оболочка расширенныхъ чашечекъ желтовато-сѣраго цвѣта, шагреневидная. Жировая клѣтчатка вокругъ чашечекъ представляетъ массу желтаго, плотнаго жира, отдѣльные тяжи котораго достигаютъ толщины 2,5 сант. На передней поверхности почки, на разстояніи приблизительно 4 сант. отъ нижняго полюса и на разстояніи 1 сант. отъ внутренняго края органа, сидитъ на широкомъ основаніи, по формѣ похожая на каштанъ, съ гладкой поверхностью свѣтлаго, красновато-сѣраго цвѣта, опухоль, наибольшій размѣръ которой (спереди назадъ) до 3 сант., высота ея—2,5 сант. На разрѣзѣ опухоль ясно отграничена отъ ткани почки. Поверхность разрѣза однородно гладкая, ярко-желтаго цвѣта съ тонкими блѣдно-сѣрыми полосками. На верхушкѣ опухоли, въ ткани ея, имѣется кровоизліяніе и маленькій отграниченный участокъ некроза. Камень неправильной продолговатой формы съ расширеніемъ на одномъ концѣ и съ бугристой поверхностью; размѣры его—2,8×2×1 сант.; вѣсъ—4 грамм. Камень не распиленъ, составъ не опредѣленъ.

Микроскопическое изслѣдованіе (М. О. Губерманъ) обнаруживаетъ типичную гипернефрому, окруженную со всѣхъ сторонъ плотной фиброзной капсулой. Мѣстами ткань

опухоли начинаетъ прорастать свою соединительно-тканную капсулу въ видѣ тонкихъ, мѣстами вѣтвящихся, отростковъ. Изъ явленій дегенераціи въ узлѣ опухоли наблюдаются гнѣзда кровянистой инфильтраціи и частичный гіалинозъ стѣнки нѣкоторыхъ сосудистыхъ стволовъ. На свѣжихъ расщепленныхъ препаратахъ изъ паренхимы опухоли клѣточные элементы представляются однородными: крупныя, многогранныя и треугольныя пластическія клѣтки съ короткими отростками. Свѣтлая протоплазма содержитъ множество жировыхъ капель и бѣлковыхъ зернышекъ; ядро—пузырьковидное, овальное съ одинмъ—двумя ядрышками.

8. Состояніе другой почки при одностороннемъ нефролитіазѣ.

Изслѣдованія Albarran'a, Sourdille'я, Maugeais, П. А. Герцена [1]) и многихъ другихъ авторовъ показали, что одностороннее почечное заболѣваніе несомнѣнно вызываетъ, рано или поздно измѣненія и въ другой почкѣ. По мнѣнію Albarran'a, діатезный нефритъ, на почвѣ котораго развиваются камни, почти всегда бываетъ двусторонним. Однако, по мнѣнію Sourdille'я, въ тѣхъ случаяхъ, гдѣ камень въ почкѣ образуется вслѣдствіе травмы, гдѣ органическимъ ядромъ будущаго камня является кровяной сгустокъ,—первичный діатезный нефритъ можетъ отсутствовать.

Кромѣ того, факты, довольно часто наблюдаемые, истинной гипертрофіи другой почки заставляютъ признать, что эта почка не была поражена интерстиціальнымъ, диффузнымъ нефритомъ и оставалась здоровой въ то время, какъ въ другой—развивались камни, и почка разрушалась.

Guyon давно указалъ, что почка можетъ быть удивительно вынослива къ асептическимъ камнямъ. Годами камни шероховатые, покрытые острыми шипами, могутъ сдавливать

[1]) П. А. Герценъ. О нефролизинѣ. Москва, 1909.

паренхиму почки, вызывать кровотеченія, не ускоряя теченія въ ней соединительнотканнаго склероза. Такая почка съ функціональной и анатомической точки зрѣнія можетъ быть сохранена гораздо лучше, чѣмъ противоположная, которая камня не содержитъ, но которая значительно поражена діатезнымъ нефритомъ. Sourdille [1]) приводитъ нѣсколько такихъ наблюденій „абсолютно точныхъ" по его выраженію, и приходитъ къ заключенію, что камень, помимо мѣстныхъ измѣненій, вызываемыхъ его присутствіемъ, не дѣлаетъ предсказаніе болѣе тяжелымъ, чѣмъ литіазическій нефритъ діатезнаго происхожденія.

Legueu на 78 наблюденій, гдѣ было отмѣчено состояніе обѣихъ почекъ, нашелъ въ половинѣ случаевъ заболѣваніе съ другой стороны. Два раза была констатирована подковообразная почка. Въ 38 случаяхъ въ другой почкѣ былъ найденъ: нефритъ (склерозъ, атрофія)—21 разъ; простая гипертрофія—4 раза; піонефрозы—9 разъ; здоровая почка—4 раза. Хотя эти данныя получены на вскрытіяхъ, но, опираясь на нихъ, Legueu указываетъ, что при нефролитіазѣ атрофическія и дегенеративныя измѣненія почекъ очень часто двусторонніе.

Maugeais [2]) изучалъ дѣйствіе больной почки на почку здоровую противоположной стороны и пришелъ къ выводу, что больная почка всегда оказываетъ на другую почку болѣе или менѣе вредное вліяніе. Клинически это проявляется иногда альбуминуріей, очень часто—функціональными нарушеніями, которыя не соотвѣтствуютъ анатомическимъ измѣненіямъ.

Часто наблюдаютъ при одностороннемъ піонефрозѣ въ остромъ періодѣ, что вторая почка выдѣляетъ мочи гораздо

[1]) Sourdille. Contribution à l'étude clinique de la lithiase rénale. Thèse, Paris, 1907.

[2]) Albarran.—L. c. Leçons. p. 570.

меньше, чѣмъ обыкновенно при нормальныхъ условіяхъ и возобновляетъ всю функцію вполнѣ послѣ нефректоміи больной.

Несомнѣнно существуетъ вліяніе больной почки на здоровую, но интенсивность его различна. Albarran при нѣкоторыхъ хроническихъ піонефрозахъ наблюдалъ, что на одной сторонѣ почка была совершенно разрушена, а другая функціонировала совершенно нормально. То же самое наблюдалось неоднократно и въ нашихъ случаяхъ (напр. набл. 15).

Что касается механизма дѣйствія больной почки на противоположную, то онъ различенъ. Albarran указываетъ на рефлекторное вліяніе и на дѣйствіе—при посредствѣ общаго кровообращенія различнаго рода токсинами, вырабатывающимися въ больной почкѣ, или занесеніемъ изъ нея микробовъ.

ГЛАВА II.

Симптомы.

Асептическіе камни почки довольно часто не проявляются никакими симптомами и представляютъ неожиданную находку на вскрытіи. Въ общемъ они большіе и неподвижные. Если въ такихъ случаяхъ присоединяется инфекція, то рядъ симптомовъ—увеличеніе почки, лихорадка, мутная моча или паранефритъ—заставляютъ больного, или врача впервые обратить вниманіе на состояніе мочевыхъ органовъ и искать причину замѣченныхъ явленій.

Благодаря этому, въ настоящее время, скрытые камни часто открываются рентгенографіей. Legueu [1]) приводитъ случай, гдѣ больной явился къ нему съ жалобой на болѣзненный геморрой. Изслѣдованіе, передъ операціей, мочи обнаружило въ ней гной, бѣлокъ и мутъ. Катетеризація мочеточниковъ показала, что источникомъ піуріи была лѣвая почка. Рентгенографія обнаружила въ ней огромный камень. Черезъ нѣсколько недѣль послѣ нефролитотоміи больной совершенно поправился.

Главными симптомами нефролитіаза служатъ: 1) боль и почечная колика, 2) гематурія и 3) отхожденіе камней.

I. Боль и почечная колика.

Боль можетъ быть мѣстной, въ области больной почки, или иррадіировать къ другой сторонѣ и къ другимъ органамъ. Боль разнообразна по своему характеру и интенсивности. Иногда она проявляется ощущеніемъ неловкости, тяжести въ почечной области, или въ видѣ колики интермиттирующаго характера, появляющейся при движеніяхъ, или при изслѣдованіи. Больные

[1]) Legueu.—Bull. et. mém. de la Soc. de chir. de Paris. T. XXXIV, 1908, p. 1300.

часто жалуются, что у нихъ временами болитъ поясничная область на протяженіи отъ послѣдняго ребра до гребешка подвздошной кости. Боль можетъ быть тупой, или острой, въ видѣ колики, и настолько сильной, что больные кричатъ и не могутъ двинуться съ мѣста. Иногда они инстинктивно ищутъ средствъ успокоить эти невыносимыя боли, наклоняя туловище въ больную сторону, или сдавливая рукою больную область. Въ нѣкоторыхъ случаяхъ, по словамъ больныхъ, это приноситъ имъ небольшое облегченіе.

У больныхъ измѣняется походка и осанка. Они стараются беречь больную сторону, наклоняя туловище впередъ и вбокъ, измѣняютъ походку, стараясь осторожно наступать и не встряхивать больной бокъ. У дѣтей иногда появляются искривленія позвоночника.

Только въ исключительныхъ случаяхъ боль остается постоянной, гораздо чаще она наступаетъ періодически, черезъ извѣстные промежутки времени; иногда исчезаетъ на мѣсяцы, или даже на годы. Больные иногда опредѣленно указываютъ—при какихъ условіяхъ появляются боли. Обыкновенно всякое движеніе, или мышечное напряженіе вызываютъ тупую боль, или настоящую колику. Въ нѣкоторыхъ случаяхъ не только верховая ѣзда, ѣзда въ тряскомъ экипажѣ, по желѣзной дорогѣ, или всевозможная физическая работа—становятся невыносимыми, но даже осторожная ходьба, гуляніе вызываетъ боль, и больные избѣгаютъ всякаго движенія (набл. 44).

Въ рѣдкихъ случаяхъ боль появляется исключительно по ночамъ. Leguen цитируетъ наблюденіе Jakobson'a, относящееся къ 58-ми лѣтнему больному, который въ теченіе 30-ти лѣтъ страдалъ ночными болями и цѣлыя ночи проводилъ безъ сна, гуляя въ саду.

Величина камней и число ихъ не находятся въ прямомъ

соотношеніи съ характеромъ боли. Чаще, пожалуй, маленькіе камни вызываютъ самыя жестокія боли. Интенсивность боли, по мнѣнію Leguen, прежде всего зависитъ отъ состоянія самой почки. Нормальная почка, такъ же, какъ и пузырь, не чувствительны при прикосновеніи. Если нѣтъ воспаленія, если камни асептичны, то боли могутъ быть незначительны. Разъ появляется воспаленіе лоханки и чашечекъ—раздраженіе камнемъ въ видѣ тренія и соприкосновенія съ воспаленными стѣнками вызываютъ сильную боль. Чѣмъ подвижнѣе при этихъ условіяхъ камень, тѣмъ боли сильнѣе. Такимъ образомъ, воспаленіе и подвижность камней являются главной причиной боли.

Несомнѣнно, въ нѣкоторыхъ случаяхъ, приступы боли зависятъ отъ кратковременной закупорки камнемъ просвѣта мочеточника.

Тупыя постоянныя боли, неопредѣленнаго характера могутъ зависѣть отъ гипереміи почки, или отъ развивающихся вокругъ почки сращеній.

Мочеточниковые камни, незакрывающіе просвѣтъ мочеточника, вызываютъ иногда мѣстную боль,—въ видѣ болѣзненной точки, соотвѣтствующей мѣсту нахожденія камня,—ощущеніе неловкости и тяжести.

Рѣдко боль ограничивается почечной областью, обыкновенно она иррадіируетъ по различнымъ направленіямъ; въ нѣкоторыхъ случаяхъ наблюдаются даже исключительно иррадіирующія боли безъ всякихъ болѣзненныхъ ощущеній въ области калькулезной почки. Чаще всего боль передается внизъ, на мочеточникъ, въ соотвѣтствующій пахъ, яичко, въ ногу, иногда въ пятку, но также въ брюшную стѣнку, въ подложечную область и даже въ лопатку, руку, голову.

Иррадіирующія боли носятъ такой же характеръ, какъ и боль въ области почки; вызываются тѣми же причинами и при тѣхъ же условіяхъ проходятъ.

Какъ я уже сказалъ, при камняхъ почки можетъ наступить типичная колика даже въ тѣхъ случаяхъ, когда камень лоханки не закупориваетъ мочеточника. Чаще же такая колика наступаетъ при угловатыхъ камняхъ, или въ видѣ гриба, или гвоздя со шляпкой, широкая часть которыхъ находится въ лоханкѣ, а отростокъ, внѣдряясь періодически въ отверстіе мочеточника и закупоривая его, вызываетъ кратковременное растяженіе почки. Но главнымъ образомъ почечная колика, представляетъ симптомъ прохожденія камня по мочеточнику. Въ этихъ случаяхъ наблюдается боль не только въ области почки, но и по тракту мочеточника и достигаетъ иногда высшей степени; она тотчасъ же сразу прекращается, какъ только камень пройдетъ въ пузырь. Почечная колика можетъ наступить совершенно внезапно, даже во снѣ и достигаетъ такой силы, что больные дрожатъ, покрываются холоднымъ потомъ, впадаютъ въ обморочное состояніе, (набл. 10), при этомъ температура повышается, дыханіе учащается, пульсъ становится быстрымъ и малымъ. Къ этому присоединяется тошнота, рвота и безпрестанные позывы на мочу. Мочи выдѣляется очень мало, иногда всего нѣсколько капель, съ примѣсью крови, или гноя и слизи въ инфецированныхъ случаяхъ.

При одностороннемъ піонефрозѣ, когда камень совершенно прекращаетъ выдѣленіе гнойной мочи изъ соотвѣтствующей почки, закрывая просвѣтъ мочеточника, и моча выдѣляется только одной здоровой почкой, то, бывшая до этого времени мутной, моча сразу дѣлается свѣтлой, совершенно нормальной и выдѣляется иногда въ большомъ количествѣ (набл. 15).

Приступъ колики можетъ продолжаться нѣсколько часовъ, или нѣсколько дней и прекратиться съ отхожденіемъ камня, или съ возстановленіемъ проходимости мочеточника. Приступы коликъ наступаютъ періодически, иногда между ними проходитъ нѣсколько мѣсяцевъ, или даже лѣтъ.

Вмѣстѣ съ чисто мѣстными почечными и иррадіирующими болями нерѣдко наблюдается цѣлый рядъ рефлекторныхъ явленій. Иногда ощущаніе калькулезной почки вызываетъ боль на противоположной сторонѣ. Этотъ рено-ренальный рефлексъ (Guyon) можетъ ввести въ заблужденіе хирурга и заставить его заподозрить присутствіе камня въ здоровой почкѣ. До рентгенографіи бывали случаи, что хирурги, руководствуясь явленіемъ такой боли, даже разрѣзали здоровую почку, напрасно разыскивая въ ней камень, который сидѣлъ на другой сторонѣ (Godlee).

Существованіе такого рефлекса, по мнѣнію Morris'a не указываетъ на органическое страданіе другой почки и не служитъ противопоказаніемъ къ операціи. Боль, переходящая отъ почки по мочеточнику, есть въ сущности рено-уретеральный рефлексъ (Guyon). Кромѣ того наблюдается иногда рено-везикальный рефлексъ (Guyon), въ видѣ учащенія мочеиспусканій, или боли при концѣ его. Иногда эти рефлекторныя явленія представляютъ единственный симптомъ при нефролитіазѣ и могутъ подать поводъ—признать у больного заболѣваніе мочевого пузыря. Чаще они наблюдаются при мочеточниковыхъ камняхъ, особенно, если они сидятъ недалеко отъ пузыря.

Наблюдаютъ, кромѣ того, ночную и дневную поллакіурію, боль въ головкѣ члена, и жженіе при мочеиспусканіи. Joung наблюдалъ при мочеточниковыхъ камняхъ болѣзненныя поллюціи, гемоспермію, боли въ яичкахъ и боли въ прямой кишкѣ во время дефекаціи.

Нерѣдко приходится видѣть рефлекторныя явленія и со стороны желудочно-кишечнаго тракта въ видѣ рвоты и еще чаще тошноты. Israel наблюдалъ почечныя колики, выражавшіяся каждый разъ въ припадкахъ рвоты.

Иногда при нефролитіазѣ наблюдаются кишечныя колики,

которыя могутъ быть единственнымъ симптомомъ скрытаго камня (Legueu). Легко въ такихъ случаяхъ впасть въ ошибку и подумать о забол$ѣ$ваніи желудочно-кишечнаго тракта. Описано немало наблюденій (Godlee, Sternberg, Stewart), когда боли въ животѣ принимали за аппендицитъ, между тѣмъ онѣ прекращались только послѣ отхожденія съ мочей камня, или послѣ удаленія его при операціи (набл. 16 и 28).

Abraham наблюдалъ при нефролитіазѣ опуханіе яичка соотвѣтствующей стороны. Иногда наблюдаются рефлекторныя явленія со стороны сердца въ видѣ припадковъ боли въ области сердца, или сильныхъ перебоевъ (набл. 10).

2. Гематурія.

Гематурія—обычный симптомъ нефролитіаза.

Чаще, чѣмъ боль, она обращаетъ вниманіе больного и заставляетъ итти къ врачу. Гематурія вызывается обыкновенно тѣми же причинами, какъ и почечная боль. Ходьба, ѣзда верхомъ, въ экипажѣ, мышечное напряженіе, всевозможная физическая работа чаще всего играютъ главную роль въ появленіи кровавой мочи; принимаетъ больной покойное положеніе и гематурія прекращается иногда чрезвычайно скоро. Кровь обыкновенно смѣшана съ мочей, но въ нѣкоторыхъ случаяхъ наблюдается выхожденіе, болѣе или менѣе, большихъ свертковъ неопредѣленной формы, или въ видѣ длинныхъ червеобразныхъ слѣпковъ съ мочеточника.

Частота гематуріи различна. У нѣкоторыхъ больныхъ она появляется часто—въ зависимости отъ разнообразныхъ причинъ, у другихъ—рѣдко, причемъ они указываютъ иногда опредѣленную причину, вызывающую у нихъ кровавую мочу.

Появленіе гематуріи чрезвычайно измѣнчиво. Въ нѣкоторыхъ случаяхъ она существуетъ въ теченіе всѣхъ періодовъ нефролитіаза, въ другихъ—появившись въ началѣ заболѣванія и продолжаясь въ теченіе нѣсколькихъ мѣсяцевъ, или даже лѣтъ,—она исчезаетъ и больше не появляется, хотя причины, вызвавшія ее, остались безъ измѣненій. Количество крови въ мочѣ можетъ быть очень разнообразно; соотвѣтственно этому, конечно, мѣняется и цвѣтъ мочи. Въ общемъ, при нефролитіазѣ чаще наблюдается легкая интермиттирующая и скоро проходящая гематурія. Только въ исключительныхъ случаяхъ она можетъ быть обильной и угрожающей (Legueu).

Но кромѣ такой очевидной гематуріи, опредѣляемой невооруженнымъ глазомъ, еще, пожалуй, чаще наблюдается микроскопическая гематурія, которая легко можетъ остаться незамѣченной. Israel особенно настаиваетъ на цѣнности ея въ діагностическомъ отношеніи. Присутствіе такой гематуріи при повторныхъ изслѣдованіяхъ и усиленіе ея послѣ движеній съ большой вѣроятностью говорятъ за камень. Но гематурія далеко непостоянный спутникъ почечныхъ камней, какъ это доказываютъ наблюденія Legueu и проф. С. П. Ѳедорова.

Иногда гематурія бываетъ предвѣстникомъ наступленія почечной колики. Въ теченіе нѣсколькихъ предшествующихъ часовъ, или дней моча бываетъ слегка окрашена кровью. Эта гематурія обыкновенно безпрерывная, легкая, и покойное положеніе больного на нее не оказываетъ никакого вліянія.

Во время колики гематурія появляется почти, какъ правило. Если при этомъ наступаетъ олигурія, или временная анурія, то при мочеиспусканіи, или при катетеризаціи выдѣляется нѣсколько капель почти чистой крови. Съ окончаніемъ приступа колики—нерѣдко можно наблюдать обильное выдѣленіе мочи съ примѣсью крови, или кровяныхъ сгустковъ. Такая моча иногда выдѣляется въ теченіе нѣсколькихъ дней и затѣмъ принимаетъ обычный видъ.

Въ нѣкоторыхъ случаяхъ наблюдается особая форма гематуріи. Это—долго и непрерывно продолжающаяся, независимая отъ появленія и прекращенія почечныхъ болей, неисчезающая при покойномъ положеніи больного, чрезвычайно капризная гематурія. Причину ея объясняютъ гиперемiей почки, вызванной присутствіемъ въ ней камня. Типомъ ея можно считать гематурію, которая бываетъ предвѣстникомъ почечной колики. Она наступаетъ независимо отъ движеній и травмы, появляясь иногда ночью, или рано утромъ. Больной Tuffier'a страдалъ такой гематуріей въ теченіе 14-ти лѣтъ; Reynier видѣлъ больного съ непрерывной 10-ти дневной гематуріей; Legueu наблюдалъ гематурію безпрерывно длившуюся по два мѣсяца, которая вызвала до того рѣзкую анемію, что приходилось думать о ракѣ почки.

Въ сентябрѣ 1908 года мнѣ пришлось оперировать больную, страдавшую въ теченіе 11-ти лѣтъ такой же гематуріей. Первый разъ гематурія продолжалась 6 мѣсяцевъ и вызвала преждевременные роды; второй разъ—2 мѣсяца; третій—1 день, четвертый—2 мѣсяца и пятый—3 мѣсяца. Nephrolithotomia idealis избавила больную отъ этого упорнаго страданія, и въ настоящее время она чувствуетъ себя здоровой. Привожу ея исторію болѣзни, очень интересную во многихъ отношеніяхъ.

НАБЛЮДЕНІЕ 23.

Nephrolithiasis sinistra, Hematuria spontanea. Nephrolithotomia idealis.

Выздоровленіе.

Г. Иса—ко, 30 л., жена тов. прокурора, поступила въ СПБ. Гинекологическій Институтъ, съ жалобами на боль въ правомъ боку и кровавую мочу, 9/IX 1908 г.

Пациентка родилась въ г. Оренбургѣ. На 4 г. перенесла корь. На 10 г. впервые появились боли въ лѣвой подвздошной

области; боли эти усиливались независимо отъ движеній, иногда отъ психическихъ воздѣйствій, напр. подъ вліяніемъ испуга, или огорченія, и тогда больная успокаивала ихъ тѣмъ, что ложилась на лѣвый бокъ, или внизъ животомъ; въ послѣднемъ случаѣ она подъ лѣвую подвздошную область подкладывала твердую подушку. Боли эти держатся до настоящаго времени, ослабѣвая, или совершенно исчезая во время беременности. Регулы появились на 14 г.; устанавливались въ теченіе 3 л., и въ это время были часты и неправильны. Въ 17 л. регулы установились, и съ тѣхъ поръ до настоящаго времени совершаются правильно. На 18 г. появились гнойныя бѣли. Въ это же время усилились боли въ лѣв. подвздошной области, иногда отдавая въ лѣв. ногу. Пациентка пріѣхала въ Петербургъ и обратилась къ одному извѣстному гинекологу, который, по словамъ больной, діагносцировалъ у нея oophoritis purulenta sinistr. и еще какую-то неправильность со стороны матки. Лечилась гинекологич. массажемъ, былъ назначенъ бандажъ на животъ.

19 л. вышла замужъ: была 4 раза беременна: первая беременность закончилась преждевременными родами на 7 мѣс.; послѣднія 3—срочными родами.

Въ первый разъ кровь въ мочѣ появилась 11 л. т. н. на 2 мѣс. первой беременности и безпрерывно держалась въ теченіе 6 мѣсяцевъ, т. е. до конца беременности, кот. закончилась рожденіемъ 7 мѣс. ребенка; послѣ родовъ гематурія прекратилась. Черезъ 6 м. послѣ рожденія ребенка наступила 2 беременность, и на 2 же мѣс. снова появилась гематурія, кот. держалась 2 мѣс. Роды закончились въ срокъ, но послѣродовой періодъ прошелъ не гладко: на 3 день извлекали остатки плодныхъ оболочекъ и t° достигала 41° съ десятыми.

Черезъ 3 г. и 8 мѣс. наступила 3-я беременность; на 8 мѣс. была гематурія, всего одинъ день. Беременность закончилась нормальными родами.

Черезъ 3 г. и 8 мѣс. наступила 4-ая беременность. За этотъ промежутокъ времени между 3-ей и 4-ой беременностями иногда появлялась гематурія, но на весьма короткое время, причемъ пациентка отмѣчаетъ, что появленіе крови

въ мочѣ иногда находилось въ связи съ психическими воздѣйствіями: испугъ, огорченіе. Во время 4-ой беременности гематуріи не было.

Въ мартѣ 1907 г., черезъ 4 мѣс. послѣ послѣднихъ родовъ, опять появилась гематурія и длилась 2 мѣс. безостановочно, при чемъ пациентка сильно ослабѣла, появилась сонливость, глухота, вялость, потеря памяти и слабость зрѣнія.

Весной 1908 г. была гематурія въ теченіе одного дня, послѣ того, какъ ребенокъ ночью ударилъ ножкой въ лѣвую половину живота матери. 17/VI 1908 г. снова началась гематургія, которая продолжается до настоящаго времени, т. е. 3 мѣс.

Въ іюлѣ пациентка поѣхала въ Москву, гдѣ въ частной лечебницѣ 3 раза была произведена цистоскопія; всѣ 3 раза была сдѣлана попытка катетеризировать мочеточники, но безъ результата: ввести мочеточниковые катетры въ orificia vesicalia ureterum не удавалось, несмотря на то, что въ послѣдній разъ попытка продолжалась $1^1/_2$ часа. Тогда же рентгенографически установлено присутствіе камней въ лѣвой почкѣ.

Анализъ мочи, произведенный 11/VII 1908 г.: кол.—90 к. ст. Цв.—мясной воды. Прозрачность—мутная. Реакція—щелочная. Уд. в.—1,012. Сывороточ. бѣлокъ—2,40‰. Сахаръ—нѣтъ. Осадокъ—значит. мелко-зернист., темно-красн.

Микроскопическое изслѣдованіе.

Микроскопически осадокъ оказывается состоящимъ главнымъ образомъ изъ красныхъ кровяныхъ тѣлецъ, частью неизмѣненныхъ, частью выщелочен. Кромѣ того найдено: 1) Гнойн. клѣтки—одиночн. и групп. въ значит. кол. 2) Гіалиновые цилиндры—2-3 въ преп. 3) Кристаллы триппльфосфатовъ—въ небольш. кол. 4) Эпителіальн. клѣтки различной формы изъ мочевывод. путей—въ значит. кол. 5) Довольно значит. кол. слизи въ видѣ аморфной массы. Обрывковъ опухолей и ткани, равнымъ образомъ зернист. цилиндровъ и клѣтокъ почечн. эпит. не найдено. При бактеріоскоп. изслѣд. туберкулезн. бациллъ Коха не

удалось обнаружить. Изслѣд. крови, взятой 11/VII 1908 г.: Количество гемоглобина—65%, по Sahli. Число красн. кров. тѣл.—4,520,000. Число бѣлыхъ кров. тѣл.—8,000. Отношеніе бѣл. къ красн.—1:565. Отношеніе кол. гемоглобина къ числу эритроцитовъ или цвѣтной коэффиціентъ въ данной крови=0,72, т. е., каждый эритроцитъ представляетъ 0,28 дефицита гемоглобина. Плазмодій маляріи обнаружить не удалось.

Со стороны наслѣдственности можно отмѣтить, что дѣдушка пациентки умеръ отъ туберкулеза легкихъ; 4 дяди и тетка со стороны матери больной тоже погибли отъ туберкулеза.

St. pr. Больная средняго роста, правильн. тѣлосложен., умеренн. питанія. Цвѣтъ наружныхъ покрововъ нѣсколько блѣдноватый. Въ области верхушки лѣваго легкаго отмѣчается притупленіе перкуторнаго звука и нѣкот. заглушеніе дыхательныхъ шумовъ. Въ другихъ мѣстахъ легкихъ перкуторно и аускультативно не отмѣчается уклоненій отъ нормы. Дыханіе — 22. Сердце въ нормальныхъ границахъ, тоны его чисты, ритмичны. Пульсъ — 84, хорош. наполн., ритмичный. Печень и селезенка не увеличены, не прощупыв.



Рис. 26.

Постоянно болитъ поясница, особенно съ правой стороны, боли отдаютъ въ подложечную область, иногда въ лѣвую ногу. При хорошо очищенномъ кишечникѣ, при лежаніи больной на спинѣ, прощупывается нижняя половина лѣвой почки, почка довольно плотна и болѣзненна при давленіи. При глубокомъ вдохѣ прощупывается нижній полюсъ правой почки, слегка болѣзненъ.

Мочится больная днемъ разъ 10-8; ночью раза 3-2, безъ боли и рѣзи.

Со стороны нервной системы отмѣчается повышенная раз-

дражительность. Рентгенографія показываетъ тѣнь отъ камней—слѣва. (Рис. 25), справа—отрицательно. 10/IX 1908 г. произведена катетеризація одновременно обоихъ мочеточниковъ. Были введены въ оба мочеточника катетръ № 6-ой на высоту 10-15 ст. Моча собиралась въ теченіе $1^1/_2$ ч. Подъ кожу было впрыснуто 0,01 флоридзина.

Моча изъ правой почки.		*Моча изъ лѣвой почки.*	
Количество	95 к. с.	Количество	60 к. с.
Цвѣтъ	интарно-желтый	Цвѣтъ	кровянисто красный
Прозрачность	небольш. муть.	Прозрачность	значит. муть.
Уд. в.	1,010	Уд. в.	1.007.

Химическое изслѣдованіе.

Реакція	кислая	Реакція	слабо-кислая.
Бѣлокъ	слѣды	Бѣлокъ	0,75‰
Сахаръ	0,20%	Сахаръ	0,16‰
Ацетонъ	слѣды	Ацетонъ	слѣды
Индиканъ	въ неб. кол.	Индиканъ	въ неб. кол.
Гемоглобинъ	не обнаруженъ	Гемоглобинъ	слѣды

Макро—и микроск. изслѣд осадка, получени. при центрифугиров. мочи:

Осадокъ	небольш. желтов.	Осадокъ	значит. кровянист.
„	полупрозрачн.	„	цв.
Эпит.	плоск. небольш. кол.	Эпит.	плоск. небольш. кол.
„	куб. не найденъ	„	куб. не найденъ
Красн. кров. тѣл.	встрѣч. изрѣдка, необещитъ.	Красн. кров. тѣл.	въ значит. кол. б. ч. необещитъ.
Лейкоциты	встрѣч. изрѣдка	Лейкоциты.	въ значит. кол.
Гіалин. цилиндры.	изрѣдка: 3—4 на микр. преп.	Гіалин.	изрѣдка: 5—6 на микр. преп.

Другихъ цилиндровъ и солей не найдено ни въ той ни въ другой мочѣ.

Послѣ катетеризаціи мочеточниковъ больная въ теченіе нѣсколькихъ часовъ ощущала значит. схватко-образную боль въ нижней части живота и по ходу мочеточниковъ, отдававшую въ почки. Съ правой стороны боль была сильнѣе. Мочеиспусканіе учащенное и довольно болѣзненное. Всѣ эти явленія раздраженія черезъ день прекратились. 13/IX ночью у больной появились регулы.

14/IX 1908 г. подъ хлороформнымъ наркозомъ (chl. 53,0) операція (Д. П. Кузнецкій).

Обычнымъ косымъ поясничнымъ разрѣзомъ обнажена capsula adiposa renis sinistri; верхній конецъ разрѣза доходилъ вплотную до 12 ребра. Передъ почкой въ передне-

нижнемъ углу раны черезъ брюшину виденъ былъ двигающійся при дыханіи край селезенки. Почка выдѣлена изъ жировой клѣтчатки и выведена наружу. Выдѣленіе почки сопровождалось извѣстнымъ затрудненіемъ, т. к. имѣлись на лицо спайки въ окружности фиброзной капсулы. Почка увеличена раза въ полтора противъ нормы, дряблована, имѣетъ ціанотическую окраску; при пальпаціи легко прощупываются внутри нея камни. Въ hilus почки разобраны сосуды и отысканъ мочеточникъ; вслѣдъ затѣмъ на сосуды, не захватывая мочеточника, наложенъ клеммъ; почка разсѣчена по выпуклому наружному краю секціонными разрѣзомъ; при этомъ было умѣренное венозное кровотеченіе. При разрѣзѣ было видно, что почечная паренхима истончена до половины нормальной толщины, calices minores et majores расширены и образуютъ вмѣстѣ съ лоханкой значительную полость (hydronephrosis). Секціонный разрѣзъ пришлось сдѣлать длиною въ 7 сант. Камень изъ лоханки удалось вынуть только частями, а не цѣликомъ. Для извлеченія 3 камней изъ паренхимы нижняго полюса пришлось сдѣлать другой разрѣзъ не соединявшійся съ первымъ, длиною въ 3 сант. Зондированіемъ установлена полная проходимость мочеточника на всемъ протяженіи. Лоханка и чашечки тщательно обсѣдованы, промыты теплымъ физіологич. раствор. поварен. соли. Вслѣдъ затѣмъ наложено на почку 7 глубокихъ кэтгут. швовъ. До завязыванья швовъ изъ почки были удалены сгустки крови, и снятъ зажимъ. При наблюденіи въ теченіе нѣкот. времени кровотеченія изъ почечной паренхимы не было. Между глубокими швами положено еще 8 поверхностныхъ швовъ изъ кэтгута. Почка обмыта теплымъ физіологич. раствор. поварен. соли и введена на свое мѣсто. Подъ нижній ея полюсъ подведено 6 тампоновъ изъ асептич. марли. Жировая капсула. не зашита.

Мышцы сближены однимъ рядомъ швовъ изъ кэтгута кожа соединена шелковыми швами.

Послѣ окончанія операціи пузырь промытъ раствор. поварен. соли. Сначала изъ пузыря выводилась кровавая жидкость, затѣмъ промывная жидкость сдѣлалась прозрачной, но небольшой розовый оттѣнокъ все-таки въ ней

оставался. По временамъ въ промывной жидкости появлялись полоски и „червячки“ свернувшейся крови. Во время наркоза влито подъ кожу 300 грм. солевого раствора. Операція длилась 1 часъ, наркозъ 1 ч. 15 м. Больная пришла въ себя черезъ 2 ч. послѣ операціи. Черезъ 3 ч. самостоятельно помочилась. Моча имѣетъ видъ темной крови, кол. ея=150 к. с. 15/IX 1908 г. Провела ночь сравнительно спокойно; была незначительная рвота, пульсъ—84, средн. наполн. Мочи за сутки 600 к. ст., кровян. цв.; къ мочѣ примѣшана менструальная кровь. 16/IX. Ночь спала, пульсъ 96, лучшаго наполн. Мочи 750 к. ст., болѣе свѣтлая, чѣмъ вчера. Перевязка, смѣнены верхніе слои, умѣренно пропитанные кровянисто-серозною жидкостью. 17/IX. Самочувствіе удовлетворительно, особенно жидкостью. 17/IX. Самочувствіе удовлетворительно, особенно жидкостью. Перевязка, смѣнены всѣ слои повязки, тампоны нѣсколько разрыхлены, снята часть кожныхъ швовъ. 18/IX. Послѣ пріема olei ricini—хорошій, обильный стулъ и значительное уменьшеніе метеоризма. Мочи 900 к. ст., довольно свѣтлой. 19/IX. Сняты кожные швы. 20/IX. Самочувствіе удовлетворительное. Menstrua прекратились. Мочи 750 к. ст., въ ней крови макрос. не опредѣляется. Извлечены всѣ тампоны, кот. имѣютъ чистый видъ безъ указанія на нагноеніе. Рана чистая; края хорошо срослись. Тампоны и повязка мочев. запаха не имѣютъ. Введены 2 асептич. марлевыхъ тампона. Веч. t^0 поднялась до 39,2° при пульсѣ 120, сравнит. плохого наполн. 21/IX. Утр. t^0 37,6. Въ виду значит. повышенія t^0 наканунѣ веч.,—перевязка, тампоны извлечены, рана расширена въ дорзальномъ направленіи, чтобы осмотрѣть хотя отчасти почку. Рана имѣетъ очень чистый видъ; почка хорошо прирослa; на нижнемъ ея полюсѣ видны бѣловатые участки (ишемическіе инфаркты?), кот. при надрѣзахъ кровоточатъ. Въ рану введены тампоны.

Въ дальнѣйшемъ послѣоперац. періодъ протекалъ безъ особыхъ осложн. Темпер. держалась повышенной до 38° въ теченіе слѣд. 2 дней, а затѣмъ постепенно спадала и съ 3/IX стала совершенно нормальной. Рана быстро выполнилась хорошими грануляціями и ни разу послѣ операціи не промокала мочей. Кол. суточ. мочи колебалось въ предѣлахъ отъ 800—

1200 к. ст. 27/IX моча изъ пузыря взята стерильнымъ катетромъ, анализъ ея: Кол.—60 к. ст. Цв.—янтарно-желт., прозрачность—довольно значит. муть. Уд. в.—1.018. Реакція—кисл. Бѣлокъ—0,25°/₀₀. Индиканъ—въ небольшомъ кол. Осадокъ—значит. бѣловат., полупрозрачн. Эпит. плоск.—въ небольш. кол. Красн. кров. тѣл.—не найдены. Лейкоциты—въ знач. кол. Цилиндровъ и солей—не найдено. Въ виду небольш. цистита больной съ 26/IX по 11/X было сдѣлано 10 промываній пузыря борной водой, внутрь urotropin, санатогенъ и Fachingen, и мышьякъ подъ кожу. Черезъ 3 нед., т. е. 5/X, больная встала съ постели. 17/X 1908 г. больной была сдѣлана катетеризація одновременно обоихъ мочеточниковъ; катетры № 6-й были введены въ оба мочеточника на высоту 10 с., подъ кожу впрыснуто 0,01 флоридзина. Моча собиралась въ теченіе $1^1/_2$ час.

Моча изъ правой почки:		*Моча изъ лѣвой почки:*	
Кол.	200 к. с.	Кол.	14 к. с.
Цв.	янтарно-желт.	Цв.	янтарно-желт.
Прозрачность	незначит. муть	Прозрачность	небольш. муть
Уд. в.	1.008	Уд. в.	1.010

Химическое изслѣдованіе:

Реакція	кислая	Реакція	слабо-кислая
Бѣлокъ	слѣды	Бѣлокъ	0,1°/₀₀
Сахаръ	0,48°/₀	Сахаръ	0,30°/₀
Индиканъ	слѣды	Индиканъ	слѣды.

Макро-и микроскопическое изслѣдованіе:

Осадокъ	незначит., желтов., полупрозр.	Осадокъ	небольш., желтов., полупрозр.
Эпит. плоск.	незначит. кол.	Эпит. плоск.	небольш. кол.
Красн. кров. тѣл.	встрѣч. изрѣдка, необезвѣст.	Красн. кров. тѣл.	встрѣч. изрѣдка, необезвѣст.
Лейкоциты	встрѣч. изрѣдка	Лейкоциты	встрѣч. изрѣдка
Гіалин. цилиндры	изрѣдка: 3—4 на преп.	Гіалин. цилиндры	изрѣдка: 6—7 на преп.

Другихъ цилиндровъ и кристалловъ солей не найдено.

20/X больная была мною демонстрирована въ засѣданіи Русскаго хирургическаго общества имени Н. И. Пирогова. 23/X 1908 г. больная уѣхала въ г. Оренбургъ съ небольш. хорошо гранулировавшей раной на мѣстѣ операціи.

Анализъ камней: Вѣсъ = 20 грм., цвѣтъ бѣлый

и блѣдно-желт., глинист., изломъ раковист., снаружи окрашены въ бурый цв. Составныя части: фосфорно-кисл. и углекисл. известь составл. главную часть; меньше—мочев. к.—ты, мочекисл. аммонія, ксантина; тиразинъ, сѣрнокисл. известь, фосфорнокисл. амміакъ—магнезія, мочекисл. натръ (Рис. 26).



Рис. 26.
Натур. велич.

Рентгеновскій снимокъ, сдѣланный передъ отъѣздомъ больной, камней ни въ той, ни въ другой почкѣ не обнаружилъ.

Отъ 18/XI 1908 г. я получилъ отъ Г. В. И. письмо, въ кот. она сообщаетъ слѣдующ.: „Чувствую себя очень хорошо: болей нигдѣ и никакихъ нѣтъ совершенно. Рана зажила окончательно 14/XI, какъ разъ черезъ 2 мѣс. послѣ операціи.

Теперь могу свободно спать на правомъ боку, тогда какъ раньше не могла на немъ даже 5 мин. лежать безъ боли. Сонъ хорошій, аппетитъ тоже; моча свѣтлая и безъ осадка; мочусь не болѣе 5 разъ въ сутки".

Въ январѣ 1909 г. я получилъ отъ больной письмо и анализъ мочи. Она пишетъ, что чувствуетъ иногда боли и съ лѣвой, и съ правой стороны. Особенно ощущаетъ боли въ лѣвой почкѣ во время ванны и на другой день послѣ нея.

Анализъ мочи отъ 21/XII 1908 г. Цв.—соломенно-желт.; прозрачность—мутная; реакція—кисл.; уд. в.—1.021; кол. мочи—125 к. с.; бѣлокъ—едва замѣтн. слѣды.

Микроск. изслѣд.: гнойн. клѣтки въ—значит. кол.; слизь и эпителіал. клѣтки мочев. путей—въ предѣлахъ нормы; цилиндры и др. почечн. элементы, а также—соли не обнаружены.

Слѣдующее письмо отъ 8/II 1909 г.: „Боли въ почкахъ

очень незначит. и очень рѣдко стали появляться, и то не съ лѣвой, а съ правой стороны. Поясница совсѣмъ не болитъ. Чувствую себя значительно бодрѣе и уже скоро не утомляюсь. Мочусь въ сутки 5—7 разъ; днемъ 4—5 разъ и ночью 1-2 раза, но одинъ то разъ ужъ обязательно. Недавно случилась такая вещь: появилось сильное раздраженіе мочевого канала, боль при мочеиспусканіи и частые, частые позывы; на столько были часты позывы, что я готова была мочиться черезъ 5 мин. Продолжалось это дня 3 и прошло затѣмъ совершенно. Пила—urotropin и Helenen-Quelle".

Слѣдующее письмо отъ 4/III 1909 г., и вмѣстѣ съ нимъ присланъ анализъ мочи отъ 3/III, взятой изъ пузыря стерильнымъ катетромъ. „Теперь болей совершенно не чувствую нигдѣ: ни справа, ни слѣва, ни въ пузырѣ. Могу спать на всѣхъ бокахъ, поясница больше тоже не болитъ. Однако, не смотря на это, выписку не важно, что обратило вниманіе врача, моего родственника. Еще 4 г. т. н. онъ нашелъ у меня чахотку; тоже мнѣ сказали и въ Маргеланѣ, и вотъ онъ сдѣлалъ мнѣ 4 діагностическихъ прививки, что окончательно подтвердило его предположеніе. Сейчасъ уже мнѣ сдѣлано 6 лечебныхъ прививокъ туберкулина, и я значит. чувствую себя лучше. Главное у меня не сталъ пропадать голосъ. До этого я теряла голосъ нѣсколько разъ въ день, особенно по утрамъ. Затѣмъ съ мѣсяцъ у меня t° была все выше 37°, съ началомъ прививокъ спала. Но все же я такъ рада, что у меня не болятъ почки".

Анализъ мочи: цв.—янтарно-желт. Прозрачность—чистая по отстаиваніи. Реакція—слабо-кислая. Уд. в.—1,022. Кол.—105 к. с. Бѣлокъ—едва замѣт. слѣды. Осадокъ—незначит. въ видѣ облачн. мути.

Микроск. изслѣд. Лейкоциты и слизь въ кол. значит. превышающ. норму; одиночн. кристал. щавелево-кисл. извести и въ предѣлахъ нормы плоск. эпит. Цилиндроиъ и другихъ почечн. элемент. не обнаружено.

Въ письмѣ отъ 1/x 1909 г. больная пишетъ изъ г. Вѣрнаго: „14/IX минуло ровно годъ со дня операціи. Боюсь вспомнить и оглянуться назадъ на то, что было и, слава Богу, прошло. Одно меня немного безпокоитъ—это боли въ лѣвомъ

боку. Боль ноющая—особенно сильно по ночамъ чувствуется и довольно продолжительная. Днемъ я не слышу, или если и есть, то очень слабыя боли. Затѣмъ частые позывы къ мочѣ. Ночью обязательно раза три безпокоитъ меня. Несмотря на это, я значительно поправилась здѣсь и даже пополнѣла. Жаль, что не удается взвѣситься. Вѣроятно, я значительно теперь прибавилась въ вѣсѣ".

Въ февралѣ 1910 г. больная пишетъ: „Я такъ боялась, что сильно отзовется на моихъ почкахъ дорога—730 верстъ на лошадяхъ, но все обошлось благополучно, и ни разу я не почувствовала боли нигдѣ. Уже здѣсь, недѣли 2 спустя, послѣ пріѣзда, у меня появились боли въ мочеточникахъ и сильное раздраженіе въ каналѣ и пузырѣ. Я попринимала уротропинъ и все прошло. Моча имѣетъ свѣтло-желтый прозрачный видъ; мочусь не болѣе 5 р. въ сутки. Что непріятно, такъ это опять болитъ поясница и такъ-же странно, какъ прежде до операціи, т. е. во время сна и съ часъ послѣ него. Особенно, если я случайно во снѣ лягу на животъ и нѣкоторое время посплю такъ, то боль поясницы дѣлается очень сильная, и я съ большимъ трудомъ послѣ этого встаю. Днемъ же совершенно не болитъ. Въ общемъ же я чувствую себя не плохо—имѣю хорошій сонъ и приличный аппетитъ".

Отъ 23/IX 1910 г. я получилъ отъ Г. И. письмо слѣдующаго содержанія: „Теперь могу съ удовольствіемъ написать вамъ о хорошемъ состояніи своего здоровья. За лѣто я прибавилась въ вѣсѣ на 12 фунт. Болей нигдѣ и никакихъ. Мочусь 5 разъ въ сутки, моча хорошая, поясница не болитъ, поэтому я ничего не принимаю, т. е., ни уротропина, ни Wildungen. Уже, слава Богу, два года прошло со дня операціи, и такъ все хорошо идетъ".

Въ послѣднемъ письмѣ отъ 13/II 1911 г. Г. В. И., описывая ужасы пережитаго ей и ея семьей землетрясенія въ Вѣрномъ, сообщаетъ слѣдующее: „Минутъ 10 я пробыла въ снѣгу босая и въ рубашкѣ, и мнѣ не казалось холодно, хотя было 15° мороза. Какъ мы не простудились—этого я до сихъ поръ понять не могу, но только даже насморка не получилъ никто послѣ этой прогулки въ рубашкахъ и босикомъ по снѣгу. Больше мѣсяца мы жили въ юртѣ. Недѣли 2 не спали совсѣмъ, нѣсколько ночей провели на улицѣ. До землетрясенія у меня ощущались боли въ лѣвой сторонѣ, послѣ же (вѣроятно, отъ страха) не чувствую никакихъ болей и до сихъ поръ".

3. Отхожденіе камней.

Выдѣленіе съ мочей песку и камней наблюдается при нефролитіазѣ довольно часто. Прохожденіе ихъ по мочеточнику обыкновенно сопровождается почечно-мочеточниковой коликой, о которой уже было сказано выше. Но въ нѣкоторыхъ случаяхъ это происходитъ совершенно безболѣзненно и только звукъ падающаго камня обращаетъ на него вниманіе больного. Въ исключительныхъ случаяхъ наблюдали безболѣзненное прохожденіе по мочеточнику камешковъ значительныхъ размѣровъ, застрявшихъ только въ уретрѣ. Le Dentu у 58-ми лѣтняго больного, страдавшаго несомнѣнно нефролитіазомъ, извлекъ 14 большихъ камешковъ, застрявшихъ въ уретрѣ; самый большой изъ нихъ былъ 15 мм. въ діаметрѣ, 48 мм. въ окружности. Прохожденіе этихъ камней по мочеточнику не сопровождалось ни малѣйшей болью.

Guyon далъ очень образное названіе такимъ больнымъ—„pondeurs de calculs".

4. Піурія.

Иногда больные, страдающіе нефролитіазомъ, являются къ врачу съ единственной жалобой на мутную мочу (набл. 22). Надо быть очень осторожнымъ въ такихъ случаяхъ съ діагнозомъ цистита. Приведенное въ началѣ этой главы, наблюденіе Legueu наглядно показываетъ, что только тщательное и всестороннее изслѣдованіе больного можетъ открыть истинную причину піуріи.

ГЛАВА III.

Теченіе и осложненія.

Иногда камни почки развиваются въ теченіе многихъ лѣтъ при самыхъ незначительныхъ симптомахъ. Небольшія поясничныя боли, легкая гематурія, разнообразныя рефлекторныя явленія не мѣшаютъ такимъ больнымъ заниматься дѣлами и вести обычный для нихъ образъ жизни. Нерѣдко они отказываются отъ операціи, ссылаясь на хорошее состояніе общаго здоровья и на исчезновеніе субъективныхъ явленій при соблюденіи извѣстныхъ предосторожностей. Тѣмъ не менѣе врачъ всегда долженъ предупредить такихъ больныхъ о возможности разнообразныхъ осложненій, могущихъ наступить въ любой моментъ.

1. Прохожденіе камня по мочеточнику.

Однимъ изъ самыхъ частыхъ осложненій при камняхъ почки является прохожденіе камня по мочеточнику, которое почти всегда сопровождается почечной коликой, о которой было уже сказано выше.

Камень можетъ пройти по мочеточнику въ пузырь, наконецъ, выдѣлиться съ мочей, и больной иногда надолго избавляется отъ новаго приступа колики. Застряваніе камня въ мочеточникѣ всегда представляетъ серьезное осложненіе. Съ момента остановки камня боли ослабѣваютъ, перестаютъ быть характерными, появляется боль во всей соотвѣтствующей области живота. Застрявшій камень можетъ вызвать, болѣе или менѣе, полную закупорку мочеточника. Если другая почка настолько здорова, что функція ея отъ этого не нарушится, то на сторонѣ закупорки образуется гидронефрозъ. Если же другая почка больна, то ея функція недостаточна, то наступитъ анурія.

2. Гидронефрозъ [1]).

Застрявши гдѣ-либо въ мочеточникѣ, камень можетъ совершенно закупорить просвѣтъ мочеточника, или же только отчасти.

Въ первомъ случаѣ, обыкновенно, при довольно бурныхъ явленіяхъ почечной колики, быстро образуется растяженіе почечной лоханки и увеличеніе почки; во второмъ—субъективныя явленія со стороны почки могутъ отсутствовать совершенно, и, только со временемъ и постепенно, образуются явленія гидронефроза.

Развивается онъ очень скрытно. Обыкновенно больные обращаются за помощью, когда гидронефрозъ достигнетъ большихъ размѣровъ, или когда присоединится инфекція и образуется піонефрозъ.

3. Анурія.

Калькулезная анурія иногда начинается въ видѣ обыкновенной почечной колики. Черезъ нѣсколько часовъ, рѣже дней, боль исчезаетъ, прекращается выдѣленіе мочи, наступаетъ полная анурія. Другой разъ анурія наступаетъ незамѣтно, безъ предшествовавшей колики, такъ сказать—исподволь. Боли такъ неопредѣленны, такъ незначительны, что больной не помнитъ на какой сторонѣ онъ ихъ чувствовалъ. Отсутствіе позыва на мочеиспусканіе въ теченіе долгаго времени является первымъ и часто остается единственнымъ признакомъ анаріи, который приковываетъ вниманіе больного (набл. 84).

Въ теченіе дня, иногда 2-3-хъ дней,—періодъ выносливости,—больной чувствуетъ себя сравнительно хорошо, даже продолжаетъ заниматься своими дѣлами. При попыткѣ мочиться выдѣляется всего нѣсколько капель кро-

[1]) Проф. С. П. Ѳедоровъ.—Гидронефрозъ. L. c., стр. 174.

вянистой мочи. Эту маленькую гематурію Legueu считаетъ характерной для калькулезной анурія. Періодъ выносливости продолжается различное время, въ зависимости отъ крѣпости больного, отъ состоянія его органовъ, наконецъ, отъ способности ихъ компенсировать выпаденіе функціи почекъ.

Рано или поздно появляются первые симптомы уремія, наступаетъ періодъ интоксикаціи. Больной жалуется на чувство общей усталости, аппетитъ пропадаетъ, появляется тяжесть въ головѣ, безсонница, мучительная жажда, головная боль, расширеніе зрачковъ, тошнота, безпрерывная рвота, обильныя и повторныя носовыя кровотеченія, мышечная дрожь. Наконецъ больной впадаетъ въ состояніе полной индифферентности къ окружающему, появляется безсознательное, коматозное состояніе, и больной умираетъ. Въ нѣкоторыхъ случаяхъ смерть наступаетъ при полномъ сознаніи, во время бесѣды съ окружающими.

Иногда наблюдается перемежающаяся, интермиттирующая анурія; больной выдѣляетъ 100, 200 или 500 грм. мочи, затѣмъ появляется снова полная анурія. Эта форма не менѣе тяжела и опасна, чѣмъ постоянная прогрессивная анурія.

Въ рѣдкихъ случаяхъ можетъ наступить самостоятельное выздоровленіе. Появляется снова приступъ почечной колики, съ окончаніемъ котораго наступаетъ обильное выдѣленіе блѣдной водянистой мочи и маленькаго камня.

Патогенезъ анурія [1]. Калькулезная анурія можетъ развиться на почвѣ длительнаго страданія почекъ, или вслѣдствіе полнаго ихъ разрушенія. Legueu описалъ анурію отъ перерожденія почекъ, вызваннаго литіазомъ. Въ

[1]) Д. П. Кузнецкій.—Къ патогенезу и клиникѣ анурія.—Трудм Госп. Хир. клин. проф. С. П. Ѳедорова. т. IV, 1910.

этихъ случаяхъ при операціи можетъ не оказаться камней; находятъ обѣ почки малыми и перерожденными. Однако наблюдаются случаи, гдѣ при двустороннемъ нефролитіазѣ, не смотря на глубокія разрушенія почекъ нефритомъ, фиброзно-склеротическимъ, фиброзно-липоматознымъ и гнойнымъ процессомъ, анурія не бываетъ; организмъ удивительно долго борется, и смерть наступаетъ при явленіяхъ недостаточности почекъ и осложненій отъ гнойнаго процесса въ нихъ. Въ доказательство приведу два такихъ наблюденія, изъ которыхъ, въ одномъ, имѣются данныя вскрытія.

НАБЛЮДЕНІЕ 24.

Nephrolithiasis bilateralis. Nephrolithotomia bilateralis. Incisio fistulae renis.

Смерть.

Н. Линд—умъ, 40 л., ротмистръ, поступилъ въ клинику проф. С. П. Ѳедорова съ жалобой на приступы болей въ лѣвой поясничной области.

Въ дѣтствѣ брюшной тифъ и скарлатина. До 1893 г. чувствовалъ себя хорошо. Въ этомъ году внезапно первый припадокъ почечныхъ коликъ въ лѣвой почкѣ. Припадки повторялись до 1898 г. ежегодно отъ 5—8 разъ, все съ возрастающей силой. Съ 1898 г. припадки прекратились, но стала временами повышаться t°. до 40°. Въ 1903 г. сильно простудился, появились очень сильныя боли въ правой поясничной области, t° быстро поднялась до 40°. Въ безсознательномъ состояніи былъ доставленъ въ Ригель, гдѣ экстренно произведена операція—вынущенъ только гной изъ правой почки. Черезъ нѣкоторое время—вторая операція,—извлеченъ изъ праваго мочеточника, закупоривавшій его просвѣтъ, камень. Послѣ операціи значит. улучшеніе общаго состоянія. Съ февраля 1905 г. снова ухудшеніе: лихорадка, головныя боли, рвота, боли въ лѣв. поясничной области, отеки ногъ и вѣкъ; въ мочѣ много гноя.

St. pr. Очень упитанный человѣкъ, вѣсъ 95 kilo,

окружность живота на уровнѣ пупка 108 ст. Въ правой поясничной области свищъ, выдѣляющій мочу. Ясно прощупывается лѣвая увеличенная почка; флюктуаціи не даетъ. При цистоскопіи: изъ лѣв. мочеточн. гнойная моча; сокращенія праваго — отсутствуютъ. Катетеризаціонная цистоскопа провести нельзя, вслѣдствіе стриктуры уретры. На рентгенограммѣ слѣва—2 тѣни отъ камней: одного съ нѣсколькими отростками и другого менѣе опредѣленныхъ контуровъ. (Рис. 27).

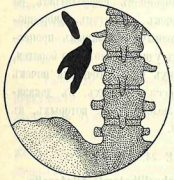

Рис. 27.

25/v, 1905 г. подъ мѣстной анэстезіей кокаиномъ, лѣвосторонняя нефротомія (проф. С. П. Ѳедоровъ) и удаленіе камней: одного, плотно сидѣвшаго въ лоханкѣ и своими отростками вдававшагося въ почечную паренхиму, и еще 3 многогранной формы, составлявшихъ вмѣстѣ конгломератъ, величиной съ волошскій орѣхъ. Размѣры большого камня: 5×4 ст. (Рис. 28); размѣры того же камня на снимкѣ: 5,5×3 ст. Больной выбылъ, значительно поправившись, 30/vi со свищемъ длиною въ 6 ст. Послѣопераціонный періодъ протекалъ безъ особыхъ осложненій.



Рис. 28.
Натур. вел.

Въ письмѣ отъ 11/ii 1908 г., т. е., почти черезъ 3 года послѣ операціи, больной сообщилъ слѣдующее: „лѣвая почка работаетъ черезъ мочеточникъ прекрасно, но на мѣстѣ разрѣза до сихъ поръ есть свищъ, изъ кот. въ очень мал. кол. сочится моча, а изъ стѣнокъ выдѣляется зеленоватый, безъ

запаха, гной. Рѣдко въ области этой почки испытываю слабыя, тупыя боли, и тогда меня подташниваетъ, лихорадитъ и ноги слабѣютъ. Работаетъ ли правая почка черезъ мочеточникъ— не знаю, но изъ свища, что въ поясницѣ,—посредствомъ ввода, особо заказаннаго мною металлическаго катетра № 8-й, одно время получалъ систематически, черезъ каждые 12 ч., 150—200 граммъ мочи. За послѣдніе же 5—6 мѣс. кол. мочи уменьшилось; а теперь, съ трудомъ вводя катетръ черезъ 24 ч., получаю изъ правой почки лишь нѣсколько капель мочи, почему не вѣдаю—функціонируетъ ли правая почка. Болей же въ этой почкѣ не испытывалъ. Моча черезъ свищи изъ обѣихъ почекъ свѣтлая и почти прозрачная, но изъ пузыря всегда мутная, а въ дни недомоганія съ зеленовато-гнойнымъ, густымъ осадкомъ. Самочувствіе въ большинствѣ, хорошее. Приходилось, по долгу службы, часто трястись за эти 3 года по разнымъ отчаяннымъ дорогамъ, и верхомъ и въ телѣгахъ безъ рессоръ, и послѣ такихъ встрясокъ, — странно, — чувствовалъ себя почему-то и здоровѣе и бодрѣе. Аппетитъ изрядный, но страдаю часто бессонницей".

Анализъ камней. 4 камня бѣл. цв. снаружи окрашены въ коричневато-бурый цв. Составъ одного изъ камней: углекисл. и фосфорно-кисл. известь, слѣды тиразина, мочевой кислоты, мочекисл. натра и желѣза. Вѣсъ не опредѣленъ.

27/i 1911 г. Больной снова поступилъ въ клинику со свищемъ въ лѣвой поясничной области, выдѣляющимъ ихорозный, вонючій гной. Вечеромъ—потрясающій ознобъ и возбужденное состояніе, t^0—39. Моча гнойная, щелочн. реакц., уд. в. 1.005, бѣлокъ, количество мочи около 3 литровъ. На слѣдующій день t^0 упала до 36,6 утр. и веч. 29/i—подъ кокаиномъ свищъ расширенъ, вытекло много гноя, вставлена турунда. Больной очень слабъ, тошнота, мочи 4 литра. 30/i—Повязка промокла мочей. Стѣнки свища покрыты сѣроватымъ налетомъ. Глубина полости около 12 сант.; свищъ ведетъ въ почку, t—38,5°.

Въ дальнѣйшемъ состояніе больного съ каждымъ днемъ ухудшалось, t^0 все время оставалась высокой—до 39,8. Ко-

личество мочи колебалось отъ 2050 — 250 к. ст. Появилась икота, рвота и жажда. Въ послѣдніе два дня—коматозное состояніе, въ которомъ больной погибъ 9/п 1911 г.

Протоколъ вскрытія.

Ростъ—168 сант., вѣсъ—77800 грамм. Трупъ крѣпкаго сложенія, избыточнаго питанія, на задней поверхности многочисленныя трупныя пятна. На правомъ боку, ниже края нижняго ребра и параллельно ему, находится полукружный втянутый, бѣлый рубецъ, длиной 15 сант. Такой же рубецъ находится въ соотвѣтственномъ мѣстѣ на лѣвомъ боку, въ средней части его имѣется свищевое отверстіе въ мизинецъ, черезъ которое вставлена каучуковая трубка, погружающаяся на 10—12 сант. Околосердечная сумка содержитъ нѣсколько столовыхъ ложекъ водянистой красной жидкости. Поперечный размѣръ сердца и продольный — 13 сантиметровъ, подъ эпикард. слой жира избыточно развитъ. Селезенка — 16×11×5 сантиметровъ, капсула напряжена, прозрачна, на разрѣзъ темнокрасного цвѣта, выскабливъ. легче нормальн., трабекул. и фоллик. плохо замѣтн., плотность уменьшена. Печень—31×23—19×7,5; капсула прозрачна, поверхность гладкая, ткань на разрѣзъ глинистаго вида, границы долей не замѣтны; въ центральн. части печень—грязно-зеленоватаго цвѣта, при давленіи изъ сосудовъ освобождается нѣнистая кровянистая жидкость. Плотность органа понижена. Правая почка сращена съ capsul. fibrosa и adiposa, послѣдняя уплотнена, фиброзна. Почка немного увеличена, лоханка расширена, слизистая оболочка ея утончена, плотна, краснаго цвѣта, покрыта красноватой мутной жидкостью. Чашечки растянуты, сосочки пирамид. притуплены. Корковый слой неравномѣрной толщины, сѣровато-желтаго цвѣта, мягкій, исчерченность его плохо замѣтна. Лѣвая почка больше правой, caps. adip. фиброзно утолщена. Caps. fibrosa трудно отдѣляется отъ почки; между почкой и caps. fibrosa находится гнойное скопленіе, величиною въ 50 коп. монету, проникаетъ и въ caps. adip. Означенный гнойникъ небольшимъ отверстіемъ (въ гусиное перо) сообщается съ чашечкой лоханки. Лоханка и чашечки

растянуты, содержатъ гнесвидную красноватую жидкость, и плотный камень, величиной съ голубиное яйцо, съ боковыми толстыми отростками. Стѣнка лоханки утолщена, плотна. Слизистая также утолщена, краснаго цвѣта, мѣстами покрыта толстыми дифтеритическ. отложеніями. Одна изъ чашечекъ настолько увеличена, что достигаетъ поверхности почки и черезъ упомянутое отверстіе сообщается съ гнойникомъ, образовавшимся внѣ почки. Остальныя измѣненія въ паренхимѣ почки такого же характера, какъ и въ правой почкѣ.

Мочевой пузырь полусокращенъ, содержитъ мутную мочу; слизист. его блѣдна, безъ особыхъ измѣненій. Черезъ отверстія мочеточниковъ безъ труда удалось прозондировать мочеточники до самыхъ лоханокъ. Тощая и верхняя часть подвздошной кишки растянуты и наполнены сѣрой кашицеобразной массой. Нѣсколько петель тонкой кишки склеены между собой, стѣнки кишекъ темно-краснаго цвѣта, брюшина ихъ тусклая, стѣнки дряблы; при осторожномъ разъединеніи оказалось, что стѣнки подвздошной кишки на протяженіи около 10 сант. желтаго цвѣта, въ высшей степени дряблыя, легко рвутся, прилежащая къ ней брыжейка грязно-сѣраго цвѣта, гнойно-пропитана; брыжеечная артерія по направленію къ корню брыжейки на протяженіи ок. 10 сант. закрыта краснымъ плотнымъ сверткомъ.

Epicrisis. Nephrolithiasis. Gangraena intest. ilii (Thrombosis art. mesentericae).

НАБЛЮДЕНІЕ 25.

Nephrolithiasis bilateralis. Nephrolithotomia dextra. Ureterolithotomia dextra. Nephrolithotomia sinistra.

Смерть.

А. Пет—овъ, 47 л., присяжный повѣренный изъ Ростова на-Дону, поступилъ въ Максимиліановскую лѣчебницу Краснаго Креста 1/хп 1907 г. съ жалобами на сильныя боли въ поясницѣ, иррадіирующія въ правую нижнюю конечность.

Съ 20 л. обратилъ вниманіе на мочу, которая имѣла какой-то особенно рѣзкій запахъ, который иногда пропадалъ и затѣмъ по-

являлся вновь. Съ 30 л. въ мочѣ появился гной. 25 л. больной обратился за медицинской помощью, и въ теченіе очень долгаго времени леченіе болѣзни, опредѣленной врачами, какъ катарръ мочевого пузыря, состояло въ промываніи пузыря растворомъ борной кислоты, или растворомъ карболовой кислоты и глицерина въ водѣ. До 35 л. болѣзнь оставалась въ одинаковомъ положеніи, только запахъ мочи постепенно дѣлался тяжелѣе, и въ мочѣ появлялась значительная муть. Въ мартѣ 1895 г. сдѣлался безъ всякихъ видимыхъ причинъ тяжелый припадокъ невыносимыхъ болей въ области правой почки; боли не уступали морфію и прекратились послѣ 60 сухихъ банокъ, поставленныхъ на правую поясничную область. T^0 въ теченіе нѣсколькихъ дней до 39^0—40^0. Постепенно острая боль перешла въ тупую, гораздо болѣе легкую. Пролежалъ около 6 нед. Съ того времени, приблизительно разъ въ годъ, стали повторяться такіе-же припадки поочередно, то въ правой, то въ лѣвой почкѣ. Появленію ихъ предшествовали за нѣсколько час. молніеносныя острыя боли въ соотвѣтствующей почкѣ. Больной немедленно принималъ горячую ванну (31—32° R.), но обыкновенно боли появлялись при каждомъ припадкѣ и успокаивались лишь послѣ сухихъ банокъ. Послѣдній особенно сильный приступъ болей былъ въ правой почкѣ 31/v 1895 г.

Со времени появленія перваго припадка и до послѣдняго времени болѣзнь трактовалась врачами, по словамъ больного, какъ восходящее воспаленіе почечныхъ лоханокъ. Во время послѣдняго припадка отдѣлилось съ мочей нѣсколько маленькихъ камней, послѣ чего, по совѣту врачей, больной отправился въ Берлинъ къ проф. Israel'ю, который произвелъ правостороннюю нефролитотомію 14/vii 1905 г. Рана закрылась около 1/ix. Въ сентябрѣ почувствовалъ недомоганіе, кот. въ октябрѣ значительно усилилось. Моча стала почти молочнаго цвѣта, появились снова боли въ правой почкѣ. Больной принужденъ былъ по нѣсколько дней лежать въ постели. Въ декабрѣ t^0 до 40^0, открылся свищъ, выдѣлявшій гной и мочу. Слегъ въ постель, пролежалъ весь декабрь и половину января. Врачъ прижигалъ свищъ, вкладывая въ него серебряный зондъ, смоченный азотной кислотой. Въ

январѣ 1906 г., вновь отправился къ Israel'ю. 24/i произведена вторая операція на правой почкѣ: —опять извлечены камни; рана оставлена незашитой; въ нее была вставлена трубка, черезъ которую дѣлались промыванія растворомъ ляписа и борной кислоты. Изъ раны выдѣлялась моча до половины марта. Затѣмъ выдѣлялся только гной въ ничтожн. кол.: на повязкѣ, по истеченіи сутокъ, являлось пятно не больше двугривеннаго. 1½ г. чувствовалъ себя сносно.

Рана хотя и не закрывалась, но колич. гноя не увеличивалось. Въ іюлѣ 1907 г. пробылъ 3 нед. въ Контрексевилѣ. Пріемъ воды постепенно былъ увеличенъ до 12 стакановъ въ день. Все время былъ плохой аппетитъ и чувствовалась боль въ правой почкѣ. Во время обратнаго пути чувствовалъ себя плохо; боли въ правой почкѣ усилились. По пріѣздѣ домой 31/vii, t^0 въ теченіе нѣсколькихъ дней около 39,5°. Ставились согрѣвающіе компрессы. Черезъ недѣлю открылся свищъ и вытекло масса гноя, котор. вытекаетъ ежедневно и до настоящаго времени въ больш. кол. Моча въ ничтожн. кол. показалась черезъ свищъ въ половинѣ августа, и кол. ея не увеличивалось до половины октября. Съ этого времени кол. ея очень увеличилось, такъ что 2 толстыхъ перевязки изъ ваты насквозь пропитываются ею въ теченіе сутокъ. Въ октябрѣ же образовался новый свищъ, и теперь ихъ уже 3. За время съ 1905 г. сильныхъ припадковъ болей въ лѣвой почкѣ не было, но больной очень часто чувствуетъ въ ея области легкую тянущую боль. Съ августа 1907 г. чувствуетъ въ области таза, внутри, боль, иррадіирующую то кверху, то книзу.

St.-p г. Слабаго питанія, блѣдный, правильнаго тѣлосложенія. На правомъ боку, на уровнѣ 12 ребра, большой посѣлопераціонный рубецъ и eventratio. У задняго конца въ рубцѣ имѣются 3 свищевыхъ хода, выдѣляющихъ большое кол. гнойной мочи. При зондированіи въ свищахъ ничего не обнаруживается. Моча мутн. съ больш. хлопьевидными осадкомъ. На рентгеновскомъ снимкѣ обнаружена тѣнь отъ камней въ области лѣв. почки; съ прав. стороны тѣнь отъ камня въ области мочеточника. (Рис. 29 и 30). 6/xii Катетеризація мочеточниковъ. Моча изъ прав. почки не выдѣляется. Изъ лѣв.

выдѣляется достаточно мочи. Катетръ въ лѣв. мочеточникъ идетъ на глубину 32 ст., а въ прав.—на 16 ст.

Анализъ пузырной мочи: кол.—1750 к. с. очень мутная; уд. в.—1.006. Реакція—щелоч. Бѣлку—1,5%. Мочевины—0,55%, въ нормальной 2%. Лейкоциты—въ больш. кол., б. ч. распадающіеся. Кристаллы фосфорно-амміачн. маги. въ небольш. кол. 11/хп. Снова рентгенографія съ правой стороны. Въ мочеточникѣ камень значит. опустился, почти въ малый тазъ. 12/хп подъ спинномозговой анэстезіей операція (проф. С. П. Ѳедоровъ). Обычнымъ длиннымъ косымъ поясничнымъ разрѣзомъ

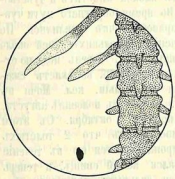

Рис. 29.

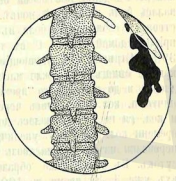

Рис. 30.

обнаженъ былъ экстраперитонеально мочеточникъ, кот. продольнымъ разрѣзомъ былъ вскрытъ надъ камнемъ. Камень извлеченъ, а мочеточникъ поперечно зашитъ швами изъ кэтгута; рана частично зашита, заведены тампоны изъ асептической марли. Повязка. 18/хп. Удалены швы. 21/хп. Рана въ нѣсколькихъ мѣстахъ разошлась. Грануляціи вялы. Въ дальнѣйшемъ нѣсколько разъ сдѣлано промываніе лѣвой лоханки растворомъ ляписа (1:500). Операціонная рана значительно съузилась, выдѣляла небольш. кол. гноя и много мочи. Выписался 22/п 1908 г. съ небольшимъ свищемъ въ правой поясничной области, изъ котораго выдѣлялось очень мало мочи; значит. пополнѣлъ, болей никакихъ нѣтъ, самочувствіе прекрасное. Передъ выходомъ изъ лечебницы произведена катетеризація

лѣв. мочеточника. Изслѣдованіе мочи, полученной изъ лѣвой почки: Кол.—30 к. с. Цвѣтъ—соломенно-желт. Прозрачность—небольш. муть. Уд. вѣсъ—1.008. Реакція—слабо-кислая. Бѣлокъ—0,25%. Сахаръ—0,28%. Ацетонъ—слѣды. Индиканъ—въ незначит. кол. Эпителій: плоскій—въ небольш. кол.; кубическій и красн. кров. тѣл.—не найдены. Лейкоц.—въ значит. кол. Цилиндры и кристаллы солей—не найдены. Подъ кожу было впрыснуто 0,01 флоридзина. 5/х 1909 г. поступилъ въ С.-Петербургскій Урологическій Институтъ. До весны наст. г. чувствовалъ себя довольно удовлетворительно, затѣмъ появились боли въ области лѣвой почки и приступы лихорадки съ ознобами; сильно ослабѣлъ и похудѣлъ. Боли въ плечевыхъ областяхъ, сухой кашель, общая слабость и боли въ области почекъ; t° 39,0. Мочи отъ 1450—2500 к. с. за сутки. Справа свищъ расширенъ, вышло съ чайную ложку гноя; въ дальнѣйшемъ изъ него выдѣлялось ежедневно небольш. кол. слизисто-гнойн. секрета, но мочи при двукратномъ изслѣд. въ повязкѣ не обнаружено. Рентгенографія показала тѣнь отъ камня въ лѣвой почкѣ такой же величины, какъ и 2 г. н. Лѣвая почка прощупывается, плотна, болѣзненна и слегка бугриста, подвижность ея ограничена. Справа свищъ идетъ къ остатку почки, величиной съ куриное яйцо; аппетита почти никакого. Пульсъ 100—110 слабаго наполненія. 13/хп. Подъ спинномозговой анестезіей (7 к. с.—1% раств. тропококаина)—операція (проф. С. П. Ѳедоровъ). Лѣвая почка найдена увеличенной втрое, кругомъ нея (особенно вверху и сзади)—плотныя паранефретическія спайки и склерозъ жировой капсулы. Нижняя 1/3 почки представляла піонефротическій мѣшокъ съ истонченными до 2 мм. стѣнками. По вскрытіи этой полости вышло съ 1/2 стакана вонючаго гноя, и былъ удаленъ камень, по формѣ напоминающій катушку.

Два камня прощупывались въ отдѣльныхъ, вышележащихъ участкахъ почечной паренхимы, кот. вскрыли поперечными разрѣзами и удалили камни. Въ лоханкѣ прощупывался 4-ый камень. Средній разрѣзъ доведенъ до лоханки, и камень черезъ него удаленъ. Въ нижній полюсъ почки вставленъ дренажъ; средній разрѣзъ зашитъ кэтгутомъ, а въ верхнемъ наложена часть швовъ и оставленъ пинцетъ Кохера на кро-

воточащей артеріи. Тампоны кругомъ почки. Кожномышечная рана частично зашита. Во время операціи больной въ теченіе 20 м. былъ почти безъ пульса, съ холоднымъ потомъ на лицѣ. Возбуждающее и соль подъ кожу (1000 к. с.): кровопотеря во время операціи—незначительна. Послѣ операціи примѣнялись возбуждающіе и солевой растворъ подъ кожу. Пульсъ оставался слабымъ и частымъ (110—130). Мочи въ первые дни выдѣлялось черезъ дренажи до 1600 к. с., черезъ пузырь—до 500 к. с., затѣмъ кол. общей мочи уменьшилось до 500 к. с. Черезъ 2 нед. больной погибъ отъ сепсиса. Вскрытія не было.

Анализъ камней изъ лѣвой почки: нѣсколько камней (около 7), общій вѣсъ—13, 12 грм.; діаметр. до 2 с.: бѣл. цв.; одни гладкіе, другіе шероховатые. Составъ: однородный; ядро изъ уратовъ съ небольш. примѣсью мочев. к-ты, и общая масса изъ фосфатовъ, мочекисл. аммонія и небольш. кол. углекисл. извести; тоненькія прослойки того-же состава, что и ядро.

Обобщая этіологическіе моменты, мы вправѣ сказать, что анурія наступитъ въ томъ случаѣ, если въ верхнихъ мочевыводящихъ путяхъ появится препятствіе къ выдѣленію мочи въ пузырь, или тогда, когда почки, подъ вліяніемъ различныхъ патологическихъ причинъ, вообще перестанутъ вырабатывать мочу, прекратятъ свою секрецію.

На этомъ основаніи Kümmell[1]) предложилъ дѣлить анурію на двѣ группы: на анурію въ широкомъ смыслѣ, ложную анурію (die Anurie im weiteren Sinne, die falsche Anurie, die Okklusions-anurie) и на анурію въ узкомъ смыслѣ, или настоящую почечную анурію, вызываемую полной остановкой мочевой секреціи (die Anurie im engeren Sinne, die renale wirkliche Anurie). На томъ же основаніи

[1]) Kümmell.—Pathogenese und Behandlung der Anurie.—Berl. klin. Woch. № 16 и 17, 1909.

французскіе авторы (Achard, Albarran) различаютъ анурію экскреторную (des anuries excrétoires) и секреторную (des anuries sécrétoires).

Типомъ экскреторной анаріи является, такъ называемая, калькулезная анурія. Камень можетъ прекратить оттокъ мочи въ пузырь, остановившись въ любой части мочеточника, или закупоривъ выходъ его изъ лоханки. Изслѣдованія Legueu, подтвержденные Donnadieu, показали, что чаще камень останавливается, вызывая анурію, въ верхней части мочеточника, и здѣсь больше всего шансовъ найти его при операціи.

На 61 случай — 34 раза камень сидѣлъ въ верхней части мочеточника, 6 разъ—въ средней и 16—въ нижней. Въ 1904 году Huck пришелъ къ тѣмъ же выводамъ: на 46 точно изслѣдованныхъ случаевъ—препятствіе обнаружено 30 разъ—въ лоханкѣ, или въ верхней трети мочеточника, 11 разъ—въ нижней трети и 5 разъ—въ средней. Въ исключительныхъ случаяхъ по ходу мочеточника можетъ быть нѣсколько закупорокъ, вызванныхъ камнями. Иногда вмѣсто камня находятъ только песокъ.

Если вслѣдствіе односторонней закупорки мочеточника камнемъ, при здоровомъ состояніи другой почки и полной проходимости ея мочеточника, моча перестанетъ выдѣляться въ пузырь, наступитъ внезапно полная анурія, то мы будемъ имѣть дѣло съ такъ называемой рефлекторной анаріей

Клиническія наблюденія показали, что иногда, вслѣдствіе закупорки мочеточника камнемъ, соотвѣтствующая почка сразу прекращала свою секрецію. Въ такихъ случаяхъ при анаріи, длившейся даже нѣсколько дней, въ лоханкѣ не находили мочи, она была пуста. Эти наблюденія дали поводъ Albarran'y утверждать, что и кальку-

лезная анурія представляетъ собой секреторную анурію. По его мнѣнію, истинная экскреторная анурія бываетъ только въ томъ случаѣ, когда непроходимость мочеточниковъ наступаетъ медленно, постепенно, напримѣръ—при сдавленіи ихъ въ маломъ тазу опухолями.

Однако, клиническія наблюденія другихъ хирурговъ и наши показываютъ, что, въ большинствѣ случаевъ, при полной закупоркѣ мочеточника камнемъ, мочевая секреція почки прекращается только тогда, когда, собравшаяся въ лоханкѣ, моча достигнетъ извѣстнаго напряженія. Nicolich приводитъ въ доказательство 4 оперированныхъ имъ случая калькулезной ануріи, въ которыхъ онъ могъ констатировать скопленіе мочи въ закупоренной камнемъ почкѣ. Kümmell—изъ 8-ми, оперированныхъ имъ, случаевъ—только въ одномъ нашелъ лоханку безъ мочи, но она была выполнена камнями. Изъ 4-хъ нашихъ случаевъ калькулезной ануріи — въ 3-хъ лоханка содержала довольно значительное количество мочи; поэтому слѣдуетъ скорѣе считать, что если не во всѣхъ, то, по крайней мѣрѣ, въ большинствѣ случаевъ — калькулезная анурія бываетъ экскреторной.

Въ сущности говоря, все зависитъ отъ состоянія почки въ моментъ закупорки мочеточника камнемъ. Если почка сильно измѣнена, если въ ней есть явленія нефрита, то, конечно, внезапно наступившая непроходимость мочеточника можетъ рефлекторно вызвать въ почкѣ прекращеніе мочевой секреціи; если же почка здорова, то она въ состояніи бороться съ препятствіемъ, и для прекращенія ея секреціи—одной непроходимости мочеточника еще недостаточно. Это подтверждаютъ и опыты на животныхъ со здоровыми почками, у которыхъ при перевязкѣ мочеточника почка продолжаетъ выдѣлять мочу.

Почка при калькулезной ануріи обыкновенно очень увеличена и гиперемирована. Если нѣтъ значительнаго растяженія лоханки, то это означаетъ, что мочевая секреція прекратилась. Legueu думаетъ, что интенсивнаго давленія, развивающагося въ результатѣ облитераціи мочеточника камнемъ, достаточно, чтобы задержать, прекратить, или, по крайней мѣрѣ, значительно замедлить почечную секрецію. Если облитерація длится долго, то секреція можетъ снова возобновиться, образуется гидронефрозъ, какъ при перевязкѣ мочеточника. Если, послѣ устраненія препятствія, почка возобновитъ свою функцію, то первыя порціи мочи бываютъ бѣдны мочевиной; затѣмъ постепенно количество мочевины увеличивается. Вмѣстѣ съ тѣмъ появляется, въ первые дни послѣ прекращенія ануріи, значительная поліурія. Почка возстановляетъ свою функцію постепенно, въ теченіе нѣсколькихъ дней.

Въ противоположной почкѣ секреція тоже прекращается, такъ какъ анурія полная, и причинъ этому можетъ быть нѣсколько. Сторонники рефлекторнаго вліянія на функцію противоположной почки объясняютъ прекращеніе секреціи въ ней тѣмъ, что отъ закупоренной почки получается угнетающій рефлексъ (réflexe inhibitoire), который совершенно останавливаетъ секрецію въ другой почкѣ, въ результатѣ чего наступаетъ полная анурія.

Главными защитниками рефлекторной ануріи являются Guyon, Albarran, Israel, Casper, Rovsing, Uteau и Eliot [1]); Kümmell, допуская ея возможность, говоритъ, что онъ лично, при его достаточно большомъ матеріалѣ, ни разу не наблюдалъ настоящей рефлекторной ануріи.

Эксперименты показываютъ, что перевязкой мочеточника можно вызвать остановку секреціи другой почки въ теченіе

[1]) Eliot.—De l'anurie calculeuse réflexe. Ann. d. mal. d. org. gén.—urin V. 1, № 2, 1911.

различнаго періода времени. Опыты Spalitta, Donnadieu, Goetzle, Krafft'a. приводимые Huck'омъ, очень убѣдительны, и, несмотря на нѣкоторыя различія въ длительности рефлекса, они наглядно доказываютъ возможность рефлекторнаго угнетающаго вліянія на другую почку. По мнѣнію Legueu анурія возможна только у такихъ субъектовъ, которые до этого жили съ одной функціонирующей почкой („l'anurique est l'individu, qui laveille vivait avec un seul rein").

На основаніи обширной статистики смертельныхъ анурій Legueu пришелъ къ выводу, что анурія обусловливалась или закупоркой обоихъ мочеточниковъ, или закупоркой одного изъ нихъ при отсутствіи, или полномъ разрушеніи другой почки или, наконецъ, закупоркой одного мочеточника при воспалительныхъ, или склеротическихъ измѣненіяхъ въ другой почкѣ.

Legueu утверждаетъ, что, если сдѣлать микроскопическое изслѣдованіе всѣхъ почекъ, признанныхъ здоровыми, при рефлекторной калькулезной ануріи, то, вѣроятно, не найдется ни одного случая смертельной анурія при здоровой другой почкѣ. Истинная калькулезная анурія наступаетъ только въ томъ случаѣ, если при закупоркѣ камнемъ одной почки, другая почка тяжело больна. Возможно, что вначалѣ рефлексъ принимаетъ участіе въ прекращеніи функціи другой почки, но это вліяніе можетъ имѣть столь серьезныя и столь продолжительныя послѣдствія только потому, что онъ дѣйствуетъ на почку, уже сильно пострадавшую.

Калькулезная анурія гораздо болѣе сложна въ своемъ механизмѣ, чѣмъ можно было бы думать и, повидимому, происходитъ отъ нѣсколькихъ причинъ. Въ основѣ ануріи лежитъ закупорка мочеточника камнемъ; анурія, можетъ быть, начинается отъ угнетающаго рефлекторнаго вліянія на другую

почку, но продолжается она и поддерживается только органическимъ страданіемъ.

В. Ф. Бобровъ [1]) еще въ 1892 году, въ своей диссертаціи совершенно отрицалъ возможность рефлекторной анурія при здоровомъ состояніи другой почки. По его мнѣнію, „вполнѣ безпристрастная критика, основанная притомъ же не на экспериментѣ, а на фактахъ, наблюдавшихся въ клиникѣ и на секціонномъ столѣ патологоанатомическаго театра, не подтверждаетъ возможность такой ануріи при здоровомъ состояніи другой почки". Въ подтвержденіе этого, онъ ссылается на случаи, приведенные Rayer'омъ; на громадный матеріалъ, собранный въ работѣ Merklen'а; на соотвѣтствующій отдѣлъ, признанный классическимъ, въ трактатѣ Roberts'а о болѣзняхъ почекъ; на всю казуистику почечной хирургіи до 1892 года; на результаты изслѣдованія почекъ разрѣзомъ, вкалываніемъ иголъ и проч.; на экспериментальныя работы Tuffier'а по этому предмету и даже на диссертацію Cerou, написанную въ защиту возможности чисто рефлекторной смертельной анурія.

Въ заключеніе В. Ф. Бобровъ выставляетъ слѣдующее положеніе: „будетъ ли вылущена одна почка, будетъ ли она раздражена камнемъ, травмой,—все это никогда не нанесетъ путемъ рефлекса существеннаго ущерба функціи другой почки, если только послѣдняя вполнѣ здорова и мочеточникъ ея проходимъ".

Въ клиникѣ проф. С. П. Ѳедорова при значительномъ количествѣ операцій по поводу заболѣваній почекъ и мочеточниковъ ни разу не наблюдалось рефлекторной анурія. Всѣ 4 вышеупомянутые случаи калькулезной анурія были вызваны чисто механическими причинами. Правда, въ нижепри-

[1]) В. Ф. Бобровъ.—Къ вопросу о діагностикѣ и оперативномъ леченіи болѣзней почекъ. Москва, 1892.

водимомъ наблюденіи была предположена рефлекторная анурія, однако вскрытіе показало, что дѣло шло о двусторонней закупоркѣ мочеточниковъ камнями.

НАБЛЮДЕНІЕ 26.

Nephrolithiasis bilateralis. Anuria calculosa. Pyelotomia sinista.

Смерть.

Д. Сол—инъ, 37 л. уроженецъ Закавказья, поступилъ 13/I 1907 г. въ клинику проф. С. П. Ѳедорова съ жалобами на отсутствіе мочи въ теченіе двухъ сутокъ, на головную боль, тошноту, рвоту и боли съ правой стороны живота.

24/XII выписался изъ клиники проф. С. П. Ѳедорова, гдѣ лежалъ со свищами послѣ огнестрѣльнаго раненія. Больному было сдѣлано расщепленіе свищей и выскабливаніе. Въ настоящее время одинъ свищъ надъ spina ossis ilii anter. super. dextra еще остался. Во время пребыванія въ клиникѣ у больного наблюдались почечныя колики въ лѣвой почкѣ, въ мочѣ былъ осадокъ изъ фосфорно-кислыхъ солей. Подъ вліяніемъ urotropin'a, промываній пузыря и contrexéville приступы коликъ прекратились, и моча стала совершенно прозрачной. Послѣ выхода изъ клиники, дома, вышло съ мочей 4 небольш. камешка. Эти камешки больной принесъ и показалъ въ клиникѣ. Была произведена цистоскопія, но ничего патологическаго въ пузырѣ не найдено.

St. pr. Больной блѣдный, съ трудомъ ходитъ, вслѣдствіе слабости и боли въ прав. поясничн. области. При ощупываніи живота чувствуетъ сильную болѣзненность съ прав. стороны; прощупать ничего не удается, вслѣдствіе вздутія кишекъ. При катетеризаціи мочев. пузыря мочи ни капли не выдѣляется, пузырь промытъ раствор. ляписа (1:4000) съ цѣлью вызвать перистальтику мочеточниковъ, но безрезультатно. Послѣ этого катетеризація мочеточниковъ. Въ правый мочеточникъ катетръ прошелъ безъ препятствій; при входѣ въ лѣвый тотчасъ-же

катетръ сталъ сгибаться и дальше не шелъ. Черезъ катетръ впрыснули воду въ небольш. кол., послѣ чего катетръ прошелъ довольно свободно высоко, повидимому, до самой лоханки. Катетры оставлены á demeure. Изъ правой почки выдѣлилось 15 к. ст. мочи, изъ лѣвой—ничего. Ночью рвота, днемъ—тошнота. Дѣлались вливанія солевого раствора по 500 к. ст. 2 раза въ день, примѣняли горячія водяныя, воздушныя ванны, промыванія пузыря, ставились питательныя клизмы, такъ какъ при всякой попыткѣ что-нибудь съѣсть, или выпить—больного рвало. Несмотря на всѣ эти мѣры моча не отдѣлялась, рвота и головная боль продолжались, общее состояніе и пульсъ ухудшались. 15/I. — Моча совершенно не отдѣляется; тошнота. Пульсъ 120, дыханіе 24. T° утр. 37,2°, веч. — 38,0°; рвота. Послѣ воздушной ванны сильно потѣлъ. Кріоскопія крови—δ — 0,58. 16/I. Мочи не выдѣляется. Рвало 5 разъ; головная боль, пульсъ—100, средняго наполненія. T° утр.—37,5°; веч.—38,2°. 17/I. Мочи нѣтъ. Рвало 5 разъ. Пульсъ 100, мягкій, самочувствіе лучше, головная боль усилилась снова. Пульсъ 112, напряженнѣе, чѣмъ утромъ. Стула не было. Кріоскопія крови: δ — 0,60.

18/I. Ночью два раза жидкій стулъ вышло при послабленіи немного мочи. Рвало 3 раза. Пульсъ—112 средняго наполненія. Подъ эфирнымъ наркозомъ—pyelotomia sinistra (проф. С. П. Ѳедоровъ). Обычнымъ косымъ поясничнымъ разрѣзомъ дошли до лѣв. почки, кот. оказалась увеличенной и бугристой (съ гидронефротическими измѣненіями), лоханка немного растянута, цв. почки темно-красн. По отдѣленіи жировой капсулы почка вывихнута въ рану, лоханка вскрыта разрѣзомъ сзади; выдѣлилось около 40 к. ст.—мутной мочи. Камней въ лоханкѣ нѣтъ; въ мочеточникъ введенъ катетръ, который наткнулся на камень. Послѣ нѣкоторыхъ усилій камень изъ мочеточника удаленъ маленькой ложкой; камень оказался рыхлымъ и разсыпался. Снова, введенный въ мочеточникъ, катетръ наткнулся на новое препятствіе около пузырнаго конца мочеточника, но это препятствіе удалось преодолѣть. Фиброзная капсула отдѣлена отъ почки на боковыхъ поверхностяхъ и почка опущена на мѣсто. Лоханка

зашита, но не вполнѣ—оставлено маленькое отверстіе. Въ рану и къ лоханкѣ подведены тампоны, края разрѣза зашиты. Повязка. 19/I. Моча изъ пузыря не выдѣляется, повязка сильно промокла мочей, смѣнена. Пульсъ мягкій, 100. Общая слабость. 20/I. Пульсъ 120, средняго наполненія. Повязка промокла мочей. Въ часъ дня, послѣ клизмы, немного въ первый разъ помочился; моча не собрана. Самочувствіе нѣсколько лучше. Рвота и тошнота продолжаются. Вливаніе солевого раствора 2 раза по 500 к. ст. 21/I. Пульсъ 100, средняго наполненія. Повязка промокла мочей. За сутки около 1000 к. ст. мочи (уд. в. 1.008, кисл. реакціи, безъ бѣлку, сахару и осадка). Рвало 5 разъ, все время тошнота. Самочувствіе нѣсколько лучше. 22/I. Пульсъ 112, средняго наполненія; за сутки 1000 к. ст. мочи (уд. вѣса 1.009, кисл. реакц., бѣлка, сахара и осадка нѣтъ). Рвало нѣсколько разъ, икота. Животъ мягкій, смѣнены всѣ тампоны. 23/I. Пульсъ 92. Рвота и икота продолжаются. Мочи 1000 к. ст., кисл. реакц., уд. в. 1.008, слѣды бѣлка, лейкоциты. ♁—0,59. 24/I. Пульсъ 120, очень слабаго наполненія; все время рвота и икота. При перевязкѣ въ верхнемъ углу раны небольшой гнойный затекъ. Мочи—300 к. ст., щелочн. реакц. съ хлопьями гноя, уд. в. 1.008. 25/I. Пульсъ 120 съ перебоями. нѣсколько полнѣе, чѣмъ наканунѣ. Рвота продолжается. Общій видъ нѣсколько лучше. Мочи 1000 к. ст., уд. в. 1.008, рѣзкой щелочной реакц., съ хлопьями гноя, слѣды бѣлка. 26/I. Пульсъ 120, слабаго наполненія. Рвота продолжается. Мочи 1000 к. ст., уд. в. 1.008, щелоч. реакц., съ хлопьями гноя, слѣды бѣлка. Въ рану влито нѣсколько кубиковъ перекиси водорода. 27/I. Пульсъ 120, слабаго наполненія. Рвота попрежнему. Мочи болѣе 1000 к. ст., уд. в. 1.008, болѣе слабой щелочн. реакц., гноя меньше, хлопьевъ нѣтъ, слѣды бѣлка. 28/I. Пульсъ 128, слабаго наполненія. Рвота попрежнему. Мочи болѣе 1000 к. ст., уд. в. 1.008, того же качества, что и наканунѣ. Послѣ клизмы немного прослабило. Рана грануляруетъ, повязка промокаетъ мочей. 29/I. Пульсъ 128, слабаго наполненія. Рвота попрежнему. Мочи болѣе 1000 к. ст., уд. в. 1.007, слабо-щелочн., слѣды бѣлка, небольш. кол. хлопчатаго гноя.

30/I. Состояніе больного быстро и рѣзко ухудшается. 31/I. Смерть при явленіяхъ уреміи.

Протоколъ вскрытія.

1/II 1907 (Sectio partialis). Полость живота свободна отъ инороднаго содержимаго; кишки умѣренно вздуты газами; брюшина на поверхности видимыхъ измѣненій не представляетъ. Параллельно правому гребешку подвздошной кости и кнутри отъ него находится рубецъ, длиною около 12 с., въ серединѣ рубца фистулезное отверстіе, пропускающее 2 пальца, кот. ведетъ въ клѣтчатку и мышцы, лежащія на внутренней поверхности подвздошной кости. На лѣвомъ боку пальца на 2 ниже края ложныхъ реберъ по аксиллярной линіи другое свищевое отверстіе, пропускающее свободно большой палецъ, которое идетъ позади брюшины по задней поверхности почки къ лоханкѣ ея, въ которую этотъ ходъ свободно открывается черезъ отверстіе, пропускающее мизинецъ; въ окружности этого свищеваго хода клѣтчатка раздавнилута, и имѣющаяся полость закрыта марлевыми тампонами. По вынутіи обѣихъ почекъ вмѣстѣ съ мочеточниками и мочев. пузыремъ оказалось слѣдующее: клѣтчатка въ окружности правой почки до самаго позвоночника плотна, съ большимъ трудомъ разрывается, бѣловат. цв. Фиброзная капсула правой почки снимается мѣстами съ трудомъ, между нею и почкой, на поверхности послѣдней, находятся многочисленныя гноевидныя отложенія, величиною до серебрянаго рубля, состоящія изъ сгущеннаго гноя, съ трудомъ отскабливающ. съ поверхности; въ мѣстахъ, свободныхъ отъ гноя, на поверхности, кромѣ того, видны бѣловатые фокусы, находящіеся, въ веществѣ коркового слоя, величиною отъ конопляного зерна до чечевичнаго. Въ общемъ эта почка увеличена, корковый слой утолщенъ, помутненъ, сѣровато-бѣлаго цвѣта; пирамидки венозно гиперемированы, отчетливо отдѣлены отъ коркового слоя; подъ сосочками, въ нѣкоторыхъ изъ нихъ, видны бѣловат. радіально расходящіяся полоски. Лоханка раза въ два расширена и наполнена бѣловатою, легко подвижною, гноевидною жидкостью, слизистая оболочка ея утолщена, блѣдна, мѣстами аспидно окрашена. Мочеточникъ при на-

чальной части расширенъ въ видѣ воронки, на палецъ ниже начала его, просвѣтъ его закрытъ конкрементомъ, величиною съ лѣсной орѣхъ, очень твердымъ, на поверхности мелкозернистымъ, желтовато-сѣраго цвѣта. Правый мочеточникъ нормальной толщины, содержитъ мутную жидкость такую-же, какъ и лоханка. Лѣвая почка нормальной величины передняя поверхность ея вездѣ покрыта фиброзной капсулой; на задней—въ значительной части, капсула отдѣлена, краснаго цвѣта, зерниста, утолщена, такого-же цвѣта и вида. Съ передней поверхности капсула отдѣляется съ трудомъ, корковый слой имѣетъ толщину меньше нормальной, сѣровато-бѣлаго цвѣта, пирамиды венозно гиперемированы, лоханка слегка растянута, слизистая ея утолщена бѣловатаго цвѣта, покрыта небольшимъ количествомъ слизисто-гнойной жидкости. Лѣвый мочеточникъ нормальной толщины, слизистая его блѣдна, на палецъ ниже начала аспидно окрашена на протяженіи около 1,5 ст. Мочевой пузырь средней величины, содержитъ мутную гноевидную жидкость въ небольш. кол.; слизистая оболочка утолщена, блѣдна, мѣстами аспидно окрашена.

Epicrisis: Nephrolithiasis. Pyelonephritis dextra. Описаніе уплотненнаго препарата. Длина лѣваго мочеточника 23 ст. Длина праваго мочеточника 26 ст., камень закупоривалъ мочеточникъ у выхода изъ лоханки; микроскоп. изслѣд. прав. мочеточн. (К. В. Караффа-Корбуттъ) показало, что эпителій его очень истончент, въ стѣнкѣ обильная гнѣздная инфильтрація клѣтокъ, сосуды расширены, мышечный слой истончентъ, волокна его коротки, неправильны, раздѣлены многочислен. прослойками соединит. ткани. Мочевой пузырь: отверстія обоихъ мочеточн. рѣзко расширены; разстояніе между ними 3 ст. Оба мочеточника свободно проходимы: лѣв. до самой лоханки; прав.— до мѣста закупорки камнемъ.

Калькулезная анурія очень рѣдко встрѣчается въ дѣтскомъ возрастѣ. Merklen приводитъ только три случая. Обычно она бываетъ у взрослыхъ людей между 30—60-тью годами и, особенно, между 40—55-тью. Чаще поражаются

мужчины, чѣмъ женщины. Donnadieu нашелъ, что на 79 больныхъ калькулезной ануріей было 62 мужчины и только 17 женщинъ. Huck даетъ почти такія же числа: 45 мужчинъ и 17 женщинъ. Наши случаи калькулезной ануріи относятся къ 2-мъ женщинамъ и 2-мъ мужчинамъ. Изъ нихъ особенно интереснымъ и рѣдкимъ является наблюденіе, относящееся къ 65-ти-лѣтней женщинѣ съ единственной отъ рожденія почкой. Операція ureterolithotomia по поводу ануріи была сдѣлана 3/I 1905 года проф. С. П. Ѳедоровымъ; въ ноябрѣ 1907 года повторная калькулезная анурія была устранена катетеризаціей мочеточника (Д. П. Кузнецкій). Въ настоящее время пациентка, которой теперь 72 года, жива и здорова.

НАБЛЮДЕНІЕ 27.

Ren unus congenitus. Anuria calculosa.

Выздоровленіе.

А. Горб—ва 65 л. вдова артиста Императ. театровъ, поступила въ клинику 22/XII 1904 г. съ жалобой на отсутствіе мочи въ теченіе 36 ч. Задержанію мочи предшествовалъ приступъ колликообразныхъ болей въ лѣвой поясничной области.

Въ теченіе 3-хъ послѣднихъ лѣтъ періодически черезъ 1-2 мѣс. страдаетъ непродолжит., но острыми колликообразными болями въ лѣвой поясничной области, отдающими въ лѣвый пахъ, безъ рвоты и повышенія t°: Изрѣдка, послѣ приступа болей и нѣкот. задержки мочи въ теченіе дня, отходили съ мочей маленькіе камешки. Крови въ мочѣ никогда не замѣчала. 12 л. т. н. было воспаленіе (?) мочевого пузыря. Другихъ заболѣваній не помнитъ. Отличалась всегда завиднымъ здоровьемъ. Родила 9 разъ. Послѣродовыхъ заболѣваній не было. 1-ая задержка мочи въ апрѣлѣ 1902 г.; больная не мочилась 3 сутокъ. Послѣ катетеризаціи лѣваго мочеточника (М. Л. Крепсъ) отошелъ маленькій камень. 2-ая — въ теченіе сутокъ, черезъ мѣсяцъ послѣ 1-го приступа анурін.

Настоящая задержка мочеотдѣленія, такая продолжительная—по счету 3-ья. Приступовъ уреміи никогда не было. Вообще, мочеотдѣленіе на полную анурію, общее состояніе оставалось вполнѣ удовлетворит.; раза 2 была рвота. Въ промежуткахъ между приступами коликъ и ануріи чувствовала себя весьма удовлетворительно. Моча отдѣлялась нормально. Послѣ задержки, въ теченіе 1-2 сутокъ, кол. мочи значит. увеличивалось. Послѣ 1-ой задержки—за сутки—выдѣлилось болѣе 15 стакановъ мочи. St. p. r. Больная очень тучная женщина съ большимъ отвисльмъ животомъ. Общее состояніе вполнѣ удовлетворит. Головной боли нѣтъ. Небольш. тошнота, сильная жажда и сухость во рту. Утр. дома 2 раза рвота послѣ валеріановыхъ капель. Лицо нѣсколько піанотично. Пульсъ полный, напряженный, 98; артеріи наощупь жестковаты. Сердце увеличено вправо почти до l. parasternal. dextr., влѣво—на палецъ отъ соска. Тоны глуховаты, шумовъ нѣтъ. Печень и селезенка не прощупываются, не увеличены. Въ легкихъ ничего особеннаго. Почки не прощупываются. Вѣсъ — 83,5 kilo. При катетеризаціи въ мочев. пузырѣ мочи нѣтъ, между тѣмъ больная за время задержки выпила стакановъ 10 различныхъ жидкостей; за это время нѣсколько разъ жидко слабило. Около 4 час. дня цистоскопія. Передъ изслѣдов. убѣдились, что пузырь пустъ. Слизистая пузыря безъ особыхъ измѣненій. Отверстіе лѣваго мочеточника нормально, отверстія праваго мочеточника найти не удалось. Въ лѣвый мочеточникъ безъ труда введенъ катетръ, черезъ кот. стала капать свѣтлая моча, очень быстро капли за каплей. Въ 9½ ч. веч. въ мочѣ, вытекавшей черезъ мочеточниковый катетръ, появилась кровь и капли стали рѣже. Черезъ катетръ въ мочеточникъ вприснуто 5 к. ст. стерилизованнаго прованскаго масла, послѣ чего катетръ извлеченъ. Всего за 5¾ часа черезъ катетеръ собрано 1.000 к. ст. мочи, немного мутной, нейтральн. реакціи, уд. в. 1.005, съ небольш. кол. бѣлка. По извлеченіи мочеточниковаго катетра выпущено изъ пузыря катетромъ 300 к. ст. мочи, такихъ же свойствъ, какъ и моча, полученная черезъ мочеточник. катетръ. Послѣ этого больная стала мочиться самостоятельно, совершенно свободно, приблизительно, каждый часъ. 23/XII. T° норм.

Чувствуетъ себя вполнѣ здоровой. Мочится сама каждый часъ. До 4 ч. дня собрано 1000 к. ст. мочи, безъ крови, уд. в. 1.006. 24/XII чувствуетъ себя хорошо, t° норм., мочится самостоятельно, свободно. Выписывается изъ клиники. 29/XII поступила вновь въ клинику, вслѣдствіе наступившей снова ануріи, кот. длится сутки. T° 39,0°, пульсъ около 120, нѣсколько напряженный. Тошноты, рвоты не было. При изслѣд. мочевой пузырь пустъ. При цистоскопіи: отверстія праваго мочеточника и на этотъ разъ найти не удалось. Вставленъ катетръ въ лѣвый мочеточникъ, при этомъ катетеръ прошелъ только сант. на 10. Катетръ въ лѣвомъ мочеточникѣ пролежалъ 6 ч., вечеромъ вынутъ. Собрано 650 к. ст. свѣтлой мочи, уд. в. 1.005, слѣды бѣлка. T° 39,3°. 30/XII. Ночью не мочилась. Въ 1 ч. дня катетризація лѣваго мочеточника. Пузырь пустъ. Катетръ опять проходитъ только на 10 ст. Моча на этотъ разъ стала капать менѣе энергично, чѣмъ прежде. Послѣ выпусканія борной воды изъ пузыря, истеченіе изъ мочеточниковъ. катетра прекратилось, при наполненіи пузыря возобновилось. Въ мочеточникъ введенъ второй катетръ въ надеждѣ пройти этимъ катетромъ выше препятствія или расширить мочеточникъ въ случаѣ его перегиба. Катетръ легко вошелъ только на 10 ст. и тоже остановился. Моча стала капать изъ обоихъ катетровъ, но приблизительно черезъ часъ истеченіе прекратилось. Въ 4 ч. дня катетры удалены. Веч. t° 39,5°, пульсъ — 108. Не мочится. Снова катетеризація мочеточника. Отверстіе его гиперемировано. Катетръ, какъ и прежде, останавливается на 10 ст. Взятъ катетръ съ мандреномъ, онъ также упирается на 10 ст., но при нѣкот. усиліи прошелъ нѣсколько вверхъ. Въ это время изъ катетра появилась кровянистая моча, а изъ отверстія мочеточника вытекло нѣсколько капель гноя. По миновапіи препятствія мандренъ изъ катетра вынутъ, и послѣдній легко былъ продвинутъ до лоханки. Моча стала капать очень быстро. Катетръ оставленъ à demeure.

31/XII. Утр. t° 38,0°. Самочувствіе лучше. До 3 ч. дня собрано черезъ катетръ 2250 к. ст. немного мутной мочи (небольш. кол. гноя). Веч. t°—38,7°. Лоханка промыта al-Bargin. (1:1000). Моча течетъ энергично. Суточ. кол. 1700

к. с. Уд. в. 1.007. 1/I 1905 г. T°—38°, чувствуетъ себя хуже, боль въ поясницѣ, изрѣдка икота, языкъ обложенъ. Моча изъ катетра течетъ хорошо, но, кромѣ того, больная мочилась 3 раза самостоятельно. Лоханка промыта ляписомъ 1:1000. Днемъ черезъ катетръ моча перестала течь. Въ 9 ч. в. t°—39,3°, пульсъ 110. Самочувствіе плохое. Изъ катетра моча не идетъ, поэтому катетръ изъ мочеточника удаленъ. Пузырь пустъ. Снова ввести катетръ не удалось. 2/I. Со вчерашняго вечера не мочится. Снова введенъ въ мочеточникъ катетръ. Въ теченіе 3 часовъ моча текла, собрано 600 к. ст., потомъ остановилась. Веч. новая попытка провести катетръ за препятствіе, не удалась; катетръ вошелъ на 10 ст., дальше его продвинуть не удалось. Общее состояніе больной хуже, жалуется на слабость; икота, языкъ обложенъ, пульсъ—100, напряженный. Катетръ въ мочеточникѣ оставленъ á demeure. 3/I. Еще нѣсколько попытокъ провести катетръ за препятствіе не удались. Моча не идетъ. Больная слаба; языкъ обложенъ; икота, t°. 39,2.

Подъ эфирнымъ наркозомъ операція (проф. С. П. Ѳедоровъ): косвенный разрѣзъ отъ середины 12 ребра черезъ поясничную область кпереди и затѣмъ далѣе книзу, отступя сант. на 2 отъ передней ости тазовой кости, почти до симфиза. По разсѣченіи мышечныхъ слоевъ брюшной стѣнки дошли до подбрюшинной клѣтчатки и, отслоивъ кнутри брюшинный мѣшокъ, обнажили мочеточникъ на всемъ почти его протяженіи. Камень, длиной 1,5 ст. и шириной болѣе 0,5 ст., лежалъ въ мочеточникѣ на мѣстѣ перекреста съ art hypogastrica. Выше этого мѣста мочеточникъ расширенъ до толщины мизинца. Мочеточникъ по длинѣ вскрыть надъ камнемъ, и послѣдній вынутъ; при этомъ выдѣлилось нѣсколько гнойной мочи. Камень помѣщался въ мочеточникѣ, выпятивъ его стѣнку, какъ въ дивертикулѣ. Черезъ разрѣзъ въ мочеточникъ введенъ, сначала внизъ, потомъ вверхъ до почки, мягкій бужъ, который не встрѣтилъ нигдѣ препятствія. Затѣмъ изслѣдовали мочеточникъ металлическимъ зондомъ и, наконецъ, ощупываніемъ. Не найдя нигдѣ болѣе камней, провели черезъ мочеточникъ и пузырь катетръ наружу, и, надъ нимъ, 2 кат-

гутовыми швами зашили поперечно продольный разрѣзъ, сдѣланный надъ выпутымъ камнемъ. Затѣмъ 2 турунды: одна—къ швамъ на мочеточникѣ, другая—къ почкѣ. На мышцы наложено 11 узловыхъ шелковыхъ швовъ. Повязка. Въ постели больная положена на лѣвый бокъ.

Вначалѣ послѣоперац. теченіе вполнѣ благопріятно. Моча шла черезъ катетръ въ кол. 1000—2500 к. ст. за сутки. Повязка промокала немного мочей до 7 сутокъ. Кожная рана зажила per primam, и швы сняты на 6 день. На 10 сутки удаленъ лежавшій въ мочеточникѣ со дня операціи, катетръ, и больная стала мочиться сама. Съ 3 дня послѣ операціи черезъ этотъ катетръ промывали лоханку и мочеточникъ растворомъ ляписа 1:1000. Черезъ 2 нед. обнаружено нагноеніе въ глубокихъ швахъ брюшной стѣнки; пришлось раскрыть большую часть раны. Въ это же время сталъ увеличиваться пролежень надъ лѣвымъ вертлугомъ. T° поднялась опять, и состояніе больной, подъ вліяніемъ инфекціи, значит. ухудшилось. Между тѣмъ со стороны мочеточника и почки все шло вполнѣ хорошо. Черезъ 5 нед. больная стала понемножку ходить. Но вскорѣ t° дошла до 39°, состояніе пролежня ухудшилось, и пришлось снова лечь въ постель. Пролежень надъ вертлугомъ дошелъ до надкостницы. Только 30/VIII больная выбыла изъ клиники съ вполнѣ зажившей операціонной раной и съ грануляцирующей язвой, величиной въ ладонь, на мѣстѣ пролежня. Моча нормал.; суточ. кол. около 1500 к. ст.

Въ октябрѣ 1906 г. вновь поступила въ клинику для пластическаго закрытія язвы въ области лѣваго большого вертлуга, которая, несмотря на перевязки и высасываніе въ теченіе болѣе года, не зажила. За этотъ періодъ никакихъ нарушеній въ мочевыдѣленіи не было. 23/X подъ хлороформно-эфирнымъ наркозомъ операція (Д. П. Кузнецкій). Грануляціи и рубцовая ткань удалены, сдѣланы разрѣзы, благодаря кот. получилось 2 подвижныхъ лоскута; послѣдніе сшиты шелковыми швами. Повязка. Послѣоперационный періодъ безъ осложненій, t° все время нормальна. На 10-й день сняты швы—prima intentio. 5/XI больная выписалась совершенно здоровой.

11/XI 1907 г. утромъ вновь поступила въ клинику съ

жалобой, что въ теченіе 26 часовъ нѣтъ мочи. Катетръ, введенный въ мочевой пузырь, показалъ полное отсутствіе мочи. Немедленно приступили къ катетеризаціи мочеточника (Д. П. Кузнецкій). Катетръ вошелъ только на 4 ст. и далѣе, несмотря на всѣ попытки, не шелъ. Такъ какъ мочи черезъ катетръ не показалось, то вприцемъ впрыснули черезъ катетръ немного дестиллиров. воды, чтобы растянуть мочеточникъ, стараясь въ то же время продвинуть катетръ дальше. Благодаря этому удалось безъ труда продвинуть катетръ за препятствіе и провести его на высоту 15 ст. Моча стала течь изъ катетра струей, и сразу выдѣлилось 100 к. ст. Катетръ оставленъ à demeure.—За сутки получено 1350 к. ст.—мочи, уд. в.—1.010, слабокисл. реакц., безъ бѣлка и сахара. 12/xi. Утр. черезъ мочеточниковый катетръ впрыснули стерилизованнаго теплаго прованскаго масла, и катетръ удаленъ. Въ теченіе дня у больной не было мочи, поэтому вечеромъ вновь введенъ катетръ въ мочеточникъ и оставленъ на ночь à demeure. За ночь получено черезъ мочеточник. катетръ 880 к. ст. мочи съ примѣсью масла. Утромъ выдѣленіе мочи черезъ катетръ прекратилось и потому (13/xi) приступлено къ попыткѣ—хирургическ. путемъ достать камень изъ мочеточника. Подъ спинномозговой анэстезіей (troposcain—0,06) уретра расширена бужами и пальцемъ и въ пузырь вставленъ широкій эндоскопъ проф. Отта. Сдѣлана попытка (Д. П. Кузнецкій) провести въ мочеточникъ инструментъ, употребляющійся для захватыванія инородныхъ тѣлъ при извлеченіи ихъ изъ пищевода, но этимъ инструментомъ захватить камень въ мочеточникѣ не удалось, хотя камень, какъ показала катетеризація мочеточника, лежалъ въ немъ всего на разстояніи 2 ст. отъ пузыри. отверстія. Попытка извлечь камень металл. зондомъ тоже оказалась тщетной. Тогда снова введенъ катетръ № 8-й въ мочеточникъ за препятствіе и оставленъ à demeure. T° вечер. 39°. Головная боль, самочувствіе плохое. Моча черезъ мочеточник. катетръ веч. перестала выдѣляться. Поэтому катетръ удаленъ. Въ пузырѣ много мочи, она выпущена мягкимъ катетромъ и этотъ послѣдній оставленъ въ пузырѣ à demeure. 14/xi. T° 38,6° утр., 39,8° веч. Пузырь промытъ борной водой (3%). Мочи выдѣляется много, съ примѣсью крови. 15/xi. Болей нигдѣ нѣтъ; самочувствіе тяжелое, t° 38,7°. Больная сама мочится, мочи выдѣляется много, съ примѣсью крови. 16/xi. Промываи. пузыря; мочи достаточно; чистая, безъ крови. T° утр. 38; веч. 39°. 17/xi. T° повышена до 38°, самочувствіе еще плохое, мочи достаточно, чистая: пузырь промытъ. 18/xi. T° упала до нормы. Самочувствіе хорошее. Больная свободно мочится, безъ боли, разъ 10 за сутки. Моча чистая, свѣтлая, безъ посторонн. примѣсей, кол. сут. 900 к. ст. 19/xi. Вышелъ съ мочей камешекъ, величиной съ горошину. Мочи много, подъ микроск. въ ней ничего особеннаго нѣтъ. Больная по собственному желанію выписалась изъ клиники для амбулаторнаго леченія промываніемъ пузыри. Черезъ нѣсколько дней вышелъ съ мочей еще маленькій камень. Въ концѣ апрѣля 1909 г. я видѣлъ г-жу А. Г. Она чувствуетъ себя въ настоящее время превосходно. Приступовъ ануріи больше не было. Жалуется на слабость ногъ и одышку при ходьбѣ. Въ февралѣ 1910 г.—здорова.

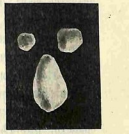

Рис. 31.
Натур. величина.

Анализъ камня, удаленнаго изъ мочеточника при операціи 3/i 1905 г. Камень снаружи сѣроватый, на расплмъ блѣдно-желтый, съ болѣе коричневой серединой, слоистъ. Вѣсъ.—0,71 грм. Составъ: фосфорно-кисл. известь и магнезія, довольно значит. содержаніе фосфорно-кисл. желѣза, мочекисл. натръ и цистинъ. При сжиганіи камень даетъ своеобразный запахъ, свойственный бѣлковымъ тѣламъ (рис. 31, внизу).

Анализъ камней, вышедшихъ самостоятельно послѣ катетеризаціи мочеточника въ ноябрѣ 1907 г.: 2 маленькихъ камня блѣдно-желт. цв., ровно окрашены какъ снаружи, такъ и внутри. Вѣсъ обоихъ = 0, 32 грм. Составъ: фосфорно-кисл. и углекисл. известь и магнезія, мочекисл. натръ, фосфорно-кисл. желѣзо (рис. 31).

10/ii 1911 г. я видѣлъ г-жу А. И. Г. Несмотря на

свои 72 года, она бодра, ежедневно гуляетъ и чувствуетъ себя вполнѣ здоровой.

4. Инфекція.

Въ каждой стадіи нефролитіаза можетъ присоединиться инфекція восходящимъ, урогеннымъ, или гематогеннымъ путемъ и вызвать рядъ новыхъ болѣзненныхъ явленій. Если камни образуются вторично, на почвѣ предшествовавшаго гнойнаго страданія почки и мочевыводящихъ путей, то присутствіе его только въ рѣдкихъ случаяхъ проявляется тѣмъ, или другимъ новымъ симптомомъ; обыкновенно оно маскируется уже давно существующими симптомами уретеро-піэлита, или піонефроза.

При первичныхъ камняхъ инфекція всегда усиливаетъ всѣ болѣзненныя явленія, существовавшія еще до наступленія ея. Калькулезный піэлитъ почти всегда сопровождается жестокими почечными болями съ иррадіаціей въ различныя области. Вмѣстѣ съ этимъ появляется полякіурія, поліурія и піурія. Если мочу собираютъ въ банку, то на днѣ образуется значительный отстой, осадокъ гноя, что является довольно характернымъ клиническимъ признакомъ гнойнаго піэлита.

Иногда въ теченіе долгаго времени калькулезный піэлитъ остается легкимъ, незначительнымъ, не особенно безпокоитъ больного и общее состояніе здоровья не ухудшается. Мочеточникъ можетъ быть болѣзненнымъ, и налицо будутъ всѣ признаки уретеро-піэлита. Постепенно всѣ измѣненія усиливаются, появляются признаки почечной задержки и, въ концѣ концовъ, образуется піонефрозъ.

Интермиттирующій калькулезный піонефрозъ сопровождается довольно характернымъ явленіемъ. Если камень временно закупоритъ отверстіе мочеточника, то у больного появятся сильныя боли въ области больной почки, а моча, бывшая до этого времени мутной, дѣлается, въ случаѣ одностороннято страданія, свѣтлой, почти нормальной. При изслѣдованіи на соотвѣтствующей сторонѣ находятъ увеличенную болѣзненную почку. Общее состояніе здоровья значительно измѣняется къ худшему. Къ піонефрозу обыкновенно присоединяется гнойный паранефритъ, который можетъ вскрыться въ различныя области, или даже органы. Со стороны брюшины довольно рано наступаетъ реактивное слипчивое воспаленіе, защищающее брюшную полость отъ гнойнаго очага. Вслѣдствіе этого прорывъ гноя въ брюшную полость наблюдается рѣдко. Чаще гнойный паранефритъ вскрывается наружу въ поясничной области. Описаны случаи выпаденія почечныхъ камней въ кишечникъ.

Oesterreich и А. Н. Гагманъ [1]) сообщили случаи, гдѣ гнойный паранефритъ вскрылся въ желудокъ. Ebstein наблюдалъ калькулезный піонефрозъ, вскрывшійся одновременно въ толстую кишку и наружу въ поясничной области. Гораздо чаще сращенія и фиброзно-липоматозный паранефритъ образуютъ солидную преграду для прорыва гноя изъ почки. Въ нѣкоторыхъ случаяхъ, при гнойномъ піэлитѣ, или піонефрозѣ, гнойный паранефритъ развивается, вслѣдствіе лимфангоита безъ перфораціи лоханки, или почки.

При камняхъ мочеточника гнойный процессъ почти безъ исключенія, въ концѣ концовъ, вызываетъ почечную задержку: почка растягивается, становится болѣзненной, появляется лихорадка. Въ такихъ случаяхъ не всегда бываетъ достаточнымъ убрать камень изъ мочеточника, чтобы достигнуть излеченія. Если, на почвѣ хроническаго гнойнаго процесса, уже образовалась атонія мочеточника, то перистальтическая функція его не возстановится и разовьется піонефрозъ.

[1]) А. Н. Гагманъ.—О почечно-каменной болѣзни и ея леченіи.—Хирургія, т. VI, 1899.

Если нефролитіазъ остается асептическимъ, то почка, въ концѣ концовъ, гибнетъ отъ атрофіи, или склероза. Нагноеніе еще быстрѣе ведетъ къ полному разрушенію почки.

5. Прогнозъ.

Частота двусторонних заболѣваній при нефролитіазѣ, особенно у больныхъ, страдающихъ имъ давно, не даетъ намъ права широко надѣяться на здоровое состояніе другой почки. Поэтому всегда слѣдуетъ учитывать возможность наступленія у калькулезныхъ больныхъ ануріи самостоятельной, или послѣ операціи, и даже, при неосложненномъ камнѣ, надо быть очень осторожнымъ съ благопріятнымъ прогнозомъ.

Sourdille, изучая въ 14-ти случаяхъ функцію калькулезныхъ почекъ, пришелъ къ слѣдующимъ выводамъ: отношеніе функціи калькулезной почки къ функціи противоположной почки—въ среднемъ, при вычисленіи количества мочевины на литръ, равно 1,46; т. е. $\frac{\text{Колич. мочев. здоров. почки}}{\text{Колич. мочев. больн. почки}} = 1,46$; при вычисленіи количества мочевины въ сантиграммахъ = 1,82; т. е. $\frac{\text{Кол. мочев. въ сантигр. здоров. почки}}{\text{Кол. мочев. въ сантигр. больн. почки}} = 1,82$. Такимъ образомъ изъ этого вытекаетъ, что функція почки не очень сильно страдаетъ отъ присутствія въ ней камней, особенно, если сравнить съ тѣмъ, что бываетъ при туберкулезѣ.

Albarran изучилъ такое же отношеніе въ 15 случаяхъ туберкулеза почекъ. По его вычисленіямъ оказывается, что отношеніе количества мочевины на литръ, выдѣляемаго здоровой почкой къ количеству мочевины на литръ, выдѣляемому противоположной туберкулезной почкой, въ среднемъ = 3, 75, т. е. $\frac{\text{Кол. мочев. здоров. почки}}{\text{Кол. мочев. туберк. почки}} = 3,75$; отношеніе для мочевины въ сантиграммахъ = 3, 63. Иногда Sourdille находилъ, что калькулезная почка лучше функціонировала, чѣмъ противоположная, предполагаемая здоровой, такъ какъ эта послѣдняя была поражена литіазическимъ нефритомъ, который значительно понижалъ ея функцію.

На основаніи этихъ данныхъ мы можемъ признать, въ нѣкоторыхъ случаяхъ, даже односторонній нефролитіазъ тяжелымъ страданіемъ. Понятно—почему такъ часто наступаетъ анурія, а тѣмъ болѣе понятно—считать всегда опасной операціей не только нефректомію, но и нефролитотомію.

Отсюда вытекаетъ самъ собой слѣдующій выводъ: мы должны научиться распознавать камни почки и мочеточника въ самой ранней стадіи ихъ развитія, когда они не велики и къ нимъ не присоединилась инфекція, когда, слѣдовательно, мы можемъ при операціи удалять ихъ съ полнымъ сохраненіемъ почечной паренхимы, ограничиваясь, для удаленія камней, только пізлотоміей, или уретеротоміей.

ГЛАВА IV.

Діагностика.

Распознаваніе камней почки и мочеточника въ однихъ случаяхъ можетъ быть легкимъ, въ другихъ—очень труднымъ и въ рѣдкихъ—невозможнымъ, несмотря даже на примѣненіе всѣхъ новѣйшихъ методовъ изслѣдованія. Если больной является съ полнымъ комплексомъ главныхъ симптомовъ нефролитіаза, жалуясь и на періодическія почечно-мочеточниковыя колики съ отхожденіемъ камешковъ, и на перемежающуюся гематурію, и на рядъ рефлекторныхъ явленій, типичныхъ, болѣе или менѣе, для нефролитіаза, то трудно отказаться отъ діагноза камней почки, или мочеточника и не подвергнуть больного рентгенографіи, цистоскопіи и катетеризаціи мочеточниковъ, которыя въ настоящее время стали на столько же необходимыми клиническими способами изслѣдованія, какъ пальпація, перкуссія и аускультація.

Иногда достаточно только заподозрить возможность почечнаго, или мочеточниковаго камня, или только тщательно изслѣдовать состояніе мочевыхъ органовъ, хотя бы при отсутствіи соотвѣтствующихъ симптомовъ, какъ это считается обязательнымъ по отношенію къ сердцу, легкимъ и органамъ брюшной полости, чтобы встать сразу на вѣрный путь къ правильному діагнозу.

Наши наблюденія наглядно показываютъ, что во многихъ случаяхъ были тѣ или другіе симптомы, болѣе или менѣе ясно указывавшіе на страданіе мочевыхъ путей, однако камни только потому не распознавались, что не было сдѣлано полнаго клиническаго изслѣдованія.

Въ видѣ примѣра напомню хотя бы наблюденіе 16-ое, гдѣ врачъ, несомнѣнно, останавливался на предположеніи о возможности нефролитіаза, правильно оцѣнивая совокупность болѣзненныхъ явленій, но, не найдя при рентгенографіи камня въ почкѣ и констатировавъ проходимость мочеточника катетеризаціей, не догадался снять рентгенограмму съ праваго мочеточника, въ дивертикулѣ котораго сидѣлъ камень; ошибочно распозналъ аппендицитъ и произвелъ безполезную операцію удаленія отростка.

Другое наблюденіе, которое я сейчасъ приведу, показываетъ, что, несмотря на симптомы со стороны почки, не было обращено на нихъ должнаго вниманія, повидимому даже не сдѣлано рентгенографіи, и, вмѣсто камня почечной лоханки, былъ также удаленъ червеобразный отростокъ.

НАБЛЮДЕНІЕ 28.

Calculus renis dextri. Pyelolithotomia in situ.

Выздоровленіе.

О. Шва—ко, 22 лѣтъ, изъ Херсонской губ., слушат. высшихъ женскихъ курсовъ, поступила 3/1 1911 г. въ клинику проф. С. П. Ѳедорова съ жалобой на боль въ правомъ подреберьи. Небольшія боли въ правомъ подреберьи появились давно; за послѣдніе 3 года боли значительно усилились; особенно безпокоятъ по ночамъ. Боли отдаютъ къ правой лопаткѣ и вдоль мочеточника къ пузырю. Съ этого-же времени въ мочѣ появился осадокъ. Въ Москвѣ было поставлено распознаваніе аппендицита, и отростокъ удаленъ. Однако послѣ операціи всѣ боли не только не исчезли, но даже усилились.

St. pr. Органы грудной и брюшной полостей безъ измѣненій. Лѣвая почка не прощупывается. Прощупывается болѣзненный нижній полюсъ правой почки.

Рентгенографія: справа—тѣнь отъ камня, величиной съ

волошскій орѣхъ въ области лоханки; слѣва—отрицательно Катетеризація обоихъ мочеточниковъ.

Моча изъ правой почки.		*Моча изъ лѣвой почки.*	
Кол.	63 к. с.	Кол.	40 к. с.
Реакція	нейтральная	Реакція	слабо-кислая
Уд. вѣсъ	1.003	Уд. вѣсъ	1.008
Бѣлокъ	слѣды	Бѣлокъ	слѣды
Сахаръ	0,08%	Сахаръ	0,15%
Лейкоц.	1—4 въ п. зр. м.	Лейкоц.	нѣтъ
Кровь	1—2 въ п. зр. м.	Кровь	нѣтъ
Эпителій	нерѣдка	Эпителій	нѣтъ
Соли крист. фосфора. кисл. кальція	въ небольш. кол.	Соли	нѣтъ

Химической пробой сахаръ обнаруженъ въ мочѣ изъ обѣихъ почекъ черезъ 20 м. Моча изъ обѣихъ почекъ совершенно стерильна.

15/I 1911 г. подъ хлороформно-эфирн. наркозомъ операція (проф. С. П. Ѳедоровъ). Косымъ разрѣзомъ покровокъ обнажена правая почка, оказавшаяся опущенной. Послѣ обнаженія лоханки отъ жира на задней ея поверхности прощупанъ камень. Піэлолитотомія in situ задняя, продольная. Камень удаленъ. Ретроградымъ бужированіемъ мочеточника и изслѣдованіемъ полости лоханки камней не обнаружено. Разрѣзъ лоханки зашитъ 3-мя кэтгутовыми швами. Вставлены въ рану тампоны. Частичный шовъ на покровы. Первые 15 дней послѣ операціи повязка обильно промокала мочей, затѣмъ сухо. 12/II 1911 г. больная выписалась изъ клиники съ зажившей раной, не испытывая никакихъ болей.

Описаніе камня. Камень неправильный трехъугольной пирамиды: поверхность мелкобородавчата, темнаго кирпично-краснаго цвѣта. Вѣсъ—1,75 грамм. Смѣшанный уратическій камень. На распилѣ—камень ясно слоистый, наружный слой, толщиной около 1 м. м. легко слущивается, какъ корка апельсина, вслѣдствіе того, что остальная часть камня покрыта черной аморфной массой—дериватами кровяныхъ сгустковъ.

Разнообразіе клинической картины нефролитіаза и трудность его распознаванія зависитъ отъ богатства сочетаній при-

знаковъ субъективнаго и объективнаго характера. Наиболѣе трудными являются тѣ случаи, гдѣ, при постановкѣ діагноза, мы имѣемъ дѣло только съ субъективными симптомами, которымъ не соотвѣтствуютъ данныя объективнаго изслѣдованія

Обобщая всѣ клиническіе признаки нефролитіаза, которыми приходится руководствоваться при распознаваніи почечныхъ и мочеточниковыхъ камней, мы можемъ раздѣлить ихъ на три группы. Въ однихъ случаяхъ мы встрѣтимъ только функціональныя и субъективныя измѣненія со стороны почки и мочеточника, въ другихъ—увеличеніе почки, наконецъ въ третьихъ—анурію.

1. Измѣненіе функціональныя и субъективныя безъ увеличенія почки.

Если нефролитіазъ проявляется только фунціональными нарушеніями и субъективными признаками безъ увеличенія почки, то дифференціальная діагностика безъ рентгенографіи невозможна.

Піурія. Если главнымъ симптомомъ является мутная моча, то прежде всего надо исключить туберкулезъ. Въ большинствѣ случаевъ бактеріологическое изслѣдованіе на палочки Коха и рентгенографія позволятъ распознать—или туберкулезъ, или камни, или то и другое вмѣстѣ. Однако, въ тѣхъ случаяхъ, гдѣ и бактеріологическое изслѣдованіе и рентгенографія даютъ отрицательный отвѣтъ—распознаваніе остается неяснымъ, и діагнозъ ставится только при операціи.

Legueu приводитъ наблюденіе, гдѣ онъ, на основаніи отрицательной рентгенографіи, думалъ о туберкулезѣ, однако, палочекъ Коха въ гнойной мочѣ не было найдено; при операціи оказалось 17 камней въ почкѣ. По его мнѣнію, у больного съ гнойной мочей, который приближается къ 40-лѣтнему

возрасту. надо всегда думать о камнѣ, если даже у него никогда не было гематуріи.

Туберкулезъ исключается бактеріологическимъ изслѣдованіемъ мочи и прививками животнымъ. Надо всегда держаться правила—у всѣхъ больныхъ піуріей производить рентгенографію, какъ это давно принято въ клиникѣ проф. С. П. Ѳедорова, и какъ, еще недавно, на этомъ настаивали Nicolich [1]), Legueu и другіе.

Гематурія.

Если гематурія вызывается усиленной ходьбой, движеніями, тряской, если есть микроскопическая гематурія, усиливающаяся отъ тѣхъ же причинъ, то прежде всего является мысль о камнѣ. Если гематурія длительная, профузная, появляющаяся безъ видимыхъ причинъ, зависящая отъ гипереміи почки, какъ это было въ наблюденіи 23-мъ, особенно, если она вызываетъ рѣзкую анемію, то можетъ возникнуть мысль о злокачественномъ новообразованіи почки. Въ этихъ случаяхъ только рентгенографія можетъ дать точный отвѣтъ. Поучительнымъ въ этомъ отношеніи является случай Nicolich'a, тѣмъ болѣе, что онъ относится къ недавнему времени.

Въ мартѣ 1909 г. къ нему обратилась 52-хъ лѣтняя женщина, очень тучная, съ жалобой, что она нѣсколько дней не можетъ мочиться и выпускаетъ мочу изъ пузыря катетромъ. Никогда никакихъ почечныхъ болей не было; нѣсколько мѣсяцевъ чувствуетъ затрудненіе и жженіе при мочеиспусканіи, моча очень мутна и окрашена кровью. Уретра пропускаетъ бужъ № 6. Послѣ расширенія удалось произвести цистоскопію, при которой ничего, кромѣ сильной гипереміи слизистой пузыря, не было найдено. Послѣ этого изслѣдованія наступила сильная гематурія съ задержкой въ пузырѣ.

[1]) Nicolich.—Folia Urologica.—N. IV, № 10, S. 752, 1910.

Такъ какъ опорожнить пузырь катетромъ не удалось, а гематурія продолжалась и приняла угрожающій характеръ, то Nicolich произвелъ надлобковую цистотомію. Стѣнки пузыря оказались утолщенными, но источникъ кровотеченія не былъ опредѣленъ. Пузырь былъ дренированъ, страданія больной стихли, но понрежему продолжалась, болѣе или менѣе, значительная гематурія. Черезъ двѣ недѣли больная умерла при явленіяхъ уреміи. Вскрытіе выяснило, что причиной гематуріи былъ большой коралловидный камень правой почки, который никогда не проявлялъ никакими симптомами своего присутствія.

Nicolich считалъ гематурію пузырнаго происхожденія, поэтому не сдѣлалъ рентгенографіи почекъ и былъ очень удивленъ находкой на вскрытіи большого камня въ почкѣ.

Упомяну еще, что гематурія встрѣчается при папиллярныхъ новообразованіяхъ лоханки и мочеточника, осложненныхъ камнями, или безъ нихъ. Сошлюсь на работу В. Н. Деревенко [1]), гдѣ приводится нѣсколько наблюденій такого совмѣстнаго страданія. Если рентгенографія обнаружитъ камень, то надо при операціи помнить о возможности существованія папилломы и тщательно изслѣдовать пальцемъ и на глазъ полость лоханки.

Геморрагическіе нефриты, особенно, если они сопровождаются почечными болями и коликой, иногда вели къ ошибочному распознаванію лоханочныхъ камней. Очень интересны въ этомъ отношеніи является наблюденіе проф. В. А. Оппеля [2]).

Мнѣ остается упомянуть еще о гематуріи при туберкулезѣ почекъ, которая, въ рѣдкихъ случаяхъ, можетъ достигать угрожающей жизни силы и вызвать экстренное энергичное вмѣ-

[1]) В. Н. Деревенко.—Русск. хир. Арх.—кн. 5, 1908, 1. с.

[2]) В. А. Оппель.—Къ казуистикѣ геморрагическихъ нефритовъ.—Русск. хир. Арх. кн. 2, 1909.

шательство для остановки кровотеченія [1]). Помимо этихъ неотложныхъ случаевъ, распознаваніе основывается на изслѣдованіи мочи на туберкулезныя палочки Коха.

Рефлекторныя пузырныя боли.

Если больной является съ жалобой на пузырныя боли, гнойную мочу, на частые позывы къ мочеиспусканію, то приходится думать прежде всего о циститѣ. Если къ этимъ симптомамъ присоединяются рефлекторныя явленія и гематурія, усиливающаяся отъ движеній, то можно предположить существованіе пузырнаго камня. Въ нѣкоторыхъ случаяхъ цистоскопія подтвердитъ это предположеніе, какъ это было въ наблюденіи 14-мъ, но мы и тогда не вправѣ останавливаться на такомъ неполномъ изслѣдованіи, такъ какъ у нѣкоторыхъ больныхъ могутъ одновременно встрѣтиться камни пузыря, почекъ и мочеточниковъ.

Въ наблюденіи 14-мъ помимо пузырного камня, былъ камень въ правомъ мочеточникѣ и въ лѣвой лоханкѣ; въ нижеприведенныхъ наблюденіяхъ одновременно были камни въ пузырѣ, въ обѣихъ почкахъ и въ нижней части мочеточника.

НАБЛЮДЕНІЕ 29.

Calculus renis dextri, calculus ureteris sinistri, calculus vesicae urinariae. Lithotripsia. Uretero-pyelotomia sinistra, kateterisatio ureteris retrograda.

Улучшеніе.

Ѳ. Папкр—овъ, 42 л., уроженецъ г. Москвы, электротехникъ, поступилъ въ клинику проф. С. П. Ѳедорова 23/x 1908 г. съ жалобами на боли въ лѣвой поясничной области, отдающія внизъ по мочеточнику.

Больной послѣдніе 20 л. живетъ въ Петербургѣ; женатъ, имѣетъ 2 дѣтей. Отца потерялъ рано, отецъ жаловался на боли въ поясницѣ. У дочери больного послѣ скарлатины замѣчается песокъ въ мочѣ. Самъ больной перенесъ на 8 г. корь; 19 л. гонорреа, принявшая хроническое теченіе. Моча все время мутная, иногда съ бѣловатыми хлопьями, иногда, особенно послѣ спиртныхъ напитковъ и долгой ходьбы, съ кровью. Начало настоящей болѣзни относитъ къ 1886—1887 г.г. Внезапно появились сильныя боли въ поясницѣ слѣва и рвота: припадокъ длился 2 ч. Моча при первомъ мочеиспусканіи послѣ припадка была окрашена кровью. Кол. гноя въ мочѣ не увеличилось. Въ 1890 г. приступъ болей повторился: боли продолжались около 3-хъ сутокъ; часовъ 8 больной былъ безъ сознанія. На 3 день боли стали отдавать внизъ, въ мочев. пузырь. Моча выдѣлялась въ небольш. кол., до столовой ложки заразъ, а иногда, несмотря на позывъ, совсѣмъ не выдѣлялась. Моча была чище, чѣмъ до приступа болей, крови въ ней не было, песку и камней тоже. Т° оставалась нормальной. Черезъ 3 мѣс. припадокъ повторился, но потери сознанія не было. Въ 1891 и 1892 г.г. повторялись неодинаковаго припадки колик различной продолжительности. Иногда во время припадковъ замѣчалась кровь въ мочѣ. Моча больного становилась все мутнѣе и мутнѣе. Послѣ каждаго изъ 2 послѣднихъ приступовъ вышло по камню, величиною съ вишневую косточку. Лѣтомъ 1894 г. жестокій припадокъ почечной колики, который очень долго длился. Больной терялъ сознаніе на 1½ дня. Въ мочѣ была кровь, кол. гноя увеличилось. Послѣ этого больной поступилъ въ клинику проф. Ратимова. Осенью вышелъ шероховатый камень, величиною въ 2 вишневыя косточки. Больного цистоскопировали и нашли камень въ пузырѣ. Было произведено камнедробленіе подъ хлороформомъ. Камень былъ щавелевокислый съ отложеніемъ фосфатовъ, величиною съ голубиное яйцо. Съ этого времени въ мочѣ наблюдался песокъ и каменки. Въ 1896—1898 г.г. были опять приступы болей и слѣва и справа. Иногда въ мочѣ замѣчалась кровь. Въ 1898 г. снова поступилъ въ клинику проф. Ратимова. Литотрипсія была повторена подъ кокаиномъ. Раздробленъ фосфатный камень, плоскій, безъ ядра, величиною въ гречій орѣхъ. Приступы почечной колики продолжались и въ слѣдующіе

[1]) Проф. В. А. Оппель. Бугорчатка почекъ, l. c., стр. 80.

годы. Въ 1901 г. проф. Ратимовъ произвелъ 3-ю литотрипсію. Камень оказался величиною съ гречкій орѣхъ. Въ 1903 г. 4-ая литотрипсія въ Евгеніевской общинѣ. Въ 1904 г. больной 2 мѣс. лечился въ Эссентукахъ. По возвращеніи оттуда повторился 3-дневный припадокъ—вышелъ камень фосфатъ, треугольной формы. Въ декабрѣ 1907 г. послѣдовалъ сильный приступъ болей, тянувшійся около 5 нед. Боли слѣва; больной нѣсколько разъ терялъ сознаніе на 3-4 ч. Т° сильно колебалась, повышаясь до 40°. Крови въ мочѣ не замѣчалось, но кол. гноя было очень велико; одно время моча была чисто гнойная, вонючая. Область лѣваго подребернья замѣтно припухла. Постепенно эти явленія исчезли. Остались небольш. тупыя боли въ лѣвой поясничной области, которыя продолжаются и теперь. Послѣдній приступъ болей въ лѣвой поясничной области былъ 19—20/x, за нѣсколько дней до поступленія въ клинику.

St. pr. Выше средняго роста, хорошаго питанія. Тоны сердца чисты. Пульсъ 60. Стѣнки живота умѣренно напряжены; животъ при давленіи не чувствителенъ, звукъ тимпаническій. Почки не прощупываются, чувствительны при ощупываніи со стороны поясницы. Мочеточники болѣзненны въ нижней части живота, особенно правый. Печень и селезенка не прощупываются, нечувствительны. При давленіи на мочевой пузырь боль отдается въ лѣвый мочеточникъ. Аппетитъ плохой. Послѣднее время запоры. Мочится часто, разъ 8-10 въ сутки, безъ боли. Мочи выдѣляется каждый разъ около стакана.

Анализъ пузырной мочи: цвѣтъ—соломенножелтый. Прозрачность—муть. Реакція—слабо-кислая. Уд. вѣсъ—1.012: Суточн. кол.—1500 к. ст.; Бѣлка и сахара—нѣтъ; Изъ микроскоп. изслѣд. осадка: мочекислый натръ, лейкоциты въ небольш. кол.

На рентгенограммахъ въ области правой почки (рис. 32) имѣется тѣнь отъ камня, въ области лѣваго мочеточника (рис. 33), ниже linea innominat. тоже тѣнь отъ камня. При цистоскопіи: трабекулы мочевого пузыря рѣзко выражены. Сосуды инъецированы въ средней степени. Отверстія мочеточниковъ въ видѣ щелей. На днѣ

пузыря—камень въ грецкій орѣхъ величиной, шероховатый. Сфинктеръ пузыря почти безъ измѣненія. При катетеризаціи мочеточниковъ въ правый мочеточникъ катетръ идетъ свободно до лоханки, съ лѣвой стороны катетръ идетъ только на 4—5 ст. и упирается въ какое-то непреодолимое препятствіе. Изъ той и другой почки пришлось вскорѣ катетры удалить, вслѣдствіе сильныхъ болей. Мочи изъ той и другой почки получено очень мало. Подъ кожу вирыснутъ флоридзинъ—0,01. Сахара въ мочѣ изъ правой почки — 0,91%; сахара въ мочѣ изъ лѣвой почки — 0,73%.

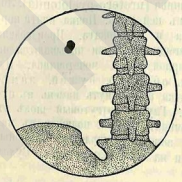

Рис. 32.

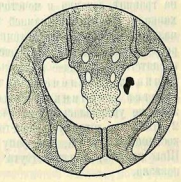

Рис. 33.

5/xi 1908 г. Подъ мѣстной анэстезіей какаиномъ (5%) камедробленіе (проф. С. П. Ѳедоровъ). При промываніи удалены осколки изъ оксалатовъ и фосфатовъ. 12/xi. Введенъ бужъ въ лѣвый мочеточникъ на 5 ст. до препятствія и больной подвергнутъ рентгенографіи. На снимкѣ вышелъ весь бужъ; возлѣ бужа, у его конца, видна тѣнь отъ камня. 18/xi. Хромоцистоскопія. Вирыснуто 20 к. ст. 0,4% раствора индиго-кармина. Черезъ 15 м. моча начала окрашиваться. Мочеточниковъ. катетръ вошелъ въ лѣвый мочеточникъ на 5 ст.; моча изъ него не появилась. Катетръ удаленъ. Наблюдая въ цистоскопъ за отверстіемъ лѣваго мочеточника въ теченіе нѣсколькихъ минутъ, выдѣленія окра-

шенной мочи изъ лѣваго мочеточника не видѣли. Катетръ снова былъ введенъ въ лѣвый мочеточникъ, за 40 м. мочи изъ него не получилось. Мочевой пузырь въ теченіе всего времени послѣ камнедробленія ежедневно, или черезъ день, промывался борной водой и растворомъ ляписа. Анализъ пузырной мочи отъ 29/XI: моча соломенно-желт., мутная, амфотерной реакц.; хлопчат. осадокъ, немного песку, суточн. кол. 1100 к. ст., уд. в.—1.016.

4/XII 1908 г. подъ хлоформ.—операція (проф. С. П. Ѳедоровъ). Обычнымъ косымъ поясничнымъ разрѣзомъ обнажена лѣвая почка и мочеточникъ. Произведенъ разрѣзъ границъ лоханки и мочеточника (uretero-pyelotomia). Лоханка не расширена, камней въ ней нѣтъ. Почка почти нормальна, нѣсколько ціанотична и плотновата. Произведено ретроградное бужированіе мочеточника. Бужи натыкаются на препятствіе, лежащее въ пузырной части мочеточника. На концахъ, извлеченныхъ обратно, бужей, замѣчаются песчинки. Попытка протолкнуть камень въ пузырь не увѣнчалась успѣхомъ. Глухой кэтгутовый шовъ въ 2 этажа на лоханку и мочеточникъ. Почка подшита къ накостницѣ 12 ребра, въ рану заведены марлевые тампоны. Швы на мышцы изъ кэтгута и на кожу изъ шелка. Сухая повязка.

Послѣопераціонный періодъ протекалъ безъ осложненій. Разрѣзъ лоханки и мочеточника зажилъ per primam. Рана покровоъ заживала нормально; t° все время нормальна. Кол. мочи увеличилось и колебалось въ предѣлахъ 1150—2300 к. ст. 28/XII. Вечеромъ съ мочей отошелъ камень, величиною съ перечное зерно, неровный, фосфатъ. 30/XII. Ночью вышелъ еще маленькій камень фосфат. 2/I 1909 г. Много свободныхъ очень мелкихъ камешковъ въ пузырѣ, обнаруженныхъ при цистоскопіи. Промываніе пузыря черезъ больной катетръ. 5/I. Цистоскопія. Камешковъ въ пузырѣ нѣтъ. Катетръ вошелъ въ лѣвый мочеточникъ на 5 ст., и дальше упирался въ препятствіе 12/I. Выписался съ зажившей раной на мѣстѣ операціи, при хорошемъ самочувствіи и безъ всякихъ болей въ области лѣвой почки.

НАБЛЮДЕНІЕ 30.

Hydropionephrosis calculosa dextra, calculus renis sinistri, calculus ureteris dextri, calculus vesicae urinariae. Lithotripsia.

Улучшеніе.

Ф., Русал—свъ. 55 л., уроженецъ Вятской губерніи, поступилъ въ клинику, проф. С. П. Ѳедорова 16/IX. 1908 г. съ жалобами на опухоль, боль въ правомъ боку, необходимость часто мочиться и на мутную мочу.

Мать больного умерла 74 л. отъ сердечной болѣзни, отецъ 42 л. отъ воспаленія легкихъ, сильно пилъ. 2 брата умерли въ дѣтствѣ отъ острыхъ инфекціонныхъ болѣзней; изъ сестеръ 2 живы и здоровы, 2 умерли: одна отъ простудной болѣзни, другая—порока сердца. Въ дѣтствѣ больной перенесъ корь; 16 л. заболѣлъ гонорреей, которая перешла въ хроническую форму. 23 л. перенесъ лѣвосторонній эпидидимитъ, 30 л.—циститъ. Женился 36 л., дѣтей нѣтъ.

Настоящая болѣзнь, по словамъ больного, началась на 35 г. Послѣ кутежа больной заснулъ на холодѣ, проснулся отъ сильныхъ болей въ лѣвой поясничной области, моча сразу стала мутной; нѣсколько дней пролежалъ въ постели, лечился горячими компрессами; состояніе здоровья быстро улучшилось; но моча по временамъ становилась мутной, однако больной не придавалъ этому значенія. Такъ прошло лѣтъ 5, когда однажды внезапно послѣ усиленной ѣзды на лошадяхъ, появились сильныя боли въ лѣвомъ боку и опухоль величиною въ 2 кулака. Больной потерялъ сознаніе, и находился въ такомъ положеніи 2 дня; наконецъ, черезъ уретру отошло огромное количество сильно вонючаго гноя; стало лучше, пришелъ въ себя. Моча оставалась такой-же мутной и вонючей еще дня 2, на 3-ій съ мочей отошелъ камень, и моча стала свѣтлой, Мѣсяца черезъ 3 при сильныхъ болякъ отошелъ мочевой песокъ; такіе приступы повторялись неоднократно до, 1903 г. когда опять съ лѣвой стороны образовалась опухоль, начались сильныя боли, и больной однажды опять на 2 дня

потерялъ сознаніе. Опять черезъ уретру отошелъ гной, вмѣстѣ съ тѣмъ состояніе больного улучшилось.

Больной думаетъ, что виной этого припадка былъ камень, который отошелъ съ мочей лишь черезъ $1^1/_2$ года послѣ приступа. Моча оставалась мутной, но больной чувствовалъ себя недурно, пилъ щелочныя воды.

Въ апрѣлѣ 1908 г. стала образовываться припухлость въ правомъ подреберьи. Подъ вліяніемъ теплыхъ ваннъ однажды черезъ уретру показался гной въ колич. 1 рюмки. Отхожденіе гноя прекратилось и началось вновь черезъ 3 нед. Гной очень густой, бѣловат. цв. съ сильнымъ запахомъ, отдѣлялся въ теченіе 3 мѣс. Принималъ salol, менѣе двигался, т. к. движеніе ухудшало его состояніе; мочился разъ 16 въ сутки съ жженіемъ въ стволѣ. Съ начала заболѣванія (т. е. съ апрѣля до сентября) потерялъ въ вѣсѣ 1 п. 20 ф. Камни въ пузырѣ стали безпокоить съ іюня.

St. pr. Большого роста, худой, истощенный человѣкъ. Костная и мышечная системы развиты правильно. Границы сердца перкуторно опредѣляются неясно. Тоны сердца чистые, немного глухи. Дыханіе везикулярное, мѣстами сухіе хрипы. При осмотрѣ живота сильное выпячиваніе праваго подреберья въ нижней его части и правой поясничной области. При ощупываніи въ правомъ подреберьи констатируется присутствіе твердой опухоли, величиной въ голову новорожденнаго ребенка, слегка бугристой, почти безболѣзненной. Нижній край опухоли прощупывается на уровнѣ пупка спереди, на 2 пальца выше crista oss. ilii сбоку и сзади, медіально не доходитъ на 4-5 пальц. до средней линіи. Печень прощупывается лежащей надъ описанной опухолью, выходитъ пальца на 2 изъ-подъ реберной дуги. Селезенка и лѣвая почка не прощупываются. Мочится 16 разъ въ сутки. Мочу можетъ выдѣлить только при наклонномъ положеніи таза въ боковую сторону. Аппетитъ очень плохой; легко зябнетъ, часто бываетъ головная боль, плохо спитъ.

Мочевой пузырь очень растянутъ: 220 к. ст. борнаго раствора не вызываетъ позыва на мочеиспусканіе. При цистоскопіи найдено: слизистая катаррально воспалена, сосуды

ясно видны, обильн. кол. хлопьевъ. На днѣ пузыря 2 камня, приблизительно одинаковой величины, но различнаго вида: лѣвый болѣе свѣтлый и гладкій, правый темный и бугристый. Отверстіе лѣваго мочеточника зіяетъ, круглой формы, моча выдѣляется изъ него почти струйкой, изъ праваго—выдѣленіе мочи не наблюдалось. Въ пузырной мочѣ огромн. кол. гноя и фосфорнокислыхъ солей, эпителій пузыря въ видѣ цѣлыхъ пленокъ. При катетеризаціи мочеточн. катетръ былъ введенъ только въ лѣвый мочеточн. на 10 ст. Моча черезъ катетръ выдѣлялась непрестанными каплями, почти струйкой. Подъ кожу было впрыснуто 0,01 флоридзина. За часъ выдѣлилось 250 к. ст. мочи, свѣтлой, прозрачной, водянистой, кол. сахара $0{,}04\%$.

25/IX 1908 г. повторная катетеризація обоихъ мочеточн. Въ лѣвый мочеточн. катетръ введенъ на 15 ст.; въ правый—только на 6-8 ст., такъ какъ дальше не шелъ. Борзая вода изъ пузыря не выпущена. Типъ выдѣленія мочи изъ лѣваго мочеточн. тотъ-же, что и въ предыдущій разъ (атоническій). Изъ праваго катетра моча сначала не выдѣлялась вовсе; лишь послѣ случайнаго кашля больного она стала выдѣляться частыми каплями, почти струей, но черезъ короткій промежутокъ времени отдѣленіе начало уменьшаться, а затѣмъ совершенно прекратилось. Изъ этого факта было заключено, что въ мочеточникѣ имѣется передвигающійся камень. Слѣдующіе факты съ большой вѣроятностью подтверждали правильность этого заключенія: при поглаживаніи съ нѣкоторымъ надавливаніемъ концами пальцевъ руки снизу вверхъ вдоль праваго мочеточника, моча изъ катетра, введеннаго въ правый мочеточникъ, снова попрежнему начинала выдѣляться. При поглаживаніи въ обратномъ направленіи, т.-е. сверху внизъ, къ пузырю, моча переставала выдѣляться. Надавливаніе на мочевой пузырь въ это время—не вызывало выдѣленія мочи изъ праваго мочеточниковаго катетра, точно также и надавливаніе на опухоль въ правомъ подреберьи. Надавливаніе на опухоль во время выдѣленія мочи изъ праваго мочеточниковаго катетра, усиливало

выдѣленіе мочи, моча начинала выдѣляться болѣе частыми каплями, надавливаніе въ это время на пузырь характера выдѣленія мочи изъ праваго мочеточниковаго катетра не измѣняло. Подъ кожу былъ впрыснутъ флоридзинъ—0,01. Черезъ полчаса послѣ впрыскиванія флоридзина сняты первыя пробы, и преемники мочи замѣнены другими; черезъ 30 м. сняты и вторыя пробы. Моча справа гораздо мутнѣе, чѣмъ слѣва въ обѣихъ порціяхъ.

Данныя анализа:

Моча, полученная черезъ катетръ, вставленный въ правый мочеточникъ:		Моча, полученная черезъ катетръ, вставленный въ лѣвый мочеточникъ:	
I-ая порція:		I-ая порція:	
Количество	100 к. с.	Количество	60 к. с.
Удѣльн. вѣсъ	1.002	Удѣльн. вѣсъ	1.003
Реакція	кислая	Реакція	кислая.
Сахаръ.	0,04%	Сахаръ.	0,02%
II-ая порція:		II-ая порція:	
Количество	90 к. ст.	Количество	60 к. ст.
Удѣльн. вѣсъ	1.004	Удѣльн. вѣсъ	1.004
Реакція	кислая.	Реакція	кислая.
Сахаръ.	0,08%	Сахаръ.	0,07%

Въ виду того, что по случайному недоразумѣнію микроскоп. изслѣд. мочи не было произведено, 30/IX опять была сдѣлана катетеризація обоихъ мочеточниковъ. Катетръ въ лѣвый мочеточникъ введенъ на 15 ст., въ правый — на 6-8 ст., такъ какъ дальше онъ и въ этотъ разъ не шелъ. Послѣ центрофугированія мочи, полученной черезъ лѣвый катетръ, осадка почти нѣтъ; при микроскоп. изслѣд. въ немъ найдено лишь незначит. кол. кѣтокъ кругл. эпит. Въ осадкѣ мочи, полученной черезъ правый катетръ, обнаружено значит. кол. эпит. почечн., лоханочн. и пузыри.

Сняты рентгенограммы съ обѣихъ почекъ, мочеточниковъ и мочевого пузыря. На нихъ ясно видны тѣни отъ камней въ области обѣихъ почекъ (справа больше тѣнь), въ области нижней части праваго мочеточника и 2 тѣни въ пузырѣ (рис. 34, 35 и 36).

Суточн. кол. мочи колебалось отъ 2100—3000 к. ст. Больному черезъ день, два, промывали пузырь. 10/X было отмѣчено, что опухоль въ области прав. подреберья значит.

уменьшилась, ясно опредѣляется флюктуація. На ряду съ этимъ было отмѣчено, что моча за послѣдніе 5 дней стала чрезвычайно мутная, при изслѣдованіи въ ней—масса гною.

14/X подъ мѣстной анастезіей 5% кокаина уретры и пузыря было произведено камнедробленіе (проф. С. П. Ѳедоровъ). Раздробить камни вполнѣ не удалось. Въ дальнѣйшемъ у больного самостоятельно во время мочеиспусканій выдѣлялись съ болью осколки камней довольно крупнаго размѣра. Черезъ день промываніе мочевого пузыря. Отъ повторнаго камнедробленія больной отказался и 6/XI уѣхалъ на родину съ тѣмъ, чтобы вернуться черезъ мѣсяцъ въ клинику для продолженія лѣченія. Въ январѣ 1909 г. больной увѣдомилъ меня, что болей въ области правой почки онъ не чувствуетъ, величина опухоли постепенно уменьшается. Осколки



Рис. 34.



Рис. 35.



Рис. 36.

камней отходили съ мочей до 20/XI, но больной чувствуетъ, что они не всѣ отошли. Анализъ пузырныхъ камней: осколки камней сѣровато-блѣдно-желт. цв. Много мелкихъ осколковъ, раковистаго излома. Общій вѣсъ = 14,21 грамм.

Составъ: главная составная часть — углекислая известь, затѣмъ—фосфорнокислая известь и магнезія, мочекислый натръ, тиразинъ, мочевая кислота, фосфорнокислое желѣзо, фосфорнокислая амміакъ-магнезія. Анализъ почечныхъ камней, выдѣлившихся съ мочей до поступленія больного въ клинику: 2 камня вѣсятъ вмѣстѣ—1,2 грмм. Камни бѣлаго, слегка желтоват. цв., раковистаго излома, снаружи окрашены въ желтовато-охряный цв. Составъ: углекислая известь, фосфорно-кислая известь и магнезія, мочекислый натръ, тиразинъ, мочевая кислота, фосфорнокислое желѣзо.

Такимъ образомъ, въ случаяхъ пузырнаго камня мы всегда должны рентгенографировать не только пузырь, но и обѣ почки и оба мочеточника, такъ какъ камни могутъ одновременно находиться во всѣхъ отдѣлахъ мочевыхъ путей.

Въ литературѣ приводится много такихъ примѣровъ. Укажу, какъ на особенно демонстративный въ этомъ отношеніи случай изъ учебника Watson'a [1]).

Почечныя боли.

Тупыя поясничныя боли, или даже настоящая почечная колика можетъ встрѣчаться при самыхъ разнообразныхъ заболѣваніяхъ почки и мочеточника и потому не специфична для нефролитіаза. Достаточно вспомнить о подвижной почкѣ, особенно съ перегибомъ мочеточника, или простой піэлитъ, или болѣзненные нефриты, чтобы понять—при какихъ разнообразныхъ условіяхъ могутъ появляться почечно-мочеточниковыя боли и колика. Въ рѣдкихъ случаяхъ почечный камень можетъ вызывать типичную поясничную невралгію, и поэтому надо быть очень осторожнымъ съ такимъ распознаваніемъ безъ предварительной рентгенографіи.

Еще чаще мочеточниковая колика смѣшивается съ желчной коликой, особенно, если она сопровождается рефлекторными явленіями со стороны органовъ пищеваренія въ видѣ

[1]) Watson and Cunningham.—Diseases and Surgery of the genito—urinary System, V. II, p. 210, 1908.

тошноты, рвоты, или кишечныхъ болей. Въ послѣднее время проф. С. П. Ѳедоровъ [1]) предложилъ въ такихъ случаяхъ для дифференціальной діагностики—пользоваться экспериментальной коликой. Больному съ помощью цистоскопа проводятъ катетръ до почечной лоханки и начинаютъ вливать черезъ него тепловатый растворъ 2% борной кислоты, или физіологическаго солеваго раствора. Пока бываетъ влито 5—8 к. с., больные обыкновенно не ощущаютъ ничего, но стоитъ только при нормальной лоханкѣ зайти за эти предѣлы и влить 10—15 к. с. жидкости, какъ въ соотвѣтствующей почечной области появляются совершенно типичныя для почечно-мочеточниковой колики, боли. Достаточно теперь спросить больного, похожа ли эта боль на ту, которая его обыкновенно безпокоитъ, чтобы рѣшить, съ какой коликой имѣемъ мы въ данномъ случаѣ дѣло. Боли, вызываемыя такимъ растяженіемъ лоханки жидкостью, проходятъ очень скоро.

Не надо забывать, что въ нѣкоторыхъ случаяхъ встрѣчается одновременное страданіе и желчными и почечными камнями, какъ это съ большой вѣроятностью было констатировано нами въ наблюденіяхъ 18-мъ и 47-мъ. Распознаваніе въ такихъ случаяхъ можетъ быть очень труднымъ, или одностороннимъ.

Такъ называемыя „стрѣляющія боли“ въ первомъ періодѣ tabes'a могутъ очень напоминать почечно-мочеточниковую колику при камняхъ и вести къ ошибочному діагнозу. Необходимо поэтому тщательно изслѣдовать состояніе нервной системы, помня, что въ періодѣ болей при спинной сухоткѣ обыкновенно находятъ потерю пателлярнаго рефлекса (симптомъ Westphal'я) и рефлекторную неподвижность зрачковъ (симптомъ Robertson'a).

[1]) С. П. Ѳедоровъ.—Къ вопросу о признакахъ при желчной колике.—Русск. врачъ, № 51, 1910.

Съ діагнозомъ истеріи, при которой нерѣдко наблюдается, наряду съ почечно-мочеточниковыми болями, и гематурія, надо быть очень осторожнымъ. Legueu приводитъ случай Morris'a, относящійся къ молодой женщинѣ, страдавшей почечными коликами и гематуріей. Такъ какъ всѣ признаки истеріи были налицо, то Morris отказался ее оперировать; другой хирургъ при операціи—камня не нашелъ.

Въ случаѣ Owen Rees'a у больной, страдавшей поясничными болями и гематуріей, былъ поставленъ діагнозъ истеріи; при пробномъ разрѣзѣ въ почкѣ былъ найденъ большой камень-оксалатъ. Правда, эти наблюденія относятся къ тому періоду, когда не было рентгенографіи, но все же онѣ имѣютъ значеніе и въ настоящее время, такъ какъ доказываютъ необходимость тщательнаго изслѣдованія мочевыхъ органовъ при наличности истеріи.

Я уже упоминалъ о боляхъ при болѣзненныхъ нефритахъ. Если боли въ этихъ случаяхъ носятъ характеръ почечно-мочеточниковой колики, то безъ радіографіи діагностика окончательно невозможна.

Почечная колика при подвижной почкѣ, особенно, если есть легкій піэлитъ и повышеніе температуры, можетъ дать поводъ заподозрить присутствіе камня. Рентгенографія разрѣшитъ сомнѣнія въ такихъ случаяхъ. Но надо всегда помнить, что нерѣдко камни, какъ первичные, такъ и вторичные, развиваются въ подвижной почкѣ, слѣдовательно одновременно могутъ существовать оба заболѣванія; такихъ примѣровъ можно найти достаточное количество среди нашихъ наблюденій, укажу хотя бы на наблюденія 43-ье и 47-ое.

Въ нѣкоторыхъ случаяхъ одностороннее распознаваніе подвижной почки, при существованіи въ ней камня, можетъ быть очень опаснымъ, такъ какъ является причиной неполнаго оперативнаго вмѣшательства, влекущаго за собой вторичную операцію. Nicolich приводитъ наблюденіе, гдѣ имъ, на основаніи положительной рентгенографіи, былъ распознанъ камень въ подвижной почкѣ. Предложенная операція—нефролитотомія и нефропексія—была отклонена на консиліумѣ врачей. Другой хирургъ, на основаніи полученной имъ отрицательной рентгенографіи, ограничился только пришиваніемъ почки, которое не избавило больную отъ бывшихъ до операціи страданій. Больная снова обратилась къ Nicolich'y, который, предвидя трудности вторичной операціи, отказывался оперировать, хотя рентгенографія вновь обнаружила увеличившійся за это время камень въ пришитой почкѣ. Уступивъ настойчивымъ просьбамъ больной, Nicolich произвелъ ей нефролитотомію, которая оказалась чрезвычайно трудной, благодаря фибрознымъ сращеніямъ вокругъ почки. На 4-ый день послѣ операціи больная умерла, и такой исходъ Nicolich ставитъ въ связь съ трудностями вторичной операціи.

Въ нѣкоторыхъ случаяхъ, какъ это показываютъ наблюденія Tyson'a [1]), пери-парапефритъ со смориціваніемъ, или образованіемъ рубца въ капсулѣ и краѣ почки, при сращеніяхъ съ окружающими тканями, можетъ сопровождаться симптомами нефролитіаза. Tyson приводитъ 4 такихъ случая, въ которыхъ камней при операціи не было найдено. Комбинируя декапсуляцію съ нефротоміей,—у 3-хъ больныхъ онъ получилъ длительное выздоровленіе, у 4-го, вслѣдствіе рецедива болей, онъ произвелъ нефректомію.

Почечно-мочеточниковая колика при камнѣ мочеточника чаще всего вела къ ошибочному діагнозу. Въ какихъ только діагнозахъ не изощрялись въ такихъ случаяхъ хирурги и гинекологи. Распознавали камни почки, и, если рентгенографія была отрицательная, то обращались къ отростку слѣпой кишки и со-

[1]) Priv. no Zentralblatt f. Chir. S. 174, 1907.

вершенно напрасно удаляли его, не избавляя больныхъ отъ длительныхъ и мучительныхъ страданій (набл. 16).

Такихъ наблюденій въ литературѣ описано очень много. Въ нѣкоторыхъ случаяхъ почечная колика прямо принималась за боли при аппендицитѣ; производилась операція изсѣченія отростка, оставались прежнія боли, и хирургамъ даже въ голову не приходило подвергнуть больного рентгенографіи (набл. 28).

Чаще всего, конечно, ведетъ къ ошибкамъ почечно-мочеточниковая колика, не сопровождающаяся отхожденіемъ съ мочей камешковъ, т. е. при застрявшихъ въ мочеточникѣ камняхъ, которые періодически временно закрываютъ просвѣтъ мочеточника, вслѣдствіе смѣщенія камня, или спазма мочеточника. Эта боль очень характерна, и опытный врачъ всегда будетъ тщательно изслѣдовать мочеточникъ.

Pousson[1]) указываетъ, что мочеточниковые камни смѣшивались съ непроходимостью кишекъ, съ аппендицитомъ, тифлитомъ, перитифлитомъ, съ заболѣваніемъ матки и придатковъ. Иногда больныхъ спасало отъ напрасныхъ операцій только выхожденіе съ мочей камешковъ. Такіе опытные клиницисты, какъ Rendu, Péan, Ch. Monod, Desnos, Arnozan не разъ готовы были оперировать при ошибочной діагностикѣ, но выхожденіе камешковъ, или песку съ мочей открывало дѣйствительную причину страданія и спасало и хирурга и больного отъ безцѣльной операціи.

Le Fur[2]) приводитъ 4 личныхъ наблюденія камней мочеточника, принятыхъ за аппендицитъ. По его мнѣнію, эти ошибки часты потому, что отростокъ слѣпой кишки въ 67% ахъ перекрещиваетъ, или идетъ вдоль мочеточника. Діагнозъ надо ставить не по мѣсту боли, которая можетъ быть въ точкѣ

[1]) Ass. franç. d'urol. 7-9/x 1909. Ann. mal. org. gén—urin. 1910.
[2]) Pousson.—Ass. franç. d'urol. 7-9/x 1909. Ann. mal. d. org. gén-urin. 1910.

Mac Burney'я при обоихъ заболѣваніяхъ, не на основаніи разстройствъ мочевыхъ и половыхъ органовъ, что можетъ встрѣтиться и при аппендицитѣ,—но путемъ отыскиванія болѣзненной пузырно-мочеточниковой точки, цистоскопіей, осмотромъ отверстій мочеточниковъ и катетеризаціей ихъ, и, особенно, микроскопической гематуріей и радіографіей съ катетромъ и мандреномъ въ немъ, непроницаемымъ для Х-лучей.

Въ 4-хъ случаяхъ Le Fur'а—одинъ камень выдѣлился самостоятельно послѣ удаленія отростка; два другихъ—послѣ катетеризаціи мочеточника; въ послѣднемъ случаѣ больной сначала удалили отростокъ, затѣмъ сдѣлали нефректомію, вслѣдствіе полнаго перерожденія почки. Такъ какъ больная продолжала страдать, то ее радіографировали; оказался камень въ концѣ мочеточника, но больная отъ операціи отказалась.

Можно безконечно приводить примѣры подобнаго рода, относящіеся къ смѣщенію камня мочеточника съ другими заболѣваніями, особенно изъ области гинекологіи. Я ограничусь лишь указаніемъ на двѣ французскія диссертаціи Noirtin'а [1]), и Chévelle'а[2]), посвященныя спеціально трудностямъ діагностики камней почки и мочеточника.

2. Увеличеніе почки.

Если больной является съ жалобой на опухоль въ области почки, то во многихъ случаяхъ анализъ мочи покажетъ—имѣется піонефрозъ, или гидронефрозъ. Присутствіе гноя, несомнѣнно, говоритъ за піонефрозъ; если гноя въ мочѣ нѣтъ, то наблюденіе больного въ теченіе извѣстнаго промежутка времени можетъ иногда выяснить діагнозъ, разъ при-

[1]) Noirtin. Sur les formes graves sans anurie de la colique néphrétique.— Thèse. Bordeaux, 1908.
[2]) Chévelle.—Les difficultés du diagnostic des calculs rénaux et urétéraux. Thèse. Nancy, 1908.

ступъ задержки смѣнится обильнымъ выдѣленіемъ мочи, и будетъ констатировано вмѣстѣ съ тѣмъ уменьшеніе опухоли.

Катетеризація мочеточниковъ въ такихъ случаяхъ, конечно, стоитъ на первомъ планѣ, такъ какъ, съ помощью ея, мы можетъ выяснить не только источникъ страданія, но и степень растяженія почки. Въ тѣхъ случаяхъ, когда въ анамнезѣ есть указанія на всѣ классическіе признаки нефролитіаза, которые предшествовали образованію гидро,-или піонефроза, то можно, съ большой вѣроятностью, предположить камень почки или мочеточника. Когда же присутствіе первичнаго камня ничѣмъ не проявлялось, или, когда камень при піонефрозѣ образовался вторично, то одна лишь радіографія можетъ выяснить—есть или нѣтъ камень—въ мочеточникѣ, или въ почкѣ.

Я упомяну еще о, такъ называемой, поликистозной почкѣ калькулезнаго происхожденія, которую надо отличать отъ двустороняго врожденнаго страданія—кистознаго перерожденія почекъ (degeneratio cystica renum). Если рентгенографія обнаружитъ присутствіе камня, то при операціи не надо забывать о существованіи такой формы измѣненія почки при нефролитіазѣ и удалить камень.

Albarran въ одномъ случаѣ сдѣлалъ нефротомію на такой почкѣ, пронизанной кистами, и удалилъ изъ лоханки огромный камень.

3. Анурія.

Только въ исключительно рѣдкихъ случаяхъ нефролитіазъ сразу проявляется ануріей безъ предшествовавшихъ симптомовъ, въ видѣ почечныхъ коликъ, гематуріи и отхожденія маленькихъ камней или песку, о которыхъ, при умѣломъ и правильномъ разспросѣ, намъ удается, если не всегда, то въ громадномъ большинствѣ случаевъ—узнать отъ больного, или отъ его окружающихъ.

Въ экстренныхъ случаяхъ, когда больной доставляется въ такомъ тяжеломъ, коматозномъ состояніи, что не можетъ дать указаній изъ своей исторіи болѣзни, или въ тѣхъ случаяхъ, когда нефролитіазъ проявляется сразу ануріей безъ предшествовавшихъ почечныхъ коликъ, помочь въ распознаніи причины ануріи можетъ только одно физическое изслѣдованіе.

Анурія отъ сдавленія мочеточниковъ опухолями характеризуется тѣмъ, что прощупываются обѣ почки, изъ которыхъ одна увеличена отъ гидронефроза. Чаще всего такая анурія наблюдается у женщинъ, вслѣдствіе далеко зашедшаго, неоперируемаго рака матки, когда въ процессъ вовлекается клѣтчатка, окружающая мочеточники, которые постепенно сдавливаются, и, въ концѣ концовъ, создается полная ихъ непроходимость. Изслѣдованіе половыхъ органовъ въ такихъ случаяхъ выяснитъ причину ануріи.

Иногда приходится сталкиваться съ ануріей, вызванной отравленіемъ какимъ-нибудь ядомъ, чаще всего сулемой. Распознаваніе причины ануріи въ такихъ случаяхъ можетъ быть очень труднымъ. Kümmell, наблюдая однажды такую анурію у 43-хъ лѣтней женщины, предположилъ нефритъ, вызванный хлороформомъ, такъ какъ за день до этого опытнымъ гинекологомъ было сдѣлано выскабливаніе матки по поводу кровотеченія послѣ аборта. Вскорѣ развившійся тяжелый стоматитъ выяснилъ этіологію ануріи, вызванной отравленіемъ сулемой.

Въ концѣ острыхъ или хроническихъ нефритовъ анурія представляетъ обычное осложненіе. Медленное развитіе болѣзни, характеръ теченія и status praesens помогутъ поставить правильный діагнозъ. Я упомяну еще объ ануріи вслѣдствіе острыхъ нефритовъ, вызванныхъ различными инфекціонными болѣзнями: скарлатиной, дифтеріей,

холерой и др. Само собой понятно,—распознаваніе въ такихъ случаяхъ не представляетъ никакихъ трудностей.

Надо всегда помнить о возможности истерической анурія, которая иногда смѣшивалась съ калькулезной. Kümmell приводитъ свой случай такой ошибки. У 16-ти лѣтней дѣвушки внезапно перестала выдѣляться моча. Сначала думали о задержкѣ мочи въ пузырѣ, поэтому ввели катетръ, но получили очень незначительное количество концентрированной мочи. Въ слѣдующіе дни наступила полная анурія, и пузырь оставался пустымъ. При изслѣдованіи удалось прощупать, соотвѣтственно положенію мочеточника, плотное круглое тѣло, величиной съ вишневую косточку. Kümmell принялъ его за камень, закупоривавшій мочеточникъ, тѣмъ болѣе, что правая почка при надавливаніи была болѣзненна. При цистоскопіи слизистая оказалась здоровой, были видны оба отверстія мочеточниковъ, изъ которыхъ мочи не выдѣлялось. Катетеризаціи мочеточниковъ не было сдѣлано. Рѣшено было удалить предполагаемый камень изъ мочеточника, чтобы устранить рефлекторную анурію на другой сторонѣ. При операціи оказалось, что предполагаемый камень былъ ничто другое, какъ кусочекъ твердаго кала въ кишкѣ, слѣдовательно—діагнозъ былъ ошибочный. Черезъ нѣсколько часовъ послѣ операціи больная стала самостоятельно мочиться.

Подагрическая анурія съ трудомъ отличается отъ калькулезной ануріи. Leguen выставляетъ только два средства для распознаванія и отличія этой ануріи отъ калькулезной. При калькулезной ануріи часто бываетъ немного крови при мочеиспусканіи, при подагрической — этого не бываетъ. Кромѣ того признаки локализаціи специфичны при калькулезной ануріи. Наконецъ, подагрическая анурія обычно совпадаетъ съ приступомъ подагры.

Если намъ удалось точно установить, что наблюдаемая

анурія калькулезнаго происхожденія, то надо прежде всего опредѣлить—на какой сторонѣ произошла закупорка мочеточника, вызвавшая анурію. Если больной въ сознаніи, то изъ разспроса выяснится, что колики сначала повторялись на одной сторонѣ, затѣмъ послѣ извѣстнаго промежутка появились на другой сторонѣ, и, вслѣдъ за этимъ, развилась анурія. Въ такихъ случаяхъ мы вправѣ вывести заключеніе, что болѣе измѣнена та почка, въ которой раньше были колики, что она болѣе или менѣе давно перестала функціонировать, или почти не функціонировала, и, что анурія вызвана закупоркой камнемъ мочевыводящихъ путей другой почки.

Въ нѣкоторыхъ случаяхъ окажется, что колика всегда была только на одной сторонѣ, какъ напримѣръ, у одной изъ нашихъ больныхъ (набл. 27), и тогда это явится важнымъ указаніемъ на возможность существованія единственной почки.

Въ большинствѣ случаевъ, при закупоркѣ камнемъ, соотвѣтствующая почка бываетъ увеличена, вслѣдствіе застоя мочи и переполненія кровью. Если удастся прощупать такую увеличенную почку, то скорѣе всего надо думать, что именно на этой сторонѣ находится причина анурія, что закупорка этой почки вызвала анурію.

Но не слѣдуетъ забывать, что въ нѣкоторыхъ случаяхъ почка можетъ быть не увеличена; кромѣ того — вслѣдствіе значительнаго отложенія жира въ брюшныхъ стѣнкахъ, или вслѣдствіе вздутія кишекъ, что очень часто бываетъ при анурія, не удается прощупать даже увеличенной почки и, слѣдовательно, ощупываніе не дастъ никакихъ положительныхъ результатовъ. Можно руководствоваться тогда болью при давленіи на почку, чтобы опредѣлить сторону, на которой произошла закупорка мочеточника, вызвавшая анурію. Но и этотъ признакъ не всегда существуетъ. Больные въ уремическомъ состояніи, или коматозномъ, не могутъ дать намъ никакихъ

указаній относительно боли; кромѣ того—въ нѣкоторыхъ случаяхъ—боль можетъ быть на противоположной сторонѣ.

Albarran въ одномъ случаѣ, руководствуясь чувствомъ боли, рѣшилъ, что причина анурін лежитъ въ закупоркѣ мочеточника этой стороны и произвелъ разрѣзъ почки, которая оказалась только увеличенной, между тѣмъ закупоривающій камень сидѣлъ на противоположной, безболѣзненной сторонѣ.

Legueu, Israel, Delore и Duteil считаютъ, особенно цѣннымъ признакъ рефлекторнаго сокращенія брюшныхъ мышцъ для распознаванія мѣста послѣдней закупорки, вызвавшей анурію. Сокращеніе брюшныхъ мышцъ въ такихъ случаяхъ не представляетъ собою настоящей мышечной контрактуры, или абсолютнаго напряженія брюшной стѣнки, которыя мѣшаютъ всякому глубокому изслѣдованію, какъ это наблюдается въ нѣкоторыхъ случаяхъ аппендицита; при анурін—соотвѣтствующая половина стѣнки живота только менѣе уступчива, чѣмъ на противоположной сторонѣ, болѣе чувствительна и какъ бы отталкиваетъ изслѣдующіе пальцы, сокращаясь, какъ только пальцы приходятъ въ соприкосновеніе съ почкой. Legueu утверждаетъ, что, по крайнѣй мѣрѣ, 11 разъ ему удалось поставить распознаваніе послѣдней закупоренной стороны на основаніи этого одного признака.

Въ рѣдкихъ случаяхъ ощупываніемъ per rectum, или per vaginam удается вызвать на соотвѣтствующей сторонѣ мѣстную боль, что можетъ служить діагностическимъ признакомъ мѣста послѣдней закупорки.

Примѣненіе рентгенографіи для распознаванія калькулезной анурін и мѣста, гдѣ находится закупоривающій камень, теоретически, кажется болѣе простымъ и современнымъ. На практикѣ, однако, оно примѣняется рѣдко. Тяжелое состояніе ануричныхъ больныхъ, необходимость быстраго діагноза и

неотложнаго хирургическаго вмѣшательства, необходимость спеціальной подготовки вообще больныхъ передъ радіографіей, возможность отрицательнаго результата, несмотря на клиническіе признаки калькулезной анурін—все это пока, до нѣкоторой степени, обезпѣниваетъ значеніе широкаго примѣненія рентгенографіи при анурін.

Во всѣхъ 4-хъ нашихъ случаяхъ рентгенографіи не было сдѣлано. Безъ сомнѣнія можно надѣяться, что въ будущемъ рентгенографія настолько усовершенствуется, примѣненіе ея настолько упростится, что при помощи ея, безъ всякой предварительной подготовки, у всѣхъ больныхъ, независимо отъ ихъ толщины, можно будетъ быстро и безошибочно опредѣлять камни какихъ угодно размѣровъ и состава.

Несравненно большее значеніе въ этомъ отношеніи имѣютъ цистоскопія и катетеризація мочеточниковъ. Цистоскопіей иногда удается опредѣлить сторону послѣдней закупорки на основаніи небольшого выдѣленія крови изъ соотвѣтствующаго мочеточника, вздутости, отека и покраснѣнія его отверстія.

Pasteau удалось въ одномъ случаѣ калькулезной анурін распознать сторону послѣдней закупорки, благодаря маленькимъ пери-уретеральнымъ экхимозамъ. Что касается катетеризацій мочеточниковъ, то она не только позволитъ распознать сторону закупорки, но также и высоту, на которой застрялъ камень въ мочеточникѣ (набл. 14 и 27).

Кромѣ діагностическаго значенія катетеризація мочеточниковъ можетъ иногда имѣть и терапевтическое, какъ это было въ двухъ нашихъ, только что упомянутыхъ, наблюденіяхъ и въ случаяхъ Casper'a, Zabel'я, Desnos'a, Pavone, Löwenhardt'a, Ertzbischoff'a, Imbert'a и др.

Во всякомъ случаѣ, для полнаго, всесторонняго распознаванія калькулезной анурін надо всегда пользоваться всѣми

методами изслѣдованія и не ставить діагноза только на основаніи одного симптома, или данныхъ, полученныхъ при примѣненіи одного какого-нибудь метода.

4. Объ изслѣдованіи почки и мочеточника при камняхъ.

Пальпація. Только въ рѣдкихъ случаяхъ, путемъ бимануальнаго ощупыванія черезъ брюшныя стѣнки, удавалось констатировать присутствіе камней въ почкѣ. Такія наблюденія описаны Шапошниковымъ, Israel'емъ, Le Dentu, Guyon'омъ, Legueu, Piorry, Krüger, Steiner, Blum, Cathelin и др.

Среди нашихъ наблюденій только у двухъ больныхъ можно было при ощупываніи черезъ брюшныя стѣнки опредѣлить камни въ почкѣ. Первое (набл. 4) относится къ 59-ти лѣтней женщинѣ, у которой въ правомъ подреберьи, прощупывалась плотная, величиной съ кулакъ взрослаго, опухоль, подвижная при дыханіи. При глубокой пальпаціи ясно ощущался хрустъ камней. Другое—въ 39-ти лѣтней, худой женщинѣ (набл. 47), у которой въ опущенной лѣвой почкѣ, въ области лоханки, ясно прощупывался большой камень.

Въ общемъ калькулезная почка недоступна для пальпаціи, такъ какъ почти не увеличена въ своихъ размѣрахъ, за исключеніемъ, конечно, тѣхъ случаевъ, гдѣ камни развиваются въ подвижной почкѣ. Если почка прощупывается, то это указываетъ, что она, или значительно измѣнена, или увеличена, вслѣдствіе компенсаторной гипертрофіи. Albarran указываетъ на относительную неподвижность калькулезной почки, что зависитъ отъ легкаго, но, обыкновенно, очень обширнаго паранефрита. Почка обыкновенно не болѣзненна при ощупываніи; но во время приступа коликъ, или

въ ближайшіе дни послѣ него, она дѣлается очень чувствительной. Иногда наблюдается, что больной жалуется на боли въ области той, или другой почки, но при ощупываніи почка не болѣзненна. Боль, при выстукиваніи кулакомъ почечной области со стороны спины (Lloyd, Le Dentu, Brook), нельзя считать точнымъ признакомъ почечнаго камня, такъ, какъ такая боль встрѣчается нерѣдко и при другихъ заболѣваніяхъ почки.

Прощупать камень въ мочеточникѣ черезъ брюшныя стѣнки удавалось только въ исключительныхъ случаяхъ. Jeanbrau приводитъ наблюденіе Fagge'а, которому удалось подъ общей анэстезіей прощупать у 7-ми лѣтней дѣвочки камень въ почкѣ на 5 сант. правѣе пупка; при операціи былъ удаленъ каменекъ, сидѣвшій въ мочеточникѣ на разстояніи 25-ти мм. отъ лоханки. При бимануальномъ изслѣдованіи черезъ брюшныя стѣнки прощупали камень мочеточника: 1 разъ—Israel, 2—Robinson.

Среди нашихъ наблюденій имѣются 2 (набл. 2 и 3), гдѣ большіе камни, выполнявшіе почти весь мочеточникъ, очень ясно прощупывались черезъ брюшныя стѣнки.

Опредѣленіе болѣзненныхъ точекъ по тракту мочеточника въ нѣкоторыхъ случаяхъ можетъ дать указаніе на присутствіе камня. Во время почечно-мочеточниковой колики тщательное ощупываніе мочеточника, конечно, невозможно, вслѣдствіе болей и рефлекторнаго сокращенія мышцъ брюшной стѣнки. Послѣ окончанія приступа сначала исчезаетъ боль въ почкѣ, но чувствительность мочеточника остается иногда очень долго. Въ этотъ періодъ и надо изслѣдовать мочеточникъ, чтобы опредѣлить болѣзненныя точки. Боль при надавливаніи получается въ слѣдующихъ пунктахъ: на уровнѣ верхней мочеточниковой точки, пара-умбиликальной Bazy на уровнѣ средней мочеточниковой точки, или подвздошной

(Tourneur, Hallé, Taddei), и на уровнѣ впаденія мочеточника въ пузырь, нижней мочеточниковой, или мочеточниково-пузырной точки.

Пара-умбиликальная точка Bazy соотвѣтствуетъ мѣсту пересѣченія двухъ линій, одной вертикальной, проходящей черезъ точку Mac Burney'я, другой—горизонтальной, проходящей черезъ пупокъ. Иногда точка Bazy находится немного кнутри. Боль, получающаяся при надавливаніи на эту точку, иррадіируетъ у нѣкоторыхъ субъектовъ къ пузырю и сопровождается позывомъ на мочеиспусканіе; это явленіе Bazy назвалъ лоханочно-пузырнымъ рефлексомъ. Эта болѣзненная точка, соотвѣтствующая мѣсту впаденія мочеточника въ лоханку, имѣетъ большое діагностическое значеніе, но она наблюдается не только при камнѣ мочеточника,—ее находятъ почти всегда при уретеритахъ, піэлонефритахъ, въ общемъ, всегда при заболѣваніяхъ мочеточника.

Средняя, или подвздошная мочеточниковая точка соотвѣтствуетъ по Tourneur'у мѣсту пересѣченія двухъ линій: одной—горизонтальной, проведенной между sp. oss. il. anter. super., другой—вертикальной, пересѣкающей пупартову связку въ мѣстѣ соединенія средней и внутренней ея частей. По Hallé среднюю мочеточниковую точку надо искать болѣе кнутри, на мѣстѣ пересѣченія той же горизонтальной линіи съ вертикальной линіей, проведенной черезъ tuberculum pubicum. Въ послѣднее время Taddei отрицаетъ точность опредѣленія средней мочеточниковой точки по Hallé. Taddei совѣтуетъ опредѣлять ее слѣдующимъ образомъ: больному предварительно хорошо очищаютъ кишечникъ; кладутъ на спину съ согнутыми ногами, съ приподнятой головой и верхней частью туловища; встаютъ около больного сбоку, на сторонѣ, подлежащей изслѣдованію и помѣщаютъ лѣвую руку при изслѣдованіи правой стороны и, наоборотъ, правую руку при изслѣдованіи слѣва—въ точкѣ на 3-4 сант. отъ пупка.

Медленно концами пальцевъ разыскиваютъ подвздошную артерію. Нащупавъ пульсацію ея, ставятъ другую свою руку непосредственно подъ предыдущей такъ, чтобы ладонная поверхность первой руки соприкасалась съ тыльной поверхностью другой. Надавливаютъ на брюшные покровы кончиками пальцевъ, при этомъ появляется мочеточниковая боль.

Что касается нижней мочеточниковой точки, или мочеточниково-пузырной, то ее можно найти только у женщинъ при изслѣдованіи per vaginam. Ее часто находятъ при уретеритѣ и при камняхъ въ теченіе первыхъ дней послѣ приступа колики. Въ промежуткѣ она можетъ отсутствовать, даже въ томъ случаѣ, если пальцемъ нащупываютъ камень. Pasteau считаетъ, что распознаваніе мочеточниковыхъ камней основано, исключительно, на примѣненіи различныхъ методовъ изслѣдованія самого мочеточника.

Опредѣленіе болѣзненныхъ мочеточниковыхъ точекъ не можетъ дать особенно точныхъ указаній на камень. Вообще ощупываніе мочеточника черезъ переднюю брюшную стѣнку, по мнѣнію Pasteau, рѣдко помогаетъ распознаванію; гораздо большее значеніе имѣетъ изслѣдованіе per rectum и per vaginam.

Ощупываніемъ per rectum иногда удается опредѣлить болѣзненность мочеточника, рѣже—камень, и то, если онъ былъ большой. По статистикѣ Jeanbrau—нащупать камень удалось 13 разъ. На основаніи болѣзненности мочеточника при изслѣдованіи per rectum—опредѣлили камни Legueu, Tenney, Albarran.

Ощупываніе per vaginam даетъ тѣ же результаты, но гораздо легче; довольно часто удавалось распознать даже маленькіе камни въ juxta-vesical'ной части мочеточника. Обыкновенно нащупываютъ въ передне-боковомъ сводѣ твердое тѣло, величиной съ вишневую косточку, или значительно

больше. Это твердое тѣло подвижно и въ общемъ не болѣзненно.

Нерѣдко, однако, камень мочеточника принимали за другія заболѣванія. Jacobs принялъ его за абсцессъ яичника, Babey—за фиброму широкой связки.

Въ нѣкоторыхъ случаяхъ удавалось прощупать крепитацію и опредѣленно высказаться за камень. Picqué прощупалъ въ правомъ сводѣ продолговатую массу и получилъ ясное ощущеніе крепитаціи. При операціи онъ удалилъ три камня, которые лежали одинъ на другомъ на протяженіи 6 сант. Тоже было въ случаѣ Doyen'a, который удалилъ 24 камня. Pozzi опредѣлилъ per vaginam плотную опухоль съ легкой крепитаціей и поставилъ діагнозъ кисты яичника. При операціи оказался огромный, вѣсомъ въ 34 грм., камень, выполнявшій нижнюю часть мочеточника.

Передъ самой операціей всегда необходимо путемъ изслѣдованія per vaginam провѣрить присутствіе камня въ мочеточникѣ, чтобы не сдѣлать напрасной операціи, если онъ уже вывалился въ пузырь, что наглядно подтверждаетъ слѣдующее наблюденіе.

НАБЛЮДЕНІЕ 31.

Pyelitis calculosa sinistra. Самостоятельное отхожденіе камней. Промываніе лоханки.

Выздоровленіе.

С. Мерк—ичъ, жена наставника Учительской Семинаріи, 25 л., поступила въ клинику проф. Ѳедорова 15/III 1910 г. съ жалобой на боли въ лѣвой поясничной области. Лѣтъ 5 т. н. появились сильныя боли въ лѣвой поясничной области, кровавая моча, рвота и послѣ прекращенія ихъ съ мочей вышелъ небольш. камешекъ, оксалатъ. Такой припадокъ повторился еще 2 раза съ промежуткомъ въ полгода. Съ тѣхъ поръ изрѣдка моча становится кровавой и появляются боли въ лѣвомъ боку.

St. pr. Сердце и легкія норм. Почки не прощупыв. Цистоскопія: гиперемія слизистой пузыря, вокругъ отверстія лѣваго мочеточника краснота и отечность.

Катетеризація мочеточниковъ: удалось ввести мочеточник. катетръ только справа, подъ кожу впрыснуто 0,01 флоридзина.

Моча изъ правой почки:		*Моча изъ пузыря:*	
Кол.	60 к. с.	Кол.	170 к. с.
	Собрано въ теченіе 1 ч. 15 м.		
Реакція	слабо-кисл.	Реакція	тоже
Уд. в.	1.003	Уд. в.	1.00
Бѣлокъ	слѣды.	Бѣлокъ	тоже
Сахаръ	0,37%	Сахаръ	0,26%
Лейкоциты	изрѣдка	Лейкоциты	тоже
Красн. кров. тѣл.	нѣтъ	Красн. кров. тѣл.	изрѣдка
Соли	оксалаты изрѣдка	Соли	тоже

При изслѣд. черезъ влагалище въ лѣвомъ сводѣ прощупыв. плотн., велич. съ чечевицу, тѣло. Рентгенографія показала тѣнь въ видѣ кружка отъ камня, сидящаго въ интрамуральной части лѣваго мочеточника. Въ виду этихъ данныхъ больная приготовлена къ операціи. На слѣдующій день передъ операціей изслѣд. черезъ влагалище показало отсутствіе камня въ мочеточникѣ. Цистоскопія: на днѣ пузыря 3 камня, вокругъ отверстія лѣваго мочеточника небольш. кровоизліяніе. 10/IV цистоскопіей опредѣлено отсутствіе въ пузырѣ камешковъ. Боли въ области лѣвой почки, отдающія въ пузырь. 11/IV прощупыв. черезъ влагалище въ лѣвомъ сводѣ камешекъ, размѣрами меньше пройлаго, сидящій въ мочеточникѣ. 16/IV камень черезъ влагалище не прощупыв. при цистоскопіи камешекъ въ пузырѣ. Прокатетеризировать лѣвый мочеточникъ не удается. Въ дальнѣйш. приступы почечныхъ колик слѣва повторились 2 раза, и каждый разъ во время болей удавалось прощупать камешекъ въ мочеточникѣ черезъ влагалище; по окончаніи болей цистоскопія открывала камешекъ въ пузырѣ. Всѣ камни вышли съ мочей и изслѣд. одного изъ нихъ показало, что онъ сост. изъ щавелево-кисл. и фосфорно-кисл. кальцій съ незначит. примѣсью уратовъ. Размѣры его $1 \times 0{,}5$. 9/VI удалось провести катетръ въ лѣвую лоханку и промыть ее растворомъ. ляписа (1:1000). Въ теченіе іюня такія

промыванія производились черезъ день. Въ началѣ іюля больная выписалась изъ клиники, значит. поправившись и не чувствуя никакихъ болей.

Цистоскопія. Цистоскопія можетъ дать нѣкоторыя указанія на почечные камни, если мочеточниковое отверстіе немного расширено, съ опухшими краями. Но эти измѣненія не специфичны для почечныхъ камней и нерѣдко отсутствуютъ. Благодаря цистоскопіи мы можемъ осмотрѣть пузырь и исключить его заболѣваніе въ тѣхъ случаяхъ, когда гнойная моча и рядъ пузырныхъ симптомовъ рефлекторнаго происхожденія заставляютъ думать о циститѣ.

При піонефрозѣ, какъ это отмѣчено въ нашихъ наблюденіяхъ, можно видѣть выдѣленіе гноя изъ соотвѣтствующаго мочеточника. Иногда при камняхъ, сидящихъ въ juxta-vesicaГ'ной части мочеточника, цистоскопія даетъ возможность видѣть выбуханіе слизистой мочеточника въ пузырь, или отекъ вокругъ мочеточниковаго отверстія, и этого иногда бываетъ достаточно, чтобы исключить аппендицитъ. При камняхъ въ intramural'ной части мочеточника можно наблюдать маленькую опухоль, которая раздувается при каждомъ сокращеніи мочеточника.

Катетеризація мочеточниковъ. Благодаря катетеризаціи мочеточниковъ можно опредѣлить—больны ли обѣ почки, или только одна; есть ли нагноеніе только на одной сторонѣ, или на обѣихъ. Въ нѣкоторыхъ случаяхъ мочеточниковый катетръ давалъ ощущеніе трепія о камень; но это бываетъ очень рѣдко и особенной цѣнности въ діагностическомъ отношеніи не имѣетъ. Pasteau сообщаетъ о двухъ случаяхъ, гдѣ катетръ заклинивался между камнемъ и стѣнкой мочеточника и крѣпко держался, такъ что было трудно извлечь его обратно.

Совершенно оставленъ способъ Kelly, состоявшій въ

томъ, что конецъ мочеточниковаго катетра покрывался слегка воскомъ и вводился въ мочеточникъ; и если онъ доходилъ до камня, то на восковой части получался отпечатокъ. Я упоминаю о немъ только потому, что, и до сихъ поръ, о немъ пишутъ и предостерегаютъ отъ его примѣненія, благодаря опасности и ошибкамъ, которыя онъ носитъ въ себѣ.

Если катетръ встрѣтитъ препятствіе при прохожденіи по мочеточнику, то это не всегда зависитъ отъ камня въ немъ. Иногда случается испытывать препятствіе при проведеніи катетра черезъ portio intramuralis и выше. Въ нѣкоторыхъ случаяхъ это зависитъ, какъ показали анатомическія изслѣдованія В. Н. Шевкуненко [1]), отъ формы и хода мочеточниковъ въ нижнемъ ихъ отдѣлѣ. Кромѣ того, всегда надо исключить возможность стриктуры, которая можетъ находиться въ любой части мочеточника.

Какъ-бы то ни было, но, констатируя катетеризаціей препятствіе въ томъ или другомъ отдѣлѣ мочеточника, мы всегда должны внимательно отнестись къ этому факту и выяснить его причину при помощи радіографіи, а во время операціи—ретрограднымъ бужированіемъ мочеточника на всемъ его протяженіи. Благодаря катетеризаціи мочеточниковъ, мы получаемъ мочу раздѣльно изъ каждой почки и опредѣляемъ ихъ функціональную способность. Для опредѣленія послѣдней, въ клиникѣ проф. С. П. Ѳедорова [2]), чаще всего пользуются искусственной гликозуріей, впрыскивая подъ кожу растворъ флоридзина. Въ нѣкоторыхъ случаяхъ я прибѣгалъ къ экспериментальной поліуріи, которая, при одновременномъ примѣненіи флоридзиновой пробы, даетъ очень точ-

---

[1]) В. Н. Шевкуненко.—Труды Госп. Хир. клин. проф. С. П. Ѳедорова. т. IV, стр. 119, 1910.

[2]) Проф. С. П. Ѳедоровъ.—Діагностика почечныхъ заболѣваній. VII съѣздъ Росс. хир. 19—22/XII 1907.

ные результаты; но, къ сожалѣнію, требуетъ много времени не всегда выполнима и довольно сложна [1]).

Я приведу наблюденіе, гдѣ экспериментальная поліурія позволила мнѣ рѣшиться на нефректомію, хотя другая почка, на основаніи наслѣдованія мочи съ примѣненіемъ флоридзиновой пробы, казалась функціонально мало способной, такъ какъ черезъ мочеточниковый катетръ изъ нея выдѣлилось въ въ теченіе часа всего 21 к. с. мочи, содержавшей 3‰ бѣлка и всего 0,08% сахара.

НАБЛЮДЕНІЕ 32.

Pyonephrosis calculosa et paranephritis fibrosa sinistra. Nephritis dextra. Nephrectomia.

Смерть черезъ 9 мѣсяцевъ отъ уреміи, вслѣдствіе нефрита.

А. Поп—ва, 19 л., учительница, уроженка Минск. губ.; поступила въ клинику 21/VIII 1908 г. съ жалобой на большую опухоль въ лѣвомъ боку, боли, особенно, при движеніи и постоянные запоры. Отецъ, 53 л., утонулъ. Мать, 45 л., здорова. Братья и сестры—всѣ здоровы. Указаній на туберкулезъ, сифилисъ и золотуху со стороны наслѣдственности нѣтъ. Первые регулы на 14 г.; установились не сразу. Ходили черезъ мѣсяцъ, черезъ 2, дня по 3, безъ боли, не обильно. Въ дѣтствѣ перенесла корь. Съ 15 л. страдаетъ малокровіемъ. Настоящее заболѣваніе началось, по словамъ больной, въ началѣ марта 1908 г. 15/II больная упала съ экипажа и ушибла себѣ лѣвый бокъ. До 5/III чувствовала себя сносно. Послѣ 5/III сразу почувствовала сильную боль въ лѣвомъ боку. Колотье иногда становилось невыносимымъ. Появлялся ознобъ, жаръ и общая слабость. Черезъ сутки появились боли въ области мочев. пузыря, очень частые позывы къ мочеиспу-

[1]) Д. П. Кузнецкій.—Экспериментальная поліурія, какъ методъ изслѣдованія функціональной способности почекъ.—VII съѣздъ Росс. хир. 19—22/XII 1907 и Русс. Врачъ, № 12, 1908 г.

сканію, рѣзь при мочеиспусканіи, боль въ поясницѣ; затѣмъ въ мочѣ появилась кровь и больш. осадокъ. Во время припадковъ сильной боли въ лѣвой почечн. области появилось ощущеніе замиранія сердца, выступалъ на лицѣ холодный потъ. Черезъ недѣлю больная стала замѣчать опухоль въ лѣвомъ боку. Боли еще больше увеличились. Въ теченіе слѣдующ. 5 нед. боли постепенно стали уменьшаться, моча сдѣлалась чище, позывы на мочу стали рѣже, боли въ поясницѣ прекратились, не стало ознобовъ, но t° иногда по веч. повышалась. Опухоль въ лѣвомъ боку постепенно, но замѣтно увеличивалась. Затѣмъ общее состояніе больной улучшилось. Мочиться стала 3-4 раза въ день, безъ боли и рѣзи. Моча, хотя и мутная, была безъ крови. Но опухоль продолжала увеличиваться и стала плотнѣе. Появились запоры. Такъ дѣло тянулось до августа, когда боли сразу увеличились, опухоль тоже, появилась лихорадка. Все это случилось, по словамъ больной, послѣ ѣзды на лошадяхъ.



Рис. 37.

St. pr. Средняго роста, худая, блѣдная. Сердце и легкія нормальны. Пульсъ 86. Съ лѣвой стороны, соотвѣтственно лѣвой почкѣ, прощупывается твердая, напряженная опухоль, величиной въ 2 большихъ кулака. Опухоль занимаетъ весь лѣвый бокъ, заходя за 11 и 12 ребра. При выстукиваніи сзади—тупой звукъ, сбоку—тоже, спереди примѣшивается слабый тимпанитъ. При надавливаніи на опухоль—не особенно сильная боль, отдающая къ мочев. пузырю. Правая почка немного увеличена, подвижна и чувствит. при ощупьв. На рентгенов. снимкахъ: въ лѣвой почечной области имѣются очень ясныя тѣни отъ камней (рис. 37), справа тѣней не получилось. 22/VIII—катетеризація мочеточниковъ. Подъ кожу впрыснуто 0,01 флоридзина. Моча собиралась въ теченіе часа.

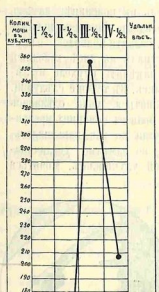

Рис. 38.

Послѣ введенія катетровъ въ мочеточники, изъ пузыря удалена вся борная вода. Изъ лѣвой почки не получилось ни капли мочи. Изъ правой почки получилось: кол. — 21 к. с.; цв. — янтарно-желт.; прозрачность—значит. муть; уд. в.—1.032; реакція — кисл.; бѣлокъ — 3,0%оо; сахаръ—0,08%; индиканъ — въ незначит. кол. *Микроск. изслѣд.* Эпит.: плоскій въ небольш. кол.; куб. почеч.—встрѣч. изрѣдка; красн. кров. тѣл.—встрѣч. изрѣдка; лейкоциты въ небольш. кол.; гіалин. цилиндры въ небольш. кол.; 1-2 въ 40 п. зр. м. Другихъ цилиндровъ никакихъ не найдено. Кристаллы: мочев. к-ты — въ небольш. кол.; мочекисл. натр. — въ значит. кол.; палочки Коха не обнаружены. Не вынимая катетровъ изъ мочеточниковъ, ввели катетръ въ мочевой пузырь и оттуда получили мочу, анализъ: кол.—15 к. ст.; цв.—янтарно-желт.; прозрачность—значит. муть; уд. в.—1.030; реакція—кисл.; бѣлокъ—2,5%оо; сахаръ—слѣды; индиканъ—въ небольш. кол. *Микроск. изслѣд.* Эпит.: плоск.—въ небол. кол.; куб. почеч. встрѣч. изрѣдка; красн. кров. тѣл.—не найдены; лейкоциты—въ больш. кол.; гіалин. цилиндры — встрѣч. изрѣдка: 6-7 на микроск. преп. Другихъ цилиндровъ никакихъ не найдено. Солей — не найдено. Палочки Коха не найдены.

28/VIII для опредѣленія функціонал. способности правой почки сдѣлано изслѣд. путемъ эксперимент. поліуріи. Введенъ

катетръ въ лѣвый мочеточникъ и катетръ № 18-ый, мягкій à demeure въ мочев. пузырь. За 2 часа изъ лѣвой почки ничего не получилось. Изъ правой въ I-ые ½ час.—8 к. с., уд. в. 1.013. Во II-ые ½ час. — 62 к. с., уд. в. 1.010. Въ III-й ½ час.—355 к. с., уд. в. 1.002. Въ IV-ые ½ час. — 208 к. с., уд. в. 1.003. Изображая графически функціональн. работу правой почки, получимъ діаграмму, на кот. черной сплошной линіей изображено измѣненіе количества мочи въ каждые послѣдовательные полчаса, а зеленой—измѣненіе удѣльнаго вѣса (рис. 38).

29/VIII 1908 г. подъ хлороформомъ, а затѣмъ подъ эфирнымъ наркозомъ — операція (Д. П. Кузнецкій). Продолжительность операціи 1 ч. 20 мин. Обычнымъ косымъ поясничн. разрѣзомъ дошли до жировой капсулы, кот. оказалась толщин. въ 2 поперечныхъ пальца, чрезвычайно плотная, фиброзно перерожденная, плотно сросшена съ окружающими тканями, съ ребрами и съ почкой. Capsula adiposa разрѣзана, разрѣзана почка, изъ кот. выдѣлилось очень много гноя. Въ виду того, что почку выдѣлить изъ жировой капсулы было невозможно, рѣшено отдѣлить ее отъ фиброзной капсулы, что удалось тоже съ трудомъ. При разрѣзѣ почки вскрыто нѣсколько гнойн. полостей. Удаленъ камень изъ верхняго полюса почки, велич. съ лѣсной орѣхъ. Второй камень съ отростковъ извлеченъ изъ лоханки; кромѣ того, изъ нижняго полюса почки извлечено еще 2 маленькихъ камешка. Послѣ вскрытія всѣхъ гнойн. фокусовъ и извлеченія камней оказалось, что почка совершенно разрушена, а потому изсѣчена. Почечная артерія очень тонкая, въ діаметрѣ не толще спички, перевязана кэтгутомъ. Мочеточникъ при зондированіи оказался проходимъ на всемъ протяженіи. Сосуды перевязаны кэтгутомъ. Тампонада раны. Частичный шовъ раны. Въ первыя сутки послѣ операціи мочи было 300 к. с., п. 108,t° 37,1°; повязка сильно промокла. Въ дальнѣйш. кол. мочи увеличивалось постепенно и въ среднемъ колебалось отъ 1000—1500 к. ст., t° была норм. Перевязки дѣлались ежедневно.—3/XI былъ вскрытъ въ верхнемъ углу, въ подреберьи, большой гнойн. затекъ, и послѣ этого рана

стала быстро заживать, а ко дню выписки окончательно зажила. Во время пребыванія въ клиникѣ со стороны другой почки развились симптомы паренхиматознаго нефрита. Появились довольно сильныя постоянн. боли въ спинѣ, отекъ ногъ и лица, въ мочѣ постоянно былъ бѣлокъ, кол. кот. въ среднемъ держалось на 7,0‰, изрѣдка уменьшаясь до 3,0‰. При микроск. изслѣд. въ мочѣ находили изрѣдка зернист. цилиндры, бѣл. и красн. кров. тѣл., почечн. эпит. Реакц. — слабо-кисл. или кисл. Иногда у больной бывали головныя боли и сердцебіеніе. Больная выписалась домой 13/XII 1908 г., прибавившись въ вѣсѣ на $7\frac{1}{2}$ ф., чувствуя себя довольно удовлетворит. Въ мочѣ 7,0‰ бѣлка. Въ концѣ февраля 1909 г. я получилъ отъ А. П. письмо гдѣ она пишетъ: „Меня весь этотъ мѣсяцъ изводила головная боль и сильное сердцебіеніе. Теперь же чувствую себя сравнит. хорошо и опять поправилась. Почка моя совершенно не болитъ. Бѣлокъ въ мочѣ еще есть. Со времени пріѣзда изъ Петербурга я еще до сихъ поръ ѣмъ все молочное, изрѣдка только бѣлое мясо“.



Рис. 39.
2/3 натур. велич.

Д-ръ Вл. Бокъ, наблюдавшій больную въ это время, любезно сообщилъ мнѣ въ письмѣ отъ 10/II 1909 г.: „Моча

мутноватая, очень блѣдная, слабо-кислой реакціи; количество бѣлка 7,0‰“.

Удаленная почка представл. рѣзкія измѣненія. Почечн. паренхимы осталось очень мало. Почти вся почка превращена въ мѣшокъ неправил. формы съ шаровидными выпуклостями. При разрѣзѣ почка сост. изъ ряда несообщающ. между собою полостей, кот. были наполнены гноемъ (рис. 39). Анализъ камней: камни блѣдно-желт., почти бѣл. цв., въ периферіи слоист., внутри неправильн. крошковатаго сложенія. Снаружи окрашены дымчато-сѣрымъ, мѣстами черн., мѣстами охрянымъ цв. Вѣсъ=3,71 грм. Составъ: углекисл. и фосфорнокисл. известь, мочекисл. натръ и мочев. к-та, ксантинъ, фосфорно-кисл. амміакъ-магнезія. 6/VI 1909 г. больная погибла отъ уреміи.

Рентгенографія.

Несомнѣнно рентгенографія занимаетъ теперь первое мѣсто среди методовъ изслѣдованія, примѣняемыхъ для распознаванія камней почки и мочеточника. Чтобы вполнѣ оцѣнить ея діагностическое значеніе, достаточно вспомнить печальные факты изъ практики прежнихъ хирурговъ, которые поневолѣ должны были руководствоваться, при діагнозѣ нефролитіаза, только одними клиническими признаками и потому нерѣдко при операціяхъ не находили камней.

Одинъ Morris сдѣлалъ 42 нефротоміи и не нашелъ ожидаемаго камня.

Но изъ этого не слѣдуетъ дѣлать заключенія, что въ настоящее время мы можемъ всецѣло полагаться на рентгеновскіе лучи и совершенно игнорировать значеніе клиническихъ симптомовъ и другихъ методовъ изслѣдованія, такъ какъ извѣстно, что, вообще, всякое одностороннее изслѣдованіе очень часто ведетъ къ тяжелымъ, по послѣствіямъ, ошибкамъ. Клиника и рентгенографія всегда должны идти рука объ руку, взаимно дополняя другъ друга.

Въ настоящее время накопилось порядочное число наблюденій, показывающихъ съ одной стороны, что иногда большіе почечные камни не даютъ никакой тѣни на пластинкѣ;

съ другой—что, въ нѣкоторыхъ случаяхъ, на рентгенограммѣ можетъ быть тѣнь, подобная тѣни отъ камня, въ дѣйствительности же, какъ показала операція, или вскрытіе, камня въ почкѣ не было.

Я укажу на случаи Israel'я, приводимые Neuhäuser'омъ [1]). Въ одномъ изъ нихъ, относящемся къ 48-ми лѣтнему больному, всѣ клиническіе симптомы заставляли думать о почечномъ камнѣ, однако три раза произведенная рентгенографія дала отрицательныя данныя. При нефротоміи удаленъ камень. Правда, въ этомъ случаѣ камень былъ изъ мочевой кислоты, а такіе камни, обыкновенно, не выходятъ на рентгеновскихъ снимкахъ; однако, слѣдующій случай показываетъ, что иногда рентгенографія можетъ быть отрицательной при камняхъ изъ фосфорно-кислаго и щавелево-кислаго кальція.

У больной 47-ми лѣтъ клиническіе признаки заставляли, съ большой вѣроятностью, распознать камень, однако двукратная рентгенографія, съ промежуткомъ въ 4 мѣсяца, оказалась отрицательной. При нефротоміи удалено 2 камня, одинъ—съ вишню, другой—меньше, состоявшіе изъ фосфорно-кислаго кальція; ядро содержало щавелево-кислый кальцій. По наблюденію Neuhäuser'а отрицательныя рентгенограммы, при нефролитіазѣ, получаются чаще у людей, которые, вообще, были тучны, или жировая капсула ихъ почки оказывалась необыкновенно толстой.

Однако, рентгенографія можетъ дать отрицательный результатъ и у людей худыхъ, какъ показываетъ слѣдующее наблюденіе Israel'я: у 42-хъ-лѣтняго худого больного три рентгеновскихъ снимка, сдѣланные первымъ авторитетомъ въ рентгенографіи, остались отрицательными. Въ экстирпированной почкѣ было много камней, выполнявшихъ чашечки и лоханку; одинъ изъ нихъ—большой съ отростками; камни состояли изъ фосфорно-кислаго кальція.

[1]) Neuhäuser.—Über einige Erfahrungen aus dem Gebiete der Nierensteinerkrankung—Fol. Urol. B. IV, № 5, 1909.

Я позволю себѣ привести одно наше наблюденіе, гдѣ двукратная рентгенографія тоже не открыла камней. При операціи жировая капсула оказалась утолщенной, изъ лоханки было удалено нѣсколько небольшихъ камней, состоявшихъ, главнымъ образомъ, изъ мочевой кислоты.

НАБЛЮДЕНІЕ 33.

Uropyonephrosis calculosa sinistra. Nephrolithotomia.

Выздоровленіе съ мочевымъ свищемъ.

А. Бирб—къ. 56 л., изъ Ростова-на-Дону, поступилъ въ С.-Петербургскій Урологическій Институтъ 3/XI 1910 г. съ жалобой на періодически повторяющіеся приступы болей и недавно появившуюся опухоль въ области лѣвой почки.

Первый приступъ болей появился 13 лѣтъ т. н. въ области правой почки, закончившійся черезъ 7 часовъ выхожденіемъ съ мочей камешка, величиной съ булавочную головку. Приступы коликъ повторялись черезъ каждые 2-3 года и каждый разъ сопровождались отхожденіемъ съ мочей камешковъ нѣсколько большаго размѣра. Два года т. н. послѣ приступа небольшихъ коликъ въ теченіе недѣли выдѣлилось съ мочей 14 камешковъ. 20/IX 1910 г. впервые появились острыя, колющія боли въ области лѣвой почки, длившіяся 9 часовъ, затѣмъ внезапно прекратившіяся; черезъ 1/2 часа боли возобновились и держались дней 8-9; потомъ характеръ болей измѣнился, онѣ стали тупыми, тянущими и продолжались дней 20, съ небольшимъ повышеніемъ t°. Съ 24/IX въ области лѣваго подреберья была замѣчена опухоль. За послѣднее время потерялъ въ вѣсѣ 1,25 пуда. Три раза въ своей жизни болѣлъ рожей.

St. pr. Высокаго роста, хорошаго питанія. Границы легкихъ малоподвижны, разсѣянные хрипы въ обоихъ легкихъ.

Сердце увеличено въ поперечникѣ, тоны чисты, глуховаты; пульсъ 72—78, правильный. Животъ вздутъ. Печень увеличена, особенно лѣвая доля, гладкая, мягкая. Въ лѣвомъ подреберьи опухоль, пальца на два недоходящая до средней линіи живота, и пальца на 3 до sp. oss. ilii ant. sup., слегка подвижная, частью (къ серединѣ) гладкая, напряженная, частью (кверху и книзу) узловатая, при давленіи слегка болѣзненная.

Рентгенографія обѣихъ почекъ (слѣва 2 раза) на камни—отрицательная. Катетеризація мочеточниковъ, подъ кожу флоридзинъ—0,01.

Моча изъ правой почки.		*Моча изъ лѣвой почки.*	
Количество	65 к. с.	Количество	30 к. с.
Цвѣтъ	янтарно-желт.	Цвѣтъ	тоже
Прозрачность	немног. мутн.	Прозрачность	значит. мутн.
Уд. вѣс.	1.007.	Уд. вѣс.	1.004
Реакція	слабо-кислая	Реакція	тоже
Бѣлокъ	0,15‰	Бѣлокъ	1,0‰
Сахаръ	0,15%	Сахаръ	0,03%
Лейкоциты	встрѣч. изрѣдка	Лейкоциты	въ значит. количествѣ

17/XI 1910 г. подъ внутривеннымъ гедоналовымъ наркозомъ операція (проф. С. П. Ѳедоровъ). Жировая капсула оказалась утолщенной и сращенной съ capsula propria. Пробнымъ шприцемъ обнаруженъ гной въ почкѣ. Почка вскрыта; изъ нея выдѣлилось значительное количество гноя и мутной мочи. Ложкой удалено 20 маленькихъ камней; одинъ изъ нихъ закупоривалъ отверстіе мочеточника. Лоханка промыта борнымъ растворомъ черезъ дренажъ, оставленный затѣмъ въ лоханкѣ. Частичный шовъ на почку. Заведены тампоны, и разрѣзъ покрововъ частично зашитъ.

Послѣопераціонный періодъ безъ особыхъ осложненій. Анализъ мочи, полученной при двусторонней катетеризаціи мочеточниковъ 11/XII 1910 г.:

Моча изъ правой почки.		*Моча изъ лѣвой почки.*	
Кол.	8 к. с.	Кол.	30 к. с.
Уд. в.	1.002.	Уд. в.	1.012.
Реакція	слабо-кислая	Реакція	тожс.
Бѣлокъ	0,5‰	Бѣлокъ	0,75‰
Сахаръ	0,22%	Сахаръ	0,26%
Краси. кров. тѣльц.	нѣтъ	Краси. кров. тѣльц.	встрѣч. изрѣдка
Лейкоциты	въ значит. колич.	Лейкоциты	тоже

Описаніе камней. Около 20 мелкихъ камней; общій вѣсъ—1,1 грамм.; размѣры: отъ 1 до 5 мм.; наибольшій камень: 1×0, 9×0,7 ст. Форма камней: пирамида съ закругленными вершинами и ребрами; поверхность гладкая, шаровидная, сѣровато-желтаго цвѣта. Наибольшій камень—бугристый, кирпично-желтаго цвѣта. Всѣ камни очень твердые, на распилахъ нерѣзко обнаруживается слоистое строеніе. Составъ: мочевая кислота, небольшое количество мочекислаго калія и натрія и слѣды щавелевокислой извести.

22/I 1911 г. больной выписался со свищемъ, выдѣлявшимъ черезъ дренажъ отъ 600 до 1000 к. с. мочи.

Такой отрицательный результатъ повторной рентгенографіи, при нѣсколько неясныхъ клиническихъ симптомахъ, можетъ иногда удержать хирурга отъ необходимой, или полезной операціи при почечныхъ камняхъ, или искать причину страданія въ другихъ органахъ и даже произвести на нихъ совершенно ненужную, безполезную операцію. Еще болѣе, пожалуй, опасенъ, по крайней мѣрѣ въ нѣкоторыхъ случаяхъ, положительный результатъ рентгенографіи, заставляющій распознать камень въ почкѣ, котораго при операціи не находятъ.

Neuhäuser приводитъ нѣсколько такихъ случаевъ Israel'я. Одинъ касается 9-ти лѣтняго мальчика, который 2 года тому назадъ, внезапно заболѣлъ сильными болями въ спинѣ, крестцѣ и лѣвой ногѣ, при этомъ ногу держалъ сильно согнутой въ тазобедренномъ и колѣнномъ сочлененіяхъ, такъ что пятка почти была притянута къ ягодичной области. Контрактура продолжалась 14 дней и отъ тепла прошла. Годъ тому назадъ—такой же приступъ; то же самое—мѣсяцъ тому назадъ въ теченіе 2-хъ дней. Ни лихорадки, ни рвоты. Моча нормальна. Были ли боли въ почечной области и въ животѣ—изъ разспроса мальчика нельзя понять. При объективномъ изслѣдованіи найдено слѣдующее: крѣпкій мальчикъ, хорошаго питанія; лѣвая почка при бимануальномъ из-

слѣдованіи прощупывается; больше нормальной; нижній полюсъ, по словамъ больного, чувствителенъ при давленіи; правая почка не прощупывается; при давленіи мочеточники не болѣзненны; моча—въ осадкѣ единичные лейкоциты, красныя кровяныя тѣльца, обломки цилиндровъ; бѣлка нѣтъ. Рентгенографія: подъ латеральнымъ концомъ послѣдняго ребра, слѣдовательно, точно соотвѣтствуя области лѣвой почки, видна тѣнь, величиной съ лѣсной орѣхъ. На повторномъ снимкѣ—та же самая тѣнь. Позвоночникъ при поколачиваніи нигдѣ не болѣзненъ. Колѣнный рефлексъ нѣсколько повышенъ, психически—мальчикъ производитъ впечатлѣніе глупаго, очень апатиченъ.

При операціи почка оказалась высоко сидящей и съ трудомъ была вывихнута. Снаружи камня не прощупывалось. Почка сильно переполнена кровью, на видъ нормальна. Послѣ секціоннаго разрѣза почки до лоханки—ни камня, ни другой какой-нибудь ненормальности не найдено. Швовъ почки. Гладкое теченіе. При выходѣ изъ больницы еще разъ рентгенографія: та же тѣнь, какъ и до операціи и на томъ же мѣстѣ. Черезъ годъ послѣ операціи мальчикъ чувствовалъ себя вполнѣ хорошо, новыхъ приступовъ боли не было. Neuhäuser замѣчаетъ, что, въ данномъ случаѣ, на рентгеновскомъ снимкѣ въ области почки было видно измѣненіе, неотличимое отъ тѣни камня, причемъ во время операціи ни камня, ни другого какого-нибудь патологическаго измѣненія въ почкѣ, замѣтнаго для невооруженнаго глаза, не было найдено.

Нѣчто другое было во второмъ случаѣ, касающемся 12-ти лѣтней дѣвочки, поступившей въ клинику Israel'я въ ноябрѣ 1906 года. Семи лѣтъ перенесла брюшной тифъ. Въ 1903-мъ году Israel удалилъ ей червеобразный отростокъ. На Рождествѣ 1905-го года, внезапно, послѣ холоднаго питья—кровавая моча безъ боли въ теченіе 2-3-хъ дней. На Пасхѣ 1906-го года—второй и въ Троицу

1906-го года—третій, такой же приступъ. Въ октябрѣ 1906-го года—внезапно боли въ правой почечной области, которыя иррадіировали въ правую ногу и въ правую руку. Кровавая моча, жженіе при мочеиспусканіи. Кровотеченіе прекратилось черезъ 8 дней, но чаще стали повторяться почечныя боли. Мочеиспусканіе не участилось. Паденіе вѣса не наблюдалось. Почки не прощупываются. Лѣвая почечная область при давленіи чувствительна. Моча кислая, безъ бѣлка и сахара. Въ осадкѣ многочисленные кристаллы щавелевокислаго кальція, лейкоциты въ громадномъ количествѣ, единичныя красныя кровяныя тѣльца. Дважды произведенная рентгенографія даетъ тѣнь въ лѣвой почечной области, которая принимается за камень.

При операціи почка оказалась увеличенной, камня не прощупывается. Въ верхнемъ полюсѣ имѣется участокъ, величиной съ лѣсной орѣхъ, блѣдный, воскового цвѣта и внизу совершенно отграничивается поверхностной бороздой отъ нормальной темно-коричневой почечной паренхимы. На разрѣзѣ блѣдная часть выглядитъ подобной анэмическому инфаркту. Она захватываетъ конусъ мозговой ткани съ принадлежащей ей частью коркового слоя и рѣзко выдѣляется среди нормальной окружающей ткани. Изсѣченъ кусочекъ изъ этого патологически измѣненнаго участка для микроскопическаго изслѣдованія. Тампонада лоханки послѣ уменьшенія разрѣза почки двумя кэттутовыми швами. Гладкое теченіе. При выпискѣ больной,—микроскопически—въ мочѣ свѣжая кровь, отдѣльныя клѣтки и цилиндры. Микроскопическое изслѣдованіе изсѣченнаго кусочка показало слѣдующее: застой въ прямыхъ и извитыхъ мочевыхъ канальцахъ. Ядра хорошо окрашены, однако, вслѣдствіе застоя, частью прижаты къ стѣнкѣ. Во многихъ клубочкахъ явленія застоя; просвѣты между ними и Баумэновой капсулой—въ видѣ полумѣсяцевъ. Ясно выраженъ интерстиціальный процессъ. Въ переполненныхъ ка-

нальцахъ лежитъ масса экссудата, мѣстами хорошо различимаго.

Больная въ 1909-мъ году чувствовала себя здоровой, приступовъ боли и гематуріи болѣе не было. Neuhäuser, въ эпикризѣ къ этому случаю, добавляетъ, что въ данномъ случаѣ, несмотря на положительный результатъ рентгенографіи, камня не оказалось, но, въ противоположность первому случаю, было найдено несомнѣнное, хотя и тонкое измѣненіе почки. Онъ затрудняется рѣшить,—почему измѣненный участокъ почечной паренхимы далъ на рентгенограммѣ тѣнь. По его мнѣнію остается сдѣлать только предположеніе, что микроскопически нераспознанный измѣненія тончайшей структуры въ состояніи понизить проходимость Х-лучей.

Нерѣдко измѣненія почки при туберкулезѣ даютъ рѣзкія тѣни на рентгенограммѣ и при наличности тѣхъ, или другихъ клиническихъ симптомовъ и на основаніи результатовъ изслѣдованія другими методами, принимаются за камни въ почкѣ.

Мнѣ пришлось однажды оперировать больную, страдавшую въ теченіе 8-ми лѣтъ закрытымъ туберкулезнымъ піонефрозомъ [1], гдѣ необыкновенная плотность опухоли и рѣзкость рентгеновскаго снимка, которыя зависѣли, какъ выяснилось послѣ операціи, отъ отложенія известковыхъ солей въ творожистыхъ туберкулезныхъ массахъ, склоняли мысль, скорѣе, въ пользу распознаванія піонефроза въ зависимости отъ камней. Вѣроятность такого діагноза подкрѣплялась длительностью страданія, отсутствіемъ туберкулезныхъ очаговъ въ организмѣ больной и данными анамнеза развитія и хода

[1]) Д. П. Кузнецкій.—О закрытомъ піонефрозѣ бугорчатковаго происхожденія. Русск. Врачъ. № 9, 1909.

болѣзни. Проф. С. П. Ѳедоровъ [1]), на одномъ изъ засѣданій Русск. Хир. Общ. Пирогова, демонстрировалъ два, послѣдовательно полученныхъ, снимка съ почечной области больного, страдавшаго туберкулезомъ лѣвой почки, на которыхъ имѣлось ясное, овальной формы, затемнѣніе, совершенно напоминающее почечный камень (рис. 40).

При операціи, состоявшей въ удаленіи почки, вслѣдствіе піонефроза, [камня не оказалось, но въ нижнемъ полюсѣ почки, какъ разъ соотвѣтственно мѣсту тѣни на снимкѣ, обнаружена кистовидная полость, содержавшая густую замазкообразную массу. Рентгенограмма, снятая съ почки послѣ ея вылущенія, дала ясную тѣнь на мѣстѣ этой кисты, и такимъ образомъ несомнѣнно, что тѣнь и на прежнихъ снимкахъ зависѣла именно отъ кисты съ густымъ содержимымъ, а не отъ камня. Химическое изслѣдованіе, выполнявшей кисту, массы — обнаружило въ ней большое количество минеральныхъ солей.



Рис. 40.

При рентгенографіи мочеточника нерѣдко на снимкахъ получались тѣни, которыя тоже принимались за камни, однако при операціи ихъ не находили.

Albarran сообщилъ очень интересный случай, гдѣ рентгенографія ясно указала тѣнь, величиной съ большой палецъ, принятую за тѣнь отъ камня въ тазовой части мо-

[1]) С. П. Ѳедоровъ.—Рентгенограмма почечной области съ рѣзкой тѣнью, зависящей не отъ камня. Труды и протоколы Русск. Хир. Общ. Пирогова. стр. 70, 1906-07 г.

четочника. Три года до этого больной былъ оперированъ Cathelin'омъ, который, сдѣлавъ разрѣзъ въ подвздошной области, обнажилъ мочеточникъ и не нашелъ въ немъ камня. Вслѣдствіе этого онъ не вскрылъ мочеточникъ и зашилъ рану. Повторная рентгенографія послѣ операціи дала снова такую же тѣнь. Думая, что камень находится ниже, чѣмъ онъ искалъ его при операціи, Cathelin снова разрѣзалъ брюшную стѣнку, осмотрѣлъ мочеточникъ, но камня опять не нашелъ. Послѣ этого больной, съ жалобой на сильныя боли, явился къ Albarran'у. Рентгенографія дала тотъ же результатъ, какъ и прежде. Такъ какъ при изслѣдованіи почка оказалась сильно измѣненной, то Albarran рѣшилъ ее удалить и, вмѣстѣ съ тѣмъ, изсѣчь весь мочеточникъ. При операціи мочеточникъ оказался очень растянутымъ, съ очень толстыми стѣнками, но рѣшительно ничего не имѣлъ въ своемъ просвѣтѣ. Больной поправился, хотя операція была очень трудна изъ-за сильныхъ сращеній. Послѣ операціи была сдѣлана снова рентгенографія, и тѣнь той же формы и длины опять получилась на прежнемъ мѣстѣ. Albarran не могъ рѣшительно ничѣмъ объяснить причину полученія этой тѣни на рентгенограммѣ. Во всякомъ случаѣ, по его мнѣнію, тутъ не было окостенѣнія, такъ какъ путемъ тщательнаго ощупыванія окружающей области во время операціи, онъ не нашелъ ничего патологическаго, чѣмъ бы можно было объяснить происхожденіе этой тѣни на снимкѣ.

Наканунѣ рентгенографіи необходимо тщательно очистить кишечникъ больного слабительнымъ и, послѣ этого, не давать твердой пищи. Хорошо за нѣсколько часовъ до изслѣдованія совсѣмъ не давать больному ничего, даже жидкостей—въ виду необходимости во время сниманія сдавливать область желудка. У всѣхъ больныхъ необходимо рентгенографировать послѣдовательно правую и лѣвую почки и оба мочеточника непремѣнно на всемъ ихъ протяженіи, такъ какъ,

по мнѣнію Albarran'а, нѣтъ ни одного безусловно точнаго клиническаго признака для распознаванія,—сидитъ ли камень въ почкѣ или мочеточникѣ, съ правой стороны или съ лѣвой.

Къ Arcelin'y[1]) обратилась дама съ просьбой—снять ей только лѣвую почку, такъ какъ правая почка никогда у нея не болѣла. Рентгенографія показала дѣйствительно огромный камень въ лѣвой почкѣ. Rafin, изслѣдуя эту больную, констатировалъ, что правая почка не функціонировала, но причины этого не опредѣлилъ. При операціи былъ удаленъ камень изъ лѣвой почки; больная умерла. На вскрытіи былъ найденъ камень, съ оливу, въ нижнемъ концѣ праваго мочеточника.

Если бы рентгенографія была полная, то присутствіе камня справа было бы распознано, и выяснена причина прекращенія функціи правой почки.

Въ другомъ случаѣ молодой человѣкъ обратился съ просьбой—снять только лѣвую почку, которая болитъ нѣсколько лѣтъ. При рентгенографіи оказалось, что камень сидитъ въ другой почкѣ, а въ лѣвой его не было.

Въ нѣкоторыхъ случаяхъ при двустороннихъ камняхъ больные приходятъ съ жалобами на боль только съ одной стороны (табл. 48), а при рентгенографіи находятъ камни въ обѣихъ почкахъ.

Рентгенографія въ настоящее время позволяетъ опредѣлять число камней, ихъ положеніе, ихъ размѣры и форму. Если на рентгенограммѣ имѣется ясное изображеніе одного камня, то при операціи все же необходимо тщательно обслѣдовать всю почку и поискать въ ней маленькихъ камней, или осколковъ и непремѣнно ихъ удалить. Положеніе камня имѣетъ значительную важность съ точки зрѣнія способа операціи.

[1]) Arcelin.—Calculs du rein et radiographie.—Lyon méd. T. CX.. p. 25.

Если тѣнь на снимкѣ около позвоночника, то можно съ большой вѣроятностью считать, что камень въ лоханкѣ. Если тѣнь вдали отъ позвоночника—вѣроятно, камень въ чашечкѣ, или въ паренхимѣ почки. Рентгенографія укажетъ величину камня и тѣмъ выяснитъ показанія къ операціи. Маленькіе камни могутъ выдѣляться сами черезъ естественные пути и потому, обыкновенно, не подлежатъ оперативному вмѣшательству. Кромѣ того, надо помнить, что маленькіе камни въ почкѣ иногда совсѣмъ не удается найти во время операціи. Arcelin опредѣлилъ рентгенографіей, въ одномъ случаѣ, два камня въ почкѣ: одинъ—вѣсомъ 0,15 грм., другой—0,2 грм. Ни тотъ, ни другой при нефротоміи не были найдены. Правда, эта почка была настолько измѣнена, что Rafin ее удалилъ. Послѣ нефректоміи оказалось, что оба сидѣли въ паренхимѣ и съ трудомъ были найдены.

Въ случаѣ отрицательнаго результата рентгенографіи не всегда можно считать, что камня нѣтъ въ почкѣ, какъ это уже было указано выше. Кажется только одинъ Kümmell высказываетъ убѣжденіе, что, при соблюденіи всѣхъ условій, необходимыхъ для полученія хорошихъ снимковъ, почти каждый почечный камень можетъ быть обнаруженъ и, съ другой стороны, отсутствіе на снимкѣ тѣни отъ камня исключаетъ возможность его существованія. Громадная статистика Israel-Immelmann'a 1906-го года показываетъ, что, при хорошей техникѣ, въ 2% случаевъ камни ускользаютъ отъ доказательства рентгенографіей. Рѣдко встрѣчающіеся камни изъ чистой мочевой кислоты (по мнѣнію Arcelin'a въ 1%-тѣ), какъ правило, не выходятъ на рентгеновскихъ снимкахъ [1]). При хорошей техникѣ, въ громадномъ большинствѣ случаевъ, видимъ не только камень, но и конт-

[1]) Holzknecht und Kienböck.—Radiologische Diagnostik der Nephrolithiasis. Ztschr. f. Urol. Bd. II, 1908.

туръ почки, и тогда можно легко ориентироваться относительно положенія камня въ органѣ,—т. е. находится ли онъ въ лоханкѣ, или въ паренхимѣ. Если тѣнь отъ камня расположена на тѣни отъ ребра, то приходится рѣшать, есть ли это заболѣваніе ребра, или камень. Въ такихъ случаяхъ необходимо сдѣлать новый снимокъ подъ другимъ угломъ паденія лучей. Если тѣни отдѣляются другъ отъ друга, то, очевидно, имѣется камень. Тѣни, получающіяся при туберкулезныхъ кавернахъ почки, не есть, собственно говоря, ошибка рентгенографіи. Въ такихъ случаяхъ тщательное клиническое изслѣдованіе должно выяснить этіологію страданія.

Къ ошибочному пониманію рентгенограммы могутъ вести тѣни отъ окостенѣнія нѣкоторыхъ реберныхъ хрящей, отъ склерозированныхъ сосудовъ и отъ маленькихъ излишнихъ реберъ. Иногда нѣкоторыя сомнѣнія могутъ вызвать тѣни отъ инородныхъ тѣлъ, солей висмута, отъ свинца и такъ далѣе. Повторное изслѣдованіе, нѣсколько дней спустя, выяснитъ причину тѣни.

При рентгенографіи мочеточника необходимо всегда помнить о возможности, такъ называемыхъ, тазовыхъ пятенъ. Эти пятна, разсматривавшіяся раньше, какъ тѣни отъ объизвествившихся лимфатическихъ железъ, флеболитовъ, известковыхъ отложеній въ тазовыхъ мышцахъ, или связкахъ, нерѣдко зависятъ, по мнѣнію Robinson'a, отъ отложенія минеральныхъ солей въ слизистыхъ сумкахъ таза (Bursolithen). Онъ-же, не исключаетъ возможности наступленія мочеточниковыхъ колики, вслѣдствіе давленія такихъ бурсолитовъ на мочеточникъ.

Jeanbrau даетъ наиболѣе полную классификацію причинъ ошибокъ при чтеніи и объясненіи рентгенограммы, сдѣланной при подозрѣніи на камни мочеточника:

а) Кишечное содержимое: энтеролиты и аппенди-

кулярные камни, сибала, посторонніе тѣла въ кишкахъ, висмутъ.

b) Отложеніе извести: объизвестившіяся appendices epiploicae, окостенѣніе реберныхъ хрящей, известковыя отложенія въ атероматозныхъ артеріяхъ, флеболиты, объизвестившіеся гангліи, отложеніе извести въ рубцахъ, внутри-пузырныя известковыя зерна, отложеніе извести въ сѣменныхъ пузырькахъ.

c) Пятна на негативѣ: отпечатки пальцевъ, пятна отъ пота, пятна отъ проявленія, недостатки самой пластинки.

Для избѣжанія ошибокъ при распознаваніи мочеточниковыхъ камней необходимо пользоваться сочетаніемъ рентгенографіи съ катетеризаціей мочеточниковъ, вводя въ катетры свинцовые мандрены, непропускающіе Х-лучей. По направленію тѣни отъ мандрена и отношенію ея къ тѣни отъ предполагаемаго мочеточниковаго камня можно поставить точный діагнозъ (набл. 16 и 29).

Чтобы получить полные рентгенографическіе снимки съ мочеточниковъ и лоханокъ, Albarran дѣлаетъ впрыскиваніе 7%-го колларгола черезъ катетръ № 8 въ лоханку и по всему мочеточнику. Надо впрыскивать колларголъ осторожно, до тѣхъ поръ, пока больной не пожалуется на боль, которая указываетъ, что лоханка полна. Необходимо поддерживать все время приблизительно одно и тоже количество жидкости, не причиняя боли больному; полезно, поэтому, за часъ впрыскивать морфій. Введя такимъ образомъ колларголъ, можно очень точно, при помощи рентгенографіи, получить изображеніе формы лоханки и мочеточника.

Въ нашихъ случаяхъ вводился 10%-ный растворъ колларгола (набл. 62).

Voelker и Lichtenberg, предложившіе этотъ способъ, впрыскивали 5%-ный колларголъ.

Послѣ рентгенографіи лоханка промывается борной водой, пока не начнетъ выдѣляться свѣтлая прозрачная жидкость; катетръ удаляется, и больной переносится въ постель, Иногда, въ теченіе нѣкотораго времени, бываетъ боль въ поясничной области, тошнота, рвота, какъ при почечной колики; у нѣкоторыхъ больныхъ даже повышается температура до 38-ми и болѣе; моча иногда и на слѣдующій день остается окрашенной колларголомъ.

Недавно Fournier [1]) предложилъ, вмѣсто катетра съ металлическимъ мандреномъ, пользоваться особымъ мочеточниковымъ катетромъ, непроницаемымъ для Х-лучей, благодаря чему можно за одинъ разъ сдѣлать промываніе лоханки и дать возможность выдѣляться мочѣ, или гною, если мочеточникъ не закупоренъ вполнѣ.

Если катетръ остановится при соприкосновеніи съ камнемъ, то на снимкѣ тѣнь отъ камня будетъ продолженіемъ тѣни отъ мандрена и діагнозъ не труденъ. Если же катетръ пройдетъ по длинѣ мочеточника, рядомъ съ камнемъ, то на рентгенограммѣ обѣ тѣни совпадутъ, и, чтобы понять,— зависитъ ли тѣнь отъ камня, или нѣтъ, надо сдѣлать новое изслѣдованіе, перемѣнивъ положеніе больного. Иногда источникомъ ошибокъ при рентгенографіи можетъ быть подвижность камней. Надо знать, что маленькіе камни мочеточника, или почки могутъ мѣнять свое мѣсто въ зависимости отъ различныхъ положеній больного. Legueu приводитъ случай, гдѣ рентгенографіей удалось установить передвиженіе камня по мочеточнику. Тоже самое наблюдалось въ наблюденіи 25-мъ и въ слѣдующемъ нашемъ случаѣ.

[1]) Fournier.—Un nouveau modèle de sonde urétérale opaque.—Ann. d. mal. d. org. gén.-urin. № 1, 1911.

НАБЛЮДЕНІЕ 34.

Pyelitis et calculus ureteris dextri. Status idem.

I. Гон—чъ, 31 г., офицеръ, поступилъ въ клинику проф. С. П. Ѳедорова 7/I 1908 г. съ жалобой на боли въ поясницѣ.

Въ іюнѣ 1907 г. въ первый разъ внезапно появилась боль внизу живота, отдающая въ мошонку и боль въ поясницѣ съ правой стороны, вслѣдствіе чего пришлось двѣ недѣли пролежать въ постели; былъ ознобъ, жаръ и рвота. До ноября еще 6 такихъ припадковъ и въ декабрѣ—3. Во время припадковъ замѣчалъ уменьшеніе мочи, а послѣ нихъ въ мочѣ появлялась кровь. Анализъ мочи отъ 8/VI 1907 г.: кол.—320 к. ст., уд. в.—1.015, реакція слабощелочная, цв.—жидкихъ мясныхъ помоевъ, мутная, бѣлку—0,4‰. Осадокъ—значит., темно-красн., свертки крови и фибрина. Эпителій плоскій встрѣч. изрѣдка, слизи немного, лейкоцитовъ немного, красн. кров. тѣл.—много, неизмѣненныя, покрываютъ все п. зр. м., немного кристалловъ фосфорно-амміачной магнезіи. Въ свободное отъ припадковъ время больной чувствовалъ себя хорошо, и моча по виду нормальна. Въ концѣ іюля выдѣлился съ мочей небольшой камень бѣловатаго цвѣта. Въ 1905 г. въ теченіе 2-хъ мѣс. былъ боленъ острымъ колитомъ. Со стороны мочеполовой сферы тогда измѣненій не замѣчалъ. 12 л. т. н. гоноррея. Во время приступовъ болей принималъ морфій, пилъ Contrexéville. Въ теченіе іюня и іюля 1907 г. лечился въ Ессентукахъ.

St. pr. Мочеиспусканіе нормально. Ночью мочится одинъ разъ, днемъ — 5-6 разъ. Болей при мочеиспусканіи нѣтъ. Per rectum—prostata немного увеличена, плотновата. Свѣжевыпущенная моча въ кол. 220 к. ст. слабо-щелочной реакціи, уд. в. 1.018. Подъ микроск. много фосфорно-кислаго кальція и масса лейкоцитовъ, немного клѣтокъ плоск. эпит. Вмѣстимость пузыря—200 к. ст. Мочеиспуск. каналъ проходимъ для металлическаго бужа № 25-ый. При выстукиваніи область почекъ неболѣзненна. Прощупывается нижній край правой почки.

Сердце и легкія нормальны. Печень и селезенка не увеличены. На рентгеновскихъ снимкахъ въ области почекъ тѣней отъ камней нѣтъ, въ области лѣваго мочеточника тоже, въ нижнемъ отдѣлѣ праваго мочеточника ясно различимая тѣнь отъ камня (рис. 41). При катетеризаціи мочеточниковъ катетръ въ правомъ мочеточникѣ останавливается на высотѣ 8 ст., въ лѣвый мочеточникъ идетъ свободно въ лоханку. 10/II у больного повысилась t° и появилась сильная боль въ правой поясничной области, которая прекратилась въ 5 ч. дня. 17/II При катетеризаціи праваго мочеточника катетръ прошелъ на 5 с., черезъ него введено съ трудомъ около 10,0 стерилизованн. прованскаго масла. 19/II. На новомъ рентгеновск. снимкѣ камень лежитъ гораздо ниже. При катетеризаціи праваго мочеточника катетръ входитъ только на 2,5 с. Въ дальнѣйшемъ было нѣсколько разъ сдѣлано вливаніе черезъ катетръ въ правый мочеточникъ стерилизованнаго прованскаго масла. 3/III 1908 г. больной по собственному желанію выписался съ камнемъ въ мочеточникѣ, дальнѣйшая судьба не извѣстна.



Рис. 41.

Отчасти этой подвижностью можно объяснить случаи ненахожденія камней въ мочеточникѣ при операціи, несмотря на несомнѣнное доказательство ихъ рентгенографіей. На этомъ основаніи Legueu совѣтуетъ при маленькихъ камняхъ сдѣлать нѣсколько снимковъ въ различныхъ положеніяхъ больного.

Благодаря рентгенографіи эксплораторный разрѣзъ, такъ часто примѣнявшійся раньше, въ настоящее время отошелъ на второй планъ. Однако, какъ показываютъ вышеприведенныя наблюденія, совершенно оставить его еще нельзя. Въ тѣхъ

случаяхъ, гдѣ, несмотря на отрицательную рентгенографію, всѣ клиническіе признаки заставляютъ предполагать камень, приходится пользоваться эксплораторнымъ разрѣзомъ лоханки, или почки.

Въ заключеніе, я приведу нѣсколько наблюденій, гдѣ рентгенографія обнаружила почечные камни, но больные, въ силу разнообразныхъ причинъ, не были оперированы.

НАБЛЮДЕНІЕ 35.

Pyelitis calculosa dextra.

Самоква—ва, 46 л., обратилась въ январѣ 1910 г. къ проф. Ѳедорову съ жалобой на боль въ правой поясничной области.

Въ 1902 г., среди обычнаго здоровья, внезапно появилась боль въ поясницѣ, t°-40°, желтуха. Въ Берлинѣ Posner нашелъ заболѣваніе правой почки и отправилъ больную въ Вильдунгенъ. Курсъ 6 нед.; послѣ этого чувствовала себя здоровой 2 г. Затѣмъ періодически стали повторяться явленія общаго недомоганія: боль въ поясницѣ и частые позывы на мочу, которая была то свѣтлой, то мутной. Въ 1908 г., сильная слабость, частые позывы, мутная моча, сильныя боли въ лѣвой ногѣ, исхуданіе. Проф. Яновскій назначилъ Боржомъ, ванны; послѣ этого больная до января 1910 г. чувствовала себя отлично; затѣмъ послѣ простуды появились боли въ правой поясницѣ, участились позывы, температура повысилась до 39°. Сердце и легкія нормальны, почки не прощупываются; мочится днемъ 4-5 разъ, ночью 3-4 раза.

Катетеризація мочеточниковъ (В. В. Александровъ):

Моча изъ правой почки.		*Моча изъ лѣвой почки.*	
Количество	59 к. с.	Количество	20 к. с.
Уд. в.	1.008	Уд. в.	1.022.
Реакція	амфотерная	Реакція	слабо-кислая
Бѣлокъ	0.22‰	Бѣлокъ	0.36‰
Сахаръ	0.45%	Сахаръ	1.6%
Вѣл. тѣл. гнойн. почти на все п. зр. микр.		Вѣл. тѣл.	3—5 въ п. зр. микроск.
Красн. кров. т. 5—10 въ п. зр. мк.		Красн. кров. т. почти на все п. зр. микроск. (артефактъ).	

Подъ кожу былъ впрыснутъ флоридзинъ 0,01.

Рентгенографія показала: справа—въ области лоханки—2 тѣни отъ небольшихъ камешковъ; слѣва—отрицательно.

Больной данъ совѣтъ продѣлать курсъ въ Вильдунгенѣ.

НАБЛЮДЕНІЕ 36.

Pyelitis calculosa dextra.

И. Раз—овъ, 30 л., поступилъ въ клинику проф. С. П. Ѳедорова 17/II 1910 г. съ жалобой на боль въ правой половинѣ живота и мутную мочу.

17 л. т. н. послѣ паденія съ высоты 5-6 арш. на спину, у больного появились сильныя боли въ правой поясничной области, державшіяся 2 дня. Черезъ недѣлю послѣ ушиба стали появляться при рѣзкихъ движеніяхъ, быстрой ходьбѣ и работѣ тупыя, ноющаго характера, боли, которыя быстро стихали, какъ только больной принималъ покойное положеніе. Боли эти держатся и до настоящаго времени, характеръ ихъ прежній, появляются онѣ при каждомъ сильномъ движеніи, при покоѣ утихаютъ. Тотчасъ послѣ ушиба замѣтилъ примѣсь крови въ мочѣ, и это наблюдалось приблизительно въ теченіе полугода. 9 л. т. н. былъ уретритъ, тянувшійся 3 мѣс. и осложнившійся односторонними эпидидимитомъ. Черезъ годъ—вторичный уретритъ въ теченіе 4 мѣс. съ эпидидимитомъ на другой сторонѣ. Послѣ этого моча стала мутной и остается такой до настоящаго времени, несмотря на леченіе въ продолженіе почти 8 л.

St. pr. Больной удовлетворительнаго тѣлосложенія и питанія. Легкія и сердце нормальны. Печень не увеличена. Селезенка на 2 пальца выходитъ изъ-подъ края реберъ, плотна. Правая почка прощупывается, особенно при дыхательныхъ движеніяхъ, немного увеличена, гладкая, ровная. Мочи за сутки—2000 к. с., съ сѣровато-бѣлаго цвѣта осадкомъ, толщиною въ 2 пальца, реакція мочи кислая, уд. вѣс.—1.008; бѣлка—0,5‰; сахара и желчныхъ пигментовъ нѣтъ. При микроск. изслѣд. осадокъ сплошь состоитъ изъ гнойныхъ тѣлецъ.

Цистоскопія показала, что изъ праваго мочеточника выдѣ-

ляется гной. Въ лѣвый мочеточникъ введенъ катетръ. Подъ кожу впрыснуто—0,01 флоридзина. Въ пузырь вставленъ мягкій катетръ. Въ теченіе 1 ч. 20 м. получено мочи:

Изъ лѣвой почки:		*Изъ пузыря:*	
Количъ.	150 к. с.	Количъ.	120 к. с.
Уд. вѣс.	1,029	Уд. вѣс.	1,012
Бѣлокъ	0,5‰	Бѣлокъ	1,5‰
Сахаръ	2,3%	Сахаръ	0,63‰
Красн. кров. тѣльц.	небольш. количч.	Красн. кров. тѣльц.	небольш. количч.
Гной	нѣтъ.	Гной	очень много.

На рентгеновскомъ снимкѣ правой почки ясно видна тѣнь отъ большого камня.

Больной отъ операціи отказался.

НАБЛЮДЕНІЕ 37.

Pyelitis calculosa sinistra.

Ѳ. Жук—въ, 43 л., поступилъ въ клинику проф. С. П. Ѳедорова 16/III 1909 г. съ жалобой на боли въ лѣвой поясничной области, по временамъ бывающія и въ правой.

На 6 г. впервые произошла задержка мочи; деревенская бабка сначала помѣстила ребенка въ теплую печь, а затѣмъ ртомъ высосала изъ уретры небольшой камешекъ.

Съ 25 л. время отъ времени появлялись приступы сильныхъ колитъ. Боли, возникавшія въ лѣвой поясничной области, распространялись на другую почечную область и иррадіировали въ мошонку, къ яичкамъ. Появлялись онѣ внезапно, безъ какихъ-либо предвѣстниковъ и бывали всегда такъ мучительны, что больной, по словамъ, „мѣста себѣ не находилъ; то ложился на постель, то чуть не по полу катался“, но всевозможныя измѣненія положеній тѣла не помогали; небольш. облегченіе наступало только отъ прикладыванія бутылокъ съ горячей водой. Приступы сопровождались ощущеніемъ жара, моча становилась красн., и заканчивались, или появленіемъ съ мочей песка свѣтло-коричнев. цв., или же отхожденіемъ камешка. Послѣ этого боли немедленно стихали. До 1907 г., по словамъ больного, выдѣлилось 15 камней. Въ этомъ же, 1907 г., во время полевыхъ работъ, стала появляться въ мочѣ кровь, и въ декабрѣ въ 1-ой Городской Московской больницѣ ему было сдѣлано наллобковое сѣченіе пузыря, при чемъ былъ удаленъ довольно большой камень. Кровь больше не показывалась, но со времени операціи до настоящ. года выдѣлилось съ мочей еще 5 камешковъ. 15 л. т. н., т. е. когда почечныя колики уже существовали, заболѣлъ гонорреей; съ тѣхъ поръ сталъ чаще мочиться.

St. pr. Немного малокровенъ на видъ; питанія средняго. Легкія и сердце безъ измѣненій. Пульсъ 56. Печень и селезенка не увеличены, безболѣзненны. Нижній полюсъ правой почки неясно прощупыв., безболѣзненный, лѣвая почка не прощупыв. Надъ лобкомъ, по средней линіи живота, имѣется рубецъ длиною въ 6 с. Область пузыря даже при глубокомъ надавливаніи нечувствительна. Мочится днемъ разъ 10-12, ночью раза 3-4. Вмѣстимость пузыря около 300 к. с. Суточн. кол. мочи 1700 к. с., соломенно-желт. цв.; на днѣ—слой бѣл. рыхл. осадка., толщ. въ 2 с. Реакц.—щелочн., уд. в.—1,014; бѣлокъ—0,5‰; при микроск. изслѣд.: кристаллы фосфорно-кисл. кальція, очень много лейкоцит., эпит. мочев. путей. Цилиндровъ и красн. кровь. тѣл.—нѣтъ.

При цистоскопіи: инъекція сосудовъ слизистой пузыря; отверстіе мочеточниковъ круглой формы. Катетеризація мочеточниковъ. Подъ кожу — 0,01 флоридзина. За часъ получено:

Моча изъ правой почки:		*Моча изъ лѣвой почки:*	
Количество.	106 к. с.	Количество	54 к. с.
Цв.	соломенно-желт.	Цв.	соломенно-желт.
Реакція	слабо-кисл.	Реакція.	слабо-кисл.
Уд. в.	1,010	Уд. в.	1,008
Бѣлокъ	0,26‰	Бѣлокъ.	0,75‰
Сахаръ	0,4%	Сахаръ.	0,1%

Микроскопическое изслѣдованіе:

Гной	лейкоциты въ небольш. кол.	Гной	въ небольш. кол.
Кровь	нѣтъ	Кровь	красн. кров. тѣл. въ небольш. кол.
Эпителій	круглый	Эпителій	хвостатый.

Цилиндровъ и кристалловъ солей не найдено.

Рентгенографія: слѣва нѣсколько тѣней неправильной формы, справа—отрицательно. Во время пребыванія въ клиникѣ—

ежедневныя промыванія пузыря борн. вод. и раствор. ляписа. Подъ вліяніемъ этого моча значит. улучшилась, явленія цистита стихли, больной сталъ рѣже мочиться. 8/IX выписался изъ клиники по собственному желанію, отказавшись отъ операціи.

НАБЛЮДЕНІЕ 38.

Pyelitis calculosa sinistra.

Э. Бек—еръ, 24 л., уроженецъ Ковенской губ., поступилъ въ клинику проф. С. П. Ѳедорова 15/II 1909 г. съ жалобой на боли въ лѣвомъ подреберьи.

Больнымъ считаетъ себя съ 7 л., т.-е. уже 17 л., когда внезапно сдѣлалась сильная боль въ лѣв. подреберьи и рвота. Сначала боли повторялись черезъ 1-2 мѣс., а послѣдніе 3 г. усилились и стали повторяться черезъ недѣлю, а иногда бывали по нѣсколько разъ въ день. Въ послѣдн. время боль стала распространяться на поясницу, отдавала въ лѣвое яичко и лѣвую ногу. 2 мѣс. т. н. въ теченіе 3 нед. лечился ваннами и электричествомъ и чувствовалъ облегченіе. Lues и гоноррею отрицаетъ.

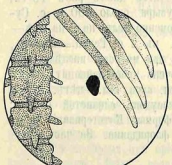

Рис. 42.

St. pr. Сердце и легкія безъ измѣненій. Печень и селезенка не увеличены, не прощупыв. Почки не прощупыв.; въ области лѣвой почки болѣзненность. Суточн. кол. мочи 1000 к. с.; уд. в.—1.013; бѣлокъ—0,25‰; сахара нѣтъ. При микроск. изслѣд. — больш. кол. лейкоцит.; немного красн. кров. тѣл.; эпит. плоск., отростчат.—въ небольш. кол. На рентгенограммѣ въ области лѣвой почки тѣнь отъ камня (рис. 42), справа—отрицательно. 18/II. Больной выписался по собственному желанію, отказавшись отъ операціи.

НАБЛЮДЕНІЕ 39.

Calculus renis sinistri.

М. Черн-ва, 39 л., уроженка г. Уральска, обратилась ко мнѣ въ августѣ 1908 г. съ жалобой на боли въ правой поясничной области.

Имѣла 6 дѣтей и одинъ выкидышъ послѣ 3 ребенка. Регулы съ 16 л., установились сразу, ходили по 3-5 дн., черезъ 3 нед. Кормила сама всѣхъ дѣтей. Года 4 т. н. въ теченіе сутокъ выдѣлялась мутн. моча и появились боли въ правой половинѣ поясницы, кот. отдавали книзу, къ мочев. пузырю. 25/III 1907 г. появилась кровь въ мочѣ, моча была равномѣрно окрашена въ интенсивн. красн. цв., но были и маленькіе сгустки въ ней. Кровав. моча держалась въ теченіе недѣли. Частыхъ позывовъ на мочу, рѣзи и боли при мочеиспусканіи не было. Больная была въ это время беременна на 7 м. Родила въ срокъ. Весь слѣдующій годъ — боли въ поясницѣ, отдававшія въ мочев. пузырь. Мочилась очень часто, нѣсколько разъ ночью. Моча бывала то темная, то свѣтлая, но не мутная. При мочеиспусканіи бывало жженіе. Пила Боржомъ, уротропинъ; отъ этого леченія почувствовала значит. улучшеніе.

St. pr. Очень полная женщина. Вслѣдствіе этого прощупать что-нибудь не удается. Область почекъ не болѣзненна. Сердце и легкія норм. Пульсъ—88. Мочится до 10 разъ въ сутки, безъ боли, безъ рѣзи, только чувствуетъ жженіе въ каналѣ. При цистоскопіи: отверстія мочеточниковъ круглыя и норм. Сфинктеръ пузыря нѣсколько отеченъ. Катетеризація мочеточниковъ. Въ оба мочеточника введены катетры № 6-ой Катетеризація удалась легко. Подъ кожу впрыснуто 0,01 флоридзина. Моча собрана изъ обѣихъ почекъ въ теченіе часа.

Правая почка.		*Лѣвая почка.*	
Кол.	150 к. с.	Кол.	55 к. с.
Реакц.	слабо-кисл.	Реакц.	слабо-кисл.
Уд. в.	1,0025	Уд. в.	1,003
Красн. кров. тѣл.	. . изрѣдка	Красн. кров. тѣл.	. . изрѣдка, необезцв.
Лейкоциты.	. . . . изрѣдка	Лейкоциты	. . . . . изрѣдка
Гіалин. цилиндр.	3—4 на микр. преп.	Гіалин. цилиндр.	3—4 на микр. преп.
Бѣлокъ	0,1‰	Бѣлокъ	0,2‰
Сахаръ	0,24%	Сахаръ	0,30%

Рентгенографія: въ области лѣвой почки небольш. круглая тѣнь отъ камня (рис. 43); справа-отрицательно.

Больная отъ операціи отказалась.

НАБЛЮДЕНІЕ 40.

Pyelitis calculosa dextra.

С. Зимн-цкій, 32 л. прив.-дощ. И. В. М. Академіи, уроженецъ Могилевской губ., поступилъ въ клинику 7/XII 1905 г. съ жалобами на боли въ поясничной области, на головныя боли, бывающія временами рвоты, а также на муть и кровь въ мочѣ.



Рис. 43.

До февраля 1905 г. ощущалъ лишь общее недомоганіе и тупыя боли въ области почекъ; боли часто безпокоили по ночамъ. Въ февралѣ 1905 г. замѣтилъ примѣсь крови въ мочѣ; при изслѣдованіи обнаружено большое количество гноя и красн. кров. тѣл. Иногда въ мочѣ выпадали оксалаты. Кровотеченія повторялись довольно часто и были различны по силѣ: иногда моча походила на густые мясные помои; часто была слабо окрашена; длительность выдѣленія крови также была различна—отъ часу до сутокъ и болѣе. Всегда ощущалась боль въ области лѣвой почки; однажды былъ приступъ сильныхъ болей также съ лѣвой стороны; боли иррадіировали въ лѣвую ногу. Всякій разъ послѣ движенія (хожденіе, или ѣзда на извозчикѣ) появляется кровь въ мочѣ. Кромѣ указаннаго—безпокоятъ головныя боли; послѣдніе мѣсяцы нерѣдко по ночамъ рвоты обильнымъ количествомъ жидкости амфотерной реакціи; рвота безъ тошноты; обиліе рвотныхъ массъ не соотвѣтствовало количеству принимаемой жидкости (было больше). Изъ бывшихъ прежде заболѣваній указываетъ на корь, инфлуэнцу, дизентерію и дифтерію. Мать умерла отъ порока сердца, отецъ живъ—78 л. Лечился раньше (съ февраля мѣс.)

діэтой, минеральными водами, ваннами и внутренними средствами. Предписанный покой осуществить не могъ. Пузырь промывали разн. раств. За 10 мѣс. потерялъ въ вѣсѣ 33 ф.

St. p.r. Средняго роста, питанія хорошаго; бледенъ. Со стороны легкихъ замѣтныхъ измѣненій не наблюдается; лѣвая граница сердца заходитъ за lin. mamillar. sinistr.; ритмъ сердца правиленъ. Со стороны внутреннихъ органовъ брюшной полости замѣтныхъ уклоненій отъ нормы при наружномъ осмотрѣ не замѣчается, кромѣ болѣзненности при ощупываніи въ области правой почки. Мочеиспусканіе отъ 7 до 8 разъ въ сутки; рѣже ночью, чѣмъ днемъ; количество мочи, выводимой за одинъ разъ, 150—300 к. с., болей при мочеиспусканіи обычно не бываетъ, только изрѣдка покалыванія и жженія въ области prostatae. Моча свѣтло-желт. цв., мутн., кисл. реакціи; уд. в. 1. 014—1.008; при отстаиваніи въ цилиндрѣ (100 к. с.)—осадокъ, занимающій 2-5 дѣленій. Въ осадкѣ всегда больш. кол. лейкоцит.; красн. кров. тѣл. въ разныхъ кол.; иногда почечн., иногда лоханочн. эпит., иногда обрывки зернист. цилиндровъ; бѣлокъ отъ 0,25—0,5‰. При цистоскопіи до поступленія въ клинику замѣчались воспалительныя явленія со стороны мочеваго пузыря. На рентгеновскомъ снимкѣ видны въ правой почкѣ отпечатки 2-хъ камней.

Катетеризація мочеточниковъ, подъ кожу флоридзинъ—0,01.

Моча изъ прав. почки.	*Моча изъ лѣв. почки.*
Количество . . . . . 20 к. с.	Количество . . . . . 90 к. с.
Во сколько времени собрано 1 ч. 20 м.	Во сколько времени собрано 1 ч. 15 м.
Цвѣтъ . . . . . мутная	Цвѣтъ . . . . . прозрачная
Реакція . . . . . слабо-кислая	Реакція . . . . . кислая
Уѣлын. вѣсъ 1.005	Уѣлын. вѣсъ 1.008
Бѣлокъ . . . . . менѣе 0,5‰	Бѣлокъ . . . . . нѣтъ
Сахаръ 0.2%	Сахаръ 0.45%
Точка замерзанія мочи . . . —0,32°	Точка замерзанія мочи . . . —0,43°

Микроскопическое изслѣдованіе:

Гной . много лейкоцит. и гнойн. тѣл.	Гной . . . . . много нѣтъ
Кровь . . 2—3 кров. тѣл. въ п. зр. м.	Кровь . . . . . очень мало
Эпителій — канальцевъ и лоханочн. много.	Эпителій—канальцевъ и логан. очень мало.
Цилиндры . . . обрывки зернистыхъ	Цилиндры . . . обрывки зернистыхъ
Соли . . . . . нѣтъ	Соли . . . кристалл. мочекисл. аммонія

Въ посѣвахъ на желатинѣ изъ мочи, непосредственно взятой изъ лоханки правой почки, выросли колоніи стафилококка (Staphilococc. albus). Посѣвы на желатинѣ изъ мочи лѣвой почки никакого роста не дали. Явленія воспаленія слизистой оболочки пузыря выражены не рѣзко.

7/хп. Вечеромъ t°—38°; обычная боль въ поясницѣ. 9/хп. Промыта правая лоханка сначала борной водой (3%), а потомъ растворомъ ляписа 1:1000. Вмѣстимость лоханки 12 к. с. Послѣдній шприцъ раствора ляписа оставленъ въ лоханкѣ. Веч. t° норм., болей нѣтъ. 10/хп. Моча мутная, но осадокъ болѣе рыхлый, взвѣшенный; раздраженія въ пузырѣ или уретрѣ нѣтъ. 11/хп. Второе промываніе лоханки; катетръ тонкій; большая часть промывной жидкости изъ лоханки шла въ пузырь между стѣнками мочеточника и катетромъ. Веч. t°—норм.; болей нѣтъ. 13/хп. Третье промываніе. Послѣ него боль не рѣзкая въ уретрѣ. Больной ощущаетъ небольшую боль въ правой почкѣ. 14/хп. Количество бѣлка меньше 0,25‰; 15 и 17/хп—промываніе лоханки; 19/хп. 6-е и послѣднее промываніе лоханки; 20/хп. Выписывается изъ клиники по собственному желанію. Чувствуетъ себя хорошо.

Изслѣдованіе мочи изъ правой почки. 20/хп 1903 г.: колич.—40 к. с. Во сколько времени собрано—20 мин.; цвѣтъ—свѣтло-желтый, мелкій хлопчатый осадокъ послѣ суточнаго отстаиванія; реакція—слабо-кислая; уд. вѣсъ—1.008.; кол. бѣлка—0,25‰. *Микроскопическое изслѣдованіе*: гной—много лейкоцитовъ; кровь—много; эпителій—мало, отдѣльн. клѣтки, цилиндрическій; цилиндры—изрѣдка, зернистые. Въ посѣвахъ на желатинѣ—попрежнему выросъ стафилококкъ. Одинаковое съ прежнимъ, кол. бѣлка можно отнести на счетъ крови; послѣдней гораздо больше, чѣмъ припредыдущей катетеризаціи; и увеличеніе зависѣло, по всей вѣроятности, отъ массированія почки, когда въ лоханкѣ стоялъ катетръ. Отъ предложенной операціи больной отказался.

НАБЛЮДЕНІЕ 41.

Nephrolithiasis bilateralis.

П. Москв-свъ штабсъ-капитанъ, 39 л., поступилъ въ клинику проф. С. П. Ѳедорова 26/IV 1910 г., съ жалобой на мутную мочу съ обильнымъ осадкомъ гноя, на частыя мочеиспусканія и на небольшія боли въ области правой почки.

Считаетъ себя больнымъ лѣтъ 13-14, когда впервые появились тупыя боли въ области правой почки, иногда отдававшія въ правый пахъ; моча стала мутной, мочеиспусканія учащенными съ жженіемъ въ каналѣ и болью въ пузырѣ. Въ 1900 г. анализъ мочи далъ слѣд.: реакц.—слабо-кисл.; уд. в.—1.017; бѣлка—0,2‰; микроск. гнойн. клѣтки въ громадн. колич.; красн. кров. клѣтки, частью обезцвѣт. большей же частью нормально окрашены. и мало измѣненные—въ больш. кол. Лѣто провелъ въ Ессентукахъ; принималъ грязевыя ванны, пилъ №№ 17 и 4 и внутрь уротропинъ. Субъективно— улучшеніе, но моча осталась прежней. Въ 1902 году появились колики въ лѣвомъ подреберьи, отдававшія въ мочевой пузырь. Лѣто провелъ въ Ессентукахъ. Леченіе принесло только субъективное улучшеніе, составъ же мочи остался прежнимъ. Въ іюнѣ 1904 г. отправился на Дальній Востокъ, гдѣ въ слѣдующемъ году его стали мучить сильныя боли въ области правой почки, вслѣдствіе чего онъ былъ эвакуированъ. Въ 1906 г. лѣто провелъ опять въ Ессентукахъ съ прежнимъ результатомъ. Въ теченіе слѣдующихъ 3 л. моча оставалась мутной и попрежнему были тупыя боли въ области правой почки. Въ декабрѣ 1909 г. стали появляться сильныя рѣжущія боли въ области правой почки, а въ началѣ слѣд. г. такія же боли въ области лѣвой почки; сталъ замѣчать апатію, сонливость, иногда чувство сжиманія въ области сердца. Моча слабо-щелочная, мутная; уд. в.—1.011; бѣлку—2‰; масса лейкоцитовъ; единичныя крас. кров. клѣтки. Рентгенографія обѣихъ почекъ обнаружила камень большихъ размѣровъ только справа. Въ началѣ марта выдѣлился съ мочей камешекъ, величиной съ горошину. Въ теченіе цѣлаго мѣсяца, до выдѣленія этого камешка, чувствовалъ иногда до-

вольно порядочныя боли по ходу праваго мочеточника. Анализъ камешка: конкрементъ состоитъ изъ цѣльнаго сростка неправильной кругловатой формы и изъ порошкообразной массы, общій ихъ вѣсъ—0,035 грм., сростокъ по наружному виду слоистаго строенія, причемъ внутренняя часть его, ядро, имѣетъ желтоватый цвѣтъ; поверхность гладкая, консистенція плотной, рѣжется съ трудомъ. Наружная часть сростка, корковая, имѣетъ цвѣтъ бѣловатый, поверхность шероховатую, консистенція довольно мягкой. Ядро состоитъ почти исключительно изъ мочев. к—ты; корковый слой, главнымъ образомъ, изъ фосфорно-кислой амміакъ-магнезіи. Въ теченіе слѣдующихъ 4 нед. принималъ литій, пилъ Виши и лимонный сокъ; моча стала свѣтлѣе, но боли оставались прежнія. Происходитъ изъ здоровой семьи. 23 г. т. н. имѣлъ гонорроею.

St. pr. Средняго роста, умѣреннаго питанія. Со стороны легкихъ и сердца особыхъ патологическихъ явленій не наблюдается. При ощупываніи въ области правой почки болѣзненность, при болѣе глубокомъ вдавливаніи пальцемъ прощупывается, какъ бы мягкій мѣшокъ. Лѣвая почка не прощупывается. Моча мутная, съ обильнымъ гнойн. осадкомъ; кислой реакціи; уд. в.—1,009; бѣлку—1‰. Микроскопически: все п. эр., покрыто лейкоцитами, единичн. красн. кров. тѣл.; плоск. и веретенообраз. эпит. Цистоскопія: рѣзко выраженныя катарральныя явленія слизистой; отверстій мочеточниковъ не удалось найти. Въ дальнѣйшемъ пузырь промывался борной водой и дѣлались расширенія уретры. При вторичной попыткѣ произвести катетеризацію мочеточниковъ—ввести въ пузырь цистоскопъ не удалось. Рентгенографія: справа громадная тѣнь отъ камня съ отростками, изъ кот. одинъ продолжается, повидимому, въ мочеточникъ, т. к. лежитъ вблизи позвоночника. Тѣнь занимаетъ 12-е ребро и по длинѣ соотвѣтствуетъ 3-мъ верхнимъ поясничнымъ позвонкамъ. Длина этой тѣни на пластинкѣ—11,5 с., ширина—8 с.—Слѣва—тѣнь отъ камня, неправильно трехъугольной формы, соотвѣтств. своимъ длинникомъ 2 первымъ поясничнымъ позвонкамъ. Длина этой тѣни на пластинкѣ—6,5 с., наибольш. ширина—3 с.

13/v больной, отказавшись отъ операціи, выписался изъ клиники.

ГЛАВА V.

Хирургическое леченіе.

1. Показанія.

Послѣднія усовершенствованія въ техникѣ рентгенографіи значительно расширили показанія къ хирургическому вмѣшательству при камняхъ почки и мочеточника.

Въ настоящее время съ помощью X-лучей, въ большинствѣ случаевъ, удается опредѣлить не только мѣсто и число, но, правда приблизительно, и величину и вѣсъ камня [1]). Самый маленькій камень, который удалось Arcelin'y открыть рентгенографіей, вѣсилъ 0,09 грм. Эта возможность, хотя бы даже приблизительно, опредѣлить величину камня, для больного и для хирурга, безусловно, имѣетъ важное значеніе. Если камень настолько малъ, что можно надѣяться на самостоятельное выхожденіе его, то показаніе къ операціи само собой отпадаетъ, и больного надо тогда лечить внутренними средствами.

Arcelin однажды опредѣлилъ рентгенографіей камень, вѣсомъ до 0,1 грм.; благодаря леченію минеральными водами камень вышелъ, и вторичное изслѣдованіе X-лучами оказалось отрицательнымъ.

Другой больной, по совѣту Rafin'a и Noack'a, подвергался радіографіи въ теченіе 2-хъ лѣтъ; сначала камень оказался вѣсомъ до 0,1 грм.; затѣмъ, при послѣдней рентгенографіи, приблизительно, 0,25 грм.; онъ былъ удаленъ Rafin'омъ черезъ разрѣзъ лоханки, такъ какъ, по мнѣнію

[1]) Chevelle.—Thèse,—l. c., p. 142.

Arcelin'a [1]), отъ камня такой величины можно освободиться только при помощи операціи.

При паренхимныхъ камняхъ, вѣсомъ менѣе 0,5 грм., Arcelin [2]) считаетъ недопустимымъ предлагать больному операцію, такъ какъ нерѣдко случается, что такого маленькаго камня не удается найти при нефротоміи.

Среди нашихъ случаевъ самый маленькій камень вѣсилъ 0,65 грм.; онъ былъ удаленъ изъ верхней части мочеточника проф. С. П. Ѳедоровымъ.

НАБЛЮДЕНІЕ 42.

Calculus ureteris dextri. Ureterolithotomia.

Выздоровленіе.

С. Гроз—ни, 22 л., уроженецъ Петрковской губ., студентъ, поступилъ въ Урологическій Институтъ 28/IX 1910 г. 5 л. т. н. небольш. боли въ лѣв. поясничн. области; вскорѣ съ мочей отошелъ камень небольш. продолговат. Весной 1910 г. боль въ поясницѣ. 2 и 3/VI—2 припадка сильн. болей въ области прав. почки. Моча съ примѣсью крови. Въ сентябрѣ рентгенографія обнаружила камень въ области прав. лоханки.

St. p. r. Средняго роста, удовлетворит. питанія. Сердце и легкія безъ измѣненій. Прощупыв. нижн. полюсъ прав. почки; лѣв. почка не прощупыв. Катетеризація мочеточниковъ, флоридзинъ—0,01.

Моча изъ правой почки:		*Моча изъ лѣвой почки:*	
Кол.	28 к. с.	Кол.	80 к. с.
Уд. в.	1.002	Уд. в.	1.013
Реакція	кислая	Реакція	тоже
Сахаръ	0,51%	Сахаръ	1,35%
Бѣлокъ	слѣды	Бѣлокъ	тоже

Рентгенографія: тѣнь отъ камня въ области прав. лоханки; слѣва—отрицательно.

[1]) Arcelin.—Quelques progrès dans la technique de la radiographie des voies urinaires.—Ann. mal. org. gén.—urin. V. I, 1909, p. 192.

[2]) Arcelin.—Calculs du rein et radiographie.—Lyon méd. t. CX, p. 25.

20/XI 1910 г. подъ хлороформомъ—операція (проф. С. П. Ѳедоровъ). Обычнымъ косымъ разрѣзомъ обнажена прав. почка и вывихнута въ рану; камень оказался въ верхн. концѣ мочеточн. Разрѣзъ его стѣнки надъ камнемъ, камень удаленъ; мочеточн. зашитъ 4 кэтгутов. швами. Тампоны. Частично зашитъ разрѣзъ покрововъ. Повязка. Гладкое выздоровленіе. 16/XII 1910 г. выписался здоровымъ.

Анализъ камня. Небольш. камень (1×1,3×0,5 ст.), вѣсъ—0,65 грм., съ шероховат. поверхностью. На распилѣ—кирпично-желт.; болѣе широк. прослойки изъ уратовъ; небольш. кол. мочев. к-ты и слѣды оксалатовъ, чередующіяся съ тончайш. отложеніями фосфатовъ съ небольш. кол. оксалатовъ и трипль-фосфатовъ.

Такимъ образомъ, наиболѣе общимъ показаніемъ къ хирургическому вмѣшательству служитъ существованіе почечнаго и мочеточниковаго камня, который не можетъ, вслѣдствіе своихъ размѣровъ, самостоятельно выдѣлиться черезъ мочевыводящіе пути и вызываетъ рядъ болѣзненныхъ явленій, различной тяжести и характера.

Kümmell утверждаетъ, что всѣ больные, которымъ онъ, при отсутствіи болей и при асептическихъ камняхъ, совѣтовалъ подождать съ операціей и лечиться внутренними средствами, черезъ нѣкоторое время снова возвращались къ нему съ просьбой сдѣлать имъ операцію.

Среди терапевтовъ, кажется, наиболѣе консервативнымъ является Klemperer [1]), который, изъ всѣхъ показаній къ оперативному вмѣшательству, признаетъ только два, полную анурію и тяжелыя явленія инфекціи. Съ другой стороны, Curschmann признаетъ въ каждомъ почечномъ камнѣ, который точно діагносированъ, болѣе или менѣе большую опасность для его носителя. Онъ не совѣтуетъ ждать съ операціей наступленія инфекціи, или тяжелаго кровотеченія, такъ какъ послѣдовательная анэмія ухудшаетъ предсказаніе.

[1]) Klemperer.—Therapie d. Gegenwart. Dez., 1902.

Гораздо опредѣленнѣе показаніе къ оперативному вмѣшательству при инфецированныхъ камняхъ. Всѣ, въ настоящее время, согласны, что при гнойной инфекціи лоханки, при острому и хроническомъ піэлитѣ, или піэлонефритѣ не слѣдуетъ медлить съ операціей. Чѣмъ раньше освободить почку и мочеточникъ отъ гнойнаго содержимаго и камней, тѣмъ больше шансовъ на сохраненіе заболѣвшаго органа.

Если, въ нѣкоторыхъ случаяхъ, остро протекающій, съ высокой температурой, піэлонефритъ можетъ затихнуть и перейти въ хроническую безлихорадочную форму съ незначительными субъективными страданіями, то все же самостоятельнаго выздоровленія никогда не наступитъ.

Вслѣдствіе вторичныхъ отложеній фосфатовъ, камень будетъ увеличиваться и, вмѣстѣ съ тѣмъ, медленно, но прогрессивно будетъ разрушаться функціональная способность почечной паренхимы.

Само собой понятно, что явленія почечной задержки не только при піонефрозахъ, но и при гидронефрозахъ, вызванныхъ закупоркой камнемъ лоханки, или мочеточника, дѣлаютъ операцію необходимой. Еще неотложнѣе оперативное вмѣшательство при калькулезной ануріи, представляющей тяжелое и чрезвычайно опасное для жизни осложненіе, которое можно поставить на-ряду съ ущемленной грыжей или ileus'омъ.

Отсюда ясно, что, только при раннемъ и энергичномъ вмѣшательствѣ, мы можемъ разсчитывать на успѣхъ. Странно было бы устанавливать сроки для того, или другого способа леченія калькулезной ануріи, или спорить о днѣ операціи, какъ это дѣлали прежніе авторы, такъ какъ съ каждымъ днемъ, даже съ каждымъ часомъ промедленія, шансы больного на выздоровленіе ухудшаются. Правда, описаны случаи, гдѣ послѣ продолжительной ануріи (12 дней—Pousson и

16 дней—Chevalier), наступало выздоровленіе безъ операціи, но это только исключительно счастливые и очень рѣдкіе случаи.

Въ громадномъ большинствѣ, послѣ болѣе или менѣе продолжительнаго періода относительно хорошаго самочувствія, больные погибаютъ отъ уреміи въ коматозномъ состояніи. Иногда самочувствіе больныхъ бываетъ настолько хорошимъ, что они сами отказываются отъ операціи; въ такихъ случаяхъ, только путемъ настойчиваго убѣжденія, удается выяснить имъ всю опасность дальнѣйшаго выжиданія и получить согласіе на операцію. При калькулезной ануріи своевременное вмѣшательство даетъ наиболѣе благопріятные результаты, тогда какъ слишкомъ позднее леченіе, въ большинствѣ случаевъ, остается безполезнымъ.

Смертность при калькулезной ануріи безъ оперативнаго вмѣшательства достигаетъ до 71,42% по Legueu, 67,64% по Donnadieu и 56,25% по Huck'y. При хирургическомъ леченіи смертность равняется 40% по Legueu, 43,47% по Donnadieu. Если въ статистикѣ Legueu принять во вниманіе только операціи, сдѣланныя на 5-ый день, или ранѣе, то смертность будетъ не болѣе 22%. Huck даетъ очень поучительную таблицу смертности въ зависимости отъ дня, на который была сдѣлана операція при калькулезной ануріи:

при операціи до 6-го дня—смертность—42,10%
„ „ „ 5 „ „ —30,76%
„ „ „ 4 „ „ —25%

Какъ бы ни была велика смертность послѣ оперативнаго леченія, въ позднихъ стадіяхъ ануріи, когда больные попадаютъ въ руки хирурга въ уремическомъ, коматозномъ состояніи, мы не вправѣ отказывать имъ въ послѣдней надеждѣ на спасеніе и должны оперировать, тѣмъ болѣе, что въ литера-

турѣ уже описаны счастливые исходы послѣ операціи въ самыхъ безнадежныхъ случаяхъ.

Nicolich[1]) приводитъ наблюденіе, гдѣ онъ оперировалъ 34-хъ лѣтняго больного въ коматозномъ состояніи на 15-ый день. Анурія была вызвана закупоркой лѣваго мочеточника камнемъ и разрушеніемъ правой почки, причемъ лѣвая закупоренная почка была, кромѣ того, поражена туберкулезомъ. Больной оставилъ госпиталь въ хорошемъ состояніи и впродолженіе 2-хъ лѣтъ чувствовалъ себя довольно хорошо.

2. Оперативное леченіе камней почки.

При камняхъ почки, подлежащихъ оперативному леченію, хирургъ располагаетъ 3-мя операціями: a) піэлолитотоміей, т. е. удаленіе камней черезъ разрѣзъ лоханки, b) нефролитотоміей, т. е. удаленіе ихъ черезъ разрѣзъ почечной паренхимы и c) нефректоміей, т. е. изсѣченіе всей почки.

Обнаженіе почки. Для обнаженія почки было предложено много разнообразныхъ разрѣзовъ, но, въ общемъ, вертикальные разрѣзы Simon'a и Czerni и горизонтальные Péan'a и Küster'a уступили мѣсто косому поясничному, которымъ пользуется въ настоящее время большинство хирурговъ и который принятъ въ клиникѣ проф. С. П. Ѳедорова. Разрѣзъ ведется отъ 12-го ребра, начиная отъ наружнаго края m-li ilio-costalis (sacro-lumbalis), къ точкѣ, отстоящей на 1-2 поперечныхъ пальца выше crist. et sp. oss. ilii. ant. sup. Если доступъ малъ, то разрѣзъ можно увеличить кверху и книзу. Приближаясь къ ребру, надо быть внимательнымъ, чтобы не поранить плевру. Во избѣжаніе этого просовываютъ палецъ подъ lig. lumbo—

[1]) Nicolich. Fol. Urol. № 10, 1910.

costal. Henle и отталкиваютъ ткани кверху; послѣ этого маленькими ударами разсѣкаютъ связку до ребра. Въ нѣкоторыхъ случаяхъ для увеличенія простора приходится прибѣгать къ резекціи 12-го ребра. По разрѣзъ мышцъ и фасцій доходятъ до жировой капсулы и, вскрывши ее, выдѣляютъ изъ нея почку. Разъ это удалось, то почку вывихиваютъ въ рану, и производятъ ту, или другую операцію.

Піэлолитотомія. Піэлотомію при камняхъ почки можно назвать идеальной операціей, такъ какъ она почти безкровна, при ней не повреждается почечная паренхима, устраняется всякая возможность первичнаго и вторичнаго кровотеченія и, наконецъ, она позволяетъ легко и удобно прозондировать мочеточникъ и, такимъ образомъ, удостовѣриться въ его проходимости.

При всякой піэлотоміи надо имѣть достаточно простора, чтобы осмотрѣть и ощупать лоханку и верхнюю часть мочеточника. Поэтому Albarran[1]) считаетъ возможнымъ удалить камень черезъ разрѣзъ лоханки только при томъ условіи, если можно вывести почку за предѣлы кожнаго разрѣза и методично обнажить ея заднюю поверхность.

Того же мнѣнія придерживаются Legueu[2]), Périneau[3]) Neuhäuser, Garrè, Zondek, Pousson, Nicolich. Другіе авторы, Ѳ. Л. Кобылинскій, Blum u. Ultzmann, Zuckerkandl и Makkas считаютъ за правило всегда производить піэлолитотомію на выведенной почкѣ, но допускаютъ возможность оперировать на лоханкѣ и въ тѣхъ случаяхъ, гдѣ почему нибудь не удается вывихнуть почку въ поясничный разрѣзъ.

[1]) Albarran.—Médecine opératoire des voies urinaires, 1909.
[2]) Legueu.—Traité chirurgical d'urologie.—1910.
[3]) Périneau.—Indications et valeur pratique de la pyélotomie. Ann. mal. org. géu-urin. XXVIII,I. 4—6. 1910.

Проф. С. П. Ѳедоровъ [1]) на засѣданіи Русскаго Хирургическаго Общества Н. И. Пирогова 30/IX 1910 года предложилъ принципіально дѣлать піэлотомію безъ выведенія почки наружу. Онъ считаетъ, что, во 1-хъ, расширилъ этимъ для себя показаніе къ піэлолитотоміи и, во 2-хъ, имѣетъ возможность удалять почечные камни съ наименьшей для органа травмой. С. П. Ѳедоровъ, указавъ, что до сихъ поръ имъ сдѣлано 8 такихъ піэлолитотомій, какъ онъ ихъ называетъ, in situ, т. е. безъ выведенія почки наружу, такъ описываетъ ея технику.

„Косой поясничный, или по Guyon'y разрѣзъ кожныхъ покововъ. По Guyon'y разрѣзъ дѣлаю въ тѣхъ случаяхъ, если по снимку Рентгена вижу, что камень лежитъ нижнимъ своимъ концомъ на уровнѣ, или выше 12 ребра.

Затѣмъ по разрѣзѣ мышцъ и фасцій дохожу до capsula adiposa и, вскрывши ее, начинаю выдѣлять изъ нея только выпуклый край почки и заднюю ея поверхность. Для того, чтобы почка не уходила изъ-подъ пальцевъ оператора, помощникъ поддерживаетъ ее кленмами Люера за переднюю часть неотдѣленной отъ почки capsula adiposa. Если этого почему-либо недостаточно, то приходится обнажить со всѣхъ сторонъ нижній полюсъ почки и уже за него поддерживать почку. Если почка стоитъ высоко и трудно спускается, то резецируютъ 12-ое ребро.

Ни разу при такомъ способѣ дѣйствій мнѣ не пришлось выдѣлять верхняго полюса почки и обнажать ея передней поверхности. Если позади лоханки слишкомъ много жира, то онъ удаляется частью тупымъ путемъ, частью ножницами. Такимъ образомъ, отклоняя все время почку кпереди широкими лопатками, удается очень хорошо обнажить и сдѣлать

[1]) Проф. С. П. Ѳедоровъ.—Къ техникѣ піэлолитотоміи.—Врачебная Газета, № 46, стр. 1392, 1910. и Zeitschr. f. Urol. 1910, Bd. IV.—Zur Technik der Pyelolithotomie.

доступной глазу заднюю поверхность лоханки и прилежащую часть мочеточника. Затѣмъ, смотря по формѣ камня, дѣлается разрѣзъ лоханки, однако, большею частью, продольный, и камень извлекается щипцами и ложкой. Послѣ этого легко изслѣдовать лоханку и мочеточникъ пальцемъ, или зондомъ. Не представляетъ трудности, если нужно, наложить и швы. Операція вся проходитъ безкровно, если не считать появляющагося иногда кровотеченія изъ слизистой оболочки лоханки при извлеченіи нѣсколькихъ, или острыхъ камней.

Послѣдовательными рентгеновскими снимками, а въ одномъ случаѣ—на аутопсіи—можно было убѣдиться, что всѣ камни были удалены во время операціи. Между тѣмъ попадались сложные случаи съ множественными камнями съ шипами и съ отростками, доходившими до почечныхъ чашечекъ. Такимъ образомъ, опытъ на 8-ми случаяхъ показалъ мнѣ съ ясностью, что піэлолитотомія возможна безъ выведенія почки за предѣлы кожнаго разрѣза. Нѣтъ даже надобности сколько нибудь сильно тащить почку, чтобы подвести ее ближе къ кожному разрѣзу.

Достаточно, при извѣстной величинѣ операціонной раны, обнажить только выпуклый край и заднюю поверхность почки и отклонить всю почку кпереди, чтобы вполнѣ свободно и подъ контролемъ глаза оперировать дальше на лоханкѣ.

При описанномъ способѣ соблюдается одно чрезвычайно важное условіе: очень мало травматизируется почка. Затѣмъ не безразлично и отсутствіе отслоенія жировой капсулы впереди и у верхняго полюса почки въ случаѣ возможнаго нагноенія при удаленіи инфецированныхъ камней.

Мнѣ кажется, что слѣдовало бы принципіально перейти на такую піэлолитотомію in situ и, только въ исключительныхъ случаяхъ, уклоняться отъ таковой. Надо разсчитывать также, что послѣ этой операціи вокругъ почки

образуется меньше рубцовъ, чѣмъ послѣ извлеченія наружу всего органа, а, стало быть, въ случаѣ образованія въ той же почкѣ новаго камня будетъ легче вторая операція".

Задняя поверхность лоханки въ большинствѣ случаевъ не имѣетъ сосудовъ. Но надо всегда помнить, что по линіи прикрѣпленія внѣпочечной (экстраренальной) части лоханки проходитъ очень постоянная артерія и вена. Поэтому продолженіе разрѣза лоханки вверхъ на почку, такъ называемая піэлонефротомія, рекомендуемая Garrè, Zuckerkandl'емъ и Makkas'омъ при большихъ камняхъ, въ виду возможности раненія этихъ сосудовъ, ни подъ какимъ видомъ не должна примѣняться. Эта операція была причиной сильнаго кровотеченія въ случаяхъ, описываемыхъ Ѳ. Л. Кобылинскимъ [1]) и Neuhäuser'омъ.

Въ единственномъ среди нашихъ случаевъ, гдѣ была произведена піэлонефротомія С. П. Ѳедоровымъ, тоже наблюдалось сильное кровотеченіе, которое счастливо удалось остановить кэтгутовыми швами.

НАБЛЮДЕНІЕ 43.

Pyelitis calculosa dextra. Pyelonephrolithotomia.

Выздоровленіе (рецидивъ?).

М. Просв—на, 21 г., портниха, уроженка г. Петербурга, поступила въ клинику 22/III 1907 г. съ жалобой на боли въ прав. боку, отдающія въ спину.

Мать умерла отъ рака желудка; отецъ—подагрикъ, у сестры—желчные камни. Въ дѣтствѣ перенесла корь и дифтерію. 7 л. т. н. сильн. боли въ прав. подвздошн. области, отдававшія въ прав. пахъ и сопровождавшіяся тошнотой, рвотой и повыш. t° до 39°. Кишечникъ функціонировалъ всегда исправно. Начало болѣзни относитъ къ тому времени,

[1]) Ѳ. Л. Кобылинскій.—О піэлолитотоміи.—Врачебная Газета, № 24, стр. 738, 1910.

когда въ первый разъ, 10 л. т. н., были боли въ прав. боку. За послѣдн. 2 г. боли усилились и стали отдавать въ прав. часть живота, усиливаться послѣ ходьбы и тряской ѣзды; иногда появл. внезапно ночью,—тогда больная принуждена ложиться на прав. бокъ и сгибать туловище въ ту же сторону. Лечилась соленными ваннами, пила Боржомъ. Мочеиспусканіе безболѣзн. и не учащено; 2 м. т. н., послѣ пріемовъ urotropin'а появились част. позывы, чувство жженія и боли. Послѣ отмѣны urotropin'а всѣ эти явленія исчезли. При вторичн. попыткѣ принимать уротропинъ всѣ эти явленія повторились и черезъ 3-4 дня послѣ отмѣны уротропина—исчезли.

St. pr. Низкаго роста, слабаго сложенія, кожа лица покрыта acne vulg. Сердце норм.; надъ прав. верхушкой тонъ нѣсколько заглушенъ, имѣется бронхіальный выдохъ. Печень и селезенка безъ измѣненій. Регулы съ 13 л., черезъ 3 нед., по 5 дней, съ болью внизу живота; при этомъ увелич. боль и въ боку. Мочится раза 4—5 днемъ, ночью ни разу. Подъ прав. подреберьемъ ощущ. болѣзненн., нѣсколько увеличен., плотн. почка, опускающаяся при дыхат. движеніяхъ до пупка.



Рис. 44.

Лѣв. почка не прощупыв. Рентгенографія: 3 раза на снимкахъ ясная тѣнь, велич. 2×4 ст. въ области лоханки прав. почки (рис. 44). Снимки съ лѣв. почки—отрицательны. 25/III — катетеризація обоихъ мочеточниковъ одновременно; флоридзинъ—0,01.

Моча изъ правой почки:		*Моча изъ лѣвой почки:*	
Количество.	180 к. с.	Количество.	120 к. с.
Во сколько врем. собрано. . . .	1 ч.	Во сколько врем. собрано. . . .	1 ч.
Реакція	нейтр.	Реакція	слабо-кисл.
Уд. вѣсъ.	1.005	Уд. вѣсъ.	1.006
Бѣлокъ	нѣтъ.	Бѣлокъ	нѣтъ.
Сахаръ	0.3%	Сахаръ.	0,42%

Микроскопическое изслѣдованіе.

Гной	много.	Гной	нѣтъ
Кровь	нѣтъ.	Кровь	нѣтъ
Эпителій	есть.	Эпителій	нѣтъ
Соли	нѣтъ.	Соли	нѣтъ

Палочекъ Коха не найдено. Въ мочѣ изъ прав. почки—масса бактерій; культура въ бульонѣ положительна; въ мочѣ лѣв. почки культуръ не получено.

7/IV—подъ хлороформно-эфирнымъ нарк., операція (проф. С. П. Ѳедоровъ). Разрѣзъ отъ середины 12 ребра къ гребешку ossis ilii. Жировая капсула мѣстами плотно срослась съ capsula fibrosa, такъ что пришлось отдѣлять ее ножницами. Въ лоханкѣ камень. Задняя пізлонефротомія; камень удаленъ цѣликомъ. Сильное кровотеченіе изъ разрѣза почечн. ткани остановилось только послѣ наложенія швовъ изъ кэтгута, кот. лоханка была зашита наглухо. Фиброзная капсула разсѣчена по выпукл. краю почки, отдѣлена на небольш. протяженіи и почка пришита къ накостницѣ 12 ребра. Въ рану — тампоны изъ асептич. марли. Рана частично зашита.



Рис. 45. Нат. вел.

Послѣоперац. періодъ—безъ осложненій. 22/IV выписалась въ отличн. состояніи. мѣсколько пополнѣлъ. Данъ совѣтъ пить воду Fachingen, изрѣдка пить раств. борн. к-ты (2%) и носить поясъ. Анализъ камня. Камень темно-коричнев. цв., больш. часть поверхности блестяща и гладка съ троздевидн. выпуклостями. На разрѣзѣ сѣро-коричн. цв., слоистъ; самая центральн. часть наиболѣе свѣтл. Вѣсъ = 5,9 грм. Составъ: мочекисл. натръ и аммоній, мочев. к-та, ксантинъ; углекисл. известь, фосфорно-кисл. известь и магнезія (рис. 45). 19/IX 1907 г. снова принята въ клинику съ жалобой на постоянн. боли въ прав. поясничн. области и мутн. мочу. На мѣстѣ разрѣза тонк. плотн. рубецъ. Прав. почка хорошо фиксирована, при дыханіи не смѣщается, легко прощупыв. нижній ея полюсъ довольно сильно болѣзненъ. При мочеиспуск. болей нѣтъ, мочится 3—4 раза дн. и только изрѣдка разъ ночью.

27/IX катетеризація обоихъ мочеточн. и изслѣд. функціон. способности почекъ путемъ эксперимент. поліуріи (Д. П. Кузнецкій). Въ оба мочеточн. вставленъ катетръ № 7-ой французскій, катетры болѣе толстые, напр., № 8-ой не вошли. Подъ кожу флоридзинъ—0,01. Первыя порціи мочи изъ той и другой почки взяты для микроскоп. и бактеріолог. изслѣд.

Моча изъ правой почки:	*Моча изъ лѣвой почки:*
Количество . . . . . 5 к.	Количество . . . . . 30 к.
Во ск. врем. собран. . . . . 15 м.	Во ск. врем. собран. . . . . 15 м.
Цвѣтъ—свѣтло-желтый, слегка мутноват.	Цвѣтъ—желтоватый, мутно-кровянистый
Реакція . . . . . кислая	Реакція . . . . . кислая
Уд. вѣсъ 1.010	Уд. вѣсъ 1.011
Бѣлокъ . . . . . нѣтъ	Бѣлокъ . . . . . нѣтъ

Микроскопическое изслѣдованіе:

Гной . . . . . есть лейкоциты	Гной . . . . . нѣтъ
Кровь—красн. кров. тѣл. въ значит. кол.	Кровь . . . . . есть

Разводки на бульонѣ и агарѣ дали изъ прав. почки staphylococcus albus, изъ лѣвой—моча стерильна. Сахару въ мочѣ, получен. въ первые полчаса, изъ прав. почки—0,28%; изъ лѣв.—0,60%. Мочи получено:

Изъ правой почки:		*Изъ лѣвой почки:*	
Первые 0,5 часа	22 к. с.	Первые 0,5 часа	87 к. с.
Вторые	17 к. с.	Вторые	112 к. с.
Третьи	17 к. с.	Третьи	168 к. с.
Четвертые	7 к. с.	Четвертые	30 к. с.

Изображая графически функцію той и другой почки, получимъ слѣдующ. діаграмму, на кот. кривая, обозначенная пунктиромъ, относится къ больн. прав. почкѣ, а кривая въ видѣ сплошной линіи—къ здоровой лѣв. почкѣ (рис. 46).

Такимъ образомъ, на основаніи качеств. анализа мочи, функціон. пробы и бактеріолог. изслѣд., точно установлено, что больная страдаетъ правостороннимъ піелитомъ. Рѣшено промывать лоханку, а внутрь—въ обильн. кол. Fachingen.

Первый разъ лоханка промыта растворомъ лизиса (1 : 500) 2/X. Послѣ промыв. сильныя боли. 6/X второе промыв. и опять

сильныя боли. 13 и 15/x лоханка промыта болѣе слаб. раствор. ляписа (1 : 1000), опять сильн. боли въ прав. почкѣ. Вслѣдствіе этого рѣшено перейти на растворъ ціан. ртути (sol. Hydrarg. oxicyanat.) сначала 1 : 2000; затѣмъ на 12-омъ промыв. 1 : 1000; на 15-омъ—1 : 500 и, наконецъ, послѣднія 3 промыв. (19, 20 и 21-ое), раствор. ціан. ртути 1 : 400. Каждый разъ передъ промыв. бралась моча изъ прав. лоханки для посѣвовъ на бульонѣ и агарѣ. Послѣ 17-го промыв. лоханки на средахъ ничего не выростало.

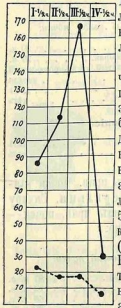

Рис. 46.

4/xii 1907 г. выписалась изъ клиники, чувствуя себя гораздо лучше, хотя боли въ прав. поясничн. области, правда очень незначит., иногда появлялись. Въ дальнѣйш. больная постоянно была подъ моимъ наблюденіемъ, время отъ времени показываясь мнѣ въ клиникѣ. 29/ш. Стерилизованн. катетр. взята моча изъ пузыря и посѣяна на косой agar. Вставленъ катетръ № 8-й въ прав. лоханку, моча вытекла струйкой въ кол. 5 к. с., чистая и прозрачная. Посѣвъ на косой agar. Лоханка промыта борн. вод. (4%) и раствор. ціан. ртути (1:500). 31/ш. Въ мочѣ изъ пузыря, какъ показали культуры, staphylococc. alb. и bacill. ureae, въ мочѣ изъ прав. лоханки—staphylococc. alb. 3/iv. Взята моча изъ пузыря и прав. лоханки для посѣва на agar'ѣ. Прав. лоханка промыта раствор. ціан. ртути 1:500; пузырь—раств. ціан. ртути (1:2000). 5/iv. Въ мочѣ изъ пузыря и прав. лоханки выросъ на agar'ѣ stapylococc. alb. 14/v. Введенъ катетръ № 7-й въ прав. лоханку; за 0,5 ч. выдѣлилось 60 к. с. мочи. Лоханка промыта раств. ціан. ртути 1:500. Моча изъ правой лоханки: кол.—60 к. с.; уд. в. 1.005; реакц. слабо-кисл.; слѣды бѣлка; много гнойн. тѣл.—кучками и отдѣльн. экземпл.; эпителій лоханочн., почечн. встрѣч. въ довол. больш. кол.; немного щавелевокисл. извести; довол. много зернист. шаровъ почечн. эпит.; кучки кокковъ; цилиндровъ—

нѣтъ; слизистые шары. 17/v—промыв. прав. лоханки ціанист. ртутью (1:500) и ляписомъ (1:500). Пузырь—раств. ціанист. ртути (1:5000). Вмѣстимость лоханки=15 к. с. 7/ix 1908 г. Снова постоян. боль въ правой поясницѣ. 15/x 1908 г. вновь поступила въ клинику съ прежними жалобами на боли въ прав. боку и въ спинѣ на уровнѣ среднихъ грудныхъ позвонковъ, усиливающіяся послѣ ходьбы. Лѣв. почка не прощупыв.; легко прощупыв. нижн. полюсъ прав. почки, кот. хорошо фиксирована, при дыханіи не смѣщается. Моча за сутки 800—1120 к. с. 17/x. Въ оба мочеточн. вставлены катетры № 8-й и примѣнена эксперимент. поліурія съ флоридзин. пробой.

При микроскоп. изслѣд. мочи изъ прав. и лѣв. почекъ, найдены: гнойн. тѣл. (въ лѣв. меньше, чѣмъ въ прав.); клѣтки хвостат. эпит., небольш. кол. аморфныхъ солей. Въ мочѣ изъ прав. бѣлокъ.

Экспериментальная поліурія (Д. П. Кузнецкій).

Моча изъ правой почки:		*Моча изъ лѣвой почки:*	
I-ые 0,5 часа.			
Количество	60 к. с.	Количество	54 к. с.
Уд. вѣсъ	1.0052	Уд. вѣсъ	1.005
Реакц.	слабо-кислая	Реакц.	слабо-кислая
Сахаръ	0,34%	Сахаръ	0,30%
II-ые 0,5 часа.			
Кол.	35 к. с.	Кол.	60 к. с.
Уд. вѣсъ	1,0104	Уд. вѣсъ	1.010
Реакц.	сл.-кислая	Реакц.	сл.-кислая
Сахаръ	0,62%	Сахаръ	0,81%
III-ьи 0,5 часа.			
Кол.	90 к. с.	Кол.	180 к. с.
Уд. вѣсъ	1,0011	Уд. вѣсъ	1.001
Реакц.	сл.-кислая	Реакц.	сл.-кислая
Сахаръ	0,12%	Сахаръ	0,18%
IV-ые 0,5 часа.			
Колич.	16 к. с.	Колич.	26 к. с.
Уд. вѣсъ	1.0154	Уд. вѣсъ	1.015
Реакц.	сл.-кислая	Реакц.	сл.-кислая
Сахаръ	0,28%	Сахаръ	0,27%

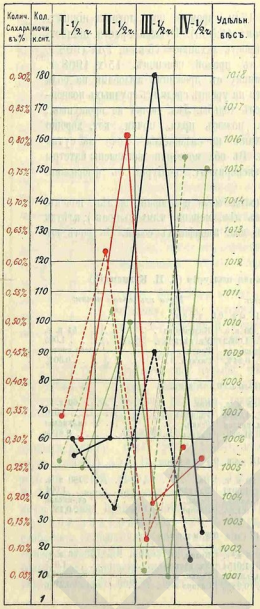

Рис. 47.

Изображая графически функцію обѣихъ почекъ подъ вліяніемъ экеперимент. поліуріи, мы получимъ слѣд. діаграмму, на кот. функціи правой почки представлена линіей въ видѣ пунктира, а функція лѣвой—сплошной линіей. Черным цвѣтомъ обозначено измѣненіе кол. мочи въ каждые полчаса; краснымъ — измѣненіе кол. сахара; зеленымъ —удѣльнаго вѣса въ тѣ же послѣдовательные полчаса (рис. 47). Черезъ день промыв. пузыря раствор. цианист. ртути (1 : 4000; 1:3000; и, наконецъ, 1:2000). 4/XI промыта прав. лоханка раствор. цианист. ртути (1:3000). 5/XI по собственному желанію выписалась. Въ клиникѣ сдѣлана рентгенографія обѣихъ почечн. областей. Съ лѣв. стороны никакихъ тѣней не получилось, на правой же—2 раза въ области прав. лоханки получилась маленькая продолговатая

тѣнь, напоминающая тѣнь отъ маленькаго камня (рис. 48). Показывалась въ іюнѣ 1910 г. Чувствуетъ себя хорошо, незначительныя боли въ области прав. почки бываютъ очень рѣдко. Мочится только днемъ 3-4 раза; въ мочѣ небольш. осадокъ.

Аномалія сосудовъ лоханки.

Въ рѣдкихъ случаяхъ приходится наблюдать важную съ хирургической точки зрѣнія аномалію кровеносныхъ сосудовъ—прохожденіе по задней стѣнкѣ лоханки одной, или нѣсколькихъ артеріальныхъ вѣтвей. Эту аномалію нѣсколько разъ наблюдалъ Albarran; нѣсколько наблюденій сообщилъ Rousseau, изъ нихъ особенно интересенъ случай Bertaux, гдѣ три лѣвыхъ почечныхъ артеріи проходили позади лоханки. Albarran два раза видѣлъ большую позади-лоханочную вену, идущую по задней поверхности лоханки на нѣсколько миллиметровъ ниже задняго края синуса. Въ одномъ случаѣ мочеточниковыя вены шли по задней части лоханки и впадали въ эту позади-лоханочную вену. Позади-лоханочная артеріальная вѣтвь обыкновенно сопровождается одной веной. Необходимо при піэлотоміи щадить эти сосуды. Если приходится ихъ перерѣзать, то надо обязательно тщательно перевязать и вены и артеріи; въ противномъ случаѣ можетъ наступить настолько сильное вторичное кровотеченіе, что придется экстренно произвести нефректомію, какъ это случилось съ Legueu и Rafin'омъ [1]).

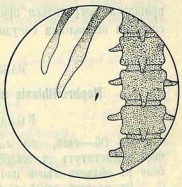

Рис. 48.

Послѣдній во время обнаженія лоханки разорвалъ и пе-

[1]) Rafin.—Indications opératoires dans la néphrolithiase et en particulier de la pyélolithotomie, XII séss. de l'Ass. fr. d'urol. Paris, p. 813, oct., 1908.

ревязалъ вену на задней поверхности лоханки. Черезъ 3 ч. послѣ операціи Rafin нашелъ больную, истекающей кровью и сдѣлалъ нефректомію; оказалось, что лигатура соскочила съ перевязанной вены, и это было причиной, угрожавшаго жизни, кровотеченія.

Понятно, что такая случайность можетъ произойти при любой операціи и не можетъ быть поставлена въ вину піэлотомія, какъ наиболѣе консервативному способу удаленія камней изъ почки.

Я приведу два наблюденія проф. С. П. Ѳедорова, гдѣ пришлось встрѣтиться при піэлолитотоміи съ только что описанными аномаліями сосудовъ на задней стѣнкѣ лоханки.

НАБЛЮДЕНІЕ 44.

Nephrolithiasis sinistra. Pyelolithotomia.

Выздоровленіе.

Д. Об—скій, 29 л., офицеръ, поступилъ въ Урологическій Институтъ съ жалобой на періодически появляющіяся боли въ области лѣвой почки.

Въ августѣ 1905 г. упалъ вмѣстѣ съ лошадью и винтовкой за спиной, сильно ушибъ лѣв. поясничн. область и вывихнулъ бедро. Въ 1907 г. появились боли въ области лѣв. почки, сопровождавшіяся кровав. мочей. Боли появл. послѣ ходьбы и ѣзды верхомъ, или въ экипажѣ. Лежаніе всегда успокаивало боли. Такъ шло до осени 1910 г., когда боли при ходьбѣ и всякомъ движеніи, болѣе или менѣе напряженномъ, рѣзко усилились, такъ что больной сталъ избѣгать прогулокъ. Осенью 1910 г. пришлось много ѣздить въ экипажѣ, что всякій разъ сопровождалось сильн. болью въ поясницѣ. 9/IX повысилась t^0 до 38.6, на слѣд. день разлитыя боли по всему животу, тошнота, рвота и икота. Мочи очень мало; одинъ день не мочился съ утра до поздн. веч. Такъ тянулось дн. 5; затѣмъ моча стала выдѣл. свѣтл., въ слѣд. 2 дня очень мутн. и потомъ опять свѣтл. Въ послѣд.

первые дни наступила поліурія, выдѣл. по 3 и болѣе литровъ мочи. 14/IX въ мочѣ бѣлка 3,0‰, зернист. и гіалин. цилиндры; гноя нѣтъ. Съ наступленіемъ поліуріи бѣлокъ сталъ быстро уменьш. въ теченіе нед., и въ дальнѣйш. опредѣлялся въ видѣ слѣдовъ. Во время припадка сильн. метеоризмъ и запоръ въ теченіе 3 дн., кот. послѣ ряда маслян. клизмъ завершился отхожденіемъ массы газовъ и испражненій. Въ теченіе слѣд. мѣс., всегда послѣ движеній, боли въ области лѣв. почки и микроскоп. гематурія, констатированная врачемъ.

St. p. г. Высокаго роста, худощавый; сердце и легкія безъ измѣненій. Прощупыв. безболѣзнен. нижн. полюсъ лѣв. почки. Рентгенографія: слѣва въ области лоханки тѣнь отъ камня, величъ. съ вишню; справа отрицательно. Катетеризація мочеточниковъ, флоридзинъ—0,01.

Моча изъ лѣвой почки.		*Моча изъ правой почки.*	
Кол.	20 к. с.	Кол.	12 к. с.
Уд. в.	1.006	Уд. в.	1,012
Реакц.	слабо-кислая	Реакц.	тоже
Бѣлокъ	0,5‰	Бѣлокъ	1,0‰
Сахаръ	0,56%	Сахаръ	0,48%
Эпителій плоскій	въ неб. кол.	Эпителій плоскій	въ неб. кол.
Красн. кров. тѣльц.	въ неб. кол.	Красн. кров. тѣлы.	въ неб. кол.
Лейкоцит.	нарѣдка	Лейкоцит.	нарѣдка
Цилиндр. гіалин.	6—7 на микр. преп.	Цилиндр. гіалин.	8—10 на преп.

9/XII 1911 г. Подъ хлороформомъ—операція (проф. С. П. Ѳедоровъ). Почка вывихнута въ рану; черезъ задн. стѣнку лоханки камень не прощупыв. Послѣ разсѣченія жира на задн. поверхн, лоханки, обнаружилось, что онъ въ глубинѣ жиров. клѣтчатка отечна. При отдѣл. лоханочн. жира замѣчено четыре сосуда, идущихъ поперечно по задней стѣнкѣ лоханки: двѣ вены и двѣ артеріи. Сосуды всѣ перевязаны. Лоханка небольш. съ утолщенн. стѣнками; черезъ заднюю стѣнку только послѣ отдѣленія жира ясно прощупывается камень. Задн. продольн. піэлотомія: удаленъ одинъ камень побольше, другой маленькій. Ретроградное зондированіе мочеточн., кот. оказался проходимымъ на всемъ протяженіи. Лоханка защита наглухо. Тампонада раны. Частичн. швовъ покрововъ; повязка.

Первые три дня—небольш. протечка мочи въ рану; затѣмъ повязка сухая. На 7 дней (16/XII)—скарлатина, t°—40. При бактеріологич. изслѣд. мочи и кэттутовыхъ швовъ, взятыхъ изъ раны—патогенныхъ микроорганизмовъ не найдено. Въ слизи, взятой изъ зѣва, обнаружены стрептококки. 21/XII t° упала до 36,4 и въ дальнѣйш. оставалась норм. Въ концѣ февраля рана окончат. зарубцевалась. Камни къ сожалѣнію, не удалось изслѣдовать.

НАБЛЮДЕНІЕ 45.

Calculus renis sinistri. Pyelolithotomia in situ.

Выздоровленіе.

Н. Аккер—нъ, 25 л., поступила въ Общину Христа Спасителя съ жалобой на приступы болей въ лѣвой почечной области.

Происходитъ отъ здоров. родителей. Въ дѣтствѣ перенесла корь, дифтерію, 3 раза воспаленіе легкихъ. Съ дѣтства песокъ въ мочѣ, въ видѣ осадка кирпичн. цв. Между 14-17 гг. малярія. Боли въ лѣв. боку появились 4 г. т. н. послѣ продолж. ходьбы, и вмѣстѣ съ этимъ въ мочѣ кровь. Въ теченіе слѣд. 4 л. припадки болей появлялись часто, послѣ всякой болѣе или менѣе значит. прогулки и почти кажд. разъ сопровожд. кровав. мочей—день, два. Припадки заставляли лежать въ постели въ теченіе нѣск. дней. Послѣдн. время появил. слабость, отеки лица и ногъ.

St. pr. Высокаго роста, хорошаго питанія, блѣдная. Сердце нѣсколько увеличч., тоны глуховаты; легкія безъ измѣн. Почка лѣв. прощупыв. Прав.—нѣтъ. Катетеризація мочеточн., флоридзинъ— 0,01.

Моча изъ правой почки.		*Моча изъ лѣвой почки.*	
Уд. вѣсъ	1.023.	Уд. вѣсъ	1.022.
Бѣлокъ	0,18‰.	Бѣлокъ	0,6‰.
Сахаръ	1,65‰.	Сахаръ	1,9‰.
Эпителій—лоханк.:	1—2 не въ к. пол. зр.	Эпителій—лоханокъ:	нѣтъ.
Бѣл. тѣлец.	5—10 въ п. зр. м.	Бѣл. тѣлец.	3—5 въ п. зр. м.
Кр. кров. тѣльц.	20—30 въ п. зр. м.	Кр. кров. тѣльц.	на всѣ п. зр. м.

Микроорганизмовъ нѣтъ.

Рентгенографія: въ области лоханки лѣв. почки тѣнь отъ камня, величч. въ серебрянн. пятачекъ.

2/II 1911 г. подъ эфиромъ—операція (проф. С. П. Ѳедоровъ). Обнажена лѣв., нѣсколько подвиж., увеличч. почка. Жиров. капсула на столько сильно спаяна съ caps. prorgia, что выдѣленіе почки сдѣлано ножницами. Выдѣлена вся почка за исключ. верхн. полюса, но въ рану не выведена; сзади черезъ стѣнку лоханки и при бимануальн. изслѣд. камень въ лоханкѣ не прощупыв., вслѣдствіе жира позади лоханки. Піэлотомія in situ: разсѣченъ жиръ на задн. поверхности лоханки, причемъ при разсѣченіи сначала норм. жира, глубже оказалась отечн. жиров. ткань. Для того, чтобы дойти до лоханки, пришлось перевязать одну артерію и одну вену, другую вену вверху не понадобилось перевязывать. Послѣ отдѣл. жира удалось прощуп. ясно камень. Стѣнка лоханки отечна, дрябла и вся покрыта точечн. кровоизліяніями. Черезъ продольн. разрѣзъ задн. стѣнки лоханки удаленъ камень. Внутрипочечная часть лоханки расширена. При ретроградн. бужированіи, мочеточн. на всемъ протяж. вполнѣ проходимъ. Лоханка защита наглухо. Такъ какъ почка подвижна, то была фиксирована по Albarran'y.

Послѣоперац. періодъ протекалъ при норм. t°; моча ни разу не протекала въ повязку, и рана быстро зарубцевалась. Выздоровленіе.

Описаніе камня. Камень плоск., въ видѣ треугольника съ закругленн. ребрами и углами. Размѣры: 2×1,4×0,5 ст.; вѣсъ—1,2 грм. Кирпичнокрасн. цв., весь покрытъ крупн. бѣл., блестящ. кристалл., похожими на поварен. соль. Отъ солян. к-ты кристаллы сразу теряютъ блескъ и медленно растворяются.

Показанія къ піэлоантотоміи. Что касается показаній къ піэлолитотоміи, то большинство считаетъ ее возможной только при камняхъ, не выходящихъ за предѣлы лоханки и особенно лежащихъ въ ней свободно (Albarran, Legueu,

Israel, Neuhäuser, Bevan и Smith, Ratin, Zuckerkandl, Viollet, Pousson). Другіе авторы расширяютъ показанія и на тѣ случаи, гдѣ камни съ отростками и значительные по вѣсу и по величинѣ. Küster'y черезъ разрѣзъ лоханки удавалось извлекать изолированные камни чашечекъ при помощи насѣчекъ плотнаго кольца, находящагося при входѣ въ чашечку. Périneau считаетъ, что удалить камень черезъ разрѣзъ лоханки нельзя въ тѣхъ случаяхъ, когда онъ сидитъ въ паренхимѣ и когда размѣры и форма камня требуютъ громаднаго разрѣза лоханки и особенно продолженія его на мочеточникъ, такъ какъ это можетъ повести къ послѣдовательнымъ осложненіямъ, въ частности къ рубцовому съуженію мочеточника.

Безусловно въ этомъ нельзя не согласиться съ нимъ, и надо совершенно отвергнуть предложеніе Zuckerkandl'я, который предлагаетъ дѣлать не одинъ разрѣзъ лоханки, но продлить его въ продольномъ направленіи на мочеточникъ возлѣ края лоханки.

Піэлотомія конечно уступаетъ, въ смыслѣ широты осмотра, нефротоміи, но только въ тѣхъ случаяхъ, когда при послѣдней почку раздѣляютъ на двѣ половины. Но, какъ совершенно справедливо отмѣтилъ Delbet, обыкновенно дѣлаютъ такой разрѣзъ паренхимы, что ни верхнихъ, ни нижнихъ чашечекъ имъ не открываютъ. Кромѣ того, средніе чашечки не всѣ находятся по средней линіи почки; есть среди нихъ такіе, которые лежатъ спереди, другіе сзади, слѣдовательно, онѣ не попадаютъ въ разрѣзъ. При такой консервативной нефротоміи обслѣдованіе чашечекъ одинаково трудно, какъ и при піэлотоміи. Поэтому возможность оставить камешки одинакова, какъ при піэлотоміи, такъ и при нефротоміи, при которой, какъ будетъ указано ниже, нерѣдко оставляли даже большіе камни.

Нельзя не согласиться съ Legueu и Zondek'омъ,

что противопоказаніемъ къ піэлотоміи является не столько величина камня, сколько анатомическое строеніе лоханки. Если лоханка внѣпочечная (экстра-ренальная), растянутая, то можно сдѣлать большой разрѣзъ и извлечь большой камень. Если она внутрипочечная (интра-ренальная), когда мочеточникъ отходитъ почти прямо отъ паренхимы почки, то и при маленькомъ камнѣ, операція технически очень трудна, или даже невозможна и приходится переходить на нефротомію (набл. 58).

Legueu[1]) различаетъ два типа лоханокъ, ампуллярную и вѣтвистую. Въ ампуллярной лоханкѣ, которая всегда широкая, изслѣдованіе можно произвести почти одинаково хорошо, какъ при піэлотоміи, такъ и при нефротоміи. Въ такую лоханку палецъ можетъ легко проникнуть и пройти во всѣ дивертикулы и чашечки. При вѣтвистой лоханкѣ этихъ условій нѣтъ; изслѣдованіе всѣхъ развѣтвленій и участковъ ея при піэлотоміи очень трудно, или даже невозможно.

Показанія къ піэлотоміи, или къ нефротоміи зависятъ также отъ степени осложненія инфекціей. Нѣкоторые авторы находятъ возможнымъ дѣлать піэлотомію только при асептическихъ камняхъ лоханки. Другіе, въ томъ числѣ и проф. С. П. Ѳедоровъ, считаютъ ее примѣнимой и въ случаяхъ несильной инфекціи, или, по крайней мѣрѣ, если нѣтъ значительной инфекціи почечной паренхимы. Само собой понятно, что піэлотомія совершенно недопустима при гнойныхъ калькулезныхъ піэлонефритахъ и піонефрозахъ.

Что касается единственнаго недостатка, который еще такъ недавно выставлялся противниками піэлотоміи, что послѣ вскрытія лоханки, почти какъ правило, остаются незаживающіе мочевые свищи, въ настоящее время устраняется тѣмъ, что при піэлотоміи заботятся всякій разъ о возстановленіи нормальной проходимости мочеточника. Если эта послѣдняя

[1]) Legueu.—Traité chirurgical d'urologie. I. c.

налицо, или можетъ быть возстановлена во время операціи—зондированіемъ ли мочеточника, или исправленіемъ кривизны его,—или пластической операціей, или подшиваніемъ почки,—то самый большой разрѣзъ лоханки заживаетъ вполнѣ хорошо и скоро и даже безъ швовъ.

Съ другой стороны самый маленькій разрѣзъ черезъ почку не заживаетъ вполнѣ мѣсяцами и годами, если существуетъ какое либо препятствіе для оттока мочи въ лоханкѣ, или въ мочеточникѣ (проф. С. П. Ѳедоровъ).

Если доступъ къ мѣсту операціи на лоханкѣ хорошъ, то конечно въ асептическихъ и легко инфецированныхъ случаяхъ слѣдуетъ наложить глухой швъ на разрѣзъ лоханки. Makkas совѣтуетъ накладывать 3-хъ-ярусный швъ. Первый—изъ самаго тонкаго кэтгута накладывается подобно серозно-мышечному кишечному шву, причемъ слизистая не захватывается, затѣмъ слѣдуетъ непрерывный Lembert'овскій швъ изъ тонкаго шелка. Третій соединяетъ жировую ткань, лежащую вокруг почечной лоханки. Этотъ способъ закрытія лоханки не всегда возможенъ и чаще приходится довольствоваться одноэтажнымъ швомъ, при которомъ, въ большинствѣ случаевъ, наступаетъ первое натяженіе.

По моему мнѣнію, лучше вообще избѣгать шелка, и въ клиникѣ проф. С. П. Ѳедорова онъ никогда при зашиваніи лоханки не употребляется, такъ какъ легко можетъ инфецироваться и повести къ образованію долго незаживающихъ свищей, или прорѣзаться въ лоханку и дать поводъ къ образованію новаго камня. Иногда можно ограничиться наложеніемъ прерывистаго одноэтажнаго шва изъ кэтгута.

Въ значительно инфецированныхъ случаяхъ и при большой травмѣ краевъ разрѣза лоханки лучше устроить дренажъ лоханки, какъ съ точки зрѣнія временнаго ея покоя, такъ и въ цѣляхъ леченія промываніями и, главнымъ образомъ, для

отведенія инфецированной мочи наружу во избѣжаніе инфекціи раны. Гуттаперчевая трубка, или мягкій катетръ вводится въ нижній уголъ піэлотомической раны и подшивается двумя швами къ краямъ разрѣза лоханки. Этотъ дренажъ обыкновенно удаляется въ концѣ 2-ой недѣли и послѣ этого, обыкновенно, быстро наступаетъ зажившеніе раны.

Нѣкоторые хирурги, напримѣръ, Zuckerkandl, Rafin, Viollet принципіально избѣгаютъ полнаго закрытія почечной лоханки, однако во всѣхъ случаяхъ получали выздоровленіе безъ свища. William Mayo [1]) считаетъ жировую клѣтчатку, окружающую почку, превосходнымъ матеріаломъ для покрытія линіи швовъ лоханки, особенно послѣ удаленія камней. Съ 1907-го года братья Mayo сдѣлали 69 піэлолитотомій съ покрытіемъ швовъ лоханки при помощи лоскутовъ изъ жировой ткани. Во всѣхъ случаяхъ наступило первое натяженіе безъ свища, въ противоположность тѣмъ наблюденіямъ прежняго времени, когда еще не производилось такого прикрыванія.

Не подлежитъ никакому сомнѣнію, что съ болѣе широкимъ примѣненіемъ рентгенографіи, когда почечные камни будутъ распознаваться въ начальныхъ, асептическихъ стадіяхъ своего развитія, піэлолитотомія постепенно вытѣснитъ нефролитотомію. Въ прошломъ году Périneau опубликовалъ работу, основанную на 103 случаяхъ піэлотомій, собранныхъ имъ изъ литературы, начиная съ 1880-го года. Въ маѣ 1910-го года Ѳ. Л. Кобылинскій опубликовалъ работу, въ которой перечисляетъ случаи піэлолитотоміи только за послѣднія 10 лѣтъ, оставляя въ сторонѣ старые, которые подробно приведены Périneau. Кромѣ 110 случаевъ изъ литературы, Ѳ. Л. Кобылинскій сообщаетъ исторіи болѣзни 5-ти случаевъ изъ клиники проф. В. А. Оппеля.

[1]) William Mayo.—Приведено по Zb. f. Chir. № 20, S. 972, 1910 г.

Такимъ образомъ по его статистикѣ, на 115 случаевъ—2 раза смерть, 2 раза свищъ и 4 раза вторичная нефректомія.

William Mayo [1]) сообщаетъ, что они съ братомъ сдѣлали 122 піэлотоміи при почечныхъ камняхъ; изъ нихъ въ 69-ти съ 1907-го года наступило первичное заживленіе безъ свища.

Я думаю, что я не ошибусь, если вполнѣ присоединюсь къ слѣдующимъ словамъ Ѳ. Л. Кобылинскаго, которыми онъ заканчиваетъ свою работу: „И недалеко то время, когда придется говорить объ особыхъ показаніяхъ къ самой тяжелой операціи на почкѣ—нефротоміи, а не къ—піэлотоміи“.

Среди нашихъ наблюденій піэлолитотомія произведена 14 разъ, изъ нихъ въ 11-ти піэлолитотомія in situ. Въ одномъ случаѣ (набл. 26) піэлолитотомія была сдѣлана на 8-ой день калькулезной ануріи; больной умеръ отъ уреміи на 13-ый день послѣ операціи. Другой больной, исторію болѣзни котораго сейчасъ приведу, погибъ на 7-ой день послѣ операціи отъ тромбоза легочной артеріи. Остальные 12 больныхъ выздоровѣли безъ свищей.

НАБЛЮДЕНІЕ 46.

Nephrolithiasis bilateralis. Pyelolithotomia dextra in situ.

Смерть на 7-ой день отъ тромбоза легочной артеріи.

Н. Жом-ни, 48 л., инженеръ-механикъ, поступилъ въ Урологическій институтъ 6/V 1910 г. съ жалобой на боли въ поясницѣ, особенно справа, и мутную мочу.

Отецъ умеръ отъ болѣзни сердца, мать отъ чахотки. Въ семьѣ было 11 дѣтей, въ живыхъ осталось 4. Были туберкулезныя. Въ дѣтствѣ перенесъ скарлатину, горячку и маляріо.

[1]) l. c.

Настоящая болѣзнь появилась 26 л. т. н. въ видѣ тошноты, рвоты и сильн. боли въ прав. поясничнич. области, отдававшей вдоль мочеточн. въ пахъ. Приступъ появился ночью внезапно послѣ вина и продолжался съ нед.; въ мочѣ былъ найденъ бѣлокъ. Проф. Захарьинъ назначилъ висмутъ и діэту. Въ теченіе нѣск. лѣтъ боли то исчезали, то появлялись. Больной часто, съ цѣлью успокоить боли, натиралъ себѣ животъ эфиромъ, или хлороформомъ и сдѣлался эфироманомъ; съ этой же цѣлью принималъ очень много кодеину и морфія. Обращался ко многимъ докторамъ, кот. лечили отъ различн. болѣзней, въ томъ числѣ отъ нефрита, но никто не говорилъ о камняхъ почекъ. Въ январѣ 1910 г. заграницей сдѣланъ первый рентген. снимокъ съ обѣихъ почекъ, при чемъ получились ясныя тѣни отъ камней на обѣихъ сторонахъ. Крови въ мочѣ не замѣчалъ, камешковъ не выдѣлялось, но иногда замѣчалъ въ мочѣ песокъ. Боли въ видѣ колекъ были 2 раза; обыкновенно онѣ бывали тупыя и появлялись съ промежутками въ годъ-два и только въ послѣдн. время черезъ мѣс. и даже черезъ нѣск. дн. Нерѣдко бывали легкіе приступы уреміи: уменьшеніе кол. мочи, тошнота, рвота, небольш. головн. боль, особенный металлич. вкусъ во рту, затѣмъ сразу появляюсь обильн. кол. мочи, и уремич. явленія исчезали. Съ дѣтства былъ спортсменомъ и велъ подвижн. жизнь. Въ возрастѣ 38-44-хъ л., ѣздилъ на мотоциклетѣ, сдѣлалъ болѣе 100,000 киломъ., и никогда крови въ мочѣ не было. Послѣдн. время, въ Будапештѣ, приходилось ѣздить около 40 верстъ на очень трясскомъ трамваѣ, что вызывало очень сильн. тупыя боли въ поясницѣ.

St. pr. Полный крѣпкій, средн. роста. Пульсъ 80, ровный, полный. При выслуш. всюду довольно жесть. дыханіе, справа кое-гдѣ крупно-пузырчат. хрипы. Сердце немного увеличено вправо, тоны нѣсколько глухов. акцентъ на легочн. артеріи. При ощупыван., животъ довольно толстый съ обильн. развит. жира, прощупать черезъ него ничего не удается. При ощупыв. боль въ области обѣихъ почекъ со

стороны поясницы и спереди соотвѣтств. лоханкамъ. Катетеризація обоихъ мочеточниковъ:

Моча изъ правой почки:		*Моча изъ лѣвой почки:*	
Количество	33 к. с.	Количество	20 к. с.
Уд. вѣсъ	1,012	Уд. вѣсъ	1,006
Реакція	кислая.	Реакція	кислая.
Бѣлокъ	0,25%	Бѣлокъ	0,3%
Эпителій плоск.	въ небольш. кол.	Эпителій плоск.	въ небольш. кол.
Красн. кров. тѣл.	небольш. кол.	Красн. кров. тѣл.	небольш. кол.
Лейкоциты	небольш. кол.	Лейкоциты	небольш. кол.
Гіалиновъ. цил.	изрѣдка.	Гіалиновъ. цил.	изрѣдка.
Щав. кисл. калы.	изрѣдка.	Щав. кисл. калы.	изрѣдка.

На слѣдующій день послѣ катетериз. мочеточн. вырѣзнуть подъ кожу флоридзинъ—0,01, черезъ часъ анализъ мочи изъ пузыря: кол.—200 к. с.; уд. в.—1.010; реакц.—кисл.; сахаръ—0,29%.

14/v 1910 г. подъ внутривеннымъ гедоналовымъ наркозомъ операція (Проф. Ѳедоровъ). Обычнымъ косымъ поясничнымъ разрѣзомъ обнажена прав. почка, кот. сидѣла очень высоко въ подреберьи. Въ виду невозможн. подойти къ лоханкѣ сдѣлана резекція 12 ребра. Вокругъ лоханки довольно значит. развитіе жира. Произведена продольн. задн. піэлолитотомія in situ; извлеченъ одинъ больш. и нѣск. маленькихъ камней съ отростками; въ лоханку вставленъ дренажъ, къ почкѣ подведенъ тампонъ, частичн. двухэтажн. шовъ на рану и повязка. Въ теченіе 6 сутокъ чувствовалъ себя отлично. T° слегка повышена до 37,7°. Кол. мочи, выдѣляви. черезъ дренажъ изъ прав. почки, колебалось отъ 900 к. с., въ первые дни, до 200 въ посл. кол. мочи изъ пузыря отъ 400—1500 к. с. На 7-й день послѣ операціи, 21/v, больной во время перевязки внезапно умеръ при явленіяхъ тромбоза легочн. артеріи.

Вскрытіе: Слѣпая кишка прилежитъ къ передней брюшной стѣнкѣ, начинаясь на одинъ поперечный палецъ ниже края 12 ребра. Діафрагма: справа—на уровнѣ 3-го межреберн. промежутка, слѣва—на уровнѣ 4-го межреб. пром. Перихолециститъ. Къ желчному пузырю плотными фиброзными сращеніями притянутъ большой сальникъ и передняя внутренняя стѣнка восходящей части толстой кишки. На передней стѣнкѣ желудка расширенныя вены. Нижній отдѣлъ подвздошной кишки на протяженіи 15-20 ст., начиная отъ слѣпой, посредствомъ сросшихся листковъ parietalной брюшины прикрѣпленъ къ задней брюшной стѣнкѣ въ fossa coecalis двойнымъ листкомъ висцеральной брюшины. S. R. мало подвижна, брыжейка ея мало развита. Vena cava inferior, отпрепарованная, представляется сильно расширенной, въ діаметрѣ до 2,5 пальца. Выпущенная изъ нея жидкая темная кровь черезъ 10 мин. стала ярко-красной. Селезенка увеличена. Почечныя вены вскрыты in situ, онѣ проходимы; тромбовъ нѣтъ. Правосторонній плевритъ. Сердце увеличено, особенно правое, жирное. Въ правомъ желудочкѣ плотный фибринозно-кровянистый, свободно лежащій, сгусточекъ, сѣровато-краснаго цвѣта, продолжающійся на протяженіи приблизительно 8 ст. и переходящій въ легочную артерію и въ ея правую вѣтвь. Въ правой лоханкѣ плотный фибринозный сгусточекъ, отчасти покрытый солями, величиной въ бобъ. Камней въ почкѣ нѣтъ. Лѣвая почка увеличена раза въ два, плотно срощена съ окружающей капсулой, особенно у нижняго полюса и на передней поверхности лоханки; въ почкѣ 5 камней; лоханка значительно растянута и представляетъ двѣ полости, изъ которыхъ нижняя вся выполнена камнями, а верхняя расширена мутной мочей и содержитъ 2 маленькихъ камня.

Анализъ камней. Множественные камни въ обѣихъ почкахъ. Въ правой (оперированной)—одинъ крупный, наибольш. размѣромъ до 4,5 ст. и вѣс. въ 23,4 грм., и около 15 мелк. камней отъ 0,25 до 1,5 ст. въ діаметрѣ, общимъ вѣс. въ 3,3 грам. Въ лѣвой почкѣ: одинъ крупн. камень вѣс. въ 24,0, такого-же размѣра, какъ въ другой почкѣ, и до 10 мелк. конкрементовъ отъ просяного зерна до 1 ст., общимъ вѣс. въ 2 грам. Крупные камни чернобур. цв., неправильн. формы, съ группами широкихъ сосковидн. наростовъ; поверхность камней шероховата, вслѣдствіе многочисл. мелк., острыхъ отростковъ; камни очень тверд. и плотн.; на разрѣзѣ аспидносѣр. цв., мелконоздреваты; состоятъ изъ щавелевокислой извести и не-

больш. кол. мочев. кисл. Мелкіе камни—неправильноокругл. формы, съ длин. тонк. и острыми отростками. Поверхность—бѣл. цв. съ синев. оттѣнк., гладк., блестящая. Конкременты очень твердые, на распилѣ однороди. бѣл. цв., компактны. Почти во всѣхъ камняхъ, въ центральн. части—найдены черн. цв. сухіе кровян. сгустки. Камни состоятъ изъ щавелевокисл. извести со слѣдами мочев. кисл.

Насколько мнѣ извѣстно, самый большой, вѣсомъ 192 грм. въ сухомъ видѣ, камень, удаленный черезъ разрѣзъ лоханки, принадлежитъ профес. С. П. Ѳедорову. Исторія болѣзни этого случая такова.

НАБЛЮДЕНІЕ 47.

Nephrolithiasis bilateralis. Renes mobiles. Pyelolithotomia in situ.

Улучшеніе.

Е. А. Ѳом—а, 38 л., жена врача, обратилась къ проф. С. П. Ѳедорову съ жалобой на боль въ правомъ боку.

Отецъ живъ, 67 л., крѣпкій, здоровый на видъ человѣкъ, страдаетъ каменемъ лѣвой почки. Мать умерла, сколькихъ лѣтъ и отъ чего, больная не знаетъ. У родителей было еще 2 сына и дочь, кот. умерли отъ дифтеріи. Сама она младшая; кормила ее кормилица, такъ какъ мать умерла вскорѣ послѣ ея рожденія. Въ дѣтствѣ перенесла корь, вѣтренную оспу, воспаленіе легкихъ. Регулы съ 12 л., установились сразу, ходили черезъ 28 дней, по 4 дня безъ боли, не обильн. Первые роды—3 г., вторые годъ т. н.

Настоящая болѣзнь впервые проявилась на 16 г. болями въ спинѣ. Какая была тогда моча, больная не помнитъ. Первый сильн. приступъ коликъ въ лѣв. почкѣ былъ въ 16,5 л., длился нѣск. час. и сопровождался рвотой. Съ этихъ поръ боли стали появляться очень часто, обыкновенно ноющаго характера и вечерами. 18 л. была у проф. Guyon'а, кот. нашелъ лѣв. подвижную и прав. смѣщенную почку, совѣтовалъ сдѣлать пришиваніе лѣв. почки, но больная отъ операціи отказалась и, по его же совѣту, стала пить Contrexéville. Вскорѣ боли въ лѣв. почкѣ значит. стихли, но изрѣдка, очень слабыя, все же появл., длились часами, затѣмъ исчезали на нѣск. нед. и особенно ее не безпокоили. Въ теченіе слѣд. л. больная пила Contrexéville и принимала внутрь литій, діуретинъ и т. д. Боли въ лѣв. почкѣ за это время, то появлялись, то опять исчезали. Въ октябрѣ 1904 г. внезапно сильн. приступъ почечн. колики въ лѣв. боку, со рвотой длившійся нѣск. час. Въ мартѣ 1905 г. повторился такой же приступъ почечн. колики съ лѣв. стороны и вышелъ съ мочей камень, величъ. съ горошину. На 4 мѣс. послѣ первыхъ родовъ желтуха въ теченіе нѣск. дн. Во время второй беременности боль въ области печени и запоры Въ концѣ этой беременности моча стала мутной. Роды въ ноябрѣ (1907 г.) срочные. Сама не кормила. Такъ какъ моча продолжала быть мутн., то стала пить Contrexéville. Спустя 2 нед. послѣ родовъ появились сильн. боли въ области правой почки, державшіяся почти 6 час., съ повышеніемъ t^0 до 39^0. Черезъ недѣлю новый припадокъ болей въ области правой почки, со рвотой, съ повыш. t^0 до $38,5^0$ продолжался часовъ 6, сразу прошелъ, и больная стала чувствовать себя сносно. Весной боли въ области печени, кот. была увеличн. По совѣту врачей поѣхала въ Карлсбадъ, лечилась мѣсяцъ и прибыла въ вѣсѣ на 1,5 kilo. Первое время моча мутн. съ кровью, но припадки почечн. колики не повторялись. По возвращеніи въ Россію, слабость, и черезъ нѣск. дн. приступъ болей въ области правой почки. Передъ припадкомъ мутная моча съ кровью, рвота и повышеніе t^0. 9/IX 1908 г. въ деревнѣ внезапно сильныя боли въ области правой почки, рвота, t^0 до 38^0; мочи мало, мутн., безъ крови. Слегла въ постель; черезъ нед. утромъ снова боли въ области правой почки, въ видѣ колики, хотя не вставала съ постели. По предписанію врачей послѣ каждаго припадка почечн. колики лежитъ въ кровати по $1^1/_2$—2 нед. 12/X днемъ снова припадокъ почечн. колики съ правой стороны, длившій нѣск. час., но безъ рвоты и повышенія t^0. Ноябрь безъ припадковъ; сдѣланъ рентген. снимокъ, на кот. ясно видна больш. тѣнь съ отросткомъ въ области лѣвой почки. Справа тѣней нѣтъ.

St. pr. 8/XII 1908 г. Средняго роста, худощава, малокровна. Легкія и сердце норм. Со стороны желудка и кишекъ ничего особен. отмѣтить не удается. Селезенка не прощупыв. при перкуссіи не увелич. Печень нѣск. опущена, прощупыв., край ея слегка болѣзненъ, особенно въ области желчн. пузыря. Лѣв. почка сильно опущена, вся цѣликомъ прощупыв. болѣзненно увелич., плотна, въ области лоханки удается прощупать твердое тѣло — камень. Правая почка тоже очень сильно опущена; нижній ея полюсъ доходитъ почти до уровня sp. ossis ilii anterior superior, тоже болѣзненна при ощупыв. и немного увелич.

Цистоскопія: измѣненія слизистой катарральн. характера и отекъ сфинктера. Катетеризація мочеточн. Катетры № 6 вставлены въ оба мочеточн.; подъ кожу 0,01 флоридзина. Для опредѣленія функціон. способности почекъ примѣнена эксперимент. поліурія.

Моча изъ правой почки:		*Моча изъ лѣвой почки:*	
До впрыскиванія флоридзина: (въ теченіе 15 мин.).		До впрыскиванія флоридзина: (въ теченіе 15 мин.).	
Кол.	11 к. с.	Кол.	15 к. с.
Цв.	янтарно-желт.	Цв. съ кров. оттѣнк.	янтарно-желт.
Прозрачность	незначит. муть	Прозрачность	значит. муть
Уд. в.	1.009	Уд. в.	1.010

Химическое изслѣдованіе:

Реакція	кислая	Реакція	кислая
Бѣлокъ	0,1‰	Бѣлокъ	0,5‰
Сахаръ	не обнаружены	Сахаръ	не обнаружены
Ацетонъ	не обнаружены	Ацетонъ	не обнаружены
Желчные пигменты	не обнаружен.	Желчные пигменты	не обнаружен.
Индиканъ	въ незнач. кол.	Индиканъ	въ незнач. кол.
Гемоглобинъ	не обнаруженъ	Гомоглобинъ	слѣды

Макро- и микроскопическое изслѣдованіе осадка,

полученнаго при центро-фугированіи мочи:

Осадокъ	небольш, желтов., полупрозр.	Осадокъ	довольн. знач., кровян. цвѣта.
Эпител:	плоскій, мостовидный, въ небольш. кол.	Эпителій:	плоско. мостовидн. въ неб. кол.
„ плоскій круглый	не найдены	„ плоскій круглый	не найдены
„ „ отросчатый	не найдены	„ „ отросчатый	не найдены
„ кубическій	не найдены	„ кубическій	не найдены
		Красн. кров. тѣл.	въ знач. кол.

Красн. кров. тѣл.	въ небольш. кол.	Лейкоциты	въ знач. кол.
Лейкоциты	изрѣдка	Гіалин. цил:	изрѣдка: 3—4 на преп.
Гіалин. цил.	не найдены		

Другихъ цилиндровъ и кристаловъ солей не найдено.

I-ые 0,5 часа.

Правая почка.		*Лѣвая почка.*	
Въ теченіе слѣд. двухъ час. получ.			
Количество	41 к. с.	Количество	50 к. с.
Уд. вѣсъ	1,009	Уд. вѣсъ	1.010
Реакція	слабо-кислая	Реакція	слабо-кислая
Сахаръ	0,18%	Сахаръ	0,10%

II-ые 0,5 часа:

Количество	73 к. с.	Количество	50 к. с.
Уд. вѣсъ	1,005	Уд. вѣсъ	1,008
Реакція	слабо-кислая	Реакція	слабо-кислая
Сахаръ	0.60%	Сахаръ	0,38%

III-ьи 0,5 часа:

Количество	105 к. с.	Количество	85 к. с.
Уд. вѣсъ	1,015	Уд. вѣсъ	1,002
Реакція	слабо-кислая	Реакція	слабо-кислая
Сахаръ	0,26%	Сахаръ	0,25%

IV-ые 0,5 часа:

Количество	45 к. с.	Количество	45 к. с.
Уд. вѣсъ	1,003	Уд. вѣсъ	1,002
Реакція	слабо-кислая	Реакція	слабо-кислая
Сахаръ	0,22%	Сахаръ	0,20%

Черезъ 2 ч. послѣ начала изслѣд., не вынимая мочеточник. катетровъ, изъ пузыря катетромъ взята моча (140 к. ст.), скопившаяся въ немъ за это время, вслѣдствіе протечки между стѣнками мочеточн. и введенными въ нихъ катетрами, послѣ чего всѣ 3 катетра были удалены.

Изображая графически данныя экспериментальной поліуріи, получимъ діаграмму (рис. 49), на кот. сплошными линіями представлена функція правой почки, а пунктиромъ—функція лѣвой почки. Чернымъ цвѣтомъ обозначено кол. мочи въ к. с., мѣняющееся въ каждые послѣдующіе 0,5 часа; краснымъ—количество сахара въ %; зеленымъ—уд. вѣсъ.

Въ январѣ 1909 г. больная уѣхала за-границу, на югъ Франціи. Въ маѣ возвратилась домой, значит. поправившись,

не чувствуя болей въ почкахъ. Въ маѣ — рентген. снимокъ (рис. 50); судя по нему, камень въ лѣв. почкѣ какъ будто-бы нѣск. увеличъ. Лѣто провела на дачѣ около Петербурга.

13/X 1909 г. — катетеризація обоихъ мочеточниковъ.

Сначала введенъ катетръ въ прав. мочеточ., но на этотъ разъ удалось его продвинуть всего на 3 ст., цистоскопъ удаленъ, въ него вложенъ другой катетръ, кот. введенъ на 5 ст. въ лѣв. мочеточн. При удаленіи цистоскопа катетръ изъ прав. мочеточн. выскочилъ, но за это время черезъ него уже получено нѣкот. кол. мочи изъ прав. почки. Подъ кожу 0,01 флоридзина.

Вмѣсто выпавшаго мочеточник. катетра рядомъ съ катетромъ, введеннымъ въ лѣв. мочеточн., введенъ катетръ въ мочев. пузырь и оставленъ à demeure.

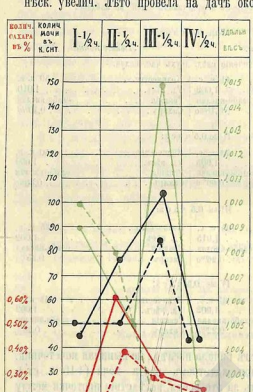

Рис. 49.

Моча изъ правой почки: кол.—15 к. с.; цв.—соломенно-желт.; прозрачность—небольш. муть; уд. в.—1.008; сахаръ—0,54%; реакц.—кисл.; бѣлокъ—слѣды. *Микроскопическ. изслѣдованіе.* осадокъ—небольш., бѣлов., полупрозрач.; эпителій: плоск.-мостовидн.—въ небольш. кол.; плоск.-кругл.—изрѣдка; лейкоциты—встрѣч. изрѣдка; цилиндры: гіалин.—3-4 на микр. преп., щавелево-кисл. кальцій—встрѣч. изрѣдка. Моча изъ лѣвой почки, полученн. въ теченіе часа: кол.—80 к. с.; цв.—соломенно-желт. съ кровянист. оттѣнк.; прозрачность — значит. муть; уд. в. — 1.008; реакц. — кисл.; бѣлокъ— 0,5%; сахаръ — 0,41%; осадокъ — значит. кровянист. цв.; *Микроскоп. изслѣд.* эпителій: плоск.-мостовид. — небольш. кол.; плоск. - отросчат. — встрѣч. изрѣдка; красн. кров. тѣл.— довольно значит. кол.; лейкоциты — значит. кол.; цилиндры гіалиновые — 3-4 на преп. Моча изъ пузыря, полученная за то-же время: кол.—65 к. с.; цв.—янтарно-желт.; прозрачность — небольш. муть; уд.-в. 1,015; реакц.—кисл.; бѣлокъ — 0,1%; сахаръ—0,94%; осадокъ—небольш., желтоват., полупрозрачн.; эпителій: плоскій-мостовидн.—небольш. кол.; плоск.-кругл.—встрѣч. изрѣдка; плоск.-отросчат. — встрѣч. изрѣдка; красн. кров. тѣл. встрѣч. изрѣдка; лейкоциты — небольш. кол.; цилиндры гіалин.—5-6 въ преп.



Рис. 50.
1/2 натур. вел.

21/X 1909 г. поступила въ Петербургскій гинекологическій институтъ. На слѣд. день подъ эфирно-хлороформ. наркозомъ операція (проф. С. П. Ѳедоровъ). Косымъ поясничнымъ разрѣзомъ обнажена лѣвая почка, кот. на видъ увеличъ., нѣск. бугриста; паренхима замѣтно не измѣнена. Лоханка очень растянута и вся выполнена камнемъ громади. размѣровъ. Задняя продольная піэлотомія in situ. Разрѣзъ лоханки 5-6 ст. длин.; вывихнутъ и удаленъ 1 гро-

мадный и 3. велич. съ горошину, камня. Кровотеченіе минимальное. Обслѣдована пальцемъ лоханка, камней не найдено. Лоханка промыта теплой борн. вод., протерта 2 раза марлей, смоченной въ растворѣ ляписа (1:1000). Для уменьшенія лоханка ушита двухъэтажнымъ швомъ изъ кэттута. Почка поставлена на мѣсто. Къ линіи швовъ лоханки полоса ассептич. марли, тампоны къ почкѣ. Рана покрововъ частично зашита двухъэтажнымъ швомъ. Повязка.

Послѣоперац. періодъ протекалъ съ небольш. осложненіемъ. Рана въ нижн. углу нагноилась, пришлось распустить швы, тампонировать ее и, первое время ежедневно перевязывать. T^0 въ теченіе 4 нед. держалась нѣск. повышен., доходя до 37,5°. Кол. суточн. мочи колебалось между 700 и 1500 к. с. Моча была мутн. съ примѣсью гноя и значит. кол. песку. Пузырь сначала ежедневно, а потомъ черезъ день-два промывался борн. водой (4%). Лоханка зажила первымъ натяженіемъ.

1/XII 1909 выписалась для леченія на дому съ небольш. грануляц. поверхностью въ области операціон. раны. Въ концѣ декабря рана окончательно зажила, и больная уѣхала въ Beaulieu.

Камень (рис. 51) имѣетъ форму растянут. почечн. лоханки, съ расширенн. чашечками и съ утолщенн. сосочками почки. Вѣсъ высушеннаго камня—192 грм. На распилѣ—въ верхнемъ полюсѣ (противоположномъ мочеточниковому отростку камня), въ 0,5 с. подъ поверхностью—ядро, діаметромъ до 3 ст.,—желт. цв., очень тверд. и плотн., яснаго слоист. строенія въ наружн. части: правильно чередуются концентрич. полоски сѣровато-желт. и темн. кирпично-красн. цв. Ядро состоитъ, главнымъ образомъ, изъ уратовъ и мочев. к—ты и небольш. кол. оксалатовъ; въ сѣроват. прослойкахъ содержитъ кальціевъ. и магніевъ. солей фосфорн. и угольн. к—ты и слѣды мочевой кисл. аммонія. Вся остальная масса камня также слоистая: тонкіе желтовато-сѣрые слои (изъ фосфатовъ, карбонатовъ и мочевой кисл. аммонія) чередуются съ болѣе широк. и плотн. кирпично-желт. пластами, состоящими изъ уратовъ, небольш. кол. мочев. к—ты и слѣдовъ оксалатовъ. Въ составъ камня входитъ и очень небольш. кол. органическихъ веществъ.

Въ началѣ февраля 1910 года внезапно сильн. приступъ почечн. колики с права, длившійся нѣск. час. и принудившій слечь въ постель. 10/II 1910 г. съ мочей отошелъ камень, велич. съ крупную горошину, фосфатъ.

По возвращеніи изъ-заграницы, въ имѣніи, появилась слабость, моча мутнѣе; больная начала падать въ вѣсѣ; въ теченіе мѣс. потеряла 10 фунт.



Рис. 51.
Натур. велич.

13/VI 1910 г. при катетеризаціи мочеточн. получено:

Моча изъ правой почки:		*Моча изъ лѣвой почки:*	
Кол.	20 к. с.	Кол.	12 к. с.
Уд. в.	1.013	Уд. в.	1.011
Реакція	едва кисл.	Реакція	тоже
Бѣлокъ	0,9‰	Бѣлокъ	0,6‰
Эпит. поч.	3-5 въ п. зр. м.	Эпит. поч.	2-3 въ п. зр. м.
„	лох.—10-20 въ п. зр. м. и груп. почти на все п. зр. м.	„	лох.—до 10 въ п. зр. м. и груп. до 10 экз.
Бѣл. тѣл.	тюйн. свыше 100 въ п. зр. м.	Бѣл. тѣл.	5-8 въ п. зр. м.
Красн. кров. тѣл.	почти на все п. зр. м.	Красн. кров. тѣл.	до 100 въ п. зр. м.

Въ виду двусторонняго піэлита, промыв. лоханокъ. 17/VI—промываніе прав. лоханки борн. вод. и ляписомъ (1%). 24/VI—тоже. 30/VI—попытка вставить катетръ № 6-й въ

прав. лоханку не удалась, т. к. катетръ на высотѣ 5 с. встрѣтилъ препятствіе, которое преодолѣть не удалось.

Въ слѣд. дни отходилъ въ больш. кол. крупн. и мелк. песокъ. 9/VII—промыв. прав. лоханки борн. вод. и слаб. раств. kali hypermang. 14/VII—тоже. Чувствуетъ себя значит. лучше, прибавилась въ вѣсѣ на 1,5 kilo. 26/VII, 12/VIII и 31/VIII—промыв. прав. лоханки раств. ляписа (1%) и борн. вод.

2/IX. Введенъ катетръ въ лѣв. лоханку, вытекло около 5 к. с. свѣтл., прозрачн. мочи. Лоханка вмѣщаетъ не болѣе 8 к. с. борн. воды, послѣ чего появляется характерное чувство боли. Промыв. лѣв. лоханки борн. вод. и раств. ляписа (1%). Затѣмъ пузырь промытъ, наполненъ борн. вод., и катетръ введенъ въ прав. лоханку, изъ кот. выдѣлилось около 20 к. с. мутн. съ хлопьями мочи. Вмѣстимость лоханки—25 к. с. Лоханка промыта тоже борн. вод. и раств. ляписа (1%). 9/IX—промывка борн. вод. и раств. ляписа (1%) только прав. лоханки. Моча, выпущенная изъ пузыря до катетеризац. мочеточн. мутная, но безъ замѣтн. примѣси крови, что наблюдалось кажд. разъ до этого при цистоскопіи. 3/XI. Со вчерашняго дня сильн., ноющаго характера, боли въ области лѣв. почки. За вѣсѣ. дн. до этого болѣла инфлюэнцей, причемъ t^0 доходила до 39°. Лѣв. почка прощупыв. (нижній полюсъ), болѣзненна, боли отдаютъ въ область прав. почки. Печень прощупыв., болѣзненна. Прав. почка опущена, увелич., вся прощупыв. слегка болѣзненна. Предписано лежать въ постели, пить воду Évian, Fachingen, уротропинъ. Анализъ мочи 12/XI: кол.—1200 к. с.; уд. в.—1.011; реакц.—слабощелочн.; бѣлокъ 1,2‰; нуклеоальбум.—больш. кол.; эпител. почекъ—2-3 въ п. зр. м.; эпител. лохан.—5-10 въ п. зр. м. и грушп. до 5 экз.; эпит. мочев. пуз. до 10 въ п. зр. м.; бѣл. тѣл. гнойныя—на все п. зр. м.; красн. кров. тѣл.—свыше 100 въ п. зр. м. 16/XI 1910 г. Чувствуетъ себя лучше, боли въ области лѣв. почки изрѣдка и очень незначит. Въ декабрѣ больная уѣхала въ Beaulieu.

Слѣдующій случай особенно интересенъ тѣмъ, что у больной, страдавшей двусторонними нефролитіазомъ, гдѣ, слѣдовательно, сохраненіе почечной паренхимы менѣе больной почки

являлось чрезвычайно цѣннымъ, удалось черезъ разрѣзъ лоханки in situ удалить большой камень, несмотря на его, очень невыгодную для такой операціи, форму и притомъ еще при мало развитой экстра-ренальной части лоханки.

НАБЛЮДЕНІЕ 48.

Nephrolithiasis bilateralis. Pyelolithotomia dextra in situ.

Улучшеніе.

С. Крыж—а, 40 л., поступила въ С. П. частный гинеколог. институтъ 14/II 1911 г. съ жалобой на мутную мочу, сильную головную боль и отеки ногъ.

Дѣвочкой 11 л. простудилась; появились частые позывы на мочеиспусканія, моча стала мутн., t^0 повысилась, сильн. боли въ каналѣ. Распознали циститъ и лечили ваннами и внутрен. средствами. Острыя явленія исчезли, но рѣзь въ каналѣ и учащен. позывы оставались цѣлый годъ. До 25 л. чувствовала себя здоровой. Лѣтъ 15 т. н. появились приступы болей въ прав. поясничн. области, отдававш. въ прав. пахъ, съ тошнотой и рвотой; моча стала мутн. съ осадкомъ изъ песка и со сверт ками крови. Приступы повторялись приблизит. черезъ мѣс. до 1909 г. Съ лѣв. стороны болей никогда не было. Въ 1905 г. обращалась въ клинику проф. Боброва. Рентгенографія прав. почки обнаружила камень; отъ операціи отказалась. Въ 1906 г. проф. Снегиревымъ удалена фиброміома матки. Лѣто 1909 г. лечилась въ Эссентукахъ по совѣту проф. Вагнера; сильно похудѣла, боли въ почкѣ приняли постоян. ноющ. характеръ. Въ октябрѣ 1910 г. рентгенографія прав. почки обнаружила снова камень. Проф. Герценъ предлагалъ операцію. Въ теченіе послѣдн. 5 л.—постоян. отеки ногъ, года 2—частыя головн. боли. Въ дѣтствѣ—малярія. Регулы съ 14 л.; 18 л. вышла замужъ. Было 13 беременностей. Родила 10 разъ, 3 выкидыша. Съ дѣтства страдаетъ запорами; лѣтъ 20—геморроидальныя шишки, изрѣдка кровоточатъ. 11 л. т. н. было увелич. щитовидной железы, почти исчезнувшее отъ тиреоидина; старшая дочь имѣетъ зобъ.

Въ октябрѣ 1910 г. укушена бѣшеной собакой, сдѣл. 19 прививокъ.

St. pr. Средняго роста, хорошаго питанія, полная. Сердце и легкія безъ измѣн. Селезенка и печень не увелич. Прав. почка подвижна, ясно прощупыв. при выдохѣ нижн. полюсъ, не болѣзненна, гладкая, плотная, увеличенная. Лѣв. почка тоже подвижна, прощупыв. при выдохѣ больш. ея часть чѣмъ справа, тоже безболѣзненна, гладкая, плотная и увеличенная. На ногахъ небольш. отекъ. Глазное дно норм. δ цѣльной крови = — 0,594. Катетеризація мочеточниковъ, флоридзинъ—0,01.

Моча правой почки.		*Моча лѣвой почки.*	
Кол.	35 к. с.	Кол.	35 к. с.
Уд. в.	1,015	Уд. в.	1,012
Реакц.	слабо-кисл.	Реакц.	тоже
Бѣлокъ	0,45‰	Бѣлокъ	1,4‰
Сахаръ	0,55%	Сахаръ	0,2%
Эпителіи:		Эпителіи:	
„ почекъ	до 10 в. п. зр. м.	„ почекъ	тоже
„ лоханокъ	5—10 в. п. зр. м. и гр. по 2—3 экз.	„ лоханокъ	30—50 в. п. зр. м. и гр. до 5 экз.
Бѣлыя тѣльца: гнойныя—почти на все поле зрѣнія.		Бѣлыя тѣльца: гнойныя—на все поле зрѣнія.	
Кр. кров. тѣльц.	— 20-30 в. п. зр. м.	Кр. кров. тѣльц.	—до 50 в. п. зр. м.

Бактеріоскоп. найдено множ. различн. бактерійн. формъ, среди кот. много похожихъ на bact. coli и немногочислен. разнообразн. микро-дипло-и стрептококки. Tbc. Kochi не найдено. Рентгенографія обѣихъ почекъ показала: 1) слѣва—ясная тѣнь отъ увелич. почки: въ центрѣ этой тѣни—болѣе отчетливая тѣнь, соотвѣтственно области 11 и 12 реберъ, продолговат. формы, толщ. въ указат. палецъ, длин. 6-7 сант., тѣнь эта отъ камня; кромѣ того, рядомъ имѣется тѣнь неправильн. формы отъ нѣск. мелкихъ камней, собранныхъ въ кучу. 2) Справа: ясная тѣнь отъ камня, продолговат. формы въ видѣ веретена, длин. 5-6 с., наибольш. шир.—1, 5 с.; тѣнь расположена своимъ длинникомъ сверху внизъ и кнутри; кнаружи отъ этой тѣни имѣется менѣе ясная тѣнь, примыкающ. къ нижн. концу первой тѣни и лежащая почти перпендикулярно къ первой.

16/II 1911 г. подъ внутривеннымъ гедоналовымъ наркозомъ операція (проф. С. П. Ѳедоровъ).

Обычнымъ поясничнымъ косымъ разрѣзомъ дошли до жировой капсулы правой почки. Жировая капсула разсѣчена, и изъ нея выдѣленъ тупымъ путемъ нижн. полюсъ, выпукл. край и задн. поверхность почки и лоханки. Жиров. капсула довольно плотно сращена съ capsul. propr. Послѣ освобожденія лоханки отъ жира удалось ясно прощуп. черезъ задн. стѣнку нижн. конецъ камня. Экстроренальная часть лоханки очень небольш.; лоханка внутрипочечн. типа. Піэлолитотомія in situ. Разрѣзъ по задн. стѣнкѣ лоханки, но, въ виду небольш. ея размѣровъ, пришлось надрѣзать часть мочеточника. Большой камень, похожій по своей формѣ на морского конька, былъ сращенъ со стѣнкой лоханки на небольш. протяженіи. Пальцемъ удалось его выдѣлить и съ больш. трудомъ извлечь черезъ разрѣзъ лоханки, причемъ края разрѣза немного надорвались. Кровотеченіе незначит. Лоханка не зашита. Къ разрѣзу тампонъ, кромѣ того два тампона къ верхн. и нижн. полюсу. Частично зашитъ разрѣзъ покрововъ двухэтажн. швомъ. Повязка.

Послѣоперац. теченіе. Моча перестала протекать въ повязку на 4 день; больная перенесла небольш. сухой односторон. плевритъ. Появились боли въ оперирован. почкѣ, очень напоминавшія почечно-мочеточн. колику. При цистоскопіи, въ отверстіи соотвѣтствующаго мочеточн. видна гнойн. пробка; вставленъ катетръ въ лоханку, изъ которой вытекло струей 50 к. с. мутн. мочи. Боли исчезли; назначенъ urotropin и Wildungen. Рана быстро заживала. Больная выписалась съ зажившей раной, чувствуя себя значит. лучше. Данъ совѣтъ оперировать другую почку.



Рис. 52.
Натур. велич.

Удаленный камень (рис. 52). Размѣры: 5,6 × 3,7 × 1,5 с.; вѣсъ — 16,6 грм. Ради сохраненія камня, анализа не сдѣлано.

Кромѣ вышеприведенныхъ случаевъ піалолитотомія in situ произведена въ наблюденіяхъ 28, 45, 62 и въ слѣдующихъ случаяхъ.

НАБЛЮДЕНІЕ 49.

Pyelitis calculosa dextra. Pyelolithotomia in situ.

Выздоровленіе.

Н. Д. Вѣт—нъ, 50 л., помощникъ класснаго наставника, поступилъ въ клинику проф. С. П. Ѳедорова 2/1 1909 г. съ жалобами на боли въ правой поясничной области постоян. характера и въ видѣ почти ежедневныхъ приступовъ колик̀ъ и на мутную мочу.

До 25 л.—здоровъ; затѣмъ заболѣлъ гонореей, отъ кот. долго лечился; на 8 мѣс. леченія принялъ, по назначенію врача, скипидаръ, вслѣдъ за пріемомъ кот. впервые почувствовалъ сильн. боли въ области прав. почки. 2 раза ѣздилъ въ Ессентуки. Мѣсяца 2-3 послѣ кажд. курса леченія, кот. продолжалось по 6 нед. чувствовалъ себя лучше; моча слегка очищалась, но все-таки оставалась мутной.

Въ прав. поясничн. области въ январѣ 1905 г. появились боли постояннаго характера, переходящія по временамъ въ приступы сильн. колик̀ъ; черезъ 1,5 мѣс. выдѣленіе мутной мочи съ примѣсью крови, а боли прекратились. Въ дальнѣйшемъ время отъ времени появлялись боли въ прав. поясничн. области, и съ мочей отходили небольш. каменьки, очень плотные, велич. съ булавочную головку и мельчайшій песокъ. Осенью 1908 г. приступы колик̀ъ стали повторяться ежедневно. Ночью боли прекращались, но стоило повернуться на лѣвый бок̀ъ, какъ вновь появлялись. Приступы продолжались 5-6 ч. Моча все время мутная. Послѣдн. 4 г. принималъ уротропинъ и литій, зимой пилъ Contrexéville. Діэта вегетаріанская, т. к. мясо усиливало боли.

St. pr. Средняго роста, крѣпкаго сложенія, хорошаго питанія, подкожный жиръ значит. развитъ. Со стороны сердца и легк̀ихъ особ. измѣн. нѣтъ. Живот̀ъ умѣренно выдается. Почки, печень, селезенку прощупать не удается; глубокое давленіе на области почек̀ъ нѣск. болѣзненно, особенно справа. Мочится въ сутки раза 4-6 днемъ, лишь изрѣдка разъ ночью. Мочеиспусканіе безболѣзненно; за-разъ выводитъ около 1,5 стакана мочи. Цистоскопія: пузырь безъ измѣненій. Катетеризація мочеточник̀овъ: легко удалось ввести катетръ только въ прав. мочеточникъ, въ лѣв. не удалось. Подъ кожу 0,01 флоридзина. Анализъ мочи черезъ 1,5 ч. собранной изъ прав. почки и выпущенной изъ пузыря:

Моча изъ правой почки:	*Моча изъ пузыря,* взятая до удаленія катетра изъ праваго мочеточника:
Количество: . . . . . 15 к. с.	Количество: . . . . . 120 к. с.
Во сколь. времени собрана . . 1,5 ч.	Во сколько времени собрана . 1,5 ч.
Цвѣтъ. . . . . желтый	Цвѣтъ. . . . . желтый
Реакція . . . . . слабо-кислая	Реакція . . . . . слабо-кислая
Уд. вѣсъ. 1,014	Уд. вѣсъ . . . . . 1,015.
Бѣлокъ . . . . . слѣды	Бѣлокъ . . . . . слѣды.
Сахаръ . качественно не опредѣляется	Сахаръ—рѣзкая реакція Троммера и Иллидера.

Микроскопическое изслѣдованіе:

Гной . . . . . значит. кол.	Гной . . . . . значит. кол.
Кровь . . . .единичн. красн. кров. тѣл.	Кровь . . . .единичн. красн. кров. тѣл.
Эпителій . . . . почечн., лоханочн.	Эпителій . . . . лоханочн. пузырныя.
Цилиндры } . . . . . не найдены	Цилиндры }
Соли }	Соли } . . . . . не найдены.

Рентгенографія: справа соотвѣтственно лоханк̀ѣ тѣнь, овальн. формы (рис. 53); слѣва—отрицательная; Въ области мочеточн. отрицательная.

14/1 1909 г. подъ хлороформно-эфирнымъ наркозомъ—операція (проф. С. П. Ѳедоровъ). Обычный косой поясничный разрѣзъ съ правой стороны. Жировая капсула очень сильно развита. Почечн. лоханка сзади обнажена, въ ней прощупыв. камень; послѣдн. по разсѣченіи лоханки извлеченъ; лоханка оказалась сильно растянутой, съ образов. отдѣльн. выпячиваній (дивертикуловъ). Самая почка уменьшена въ размѣрахъ; но удаленіи камня избытокъ задн. стѣнки лоханки вырѣзанъ, и отверстіе зашито двухъ-этажн. кэтгутов. швомъ. Поясничн. рана зашита въ 2 этажа, во внутрен. уголъ раны вложена марлевая турунда, доходящая до зашитой лоханки. Во время операціи черезъ ло-

ханку прозондированъ мочеточн., оказавш. свободно проходимымъ.

Послѣоперац. теченіе было гладкое съ небольш. повыш. t° въ первые 3 дня. Протечки мочи не было. Швы сняты 21/I; первое натяженіе. Оставлен. незашитой, часть раны очень быстро стала выполняться, и, при выпискѣ больного изъ клиники 14/II, осталась небольш. грануляр. ранка. Сдѣлано одно промываніе лоханки раств. ляписа (1:1000).

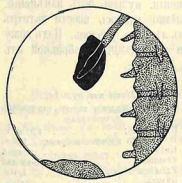

Рис. 53.

Камень (рис. 54) овальн. формы, длин. почти 6 ст., шир. почти 4 ст.; сѣровато-блѣдно-желт. цв. На распилѣ: центр. часть, крошковат., темно-бур., почти черн. цв.; наслоеніе такого-же цв., какъ и поверхность камня. Вѣсъ 33,21 грм. Составъ наружныхъ слоевъ: главная масса состоитъ изъ углекисл., сѣрнокисл. и фосфорнокисл. кальція; немного углекисл. и фосфорнокисл. амміакъ-магнезіи, мочекисл. аммонія, мочев. кисл., мочекисл. натра, фосфорнокисл. желѣза. Составъ ядра: мочекисл. аммоній, мочекисл. натрій, мочев. к-та, ксантинъ, цистинъ; детритъ, принимающій форму зернист. массъ и глыбокъ, фосфорнокисл. желѣзо.



Рис. 54.
Натур. велич.

Въ концѣ сентября 1910 г. показывался и заявилъ, что чувствуетъ себя вполнѣ здоровымъ, никакихъ болей нѣтъ; значит. пополнѣлъ и окрѣпъ. Анализъ мочи отъ 25/VIII 1910 г.: кол.—200 к. с.; уд. в.—1,014; реакц. слабо-кисл.; бѣлокъ—0,09‰; эпит. мочев. пузыр.—2-3 въ п. зр. м. и групп. по 2-3 экземпл.; Эпит. уретр.—1-2 въ п. зр. м. и скопл. въ комочк. до 10 экз.; бѣл. тѣл.—20-30 въ п. зр. м. и скопл. въ комочк. на все пол. зр. м.; красн. кров. тѣл.—единичн. экземпл. Бактеріоскопически найдено больш. число бактерійн. формъ, похожихъ на Bact. coli; gcc. Neisseri не обнаружено.

НАБЛЮДЕНІЕ 50.

Pyelitis calculosa sinistra. Pyelolithotomia in situ.

Выздоровленіе.

Л. Лоб—овъ, 26 л., кандид. пр., поступилъ въ С.-П—скій Урологическій Институтъ 16/X 1909 г. съ жалобой на боли въ лѣвомъ боку и мутную мочу.

Родители умерли: отецъ на 50 г. отъ опухоли ноги, мать 62 л. отъ злокачеств. опухоли кишекъ. Всегда былъ здоровымъ. въ іюнѣ 1908 г.—гоноррея, перешедшая въ хроническую форму. Въ февралѣ 1909 г. — припухлость лѣв. придатка яичка. Боли въ поясницѣ впервые въ концѣ ноября 1908 г.; появлялись съ утра, какъ только начиналъ ходить и работать и прекращ. вскорѣ послѣ того, какъ ложился въ постель; ночью не безпокоили. Съ января боли во время занятій стали на столько усиливаться, что приходилось оставлять работу и итти домой—ложиться въ постель. Крови въ мочѣ никогда не замѣчалъ. Моча стала мутн. послѣ зараженія гонорреей. Съ осени 1908 г. сталъ замѣчать въ мочѣ отстой изъ гноя, толщ. 1-1,5 пальца. Лѣто 1909 г. провелъ на Кавказѣ. Пилъ Нарзанъ до 16-18 бут. въ день, при чемъ отмѣчаетъ, что моча становилась значит. свѣтлѣе. По возвращеніи съ Кавказа снова моча стала мутн. и боли стали сильнѣе. Въ августѣ, въ Казани, лечился промыв. пузыря.

St. pr. Средняго роста, крѣпкаго тѣлосложенія, хорошаго питанія. Сердце и легкія норм. Селезенка и печень не увеличены, не прощупыв. Лѣв. почка прощупыв.—нижній по-

люсъ,—слегка болѣзненна; правая почка не прощупыв. Цистоскопія: гиперемія дна и trigoni, отверстіе прав. мочеточн. норм., правильно періодически сокращается; отверстіе лѣв.—расширено, изъ него выдѣляется, въ видѣ непрерывной, постоянной струйки, густой гной. Катетеризація мочеточниковъ: съ прав. стороны катетръ свободно прошелъ до лоханки, слѣва — только сант. на 4 и дальше не прошелъ. Повторная катетеризація дала тотъ-же результатъ. Поэтому моча изъ прав. почки собрана черезъ мочеточник. катетръ, а изъ лѣв.—черезъ мягкій катетръ, введенный въ пузырь; подъ кожу—флоридзинъ— 0.01. Моча собиралась часъ.

Изъ правой почки:		*Изъ лѣвой почки и пузыря:*	
Кол.	120 к. с.	Кол.	125 к. с.
Прозрач.	небольш. муть	Прозрач.	значит. муть
Удѣльн. вѣсъ	1.007	Удѣльн. вѣсъ	1.008
Реакц.	кислая	Реакц.	кислая
Бѣлокъ	0,1‰	Бѣлокъ	0,1‰
Сахаръ	0,88‰	Сахаръ	0,85‰
Кровь	въ небольш. кол.	Кровь	въ небольш. кол.
Лейкоциты	изрѣдка	Лейкоциты	въ значит. кол.
Цилиндры	нѣтъ.	Цилиндры	нѣтъ.

Рентгенографія: тѣнь отъ камня въ области лѣв. почечн. лоханки.

22/IX подъ хлороф. операція (проф. С. П. Ѳедоровъ). Косымъ поясничнымъ разрѣзомъ обнажили лѣвую почку. Заднія продольная піэлолитотомія in situ, изъ лоханки извлеченъ камень (рис. 55). При попыткѣ провести бужъ въ мочеточникъ обнаружено сужение на мѣстѣ выхода изъ лоханки. Сдѣланъ разрѣзъ мочеточн. сант. на 2 ниже его начала и бужъ свободно прошелъ въ пузырь. Разрѣзъ лоханки и мочеточн. сшитъ поперечно, т. е. сдѣлана піэлоуретеропластика. Дренажъ въ лоханку; тампонада раны; частич. швовъ наружи. покрововъ. Послѣоперац. періодъ протекалъ безъ особыхъ осложн., мочи все время было



Рис. 55.
Натур. велич.

достаточно; двукратное промыв. лоханки раствор. ляписа (1:2000) вызвало повыш. T° до 38,5°. Стали ежедневно дѣлать вливанія въ лоханку раств. колларгола (1% и 2%) и оставлять въ ней отъ 15 до 25 гр. Дренажъ удаленъ черезъ 2 нед. послѣ операціи. До 17/XII перевязки и вливанія колларгола дѣлались ежедневно. Съ 5/XII промыванія пузыря (борн. вод. раствор. цian. ртути 1:5000, и ляписа 1:2000). Массажъ простаты. Съ 18/XII по 7/I лечился дома въ Ярославлѣ. Съ 7/I—10/II 1910 г. снова лечился амбулаторно въ институтѣ промыв. пузыря и лоханки черезъ мочеточник. катетръ, т. к. рана и свищъ закрылись 5/II. Въ настоящее время здоровъ.

Анализъ камня. Вѣсъ 8,0. Послѣ обработки слабыми к-тами остается аморфная масса, состоящая изъ бѣлковъ. веществъ и содержащая слѣды желѣза. Неорганич. часть состоитъ по преимуществу изъ солей кальція (слѣды магнія) и угольн. к-ты (слѣды фосфорн. к-ты).

НАБЛЮДЕНІЕ 51.

Pyelitis calculosa dextra. Pyelolithotomia in situ.

Выздоровленіе.

М. Выржик-ая, жена врача, 31 г., уроженка г. Иркутска, поступила въ С.-П-скій частный Гинеколог. Институтъ 3/V 1910 г. съ жалобой на боли въ области правой почки и мутную мочу.

Въ дѣтствѣ перенесла корь, росла здоровымъ ребенкомъ, никакихъ другихъ болѣзней не помнитъ. Регулы съ 17 л. черезъ 3 нед., безъ боли. 25 л.—замужество. 21 г. перенесла брюшной тифъ. Первые роды черезъ 3 г. послѣ замужества, норм. и въ срокъ. Въ февралѣ 1910 г. выкидышъ на 5 мѣс. Настоящ. болѣзнь замѣтила 9 м. т. н. 11/VIII 1909 г. внезапно колющія боли въ области прав. почки, кот. къ 2 ч. дня стали чрезвычайно сильны, t° повыс. до 40°, потрясающіе ознобы; слегла въ постель; примѣняли горячія ванны 2 раза въ день, внутрь уротропинъ, горячіе компрессы на прав. бокъ. Боли стихли, но въ теченіе 2 нед. оставались постоян. и тупыми. T° держалась

повыш. до конца авг. Въ началѣ сент. оправилась настолько, что стала ходить и чувствовала себя довольно сносно. Въ началѣ дек.—2 приступъ сильн. колякъ въ области той-же почки съ повыш. t^0 до 38°, кот. тянулся около нед. 16/1 1910 г.—3 приступъ: очень сильн. внезапно утромъ, t^0 до 39°, тянулся до 12/II, когда и произошелъ выкидышъ. Послѣ этого чувствовала себя сносно дня 4, поѣхала въ Харбинъ, гдѣ внезапно, послѣ ѣзды въ экипажѣ по городу въ теченіе цѣлаго дня,—новый приступъ колики съ повыш. t^0 до 39° и со рвотой, который тянулся до 10/III. Послѣдній приступъ 2/IV въ вагонѣ, въ теченіе дней 3-хъ. Со времени перваго приступа и до настоящаго момента—моча мутная. 24/IV—выскабливаніе матки подъ хлороформомъ, послѣ чего боли въ области прав. почки. Кажд. приступъ почечн. колики сопровожд. сильной головной болью, тошнотой, рвотой и замѣтнымъ уменьш. кол. мочи, кот. становилась гораздо чище, а отстой въ цилиндрѣ уменьшался съ 3-хъ поперечныхъ пальцевъ до 0,5 пальца. Съ 10/III по 1/IV, затѣмъ съ перерывами весь апрѣль, принимала внутрь метиленовую синьку.

St. p г. Средняго роста, блѣдная, худая; сердце, легкія, селезенка и печень безъ замѣтнаго измѣненія. Почки не прощуп. При ощупыв. боль спереди въ области прав. лоханки, отдающая къ мочев. пузырю. 4/V Цистоскопія: слизистая пузыря безъ измѣненія, отверстіе прав. мочеточн. слегка гиперемировано. Подъ кожу флоризинъ—0,01. Катетеризація обоихъ мочеточниковъ (Д. П. Кузнецкій).

Моча изъ правой почки:	*Моча изъ лѣвой почки:*
Количество . . . . . 75 к. с.	Количество . . . . . 65 к. с.
Цвѣтъ . . . . . безцвѣтная	Цвѣтъ . . . . . свѣтло-желтая
Прозрачность . . . . . едва мутная	Прозрачность . . . . . тоже
Удѣльн. вѣсъ 1.003	Удѣльн. вѣсъ 1.008
Реакція . . . . . амфотерная	Реакція . . . . . тоже
Бѣлокъ . . . . . 0.08‰	Бѣлокъ 0,2‰ (всѣдствіе примѣси крови)
Сахаръ . . . . . не найдено	Сахаръ 0.3%
Эпителій почекъ 1—2 не въ кажд. п. зр. микроск.	Эпителій почекъ . . . . . не найдено
Эпителій лоханокъ. 8—5 въ п. зр. микроск. и груд. до 5 экземп.	Эпителій лоханокъ 1—2 не въ кажд. п. зр. и груд. до 10 экземпл.
Бѣл. тѣл. 10—20 въ п. зр. микроск. и скоп. на все п. зр. м.	Бѣл. тѣл. 2—3 въ полѣ зр. микроск.
Красн. кров. тѣл. 1—2 не въ кажд. п. зр. м.	Красн. кров. тѣл. свыше 100 въ п. зр. м

Бактеріоскопически въ мочев. осадкѣ изъ прав. почки найдены немногочисл. палочки, похожія на bact. coli; пал. Коха не найдено; въ осадкѣ мочи изъ лѣв. почки никакихъ микроорганизмовъ не найдено. Рентгенографія: съ прав. стороны въ области 12 ребра, около поперечн. отростка перваго поясничн. позвонка, ясная тѣнь отъ камня, величъ. съ больш. лѣсной орѣхъ. Слѣва—отрицательно. 7/V и 10/V—промыв. правой лоханки борн. вод. и коларголомъ (2%). Вмѣстимость лоханки около 30 к. с.

16/V. Операція (проф. С. П. Ѳедоровъ) подъ хлороформнымъ наркозомъ. Косымъ поясничнымъ разрѣзомъ обнажена правая почка. Вслѣдствіе довольно плотн. сращеній между фиброзн. и жиров. капсулами, почку не удалось вывихнуть въ рану; поэтому произведена задняя продольная піэлолитотомія in situ. Удаленъ камень. Лоханка зашита однорядным швомъ изъ кэттута. Къ лоханкѣ и къ нижн. полюсу почки тампоны. Частич. въ 2 яруса швъ на мышцы и кожу. Повязка.

Послѣ-операц. періодъ протекалъ безъ осложн. Въ теченіе первой нед. пузырь черезъ день промыв. борн. вод. Кол. суточн. мочи колебалось отъ 600 до 1400 к. с. 4/VI выписалась для амбулаторнаго леченія. 14/VI промыв. прав. лоханки борн. вод. и раствор. ляписа—(1%).

15/VI уѣхала изъ Петербурга съ маленькой грануляирующей ранкой въ мѣстѣ, гдѣ были вставлены при операціи тампоны, чувствуя себя совершенно здоровой.

Анализъ камня: вѣсъ-2, 1 грм. Размѣры—2, 5×1, 5×1 ст. Слегка изогнут. съ заострен. концомъ. Поверхность шероховат., окрашена отъ метиленовую въ зелен. цв. На разрѣзѣ ядро съ вишнев. косточку, состоящ. изъ уратовъ, небольш. кол. оксалатовъ и слѣдовъ мочев. к-ты; почти вполнѣ окружено очень тонк. коркой изъ чист. мочев. к-ты; остальн. масса камня того-же состава, что и ядро со слѣдами фосфорно-кисл. щелочн. земель.

Письмомъ отъ 20/IX 1910 г. мужъ больной сообщилъ мнѣ слѣдующее: 25/VI рана совсѣмъ зажила. Мочится 4-6 разъ въ день, изрѣдка разъ ночью. По временамъ чувствуетъ боль въ глубинѣ на мѣстѣ разрѣза послѣ усилен-

наго хожденія. Чувствуетъ себя почти совсѣмъ хорошо. Анализъ мочи: колич. — 350 к. с.; уд. в. — 1.025; реакц.—слаб-кисл.; бѣл. тѣл.—10-12 въ п. зр. микр.; красн. кров. тѣл.—единичныя; кристалл. щавелево-кисл. известь.—въ знач. колич.; аморфн. фосфорн.-кисл. земл.—въ значит. количч.; много эпителіальн. клѣт.; гіалин. цилиндр. — 2-3 въ препаратѣ.

НАБЛЮДЕНІЕ 52.

Pyelitis calculosa dextra. Pyelolithotomia in situ.

Выздоровленіе.

А. Андр—въ, подполковникъ, 40 л., поступилъ въ клинику проф. С. П. Ѳедорова 1910 г. съ жалобой на боль въ правой поясничной области, отдающую въ правый пахъ и правое яичко, которая усиливается при движеніи и ѣзданіи на лѣвомъ боку.

Съ малыхъ лѣтъ при верховой ѣздѣ, при ѣзданіи появлялись колики въ прав. боку. Въ декабрѣ 1902 г. внезапно сильн. припадокъ почечн. колика справа со рвотой, тошнотой и поносомъ. Колики въ теченіе 1-1,5 мѣс. повторялись почти ежедневно и сразу совершенно прекратились. Послѣ припадковъ—въ мочѣ бѣлка, примѣси крови не замѣчалъ. Въ маѣ 1908 г. обратился къ проф. В. Н. Сиротининну, кот. назначилъ Виши, литій и болеутоляющія капли. Леченіе въ теченіе мѣсяца не принесло замѣтн. облегченія, и боли по прежнему были въ прав. поясничн. области. Въ іюнѣ въ мочѣ — бѣлокъ $0{,}07^0/_0$; поѣхалъ на мѣсяцъ въ Ганге. По возвращеніи осенью въ Петербургъ снова сталъ страдать. 27/х Цистокопія: пузырь уклоненій отъ нормы не представляетъ. Анализъ мочи: уд. в. — 1.020; бѣлокъ — $0{,}05^0/_0$; микроскоп.: лейкоциты—въ умѣрен. кол.; эпителій лоханокъ и отдѣльн. экземп. красн. кров. тѣл. Больному назначенъ бандажъ. Вильдунгенъ и уротропинъ, подъ вліяніемъ чего боли въ прав. почкѣ знач. уменьшились. 7/і 1909 г. Сильнѣйшій приступъ почечн. колика справа, продолжавшійся около сутокъ. На консиліумѣ (проф. Ѳедоровъ, проф. Боткинъ

и д-ръ Соловьевъ) рѣшено на основаніи отрицательныхъ данныхъ рентгенографіи, ограничиться внутрен. леченіемъ (амигдалинъ, уротропинъ, Вильдунгенъ и Контрэксвиль), а лѣтомъ уѣхать въ Вильдунгенъ. Въ концѣ іюня перенесъ еще 5-6 припадковъ почечн. колика и почти постоянно чувствовалъ тупыя боли въ прав. боку и поясницѣ. Въ Вильдунгенѣ началъ пить по 8 стакановъ Зеленкевелле и черезъ день принимать ванны. Въ нач. іюля сильн. припад. почечн. колика справа, продолж. 10 час. Остальное время чувствовалъ себя хорошо. По возвращеніи въ Петербургъ, въ серединѣ сент., снова сильн. припадокъ почечн. колика въ теченіе сутокъ. Въ дек.—4 такихъ-же припадка и одинъ въ мартѣ 1910 г. Въ промежутки чувствовалъ себя хорошо, только изрѣдка легкія боли въ поясницѣ съ прав. стороны. 15/іv. Двусторонняя рентгенографія: справа—ясная тѣнь отъ небольш. камня, слѣва—отрицательно. Въ дѣтствѣ—брюшной тифъ и 2 раза плевритъ. На 26 году гонорея; сифилисъ отрицаетъ.

St. pr. Высокаго роста, хорошаго питанія. Границы легкихъ норм., повсюду везикулярное дыханіе, только въ нижн. долях изрѣдка попадаются крупно-пузырч. хрипы. Границы сердца норм., тоны чисты, на аортѣ нѣск. глуховаты. Органы брюшн. полости при ощупыв. безболѣзн., никакихъ отклоненій отъ нормы не наблюдается. Мочеиспусканіе норм., безболѣзненно, 5-6 разъ въ день. Моча кисл. реакц; уд. в.—1.009; бѣлка—слѣды; сахару—нѣтъ. Микроскопически: единичн. красн. кров. тѣл.; лейкоциты—небольш. кол.; лоханочн. эпителій; въ небольш. кол.—кристаллы щавелево-кисл. кальція и фосфорно-кисл. извести.

22/v. Подъ внутривеннымъ гедоналовымъ наркозомъ операція (проф. С. П. Ѳедоровъ). Косымъ поясничн. разрѣзомъ обнажена прав. почка, кот. оказалась сидящей довольно высоко. При ощупыв.—камень въ лоханкѣ. Всѣдствіе сращеній между жиров. и фиброзн. капсулами, почку не удалось вывихнуть въ рану; поэтому обнажена лоханка и in situ произведена задн. продол. піэлолитотомія. Въ виду невозможности наложить швъ на разрѣзъ лоханки, вставлено 4 тампона къ почкѣ и къ разрѣзу лоханки. 2-хъ-этажный частичн. швъ покрововъ. Повязка.

Послѣоперац. періодъ протекалъ безъ особ. осложн. Въ теченіе первыхъ 4 дн. повязка только слегка промокала кровянист. мочей. На 6 день удалены тампоны и вставлена небольш. полоска марли. На слѣд. день прекратилось выдѣленіе мочи черезъ рану. Сняты швы. Первое натяженіе. 24/VI. Выписался съ вполнѣ зарубцев. раной, чувствуя себя совершенно здоровымъ. Моча свѣтл. безъ патологич. примѣсей.

Анализъ камня: Вѣсъ—7,6 грм.; слоисто-шаровид. формы, діаметр. до 2,5 с.; поверхность буро-желт., шероховат. Камень сост. изъ ядра, діаметр. до 1,5 с., образованнаго мочев. к-той, уратами съ небольш. примѣсью оксалатовъ и изъ корков. слоя, состоящ. изъ уратовъ съ примѣсью оксалатовъ и изъ тонкихъ прослоекъ, состоящ. изъ мочев. к-ты. Нѣкот. прослойки изъ мочев. к-ты окрашены кровян. пигментомъ.

НАБЛЮДЕНІЕ 53.

Calculus renis sinistri. Pyelolithotomia in situ.

Выздоровленіе.

Л. Михал—въ, 12 л., кадетъ, поступилъ въ клинику проф. С. П. Ѳедорова 9/XII 1909 г. съ жалобой на боли въ лѣвомъ подреберьи, появляющіяся приступами 1-2 раза въ мѣсяцъ и иногда сопровождающіяся тошнотою, рвотою и общимъ недомоганіемъ; продолжительность приступовъ отъ 6-12 час.

Впервые припадки болей появились въ сент. 1908 г.; первый припадокъ сопровождался небольш. болью въ лѣв. подреберьи, тошнотою и небольш. общимъ недомоганіемъ, затѣмъ они стали повторяться 4-5 разъ въ мѣс., чаще ночью, но оставались сравнит. легкими и не особенно безпокоили больного. Въ янв. 1909 г. припадки усилились, такъ что пришлось нѣсколько разъ лежать въ лазаретѣ дня по 2, по 3. Въ началѣ мая отправленъ на Кавказъ, сначала въ Ессентуки, гдѣ пробылъ 3 нед., затѣмъ въ Кисловодскъ, откуда черезъ 2 нед. уѣхалъ домой въ Омскъ, т. к. снова появились припадки сильн. почечн. колики, одинъ изъ кот. продолжался 12 ч. По пріѣздѣ въ Омскъ лежалъ сначала

дома, а затѣмъ, съ начала занятій—въ лазаретѣ до дня отправленія въ Петербургъ. За послѣдн. время припадки значит. ослабли и теперь чувствуетъ себя относит. сносно.

St. pr. Умѣрен. питанія и тѣлосложенія, сердце и легкія норм., печень и селезенка не увелич., не прощупыв., животъ умѣренно вздутъ. При ощупыв. сильн. болѣзненность вѣлѣво отъ пупка, гдѣ нелсно прощупыв. нѣск. увелич. лѣв. почка. Мочеиспуск. безболѣзненно, разъ 6 въ сутки, ночью не мочится. На рентгенограммѣ съ лѣвой почки тѣнь отъ камня, велич. съ 15 коп. монету въ области лоханки. Послѣ бужированія въ теченіе нѣск. дней уретра растянута до проходимости въ нее бужа № 36. Цистоскопія: отверстія мочеточн. норм., никакихъ замѣтн. измѣненій не представл.; слизистая совершенно норм. Катетеризація мочеточн. не удалась. 2/I 1910 г. Моча уд. в. 1.015; кисл. реакц.; слѣды бѣлка; подъ микроск.—въ обильн. кол. красн. кров. тѣл.; изрѣдка—плоск. эпит. Повторныя попытки катетериз. мочеточн. не удались. Т° все время норм.; почечн. колитъ не было.

18/I. Подъ хлороформомъ — операція (проф. С. П. Ѳедоровъ). Косымъ поясничнымъ разрѣзомъ обнажена лѣвая почка. При ощупыв. ясно чувствуется камень въ лоханкѣ, кот. разсѣчена in situ небольш. (1,5 с.) продольн. разрѣзомъ на задн. поверхности, ложечкой извлеченъ камень, неправильн. грушевидн. формы. Лоханка зашита 2-хъ-этажн. швомъ изъ кэтгута наглухо. Разрѣзъ покрововъ зашитъ 2-хъ-этажн. швомъ—погружной на мышцы изъ кэтгута, на кожу—изъ шелка. Введенъ тампонъ изъ асептич. марли къ лоханкѣ. Повязка. Продолжительность операціи 35 мин. Гладкое выздоровленіе безъ протечки мочи въ рану. 8/п. Рана зажила. Моча норм. Выписывается.

Анализъ камня: вѣсъ—0,9 грм.; размѣры—1,3 × 0,7 × 1 с.; буро-желт. цв. съ шероховат. поверхностью. Ядро, діам. до 0,5 с.,—изъ мочев. к-ты; остальн. масса изъ уратовъ, очень небольш. кол. оксалатовъ и слѣдовъ фосфатовъ; прослойки изъ мочев. к-ты съ уратами.

Пізлолитотомія съ выведеніемъ почки наружу произведена въ наблюденіяхъ 26, 44 и въ слѣдующемъ случаѣ.

НАБЛЮДЕНІЕ 54.

Pyelitis calculosa dextra. Pyelolithotomia.

Выздоровленіе.

П. Молч—въ, 33 л., священникъ, изъ Тамбовской губ., поступилъ въ клинику проф. С. П. Ѳедорова 25/IX 1910 г. съ жалобой на боли въ правой поясничной области и мутную мочу.

Около 10 л. какъ появились боли въ прав. поясничн. области. Въ августѣ 1908 г. послѣ продолжит. прогулки пѣшкомъ и усилен. движеній приступъ сильн. колющ. болей въ области прав. почки, принудившій пролежать въ постели 2 нед. Второй—въ декабрѣ 1909 г. За послѣдн. 3 г. послѣ физическ. утомленія и душевн. волненій всегда болѣе или менѣе продолжит. приступы болей, кот. постепенно переходили въ тупыя боли и всегда только въ прав. поясничн. области. Lues отрицаетъ, спиртные напитки употребляетъ умѣренно, послѣдн. 3 г. совершенно не пьетъ. Отецъ и бабушка алкоголики. Въ дѣтствѣ перенесъ скарлатину; 25 л.—воспаленіе легкихъ.

St. pr. Органы грудной полости безъ измѣненій. Печень, селезенка и почки не прощупыв. Рентгенографія: слѣва отрицат., справа—тѣнь отъ камня, въ области лоханки, велич. 2×2 ст. При катетеризаціи мочеточн. удалось ввести катетръ только въ прав. мочеточн., т. к. кровотеченіе изъ сфинктера пузыря закрыло поле зрѣнія.

Моча изъ прав. почки: 17 к. с., слабо-щелочн.; уд. в.—1.019; бѣлокъ—$1^0/_{00}$; гнойн. тѣл.—8-10 въ п. зр.м.; кровь—4-5 кр. кров. тѣл. въ п. зр. м. Эпителіальн цилиндры—1 на 3-4 п. зр. м.; эпител. почечн. и лоханочн.; крист. щавел. кисл. извести и ураты.

Анализъ пузырной мочи общей: реакц. кисл.; уд. в.—1.018; лоханочн. и почечн. эпителій, кровь и гной.

7/x 1910 г.—подъ внутривенным. гедоналов. наркозомъ операція (проф. С. П. Ѳедоровъ). Обычнымъ косымъ разрѣзомъ обнажена задн. поверхность и нижн. полюсъ прав.

почки. Черезъ задн. стѣнку лоханки ощупанъ камень. Экстраренальная часть лоханки очень небольш. Задн. продольн. піэлотомія in situ. Камень оказался сращеннымъ со стѣнками лоханки. При отдѣленіи тупой ложкой онъ проскользнулъ въ расширенную верхн. чашечку. Извлечь его оттуда не удавалось, поэтому—почка выдѣлена и вывихнута въ рану. Верхн. полюсъ немного сжать рукой, камень подвинулся къ разрѣзу лоханки, и удаленъ. Почка прикрѣплена къ 12 ребру кэтгут. швами. Лоханка не зашита, подведенъ тампонъ. Частичный шовъ покрововъ. Повязка.

Послѣоперац. періодъ: повязка промокала мочей только первые 4 дня и то въ минимальномъ кол. На 6 день тампоны смѣнены, лоханка закрылась, моча не просачивается. Въ теченіе 10 перв. дн. въ пузырь. мочѣ довольн. значит. кол. кровян. сгустковъ; ради удаленія ихъ пузырь промывался борн. вод. Въ виду оставшагося піэлита въ оперирован. почкѣ, вызывавшаго повыш. t^0 до 39, 2, и сильн. боли, было сдѣлано 5 промыв. лоханки борн. кисл. и раствор. ляписа (1:1000). Рентгенографія оперирован. почки—отрицательная. 14/xn выписался съ вполнѣ зарубцевавш. раной и почти норм. мочей (7-9 лейкон. въ п. зр.).

Анализъ камня. Вѣсъ—2, 6 гр. Форма—неправильной 4-хъ гранной призмы съ закругл. ребрами; размѣры: 1,5 × 1,5 × 1 ст. Камень очень тверд. и плотн.; часть поверхности шероховъ., кирпично-желт. цв., часть мелко-бородавчата, блестящ. (какъ бы отполированная), темн. кирпично-красн. цв. На распилѣ ясно различимо слоистое строеніе: чередуются желтов. сѣров. и красн. пласты; наибольш. толщины (до $^1/_2$ м. м.) достигаютъ красн. слои, состоящ. изъ мочев. к—ты и ея солей; желтоват. слои состоятъ изъ уратовъ съ очень небольш. содержаніемъ оксалатовъ, а сѣроват.—изъ уратов. и фосфорно-кисл. солей. Въ слояхъ, примыкающихъ къ наиболѣе мощнымъ отложеніямъ мочев. к—ты, заключаются очень мелк. гнѣзда изъ рыхл. черн. аморфн. массы (остатки кровян. сгустковъ).

Эпикризъ. Этотъ случай интересенъ тѣмъ, что камень оказался сращеннымъ со стѣнками лохан-

ки. Задняя продольная піэлотомія, собственно говоря, удалась вполнѣ безъ выведенія почки наружу. При отдѣленіи тупой ложкой, камень ускользнулъ въ расширенную верхнюю чашечку, гдѣ не удавалось его прощупать пальцемъ. Однако, послѣ вывихиванія почки въ рану, камень удалось извлечь, только послѣ того, какъ верхній полюсъ немного былъ сжатъ и такимъ образомъ камень придвинутъ къ разрѣзу лоханки. Благодаря этому пріему, удалось избѣжать нефротоміи.

Нефролитотомія. Съ развитіемъ рентгенодіагностики раннихъ стадій нефролитіаза, съ расширеніемъ показаній къ піэлолитотоміи, удаленіе камней черезъ разрѣзъ почечной паренхимы, надо думать, будетъ примѣняться только при строго опредѣленныхъ показаніяхъ, а въ нѣкоторыхъ случаяхъ можно будетъ свести нефролитотомію на степень дополнительной операціи при піэлолитотоміи.

Выгоды такого комбинированнаго способа, предложеннаго и примѣняемаго, насколько мнѣ извѣстно, пока только проф. С. П. Ѳедоровымъ, сами собой очевидны. Во 1-хъ, благодаря маленькимъ разрѣзамъ, сохраняется гораздо больше почечной паренхимы, во-2-хъ, что всего важнѣе, создается черезъ дренажъ лоханки широкій выходъ для мочи и кровяныхъ сгустковъ; благодаря послѣднему устраняется почечная задержка, растяженіе швовъ, наложенныхъ на паренхиму и, въ значительной степени, опасность послѣдовательнаго кровотеченія.

Для иллюстраціи приведу два наблюденія, гдѣ проф. С. П. Ѳедоровымъ примѣнена такая комбинированная операція, въ одномъ случаѣ при двустороннемъ нефролитіазѣ, въ другомъ—при одной, вслѣдствіе предшествующей нефректоміи, почкѣ.

НАБЛЮДЕНІЕ 55.

Nephrolithiasis bilateralis. Pyelolithotomia dextra in situ et nepholithotomia dextra.

Выздоровленіе.

В. Гав—въ, 50 л., изъ Псковской губ., поступилъ въ С.-Петербургскій Урологическій Институтъ 10/I 1911 г. съ жалобой на періодически появляющіяся боли въ правой поясничной области.

Первый приступъ почечн. колики на правой сторонѣ 25 л. т. н. 20 л. т. н. послѣ сильн. колики справа, съ повыш. t°, со рвотой, вышло нѣск. камешковъ. Послѣдн. годы колики не было, камней не выходило, но бывали тупыя боли въ прав. поясничн. области, особенно послѣ ѣзды въ экипажѣ. Послѣдн. лѣто лечился водами въ Ессентукахъ.

St. pr. Ниже средняго роста, блѣдный, съ больш. вздутымъ животомъ. Сердце увелич. въ поперечникѣ, тоны глуховаты; границы легкихъ подвижны, разсѣянные хрипы. Органовъ брюшн. полости прощуп. не удается. Прощупыв. только при выдохѣ нижн. полюсъ прав. почки. Цистоскопія: Отверстіе прав. мочеточника зіяетъ. Рентгенографія: справа—на уровнѣ 12 ребра тѣнь отъ камня длин. 4 ст. и шир. 3 ст., слѣва — отрицательна. Катетеризація обоихъ мочеточн., флоридзинъ—0,01.

Моча изъ правой почки:		*Моча изъ лѣвой почки:*	
Кол.	55 к. с.	Кол.	14 к. с.
Цвѣтъ	янтарно-желтый.	Цвѣтъ	кровянистый.
Уд. вѣсъ	1.017	Уд. вѣсъ	1.019
Реакц.	слабо-кислая.	Реакц.	слабо-кислая.
Бѣлокъ	0,75‰	Бѣлокъ	2,0%
Сахаръ	0,86%	Сахаръ	3,02%
Гемоглоб.	слѣды.	Гемоглоб.	въ знач. кол.
Красн. кров. тѣл.	нерѣдка	Красн. кров. тѣл.	въ больш. кол.
Лейкоциты	нерѣдка	Лейкоц.	нерѣдка.

20/I 1911 подъ хлороф.-эфирн. наркоз.—операція (проф. С. П. Ѳедоровъ). Обнажена прав. почка, піэлотомія in situ; т. к. лоханка — внутрипочечная,

то разрѣзъ на экстраренальной части лоханки пришлось сдѣлать очень небольш. и черезъ него камень не удалось извлечь. Тогда камень пальцемъ, введеннымъ черезъ разрѣзъ лоханки, подведенъ къ нижн. полюсу и разрѣзомъ черезъ паренхиму, длин. въ 4 ст. вскрыта ниж. чашечка. Черезъ этотъ разрѣзъ камень, подталкиваемый пальцемъ изъ лоханки, извлеченъ. При ретроградномъ бужированіи мочеточникъ проходимъ по всей длинѣ. Разрѣзъ почки зашитъ 8 глуб. швами изъ кэтгута. Лоханка не зашита; заведены тампоны; разрѣзъ наружи. покровоъ частично зашитъ. Повязка.

Послѣоперац. періодъ. Повязка обильно промокала мочей, поэтому на 9 день въ лоханку введенъ дренажъ, черезъ кот. моча отведена въ банку. На 14 день послѣ операціи выпалъ дренажъ, и моча перестала выдѣляться въ рану. Черезъ нед. стали отходить съ мочей мелкіе камешки. Обыкновенно, по словамъ больного, появлялось непріятное ощущеніе зуда въ области прав. мочеточн., около его пузыря. конца; черезъ болѣе или менѣе продолжит. промежутокъ времени ощущеніе это сразу проходило; больной, чувствуя, что камешекъ прошелъ въ пузырь, мочился, и съ мочей дѣйств. выдѣлялся одинъ или нѣск. мелкихъ камешковъ. Былъ одинъ приступъ боли въ области лѣв. мочеточн. (съ 1 ч. ночи до 5 ч. утра), соотвѣтственно его нижн. концу. Больной сдѣлалъ самъ себѣ легкій массажъ по ходу мочеточн. сверху внизъ, затѣмъ всталъ и сразу почувствовалъ прекращеніе боли. Во время болей былъ нѣск. разъ позывъ на мочу, но, при попыткѣ мочиться, выдѣлялось кажд. разъ всего нѣск. капель мутн. кровян. мочи. Когда приступъ кончился, появилось желаніе мочиться, и съ мочей отошелъ бѣл. цв. камень. Всего справа отошло 32 камешка, слѣва 3. Сдѣлано нѣск. промыв. прав. лоханки черезъ мочеточн. катетръ. Выписался съ вполнѣ зарубцевавшейся раной, чувствуя себя здоровымъ.

Анализъ камней: изъ правой почки: камень вѣс. 4,1 грм.; размѣры—3×1,5×1,5 ст.; неправильн. цилиндрич. формы, слегка изогнутый по длинѣ. Поверхность шероховат., красновато-сѣр. цв. Камень тверд. и хрупк.; на распилѣ

ноздреват. и слоист. Составъ: фосфорно-кисл. соли со значит. содерж. мочекисл. аммонія и триппльфосфатовъ. Изъ лѣвой почки: мелк. бѣлов. рыхл. конкрементъ состоитъ изъ фосфорнокисл. солей съ небольш. примѣсью триппльфосфатовъ.

НАБЛЮДЕНІЕ 56.

Pyonephrosis dextra (calculosa?). Nephrectomia dextra. Hydro-pyonephrosis calculosa sinistra. Pyelolithotomia in situ et nephrolithotomia.

Выздоровленіе.

Э. Шв—ургъ, офицеръ, 25 л., поступилъ въ клинику проф. С. П. Ѳедорова 1/XI 1910 г. съ жалобой на мутную мочу и боли въ поясницѣ.

Отецъ умеръ отъ разрыва сердца 57 л., мать, братъ и 2 сестры здоровы. Въ дѣтствѣ воспаленіе легкихъ и корь. Гоноррею и сифилисъ отрицаетъ. Въ военн. училищѣ, во время занятій гимнастикой, 3 раза падалъ съ больш. высоты, ушибая сильно спину и прав. бокъ. Въ 1904 г. въ сент. впервые замѣтилъ сильн. муть въ мочѣ. На 3 день отъ начала промыв. пузыря первый разъ появились боли въ области поясницы съ прав. стороны, новящаго характера, постоян. усиливающіяся подъ утро, никуда не отдававшія, съ повыш. t^0 до 38,5. Черезъ 2 нед. боли исчезли, t^0 спала, но моча по прежн. оставалась мутн. Во время болей позывы на мочеиспуск. учащены. Въ 1905 г. поступилъ въ клинику проф. Ѳедорова; при цистоскопіи въ области отверстія прав. мочеточн. констатирована папиллома. Въ теченіе мѣсяца промывали пузырь раств. липиса. Выписался изъ клиники и въ теченіе 2 мѣс. продолжалъ это леченіе, потомъ оставилъ, послѣ чего моча стала мутной. Въ маѣ 1906 г. поступилъ въ клинику, гдѣ проф. Ѳедоровымъ per sect. alt. была удалена небольшая папиллома, сидѣвшая у отверстія прав. мочеточн. Однако моча попрежн. оставалась мутн., а черезъ 3 дня послѣ операціи появились въ области прав. почки боли преж. характера съ повыш. t^0, длившіе 11 дн. Въ ноябрѣ 1906 г. приступъ болей въ теченіе нед. Въ 1907 г. жилъ въ Либавѣ,

соблюдалъ діэту, верхомъ не ѣздилъ, и приступовъ болей не было.

Въ 1908 г. въ Очаковѣ снова приступъ болей въ прав. почкѣ. Лѣто въ Ессентукахъ; особаго облегченія не получилъ, т. к. мочи попрежн. оставалась мутн. Въ сентябрѣ 1908 г., послѣ продолжит. ѣзды верхомъ, приступъ болей въ области прав. почки, продолжавш. около 2 нед. Характеръ приступовъ боли всегда одинаковъ: ноющ. боль въ области прав. почки, усиливающаяся ночью, кол. мочи уменьшалось, t° поднималась, учащались позывы на мочеиспуск. Въ промежутки между приступ. чувствовалъ себя здоровымъ, если не считать мутн. мочи. 1/x 1908 г. поступилъ въ клинику проф. С. П. Ѳедорова При изслѣд. прав. почка увелич. и болѣзнен. при ощупыв. Моча—уд. в. 1,013; кисл. реакц., мутн.; на днѣ осадокъ толщ. въ ногт.-пальца; бѣлка—0,5%; подъ микроск.— все п. эр. покрыто гнойн. тѣльц., очень немного эпител. и гіалин. цилиндровъ, лоханочн. и пузырн. эпит.; туберкулезн. палочекъ и гонококковъ не найдено.

Рентгенографія прав. почки, мочеточн. и пузыря отрицательная. Цистоскопія ничего особен. не обнаружила: у отверстія прав. мочеточн. бѣлов. налетъ. При массированіи прав. почки изъ отверстія мочеточн. отдѣляется струйка жидкости бѣл. цв. Надъ нимъ виденъ рубецъ отъ прежн. операціи. При катетеризаціи мочеточн. съ правой стороны катетръ входитъ не болѣе какъ на 1 с., въ лѣвый—свободно. Нефректомія очень трудная, вслѣдствіе склерознаго паранефрита и перируретерита. Мочеточн. оказался значит. расширен. При ретроградномъ бужированіи не прошелъ даже самый тонкій бужъ, встрѣтившій препятствіе недалеко отъ пузыря. отверстія мочеточн., надо думать, отъ закупор. камня. Удален. прав. почка нѣск. увелич.; лоханка и чашечки значит. растянуты и наполнены гноемъ, паренхимы сохранился только тонкій слой. 12/I 1909 г. больной выписался съ совершенно зарубцевавш. раной; въ мочѣ очень небольш. кол. гнойн. тѣл.; болей никакихъ нѣтъ. Больной уѣхалъ служить въ г. Очаковъ, гдѣ моча снова стала мутн. Въ февралѣ 1910 г. внезапно приступъ сильн. болей въ поясницѣ, продолжавш. полторы нед.

и закончивш. выхожд. съ мочей 3 камней, велич. каждый съ горошину; въ мочѣ примѣсь крови. Рентгенографія: тѣнь отъ камня въ лѣвой почкѣ.

St. rg. Средняго роста, удовлетворит. питанія. Лѣвая почка не прощуп. Въ мочѣ много гноя и слизи; уд. в. 1,009; слѣды бѣлка; масса гнойн. тѣл.; цилиндровъ нѣтъ. Рентгенографія: тѣнь отъ камня въ области лоханки.

12/xi 1910 г. подъ гедоналовымъ внутривеннымъ наркозомъ операція (проф. С. П. Ѳедоровъ). Почка нѣск. увелич. гидронефротична. Обнажена задн. поверхость лоханки, безъ вывихиванія почки въ рану, и безъ отдѣленія жиров. капсулы спереди; задняя продольная піэлолитомія in situ; удаленъ изъ лоханки очень рыхлый камень, велич. съ грѣцкій орѣхъ, и много мелкихъ осколковъ; въ одной изъ чашечекъ (чашечки всѣ сильно расширены) обнаруженъ камень, кот. не удалось удалить черезъ лоханку; надъ камнемъ сдѣланъ небольшой разрѣзъ почечной паренхимы, камень извлеченъ, разрѣзъ зашитъ кэтгутомъ. Въ лоханку вставленъ дренажъ. Швы на рану покровоть, тампоны къ почкѣ, повязка.

Послѣоперац. періодъ безъ ослож. Дренажъ изъ лоханки удаленъ на 15 день, моча болѣе не выдѣлялась въ рану. Временами выдѣлялось много песку съ мочей. 6/xn рана окончат. зажила. 12/xn промыта лоханка раств. борн. к-ты и лизиса (1:1000). 18/xn боли въ лѣв. пахов. области съ повыш. t° до 39°. На слѣдующ. день, при попыткѣ ввести въ лѣв. мочеточн. катетръ, изъ отверстія мочеточн. вылилось нѣкот. кол. мутн. мочи. Катетръ удалось ввести только на 5 ст., дальше не шелъ и сгибался. 20/xn съ мочей выдѣлилась больш., длин. до 4 с. и толщ. до 0,5 пробка изъ слизи. Послѣ этого t° упала, моча стала мутнѣе. Ежедневно промыв. пузыря борн. вод. 22/xn моча чище, вышло нѣск. камешковъ велич. съ 0,5 горошины каждый. 24/xn катетръ не идетъ въ мочеточн. далѣе 5-6 ст., при этомъ внезапно показался изъ отверстія мочеточ. гной струйкой. 2—12/i 1911 г. Попытка провести катетръ въ лоханку не удалась, t° по веч. до 39,7;

боли въ лѣв. половинѣ пузыря. Ежедн. промыв. пузыря борн. кисл. и альбаргиномъ (1:2000). 13/I выписался изъ клиники для амбулаторнаго леченія, t° норм., камней не отходило. 22/I Рентгенографія: слѣва въ области тазов. части мочеточн—тѣнь не болѣе 3 м.м. въ діаметрѣ отъ камня. Послѣ нѣск. впрыскиваній тепл. глицерина черезъ мочеточник. катетръ, кот. входилъ на 6 с. 5/II 1911 г. отошелъ съ мочей камень, велич. съ крупн. кедров. орѣхъ.

Анализъ камней, удаленныхъ при операціи. Общій вѣсъ камней—8,0 грм. I. Крупный, неправильн. формы (размѣры: 3×2×1, 5 ст.), шерохов., рыхл., бѣл. камень и множество обломковъ такого-же вида; на распилѣ очень слабо выражена слоистость; камень состоитъ изъ фосфатовъ, небольш. кол. углекисл. солей и триппльфосфатовъ и оксалатовъ и, въ особенности въ поверхности. слояхъ, заключаетъ въ своей массѣ немного уратовъ. II. Около десяти мелкихъ конкрементовъ. Камешки формы диска (похожи по формѣ на гальки) бѣл. матов. полупросвѣчивающіе; наибольш. размѣръ ихъ—0,7 ст. Химич. составъ этихъ мелк. камней: фосфаты, углекисл. известь и слѣды оксалатовъ. Камень, выдѣлившійся съ мочей изъ лѣв. мочеточн.—неправильно продолгов. формы въ видѣ кедров. крупн. орѣха. Вѣсъ—0,6 грм. Поверхность шерохов., бѣл. цв.

Въ серединѣ февраля больной письмомъ сообщилъ слѣдующее: „6 февраля 1911 г. были колики въ лѣвой почечной области, сопровождавшіяся закупоркой мочеточника отъ 9 ч. в. до 3 ч. н. Колики небывало болѣзненныя. Все это время я пробовалъ мочиться, но изъ пузыря выходила капелька, двѣ. Между тѣмъ въ почечной области (подъ ребрами спереди), я ясно нащупывалъ опухоль. Въ 3 ч. н. колики мгновенно прекратились, и я ясно ощутилъ паденіе камня изъ мочеточника въ пузырь. Дня три послѣ этого лихорадилъ. Въ тотъ моментъ, когда прекратились боли, я почувствовалъ присутствіе въ пузырѣ камня, захотѣлъ помочиться и выдѣлилъ много мутной мочи. Затѣмъ моча стала чище. На слѣд. день днемъ съ мочей выскочило 3 камня: одинъ съ горошину, другой нѣск. больше и третій продолгов., длин. 1,5 ст., шир. 0,8 ст. На слѣд. день я уѣхалъ изъ Петербурга въ Либаву. Сейчасъ я чувствую себя отлично.

Показанія къ нефролитотоміи. Нефролитотомія показана прежде всего при чисто паренхимныхъ камняхъ, затѣмъ въ тѣхъ случаяхъ лоханочныхъ камней, гдѣ, какъ я уже упоминалъ, въ силу чисто анатомическихъ условій, нельзя сдѣлать пізлотомію, при камняхъ со значительными развѣтвленіями, идущими далеко въ паренхиму почки, въ позднихъ періодахъ ануріи и, наконецъ, при гидро-и піонефрозахъ, когда нельзя сдѣлать нефректоміи, или вслѣдствіе заболѣванія другой почки, или, когда не увѣрены въ здоровомъ ея состояніи.

Для иллюстраціи приведу слѣдующій случай.

НАБЛЮДЕНІЕ 57.

Pyonephrosis calculosa et paranephritis purulenta dextra. Nephrolithotomia.

Выздоровленіе.

Н. Стен-овъ, 53 лѣтъ, конторщикъ, поступилъ во французскую больницу, 27/VII 1909 г., по поводу высокой t°, боли въ области правой почки, мутной мочи, сильной слабости, отсутствія аппетита.

Въ ближайшемъ родствѣ—чахотка, сифилисъ; чаще смерть отъ удара. На 12-13 г. по временамъ схватки острыхъ болей въ прав. боку безъ лихорадки продолжались 2-3 дня, наступали чаще всего послѣ тяжел. или обильн. пищи. Измѣненія со стороны мочи не замѣчалось. Такіе припадки случались 2-3 раза въ годъ и чаще, прекратились къ 18-20 г. Крови въ мочѣ ни разу не отмѣчалось. Страдаетъ запорами съ 15 л. Въ 1907 г. распознанъ камень мочев. пузыря, размѣромъ въ 3-хъ коп. монету, удаленъ черезъ sectio alta. Свищъ отъ операціи, то открываясь, то закрываясь, заживалъ въ теченіе года. 25/VI 1909 г. при полномъ здоровьи, послѣ обѣда сильн. боли въ прав. подреберьи, острыя, но не коликообразныя, t° до 40°, гнойн. моча. Пролежалъ 2 нед., затѣмъ, при

все еще державшейся t°, ходилъ на службу и перемогался до послѣдн. возможн., т.-е. когда окончат. слегъ въ постель.

St. pr. Выше средняго роста, правильн. сложенія, слегка понижен. питанія кожа, блѣдноват., сухая, языкъ обложенъ, суховат. Границы легкихъ не увеличч. Кашель съ гнойн. мокротой. Спереди слышны разсѣян., сухіе, крупнопузырч. хрипы. T° 39°. Пульсъ 110. Границы и тоны сердца норм. Область прав. подреберья выпучена, верхн. граница печени норм., нижн. не доходитъ на палецъ до реберн. края. Надъ выпячиваніемъ притупленіе спереди, кот., по направленію къ поясницѣ, переходитъ въ абсолютную тупость. Въ области прав. почки прощупыв. опухоль, занимающая правое подреберье; нижн. граница опухоли на палецъ ниже пупка, внутрен.—до середины m. recti abdomn. dextri. Опухоль гладкая, съ довольно рѣзкой границей, сильно болѣзненна при давленіи, приблизит. круги. формы. Ощупыв. лѣв. почки не чувствительно. Желтухи нѣтъ и ни разу въ жизни не было. Colon ascendens проходитъ впереди опухоли. Мочеиспуск. не учащено. Послѣ надавливанія на опухоль, помочился около 0,5 стакана чистымъ зеленов.-сѣрымъ гноемъ. 28/VIII. Моча кисл. реакц. Уд. в.—1.022; бѣлокъ—0,5%; громадн. кол. гнойн. тѣл., главнымъ образомъ въ кучкахъ; куб. эпит. и эпит. мочев. пузыря. Цилиндровъ нѣтъ. Въ мазкахъ изъ гноя, выдавливаемаго изъ опухоли черезъ мочеточн., опредѣляется длинный стрептококкъ.

29/VIII. Подъ хлороформ. операція (Ф. Е. **Крессонъ**). Косой поясничн. разрѣзъ на палецъ книзу отъ 12 ребра внизъ и кнутри, не доходя пальца на 2 до наружн. края прав. прямой мышцы. Выдѣленіе почки изъ-за крѣпкихъ спаекъ не удается тупымъ путемъ. При попыткѣ зайти за опухоль, сзади вскрывается паранефритич. абсцессъ, соединяющійся съ прободенной задн. стѣнкой, сильно растянутой и спаянной съ окружающими частями лоханки, въ кот. прощупыв. больш. камень, выдающ. однимъ изъ отростковъ изъ перфораціон. отверстія лоханки. Въ виду невозможн. освободить почку, она разрѣзана по выпуклому краю. Полость гноянка и лоханки вычищена отъ гноя. Заложены марлев. тампоны. Часть наружн. раны закрыта швами.

Послѣоперац. періодъ протекалъ безъ особыхъ осложн. 15/IX. Повязка перестала промокать мочей. Рана почки закрылась. Рана брюшн. стѣнки быстро заживаетъ. 24/IX. Выписался для амбулаторн. леченія. Анализъ камня: вѣсъ—91 грм. въ главн. своей массѣ сост. изъ фосфорно-кисл. кальція. Больн. показывался въ концѣ января 1910 г. Рубецъ плотн., втянут. Прав. почка проц. съ трудомъ, небольненн. Анал. мочи: реакц.—слабокисл., уд. в.—1.014, сыворот. альбуминъ—0,3%. Лейкоц.—на все пол. зр. м.; много слизи, эпит. мочевыв. пут. въ небольш. кол. Больн. значит. поправ., прибылъ въ вѣсѣ. 2/II 1911 г. Показывался, чувствуетъ себя здоровымъ. Анализъ мочи: 600 к. с., кислой реакц., уд. в. 1,014, бѣлокъ—0,08%; немного лейкоц.; един. клѣтки плоск. эпит. и слиз. нити.

Разрѣзъ почечной паренхимы. При нефролитотоміи чаще всего пользуются, такъ называемымъ, секціоннымъ разрѣзомъ. Zondek предложилъ дѣлать нефротомію въ плоскости естественной дѣлимости сосудовъ, которую въ средней трети легче всего найти, разрѣзая почечную паренхиму параллельно и отступя на $^1/_2$—$^3/_4$ сант. кзади отъ линіи секціоннаго разрѣза, идя при этомъ нѣсколько косо къ срединѣ на лоханку. По его мнѣнію, такимъ разрѣзомъ легко открыть лоханку и въ тѣхъ случаяхъ, гдѣ она мала, и больше шансовъ—не поранить большого сосуда, слѣдовательно,—избѣжать кровотеченія и не нарушить питанія соотвѣтствующаго участка почки.

Marwedel, послѣ сильнаго кровотеченія изъ почки на 7-ой день послѣ нефролитотоміи по Zondek'у предложилъ поперечный разрѣзъ почки, опираясь на опыты Langemak'a и Hermann'a и на 5 случаевъ примѣненія его у больныхъ.

Однако, какъ показываетъ наше наблюденіе, и разрѣзъ Marwedel'я не гарантируетъ отъ, угрожающаго жизни, кровотеченія, изъ-за котораго приходится дѣлать немедленно нефректомію.

НАБЛЮДЕНІЕ 58.

Nephrolithiasis bilateralis. Nephrolithotomia dextra по Marwedel'ю, nephrorrhagia, nephrectomia.

Выздоровленіе.

П. Росл—ва 37 л., уроженка г. Риги, поступила въ С.-Пет. частн. Гинекол. Институтъ 22/v 1909 г. съ жалобой на періодически повторяющіяся боли въ правой поясничной области.

Туберкулеза въ семьѣ не было. Мать страдала какой-то болѣзнью почекъ. Въ дѣтствѣ не помнитъ никакихъ болѣзней, росла здоров. ребенкомъ. Регулы—12 л.; установились не сразу; болѣзненны, неправильны. Замужъ вышла 21 г. Первая беремен. окончилась выкидышемъ на 3 мѣс., по словамъ больной, отъ большихъ дозъ хинина. 2-я черезъ 4 г., тоже абортомъ на 3 мѣс. Лѣтъ 10 т. н. суставн. ревматизмъ, лечилась въ Пятигорскѣ. Настоящ. болѣзнь началась болью въ прав. подложечной поясницы 4 г. т. н.; анализъ мочи показалъ присутствіе краснов. песку. 3 лѣта подрядъ ѣздила въ Ессентуки. Леченіе водами приносило значит. облегченіе. Въ маѣ 1908 г. внутри-брюшинное кровотеченіе, вслѣдствіе внѣматочной беремен.; лѣто и осень провела въ постели. Въ іюнѣ сильн. боли въ мочев. пузырѣ и частые, черезъ каждыя 5 мин. позывы къ мочеиспуск. Лечили промыв. пузыря борн. вод. и внутрь urotropin; улучшенія не было. Въ октябрѣ 1908 г. чрезвыч. сильн. боли въ области прав. почки и по ходу всего прав. мочеточн.; t° доходила до 40°; рвота цѣлую нед., сильн. голови. боль. 12/xi поступила въ Общину Христа Спасителя; при цистоскопіи: камень, велич. съ маленьк. горошину, который удаленъ черезъ уретру и 23/xii больная выписалась домой; до 14/i 1909 лежала въ постели. Въ концѣ января вышелъ съ мочей камень, велич. съ лимонную косточку; нѣск. дней до этого t° повыш. до 39°, были сильн. боли въ области прав. почки и по ходу прав. мочеточн. Въ серединѣ марта вышелъ съ мочей еще камень, нѣск. больше по величинѣ предыдущаго. 24/iv чрезвыч. сильн. боли въ прав. почкѣ, рвота и t° до 40°. 10/v съ мочей отошелъ камень фосфатъ продолгов. формы, длин.—1,7 с., шир.—0,5 с. Рентгенографія: справа въ области лоханки 2 тѣни: одна, велич. съ двугривенный, другая, рядомъ, велич. съ серебряный пятачекъ (рис. 56). Слѣва—отрицательно.

St. p.r. Высокаго роста, правильнаго тѣлослож., хорошаго питанія. Легкія норм. На аортѣ—акцентъ на 2-мъ тонѣ; нерѣзкій шумъ у верхушки со 2-мъ временемъ. Довольно значит. отложеніе жира въ толщѣ брюшной стѣнки. Печень и селезенка не увелич. Прав. почка немного опущена, подвижна, прощуп., но не ясно, вслѣдствіе толщины брюшной стѣнки, болѣзненна, особенно въ области лоханки. Лѣв. почка не прощуп.; область ея не болѣзненна. Животъ слегка вздутъ; болѣзненность въ лѣв. подвздошн. области отъ опухоли, оставшейся послѣ внѣматочн. беремен. Мочится днемъ разъ 10—9, ночью каждый часъ. Спитъ тревожно и мало. Заразъ выпускаетъ не больше 1/2 стакана мочи. Боли въ области пузыря и прав. почки. 22/v вышелъ камень фосфатъ, велич. съ больш. горошину. Катетеризація обоихъ мочеточн. подъ кокаиномъ.

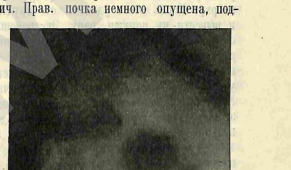

Рис. 56.
3/4 натур. велич.

Моча изъ правой почки.		*Моча изъ лѣвой почки.*	
Количество	25 к. с.	Количество	14 к. с.
Цвѣтъ	янтарно-желт. съ кровянист. оттѣнкомъ.	Цвѣтъ	янтарно-желтый
Уд. вѣсъ	1.012	Уд. вѣсъ	1.020
Реакція	кислая	Реакція	кислая
Бѣлокъ	0,75‰	Бѣлокъ	0,3‰
Гемоглобинъ	слѣды	Гемоглобинъ	нѣтъ
Эпителій: плоск.	въ небольш. кол.	Эпителій: плоск.	въ небольш. кол.
Красн. кров. тѣл.	довольно значит. кол. необезцвѣт.	Красн. кров. тѣл.	встрѣч. нарѣдка необезцв.
Лейкоц.	небольш. кол.	Лейкоц.	встрѣч. нарѣдка
Гіалиновые цилиндры	встрѣч. нарѣдка: 5—6 на микр. преп.	Гіалиновые цилиндры	встрѣч. нарѣдка: 3—4 на микр. преп.

24/v. Подъ эфиромъ операція (проф. С. П. Ѳедоровъ). Обычнымъ косымъ поясничнымъ разрѣзомъ, длин. около 20 с. обнажили правую почку. Жиров. капсула сращена довольно плотно съ фиброзн. капсулой почки, т. ч. при отдѣл. тупымъ путемъ во многихъ мѣстахъ фиброзн. капсула надорвана. Т. к. почка не вывихивалась въ рану, то рана расширена, сдѣланъ дополнит. разрѣзъ изъ задн. угла раны кверху. Послѣ этого удалось съ трудомъ вывихнуть почку и вывести въ наружн. рану. Экстраренальная часть лоханки очень мала; получается впечатлѣніе, что мочеточникъ отходитъ прямо отъ почечной паренхимы. При тщательн. ощуп. почки и очень маленькой наружной части лоханки камней не удалось прощуп.; сдѣланъ по серединѣ почки поперечный разрѣзъ Marwedel'я, сосуды сжимались рукою помощника. Черезъ этотъ разрѣзъ удалены 2 камня: одинъ большій, неправильно круглой формы, разм.: 2,2×1,8×1 ст.; другой,— 1,3×1×0,5 ст. Изъ разрѣза почечн. паренхимы появилось сильн. кровотеченіе. Наложено 5 кетгут. глубок., проникающ. до слизистой лоханки, швовъ. Швы при затягиваніи прорѣзали почечн. паренхиму, и кровотеченіе не только не останавливалось, но даже значит. усиливалось. Въ виду этого рѣшено почку экстирпировать. На hilus наложенъ клеммъ проф. С. П. Ѳедорова, и почка отсѣчена. Въ культѣ перевязанъ отдѣльно кажд. сосудъ, всѣ сосуды en masse перевязаны общей лигатурой изъ кетгута, клеммъ снятъ, кровотеченія нѣтъ. Мочеточн. выдѣленъ, при зондированіи проходимъ на всемъ протяженіи. Въ рану вставлены тампоны изъ асептич. марли; частичн. швъ; повязка.

Удаленная правая почка нѣск. увелич., нерѣзко дольчата; размѣры—почки 12,5×6,5×3 ст. При секціон. разрѣзѣ, на видъ почка норм., лоханка большая, и вся внутри почки, окутана паренхимой.

Анализъ камней: вѣсъ—4,0; состоитъ изъ фосфорнокисл. и углекисл. кальція съ примѣсью небольш. кол. фосфорномагніевокислаго аммонія. Магнезіи и незначит. кол. мочев. к-ты и мочекисл. натра.

Въ теченіе нед. посл. операціи t^0 повыш. до 38,5, вслѣдствіе нагноенія въ подкожной клѣтчаткѣ; швы сняты, и рана

до мышцъ раскрыта. Затѣмъ t^0 все время нор. Рана быстро стала выполняться грануляціями. Кол. мочи колебалось въ предѣлахъ отъ 800 до 2250 к. с. 21/vi утромъ сильн. колики въ области лѣвой почки, и черезъ нѣсколько час. съ мочей отошли 2 камешка фосфата, велич. съ перечное зерно, веч. отошло еще 2 камешка такой же велич. 24/vi снова сильн. колики въ области лѣвой почки, продолж. нѣск. час. и къ вечеру отошелъ маленьк. камень фосфатъ. 1/vii въ 4 ч. ут. снова колики и черезъ нѣск. час. опять съ мочей отошли 2 камешка. 3/vii послѣ колики отошелъ еще камешекъ. При гинекологическ. изслѣд. опухоль, образовавшаяся вслѣдствіе внѣматочной беремен., стала нѣск. менѣе, представ. изъ себя растянут. жидкостью трубу, подъ ней ясно прощуп. въ видѣ толст. шнура болѣзнен. мочеточн. 4/vii, больная выписалась для леченія амбулаторно промыв. пузыря. Рана зарубцевалась.

Въ началѣ августа кровавая моча и колики въ области почки съ послѣдующимъ выхожденіемъ съ мочей камешковъ-фосфатовъ, велич. съ маленьк. горошину. Въ виду этого больная снова принята въ С.-Пет-скій Гинекол. Институтъ. 17/viii. Цистоскопія: вмѣстимость пуз. 100 гр. Слизистая сѣров. цв., сосуды расш., сфинктеръ отеченъ, отверстіе лѣв. мочеточн. гиперемировано, періодически сокращ. и выбрасываетъ струю мочи. Подъ кожу впрыск. флоридзинъ 0,01. Въ лоханку введенъ кат. № 7. Въ теченіе 15 мин. получ. 7 к. с. мочи, уд. в.—1.010; реакція—слабо-кис.; бѣлокъ—0,3%; сахаръ—0,54%; крас. кров. тѣл.—не найдены; лейкоциты—встрѣч. изрѣдк. Промыв. лохи. бор. вод. и впрыск. въ нее 15 гр. теплаго глицр. Вечеромъ колики, длившіяся нѣск. час., а на слѣд. день—отошелъ съ мочей камень-фосфатъ, вел. съ мал. горошину. Больная пролежала въ Институтѣ до 21/ix. За это время 6 приступовъ поч. колицъ, длившихся по нѣск. час., сопровождавшихся выхожд. съ мочей камешковъ-фосфатовъ, вел. отъ больш. до мал. горошины. Сдѣлано еще 9 промывъ. лоханки (Д. П. Кузнецкій) растворомъ лизиса 1:500 съ послѣдов. введеніемъ въ лоханку тепл. глиц. Несмотря на леченіе, болѣзн. явлн. со стор. пуз., (част. позывы и боли при концѣ мочеисп.) остались въ

прежней силѣ. На консультаціи съ д-ромъ Л. Л. Окинчицемъ выяснено, что всѣ эти разстройства со стороны пуз., въ знач. степени, зависятъ отъ механич. причинъ, а именно отъ сращенія пуз. съ опух., образов. какъ результатъ внѣматочн. беременности.

20/XI 1909 г. Подъ эфирн. нарк. — чревосѣченіе. (Л. Л. Окинчицъ). Опухоль велич. съ кулакъ, представл. лѣв. фаллоп. трубу, растянутую старой организовавшейся кровью, плотно сращена съ мочев. пуз. Сращенія раздѣлены, и опухоль удалена. Операцію больная перенесла хорошо, на 10-й день сняты швы, первое натяженіе. На 4 день появились колики въ почкѣ, частыя болѣзн. мочеисп., моча стала мутной. Промыв. моч. пуз. борн. вод. и раств. антипирина (5%). Черезъ 2 нед. послѣ операціи приступили къ промыв. лоханки раств. ляписа (Д. П. Кузнецкій) возрастающей крѣпости (1:500—2%). Промыв. черезъ 3-4 дня; при этомъ обнаружено, что лоханка растянута, вмѣстимость ея 30 к. с. Въ серединѣ декабря выписалась домой, знач. поправившись; почеч. колики и частыя болѣзн. мочеисп. совершенно прекратились.

Въ январѣ 1910 г. сдѣлано еще 2 промыв. лоханки. Въ теченіе слѣд. 4 нед., чувствовала себя хорошо, знач. пополнѣла, никакихъ разстройствъ со стороны пузыря и почки не было, мочилась днемъ разъ 5 и ночью 1-2 раза. 9/п обратилась съ жалобой на колики въ почкѣ и частыя болѣзн. мочеиспуск. При цистоскопіи пузырь совершенно норм., вмѣстимость его 300 к. с., отверстіе мочеточн. круглой формы, совершенно норм., періодически сокращается, съ силой выбрасывая струю мочи. Въ лоханку введенъ катетръ № 7, черезъ него струйкой выбѣжало 35 к. с. свѣтл. прозрачн. мочи. Лоханка промыта борн. вод.; въ нее введено и оставлено 35 к. с. раств. ляписа (1%). Вскорѣ опять появились боли въ области почки въ видѣ коликъ, частые позывы на мочеиспуск. Лоханка и пузырь промыты борн. вод.; въ лоханку впрыснуть раств. ляписа (1:1000) 30 к. с. До апрѣля чувствовала себя сносно, боли въ области почки изрѣдка, тупыя и не долго. Затѣмъ снова боли въ видѣ колики и частые позывы на мочеиспуск. 3 промыв.

лоханки горн. водой и ляписомъ (1%). Точно установлено что лоханка вмѣщаетъ 60 к. с. жидкости, послѣ промыв. ляписомъ (1%) вмѣстимость ея уменьшилась до 30 к. с.; больная стала чувствовать себя значит. лучше, боли почти прекратились. Въ началѣ мая снова колики въ области почки и по тракту мочеточ. Сдѣлано 3 промыв. лоханки борн. вод. и ляпис. (1%); послѣ этого лоханка уменьшилась въ объемѣ до 30 к. с.

Въ началѣ октября появились частыя и болѣзнен. мочеиспусканія и боли ноющія, а по временамъ коликообразныя, въ области почки. Анализъ мочи (19/х 1910 г.), полученной катетромъ изъ пузыря: кол.—50 к. с.; уд. в.—1.017; реакц. кислая; бѣл. — 0,27‰; эпит. почечн.—до 20 въ преп. и групп. по 2-3 экземпл.; эпит. мочев. п.—до 10 въ препар.; бѣл. тѣл.—3-5 въ п. зр. м.; красн. кров. тѣл.—1-2 не въ кажд. п. зр. м. При цистоскопіи найдено: гиперемія и отечность сфинктера пузыря; слизистая пузыря слегка гиперемирована; вмѣстим. пузыря около 150 к. с.; отверстіе мочеточн. норм., отлично періодически сокращается и выдѣляетъ струйку мочи. Назначены теплыя ванны, уротропинъ и сдѣлано нѣск. промыв. пузыря борн. вод. съ прижиганіемъ послѣдовательно шейки раствор. ляписа (2%). Послѣ 2 нед. леченія получилось значит. улучш., боли стихли, мочеиспуск. рѣже и почти безболѣзненны. Въ настоящее время здорова.

Kümmell утверждаетъ, что по инъекціоннымъ препаратамъ, сдѣланнымъ въ его лабораторіи, съ которыхъ приготовлены были стереоскопическіе рентгеновскіе снимки, сосуды обѣихъ половинъ почки одинаково часто соединяются, какъ на серединѣ, такъ и у задняго края ея выпуклости.

Кровотеченіе при нефротоміи. Такимъ образомъ, какимъ-бы разрѣзомъ ни пользовались при нефролитотоміи, всегда рискуютъ получить непосредственное или послѣдовательное кровотеченіе, которое иногда можетъ вести къ летальному исходу, какъ это наблюдалось въ 5-ти случаяхъ Israel'я.

Кровотеченіе можетъ наступить черезъ 1-3 недѣли послѣ операціи, совершенно внезапно и съ большой силой. Makkas приводитъ статистику 10 случаевъ послѣдовательнаго кровотеченія. Изъ нихъ въ 3-хъ—кровотеченіе наступило на 8-ой день послѣ операціи, въ 2-хъ—на 7-ой, въ 1-мъ—на 9-ый и въ 4-хъ—день не указанъ; смерть наступила въ 2-хъ случаяхъ—безъ всякаго вторичнаго вмѣшательства; въ 1-мъ—послѣ вторичной нефректоміи; въ остальныхъ получилось выздоровленіе; изъ нихъ — въ 2-хъ послѣ тампонады, въ 1-мъ—послѣ обкалыванія одной кровоточившей артеріи, въ остальныхъ—послѣ вторичной нефректоміи. Neuhäuser упоминаетъ о 16-ти случаяхъ Israel'я съ послѣдовательнымъ кровотеченіемъ послѣ нефролитотоміи, причемъ вторичная тампонада дала лучшіе результаты, такъ какъ изъ 10-ти тампонированныхъ больныхъ умерло 2, а изъ 6-ти вторично нефректомированныхъ—3.

Поэтому Neuhäuser совѣтуетъ при позднихъ, угрожающихъ жизни, кровотеченіяхъ, какъ правило, дѣлать тампонаду почки. Часто бываетъ трудно поставить показаніе—надо ли ждать, или дѣлать тампонаду,—тѣмъ болѣе, что послѣдняя не безразличное вмѣшательство. Во всякомъ случаѣ не надо медлить до тѣхъ поръ, пока больной сильно ослабѣетъ. Въ виду того, что женщины, вообще, болѣе выносливы къ кровотеченіямъ, чѣмъ мужчины, Neuhäuser считаетъ возможнымъ у первыхъ поступать болѣе выжидательно.

При вторичной тампонадѣ онъ совѣтуетъ избѣгать наркоза. Послѣ снятія швовъ, края поясничнаго разрѣза раздвигаются тупыми крючками; почечные швы перерѣзаются, и обѣ половины почки раздѣляются тупо; подъ контролемъ введеннаго въ почку, пальца лоханку тампонируютъ асептической марлей. Такъ какъ при этомъ обыкновенно спѣшатъ, то возможно инфецировать рану, вслѣдствіе недостаточной дезинфекціи рукъ; поэтому надо всегда имѣть наготовѣ стерильныя резиновыя перчатки.

Что касается причинъ этихъ кровотеченій, то Neuhäuser указываетъ нѣсколько. Въ одномъ ряду случаевъ—причиной бываютъ общія конституціональныя аномаліи, напримѣръ, гемофилія; въ другихъ—артеріосклерозъ, или сифилитическія измѣненія сосудовъ; для нѣкоторыхъ случаевъ—Neuhäuser допускаетъ слѣдующее объясненіе: если кровяной сверстокъ временно закупориваетъ мочеточникъ, то моча, скопляясь въ лоханкѣ, распираетъ почку, и тогда, спаявшіяся было раневыя поверхности, особенно, когда кэтгутъ разсосется, расходятся и начинаютъ кровоточить.

Но въ нѣкоторыхъ случаяхъ—причина кровотеченія остается неясной и, въ настоящее время, мы еще не въ состояніи ее объяснить. Величина разрѣза почечной паренхимы не оказываетъ особеннаго вліянія, такъ какъ и послѣ маленькихъ разрѣзовъ тоже часто бываютъ сильныя кровотеченія, какъ это наблюдалось въ случаяхъ Israel'я и въ слѣдующемъ наблюденіи.

НАБЛЮДЕНІЕ 59.

Hydro-pyonephrosis calculosa sinistra. Nephrolithotomia, nephrorrhagia, nephrectomia.

Выздоровленіе.

А. Тим—въ, 28 л., крестьянинъ, уроженецъ Псковской губ., поступилъ въ клинику проф. С. П. Федорова съ жалобой на боли въ лѣвой поясничной области и учащенные позывы на мочеиспусканіе.

На бугорчатку, сифилисъ или значит. алкоголизмъ въ семьѣ указаній нѣтъ. До 17 л. жилъ въ деревнѣ. Въ 1893 г. брюшной тифъ. Съ середины 1903 г., служилъ на пороховомъ заводѣ, исполнялъ тяжелый трудъ млатобойца; съ 1904 г. тяжел. физич. работой заниматься не можетъ и состоитъ сор-

тировщикомъ пороха. Въ декабрѣ 1903 г. при подъемѣ больш. тяжести впервые почувствовалъ сильн. боль въ лѣв. поясничн. области. Острота боли скоро исчезла, но совсѣмъ боль не проходитъ и до настоящ. времени. Боль въ лѣв. поясничн. области постоян. ноющ., отдающая вверхъ въ лѣв. подреберье и внизъ по тракту мочеточн. Временами по нѣск. разъ въ день при незначит. напряженіи, напр., при подниианіи тяжести, рѣзкомъ поворотѣ, сотрясеніи, кашлѣ, даже глубок. вздохѣ—боли дѣлаются очень сильн. острыми; такой приступъ держится минутъ 5 и успокаив., если больной согнется, и нажметъ кулакомъ на поясничн. область спереди. Иногда приступъ сильн. болей держится болѣе долг. время, до сутокъ. На здоров. прав. сторонѣ больной лежать не можетъ, т. к. при этомъ боли усиливаются. Нед. т. н. появились учащен. позывы на мочеиспуск. Въ началѣ 1904 г. 2 мѣс. лежалъ въ Николаевскомъ воен. госпиталѣ; былъ продолжит. приступъ сильн. болей въ почечн. области со рвотой. Лечился тепл. ваннами и внутрен. средствами.

St. p.: Средняго роста, плох. питанія, грудь развита слабо. Окраска кожи лица ціанотична. Подъ правой ключицей жестк. дыханіе, выдоха нѣтъ; немного сухихъ хриповъ, разсѣянн. въ обоихъ легкихъ. Границы сердца норм. тоны чисты. Печень и селезенка нормальны. Почки не прощупыв.

При надавливаніи на лѣв. почечн. область появляется боль, отдающая вверхъ, къ подреберью, внизъ—по тракту мочеточн., кзади и слабѣе—къ пупку. Мочится разъ 15 днемъ и 3-4 раза ночью. До мочеиспуск. появ. боли въ лѣв. поясничн. области, кот. успокаив. сейчасъ же послѣ мочеиспусканія. При цистоскопіи пузырь норм. Рентгенографія: ясное затемнѣніе въ лѣв. почеч. области неправильной вѣтвистой формы; справа—отрицательно. Катетеризація одновременно обоихъ мочеточниковъ., флоридзинъ—0,01.

Моча изъ правой почки:

Кол.	36 к. с.
Реакція	слабо-кисл.
Уд. в.	1.023
Бѣлокъ	нѣтъ
Кол. сахара	1,24%
Точка замерзанія мочи	-1.54°

Моча изъ лѣвой почки:

Кол.	62 к. с.
Реакція	слабо-кисл.
Уд. в.	1.012.
Бѣлокъ	есть
Кол. сахара	0,86%
Точка замерзанія мочи	—0,96°

Микроскопическое изслѣдованіе.

Гной	нѣтъ	Гной	есть
Кровь	нѣтъ	Кровь	немного
Эпителій	нѣтъ	Эпителій	есть
Цилиндры	нѣтъ	Цилиндры	нѣтъ
Соли	есть	Соли	есть

27/1 подъ эфирнымъ наркозомъ—операція (проф. В. А. Оппель). Обычный поясничный косой разрѣзъ. Жировая капсула мѣстами спаяна съ capsula prorpia. Послѣ выдѣленія почки разрѣзъ длин. въ 2, 5 ст. по выпукл. ея краю. Изъ лоханки удаленъ больш. камень въ видѣ больш. отдѣльныхъ кусковъ. Сдѣлана попытка вшить почку въ рану и затампонировать, но кровотеченіе, несмотря на тугую тампонаду, не останавливалось. Поэтому, послѣ предвариг. перевязки hilus'a, почка удалена. Культя обшита и концы лигатуръ выведены наружу; 2 тампона изъ асептич. марли, частичный швъ.

Первыя 3 нед.-послѣ операц. теченіе безъ особыхъ осложн., t^0 все время норм., мочи за сутки 2000—2500 к. с. На 4 нед. t^0 стала повыш., лигатуры не отходили. 28/п подъ наркозомъ лигатуры удалены, послѣ чего t^0 нормал. 10/IV рана совершенно закрылась; выписался. Въ мартѣ 1908 г. показывался—вполнѣ здоровъ.

Удаленная почка увеличена, гидронефротична.

Анализъ камней: камни бѣл., слегка желтов. цв. слоистаго сложенія; 2 камня сѣро-желтов. цв., скорлупа ихъ окружаетъ почти черное ядро. Общій вѣсъ—16,45 грм. Составъ бѣл. камней: углекисл. и фосфорно-кисл. известь и магнезія, фосфорно-кисл. желѣзо, мочекисл. натрій и сѣрнокисл. кальцій. Составъ чернаго ядра: мочев. к-та, ксантинъ, мочекисл. натрій и аммоній, пигментъ, углекисл. и фосфорно-кисл. известь, фосфорно-кисл. желѣзо.

Въ слѣдующемъ случаѣ сильное кровотеченіе наблюдалось при первой перевязкѣ послѣ извлеченія тампоновъ; больной погибъ на 7-ой день послѣ нефролитотоміи при явленіяхъ уреміи, повидимому отъ недостаточности другой почки.

НАБЛЮДЕНІЕ 60.

Pyonephrosis calculosa dextra. Nephrolithotomia.

Смерть.

К. Врат—кій, 53 л., генералъ, поступилъ въ клинику проф. С. П. Ѳедорова 8/XII 1905 г. съ жалобой на боли въ лѣвомъ боку.

Впервые почечн. колики съ повыш. t^0 въ 1887 г.; пролежалъ 10 дней въ постели. Остались тупыя боли въ поясницѣ, а въ мочѣ сталъ появляться песокъ. Лѣто 1888 г. въ Вишѣ; при сильн. болѣхъ вышелъ камень, величъ. въ горошину. Затѣмъ въ теченіе слѣд. лѣтъ, включительно до 1899 г., слѣва почечн. колики, иногда выходили камни, величъ. съ горошину. Лѣтомъ 1899 г. въ Абасъ-Туманѣ и Боржомѣ, сильн. припадокъ почечн. колика съ выхожд. маленьк. камней. Лѣтомъ 1900 г. снова сильн. боли въ области лѣвой почки, принудившія больного лежать въ постели. Осенью 1900 г. продѣлалъ курсъ леченія въ Висбаденѣ, выдѣлился камень. 1901 и 1902 гг. чувствовалъ себя сносно, хотя иногда бывали боли въ области лѣв. почки и мочеточн. Лѣто 1902 г. провелъ опять въ Висбаденѣ. Зимою 1902—1903 гг. чувствовалъ себя сносно. Иногда все же появлялись боли въ области лѣв. почки, вслѣдствіе чего приходилось лежать въ постели дня 2-5. Лѣтомъ былъ въ Wildungen'ѣ, а оттуда проѣхалъ въ Швейцарію. Осенью простудился въ вагонѣ, появились боли въ области обѣихъ почекъ, пришлось пролежать въ постели 2 мѣс. 1904 г. паразъ нижн. конечностей и мочев. пузыря. Лечился въ Пятигорскѣ; осень въ Ялтѣ. Врачи констатировали значит. увелич. прав. почки, но никакихъ болей со стороны почекъ не было; моча мутная, но временамъ съ значит. примѣсью крови. Весной 1905 г. боли въ обоихъ подреберьяхъ, не позволявшія двигаться и ѣхать. Лѣто провелъ въ Пятигорскѣ. Май и іюнь повышалась t^0, доходя до 39^0. Врачи нашли рѣзкое увелич. прав. почки и высказывали предположеніе, что лоханка наполнена и растянута гноемъ. Лѣв. почка не прощуп. Послѣ этого изслѣд. въ мочѣ вскорѣ появился

гной; вслѣдъ за обильн. выдѣл. гноя t^0 упала до нормы, и больной сталъ себя чувствовать значит. лучше, боли въ поясницѣ исчезли, прав. почка постепенно уменьшилась. Въ началѣ сентября вновь ухудшеніе, появился зудъ кожи и боли въ подреберьяхъ съ обѣихъ сторонъ. 20/X 1905 г. появились припадки урэміи, знобы и t^0 повысилась до 40^0. Больной оправился, но не вполнѣ, только къ 20/XI, а 8/XII поступилъ въ клинику. 4 г. т. н. перенесъ lues. Въ 18 л. трипперъ, длился 2 г., было воспаленіе мочев. пузыря. Мать умерла отъ чахотки въ преклон. возрастѣ; отецъ 78 л. отъ воспал. легкихъ.

St. pr. Выше средняго роста, худощав. На спинѣ и нижн. конечностяхъ сухая экзема. Сердце увелич. въ поперечн. размѣрѣ; 1-й тонъ у верхушки глухой, на 2-мъ тонѣ аорты—акцентъ; пульсъ правильн., напряжен., около 80. Въ легкихъ ничего особеннаго. Печень и селезенка на прощуп., не увелич. Животъ вздутъ. Прóстата увелич., безболѣзненна. Прав. почка увелич., легко прощуп., слегка бугристая; лѣвая не прощуп. Мочится ночью кажд. часъ, днемъ рѣже—черезъ 2-3 ч. При мочеиспуск. приходится натуживаться. Мочи за сутки—1700 к. с.; уд. в. 1.005; бѣлку—$1,0^0/_{00}$; эпит. лоханочн. и пузыря.; масса лейкоц. и краси. кров. тѣл. Катетеризація лѣваго мочеточн.; подъ кожу флоридзинъ—0,01. Мочи (собиралась въ теченіе 1 ч.)—25 к. с. Въ мочѣ значит. примѣсь крови; слѣды бѣлку, сахару—$0,2^0/_0$; реакц.-слабокисл.; уд. в. 1,015; эпит. плоск. въ незначит. кол. При цистоскопіи—трабекулярный пузырь; гипертрофія простаты, явленія цистита.

Катетеризація праваго мочеточника: моча собран. въ 15 мин.: кол.—80 к. с.; реакція—нейтр.; уд. в.—1.010; бѣлка—$0,5^0/_{00}$; сахара—$0,1^0/_0$; флорида.—0,01. *Микроскоп. изслѣдов.*: гной—все п. зр. усѣяно лейкоцит.; эпит.—плоск. и куб.; цилиндры—нѣтъ; соли—фосфорнокисл. амміакъ магнезія; точка замерзанія крови—0,58. На рентгенограммѣ—тѣнь отъ камня въ правой почкѣ (рис. 57), въ лѣвой—отрицательно.

25/I 1906 г. подъ эфиромъ операція (проф. С. П. Ѳедоровъ). Обычный косой поясничный разрѣзъ длиною 18 с.

Почка увелич., сращена съ жиров. капсулой; разрѣзъ по задне-нижн. периферіи, вытекъ густой гной зеленовато-сѣр. цв. въ кол. 2—3 столов. ложекъ. Выше вскрыта другая полость, изъ кот. вытекло такое же приблизит. кол. гноя. Въ лоханкѣ 2 камня, 1 больш. съ отростокъ, 2 меньше. На вѣтки art. renalis наложено 5 кровеостанавл. пинцетовъ и оставлены à demeure. Вставлены 4 турунды. Рана по краямъ зашита 2-хъ этажн. швомъ. Повязка. При первой перевязкѣ сильн. кровотеченіе изъ раны. 31/I умеръ при явленіяхъ уреміи. Вскрытія не было.


Рис. 57.

Анализъ камня. Камень и 2 осколка; цв. блѣдно-желт. съ буро-желт. окраской снаружи; изломъ раковист.; составъ: фосфорнокисл. известь, углекисл. и фосфорнокисл. магнезія, мочекисл. натръ, мочев. к-та. Вѣсъ камня съ осколками—8,5 грм.

Въ слѣдующемъ случаѣ пришлось наблюдать послѣдовательную гематурію на 8-ой день послѣ нефролитотоміи съ благополучнымъ исходомъ.

НАБЛЮДЕНІЕ 61.

Uropyonephrosis calculosa sinistra. Nephrolithotomia, haematuria.

Выздоровленіе.

С. Окун—чъ, 39 л., жена ветеринарнаго врача, поступила въ клинику проф. С. П. Ѳедорова 6/XI 1910 г. съ жалобой на боль въ правой поясничной области, отдающую къ мочевому пузырю. При ѣздѣ, быстрой ходьбѣ боль усиливается.

Боли появились 5 л. т. н., внезапно послѣ подъема на гору, въ правой поясничн. области и сопровожд. рвотой. Врачи приняли этотъ приступъ за аппендицитъ. Несмотря на лежаніе въ постели, черезъ 2 нед. сдѣлалось 5, одинъ за другимъ, жесток. приступовъ почечн. колики, сопровождав. потрясающ. ознобомъ, потерей сознанія, част. и болѣзнен. мочеиспусканіями. Отошелъ съ мочей камень съ горошину, и больная въ теченіе мѣс. чувствовала себя здоровой. Затѣмъ еще приступы очень сильн. на протяженіи 2 мѣс., прекратившіеся съ отхожд. камня. 3-ій камень послѣ колика остался въ пузырѣ, опредѣленъ цистоскопомъ и удаленъ. Года 3 чувствовала себя относит. хорошо. Больная отмѣчаетъ, что во время прохожд. камня по мочеточн. кажд. разъ былъ поносъ со слизью и кровью. 2 мѣс., какъ появилась гнойн. моча и боли въ прав., а иногда въ лѣв. почкѣ. Родила 4 раза, кромѣ того, было 2 аборта,

St. pr. Сердце и легкія безъ особыхъ измѣненій. Животъ отвисл.; пупочн. грыжа. Прав. почка не прощуп., слѣва удается неясно прощупать нижн. полюсъ почки. Область обѣихъ лоханокъ болѣзненна. Рентгенографія: слѣва между 11 и 12 ребр. тѣнь отъ камня, справа отрицательно. Катеризація обоихъ мочеточн., подъ кожу—0,01 флоридзина.

Моча изъ правой почки:		*Моча изъ лѣвой почки:*	
Кол.	40 к. с.	Кол.	75 к. с.
Уд. вѣсъ	1.008	Уд. вѣсъ	1.006
Бѣлокъ	0,36‰ (отъ примѣси крови)	Бѣлокъ	0,79‰
Нуклеоальбум.	нѣтъ.	Нуклеоальбум.	значит. кол.
Сахаръ	0,8‰	Сахаръ	нѣтъ.
Эпит.: почекъ	единичн. экз.	Эпит.: почекъ	3—5 въ п. зр. м. и групп. по 2—3 экз.
„ лоханокъ	единичн. экз.	„ лоханокъ	до 10 въ п. зр. м. и групп. до 20 экз.
Бѣл. тѣл.	3—5 въ п. зр. м.	Гнойныя	на все пол. зр. м.
Кр. кров. тѣл.	почти на вс. п. зр. м.	Кр. кров. тѣл.	2—3 въ п. зр. м.

20/XI 1910 г. подъ внутривеннымъ гедоналовымъ наркозомъ операція (проф. С. П. Ѳедоровъ).

Лѣвая почка увеличена раза въ 2, крупнодольчата, флюктуируетъ. Камень опредѣляется при ощупыв. ближе къ верхн. полюсу, по выпукл. краю кот. сдѣланъ разрѣзъ. Введ-

деннымъ пальцемъ констатируютъ, что чашечка и лоханка растянуты и раздѣлены камнемъ какъ бы на 2 полости въ видѣ песочн. часовъ. Камень вывести не удалось. Разрѣзъ зашитъ наглухо. Сдѣланъ разрѣзъ паренхимы у нижн. полюса и черезъ него извлеченъ камень, велич. съ волошскій орѣхъ и нѣск. мелкихъ. Часть раны зашита, въ лоханку и верхн. чашечку введенъ дренажъ. Подъ нижн. полюсъ почки подведенъ тампонъ. Частично рана покрововъ зашита.

Послѣоперац. періодъ. На 5 день ночью дренажъ изъ почки выпалъ и при перевязкѣ не вставленъ. На слѣд. день въ виду промоканія повязки мочей сдѣлана попытка вновь вставить дренажъ въ почку, но неудачно. На 8 день послѣ операціи, въ виду значит. увеличивш. кол. крови въ пузырн. мочѣ, вставленъ катетръ № 18 въ нижн. разрѣзъ почки. Въ теченіе послѣд. 6 дней съ мочей отходили кровян. сгустки въ значит. кол. и были схваткообразн. боли по тракту лѣв. мочеточн. Затѣмъ моча стала прозрачной. Къ 28/XII рана окончат. зарубцевалась. Въ виду піэлита въ оперированной почкѣ сдѣлано 4 раза промыв. лѣв. лоханки борн. вод. и ляписомъ (1 : 1000 и 1 : 500). 13/I 1911 г. выписалась домой здоровой.

Анализъ камня. Вѣсъ—1,7 грм. Камень твердый, неправильн. формы (2 × 1,5 × 1 ст.) съ острымъ отросткомъ. Поверхность камня шерохов. На распилѣ—однородное строеніе; цв. кирпично-желт. съ бѣлов. неправильно концентрич. полосками. Ядро камня вылущивается и состоитъ изъ кристалловъ мочев. к—ты, спаянныхъ детритомъ кровян. сгустка. Камень сост. изъ уратовъ съ небольш. примѣсью аморфн. фосфатовъ и трипльфосфатовъ.

Слѣдующее наблюденіе показываетъ, что, въ нѣкоторыхъ случаяхъ, причиной послѣдовательнаго поздняго (на 7-ой день) кровотеченія, можетъ быть оставленный при нефролитотоміи камень. Больной оперированъ проф. Casper'омъ въ іюнѣ 1909-го года, а въ февралѣ 1910-го года рентгенографіей обнаружена рѣзкая тѣнь отъ камня въ оперированной почкѣ, тѣнь неправильной четырехугольной формы, въ видѣ ромба,

длиной 4 сант., шириной 2,5 сант.; внизу видны тѣни отъ 3-хъ камешковъ, величиной, каждый, съ маленькую горошину.

Что въ данномъ случаѣ былъ не рецидивъ, наглядно доказываетъ величина камня, который не могъ достигнуть такихъ большихъ размѣровъ въ теченіе всего лишь 7-ми мѣсяцевъ, протекшихъ со дня операціи; очевидно, онъ не былъ замѣченъ Casper'омъ и потому оставленъ при первой операціи.

НАБЛЮДЕНІЕ 62.

Nephrolithiasis bilateralis. Nephrolithotomia sinistra. Nephrorrhagia. Status idem. Pyelolithotomia dextra in situ.

Улучшеніе.

Pyelotomia et nephrolithotomia sinistra secundaria.

Выздоровленіе.

С. Буд—ый, 34 л. обратился къ проф. С. П. Ѳедорову съ жалобой на тупыя боли въ поясницѣ и на мутную съ кровью мочу. Болѣзней дѣтства не помнитъ. Лѣтъ 10 т. н. брюшной тифъ, 8 л. т. н. трипперъ безъ осложненій. Настоящая болѣзнь началась внезапно 5 л. т. н. коликами въ лѣв. почкѣ. Приступъ продолжался цѣлый день (12—14 ч.). Послѣ этого ежегодно осенью повторялся такой же приступъ почечн. коликъ съ лѣв. стороны и сопровожд. выхожд. съ мочей камешка. Года 1,5 т. н. появилась кровь въ мочѣ. Рентгенографіей опредѣленъ камень въ одной лѣв. почкѣ. Въ іюнѣ 1909 г. обратился къ проф. Casper'у. Рентгенографія обѣихъ почекъ обнаружила камень только въ лѣвой почкѣ. 26/VI Casper произвелъ nephrolithotomiam sinistr., извлечено 3 камня, каждый велич. въ миндалину. На 7 день послѣ операціи наступило сильное кровотеченіе, вытекло около 4 стакановъ крови черезъ дренажъ; дренажъ зажали пинцетомъ, и кровотеченіе прекратилось, но въ теченіе, нѣск. дн. кровь въ видѣ сгустковъ съ сильн. болями шла черезъ пузырь. Вслѣдствіе закупорки уретры сгустками

крови, больного много разъ катетеризировали. Заживленіе раны послѣ операціи длилось 4 мѣс. Въ концѣ сентября небольш. приступъ почечн. колик съ прав. стороны. Въ декабрѣ снова появилась кровь въ мочѣ. Послѣ ходьбы и ѣзды въ экипажѣ появляются тупыя боли въ области того и другаго подреберья.

St. pr. Средняго роста удовлетворит. питанія. Сердце и легкія норм. Печень и селезенка не увеличч. Животъ не вздутъ. Въ лѣв. поясничн. области широк. слегка втянут. рубецъ. Нижн. полюсъ лѣв. почки прощуп. плотный; почка фиксирована, болѣзненна. Прав. почка не прощуп., область лоханки болѣзненна. 21/II 1910 г. **Двусторонняя катеризація мочеточниковъ**; подъ кожу 0,01 флоридзина; въ теченіе часа получено:

Моча изъ правой почки:

Количество	100 к. с.
Цвѣтъ	янтарно-жел. съ кров. оттѣнк.
Удѣльн. вѣсъ	1.006
Реакція	слабо-кислая
Бѣлокъ	0,25%
Сахаръ	0,90%
Гемоглобинъ	слѣды
Эпителій	плос. небольш. кол.
Кров. тѣл.	небольш. кол.
Лейкоциты	небольш. кол.

Моча изъ лѣвой почки:

Количество	25 к. с.
Цвѣтъ	соломенн.-желтый
Удѣльн. вѣсъ	1.007
Реакція	тоже
Бѣлокъ	0,50%
Сахаръ	0,74%
Гемоглобинъ	нѣтъ
Эпителій	тоже
Кров. тѣл.	вирѣдка
Лейкоциты	больш. кол.

Рентгенографія: слѣва въ области конца 12 ребра—рѣзкая тѣнь неправильно 4-угольной формы, въ видѣ ромба, длина. 4 ст., ширин.—2, 5 ст. Внизу видны тѣни отъ 3 камешковъ, величч. въ маленькую горошину. Справа кнутри отъ 12 ребра, на разстоянін 0,5 ст. отъ поперечн. отростка позвонка, продолгов. формы, направленная наискось кнаружи, тѣнь отъ камня, длин. 5 ст., ширин. 1,5 ст.; кнаружи отъ нея еще 2 тѣни неправильно кругл. формы, величч. съ вишневую косточку.

10/v 1910 г. больной поступилъ въ урологическій институтъ. **Катетеризація** праваго мочеточника, подъ кожу 0,01 флоридзина.

Моча изъ правой почки:

Количество	80 к. с.
Цвѣтъ	янтар.-жел. съ кров. оттѣн.
Удѣл. вѣсъ	1.010
Реакція	слабо-кислая
Бѣлокъ	0,25%
Сахаръ	0,72%
Гемоглобинъ	въ небольш. кол.
Эпител. плоск.	въ небольш. кол.
Красн. кров. тѣл.	въ знач. кол.
Лейкоциты	въ знач. кол.
Гіалиновые цилиндры	нѣтъ

Моча изъ пузыря:

Количество	60 к. с.
Цвѣтъ	янтарно-желтый
Удѣл. вѣсъ	1.007
Реакція	тоже
Бѣлокъ	1%
Сахаръ	0,52%
Гемоглобинъ	нѣтъ
Эпител. плоск.	тоже
Красн. кров. тѣл.	вирѣдка
Лейкоциты	тоже
Гіалинов. цилиндры—3-5 на микр. пр.	

20/v Введенъ катетръ въ прав. лоханку, черезъ него впрыснуто 10%-ный раств. колларгола; снята рентгенограмма, на кот. ясно вышли тѣни отъ камней, совершенно подобн. получен. на предыдущихъ рентгенограммахъ и тѣнь отъ мочеточн., наполненнаго колларголомъ, она подходитъ почти вплоть къ тѣнямъ отъ длиннаго камня.

21/v Операція (проф. С. П. Ѳедоровъ), подъ внутривенными гедоналовымъ наркозомъ. Косымъ поясничнымъ разрѣзомъ обнажена правая почка, которую не удалось вывихнуть въ рану, вслѣдствіе сращеній между фиброзн. и жиров. капсулой. Обнажена лоханка и сдѣлана задняя продольная піэлолитотомія in situ. Извлечены 1 больш. и 2 маленьк. камня. Въ лоханку вставленъ тампонъ, 2-ой—къ нижнему полюсу почки; 2-хъ этажный частичн. шовъ на рану, повязка.

Послѣопераціонный періодъ. Первые 5 дн. повязка только слегка промокала мочей съ примѣсью крови. На 6 день удаленъ изъ лоханки тампонъ съ приставш. къ нему сгустками крови, и къ лоханкѣ подведена полоска марли. Послѣ этого повязка стала обильно промокать мочей. При перевязкѣ ежедневно рана промыв. перекисью водорода. Вслѣдствіе нагноенія пришлось раскрыть до мышцъ всю рану покрововъ и удалить погружн. швы изъ кэтгута. На 8 день удаленъ камень фосфатъ неправильной формы, въ видѣ трехгранной пирамиды, нѣск. больше кедров. орѣха, вѣс.—0,16 грм., ущемившійся въ разрѣзѣ лоханки. На 13 день въ виду продолжавш. обильн. промок. мочей повязки—катеризація прав. мочеточн. до лоханки (Д. П. Кузнецкій). Черезъ катетръ стала выдѣляться мутн. кровянист. моча. Лоханка промыта борн. вод. На слѣд. день больной всталъ съ постели; повязка почти не промокла. На 17 день послѣ операціи съ мочей выдѣлился камень фосфатъ, величч. съ маленьк. горошину, и

повязка совершенно перестала промокать мочей. На 20 день послѣ операціи появились небольшія колики въ области прав. почки и мочеточн., кот. на слѣдующій день прекратились и съ мочей вышелъ маленьк. камень фосфатъ. На 24 день—промываніе лѣв. лоханки черезъ мочеточниковъ. катетръ № 7 борн. вод. Вмѣстимость лоханки 15 к. с.; въ нее и по всему мочеточн. впрыснутъ растворъ колларгола (5%). Черезъ день такое же промыв. прав. лоханки. Вмѣстимость ея 10 к. с. На 30 день цистоскопія: катарръ слизистой, на днѣ пузыря 2 маленьк. фосфата. Въ прав. лоханку введенъ катетръ № 7, сдѣлано (Д. П. Кузнецкій) промыв. борн. вод., въ лоханку и по всему мочеточн. впрыснуть растворъ ляписа (1%). Веч. появилась кровь въ мочѣ, боли въ области прав. лоханки и по тракту мочеточн., тошнота, головн. боль; впрыснуть морфій. Къ утру повязка промокла обильно мочей. При перевязкѣ свищъ расширенъ, выдѣлилось больш. кол. мутн. мочи; въ лоханку введенъ дренажъ, черезъ кот. она промыта борн. вод. Въ теченіе слѣдующихъ 3 дн., при перевязкѣ, лоханка черезъ дренажъ промыв. борн. вод. и слабымъ раств. перекиси марганца. Моча изъ прав. лоханки собиралась черезъ дренажъ въ пузырекъ, подвѣшенный къ повязкѣ, и можно было видѣть, какъ моча съ кажд. днемъ станов. прозрачнѣе. Съ мочей изъ мочев. пузыря отошло нѣск. крупи. песчинокъ, велич. каждая, съ просяное зерно. Сдѣлано еще одно послѣдн. промыв. лоханки черезъ дренажъ, влитъ въ нее глицеринъ, дренажъ удаленъ и наложена повязка. Промытъ мочев. пузырь. Въ теченіе дня повязка сильно промокала мочей, пришлось смѣнить ее 2 раза. На слѣдующее утро повязка сухая. Цистоскопія: катарральн. явлен. значит. меньше, на днѣ много фосфатовъ въ видѣ песчинокъ, отверстіе прав. мочеточн. гиперемировано, вокругъ него отложеніе солей. Въ прав. мочеточн. введенъ катетръ № 6, черезъ кот. выдѣляется свѣтлая прозрачн. моча; лоханка промыта; въ нее и по всему мочеточн. впрыснутъ глицеринъ; перевязка; рана хорошо грануляруетъ; отверстіе лоханки закрылось. Въ теченіе слѣд. дней перевязка дѣлалась черезъ день. Было сдѣлано еще одно промыв. лоханки. 30/VI больной выписался и уѣхалъ изъ Петербурга

съ небольш. гранулир. раной, намѣреваясь въ ноябрѣ пріѣхать снова для операціи удаленія камней изъ лѣвой почки.

Анализъ камня, удаленнаго при операціи: камень, вѣсомъ 3,8 грм. уплощенно цилиндрич. формы, длин. до 5,5 ст. и толщ. до 1 ст., слегка изогнутый, съ коротк. конусообразн. отростками. Камень рыхлый, плотности мѣла; изломъ однородный, желтов.-бѣл. цв.; въ поверхностныхъ слояхъ встрѣч. мелкіе участки кирпично-желт. цв. Камень состоитъ главн. обр. изъ фосфорно-кисл. солей кальція и амміакъ-магнезіи, съ очень небольш. примѣсью углекисл. извести: кирпично-желт. гнѣзда состоятъ изъ мочекисл. аммонія. По раствор. камня въ солян. к-тѣ, въ отцентрофугиров. осадкѣ, изъ раствора, микроск. найдены: многоядерные лейкоциты (2-3 въ п. зр. м.) и лохан. эпит. (до 5 въ п. зр. м. и груп. до 10 экз.).

26/II 1911 г. снова поступилъ въ Уролог. институт. для операціи на другой почкѣ.

Рана послѣ операціи на прав. сторонѣ зарубцевалась въ началѣ августа 1910 г. Въ началѣ сентября внезапно приступъ колики, длившійся часовъ 6-7, съ прав. стороны, окончившійся выхожд. камешка съ кедров. орѣхъ. Съ тѣхъ поръ чувствуетъ себя здоровымъ, временами все же появляется небольш. боль слѣва въ области почки съ отдачей къ пузырю. Моча все время мутн., несмотря на промыв. разъ въ недѣлю пузыря.

St. rg. Правая почка не прощуп., область ея не болѣзненна, слѣва прощуп. нижн. полюсъ почки, слегка болѣзненный. Рентгенографія: справа—отрицательна, слѣва—въ почкѣ большой вѣтвистый камень. Мочеточники—безъ камней.

Катетеризація мочеточн., флоридзинъ—0, 01.

Моча изъ правой почки.	*Моча изъ лѣвой почки.*
Колич. . . . . 15 к. с.	Колич. . . . . 60 к. с.
Уд. в. . . . . 1,014.	Уд. в. . . . . 1,010.
Реакція . . . . . слаб кислая	Реакція . . . . . слаб кислая
Бѣлокъ—0,4‰ (вслѣдствіе примѣси крови).	Бѣлокъ . . . . . 0,25‰
Нуклеоальбуминъ . . . . . нѣтъ	Нуклеоальбуминъ . . . . умѣрени. кол.
Сахаръ 0,3%	Сахаръ . . . . . слѣды.
Эпителій: почекъ—одни. экземпл.	Эпителій: почекъ . 2—3 въ п. зр. м.
Лоханокъ . . . . . одни. экз.	Лоханокъ—до 20 въ п. зр. м. и гр. до 5 экз.
Бѣлыя тѣльц. . . . 5—8 въ п. зр. м.	Бѣлыя тѣльц., гнойныя—на все п. зр. м
Красн. кров. тѣльц.—на все пол. зр. м.	Красн. кров. тѣльц.—до 5 въ п. зр. м.
Оксалаты . . . . . не найдено	Оксалаты—крупн. кристал. до 10 въ п. зр. м.

Качественный и количественный анализъ суточнаго количества мочи:

Кол. 1600 к. с.; уд. в.—1.010; слабо щелочная; бѣлокъ—0,3‰; нуклеоальбум.—умѣрени. кол.; эпит. почекъ и лоханокъ—3-5 въ п. зр. м.; эпител. мочев. пузыря—до 10 въ п. зр. м. и групп. до 5 экз.; бѣл. тѣл. гнойн.—на все п. зр. м.; красн. кров. тѣл.—до 10 въ п. зр. м.; цилиндровъ—нѣтъ, триппельфосф.—2-3 въ п. зр. м.

Азотъ	0.44%	7,04 грамм.
Мочевина	0,787%	12,592 „
Мочевая к-та	0,048%	0,768 „
Солян. к-та (въ видѣ хлор. натра)	0,329%	5,19 „
Фосфорная к-та (P_2O_5)	0,071%	1,136 „
Сѣрн. к-та (SO_3)	0,106%	1,696 „
SO_3 эфирносѣрн. к-тъ	0,012%	0,192 „

6/III 1911 г. подъ хлороформно-эфирнымъ наркозомъ—операція (проф. С. П. Ѳедоровъ). Разрѣзъ по старому рубцу.

Почка сидитъ высоко, плотно фиксирована фиброзными сращеніями. Болѣе или менѣе легко удалось освободить нижн. менѣе измѣненный полюсъ лѣв. почки, сохранивъ на немъ утолщен. фиброзн. капсулу почки. Чтобы подойти къ средн. части и верхн. полюсу пришлось резецировать 12 ребро. Фиброзн. капсула оказалась на столько плотно сращена съ фиброзно-измѣненной жиров. капсулой, что почку не удалось выдѣлить изъ жировой капсулы съ сохраненіемъ фиброзной; поэтому почка выдѣлена изъ собственной капсулы; при отдѣленіи брюшина ранена и зашита непрерыв. кэтгутов. швомъ. Почка оказалась уменьшенной раза въ полтора, нѣск. бугристой, плотноватой, черезъ паренхиму и передн. стѣнку лоханки ясно прощуп. камни. Сзади выдѣлена лоханка и сдѣлана задняя піелотомія. Черезъ разрѣзъ лоханки удалить камней не удалось. Разрѣзъ почки по наружн. выпукл. краю длин. 8 с. Камни оказались сращенными со стѣнками лоханки и чашечекъ. Съ нѣкотор. трудомъ камень отдѣленъ отъ сращеній и по частямъ удаленъ. Грануляціи и мелкія инкрустаціи осторожно выскоблены ложечкой. Кровотеченіе небольш., одна артерія почечн. паренхимы обколота кэтгутомъ. Разрѣзъ почки зашитъ наглухо кэтгутов. швами: 4 глубок. шва и нѣск. поверхностныхъ. Въ лоханку вставленъ дренажъ. Разрѣзъ покрововъ частично сшитъ, заведены предварит. тампоны къ верхн. полюсу и вокругъ почки; повязка.

Послѣопераціон. періодъ. На границѣ средней и верхней трети образовался некрозъ во всю толщину почечн. паренхимы до чашечки; удаленъ кэтгутов. шовъ; по отложд. некротическаго участка образовался дефектъ въ видѣ конуса, съ діаметромъ основанія въ 2 ст. На 2-ой нед. удаленъ дренажъ изъ лоханки, и рана ея закрылась черезъ 2 дня; черезъ дефектъ въ почечн. паренхимѣ выдѣлялось небольш. кол. гнойн. мочи.

Анализъ мочи, полученной черезъ дренажъ изъ лѣвой оперир. почки. 16/III 1911 г. въ теченіе 2 час.: кол. 150 к. с., уд. в. 1,005; реакц.—нейтральн.; бѣлокъ—1,5‰; эпител. поч. и лох. въ неб. кол.; гнойн. тѣл. —на все п. зр. м.; красн. кров. тѣл.—до 30 въ п. зр. м.

Черезъ дренажъ, вводимый при перевязкѣ ежедневно промывается лоханка борной водой, перекисью водорода и растворомъ (5%) колларгола (Д. П. Кузнецкій). Затѣмъ дренажъ вынимается и отверстіе въ почечной паренхимѣ тампонируется. Каждый разъ послѣ перевязки, въ теченіе нѣсколькихъ часовъ, моча, выдѣляющаяся при мочеиспусканіи изъ пузыря, окрашена колларгломъ. Черезъ двѣ недѣли послѣ операціи больной сталъ ходить. Въ настоящее время, черезъ три недѣли послѣ операціи, моча значительно свѣтлѣе. Промываніе продолжается. Повязка очень мало промокаетъ мочей. Такое леченіе промываніями лоханки черезъ почечный свищъ будетъ продолжаться, пока анализъ мочи не покажетъ прекращеніе гнойнаго процесса въ почкѣ. Передъ выходомъ изъ института будетъ сдѣлано промываніе колларгломъ обѣихъ лоханокъ; число промываній будетъ зависѣть отъ состоянія мочи.

Анализъ мочи, полученной черезъ мочеточн. катетръ изъ лѣвой почки 12/IV 1911 г. въ теченіе 20 мин.: кол.—6 к. с.; уд. в.—1,016; реакція едва кислая; бѣлокъ—2,7‰ (вслѣдствіе примѣси крови); эпителіи: поч.—1-2 не въ кажд. п. зр. м., лохан. единичн. экз.; бѣл. тѣл.—3,5 въ п. зр.м.; красн. кров. тѣл.—почти на все п. зр. м.

Анализъ камня: камень вѣс. 10,5; неправильн. формы, съ глад. поверхн., твердый и хрупкій; на распилѣ однородный, бѣл. цв. Въ камнѣ—полость, діаметр. до $1^1/_2$ ст., заключающ. сухой фиброзн. сгустокъ, пропитанн. углекисл. и фосфорнокисл. солями. Составъ: фосфорнокисл. соли, тройныефосф., углекисл. соли и слѣды мочевой к-ты (уратовъ).

Возможность оставить камни при нефротоміи.

Я уже указалъ, что возможность не замѣтить и оставить камни совершенно одинакова, какъ при цѣлолитотоміи, такъ и при нефролитотоміи. Въ потвержденіе перечислю хирурговъ, пережившихъ это несчастье при нефролитотоміи, упоминаемыхъ Legneu: Elder, Lucas Championnière, Le Fort, Nicholson, Ollier, Croft, Sheperd, Morris, Kümmell, Godlee, Lauenstein; и упоминаемыхъ Makkas'омъ: Israel и Greiffenhagen.

Я упомяну еще объ интересномъ случаѣ проф. С. П. Ѳедорова [1]) гдѣ послѣдовательное кровотеченіе послѣ нефролитотоміи было остановлено зажатіемъ артеріи per laparotomiam. По полученнымъ свѣдѣніямъ больной въ настоящее время здоровъ.

Измѣненія почечной паренхимы послѣ нефротоміи.

Я не буду касаться вопроса объ измѣненіяхъ въ почкѣ послѣ нефролитотоміи, такъ какъ онъ съ достаточной полнотой разобранъ въ диссертаціи В. Н. Новикова [2]). Скажу лишь, что степень частичнаго некроза почечной паренхимы зависитъ: во 1-хъ, отъ ранѣнія артеріальныхъ сосудовъ, во 2-хъ, отъ силы стягиванія и глубины шва, въ 3-хъ, отъ величины разрѣза и, наконецъ, въ 4-хъ, отъ степени предшествовавшихъ болѣзненныхъ измѣненій самой паренхимы, вызван-

[1]) Проф. С. П. Ѳедоровъ.—Случай остановки почечнаго кровотеченія зажатіемъ артеріи per laparotomiam.—Лѣтоп. Русск. Хир. кн. 6, 1899.

[2]) В. Н. Новиковъ.—Экспериментальныя данныя къ вопросу о разрѣзахъ почки и лоханки. Диссертація, Одесса. 1910.

ныхъ нефролитіазомъ и инфекціей, существовавшей до операціи, или занесенной въ нее швами. Въ литературѣ приводятся случаи Israel'я, Greiffenhagen'а, Simmonds'а, Nicolich'а, гдѣ, черезъ мѣсяцы и годы послѣ, нефролитотоміи, находили на мѣстѣ разрѣза линейный рубецъ, однако въ наблюденіяхъ Barth'а, Braatz'а, Röpke, Frisch'а и въ нашемъ (набл. 62) получился, болѣе или менѣе обширный, некрозъ паренхимы.

Нефректомія.

Наиболѣе общимъ показаніемъ къ первичной нефректоміи при асептическомъ и инфецированномъ нефролитіазѣ является одностороннее полное, или обширное разрушеніе почечной паренхимы, если функція ея уже взята на себя другой здоровой почкой. При двустороннемъ заболѣваніи вопросъ—удалить ли почку, или ограничиться нефролитотоміей—рѣшается гораздо труднѣе.

Съ одной стороны, сохраненіе въ такихъ случаяхъ даже маленькаго остатка почечной паренхимы иногда равносильно сохраненію жизни, такъ какъ удаленіе его угрожаетъ больному погибнуть отъ уреміи, вслѣдствіе функціональной недостаточности другой почки. Съ другой, въ инфецированныхъ случаяхъ надо всегда считаться съ тѣмъ, что, благодаря нефректоміи, больной сразу и быстро освобождается отъ въ высшей степени вреднаго органа, являющагося очагомъ септической инфекціи. Кромѣ того, сама по себѣ нефректомія проще и легче нефролитотоміи, при которой удаленіе всѣхъ камней и вскрытіе всѣхъ гнойныхъ скопищъ сопряжено нерѣдко съ большими техническими трудностями. Вмѣстѣ съ этимъ при нефролитотоміи легче инфецировать окружающія ткани, а вскрытіемъ кровеносныхъ и лимфатическихъ сосудовъ создается возможность занесенія инфекціи въ общее кровеносное русло.

Во всякомъ случаѣ, общихъ правилъ дать невозможно. Только клиническій опытъ, тщательное изслѣдованіе больного

и всестороннее обсужденіе, наблюдаемыхъ у него, болѣзненныхъ явленій, подскажетъ хирургу, какъ надо поступать въ каждомъ отдѣльномъ случаѣ.

Наблюденіе, которое я сейчасъ приведу, нагляднo показываетъ, какъ трудно при калькулезномъ піонефрозѣ поставить показаніе къ первичной нефректоміи, если другая почка уже оперирована и въ ней имѣется камень.

НАБЛЮДЕНІЕ 63.

Nephrolithiasis bilateralis. Pyonephrosis sinistra. Nephrolithotomia et pyelotomia sinistra. Nephrolithotomia sinistra secundaria. Ureterotomia dextra explorativa. Nephrectomia sinistra secundaria.

Смерть.

А. Биб-въ, 50 л., ялковникъ, поступилъ въ клинику проф. С. П. Ѳедорова 13/x 1909 г. съ жалобой на сильныя боли въ поясницѣ и на мутную мочу.

Считаетъ себя больнымъ лѣтъ 20; до этого былъ здоровымъ, крѣпкимъ человѣкомъ; ничѣмъ не хворалъ, кромѣ гонореи 29 л. т. н. Въ 1889 г. слова заразился гонореей, кот. осложнилась правосторон. эпидидимитомъ. Въ 1890 г. въ первый разъ внезапно очень сильныя боли въ прав. боку; легъ въ Харьковскій госпиталь, гдѣ распознали правосторон. піэлитъ. Подъ вліяніемъ леченія внутрен. средствами черезъ 2 нед. настолько поправился, что выписался, чувствуя себя совершенно здоровымъ. Однако вскорѣ приступы возобновились въ меньшей степени. Года черезъ 1,5 послѣ перваго сильнаго приступа внезапно сдѣлался очень сильный приступъ колики въ правой почкѣ, продолжавш. часа 1,5, боль отражалась въ правый пахъ и внезапно прекратилась. Въ тотъ же день вмѣстѣ съ мочей довольно легко вышелъ камешекъ, велич. съ небольш. горошину. Съ этого времени моча стала мутной. Въ 1894 г. приступъ колики съ выхожденіемъ 2 камешковъ, велич. съ малую горошину каждый. На этотъ разъ колики были съ обѣихъ сторонъ поясничн. областей. Моча стала еще

мутнѣе. Проф. Спиридовъ опредѣлилъ цистить, но больной не лечился. Въ 1897 г.—приступъ почечн. колики съ иррадіаціей въ прав. пахов. область, съ повышен. t° до 40°, продолжался всю ночь. Къ утру боли сразу прекрат., а днемъ вмѣстѣ съ мочей выдѣлился камень продолгов. формы, велич. съ небольш. бобъ. Въ 1900 г. снова приступъ почечн. колики со рвотой и съ примѣсью крови въ мочѣ. Съ этихъ поръ отмѣчаетъ, что всегда, послѣ верховой ѣзды, стала появляться кровь въ мочѣ, куски слизи и въ больш. кол. песокъ. Въ 1903 г. боли въ поясницѣ очень обострились, въ мочѣ часто появлялась кровь, а въ осадкѣ мочи—масса гноя. Въ апрѣлѣ 1904 г., послѣ сильн. приступа почечн. колики съ повышен. t° свыше 40°, продолжавш. около сутокъ, онъ обратился къ д-ру Березовскому въ Москвѣ, кот. сдѣлалъ правосторон. нефротомію. По словамъ больного, при операціи камня не нашли, такъ какъ онъ ускользнулъ въ мочеточн. черезъ кот. прошелъ съ сильн. болями въ день операціи въ мочев. пузырь, и черезъ 3 нед. выдѣлился съ мочей. Послѣоперацiон. періодъ протекъ гладко. Больше года чувствовалъ себя сносно, моча стала свѣтлѣе, но затѣмъ снова въ мочѣ появился гной въ больш. кол., боли въ поясницѣ, особенно съ лѣвой стороны. За послѣдн. время боли исключит. въ области лѣв. почки, постоянныя, ноющія, моча мутная съ обильн. осадкомъ.

St. pr.: Высокаго роста, хорош. питанія. Легкія и сердце норм. Пульсъ 80, полн.; правильн. Лѣв. почка ясно прощупъ., увелич., болѣзненна. Прав. почка тоже прощупъ., неболѣзненна. Въ прав. боку—втянутый рубецъ послѣ бывшей нефротоміи. Кол. мочи 2000—2500 к. с. Двусторонняя катетеризація мочеточ.; подъ кожу—0,01 флоридз. Моча собрана въ теченіе часа.

Правая почка.		*Лѣвая почка.*	
Количество	115 к. с.	Количество	1,9 к. с.
Уд. вѣсъ	1.018	Уд. вѣсъ	1.016
Реакція	сл. кислая	Реакція	нейтральная
Бѣлокъ	слѣды	Бѣлокъ	въ порядоч. кол.
Сахаръ	0,92%	Сахаръ	опред. не удал. изъ-за мал. кол. мочи
Кровь	порядоч. кол.	Кровь	нѣтъ
Лейкоциты	небольш. кол.	Лейкоциты	больш. кол. (на все п. зр. м.).
Цилиндры	нѣтъ	Цилиндры	нѣтъ
Соли	нѣтъ	Соли	нѣтъ

Рентгенографія: въ лѣв. почкѣ обнаруженъ камень, неправильной вѣтвистой формы (рис. 58); въ области прав. почки—тѣнь, велич. съ кедровый орѣхъ.

24/x. Подъ хлороформенымъ наркозомъ—операція (проф. С. П. Ѳедоровъ). Обычнымъ, косвеннымъ, поясничнымъ разрѣзомъ обнажена лѣвая почка. Жировая капсула довольно плотно сращена съ capsula propria. Почка значит. увелич., вывихнута въ рану. Обнаружены камни въ почечн. паренхимѣ и лоханкѣ и гной. Продольн. разрѣзъ надъ камнемъ;



Рис. 58.

удалось извлечь нѣск. облом-ковъ камня; тогда сдѣланъ продольный разрѣзъ на задн. поверхности лоханки, и, введен. въ нее, пальцемъ удалось подвести камень къ разрѣзу почки и извлечь его. Въ верхн. полюсѣ обнаруженъ еще камень, кругл. формы, кот. удаленъ черезъ разрѣзъ паренхимы почки. Лоханка зашита наглухо. Частичный шовъ на почку. Черезъ разрѣзы въ ней — введены 2 дренажа: 1—въ лоханку, 1—въ верхн. полюсъ. Вокругъ почки вставлены тампоны изъ марли. Повязка.

Послѣоперацiон. періодъ протекалъ съ осложнен. T^0 на слѣд. день послѣ опер. поднялась до 38,7° и держалась все время, въ послѣдующіе дни, повыш. по веч., доходя иногда до 40,5°. Кол. мочи колебалось отъ 700-1250 к. с. Повязка сильно промокала мочей, такъ что приходилось ее смѣнять 2 раза въ день. 29/x. Обнаружено сильное нагноеніе въ ранѣ, поэтому кожные и мышечные швы сняты, рана распущена, раскрыта, очищена и смазана іодной настойкой. Мочи 1050 к. с. мутн. съ обильн осадкомъ гноя, крови нѣтъ. 3/xi. Обнаружено, что разрѣзъ лоханки зарубцевался. Дренажи изъ почки убраны. 10/xi. Вслѣдствіе повыш. t° корнцангомъ снова расширено отверстіе въ почкѣ и черезъ него введенъ дренажъ, причемъ выдѣлилось около чайн. ложки желтоват. гноя. Черезъ

дренажъ лоханка промыта раст. ціан. ртути 1 : 5000. Въ виду явленій цистита пузырь ежедневно промыв. борн. вод. 19/xi. Въ виду высокой t° рана снова расширена въ нижн. отдѣлѣ почки, причемъ выдѣлилось небольш. кол. гноя. Для промыв. лоханки примѣняется раств. колларгола (1%). Мочи 1050 к. с. съ обильн. осадк. гноя. 24/xi — 27/xi. T^0 40,1°-39,8° ежедневно по веч. Сильн. ознобы и потомъ обильн. потъ. Пульсъ 100—88. Сильн. боли въ ранѣ. Повязка сильно промокаетъ кровью и гноемъ. При катет. прав. мочеточн.—мочи не получилось, повидимому, отъ закупорки катетра. Повторная катетеризац. того же мочеточн. дала прежн. результатъ, хотя катетръ нѣск. разъ проспринцовывался и, по удаленіи, оказался впоинѣ проходимымъ. Изъ пузыря, послѣ 1 ч. 45 м. пребыванія катетера въ мочеточн., выпущено 65 к. с. темно-желт. цв. мочи; щелочн. реакц.; уд. в. — 1,011; бѣлка — 0,9%; при микроск. изсл.—масса лейкоц.; изрѣдка — крас. кров. тѣл. и клѣтки мочев. путей.

28/xii. Въ виду высокой t° (39,7°), повторяющ. ознобовъ, смѣняющ. обильн. потомъ, подъ хлороф.-эфирн. наркоз. произведена слѣдующая операція (проф. С. П. Ѳедоровъ). Послѣ расширенія стараго разрѣза почка высвобождается; въ верхн. отдѣлѣ раны обнаруженъ небольш. абсцессъ съ густымъ гноемъ. Изъ нижн. полюса почки удалено 5 камешковъ, велич. съ горошину и меньше; изъ лоханки ложкой удаленъ густой распадъ съ рѣзкимъ гнилостн. запахомъ. При расширеніи раны поранена брюшина, кот. зашита двухэтажн. швомъ изъ кэтгута. Вокругъ почки заложены тампоны. Въ почку введенъ дренажъ. Послѣ операціи состояніе больн. не улучш.; по прежн. t° оставалась высокой (веч.—39,6°, утр.—38,7°). Изъ раны—обильн. выдѣл. гнойн. жидкости съ рѣзкимъ гнилостн. запахомъ. Снова произведена катетериз. прав. мочеточн. Сейчасъ же послѣ введенія катетра въ почечн. лоханку выдѣлилось 5 к. с. мутн. мочи, потомъ выдѣленіе прекратилось.

2/xii. T^0 утр. 37,3°; пульсъ 108. Больной въ тяжеломъ состояніи. Повязка сильно пропитана гнойн. отдѣляемымъ съ рѣзко-гнилостн. запахомъ. Подъ хлороф. эфирн. наркоз.—операція (проф. С. П. Ѳедоровъ). Обычн. косвен. поясн. раз-

рѣзомъ обнажена правая почка. Она увеличена, но ткань ея, по наружн. виду, кажется норм.; лоханка очень небольш., ощупываніемъ—ни въ ней, ни въ почкѣ камней не обнаружено. Тогда освобожденъ верхн. отдѣлъ мочеточн., кот. оказался значит. расширен.; въ мочеточн. сдѣлано отверстіе, черезъ кот. онъ прокатетеризированъ книзу вплоть до пузыря и кверху. Препятствія нигдѣ не обнаружено. Отверстіе мочеточн. зашито наглухо кэтгутов. швами, вставленъ тампонъ; наружн. покровы зашиты двухэтажн. швомъ; въ нихъ оставлено отверстіе, черезъ кот. введенъ тампонъ къ почкѣ. Больной повернутъ на прав. бокъ, рана расширена, лѣв. почка освобождена наск. возможно, на hilus наложенъ клеммъ проф. С. П. Ѳедорова и почка отсѣчена. Подъ клеммъ подведена шелк. лигат., крѣпко завязана и клеммъ удаленъ; другой клеммъ, заведенный подъ нижн. полюсъ почки, оставленъ въ ранѣ à demeure. Въ рану заведены тампоны. Повязка. Послѣ нефректоміи состояніе больного не улучшилось, и онъ погибъ черезъ 2 нед. отъ сепсиса. T^0, упавшая въ первые дни послѣ операціи, на 7 день снова стала повышаться и дошла въ послѣдн. дни до 38,9°. Пульсъ, державшійся въ перв. дни около 120, въ послѣдн.—былъ около 140, слабаго наполненія, появилась сухость во рту, одышка, икота, поносъ, полн. отсутствіе аппетита и общій упадокъ силъ. Кол. мочи колебалось отъ 650 к. с. до 1250 к. с. за сутки. При изслѣд. моча мутн., съ обильн. осадкомъ гноя; щелочн. реакц., уд. в.—1,015; бѣлка 0,1‰; подъ микроск.— масса уратовъ и лейкоциты на все п. зр. м.

При аутопсіи для изслѣд. была взята только прав. почка. Размѣры ея $14,5 \times 8$ с. $\times 4,5$ с. При секціон. разрѣзѣ почки, граница между корковымъ и мозговымъ слоемъ выражена не рѣзко. Кортикальный слой малокровенъ, тусклый и имѣетъ сѣроват. оттѣнокъ. Лоханка норм. велич., содержитъ небольш. кол. слизисто-гнойн. жидкости. Въ верхней чашечкѣ верхняго полюса—небольш. камешокъ, велич. съ кофейное зерно, очень твердый, темно-сѣраго цв.

Описаніе препарата почки, удаленной при операціи. Размѣры 15 с. $\times$ 5 с. $\times$ 5 с. Часть паренхимы и лоханка отсутствуютъ, остались въ культѣ при удал. почки.

На наружн. выпукл. краѣ имѣется 3 отверстія, сдѣлан. во время нефротоміи для извлеч. камней. Почка плотна, корковый и мозговой слои различ. съ трудомъ. При секціон. разрѣзѣ въ почкѣ видно нѣск. полостей, велич. отъ крупн. горошины до мѣсного орѣха; нѣкот. изъ полостей сообщаются между собою, другія—нѣтъ; ихъ раздѣляютъ очень толст., плотн. перегородки. Почечн. паренхимы сохранилось очень мало, главн. обр. въ верхн. полюсѣ.

Анализъ камней: 5 крупн. и 8 мелк. кусковъ камня, принадлежащихъ къ двумъ категоріямъ. Общій вѣсъ 33 грм. Одинъ кусокъ вѣсилъ 18 грм., темн-бур. съ поверхности, бѣл. въ изломѣ. Другіе куски, 15 грм., съ гладк. бѣл. бугрист. поверхностью. Въ изломѣ ясно видна радіальная слоистость, особенно съ поверхности, въ серединѣ камень желтоват. цв. и болѣе рыхлый. Камень при соприкосновеніи остается такой же велич. и лишь слегка обугливается; въ HCl, растворяется начисто съ образов. угольн. к-ты. Состоитъ по преимуществу изъ кальц. и небольш. кол. магн., связанныхъ съ угольн. и фосфорн. к-тами. Остающійся остатокъ состоитъ изъ очень больш. кол. органич. (вѣроятно бѣлков.) вещества, дающаго запахъ жженаго рога и бируретовую реак. и изъ небольш. кол. мочекисл. натра. Во внутрен. части камня больше мочекислаго натра. Ядро камня, повидимому, состоитъ изъ небольш. свертка, пропитан. мочекисл. солями, а на поверхности отлагались по преимуществу угле-кальціев. и фосфорно-кальціев. соли. Бурый камень на своей поверхности содерж. слѣды желѣза, вѣроятно остатки измѣненн. крови. Небольш. кусочки отъ поверхности состоятъ въ значит. степ. изъ фосфорно-кисл. кальція.

Анализъ камня изъ правой почки, полученный при аутопсіи: размѣры—$0,8 \times 0,6 \times 0,4$ с.; вѣсъ—0,16 грм.; съ гладкой поверхностью, желтоват. цв. Составъ:ураты, мочекисл. аммоній, небольш. кол. фосфатовъ и очень немного углекисл. солей.

Осложненія при нефректоміи. Въ нѣкоторыхъ случаяхъ нефректомія бываетъ очень трудна, вслѣдствіе большихъ размѣровъ самой почки, или вслѣдствіе плотныхъ сращеній ея съ окружающими тканями. Для уменьшенія величины почки

при піонефрозахъ выгоднѣе предварительно его вскрыть и выпустить по возможности весь гной, стараясь тщательно защитить окружающія ткани отъ загрязненія, при помощи, заложенныхъ кругомъ, марлевыхъ салфетокъ. При выдѣленіи почки изъ жировой капсулы надо имѣть въ виду возможность вскрыть брюшину, или плевру, разорвать встрѣчающіяся нерѣдко, на уровнѣ верхняго и нижняго полюса, art renal. accessoriae, или надорвать полую вену.

Раненіе брюшины. Въ случаѣ раненія брюшины необходимо ее зашить кэттутовымъ швомъ и подвести къ этому мѣсту марлевые тампоны.

Раненіе плевры. Гораздо серьезнѣе вскрытіе плевры такъ какъ это можетъ вести къ пневмотораксу и эмфиземѣ грудной полости.

Albarran вскрылъ плевру два раза, осложненій не наступило. Lauenstein одинъ разъ прорвалъ діафрагму—наступилъ сильный коллапсъ и смерть.

Среди русскихъ случаевъ В. Е. Проскуринъ встрѣтилъ раненіе плевры 4 раза (проф. Спижарный, Дерюжинскій, Варнекъ и проф. Алексинскій); въ трехъ изъ нихъ наступила смерть, въ одномъ (проф. Алексинскій) — выздоровленіе. проф. С. П. Ѳедоровъ ранилъ плевру въ слѣдующемъ случаѣ вторичной нефректоміи.

НАБЛЮДЕНІЕ 64.

Uropyonephrosis calculosa dextra. Nephrolithotomia. Мочевой свищъ. Nephrectomia secundaria, laesio pleurae.

Выздоровленіе.

М. Занд—гъ, 42 л. жена врача родилась въ Кіевѣ, постоянно живетъ въ Петербургѣ; поступила въ Общину во имя Христа Спасителя 31/x 1909 г. съ жалобой на боли въ правой половинѣ живота.

Родители умерли отъ рака желудка, старшая сестра отъ

рака матки. У брата и сестры—печеночн. камни, у 2 сестеръ камни мочев. пузыря. Въ дѣтствѣ никакихъ болѣзней не помнитъ. Регулы съ 14 л., сразу установились, приходили всегда правильно. Замужъ вышла 19 л. Первые роды со щипцами. Всего родила 3 раза; послѣ послѣдн. родовъ былъ выкидышъ на 4 мѣс., осложнивш. небольш. para-perimetrit'омъ. Настоящая болѣзнь появилась 7 л. т. н. въ видѣ сильн. болей въ прав. боку. Боли наступали приступами, длились по нѣск. час. до сутокъ, t° не повыш. рвоты и тошноты не было; желтухи никогда не было. Лѣтомъ 1903 г. лечилась въ Карлсбадѣ; прожила тамъ мѣсяцъ и почувствовала значит. облегченіе. Моча была норм. Боли не повторялись мѣл. годъ. Въ концѣ 1904 г.—снова боли, и въ январѣ 1905 г. снова поѣхала въ Карлсбадъ, гдѣ пробыла мѣсяцъ. Годъ чувствовала себя довольно сносно, однако изрѣдка появл. боли въ прав. боку. Въ мартѣ 1906 г. опять поѣхала на мѣсяцъ въ Карлсбадъ. Первые полгода она чувствовала себя сравнительно хорошо. Съ осени 1906 г. сильн. боли, общее недомоганіе, блѣдность. Въ 1907 г. моча стала мутной, боли въ прав. боку почти постоянныя; иногда настолько усиливались, что приходилось прибѣгать къ инъекціямъ морфія. Въ іюлѣ отправилась въ Wildungen, гдѣ случился сильнѣйшій приступъ болей въ прав. поясничн. области съ ознобомъ и повыш. t° до 40°-40,5°. Такъ длилось дней 5-6; затѣмъ все сразу прошло. Отхожденія камней не было замѣчено. Весь 1908 г. страдала болями въ прав. поясничн. области. Въ апрѣлѣ 1909 г. поѣхала въ Карлсбадъ, гдѣ лечилась 6 нед. На этотъ разъ облегченія не получила. Общее состояніе ухудшилось, усилились боли, и моча стала значит. мутнѣе, осадокъ больше. Изъ Карлсбада отправилась въ Wildungen, пробыла тамъ 5 нед., но улучшенія не наступило. Ежедневно сильн. боли, моча все время очень мутн., съ бѣлкомъ—0,2‰. Изъ Wildungen'а отправилась въ Швейцарію, чувствовала себя сравнит. хорошо только въ очень теплую погоду. Затѣмъ поѣхала въ Évian, гдѣ чувствовала себя лучше, но боли все же появлялись и очень ослабляли: моча попрежнему гнойн. Въ октябрѣ вернулась въ Петербургъ и обратилась къ проф. С. П. Ѳедорову.

St. pr. Средняго роста, хорошаго питанія. Сердце и легк. норм. Печень немного опущена, увеличч. край ея прощ. Со стороны желудка никакихъ особен. измѣнен. Страдаетъ запорами по нѣск. дней; постоянно прибѣгаетъ къ слабит. Лѣвая почка не прощупыв., не болѣзненна; прав. почка знач. опущена, увеличч., легко прощупыв., болѣзненна. Прав. мочеточн. прощупыв. per vaginam — утолщенный, небользнен. Катетеризація обоихъ мочеточн., подъ кожу—0,01 флоридзина. Анализъ мочи, полученной въ теченіе часа:

Изъ лѣвой почки:		*Изъ правой почки:*	
Количество	55 к. с.	Количество	45 к. с.
Уд. вѣсъ	1,018	Уд. вѣсъ	1,005
Реакція	сѣла кислая.	Реакція	сѣла щелочная.
Бѣлокъ	0,18‰	Бѣлокъ	2,1‰
Сахаръ	1,2%	Сахаръ	не найдено.
Эпит. почекъ. } лоханокъ. }	1-2 не въ кажд. п. зр.м.	Эпит. почекъ. } лоханокъ. }	до 10 въ п. зр. м. до 20 въ п. зр. м.
Бѣл. тѣл.	свыше 100 въ п. зр. м.	Гной и. тѣл.	на все п. зр. м.
Красн. тѣл.	3-5 въ п. зр. м.	Красн. тѣл.	нѣтъ

Бактеріоскопически въ мочев. осадкѣ изъ лѣв. почки найдены многочислен. палочки, похожія на bact. coli; изъ прав.—единичн. мелкіе диплококки, окрашивающіеся по Gramm'y. Tbc. Kochi не обнаружены. Суточн. кол. мочи отъ 600 до 1700 к. с. Рентгенографія: тѣнь отъ камней въ прав. почкѣ: въ лѣв. почкѣ—отрицательно.

14/XI подъ хлороформомъ — операція (С. П. Ѳедоровъ). Косвеннымъ поясничнымъ разрѣзомъ обнажена прав. почка. Вслѣдствіе высокаго ея положенія и узкаго поясничн. промежутка доступъ къ почкѣ очень ограниченъ; резекція 12 ребра. Почка освобождена изъ жировой капсулы и вывихнута въ рану, раза въ 1,5 увеличч., въ нѣкот. мѣстахъ ясная флюктуація; прощупыв. камни въ лоханкѣ и чашечкахъ. Соотвѣтственно камнямъ сдѣлано 3 разрѣза по выпукл. наружн. краю почки, черезъ кот. удалены 4 куска, повидимому, одного разломившагося камня, причемъ вытекло около 0,5 стакана гнойн. мочи. Кровотеч. небольш. При дальнѣйш. ощупыв. почки камней больше не удалось обнаружить. Черезъ разрѣзы въ почкѣ лоханка промыта перекисью водорода. Черезъ 2 верхн.

разрѣза въ почку вставлены тампоны; черезъ средній—въ лоханку введенъ дренажъ. Почка уложена на свое мѣсто, къ ней подведены тампоны изъ асептич. марли. Наружн. покровы частично сверху и снизу зашиты. Повязка.

Въ теченіе недѣли послѣ операціи t° доходила по веч. до 39,4°, затѣмъ спала до нормы. Кол. суточн. мочи, выдѣляем. черезъ пузырь, колебалось отъ 500 до 1600 к. с.; кол. мочи, выдѣлявш. черезъ дренажъ изъ оперирован. прав. почки, колебалось въ предѣлахъ 725—600 к. с. въ первые дни послѣ операціи, и 200—300 к. с. въ послѣдн. дни. Операціон. рана быстро заживала; больная хорошо поправлялась, прибывала въ вѣсѣ. Лоханка черезъ дренажъ промывалась 1°/₀ растворомъ лизиса, пузырь — борной водой. Больная ходитъ съ привязанной къ правой поясничной области бутылочкой, въ кот. черезъ дренажъ собирается моча изъ почки. Дренажъ въ свищъ входитъ туго, протечки почти нѣтъ. Болей нигдѣ нѣтъ. Иногда только послѣ промыв. лоханки прав. почки раств. лизиса или collargol'а появляется силь. раздраженіе мочев. пузыря. Значит. пополнѣвъ, въ хорош. самочувствіи больная 31/I 1910 г. выписалась для амбулаторн. леченія. Въ началѣ февраля появились повторн. довольно значит. кровотеченія изъ прав. почки черезъ дренажъ, вслѣдствіе чего она была снова положена въ общину.

14/II 1910 г. Подъ хлороформомъ и эфиромъ операція (проф. С. П. Ѳедоровъ). Разрѣзъ по старому рубцу. Масса плотн. фиброзн. сращеній значит. затрудняетъ доступъ къ почкѣ. Чтобы увелич. доступъ къ ней и не поранить брюшину, разрѣзъ продолженъ кзади и кверху, но здѣсь, вслѣдствіе отсутствія 12 ребра, была вскрыта полость плевры. Отверстіе въ плеврѣ, велич. съ булавоч. головку, тотчасъ же зашито 2-хъ этажнымъ швомъ изъ кэтгута. Почка быстро вылущена изъ capsula propria, мочеточн. изолированъ, захваченъ пинцетомъ Кохера и перерѣзанъ; почечн. сосуды захвачены клеммомъ проф. С. П. Ѳедорова, и почка отсѣчена. На ножку наложена общая лигатура изъ кэтгута и каждый сосудъ перевязанъ отдѣльно. Клеммъ удаленъ, заведены тампоны изъ асептич. и іодоформн. марли; частичн. швы на рану; повязка.

Послѣоперац. періодъ осложнился нагноеніемъ въ ранѣ. Въ началѣ мая рана окончат. зарубцевалась, и больная уѣхала заграницу. Въ настоящее время совершенно здорова.

Описаніе препарата. Размѣры удален. прав. почки: 13×6,5×3 с. По наружн. виду почка дряблая, въ ней сохранилась способн. къ функціи, паренхима. Около лоханки обильн. кол. жиров. ткани. На наружн. выпукл. краѣ имѣется отверстіе съ неровн. краями, свободно пропускающее указат. палецъ, кот. входитъ на 2,5 с. и въ лоханку не проникаетъ. При секціон. разрѣзѣ почка оказалась гидронефротичной. Верхн. полюсъ значит. растянутъ, вслѣдствіе того, что лоханка и чашечки растянуты очень значит. Толщина паренхимы, по наружн. виду норм., въ верхн. части почки—1 с. Сосочки значит. уплощены. Въ нижн. полюсѣ чашечки менѣе растянуты, и паренхима здѣсь сохранилась больше, толщина ея—1,5-1,8 с. Въ одной изъ чашечекъ, очень растян., на передн. поверхности почки содержится камень съ булавовидн. утолщеніемъ, длин. 2 с. толщ. 0,9 с. Слизистая лоханки отечна.

Анализъ камня, удален. при первой операціи: 4 куска, 2 довольн. больш., 2 мелкихъ, красноват. цв., желтов. въ изломѣ. Общій вѣсъ—5 гр. Камень состоитъ преимущ. изъ фосфорнокисл. кальція и магнія.

Разрывъ art. renalis accessoriae. Чтобы не порвать art. renalis accessoriae, надо при выдѣленіи почки захватывать каждый плотный тяжъ пинцетомъ Кохера и послѣ удаленія почки перевязать (наблюд. 12), если возможно, или оставить пинцетъ Кохера à demeure на 48—72 часа. Albarran однажды во время выдѣленія почки замѣтилъ сильное кровотеченіе изъ верхней и внутренней части раны. Наложивъ клеммъ, онъ быстро удалилъ почку. Однако кровотеченіе продолжалось изъ сосуда, снабжавшаго верхній полюсъ почки и пересѣкавшаго капсулу на 3 сит. выше ножки; перевязать его не удалось и пришлось ограничиться плотной тампонадой. Черезъ 48 часовъ тампонъ удаленъ; наступило выздоровленіе безъ осложненій.

Разрывъ venae cavae. Однимъ изъ самыхъ тяжелыхъ осложненій при нефректоміи является разрывъ venae cavae, однако послѣдствія его не такъ уже безнадежны, какъ кажется при первомъ взглядѣ (Albarran). Это осложненіе наблюдалось при удаленіи почки и черезъ поясничный разрѣзъ, и per laparotomiam. Чаще всего дѣло шло о ракѣ почки; въ нѣсколькихъ случаяхъ операція была сдѣлана при піонефрозѣ, или туберкулезѣ. Хирурги поступали различно, смотря по обстоятельствамъ. Примѣняли простую тампонаду, накладывали кровоостанавливающіе пинцеты à demeure, или пристѣночную лигатуру, или пристѣночный шовъ, или, наконецъ, дѣлали полную перевязку venae cavae.

Простая тампонада примѣнена Lindner'омъ въ одномъ случаѣ нефректоміи при туберкулезѣ почки; наступило выздоровленіе.

Наложеніе пинцета на разрывъ, съ оставленіемъ его à demeure, сдѣлано: Socin'омъ при нефректоміи по поводу піонефроза; больной вскорѣ умеръ; Israël'емъ—у больного страдавшаго гипернефромой лѣвой почки; больной умеръ на 11-ый день отъ тромбоза venae cavae.

Проф. М. М. Кузнецовъ [1]), при удаленіи калькулезнаго піонефроза, надорвалъ полую вену; небольшая щель въ наружной ея стѣнкѣ закрыта съ помощью 2-хъ пинцетовъ à demeure. Черезъ 10 мѣсяцевъ послѣ операціи больная была здорова.

Проф. Н. А. Вельяминовъ [2]) наблюдалъ очень интересный въ этомъ отношеніи случай. При выдѣленіи правосторонняго калькулезнаго піонефроза, опухоль лопнула, гной излился въ рану. При перевязкѣ почечной вены появилось

[1]) Проф. М. М. Кузнецовъ. — Случай удаленія почки. „Врачъ", № 44, 1899.

[2]) Проф. Н. А. Вельяминовъ.—О случаѣ вылущенія почки съ пораненіемъ полой вены. „Хирургъ. Вѣстникъ", іюнь, 1893.

обильное кровотеченіе изъ полой вены,—струя въ мизинецъ толщиной. Боковая пристѣночная лигатура не удалась. Наложены два длинныхъ пинцета à demeure. При снятіи ихъ на вторыя сутки появилось кровотеченіе, которое остановлено тампонадой. Больная поправилась, но остался небольшой свищъ.

Пристѣночная лигатура наложена первый разъ Lücke въ 1881 году, затѣмъ Helferich'омъ. Въ обоихъ случаяхъ—смерть.

Пристѣночный шовъ на разорванную venam cavam наложили Billroth, Busse, Grahé, Schede, Pousson и Chavanaz. Во всѣхъ 6-ти случаяхъ наступила смерть. Проф. В. Г. Цеге-Мантейфель и Giordano при изсѣченіи почки, пораженной опухолью, проросшей стѣнку venae cavae, умышленно резецировали часть стѣнки и зашили дефектъ. Больной Цеге-Мантейфеля выздоровѣлъ, несмотря на резекцію изъ стѣнки полой вены куска, длиной 9 сант. и шир. 2,5 сит. Больной Giordano погибъ.

Полная перевязка съ успѣхомъ сдѣлана 5 разъ Battini, Houzel, Heresco, Hartmann и Delannay. Küster экстирпировалъ огромную раковоперерожденную почку и, только изслѣдуя препаратъ, замѣтилъ, что онъ удалилъ кусокъ venae cavae. Больной умеръ черезъ 16 часовъ. Lindner перевязалъ только дистальный конецъ вены; смерть наступила отъ вхожденія воздуха въ проксимальный конецъ. Albarran, на основаніи этихъ случаевъ, считаетъ, что полная перевязка venae cavae, при ея разрывѣ, даетъ лучшіе результаты, чѣмъ всѣ остальные способы. Оттокъ крови съ замѣчательной легкостью совершался черезъ venae azigos и позвоночныя вены.

Опыты Purpuro на собакѣ показали, что животное можетъ выживать, если vena cava перевязана на протяженіи

между сліяніемъ ven. iliacarum и печенью. Выживаніе чаще, когда перевязка накладывается на протяженіи между ven. iliacae и venae renales; рѣже, если перевязка наложена выше мѣста впаденія почечныхъ венъ. Недавно Gosset и Lecène доказали, что у собакъ перевязка venae cavae, ниже мѣста впаденія почечныхъ венъ, не вызываетъ никакого патологическаго нарушенія. Перевязка, выше мѣста впаденія почечныхъ венъ, сопровождается смертью съ тяжелыми измѣненіями въ почкахъ.

Въ пяти только что приведенныхъ случаяхъ полной перевязки у человѣка выздоровленіе наступило безъ всякихъ серьезныхъ нарушеній; появлялся только легкій отекъ нижнихъ конечностей. Эти факты и опыты указываютъ, какъ надо поступать въ случаѣ разрыва venae cavae.

Если разрывъ находится ниже мѣста впаденія лѣвой почечной вены, которая вообще впадаетъ выше правой, то можно смѣло перевязать сосудъ между двумя лигатурами. Если разрывъ полой вены расположенъ выше, или на уровнѣ впаденія лѣвой почечной вены, то надо зашить разрывъ, если это можно, или наложить пристѣночную лигатуру, или, наконецъ, оставить пинцеты à demeure. Если внезапность кровотеченія не позволитъ такъ поступить, то прибѣгаютъ къ тампонадѣ.

Перевязка почечныхъ сосудовъ. При перевязкѣ почечныхъ сосудовъ никогда не слѣдуетъ захватывать въ лигатуру мочеточника, всегда надо его выдѣлить и перевязать отдѣльно отъ сосудовъ.

Нижеприводимый случай наглядно показываетъ, что при перевязкѣ сосудовъ и мочеточника en masse, мочеточникъ можетъ выскользнуть, лигатура ослабѣетъ, и наступитъ смертельное кровотеченіе.

НАБЛЮДЕНІЕ 65.

Pyonephrosis calculosa et paranephritis purulenta dextra. Nephrectomia. Haemorrhagia secundaria.

Смерть.

Г. Дмитр—въ, крестьянинъ, 44 л. поступилъ въ клинику 12/x 1904 г. съ жалобой на боли въ правой поясничной области, гнойную мочу и лихорадку.

Въ 20 л. имѣлъ гоноррею; другихъ заболѣв. не помнитъ. Въ 34 г. появилась кровав. моча и боли при мочеиспуск. Распознанъ камень мочев. пузыря и удаленъ черезъ промежностн. разрѣзъ. Затѣмъ до 43 л. чувствовалъ себя здоров. Въ сентябрѣ 1903 г. боли въ прав. поясничн. области и гнойн. моча; во время работы и движенія боли усиливались, иногда отдавали въ прав. яичко и въ лѣв. поясничн. область; крови въ мочѣ не замѣч. До поступл. въ клинику по времен. лихорадилъ. За послѣдній годъ очень похудѣлъ.

St. pr. Средняго роста, исхудавшій, малокровенъ. Легкія и сердце норм. Печень и селезенка не увелич., не прощуп. Прав. поясничн. область очень чувствит. и спереди и сзади. Прав. почка немного увелич., нижній ея край ясно прощуп., болѣзненна. Лѣвая почка не прощуп., боли нѣтъ. Цистоскопія: слизистая пузыря и отверстіе лѣв. мочеточн.— нормальны; изъ прав. мочеточн. вытекаетъ непрерывн. струей гнойная моча. Катеризація мочеточн.: за 2 ч. получено изъ лѣв. почки около 200 к. с. прозрачной мочи, изъ прав.— нѣск. к. с., изъ мочеваго пузыря—около 200 к. с. Изъ лѣвой почки—совершенно нормальная моча. Изъ правой почки: мутная, гнойная моча; бѣлку 2‰; масса гнойн. клѣтокъ, плоск. и кругл. эпит. Рентгенографія: — слѣва отрицат.; справа; пятно отъ камня, соотвѣт. почечн. лоханкѣ.

19/x—операція (проф. Вл. А. Оппель). Наркозъ хлороформный. Косой поясничный разрѣзъ. Capsula adiposa оказалась фиброзно переродена и мѣстами утолщ. до 1,5 с.; опорожненъ паранефритичъ. гнойникъ впереди верхн. полюса почки и выше него. Изъ почки выпущенъ гной; затѣмъ она

вскрыта во всю длину разрѣзомъ до лоханки, и въ лоханкѣ найденъ камень, около 3 ст. Почка сильно измѣнена. По наложеніи обыкновеннаго клемма на hilus, почка отсѣчена. Вслѣдствіе выскальзыванія части hilus'a изъ клемма, появилось сильное кровотеченіе, кот. съ трудомъ остановлено, наложен. 2-хъ шелков. лигатуръ. Клеммъ снятъ. Тампонада раны. При операціи, вслѣдствіе вышеупомян. соскальзыванія клемма, больной потерялъ много крови. Асептическая повязка.

Къ 5 ч. вечер. совершенно оправился, пульсъ 98, дыхан. 21; въ 7 ч. сразу упалъ пульсъ; немедленно больной взятъ въ перевязочную, гдѣ оказался уже мертвымъ. На вскрытіи (Л. В. Соболевъ) обнаружено, что art. renalis dextra безъ лигатуры; видимо, лигатура съ art. renal. соскользнула потому, что въ ножку вмѣстѣ съ сосудами захвачень былъ и мочеточникъ. Кровяные сгустки въ кол. одного стакана лежали подъ тампономъ, тампонъ сильно пропитанъ кровью. Со стороны органовъ дыханія, пищеваренія и кровен. ничего ненорм. не обнаружено.

Epicrisis Л. В. Соболева: Nephrectomia dextra, anaemia universalis.

Описаніе препарата. Почка норм. велич, съ растянут. лоханкой. На наружн. поверхности спайки. Въ лоханкѣ въ началѣ мочеточн., сидитъ небольш. камень,

Наложеніе клемма на почечную ножку. Перевязку сосудовъ лучше дѣлать послѣ удаленія почки, такъ какъ этимъ расширяется поле операціи и становится возможнымъ совершенно свободно разобраться въ сосудахъ и мочеточникѣ и перевязать ихъ отдѣльно.

Съ этой цѣлью предварительно накладываютъ на почечную ножку различные клеммы, изъ нихъ, по моему мнѣнію, лучшимъ и самымъ надежнымъ является клеммъ проф. С. П. Ѳедорова со съемными ручками, предложенный имъ нѣсколько лѣтъ тому назадъ.

Какъ видно на рисункѣ 59-мъ, одна бранша имѣетъ три ряда зубцовъ и два жолобка, другая одинъ жолобокъ и два ряда зубцовъ.

Какъ показалъ богатый опытъ клиники проф. С. П. Ѳедорова, изъ такого клемма никогда не выскальзывали захва-

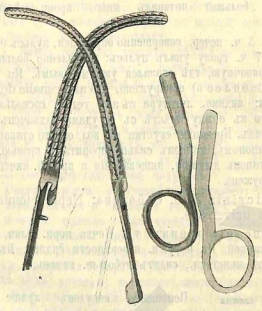

Рис. 59.
Въ уменьш. видѣ.

ченныя ткани. Кромѣ того, благодаря съемнымъ ручкамъ, въ случаѣ необходимости, его безопасно оставить à demeure, такъ какъ изъ раны ничего не торчитъ и весь замокъ обыкновенно покрытъ повязкой. Конечно, для устраненія возможности раскрытія замка, можно его перевязать толстой крѣпкой шелковой лигатурой, или бинтомъ.

На рисункѣ 60-омъ можно видѣть что, приблизительно, получается даже при захватываніи въ клеммъ листа обыкновенной писчей бумаги. Къ сожалѣнію, валикъ, получающійся между двумя углубленіями, вышелъ неособенно рельефно.

Подкапсулярная нефректомія. Иногда выдѣленіе почки изъ жировой капсулы можетъ быть технически невозможно, вслѣдствіе фибрознаго перерожденія и сращенія ея съ почкой и окружающими тканями. Въ такихъ случаяхъ, за рѣдкими исключеніями, довольно легко удается вылущить почку изъ ея фиброзной капсулы. Дойдя до почечной ножки, которая въ такихъ случаяхъ бываетъ очень толста и широка, иногда можно подрѣзать кругомъ фиброзную капсулу и изолировать сосуды, лоханку и мочеточникъ; если же это невозможно, то накладываютъ клеммъ и почку отсѣкаютъ. Для предосторожности лучше оставить часть почки въ клеммѣ и уже послѣ, перевязавъ изолированно сосуды и мочеточникъ, осторожно удалить оставленную лоханку и часть паренхимы. Если же и это не удается, то слѣдуетъ оставить клеммъ à demeure по крайней мѣрѣ на 72 часа.



Рис. 60.

Nicolich[1]) оставляетъ клеммы à demeure на 96 часовъ, такъ какъ въ двухъ случаяхъ, послѣ удаленія клемма черезъ трое сутокъ, наблюдалъ послѣдовательное кровотеченіе. Въ одномъ изъ нихъ удалось кровотеченіе остановить, и больной

[1]) Nicolich.—Quand doit-on enlever les pinces après la nephréctomie? Ann. mal. org. gén.-urin. V. I, p. 109. 1909.

выздоровѣлъ; въ другомъ случаѣ захватить ножку вполнѣ не удалось, и больной погибъ.

Въ заключеніе приведу рядъ успѣшныхъ наблюденій, гдѣ сдѣлана первичная нефректомія по поводу одностороняго калькулезнаго піонефроза.

НАБЛЮДЕНІЕ 66.

Pyonephrosis calculosa sinistra. Nephrectomia.

Выздоровленіе.

П. Рад-кій, 52 л., мировой судья, уроженецъ Харьковской губ., поступилъ въ клинику проф. С. П. Ѳедорова 19/III 1907 г. съ жалобой на мутную мочу и боль въ лѣвомъ подреберьи и на ощущеніе присутствія въ немъ посторонняго тѣла.

Въ 1875 г. перенесъ гоноррею, въ 1887 г. эпидидимитъ. Болѣлъ маляріей. Въ 1884 г. послѣ простуды почувствовалъ неловкость въ области нижн. реберъ. Въ 1897 г. началъ слабѣть и сталъ ощущать туп. боль и какъ бы присутствіе посторонняго тѣла въ лѣв. боку. Моча стала мутн. Въ декабрѣ 1905 г., подъ вліяніемъ сильн. раздраженія, почувствовалъ сильн. остр. боль въ лѣв. подреберьи, распространявшуюся къ къ паху. Черезъ 3 мѣс. приступъ повторился. Въ 1897 г. пилъ Виши и лежалъ съ мѣсяцъ въ частн. лечебницѣ профессора Mikulicz'a, гдѣ дѣлали промыв. пузыря раств. ляписа, боль и ощущеніе посторон. тѣла исчезли. Въ Эссентукахъ 6 нед. пилъ № 17. Моча стала чище. Во время приступовъ болей прикладывалъ бутылки съ горяч. вод. Съ мая 1906 г. принимаетъ уротропинъ.

St. pr. Внутренніе органы уклоненій отъ нормы не представ. Цистоскопія: предстат. железа вдается въ пузырь; сфинктеръ отеченъ. Изъ отверстія лѣв. мочеточн.— густой гной. Отверстіе прав. мочеточн. норм. Рентгенографія: въ лѣвой почечной области тѣнь отъ больш. камня

(рис. 61). Справа тѣни не получилось. 28/III катетеризація мочеточниковъ:

Моча изъ правой почки:		*Моча изъ лѣвой почки:*	
Уд. в.	1.015	Уд. в.	1.003
Бѣлокъ	нѣтъ.	Бѣлокъ	есть

Микроскопическое изслѣдованіе.

Гной	нѣтъ	Гной	немного.
Кровь	много красн. кров. тѣл.	Кровь	нѣтъ
Эпителій	немного плоскій	Эпителій	плоск., кругл., хвостат.

Лѣв. почка прощуп., значит. увелич., нижн. граница ея находится на 3 поперечн. пальца надъ уровнемъ пупка. При перкуссіи спины, снизу и слѣва въ почечной области — притупленіе. Прав. почка не прощуп.


Рис. 61.

30/III Подъ хлороформ. наркозомъ — операція (проф. С. П. Ѳедоровъ). Вслѣдствіе пара-перинефрита пришлось ножницами выдѣлять почку, кот. вскрыта секціоннымъ разрѣзомъ; вытекло больш. кол. гноя (около 3 стакановъ), удалена часть камней; наложенъ кламмъ и почка отсѣчена. Сосуды перевязаны кэтгутомъ и кламмъ снятъ. Рана выполнена тампонами изъ асептич. марли. Частичн. швовъ на рану. Повязка. Послѣоперац. теченіе безъ осложненій. 8/VI больной выписался изъ клиники съ небольш. грануляцией раной.

Удаленная почка представляется нѣск. увелич. въ объемѣ, лоханки и чашечки растянуты.

Анализъ камней: 3 камня бѣлдно-сѣро-желтов. цв., слоист. сложенія. Вѣсъ 61,1. Состав: фосфорнокисл. и углекисл. известь и магнезія; мочекисл. натръ и аммоній, сѣрнокисл. известь; тиразинъ, фосфорнокисл. желѣзо.

НАБЛЮДЕНІЕ 67.

Pyonephrosis calculosa et paranephritis purulenta sinistra. Incisio paranephritidis. Nephrectomia.

Выздоровленіе.

З. Сычен—въ, 55 л., купецъ, уроженецъ Псковск. губ., поступилъ 1/II 1907 г. въ Максимиліанов. лечеб. Красн. Кр. съ жалобой на общее недомоганіе, слабость, высокую t° въ теченіе послѣднихъ 2 нед., на боль въ лѣвомъ подреберьи и зловонную мутную мочу.

На 19 г. трипперъ. Въ 30 л. обнаружена стриктура уретры, а на 45 г. гнойн. моча. Лечился промыв. пузыря. Лѣтъ 10 т. н. лежалъ въ клиникѣ проф. Субботина; произведена внутренняя уретротомія; 4 г. т. н. лежалъ въ клиникѣ проф. С. П. Ѳедорова; цистоскопія показала выдѣленіе гноя изъ лѣв. мочеточн. Отъ предложенной тогда операціи отказался. Болей въ лѣвомъ подреберьи никогда не было.

St. pr. Ходитъ не можетъ отъ болей въ лѣв. боку, t° 38,6°. Въ лѣв. половинѣ живота прощупн. болѣзнен. опухоль плотн. консистенціи. Сзади между лѣв. 12 ребромъ и позвоночн. флюктуація. Внутренніе органы норм. 2/II. Подъ кожанномъ обычный люмбальный разрѣзъ надъ флюктуирующей опухолью. Выпущено около 2 стакановъ зловоннаго сѣро-зелен. гноя, кот. окружалъ лѣв. почку сзади и снизу. 7/II. При перевязкѣ обнаружено, что въ задне-нижнемъ квадрантѣ почки имѣется свищь, черезъ кот. выдѣляется гной въ порядоч. кол. 26/II. Была попытка катетеризир. прав. мочеточн., но жидкость въ пузырѣ быстро замутилась, хотя удалось увидѣть, что изъ лѣв. мочеточн. идетъ густой гной. Кріоскопія крови = — 0,57.

1/III подъ гедональ-хлороформнымъ наркозомъ операція (проф. С. П. Ѳедоровъ). Выдѣлять почку все время приходилось ножницами, вслѣдствіе плотн. паранефритич. сращеній. Почка вскрыта по периферіи, выпущенъ гной и удалены камни. На hilus наложенъ кламмъ, почка отсѣчена.

5/III. Снятъ кламмъ, кровотеченія нѣтъ. 17/IV выписался съ хорошо гранулир. раной. Камни не были изслѣдованы. Въ концѣ 1909 г. показывался: чувствуетъ себя совершенно здоровымъ.

НАБЛЮДЕНІЕ 68.

Pyonephrosis calculosa et paranephritis purulenta sinistra. Nephrectomia.

Выздоровленіе.

Н. Ник—въ, 47 л., поступилъ въ клинику проф. С. П. Ѳедорова 26/X 1903 г., съ жалобой на сильную боль въ лѣвомъ боку, лихорадку и скудное выдѣленіе мочи.

Въ ранн. дѣтствѣ началъ страдать приступами сильн. сжимающихъ болей въ лѣв. поясничн. области и въ лѣв. половинѣ живота. Боли сначала бывали рѣдко, 1-2 раза въ годъ, сопровожд. ознобами, продолж. нѣск. час. и постепенно прекращ. послѣ того, какъ больной ложился, согнувшись, на лѣв. бокъ и лежалъ, стараясь не двигаться. Во время приступовъ выдѣл. мало мочи съ осадк.; въ свободные же промежутки моча прозрачна, свѣтла и въ достаточн. кол. Въ 10 л. по поводу этихъ болей подвергался катетеризаціи, послѣ чего появилась рѣзь при мочеиспуск., кот. скоро исчезла. Въ 12 л. перенесъ тяжелую горячку. Въ 21 г. болѣлъ гонореей и какой-то язвой на членѣ, лечился втираніями (16) сѣрой ртутной мази и іодист. каліемъ. Вр. 35 л. приступы болей въ лѣв. поясничн. области стали появляться чаще (мѣс. черезъ 3-4), продолж. дня 2-3, настолько сильны, что больной принужденъ былъ бросать работу и лежать. Характеръ болей вродѣ сжиманія клещами. Весной 1903 г., вслѣдствіе сильн. приступа сжимающ. болей въ лѣв. подреберьи и въ поясницѣ и вслѣдствіе лихорадки, 4 нед. лежалъ дома. Въ октябрѣ боли эти усилились и, по временамъ, нѣск. ослабѣвая, продолж. до настоящ. времени.

St. pr. Высокаго роста, питанія средн. Легкія и сердце безъ рѣзкихъ измѣненій. Печень и селезенка не прощупываются. При ощун. подъ раздутой нисходящей толстой кишкой

опредѣляется плотная, увеличенная, очень болѣзнен. лѣв. почка. Удается прощуп. мало чувствит. нижній полюсъ прав. почки. Мочится днемъ 6 и ночью 2 раза. Суточн. кол. мочи 400 к. с.; уд. в.—1.032; моча буро-желт. цв.; кислой реакціи; мутная, съ обильн. осадк. сѣроват. цв.; бѣлку 1,5‰; сахару нѣтъ. Подъ микроск. осадокъ содержитъ ураты; обильн. кол. гнойн. тѣл., и мало клѣтокъ пузыр. эпит. Туб. палоч. въ мочѣ не найдено. Металлич. и эластич. катетры № 12 не проходятъ, вслѣдствіе плотнаго съуженія уретры на 12 с. отъ orificium extern.

31/x. Подъ гедоналъ-хлороформнымъ нарк.—операція (проф. С. П. Ѳедоровъ). Жировая капсула оказалась утолщена; послѣ раздѣленія ея тупымъ путемъ вылилось около стакана зелен., дурно пахнущ. густ. гноя, и обнаружено отверстіе, ведущее въ абсцессъ самой почки и въ полость около почки во внутрен. нижн. углу раны. Пальцемъ обслѣд. полость почки, нащупанъ камень въ лоханкѣ и обнаружены еще 3 гнойн. полости въ почкѣ. Паренхима почки очень истончена. Вслѣдствіе сильн. разруш. почки, рѣшено сдѣлать nephrectomi'ю. Почка тупымъ путемъ, и ножницами отдѣлена отъ сращеній, вывихнута наружу, и по наложеніи 2 изогнутыхъ зажимовъ на сосуды и мочеточникъ, отсѣчена. Сосуды перевязаны шелков. лигатур., концы кот. выведены наружу, зажимы сняты, кровотеченія нѣтъ. Полость выполнена 2-мя іодоформен. и простѣ. тампонами изъ марли. Асептическая повязка.

Послѣоперац. періодъ—безъ осложненій. Лигатуры отошли только 10/I 1904 г. 2/II выписался изъ клиники съ зарубцевавшейся раной: пополнѣлъ, моча нормальна.

Описаніе препарата. Почка представляется значит. увелич. и покрытой съ верхн. и задне-наружн. стороны гнойно-фибринозн. налетами; стѣнки ея представл. фиброзн. мѣшокъ со слѣдами почечн. ткани. Внутри покрыта фибринозно-гнойн. пленками и наполнена гноемъ, среди кот. въ лоханкѣ находится камень, вѣсъ 50 грм.

Анализъ камня. Вѣсъ изслѣдов. куска камня—3,32 грм. Цв. темно-бур., мѣстами почти черный; строеніе слоистое; середина желтов.-грязн. цв.; пористаго сложенія, рѣзко отли-

чается отъ плотн. агатовой всей массы камня. Составъ камня: фосфорнокисл., углекисл. и сѣрнокисл. кальцій, фосфорнокисл. амміакъ-магнезія, мочекисл. натрь, мочев. к-та, ксантинъ; слѣды желѣза. Нерастворимая часть представляетъ детритъ бураго цв.

НАБЛЮДЕНІЕ 69.

Pyonephrosis calculosa et paranephritis purulenta dextra. Nephrectomia.

Выздоровленіе.

В. Лук—въ, 52 л., купецъ, уроженецъ Саратовской губ., поступилъ въ хирургическое отдѣленіе Спб. Урологическаго Института 31/III 1908 г. съ жалобами на боли въ правомъ подреберьи и мутную мочу.

Лѣтъ 15-17 т. н. была гоноррея. Черезъ 5 л. вторичное зараженіе гонорреей. Боли въ правомъ боку появились 20-25 л. т. н.

St. p. r. Средняго роста, правильнаго тѣлосложенія, плохаго питанія. Легкія и сердце безъ особыхъ измѣненій; пульсъ 70—80. Животъ вздутъ; въ правомъ подреберьи на 2 пальца ниже пупка прощуп. опухоль, при бимануальн. изслѣд. слегка баллотируетъ. Мочится 6 разъ въ сутки, моча мутна, осадокъ въ банкѣ на 2 пальца. Рентгенографія: въ области прав. почки видны 2 тѣни отъ камней (рис. 62), слѣва—тѣней нѣтъ. Катетеризація мочеточн.: моча изъ лѣв. почки совершенно норм.; изъ прав. почки идетъ густой гной, кот. въ пузырѣ ложится въ видѣ клубка. Сфинктеръ пузыря отеченъ. Въ теченіе апрѣля дѣлали расширеніе уретры бужами и закончили его бужомъ № 26. Къ 7/v опухоль прав. почки

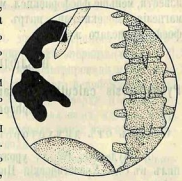

Рис. 62.

уменьш. въ своихъ размѣрахъ; нижн. граница только слегка заходитъ за пупочн. линію.

16/v 1908 г. подъ хлороформинымъ наркозомъ—операція (проф. С. П. Ѳедоровъ). Прежде, чѣмъ дошли до правой почки, пришлось вскрыть 2 паранефрит. гнойника. Сама почка окружена плотн. фиброзн. сращеніями, поэтому выдѣленіе ея очень затрудн. На hilus наложенъ клеммъ проф. С. П. Ѳедорова и почка отсѣчена. Тампонада раны и частичн. швъ. Сухая повязка.

19/v. Снятъ клеммъ—кровотеч. нѣтъ. Въ дальнѣйш. послѣоперац. періодѣ — безъ особыхъ осложненій. Выписался 26/vi 1908 г. совершенно здоровымъ, прибавившись въ вѣсѣ на 25 ф. Въ концѣ сентября 1908 г. прислалъ письмо, извѣщаетъ, «что здоровье его очень хорошее и что онъ послѣ операціи прибавился въ вѣсѣ на 1 пудъ».

Удаленная почка увелич. разъ въ 5-6 противъ нормы, представл. изъ себя дольчат. мѣшокъ съ толст. фиброзн. стѣнками; почечн. паренхимы почти не осталось; гной въ почкѣ стакана 2.

Камней различн. велич. въ почкѣ 69; вѣсъ высушенныхъ—54,2 грм. Анализъ: камни бураго, буро-желт. цв. Главная масса состоитъ изъ углекисл. и фосфорно-кисл. извести, меньше фосфорнокисл. магнезіи; фосфорнокисл. амміакъ-магнезія, мочекислый натръ и аммоній, слѣды калія и фосфорнокислаго желѣза.

НАБЛЮДЕНІЕ 70.

Pyonephrosis calculosa et paranephritis purulenta sinistra. Nephrectomia.

Смерть отъ двухсторонней плевропневмоніи.

А. Буд—чъ, 62 л., уроженецъ Гродненской губ., поступилъ въ Спб. Урологическій Институтъ 10/xi 1908 г. съ жалобой на боли въ лѣвой поясничной области и мутную мочу.

Считаетъ себя больнымъ съ 1899 г., когда появились боли при мочеиспуск., частые позывы и гнойн. моча. Въ 1900 г. проф. Guyon'омъ сдѣлано камнедробленіе, послѣ котор. поправился и чувствовалъ себя относит. здоровымъ. Въ 1902 г. тѣ-же припадки повторились, и вторично сдѣлано камнедробленіе Albarran'омъ. До 1908 г. чувствовалъ себя хорошо. 25/xi появились боли въ лѣв. боку, гнойн. моча и частые позывы на мочеиспуск.; t^0 повыс. Внутрен. леченіе оставалось безъ результата.

St. pr. Высокаго роста, средняго питанія, очень слабый. Сердце увелич., тоны глухи. Границы легкихъ подвижны; влажные разсѣянные хрипы. Пульсъ 86. Животъ вздутъ. Прощупыв. нижн. полюсъ лѣв. почки; лѣв. поясничн. область при постукив. очень болѣзненна. Цистоскопія: катарральныя измѣненія слизистой пузыря и камень, велич. съ крупный лѣсной орѣхъ. Катетеризація обоихъ мочеточниковъ; подъ кожу 0,01 флоризина; моча собиралась въ теченіе часа.

Моча изъ правой почки:		*Моча изъ лѣвой почки:*	
Кол.	13 к. с.	Кол.	14 к. с.
Уд. в.	1.013	Уд. в.	1.007
Реакц.	слабо-кисл.	Реакц.	слабо-кисл.
Бѣлокъ	0,20%	Бѣлокъ	0,25%
Сахаръ	0,15%	Сахаръ	0,09%
Эпит. плоск.	небольш. кол.	Эпит. плоск.	небольш. кол.
Красн. кров. тѣл.	въ небольш. кол. несгибнетъ.	Красн. кров. тѣл.	-встрѣч. нарѣдка. несгибнетъ.
Лейкоциты	въ небольш. кол.	Лейкоциты	въ значит. кол.

Цилиндровъ и кристалловъ солей не найдено.

Со дня поступленія вплоть до дня операціи t^0 около 39°.

23/xi. Подъ хлороформ. наркозомъ операція (проф. С. П. Ѳедоровъ). Жировая капсула инфильтрирована и на больш. протяженіи склерозирована, вслѣдствіе чего освобожденіе почки шло съ больш. трудомъ. При отдѣленіи вверху и сзади показался гной съ запахомъ. На hilus наложенъ клеммъ проф. Ѳедорова, почка отсѣчена. Тампонада раны; частичн. двухъэтажн. швъ. Асептическая повязка.

Удаленная почка увелич.; превращена въ піонефрот. мѣшокъ, въ кот. находились камни.

Въ первые сутки послѣ операціи мочи 1000 к. с.; пульсъ 90. Черезъ 72 ч. снятъ клеммъ, кровотеченія нѣтъ; мочи 1400 к. с. Первые 3 дня t^0 норм.; на 4 день t^0 40°, пульсъ 120. Въ дальнѣйш. t^0 все время повыш.; кол. мочи

все время болѣе 1000 к. с.; на 19 день погибъ отъ двусторон. плевропневмоніи. Вскрытія не было.

Описаніе препарата. Почка представл. удлинен. довольно вялымъ мѣшкомъ, въ нижн. полюсѣ кот. прощуп. камень. Размѣры почки $14 \times 3 \times 2$ с. По разрѣзѣ черезъ hilus показыв. значит. расширен. участки лоханки, соотвѣтств. верхн. и нижн. полюсу; всѣ чашечки также расширены: въ нижн. полюсѣ находится шерохов. камень, велич. съ небольш. орѣхъ. На задн. поверхности почки, у верхн. полюса ея, наблюд. участокъ овальн. формы съ поперечн. діаметромъ въ 2 с. и продольн. въ 1,5 с., отличающ. своимъ блѣдно-желтов. цв. отъ остальн. буро-красн. почки и слегка выстоящій надъ общимъ уровнемъ поверхности почки по краямъ своимъ; центр. часть его представляетъ углубленіе, дно кот. выполнено слизисто-гнойн., маркимъ распадомъ; по направленію къ краямъ—консистенція становится болѣе плотн. Это углубленія близко подходитъ къ расширен. лоханкѣ, но перфоративн. отверстія найти не удается. Соотвѣтств. этому участку почки—въ паренхимѣ клѣтчаткѣ—во время операціи найденъ былъ инфильтратъ, съ отдѣльн. гнойн. пробками въ немъ, напоминавшій по виду карбункулъ подкожн. жиров. клѣтчатки. Камень не былъ изслѣдованъ.

НАБЛЮДЕНІЕ 71.

Pyonephrosis calculosa dextra. Nephrectomia.

Выздоровленіе.

М. Косиф—я, 34 л., дворянка, поступила въ клинику проф. С. П. Ѳедорова 17/IV 1903 г. съ жалобами на лихорадку и гнойную мочу. Въ дѣтствѣ была рахитична. Въ 22 г. была сильная болѣзненность въ правой половинѣ живота, кот. затѣмъ исчезла. Въ 30 л. по поводу кисты яичника, чревосѣченіе. Нед. черезъ 3 послѣ этого появилась лихорадка ($38,5^{0}$—$39,0^{0}$), державшаяся въ теченіе 2 мѣс. Въ концѣ 1902 г. сильн. боли въ спинѣ, съ лѣв. стороны; повыш. t^{0}; въ мочѣ гной. Нед. черезъ 2 боль въ спинѣ исчезла, и t^{0} спала, но гнойн. моча оставалась.

St. p. г. Со стороны сердца и легкихъ особыхъ уклоненій не отмѣч. Печень и селезенка не увелич. Ясно прощуп. увелич. прав. почка. Лѣв. почка не прощуп. Моча мути. содержитъ слѣды бѣлка, гнойн. клѣтки и въ небольш. кол. красн. кров. тѣл. Катетеризація обоихъ мочеточниковъ: изъ лѣвой почки около 200 к. с. прозрачн., свѣтл. мочи; изъ правой—нѣск. к. ст. Изъ лѣвой почки—моча совершенно норм. Изъ правой почки—мутн., гнойн.; бѣлку,—$0,5^{0}/_{00}$; гнойн. тѣл. кровь. Сахара нѣтъ. 2 раза попытка получить мочу изъ кажд. почки отдѣльно при помощи раздѣлителя Luys'a неудачна. Рентгенографія: ясно видны справа 3 тѣни отъ камней въ почкѣ. Слѣва—отрицательно.

29/IV 1903 г. подъ хлороформомъ операція (проф. Ѳедоровъ). Почка, вылущен. вмѣстѣ съ capsula propria, увелич. раза въ 1,5. Изъ вскрыт. полостей выдѣлилась мутнов. жидкость. Въ почечн. лоханкѣ камень неправильн. формы, не закупоривавшій просвѣта мочеточн. Въ 2-хъ другихъ полостяхъ—2 меньшихъ (съ лѣсной орѣхъ) камня. Мочеточникъ и сосуды перевязаны отдѣльно шелков. лигатурами, концы кот. выведены наружу. Рана частично зашита, въ полость заведены полосы асептич. марли. Повязка.

Послѣоперац. періодъ безъ особ. осложн.; больная выбыла изъ клиники вполнѣ здоровой; мочи 1800—2000 к. с. свѣтлая, прозрачная.

Удаленная почка сморщена, блѣдна, въ лоханкѣ камень. Анализъ камней. Вѣсъ изслѣд. части камня—2,77 грм., общій вѣсъ не опредѣленъ. Цв. бѣл., слегка желтов., изломъ раковист. Составъ: углекисл. и фосфорно-кисл. известь, углекисл. магнезія, мочекисл. натръ, слѣды ксантина.

НАБЛЮДЕНІЕ 72.

Pyonephrosis calculosa dextra. Nephrectomia.

Выздоровленіе.

М. Карм—ва, крестьянка Харьковской губ., 43 л. 27/XI 1908 г. переведена изъ гинекологич. отд. при Харьк. земск. родильн. домѣ въ хирургич. отдѣл. губерн. земск. больницы.

съ слѣдующ. выпиской. Больная 3-4 г. т. н. оперирована по поводу prolapsus uteri, послѣ чего нѣкот. время чувствовала себя хорошо. Послѣдн. время опять стала чувствовать опущеніе матки, а кромѣ того иногда боли въ тазу и поясницѣ съ прав. стороны. Промежность хорошо возстановлена. Матка не велика, въ anteflexio, отклонена влѣво и кпереди опухолью, расположен. справа и сзади, эластичн. консистенціи, велич. съ дѣтскую головку. Брюшные покровы вялы. Въ прав. подреберьи довольно низко ощущ. край печени, чувствит. и прав. почка. Въ мочѣ 3,0‰ бѣлка и масса лейкоцит. 28/x 1908 г. подъ хлороформомъ—чревосѣченіе. Съ правой стороны удалена параовріальная киста, велич. съ головку новорожденнаго. Придатки удалены съ обѣихъ сторонъ. Первое натяженіе. Въ дальнѣйш. появились боли въ правой поясничн. области; моча все время мутн.; ежедневно, или черезъ день по нѣск. разъ рвота; t° по веч. до 38°. Въ такомъ состояніи больная переведена въ хирургич. отдѣл. Зимою 1907—1908 г. изрѣдка ощущала боли въ прав. половинѣ живота и въ прав. поясничной области. Съ іюля 1908 г. боли усилились и стали довольно постоян. До поступленія въ родильный домъ все время работала. Моча стала мутн. въ концѣ сентября 1908 г.

St. p.g. Худощавая и всегда была такой. Легкія, сердце и селезенка не увеличч., норм. На прав. сторонѣ на глазъ замѣтна опухоль, выпячивающ. впередъ изъ-подъ нижн. реберъ. При ощуп.—опухоль бугристая, плотная. Нижн. граница—уровень пупка; лѣв.—средина прав. прям. мышцы. Сзади опухоль переходитъ въ область прав. поясницы. Книзу смѣщается не болѣе 1 ст. При двуручн. изслѣд. опухоли, толчки передаются въ поясницу, и ощущается незначит. зыбленіе. Рентгенографія: справа на уровнѣ 3-5 поясничн. позвонк. тѣни отъ камней (рис. 63); слѣва—отрицательно. Цистоскопія: слизист. рѣзко инъецирована, особенно въ прав. половинѣ, мѣстами сѣр. цв. съ помутнѣн. и исчезан. контуровъ сосудовъ. Область прав. мочеточн. чрезмѣрно инъецирована, щель мочеточн. выражена неясно. Щель лѣв. мочеточн. ясна, нѣск. расширена; слизистая вокругъ него норм. Катетеризація мочеточниковъ:

Моча изъ правой почки.		*Моча изъ лѣвой почки.*	
Цвѣтъ	свѣтложелтая.	Цвѣтъ	свѣтложелтая.
Прозрачность	мутная.	Прозрачность	прозрачная.
Уд. вѣсъ	1,022.	Уд. вѣсъ	1,015.
Реакція	нейтральная.	Реакція	кислая.
Бѣлокъ	слѣды.	Бѣлокъ	нѣтъ.
Лейкоциты	огромн. кол.	Лейкоциты	изрѣдка.
Красн. кров. тѣл.	изрѣдка.	Красн. кров. тѣл.	нѣтъ.
Цилиндры	не найдены.	Цилиндры	не найдены.

Инъекція 1% раствора индиго-кармина 4 к. с. Черезъ 10 мин. моча окрасилась въ синій цв.; изъ лѣв. мочеточн. струя мочи, окрашен. въ синій цв., выбрасывалась сильно, черезъ правильн. промежутки. Изъ прав. мочеточн., въ теченіе 1/2 час. не удалось замѣтить окрашен. струи.



Рис. 63.
1/2 натур. велич.

3/xii 1908 г.—операція (Ф. Ю. Розе). Спинно-мозговая анэстезія тропококаиномъ. Нефректомія довольно трудная, спайки значит., особенно въ верхн. углу. Мочеточн. изолированъ отдѣльно отъ сосудовъ, отходившихъ на границѣ верхн. и сред. трети опухоли; онъ перевязанъ кэтгут. въ нижн. углу опухоли и отсѣченъ между 2 перевязками термокаутеромъ. Сосуды атрофированы, перевязаны кэтгут. Почка съ жидкимъ содержим. удалена цѣликомъ, причемъ ни одной капли не попало въ рану. Рана зашита кэтгут. этажн. швомъ; кожа шелкомъ. Вставленъ выпускникъ. Сухая повязка.

Послѣоперап. теченіе безъ особ. осложн. Рана зажила перв. натяж. На 8 день удаленъ тампонъ. 4/ii 1909 г. выписалась домой совершенно здоровой съ вполнѣ зажившей раной, прибавившись въ вѣсѣ на 32 ф.

Удаленная почка представляла піонефрот. мѣшокъ длин. 22,5 с., ширин. 13 с. При разрѣзѣ выдѣл. мутн. жидкость. Посѣвы показали—streptococcus и bacter. coli commun. Лоханка и чашечка сильно растянуты гнойн. мочей; почечн. паренхимы сохранилось очень мало, камни выполняли лоханку и чашечки; при выниманіи изъ почки—они сломались.

Анализъ камней. Конкременты (6 больш. и 2 мален.), вѣсомъ 43,5 грм. въ сухомъ видѣ, состоятъ преимущ. изъ фосфорнокисл. и углекисл. кальція съ примѣсью небольш. кол. фосфорноаммiач. магнезіи и незначит. кол. мочекисл. натрія и аммонія.

НАБЛЮДЕНІЕ 73.

Pyonephrosis calculosa sinistra. Nephrectomia.

Выздоровленіе.

А. д'Ейн—нъ обратилась къ проф. С. П. Ѳедорову съ жалобой на боль въ поясницѣ и мутную мочу. На основаніи разспроса и объективн. изслѣд. былъ поставленъ діагнозъ: pyonephrosis calculosa sinistra.



Рис. 64.

Рентгенографія: съ лѣвой стороны больш. съ развѣтвленіями тѣнь отъ камня (рис. 64), справа отрицательно. Больная не могла остаться въ Петербургѣ для операціи и черезъ день уѣхала въ Женеву, откуда по просьбѣ проф. С. П. Ѳедорова прислала, его самой составленную, исторію своей болѣзни, кот. я привожу почти буквально:

„Первыя боли въ прав. боку я почувствовала въ 1880 г. и проф. Эйхвальдъ сказалъ, что это блуждающая почка; предписалъ какое-то леченіе и совѣтовалъ ее пришить. Въ 1881 г. въ Ниццѣ боли эти повторились, но съ сильн. лихорадкой. Проф. С. П. Боткинъ нашелъ, что у меня инфлюэнца, что почка вовсе не блуждающая, и что ее пришивать не надо, а что, пожалуй, я „нагуливаю каменьекъ", предписалъ режимъ и Contrexéville.

Я вышла замужъ, и въ 1888 г. тѣ же боли съ лихорадкой повторились. Лечили меня 2 доктора, и оба нашли, что боли—явленіе подагрич., а лихорадка отъ инфлюэнцы. Дѣлали анализъ мочи, кот. ничего не показалъ со стороны почки. Въ 1889 г. родилась дочь, роды были тяжелые, но вполнѣ благополучные, никакихъ болей въ прав. боку во время беремен., ни послѣ я не ощущала. Въ 1891 г. выкидышъ на 5 мѣс., но никакихъ послѣдствій послѣ себя не оставилъ, и своей почки я вовсе не чувствовала. Въ 1895 г. опять боли, продолжались долго, и была лихорадка, при этомъ я въ 2 нед. похудѣла на 14 ф. Проф. Julliard нашелъ, что боли не въ почкѣ, а въ толстой кишкѣ; этимъ объяснялъ и лихорадку. Анализъ мочи опять ничего не далъ. Въ 1901 г. опять сильнѣйшій припадокъ, кот. длился всего нѣск. час., но лихорадка продолж. 15 дн. Проф. d'Espine и проф. Jentyer ничѣмъ не могли уменьшить лихорадку; дѣлали обертыванія, давали хину—ничего не помогало; анализы мочи ничего не давали, что указывало бы на страданіе почки. Лихорадка эта всѣхъ сбивала съ толку. Были приглашены проф. Барръ и проф. Roux. На консультаціи проф. Барръ сказалъ, что это miocarditis, и что заболѣваніе почки слѣдуетъ исключить; проф. d'Espine считаетъ болѣзнь, какъ слѣдствіе, быть можетъ, бывшей раньше маляріи, но между тѣмъ страданіе почки онъ не исключаетъ; проф. Roux сказалъ, что онъ не видитъ достаточн. показаній для операціи. Съ мѣсяцъ еще держалась у меня лихорадка, боли не повторялись. Въ 1902 г., день въ день, у меня опять вернулись боли, но уже продолж. мѣсяца 2, конечно съ перерывами безъ всякой лихорадки. Весной 1902 г., я опять видѣла проф. Roux, онъ приказалъ мнѣ сдѣлать рентгеновскій снимокъ, кот. ничего не далъ. Roux велѣлъ пить въ продолж. 3 нед. очень густые сливки натощакъ и опять явиться къ нему. Все это я сдѣлала. Онъ опять меня осмотрѣлъ и сказалъ: „я не имѣю никакого пока-

занія къ операціи". Велѣлъ мнѣ много ходить, много ѣздить, не соблюдать никакой діэты. При этомъ сказалъ, что если у меня камень, и этого не выдержу и тогда появится показаніе къ операціи. Я, чтобы имѣть это показаніе, ходила заграницей пѣшкомъ, въ Россіи ѣздила по дурнымъ, тряскимъ дорогамъ, ѣла всякія закуски, однако никогда такъ здорова не была, какъ въ это время, и моя почка была совершенно покойна.

Въ 1905 году опять я почувствовала тѣ-же боли, анализы продолжали ничего не показывать, но запахъ мочи становился все ужаснѣе, лихорадки не было; припадки возвращались каждые 3-4 мѣс. Весной пригласила проф. Майора, и онъ послалъ меня въ Évian; Albarran пристроилъ ко мнѣ своего ассистента. Они рѣшили, что у меня пізлонефритъ. Въ Évian'ѣ въ меня вливали по утрамъ 10 стак. этой воды, и еще днемъ нѣск. стакановъ. Улучшенія не было. Вскорѣ я такъ страшно заболѣла воспал. печени и желчн. пузыри, что пролежала въ сильнѣйш. боляхъ 10 дн., а затѣмъ, какъ только стало лучше, уѣхала домой, гдѣ пролежала въ кровати 67 дн. Съ т. п. припадки болей начали учащаться; иногда бывала лихорадка, иногда нѣтъ; дошло до того, что приступы болей стали появляться кажд. мѣс. или даже черезъ 3 нед".

Въ концѣ марта 1909 г. отъ родственницы больной, женщины врача, получено письмо, въ кот. она сообщила слѣдующее:

11/III операція (Girard): найденъ „сильнѣйшій паранефритъ". Почка маленькая, очень твердая. На поверхности 2 маленькихъ абсцесса, кот. были вскрыты. Съ больш. трудомъ удалили почку, кот. имѣла двойн. мочеточн. и двойн. артерію. При операціи очень сильн. кровот., съ кот. было трудно бороться. Операція длилась 2 ч. При разрѣзѣ удален. почки въ ней оказался камень съ развѣтвленіями, выполняющій лоханку и чашечки. Сама почка сильно атрофирована, мѣстами представляла тонкую оболочку, покрывающую камень. Болѣе или менѣе норм. участокъ почечн. ткани, толщ. въ 2-3 ст., находился на верхн. полюсѣ почки. Моча не измѣн. пока ни въ кол., ни въ сост., ни въ запахѣ. Т° норм., желудокъ хорошій; рана въ хорошемъ видѣ.

Анализъ камня: вѣсъ—26 грм.; форма песочн. часовъ съ мелкими сосочкообразн. отростками. Длина—6,5 с.; толщ. средней части—1 ст. и расширяется къ концамъ камня до 2,5 с.; поверхность камня гладк.; камень очень твердъ. На распилѣ обнаруж. 2 ядра бѣл. цв., состоящ. изъ триппльфосфатовъ, фосфорнокисл. кальція и магнія и мочекисл. аммонія; вокругъ нихъ слоями. поясы (до 0,5 мм.) изъ мочев. к-ты; остальн. масса камня—на распилѣ кирпично-красн. цв., раковист., образован. уратами и мочев. к-той и содержитъ тончайш. пласты изъ фосфатовъ и мочекисл. аммонія съ небольш. примѣсью углекисл. извести.

Вторичная нефректомія.

Нефролитотомія, какъ показали послѣднія статистики euhäuser'a [1]) и проф. С. П. Ѳедорова [2]) даетъ вдвое большую смертность, чѣмъ первичная нефректомія. Процентъ смертности у Israel'я при нефролитотоміи—22%, при первичной нефректоміи—11%, у проф. С. П. Ѳедорова—при нефролитотоміи—28,5%, при первичной нефректоміи—11%. Но, помимо высокой смертности, нефролитотомія нерѣдко (по Legueu въ 50%-ахъ всѣхъ случаевъ) влечетъ за собой образованіе мочевого свища, для устраненія котораго приходится дѣлать вторичную нефректомію. Въ большинствѣ случаевъ она чрезвычайно трудна, въ исключительныхъ можетъ быть даже невыполнима.

Въ подтвержденіе приведу слѣдующее наблюденіе.

НАБЛЮДЕНІЕ 74.

Pyonephrosis calculosa et paranephritis dextra. Incisio paranephritidis. Nephrolithotomia secundaria.

Выздоровленіе.

В. Даль.—гъ, врачъ [3]), 43 л., поступилъ въ Урологи-

[1]) Neuhäuser.—Folia Urol. № 5, 1909, I. c.

[2]) Проф. С. П. Ѳедоровъ.—О вторичныхъ нефректоміяхъ. IX Съѣздъ Росс. Хир. Москва, стр. 195, 1909.

[3]) Ауэ.—Лѣтопись Русс. Хир., т. 5, 1900 г., стр. 384.

ческій Институтъ 9/XII 1910 г. съ жалобой на опухоль въ правомъ подреберьи и высокую t°.

Родился въ г. Осташковѣ, Тверской губ.; на 14 г., послѣ тряской ѣзды, кровав. моча, боли внизу живота и бокахъ. 18 л. перелой, перешедшій въ хрон. форму. 22 л. простатитъ, стриктура уретры, съ этихъ поръ боли въ прав. боку. Въ мочѣ нѣск. разъ появлялся песокъ и кровь. 27 л. лечился ваннами, минеральн. водами, промыв. пузыря, боли стихли, но послѣ ѣзды въ экипажѣ возобновились. 31 г. въ области прав. почки образовалась опухоль въ 2 кулака, сильно болѣзнен. бугрист. плотн. Моча кисл. Цистоскоп. и рентгеногр. не дали никакихъ указаній. 18/X 1899 г. проф. Н. В. Склифосовскимъ сдѣлана нефролитотомія, выпущено около 2 стак. гноя и удаленъ камень, состоявшій изъ углекисл. извести, фосфорно-кисл. амміакъ-магнезіи съ жилками изъ щавелевокисл. кальція. Послѣоперац. теченіе гладкое, гной въ мочѣ исчезъ. Выбылъ съ закрывшейся раной. Вскорѣ снова появилась піурія, а въ поясничн. области, на мѣстѣ операціи. раны, образовался гнойн. свищъ, кот. то закрывался, то вновь открывался. Не смотря на это больной, какъ земскій врачъ, много разъѣзжалъ по участку и чувствовалъ себя сносно. Послѣдн. 2 года вновь боли въ прав. боку. 2 мѣс., какъ появилась лихорадка, кот. въ теченіе послѣдн. мѣс. держится въ предѣлахъ 39-40° и сопровожд. ознобомъ. Въ прав. подреберьи появилась опухоль, велич. съ дѣтскую голову, болѣзненная.

St. pr. Высокаго роста, хорошаго питанія, блѣдный. Сердце увелич. въ поперечникѣ на палецъ, пульсъ 96, правильн., животъ вздутъ. Справа опредѣляется опухоль, верхн. граница кот. теряется въ прав. подреберьи, лѣв.—пальца на 2 не доходитъ до средней линіи, книзу не доходитъ пальца на 4 до sp. oss. il. ant. sup., неподвижн., болѣзнен. Моча мутн. съ осадк. пальца въ 2; мутность мочи усиливается послѣ ощуп. опухоли. Цистоскопія: отекъ сфинктера; отверстіе прав. мочеточн. зіяетъ, изъ него выдѣляется гной; слѣва норма. Катетеризація лѣваго мочеточника. Флоридзинъ—0,01.

Моча изъ лѣвой почки.		*Моча изъ пузыря.*	
Кол.	90 к. с.	Кол.	160 к. с.
Уд. в.	1,018	Уд. в.	1,025
Реакц.	кислая	Реакц.	тоже
Бѣлокъ	слѣды	Бѣлокъ	1,5‰
Сахаръ	1,16% с	Сахаръ	нѣтъ
Лейкоциты	изрѣдка	Лейкоциты	въ болш. кол.

T° по веч. до 38,5—38,8. Рентгенографія—справа тѣнь отъ нѣсколькихъ камней велич. въ мандаринъ, слѣва, отрицательно.

12/XII 1910 г. подъ внутривеннымъ гедоналовымъ наркозомъ—операція (проф. С. П. Ѳедоровъ). Разрѣзомъ по рубцу дошли до свища, кот. удалили; у верхн. полюса вскрыли обширн. гнойникъ, выдѣлилось около литра вонюч. гноя; такой же гнойникъ поменьше вскрыли сзади. Тампонада раны, частичн. шовъ покрововъ.

Послѣоперац. теченіе безъ осложн. Во время одной изъ перевязокъ съ тампономъ извлеченъ маленькій камень. 15/I 1911 г. выписался съ грануляцiонной поверхностью въ очень хорошемъ состоянiи. Въ мартѣ поступилъ для удаленія почки; въ поясничной области два глубокихъ свища, идущихъ къ правой почкѣ.

27/III 1911 г. операція (проф. С. П. Ѳедоровъ) подъ хлороф. нарк. Разрѣзъ по прежнему рубцу отъ 11 ребра. Съ громадными трудностями, вслѣдствіе рубцовыхъ, плотныхъ, фиброзныхъ сращеній, удалось подойти къ почкѣ, которая совершенно перерождена и плотно спаяна съ окружающими тканями; выдѣлить почку изъ этихъ сращеній оказалось невозможнымъ. Почка разсѣчена и удалены всѣ камни. Тампонада почки, частичный шовъ покрововъ. Во время операціи—сильное паренхиматозное кровотеченіе.

Вѣсъ камней — 22 грм. На слѣд. день—моча около 2000 к. ст., совершенно прозрачной и свѣтлой. 29/III—самочувствіе лучше, температура нормальн. 16/IV рана хорошо грануируетъ. Моча нормальна.

Эпикризъ. При первой операціи по поводу калькулезнаго піонефроза была сдѣлана нефролитотомія,

но камни не всѣ удалены. Затѣмъ 11 лѣтъ—піурія и свищи, то закрывавшіеся, то вновь открывавшіеся. Въ виду сильнаго гнойнаго паранефрита, при 2-ой операціи, сдѣланъ только разрѣзъ и выпущенъ гной изъ паранефритическаго гнойника.

Вторичная нефректомія при третьей операціи оказалась невозможной; къ счастью удалось съ невѣроятными трудностями разыскать среди рубцовой фиброзной ткани совершенно погибшую, перерожденную почку и удалить изъ нея всѣ камни. Надо думать, что наступитъ полное выздоровленіе, что рана зарубцуется, разъ вскрыты всѣ гнойники и удалены всѣ камни, такъ какъ на основаніи анамнеза ясно, насколько у больного была выражена наклонность къ закрытію свищей даже при самыхъ невыгодныхъ условіяхъ. Случай этотъ, какъ нельзя болѣе, доказываетъ выгоду первичной нефректоміи при калькулезныхъ піонефрозахъ и совершенную безцѣльность нефролитотоміи, которая только кажется консервативной, на самомъ же дѣлѣ нерѣдко обрекаетъ больныхъ на существованіе въ теченіе мѣсяцевъ и годовъ со свищами, и на необходимость повторныхъ тяжелыхъ операцій.

Въ исключительныхъ случаяхъ при вторичной нефректоміи оставляли кусокъ почки, которая продолжала выдѣлять мочу, образовывался снова свищъ, и больные снова обращались къ хирургу съ просьбой избавить ихъ отъ него. Думая, что виной этого атоничный растянутый мочеточникъ, хирурги удаляли весь мочеточникъ до пузыря; оставался попрежнему свищъ, и только тогда догадывались, что моча идетъ изъ оставленнаго куска почки.

Для иллюстраціи позволю себѣ привести вкратцѣ исторію болѣзни паціента, который обратился ко мнѣ по поводу цистита и хроническаго простатита.

НАБЛЮДЕНІЕ 75.

Pyonephrosis calculosa sinistra. Nephrotomia. Nephrectomia partialis. Ureterectomia. Nephrectomia secundaria.

Выздоровленіе.

Ф. Ва—цъ, 41 г., земскій начальникъ, съ 8 л. послѣ паденія съ лошади сталъ страдать почечн. коликами съ лѣв. стороны. 11 л. т. н. Guyon сдѣлалъ нефролитотомію. Въ теченіе 5 л. чувствовалъ себя сносно, ежегодно проводя лѣто въ Contrexéville. Въ 1902 г. появились боли въ оперированномъ почкѣ и высок. t°. Больной отправился въ Парижъ, гдѣ Albarran сдѣлалъ вторичную нефректомію, послѣ кот. образов. свищъ. Черезъ 3 мѣс. послѣ нефректоміи Albarran удалилъ весь лѣв. мочеточн., однако попрежнему изъ раны выдѣл. порядочн. кол. мочи. Черезъ мѣс. 4-ая операція. Рана раскрыта и удаленъ верхн. полюсъ почки (по словамъ больн. „приросшій къ діафрагмѣ“). Операція была очень трудна, продолж. 2 ч., было изсѣчено 12 ребро. Въ настоящее время имѣется огромная боковая брюшная грыжа; больному данъ совѣтъ носить бандажъ.

При вторичной нефректоміи прежде всего попадаютъ на плотную рубцовую ткань, окружающую свищъ, или рубецъ. Такая же плотная ткань, рубцово - перерожденная жировая капсула, окружаетъ со всѣхъ сторонъ почку. Чтобы подойти къ послѣдней приходится въ этой капсулѣ, иногда толщиной до 6-ти снт., выстригать, въ буквальномъ смыслѣ, тоннель. Иногда въ глубинѣ полости находятъ комокъ болѣе рыхлой кровоточивой ткани, по непохожей макроскопически на почку. Этотъ кусокъ, иногда величиной съ гусиное яйцо, удается удалить или цѣликомъ, или только кускованіемъ.

Оказывается, что это остатки почки послѣ нефролитотоміи. Подъ микроскопомъ можно найти остатки мочевыхъ канальцевъ и клубочковъ. Несомнѣнно, что во всѣхъ этихъ случаяхъ

остатки почекъ не функціонировали сколько — нибудь достаточно и служили только для того, чтобы поддерживать поясничный свищъ.

Въ нѣкоторыхъ случаяхъ—среди перерожденной ткани почки находятъ, оставленные при первой операціи, камешки. Такимъ образомъ нефролитотомія нерѣдко ведетъ къ гибели почки, вмѣсто того, чтобы возстановить, какъ этого ожидали, функцію органа, обрекая въ то же время больного на повторную операцію, очень тяжелую и даже часто опасную, вслѣдствіе возможныхъ осложненій, особенно, если вторичная нефректомія дѣлается черезъ мѣсяцы и годы послѣ нефролитотоміи.

Ниже приводимыя наблюденія въ достаточной степени подтверждаютъ только что сказанное.

НАБЛЮДЕНІЕ 76.

Pyonephrosis calculosa sinistra, fistula renalis post nephrolithotomiam. Nephrectomia secundaria.

Выздоровленіе.

А. Пол—въ, 52 л., изъ Москвы, поступилъ въ клинику проф. С. П. Ѳедорова 13/I 1908 г. съ жалобами на свищъ въ лѣв. поясничн. области, на боли въ ней и на гнойн. мочу.

Первыя боли въ лѣв. боку появились 16 л. т. н., черезъ нѣск. дней вышелъ съ мочей маленькій камень. Больной обратился за помощью къ проф. Синицыну, кот. нашелъ съуженіе уретры и назначилъ системач. расширеніе ея бужами, кот. принесло значит. облегченіе. 9/I 1906 г. t° поднялась до 38,5°, въ мочѣ появилось очень много гноя, слегъ въ постель, рвота, головн. боль. 18/III 1906 г. нефротомія (проф. Ѳ. И. Синицынъ) съ лѣв. стороны, при операціи выдѣлилось много гноя, и вынутъ камень. Черезъ 20 дн. послѣ операціи вынуто изъ почки еще 40 мелк. камней. Выписался изъ больницы 10/VII 1906 г. со свищемъ.

St. pr. Питаніе хорошее. Сердце и легкія никакихъ особыхъ измѣненій не представ. Катетеризація мочеточниковъ: прав. почка даетъ свѣтлую, чистую мочу въ изобиліи; лѣв. почка мочи не дала. Подъ кожу 0,01 флоридзина. Моча изъ правой почки: кол.—100 к. с.; цв.—соломенно-желт.; реакц.—слабо-кисл.; уд. в.—1.016; бѣлокъ—слѣды.; сахаръ — есть. *Микроск. изслѣд.*:—гной — нѣтъ; эпит.—плоск. и хвостат. немного.

Ниже 12 ребра съ лѣв. стороны втянутый рубецъ, въ центрѣ кот. свищъ, выдѣляющій желт. густой гной. Зондъ идетъ черезъ свищъ на глубину 5 ст.; ниже этого хода есть еще свищъ, зондъ идетъ на 10 с. книзу. Въ свищевые ходы впрыснуть 5% раств. ляписа. Послѣ этого отдѣленіе гноя увелич. и сдѣлался приступъ сильн. болей, длившійся 25 мин. Рентгенографія: въ области лѣв. почки небольш. тѣнь отъ камня, справа—отрицательно Индиго-кармин, проба: прав. почка дала ясно окрашенную мочу черезъ 1½—2 мин. Изъ лѣв. почки выдѣленія окрашен. мочи наблюдать не удалось, но можно было видѣть, что изъ лѣв. мочеточн. выдѣляется мутнов. струйка мочи. Наблюденіе цистоскопомъ продолжалось 25 мин.

6/II 1908 г. подъ хлороформнымъ наркозомъ операція (проф. С. П. Ѳедоровъ).

Разрѣзъ по старому рубцу. Между сильно развитой рубцевой тканью съ трудомъ удалось дойти до почки, кот. вскрыта. Въ лоханкѣ найденъ въ значит. кол. мочев. песокъ, кот. удаленъ ложкой. Сосуды перевязаны кэтгутомъ и почка удалена. При зондированіи мочеточн. въ началѣ. его части найдена небольш. гнойн. полость; мочеточн. разсѣченъ и взятъ на лигатуры. Провести катетръ черезъ мочеточн. въ пузырь не удалось, вслѣдствіе какого-то препятствія въ пузырн. концѣ мочеточн. Тампонада раны. Повязка.

Послѣоперац. періодъ безъ особыхъ осложн. 1/IV Выписывается для амбулаторнаго леченія съ небольш. ранкой, покрытой грануляціями, въ лѣв. поясничн. области. Въ началѣ 1910 г. показывался: чувствуетъ себя совершенно здоровымъ.

Удаленная почка представл. небольш. остатки почечн. паренхимы и фиброзн. ткань; по формѣ совершенно не напоминаетъ почку. Микроскоп. изслѣд.: въ почечн. паренхимѣ отмѣчается обильн. развитіе соединит. ткани, какъ въ корти-

бальн., такъ и въ медуллярн. слояхъ. Повсюду видны многочислен. очаги мелкоклѣточн. инфильтраціи. Мѣстами встрѣч. экстравазаты. Мальпигіевы клубочки окружены толст. слоями соединит. ткани типичнаго строенія. Мѣстами эта ткань замѣщ. все пространство Мальпигіева клубочка. Оставшіеся клубочки сморщены, уменьшены въ размѣр. и заполняютъ только небольш. часть интракапсулярнаго пространства. Въ нѣкотор. клубочкахъ свободная часть интракапсулярнаго пространства выполнена гіалин. веществомъ. Извитые канальцы представл. въ видѣ небольш. остатковъ, заключен. въ соедин.-тканно-перерожденныхъ пространствахъ. Просвѣтъ ихъ съуженъ, эпит. истонченъ, потерялъ свою исчерченность. Въ просвѣтахъ канальцевъ нерѣдко встрѣч. гіалиновоподобныя массы. Измѣненія въ прямыхъ канальцахъ выражены еще рѣзче (рис. 65).



Рис. 65.

НАБЛЮДЕНІЕ 77.

Pyonephrosis calculosa et paranephritis purulenta dextra, fistula renalis post nephrolithotomiam. Nephrectomia secundaria.

Выздоровленіе.

В. Кан—ба, 36 л., военный врачъ, поступилъ въ клинику проф. С. П. Ѳедорова 2/XI 1907 г. съ жалобой на боли въ прав. поясничн. области, усиливающіяся при быстромъ движеніи и при ѣздѣ въ экипажѣ, на появляющіяся иногда боли въ лѣв. поясничн. области, на 2 свища—одинъ на передн. аксиллярной линіи съ правой стороны, соотвѣтственно 7 ребру,—другой нѣсколько ниже по задн. аксиллярной линіи, на гнойн. мочу и, наконецъ, на появляющіяся иногда боли въ суставахъ рукъ и ногъ. Уже 3 г. считаетъ себя больн. неврастеніей, раздражит., иногда бываетъ безсонница, отсутствіе аппетита и головн. боли.

Отецъ больного 74 л. послѣдн. половину жизни страдаетъ почечн. коликой; мать 62 л. страдаетъ ревматизмомъ. Въ дѣтствѣ перенесъ дифтерію, въ 1900 г.—брюшной тифъ, въ 1902 г.—малярію. На lues, гонорею, туберкулезъ никакихъ указаній нѣтъ. Начало своей болѣзни относитъ къ 1901 г.; была легкая гематурія и фосфатурія, сопровождавш. непродолжит. болью въ прав. поясничн. области; затѣмъ былъ свѣтлый промежутокъ вплоть до октября 1904 г. Состоя въ это время ординаторомъ одного военн. госпит. въ Портъ-Артурѣ, 24/x, послѣ легкой контузіи осколкомъ снаряда въ поясничн. область, почувствовалъ боль въ области прав. почки. Боль не прекращ. и вмѣстѣ съ тѣмъ больной сталъ лихорадить. 19/XI, не имѣя больше силъ для работы, слегъ въ сводный П.-Артурскій госпиталь. Въ мочѣ значит. кол. гноя, t° 38°—39°.

19/I 1905 г. сдѣлана д-рами Кинастомъ и Сизем-скимъ нефротомія; вмѣстѣ съ гноемъ удалено нѣск. камней. Послѣ операціи общее состояніе улучшилось; въ мартѣ 1905 г. эвакуированъ изъ П.-Артура въ Цинтао для дальнѣйш. эвакуаціи въ Россію. Въ пути и по прибытіи въ Цинтао состояніе снова ухудшилось, появились боли и значит. повыш. t°. Вслѣдствіе этого, въ одномъ изъ госпиталей сдѣлано еще 2 добавочн. разрѣза въ поясничн. области съ прав. стороны; разрѣзы быстро зарубцевались, но первый, сдѣлан. для нефроломіи, превратился въ свищъ, черезъ кот. выдѣлялся гной и моча. По возвращ. въ Россію чувствовалъ себя удовлетворит. хотя почечн. свищъ не закрывался. Въ концѣ февраля 1907 г. снова сталъ лихорадить и почувствовалъ сильную боль въ прав. подреберьи. Д-рь Богаевскій распознавалъ поддіафрагмальный абсцессъ, кот. вскрылъ 3/III. При операціи резецированы 7 и 8 ребро по передн. аксиллярной линіи. Въ результатѣ операціи появился жалчн. свищъ въ области 8 ребра, закрывш. только лѣтомъ послѣ леченія въ Ессентукахъ;

одновременно значит. улучшилось его общее состояніе и питаніе; гнойн. моча и почечн. свищъ остались, а кромѣ того свищъ на мѣстѣ резецирован. 7 ребра не имѣлъ наклонности къ заживленію. Въ Ессентукахъ сдѣлана рентгенографія: въ области прав. почки получилась тѣнь отъ камня.

St. p.r. Небольш. роста, средняго питанія. По прав. передн. подмышечной линіи по ходу 7 ребра—рубецъ, длиною 6 с. На этомъ рубцѣ грибовидн. грануляціи, величъ. съ небольш. вишню съ точечнымъ свищев. отверстіемъ посредине. При зондиров. былъ опредѣленъ свищъ, глубин. въ 1,5 с., причемъ свищъ натыкается на обнажен. ребро; 2-ой такой же рубецъ идетъ по ходу 8 ребра и нѣск. кзади, свища на немъ нѣтъ. На 4 пальца книзу и кзади находится рубецъ, простирающ. кпереди за заднюю подмышечную линію, а кзади—къ углу, образуем. 12 ребромъ и длинн. мышцами спины; отъ этого рубца, немного отступя отъ задней подмышечной линіи, отходитъ еще рубецъ, длин. въ 6 с. Вмѣстѣ эти рубцы образуютъ у—образную фигуру съ развѣтвленіями кзади. При зондиров. свищъ въ задн. подмыш. области, длин. 8 ст., изъ котор. выдѣляется въ довольно значит. кол.—гной. Кпереди отъ свища на рубцѣ имѣется грыжевое выпячиваніе. Со стороны внутр. органовъ никакихъ особ. уклон. отъ нормы не опредѣляется. Лѣв. почка не прощуп. Цистоскопія: слизистая пузыря блѣдна, сфинктеръ слегка отеченъ, сосуды trig. Lieutod. развиты нѣсколько сильнѣе, чѣмъ въ нормѣ, отверстія мочеточн. измѣненій не представл. Мочится черезъ 2-3 ч., ночью раза 3. Рентгенографія: въ области прав. почки 2 тѣни; одна изъ нихъ повыше, повидимому, отъ инкрустаціи солями свища, другая ниже,—состоящ. изъ 2, лежащ. рядомъ, тѣней; изъ нихъ одна велич. съ кедровый орѣхъ, другая—съ чечевичное зерно. Подъ кокаиномъ расширено нижн. свищевое отверстіе кзади и книзу на 2 ст. Въ рану вставленъ дренажъ, черезъ кот. произведено промыв. ея; обратно промыви. жидкости вытекло очень мало. Веч.—ознобъ и t° 40. Въ мочѣ сгустки крови, исчезнувшіе на другой день. Катетеризація лѣв. мочеточн.: изъ катетра стала истекать почти чистая кровь, вслѣдствіе этого катетръ вскорѣ удаленъ. Микроскоп. изслѣд.:

красн. кров. тѣл. и незначит. кол. лейкоцит., не больше, чѣмъ въ норм. крови; бактерій не найдено. На повторную катетеризацію больной не согласился.

15/XI подъ хлороформинъ наркозомъ—операція (проф. С. П. Федоровъ). Разрѣзъ по старому рубцу, косой поясничн.; свищъ остался на 4 с. кпереди. Сначала разсѣкалась почти исключит. рубцовая ткань, но затѣмъ удалось сравнит. скоро подойти къ почкѣ, около кот. былъ абсцессъ, содержавшій столовую ложку гноя. Абсцессъ образовался отъ прободенія почечн. паренхимы камнемъ, длин. 2,5 с. и толщ. съ гусиное перо. Почка находилась высоко подъ ребрами, отдѣлить и извлечь ее въ рану не удалось. Пришлось ограничиться отдѣл. ея, наск. это оказалось возможнымъ, а потомъ удалить кускованіемъ, предварит. наложивши клеммы на сосуды à demeure; въ рану введены тампоны, а на нижн. конецъ разрѣза наложены швы. Операція закончилась выскабливаніемъ свищей. Верхн. свищъ, кромѣ того, былъ расширенъ, и удаленъ, обнаженный отъ надкостницы, участокъ ребра.



Рис. 66.
Натур. велич.

Послѣоперац. періодъ безъ особыхъ осложн. Ко дню выписки изъ клиники 4/II 1908 г. почечн. рана закрылась совершенно, но свищъ на ребрѣ остался въ прежн. видѣ, около 2 ст. длин., съ пышными грибовидн. грануляціями. Суточн. кол. мочи отъ 1500—2000 к. с., мутн., кисл. реакц.; уд. в.

1,020; бѣлку 2‰; въ осадкѣ—гнойн. тѣл. (въ меньш. кол., чѣмъ до операціи); эпителіальн. клѣтки и гіалин. цилиндры. Самочувствіе вполнѣ удовлетворит.

Удалени. почка представляла небольш. піонефрот. мѣшокъ съ плотн. фиброзн. стѣнками, состоящ. изъ 5 полостей, не сообщающихся между собою. Въ одной изъ нихъ находится камень (рис. 66). Микроскопич. изслѣд. кусочковъ, взятыхъ изъ удален. почки, показало, что въ почечн. паренхимѣ отмѣчается развитіе соединит. ткани и мелкоклѣточн. инфильтрація. Больш. ч. Мальпигіев. клуб. подвергласъ запустѣванію. Оставшіеся Мальпигіевы клубочки сморщены въ умѣрен. степени. Эпит. извитыхъ канальцевъ представл. рѣзкія измѣненія: ядра окрашиваются слабо, клѣточн. тѣла сильно вакуализированы и набухли, т. ч. просвѣтъ канальцевъ почти не замѣтенъ. Камень, ради сохраненія преп., не подвергался анализу. По наружн. виду онъ похожъ на урать.

НАБЛЮДЕНІЕ 78.

Pyonephrosis calculosa dextra. Nephrectomia secundaria.

Выздоровленіе.

Ѳ. Агар—въ, 40 л., изъ г. Усмани Тамбовской губ., поступилъ въ Максимиліановскую лечебницу Красн. Креста 16/X 1907 г. съ жалобой на періодически повторяющ. ноющ. боли въ прав. поясничн. области.

15 л. т. н., послѣ поѣздки въ трясскомъ экипажѣ, изрѣдка стала появляться кровь и муть въ мочѣ. Иногда бывали небольш., ноющ. боли въ позвоночникѣ и въ поясницѣ, особенно при разгибаніи; изрѣдка боли иррадіировали въ прав. ногу и въ прав. яичко. Моча все время была мутн. Такъ дѣло тянулось 8-9 л. Наконецъ, моча стала очень мутн., кол. гноя въ ней значит. увеличилось, появились разстройства со стороны кишечника и нарастающая общая слабость. Въ апрѣлѣ 1904 г. сдѣлана д-ромъ Березкинымъ правосторонняя nephrotomia, удалены камни (рис. 67). Свищъ послѣ операціи закрылся только черезъ годъ. Состояніе улучшилось, но муть въ мочѣ осталась и

въ послѣд. годы постепенно увелич.; крови въ мочѣ больше не замѣчалось. Послѣдніе 2 г. по временамъ появляются ноющія боли по тракту прав. мочеточн. съ повыш. t° до 40°, при совершенно чистой мочѣ. Продолжались такіе при-



Рис. 67.
Натур. велич.

ступы дня 3-4, затѣмъ моча станов. мутн., t° падала и боли стихали. Такіе приступы первое время повторялись довольно часто—черезъ 1-2 мѣс., потомъ рѣже, но зато стали продолжительнѣе. Послѣдній годъ было 2 приступа—въ январѣ и сентябрѣ 1907 г. и продолжались по мѣсяцу. Послѣдній приступъ кончился образован. гнойника, кот.

самостоят. вскрылся въ старый свищъ, держался недѣли 2 и закрылся.

St. pr. Достаточно упитанный человѣкъ. Внутрен. органы замѣтн. уклон. не представл. Въ мочѣ порядочн. кол. гноя и небольш. кол. мочекисл. солей. При катетеризаціи лѣваго мочеточн. получена совершенно норм. моча. При ощупыв. прав. почка плотна и болѣзненна, лѣв. почка не прощупыв. Рентгеновскаго снимка не было снято.

22/x 1907 г. подъ хлороформомъ операція (проф. С. П. Ѳедоровъ). Почка въ плотн. сращеніяхъ, т. ч. пришлось ее на больш. протяженіи отдѣлять ножницами. При отдѣленіи нижн. полюса, лоханка немного надорвалась и вылилось около 2 чайн. ложекъ гноя. Наложенъ клеммъ и почка отсѣчена. Тампонада раны. Повязка.

Послѣоперац. теченіе гладкое. 25/x снятъ клеммъ — кровотеченія нѣтъ. Почка. Мочи много. Выписался 27/xi 1907 г. со свищемъ въ 8 ст. длины. Рана чиста и отлично гранулируетъ. Моча чистая. Болей нѣтъ. Чувствуетъ себя прекрасно. Значит. пополнѣлъ.

Удаленная почка (рис. 68) представляетъ остатокъ почечн. паренхимы въ видѣ безформен. мѣшка съ истончен. стѣнками; въ ней 2 камня, велич. каждый съ больш. бобъ. При микроскопич. изслѣдов. въ почечн. паренхимѣ — сильное развитіе соединит. ткани и мелкоклѣточн. инфильтрація. Значит. большинство Мальпигіевыхъ клубочковъ въ состояніи запустѣнія. Отъ извит. канальцевъ остались очень незначит. слѣды въ видѣ трубочекъ, выложенныхъ сильно уплощен. эпителіемъ.

Анализъ камней, удаленныхъ д-ромъ Ѳ. П. Березкинымъ при нефротоміи въ апрѣлѣ 1904 г. (рис. 67). 7 камней одинаков. химическ. строенія; бѣл. цв., раковист. излома; нѣкот. окрашены въ желто-бур цв. Вѣсъ всѣхъ камней—58,2 грм. Главныя составн. части: углекисл. и фосфорнокисл. известь и магнезія; слѣды мочекисл. натра, фосфорнокисл. желѣза и тиразина.

Анализъ камней, удаленныхъ при нефректоміи проф. С. П. Ѳедоровымъ 22/x 1907 г. (рис. 68). 2 камня блѣдно-желт. цв., изломъ раковист. Вѣсъ—1,8 грм. Составъ:

углекисл. и фосфорнокисл. известь по преимуществу; углекисл. и фосфорнокисл. магнезія, мочекисл. натръ, фосфорнокисл. желѣзо.



Рис. 68.
Натур. велич.

Въ письмѣ отъ 5/п 1908 г. сообщилъ о себѣ слѣдующее: „свищъ послѣ операціи закрылся черезъ 3 мѣс. Физически я чувствую себя недурно—ни болей, ни нытья не испытываю. Рубецъ глубоко втянулся внутрь, т. ч. края кожи немного тутся другъ о друга, почему получается краснота и зудъ. Моча на видъ прозрачна".

Въ концѣ 1909 г. показывался: совершенно здоровъ.

НАБЛЮДЕНІЕ 79.

Pyonephrosis calculosa dextra. Nephrolithotomia. Nephrectomia secundaria.

Смерть.

Ев. Л—ушъ, 38 л. поступилъ въ С.-Петерб. Урологич. Институтъ 24/XI 1909 г. съ жалобой на опухоль въ правомъ подреберьи, высокую t° и мутную мочу.

9 л. т. н. внезапно появились сильн. боли въ области прав. почки въ видѣ колики, а затѣмъ, спустя нѣкот. время, наступила задержка мочи. Врачъ нашелъ камень, застрявшій въ уретрѣ, и удалилъ его. Лѣто 1900 г. провелъ въ Wildungen'ѣ. Слѣдующія 6 л. чувствовалъ себя сравнит. хорошо, а потомъ снова появились боли въ прав. боку. Въ ноябрѣ 1909 г. повыс. t°, и онъ, по совѣту врачей, рѣшился прибѣгнуть къ оперативной помощи.

St. pr.: Средняго роста, тучный человѣкъ. Пульсъ 120, дыханіе 26, t° 40°. Сердце увелич. въ поперечникѣ, тоны чисты, первый—акцентуированъ. Границы легкихъ подвижны; влажные хрипы. Животъ вздутъ. Прав. почка прощупыв. въ видѣ опухоли съ голову ребенка, неподвижна, не слѣдуетъ за дыхательными движеніями, плотноватая, слегка баллотируетъ при бимануальн. изслѣдов. Prostata пастозна съ обильн. отдѣленіемъ при массажѣ. Моча мутна, осадокъ на днѣ за сутки—4 ст. Цистоскопія: гиперемія trigoni; отверстіе лѣв. мочеточ. слегка зіяетъ, праваго—покрыто гнойн. хлопьями, выдѣляетъ сплошь гной, жидкость въ пузырѣ быстро мутится. Двусторонняя катетеризація мочеточниковъ въ теченіе часа. Подъ кожу 0,01 флоридзина.

Лѣвая почка:		*Правая почка:*	
Количество	120 к. с.	Количество	5 к. с.
Прозрачн.	небольш. муть	Прозрачн.	весьма значительн. мутъ
Удѣльн. вѣсъ	1,016	Удѣльн. вѣсъ	1.020
Реакція	кислая	Реакція	слабо-кислая
Бѣлокъ	0,8‰	Бѣлокъ	5,0‰
Сахаръ	0,27%	Сахаръ	0,18%
Лейкоциты	въ небольш. кол.	Лейкоциты	въ очень больш. кол.
Цилиндры — нѣтъ, кромѣ гіалиновыхъ (7-8 на преп.).		Цилиндры	не найдены

29/XI подъ хлороформомъ—операція (проф. С. П. Ѳедоровъ). Косымъ поясничнымъ разрѣзомъ обнажили прав. почку, причемъ, для расширенія доступа къ ней, резекція 12 ребра. Вслѣдствіе плотн. сращеній съ прилежащими частями, а также, вслѣдствіе тяжел. состоянія больного, почку нельзя было удалить; поэтому ограничились только небольш. разрѣзомъ почки, изъ кот. вытекло около литра густого зловон. гноя и, вмѣстѣ съ тѣмъ, выпалъ камень, велич. съ горошину. Тампонада раны. Повязка. Т°, упавшая въ первые дни послѣ операціи, снова поднялась до 39,5-40° по вечерамъ. При перевязкахъ вскрыты еще 2 обширн. гнойника почки, рана все время сильно гнолась. Кол. суточн. мочи держалось около 1500 к. с. въ среднемъ.

Въ виду высокой t° и обильн. выдѣл. гноя изъ почки 17/XII подъ хлороформомъ—операція—изсѣченіе почки (проф. С. П. Ѳедоровъ). Послѣ операціи больной ослабъ, t° немного спала въ первые дни, а затѣмъ снова дошла до 39° съ десятыми. Появилась сильная одышка, пульсъ 120—160. Кол. мочи около 1200—1500 к. с. за сутки. 28/XII обнаруженъ гнойный правосторонній плевритъ; выкачено 200 к. с. изъ полости плевры гнойной жидкости. 29/XII—смерть. Вскрытія не было.

Прав. почка, значит. увеличенная, вся превращена въ піонефрот. мѣшокъ, въ кот. находится камень. Анализъ камня: вѣсъ—6,6 грм.; грибовидн. формы; шляпка—2,5 × 2,5 × 1,5 с. и ножка,—длин. до 2 с. и діам. до 1 с.; поверхн. шляпки шероховъ.; ножки —ноздреват. Длинн. часть камня сост. изъ мочев. к-ты, уратовъ и слѣдовъ щавелевокисл. извести. Широк. часть камня имѣетъ рыхл. ядро изъ фосфатовъ, мочекисл. аммонія и углекисл. извести, а

вокругъ ядра накопились тверд. пласты изъ уратовъ и небольш. кол. оксалатовъ и фосфорнокисл. солей съ тончайш. прослойками изъ однихъ уратовъ со слѣдами мочев. к-ты.

НАБЛЮДЕНІЕ 80.

Pyonephrosis calculosa sinistra. Nephrolithotomia. Fistula renalis. Nephrectomia secundaria.

Выздоровленіе.

Г. Дьяк—въ, 35 л., священникъ, уроженецъ Херсонской губ. поступилъ въ клинику проф. С. П. Ѳедорова съ жалобой на тупую боль въ области лѣвой почки, частое мочеиспусканіе, мутную мочу и, раньше бывшую, примѣсь крови въ мочѣ.

Небольш. боль въ лѣв. поясничн. области ощущалъ давно (около 15 л.); обратилъ вниманіе на свое заболѣв. года 4 т. н., замѣтивъ примѣсь крови и постоянную муть въ мочѣ; тогда же появились и тупыя, постоян. боли, независящія отъ времени дня, положенія тѣла, или акта мочеиспуск.

St. pr. Бѣлѣнъ, удовлетворит. питанія. Сердце и легкія безъ измѣненій. Печень и селезенка не увелич.; не прощупыв. Лѣв. почка увелич. и при ощупыв. болѣзненна; консистенція напряженно эластич., нѣск. подвижна. Нижн. полюсъ прав. почки ясно прощупыв., почка подвижна и слегка болѣзненна. Мочится часто, минутъ черезъ 20-30, выдѣляя заразъ около 30-50 к. с. Рентгенографія: тѣнь отъ камня въ области лѣв. почки. Катетеризація мочеточник.: видно, что изъ лѣв. мочеточн. идетъ масса гною; катетръ удалось ввести только въ прав. мочеточн. Моча изъ правой почки: кол.—50 к. с. собрано - 45 мин. Реакц.—слабо-кисл. Уд. в. 1.008. Кол. бѣлка—едва замѣтн. слѣды. *Микроскоп. изслѣд.*: гной—нѣтъ. Кровь—изрѣдка кровян. тѣл.

27/IX 1905 г. подъ эфирнымъ наркозомъ операція (проф. С. П. Ѳедоровъ): обычнымъ косымъ поясничнымъ разрѣзомъ обнажена лѣв. почка. Растянутый верхній полюсъ подведенъ къ наружной ранѣ; въ немъ вскрыто 3 больш. гнойн. полости; выдѣлилось огромн. кол. гноя, отчасти густого, отчасти смѣшан. съ мочей; въ небольш. полости, около выхода мочеточн., лежалъ камень, велич. въ лѣсной орѣхъ, довольно мягкій; другой камень, такихъ-же размѣровъ, выпалъ съ гноемъ послѣ вскрытія больш. полости въ верхн. полюсѣ почки. Въ верхн. отдѣлѣ почка растянута; толщина почечн. ткани—около 2 мм. въ истончен. мѣстахъ. Небольш. кровотеченіе изъ разрѣзовъ почки остановлено обшив. кэтгутомъ. Полости почки протерты и затампонированы.

23/XI выписался и приходилъ черезъ день на перевязки; свищъ пропускалъ катетръ № 22, изъ раны выдѣл. за сутки около 150-200 к. с. гнойн. мочи.

14/I 1906 г. вновь поступилъ въ клинику съ жалобами на частое мочеиспусканіе, мутную мочу, на выдѣленіе мочи и гноя изъ лѣвосторонняго почечнаго свища и на боли въ лѣв. половинѣ живота.

Мочится днемъ черезъ каждыя 15-20 мин., ночью черезъ 1—2 ч. Боль въ поясницѣ тупая, постоянная; послѣ мочеиспуск. боль въ области мочев. пузыря.

Рентгенографія камней ни съ той, ни съ другой стороны не опредѣлила. 20/I катетеризація прав. мочеточника: кол.—60 к. с.; цв. — свѣтло-желт.; реакц. — слабо-кисл.; уд. в.—1.005; кол. бѣлка—слѣды; *микроск. изслѣд.*: много лейкоцитовъ, изрѣдка красн. кров. тѣл.; немного клѣтокъ плоск. эпит.; стафилококки и стрептококки.

21/I 1906 г. подъ эфирнымъ наркозомъ—операція (проф. С. П. Ѳедоровъ). Выдѣленіе почки изъ фиброзной капсулы, особенно верхняго полюса, крайне затруднит., въ виду сращеній и рубцовъ. На почечные сосуды кэтгут. лигатуры—одна общая и отдѣльно на каждый сосудъ. Тампонада полости стерильной марлей. Давящая асептич. повязка. Послѣоперац. періодъ безъ осложненій. 27/II выписался со свищ. длиною 3-4 ст.; изъ него почти ничего не выдѣляется.

Описаніе препарата удаленной почки. Въ верхн. полюсѣ—полость въ небольш. куриное яйцо, сообщающ. со свищемъ; изъ этой полости имѣется узкій ходъ въ лоханку. Около первой полости имѣется вторая, велич. въ грецкій орѣхъ, наполненная жидкимъ гноемъ. Въ нижн. полюсѣ—тоже полость, сообщ. съ лоханкой. Вся почка значит. меньше норм. Парен-

химы сохранилось мало. Мочеточн. нёск. съуженъ при выходѣ изъ лоханки. Чашечки растянуты.

Камни сѣро-коричнев. цв., какъ на распилѣ, такъ и на поверхности, строенія слоистаго; вѣсъ 1,75 грм. При сжиганіи развивается запахъ жженаго рога. Составныя части: углекисл. и фосфорно-кисл. кальцій, мочекисл. натръ, мочекисл. калій, цистинъ, фосфорно-кисл. желѣзо.

Въ мартѣ 1911 года—здоровъ, очень пополнѣлъ.

При двустороннихъ камняхъ почки.

Центръ тяжести при двустороннемъ нефролитіазѣ лежитъ, главнымъ образомъ, въ трудности—правильно поставить показаніе къ тому, или другому оперативному вмѣшательству.

У постели больного приходится прежде всего рѣшать вопросъ,—оперировать ли только одну почку и которую сначала, или же оперировать обѣ почки заразъ, въ одинъ сеансъ [1]). Legueu, Albarran, Lory совѣтуютъ сначала оперировать ту почку, которую считаютъ менѣе больной, или лучшую, чтобы при операціи на другой почкѣ обезпечить себѣ возможность сдѣлать нефректомію, если она будетъ безусловно необходима. Проф. С. П. Ѳедоровъ [2]) является сторонникомъ оперировать сначала болѣе пораженную почку. Ratin въ одномъ случаѣ оперировалъ сначала болѣе больную почку потому, что она была мѣстомъ боли. Legueu и Gottstein [3]) считаютъ необходимымъ оперировать сначала ту почку, которая содержитъ маленькіе подвижные камни, такъ какъ они въ любой моментъ могутъ закупорить мочеточникъ и вызвать рядъ тяжелыхъ измѣненій въ соотвѣтствующей почкѣ, или даже анурію.

[1]) Д. П. Кузнецкій.—О двустороннемъ нефролитіазѣ.—IX Съѣздъ Росс. Хир. Москва, стр. 187. 1909.

[2]) Проф. С. П. Ѳедоровъ.—Къ вопросу объ оперативныхъ вмѣшательствахъ при двустороннемъ нефролитіазѣ. Врачебн. Газ. № 28, стр. 861, 1909 и IX Съѣздъ Росс. Хир. Москва, стр. 194. 1909.

[3]) Gottstein.—Uber doppelseitige Nephrolithiasis. Ztbl. f. Chir. № 32 S. 1042. 1910.

Albarran считаетъ возможнымъ, въ подходящихъ случаяхъ, оперировать въ одинъ сеансъ даже на обѣихъ почкахъ; въ двухъ его случаяхъ получилось выздоровленіе.

Во всякомъ случаѣ не можетъ быть общихъ правилъ; надо дѣйствовать всякій разъ сообразно тѣмъ показаніямъ, которыя стоятъ на первомъ планѣ, принимая во вниманіе особенности каждаго отдѣльнаго случая.

Иногда при двустороннемъ нефролитіазѣ приходится дѣлать даже нефректомію, какъ это было сдѣлано въ наблюденіяхъ 14-омъ и 21-омъ и какъ слѣдовало бы сдѣлать въ наблюденіи 63-емъ.

Въ нижеприводимомъ наблюденіи, по моему мнѣнію, надо было оперировать сначала на лучшей, а не на худшей почкѣ, какъ это было сдѣлано, такъ какъ въ лучшей почкѣ имѣлся небольшой лоханочный камень, который легко было удалить черезъ разрѣзъ лоханки и тѣмъ спасти и безъ того нарушенную функцію почки.

Пока не наступила закупорка мочеточника, эта почка почти одна выполняла мочевыдѣлительную функцію, такъ какъ другая была поражена гидронефрозомъ.

Операція на худшей почкѣ не спасла послѣднюю и не возстановила ея функціи, которая оказалась недостаточной, какъ только произошла закупорка болѣе здоровой почки.

НАБЛЮДЕНІЕ 81.

Nephrolithiasis bilateralis. Nephrolithotomia et ureteroplastica dextra.

Смерть отъ уреміи.

О. Петр—ва, 46 л., уроженка Нижегородской губ., поступила въ клинику проф. С. П. Ѳедорова 5/II 1906 г. съ жалобами на мутную мочу и боли въ правой поясничной области.

У дѣда больной каменная болѣзнь, мать умерла отъ прогрессивн. паралича. Въ дѣтствѣ нѣск. инфекц. забол-ваній. Родила одинъ разъ, 23 г. т. н. 12 л. т. н. первый разъ боли въ прав. поясничн. области и въ животѣ, сопровождавшіяся рвотой; боли повторялись съ различн. промежутками въ продолженіе 2 л. особенно по зимамъ. 5 л. т. н. частые позывы къ мочеиспуск. въ теченіе 2 нед., затѣмъ вышло съ мочей 3 небольш. камешка. 3 г. т. н. сильн. приступъ болей въ прав. почечн. области, съ ознобомъ и мучит. частой рвотой. Черезъ мѣс. повторился такой же приступъ. Черезъ мѣс. снова приступъ почечн. колику съ прав. стороны болѣе легкій, чѣмъ предыдущіе. Лѣтомъ 1903 г. 2 мѣс. лечилась въ Эссентукахъ. Передъ отъѣздомъ оттуда сдѣлался приступъ почечн. колику, послѣ кот. впервые появилась гнойн. моча. Всю зиму затѣмъ провела въ постели, вслѣдствіе почечн. болей съ прав. стороны. Въ 1904 г. часто приступы колику съ прав. стороны, а иногда боли и съ лѣвой стороны. Въ теченіе 1905 г. по временамъ боли въ прав. почечн. области; иногда по нѣск. разъ въ нед., усиливаясь при движеніи, при ходьбѣ. Въ послѣдн. время боли отдаютъ въ прав. ногу, тогда съ трудомъ можетъ ходить.

St. pr. Низкаго роста, полная. Сердце и легкія особ. измѣн. не представал. Печень не увелич., не прощупыв. Мочится разъ 7-8 въ сутки. При цистоскопіи все дно пузыря красновато-бураго цв. и покрыто слизисто-гнойн. хлопьями. Катетеризація одновременно обоихъ мочеточник.: за 30 мин. изъ прав. почки не вышло ни капли мочи, изъ лѣв.—собрано 48 к. с. свѣтло-желт. мутноват., амфотерной реакц.; уд. в. 1.011; бѣлка—0,5‰. Сахара, послѣ инъекціи подъ кожу флоридзина, въ мочѣ изъ лѣв. почки открыть не удалось. Въ мочѣ лѣв. почки подъ микроск. есть гной и эпит., немного мочекисл. солей. Рентгенографія: справа ясная тѣнь отъ 3 камней, слѣва—небольшая тѣнь въ области лоханки (рис. 69). Ясно прощупыв. подвижн. и увелич. прав. почка, болѣзненная при давленіи; лѣв.—не прощупывается.

24/п 1906 г. операція (проф. С. П. Ѳедоровъ) подъ эфирнымъ наркозомъ: чтобы дойти до почки и обнажить ее, пришлось резецировать 12 ребро, т. к. промежутокъ между

грудн. клѣткой и тазомъ равнялся только 1 поперечному пальцу. Почка увелич., дрябла, по мѣстамъ флюктуація; разрѣзъ почки, выпущено около стакана мутной съ хлопьями жидкости. Лоханка очень мала и совершенно выполнена камнемъ, велич. съ лѣсной орѣхъ; небольш. отростокъ этого камня закупоривалъ устье мочеточн. Еще 2 камня, немного меньше, лежали свободно въ полости гидронефроза. По извлеч. камней сдѣлана попытка пройти въ мочеточн. со стороны лоханки, но зондъ входилъ всего на 1,5 с., а потомъ упирался. Мочеточникъ обнажилъ ниже лоханки и вскрытъ; провели въ лоханку желобоват. зондъ и по нему разсѣкли его устье и приблизит. на 0,5 с. стѣнку лоханки. Разрѣзъ сшитъ потомъ поперечно 2-хъ—этажн. кэтгутов. швомъ. Черезъ мочеточн. вставленъ бужъ № 10, кот. свободно прошелъ до мочев. пузыря. Въ почку заложены полосы марли.


Рис. 69.

26/п бужъ замѣненъ катетромъ и смѣнены полосы марли. До 3/ш промыв. лоханку прав. почки ежедневно борн. водой и мѣняли катетръ въ мочеточн. 4/ш катетръ удаленъ. 17/ш оперирован. мочеточн. функціонируетъ хорошо. Мочи 1250 к. с., t° норм. Съ 24/ш появился жидкій стулъ, головн. боли, тошнота, иногда рвота; однако кол. мочи колебалось отъ 1100—1270 к. с. 30/ш тѣ-же явленія,—кромѣ того t°—38; въ лѣв. подреберьи ясно прощупыв. опухоль, болѣзнен. и флюктуирующая (лѣвая почка). 5/IV ввиду неуменьшающейся опухоли лѣвой почки попытка катетеризировать лѣв. мочеточн., но безъ успѣха. Мочи стало меньше, отъ 500—700 к. с.; слабость усилилась. Больной предложено оперировать лѣвую почку, на что она не согласилась. 18/IV 2 припадка затрудн. дыханія; слабость, отсутствіе аппетита, тошнота, рвота. Съ этого дня явленія недостаточн. почекъ стали наростать быстрѣе, и больная погибла 3/V.

Вскрытіе: правая почка превращена въ плоскій мѣшокъ, длин. около 7,5 с., шир. около 5 с.; мѣшокъ этотъ состоитъ почти исключит. изъ утолщен. лоханки и чашечекъ съ плотн. фиброзн. стѣнками, покрыт. толстой слизистой оболочкой блѣдно-розов. цв.; освобожд. при соскабливаніи мути. бѣловат. жидкость; въ нѣкот. чашечкахъ содержатся крупинки песку желтоват. цв.; сама почечн. ткань значит. атрофирована, частью превращена въ рубцовую ткань, частью, сохраняя свойства почечн. ткани, она образуетъ какъ-бы стѣнку мѣшка, толщ. на разрѣзѣ не болѣе 1 с. Мочеточн. ея проходимъ; стѣнки его, при выходѣ изъ лоханки, окружены плотн. соединит. тканью, и со стороны слизистой—содержится кольцевидный линейный рубецъ. Лѣвая почка значит. увеличн. (15×8 ×7 с.), нащупь флюктуируетъ; капсула отдѣляется съ трудомъ, поверхность сѣрокрасн. цв., содержитъ бѣловат., гноевидн. узелки, велич. до коноплянаго зерна, и желтоват. бѣл. пятна, также флюктуирующія при ощуп. На разрѣзѣ лоханка ея сильно растянута и наполнена молочн. вида жидкостью; чашечки также значит. растянуты и мѣстами лежатъ подъ капсулой почки; сосочки укорочены. Слизистая лоханки утолщена, бѣловат. цв. съ розов. пятнами. Корковый слой и пирамиды, а также col. Bertinii истончены, нащупь мягки, границы между ними сглажены. Въ отверстіи мочеточн. лежатъ плотн. буроват. конкременты, велич. съ миндалн. орѣхъ, закрывая его отверстіе. Въ остальн. мочеточн. особ. измѣн. не представл.

Epicrisis: Pyelitis et pyelo-nephritis calculosa.

Анализъ камней. Взятъ кусочекъ камня вѣс. 0,374 грм. цв. бѣл., слегка грязноват.; ближе къ периферіи сложеніе слоистое, внутри—крошковатое. Снаружи камень окрашенъ въ темно-бур., мѣстами почти черн. цв. Составъ: углекисл. известь и магнезія, фосфорнокисл. известь; мочекисл. натръ, мочев. к-та. Вѣсъ всѣхъ 3 камней 7,0 грм.

Въ двухъ слѣдующихъ случаяхъ условія были таковы, что лучше было сначала оперировать на болѣе больной почкѣ, что и было съ успѣхомъ выполнено.

НАБЛЮДЕНІЕ 82.

Nephrolithiasis bilateralis. Nephrotomia, ureterolithotomia et ureleroplastica sinistra. Улучшеніе. Nephrolithotomia, dextra.

Выздоровленіе.

В. Озер—кій. 40 лѣтъ, поступилъ въ клинику 14/XI 1907 г. съ жалобой на періодически повторяющіяся боли въ лѣв. поясн. области, отдающіяся внизъ живота.

Въ 1898 г. впервые боли въ лѣв. поясничн. области, продолжавшіяся въ теченіе 5 дн., то утихая, то усиливаясь. Черезъ мѣс. снова такія же боли. Въ 1899 г. боли повторялись чуть не кажд. мѣс. Въ 1900 г. лечился въ Эссентукахъ, приступы стали рѣже. Послѣ одного изъ приступовъ выдѣлились съ мочей 2 камешка, велич. съ горошину. Въ 1901 г. курсъ леченія въ Эссентукахъ. Въ теченіе слѣд. 5 лѣтъ, съ 1901—1906 г., приступы болей въ лѣв. поясничн. области повторялись ежемѣсячно, иногда даже 2 раза въ-мѣс.: все время лечился водами. Въ 1907 г. леченіе оставлено, и приступы болей стали повторяться раза 3-4 въ мѣс.; послѣд. нед. было 2 приступа. Характеръ приступовъ прежній, продол. отъ 2 до 5 час. Послѣдн. приступъ, болѣе легкій былъ въ первый день поступленія въ клинику.

St. pr. Высокаго роста, хорош. питанія. Со стороны легкихъ и сердца измѣн. нѣтъ. Мочится разъ 5-6, обыкновенно только днемъ, изрѣдка разъ ночью. Цистоскопія: гиперемія слизистой пузыря; отекъ въ окружности отверстія прав. мочеточн., мѣстами на ней замѣтны фибринозн. налеты; sphincter набухшій; отверстія обоихъ мочеточник. свободны. Катетеризація мочеточн.; флоридзинъ 0,01.

Моча изъ правой почки.		*Моча изъ лѣвой почки.*	
Количество	107 к. с.	Количество	55 к. с.
Реакція	нейтральная	Реакція	слабо-кислая
Бѣлокъ	слѣды	Бѣлокъ	большое кол.
Сахаръ	0,16%	Сахаръ	нѣтъ

Микроскопическое изслѣдованіе:

Гной . . . . . въ незначит. кол.	Гной—въ значит. кол. въ видѣ цилиндр. и отдѣльн. груп.
Кровь . . . выщелочен. эритроциты.	Кровь . . эритроциты въ значит. кол.
Эпителій кругл. съ блестящ. включеніями.	Эпителій . . . . . круглыя клѣтки.
Соли—единичн. кристалл. трипильфосф.	Соли . . аморфныя фосфорно-кислыя.

Въ мочѣ изъ лѣвой почки staphylococcus и диплококки, окрашивающіеся по Gramm'у. Прав. почка прощупыв., болѣзненна и плотна. Съ лѣв. стороны прощупыв. безболѣзнен. тяжъ, идущій отъ мочев. пузыря къ лѣв. почкѣ. Рентгенографія: съ лѣв. стороны тѣнь въ области мочеточн. (рис. 70), у выхода его изъ лоханки. Съ прав. стороны тѣнь съ отросткомъ въ области лоханки (рис. 71).

4/XII. Подъ хлороформ.-эфирнымъ наркозомъ операція (проф. С. П. Ѳедоровъ). Обнажена лѣв. почка, увелич.

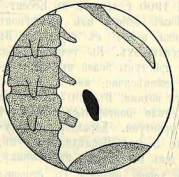

Рис. 70.

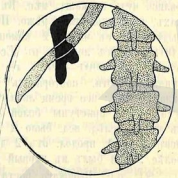

Рис. 71.

раза въ 2, бугриста. Изъ разрѣза въ верхн. части почки выдѣлилась кровянисто-слизист. жидкость въ значит. кол., лоханка сильно растянут., прощупыв. камень, сидящій въ ренальн. концѣ мочеточн.; вытолкнуть его въ лоханку не удалось вслѣдствіе того, что отверстіе между pelvis и ureter оказалось, какъ было выяснено потомъ, въ значит. степ. съужен. Мочеточн. продольно разсѣченъ ниже лоханки на 2 ст., и вынутъ камень. Мочеточн. сшитъ поперечно 4 узловат. швами изъ кэтгута. Верхн. разрѣзъ почки тоже зашитъ кэтгутов.

швами. Внизу въ почкѣ сдѣлано новое отверстіе въ лоханку, черезъ кот. вставленъ дренажъ. При отдѣленіи мочеточн., поранена брюшина на протяженіи 5 ст., зашита непрерывн. швомъ изъ кэтгута. Разрѣзъ кожи и мышцъ частично зашитъ. Асептическая повязка.

Послѣоперац. періодъ протекалъ безъ особ. осложненій. Поперемѣнно промыв. прав. и лѣв. лоханки. Прав. лоханку промыв. черезъ мочеточник. катетръ, а лѣв.—черезъ поясничн. свищъ раствор. ціан. ртути (1:1000). 3/III 1908 г. выписался съ небольш. свищемъ въ лѣв. поясничн. области, кот. довольно быстро закрылся; подвергался амбулаторн. промыв. лоханки: лѣв.—4 раза, прав.—21 разъ.

Удален. камень въ формѣ неправильн. клина; размѣры: 26×12×7 м.м.; вѣсъ въ сух. видѣ 1,8 грм. Составъ: фосфорно-кисл. желѣзо; мочекисл. натръ, калій и аммоній; слѣды мочев. к-ты (рис. 72).



Рис. 72.

При сравненіи въ декабрѣ 1908 г. рентген. снимковъ можно заключить, что камень въ прав. почкѣ сталъ побольше. Моча мутна, содержитъ лейкоциты. Мочится разъ 8-10 въ сутки. Въ теченіе 1908 г. изрѣдка тупыя боли въ прав. поясничн. области, продолж. нѣск. мин. и безслѣдно проходили. Цистоскопія: небольшой катарръ, почти исключител. шейки и дна. Рентгенографія: въ области прав. почки—тѣнь отъ камня съ отростк., слѣва отрицательно. 29/I 1909 г. катетеризація мочеточн., удалось вставить катетръ только въ лѣв. мочеточн. Флоридзинъ—0,01.

Моча изъ мочевого пузыря.		*Моча изъ лѣв. почки.*	
Количество	80 к. с.	Количество	50 к. с.
Реакція	нейтр.	Реакція	нейтр.
Удѣльн. вѣсъ	1.011	Удѣльн. вѣсъ	1.010
Бѣлокъ	слѣды	Бѣлокъ	слѣды
Сахаръ	есть	Сахаръ	нѣтъ

Микроскопическое изслѣдованіе:

Гной	масса лейкоцитовъ	Гной	изрѣдка лейкоциты
Кровь	въ небольш. кол.	Кровь	нѣтъ
Эпителій . .	единичн. клѣтки почечн. эпит.	Эпителій	нѣтъ
Цилиндры	нѣтъ	Цилиндры	нѣтъ
Соли	трипильфосфаты и мочекисл. аммоній.	Соли	трипильфосфаты

Прав. почка едва прощупыв. при вдохѣ, лѣвая нѣтъ.

31/I 1909 г.—операція подъ эфирнымъ наркозомъ (проф. С. П. Ѳедоровъ). Обнажена прав. почка и черезъ маленькій разрѣзъ кзади отъ секціон. линіи удалены изъ лоханки 2 камня. Піалотомія невозможна была потому, что не удалось выдѣлить всей почки и даже подойти къ задн. ея поверхности. Разрѣзъ почки зашитъ 5 глубок. кэтгутов. швами и нѣск. поверхности. Въ рану къ почкѣ вставлены 3 выводника изъ марли; рана частично зашита 2-хъэтажн. швомъ, асептич. повязка.

Послѣоперац. теченіе безъ особыхъ осложненій. 27/II—промыв. лоханки раствор. ляписа (1:500); 5/III—промыв. прав. лоханки раствор. ляписа (1:400). Въ лоханку удалось ввести не болѣе 12-15 к. с. жидкости; бо́льшее кол. вызвало боль, чувство растяниванія въ прав. почкѣ. 11/III промыв. черезъ катетръ прав. лоханки раствор. ляписа (1:300). 19/III промыв. лоханки раствор. ляписа (1:300). Въ дальнѣйш. сдѣлано еще нѣсколько промыв. прав. лоханки раствор. ляписа (1:1000). 4/IV 1909 г. по собствен. желанію выписался изъ клиники для леченія дома; значит. поправился, чувствуетъ себя отлично, болей нѣтъ. Свищъ въ прав. поясничн. области почти зажилъ.



Рис. 73.

Анализъ камней: 2 почечн. камня бѣл. слегка желтов. цв.; изломъ раковист.; снаружи окрашенъ въ буро-желтый цв. Вѣсъ камней 11,3 грм. (рис. 73). Составъ: фосфорнокисл. и углекисл., известь и магнезія, фосфорнокисл. желѣзо, мочекисл. натръ, калій и аммоній; слѣды мочев. к-ты.

30/XI 1909 г. свищъ снова открылся и окончат. зажилъ только 22/I 1910 г., но мочи изъ свища за это время не выдѣлялось. Больной въ письмѣ сообщилъ, что состояніе его здоровья не оставляетъ желать ничего лучшаго. 7/II 1911 г. рентгенографія показала полное отсутствіе камней въ почкахъ. Анализъ пузырной мочи 7/II 1911 г. Кол. за полсутокъ—1580 к. с., мутн. слабо-щелочн. реакц.; уд. в.—1.016; сывороточн. бѣлку—0,18%; *микр. изсл.* гнойн. клѣтки, одиночн. и групп.—въ больш. кол.; красн. кров. шарики—частью неизмѣнн., частью выщел.—въ незн. кол.; кристалл. трипльфосф. въ довольн. знач. кол.; слизь въ видѣ цилиндр. и аморфн. массы—въ больш. кол.; эпит. клѣтк. мостильн. и кругл. форм. изъ мочев. пут.—въ небольш. кол.; цилиндр. и др. почечн. элем. не найдено. Бактеріоскоп.—обычнокишечная палочка—въ неб. кол. и стрептококки—въ довольно значит. кол. Въ письмѣ отъ 15/III 1911 г. больной сообщаетъ: „Чувствую я себя настолько хорошо, что лучшаго не желаю“.

НАБЛЮДЕНІЕ 83.

Nephrolithiasis bilateralis. Pyonephrosis et paranephritis purulenta sinistra, pyelitis dextra. Nephrolithotomia sinistra. Fistula renalis sinistra. Nephrolithotomia dextra.

Улучшеніе; свищъ слѣва остался.

Н. Фил—въ, 48 л. поступилъ въ клинику проф. С. П. Ѳедорова 3/XII 1907 г. съ жалобой на боли въ лѣв. половинѣ живота.

Въ 1890 г. заболѣлъ гонорройн. уретритомъ, кот. осложн. воспал. придатка яичка и мочев. пузыря; прохворалъ около 2 мѣс. Въ теченіе слѣд. 10 л. гонорреи неоднократно появлялась, и больной каждый разъ лечился. Развилось сужеиіе мочеиспускат. канала, отъ кот. его лечили бужированіемъ. Въ 1900 г. впервые сильн. боли въ поясницѣ, держались нѣск. мѣс. Въ 1902 г. внезапно сильн. боли въ лѣв. поясничн. области, повыс. t°, была рвота, проболѣлъ 3 нед. Въ мочѣ больш. кол. гноя; въ небольш. кол. красн. кров. тѣл. и очень много кристалловъ фосфорнок. солей. Гонококковъ не найдено. Въ 1903 г. внезапно боли внизу живота. Въ августѣ 1904 г. снова боли внизу живота. Въ декабрѣ 1904 г. впервые боли въ правой поясничн.

области, t° повыс. рвота. Въ теченіе 1905 г. почечн. коликъ не было. Лѣто 1906 г. провелъ въ Ессентукахъ. Зиму чувствовалъ себя хорошо. Въ ночь съ 16/XI по 17/XI 1907 г. сильн. боли въ области прав. почки, къ утру рвота; одновременно задержка мочи, t° повыс., ознобъ. Анурія длилась 3 дня; затѣмъ выдѣлилось стакановъ 12 мочи, и боли немного стихли. Ночью съ 21/XI по 22/XI вновь сильн. боли въ области прав. почки, и анурія въ теченіе нѣск. час. и наконецъ, въ ночь съ 24/XI по 25/XI 3-ій еще болѣе сильн. приступъ колик въ области прав. почки. Во время 1-го приступа колик въ ноябрѣ сильная икота, держалась около 2 сут. При изслѣд. во время ануріи пузыря катетромъ, въ немъ мочи не находили. Во время приступовъ болѣла голова, терялъ сознаніе, былъ бредъ. Боли съ прав. стороны постепенно утихали. Во время переѣзда изъ Вологды въ Петербургъ по желѣзной дорогѣ, боли въ области лѣв. почки, кот. съ меньшей силой держатся и теперь.

St. pr. Питаніе и тѣлосложеніе удовлетворит. Прав. почка увеличен., болѣзнен. при давленіи. Лѣв. почка прощуп., нѣск. меньше по вел.; плотна и болѣзненна. Мочеиспускат. каналъ проходимъ для металлич. бужа № 21. Сердце и легкія измѣненій не представл. Рентгенографія: тѣни отъ камней и справа и слѣва въ области обѣихъ почекъ (рис. 74). Съ 5/XII начато расширеніе уретры металлич. бужами. Къ 14/XII каналъ настолько расширенъ, что свободно проходилъ бужъ № 29. Вторичная рентгенографія: тѣни отъ камней въ обѣихъ почкахъ. Катетеризація одновременно обоихъ мочеточник. Слизистая пузыря гиперемирована, отверстія мочеточн. хорошо видны. Катетръ въ лѣв. мочеточн. вошелъ только на 5 с., въ прав. свободно на 15; флоридзинъ—0,01.

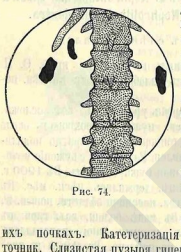

Рис. 74.

Моча изъ правой почки:		*Моча изъ лѣвой почки:*	
Кол.	153 к. с.	Кол.	116 к. с.
Реакція	слабо-кислая	Реакція	тоже
Уд. в.	1,011	Уд. в.	1,015
Бѣлокъ	слѣды	Бѣлокъ	3,0‰
Сахаръ	0,5%	Сахаръ	0,2%

Микроскопическое изслѣдованіе:

Гной	умѣрен. кол.	Гной	много.
Кровь	единичн. тѣск.	Кровь	много.
Эпителій	умѣрен. кол. почечн.	Эпителій	почечн. хвостат.
Цилиндры	нѣтъ.	Цилин.	эпителіальные цилиндры въ знач. кол.
Соли	фосфорно-кисл. кальцій.	Соли	фосфорно-кисл. кальцій.
Бактеріи	Bacter. coli comm. немного.	Бактеріи	въ больш. кол.

Протечка мочи въ пузырь въ теченіе 2 ч. равна 227 к. с.

Къ 28/XII прав. почка уменьш. настолько, что едва можно было прощуп. ея край. Лѣв. почка оставалась попрежнему увелич., безъ измѣн. T° вплоть до операціи все время повыш. до 38,3°.

14/I 1908 г. подъ спинно-мозговой аналгезіей тропококаиномъ операція (проф. С. П. Ѳедоровъ). Обычнымъ косымъ поясничнымъ разрѣзомъ слѣва обнажена жировая капсула, при разрѣзѣ кот. выдѣлилось стакана 3 вонюч. гноя. При изслѣд. оказался гнойн. паранефритъ, передній и задній, съ несообщающ. полостями. По удален. гноя видна лѣвая почка, въ нижней половинѣ кот. разрѣзъ; выдѣлилось до 2,5 стакановъ гноя. Изъ лоханки удалено 16 камней. Одинъ изъ нихъ въ 2 с. длиной и въ 1 с. шириной; остальные велич. съ горошину и меньше. Полости промыты растворомъ поваренной соли; края почки подшиты къ краямъ мышечнаго разрѣза. Заложены тампоны вокругъ почки и въ самую почку. Асептическая повязка.

Послѣоперац. періодъ безъ осложнен., t° на 4 день спала и все время оставалась норм. 25/II. Черезъ катетръ, введенный черезъ поясничн. свищъ въ лоханку, влитъ растворъ индиго-кармина; окраски борн. воды, налитой въ пузырь, не получилось. 28/II катетръ съ нѣкотор. затруди. прошелъ довольно далеко въ мочеточн. При промыван. черезъ катетръ жидкость въ рану не проходила. 6/III введенъ катетръ въ лѣв. мочеточн.; за 2 ч. 15 м. вытекло нѣск. капель кро-

вянност. мочи. 12/III для опредѣл. проходимости мочеточн. вставленъ дренажъ въ поясничн. свищъ и кругомъ герметически заклеенъ пластыремъ; дренажъ соединенъ сифономъ съ бутыллю, наполнен. раствор. индиго-кармина, въ мочев. пузырь введенъ катетръ. Подъ давленіемъ пущенъ токъ жидкости. Черезъ катетръ изъ пузыря окрашен. жидкости не вытекаетъ. 21/III подъ кожу вприснуто 25 к. с. раствора индиго-кармина. Цистоскопія: черезъ 15 м. изъ прав. мочеточн. окрашенная моча. Изъ лѣв. мочеточн. нѣкъ. разъ выбрасывались гнойн. пробки, но окраски мочи не замѣтно. Отверстіе лѣв. мочеточн. звѣздчатой формы, сокращ. вяло. 29/III вприсывается со свищемъ въ лѣв. поясничн. области.

Въ январѣ 1909 г. поступилъ въ Урологическій Институтъ по поводу болей въ прав. поясничн. области; окрыт значит. пополнѣлъ. Свищь въ лѣвой поясничной области не закрылся, но выдѣляетъ очень мало мочи. Рентгенографія: съ прав. стороны ясная тѣнь отъ камня, велич. съ лѣсной орѣхъ, расположенная выше 12 ребра; съ лѣв. стороны отрицате мно. Моча изъ прав. почки: кол.—95 к. с. уд. в.—1,017; реакц.—кисл.; бѣлокъ—слѣды; эпит.—плоск. въ небольш. кол.; красн. кров. тѣл. — встрѣч. пзрѣдка, необезцвѣтивш. лейкоциты—въ небольш. кол.; гіалин. цилиндры 2—3 на микроск. преп.

18/I 1909 г. подъ хлороформнымъ наркозомъ — операція (проф. С. П. Ѳедоровъ). Обычнымъ косымъ поясничнымъ разрѣзомъ обнажена прав. почка, кот. лежала высоко подъ діафрагмой, и въ ея лоханкѣ прощупыв. камень. Т. к. къ лоханкѣ подойти очень трудно, то почка вскрыта въ средн. части по выпуклъ. краю секціон. разрѣзомъ, и камень легко извлеченъ изъ лоханки. Почка наглухо зашита кэтгутов. швами—3 глубок. и нѣск. поверхност. Къ почкѣ подведены мараѳев. тампоны; рана покрововъ частично зашита двухэтажн. швомъ.

Послѣоперац. періодъ безъ особыхъ осложненій. При катетеризаціи лѣв. мочеточн. катетръ идетъ въ мочеточн. только на 2 ст. Выбрасыванія мочи слѣва незамѣтно. 24/III. Подъ кожу былъ вприснутъ растворъ индигокармина. Выдѣленія окрашен. жидкости изъ лѣв. мочеточн. не наблюдалось, тогда

какъ изъ прав. ясно видны бурныя выбрасыванія интенсивно окрашен. мочи. 27/III 1904 г. выписался здоровымъ.

Камень бѣл. сложенія съ замѣтн. кристаллическ. строеніемъ; снаружи чернобураго цв.; вѣсъ 2,7 грам. Составъ: углекисл. кальцій и магній, фосфорнокисл. кальцій, мочекисл. натръ и мочев. к-та (рис. 75). Лѣтомъ 1909 г. свищь съ лѣв. стороны снова открылся. Больной амбулаторно посѣщалъ Уролог. Инст., гдѣ 2 раза въ нед. дѣлались перевязки. Изъ свища выдѣлялось очень мало мутн. мочи. Снова свищъ закрылся только весной 1910 г. Больной значит. поправился, чувствуетъ себя совершенно здоровымъ. Вскорѣ свищъ слѣва вновь открылся.



Рис. 75.

При двустороннемъ нефролитіазѣ всегда надо оперировать обѣ почки съ промежуткомъ, или безъ него, между операціями на каждой сторонѣ, строго индивидуализируя каждый случай. Въ наблюденіи 62-мъ пришлось даже на одной изъ почекъ оперировать повторно.

Для нефротоміи при двустороннемъ нефролитіазѣ проф. С. П. Ѳедоровъ рекомендуетъ дѣлать одинъ, или нѣсколько маленькихъ разрѣзовъ паренхимы въ мѣстахъ, лежащихъ ближе къ камню; тяжи вокругъ камней слѣдуетъ пересѣкать между лигатурами изъ кэтгута.

Но, конечно, лучше всего дѣлать, если возможно, піэлолитотомію, или комбинировать ее съ нефротоміей, какъ было указано въ главѣ о нефролитотоміи.

Оперативное леченіе двустороняяго нефролитіаза, понятно дастъ менѣе благопріятные результаты, чѣмъ односторонняго Küster, на 20 случаевъ, только въ 10-ти получилъ выздоровленіе, въ 3-хъ остались свищи, въ 7-ми наступила смерть отъ уреміи послѣ второй операціи, Legueu на 8 двусторонніхъ операцій имѣлъ одинъ смертельный исходъ отъ уреміи, непосредственно послѣ операціи, и 7 выздоровленій.

Черезъ годъ одна больная умерла отъ уремiи, другая—отъ анурiи. Въ двухъ случаяхъ наступилъ рецедивъ.

Въ нашихъ 16-ти случаяхъ оперативнаго леченiя двусторонняго пефролитiаза, если не включать 2-хъ случаевъ анурiи (наб. 26 и 84), выздоровленiе наступило въ 10-ти случаяхъ (наб. 14, 29, 47, 48, 55, 56, 58, 62, 82 и 83); смерть—въ 6-ти случаяхъ (наб. 21, 24, 25, 46, 63 и 81).

При подковообразной и единственной почкѣ.

Наиболѣе консервативнымъ должно быть вмѣшательство при камняхъ въ подковообразной и единственной отъ рожденiя, или, вслѣдствiе предшествующей нефректомiи, почкѣ. Значенiе пiэлолитотомiи, при этихъ условiяхъ, выдвигается всѣми авторами. Въ тѣхъ случаяхъ, гдѣ одной пiэлотомiи недостаточно, болѣе консервативнымъ вмѣшательствомъ будетъ комбинированная операцiя—пiэлотомiя съ дополнительной нефротомiей, предложенная проф. С. П. Ѳедоровымъ. Она описана въ главѣ о нефролитотомiи и выполнена на единственной, вслѣдствiе предшествующей нефректомiи, почкѣ въ наблюденiи 56-омъ. Neuhäuser приводитъ рѣдкiй случай Israel'я, гдѣ, по поводу камня, была съ успѣхомъ сдѣлана вторичная heminephrectomia подковообразной почки; больной въ 1909 году, т.-е. 3 года спустя послѣ операцiи, оставался зроровымъ.

При анурiи.

Если на основанiи анамнеза, катетеризацiи мочеточниковъ, а въ нѣкоторыхъ случаяхъ, и рентгенографiи намъ удастся опредѣлить и сторону и мѣсто закупорки камнемъ, величину и форму послѣдняго, то мы получимъ опредѣленныя указанiя для нашего вмѣшательства.

Въ тѣхъ случаяхъ, гдѣ камень лоханки или мочеточника настолько великъ, что не можетъ самостоятельно выдѣлиться, само собой разумѣется, необходимо дѣлать ту, или другую операцiю. Если камень продолговатой формы, или

величиной не болѣе вишневой косточки, то можно съ успѣхомъ примѣнить катетеризацiю мочеточниковъ. Въ такихъ случаяхъ удается смѣстить катетромъ закупоривающiй камень и вызвать перистальтику мочеточника. Благодаря послѣдней и давленiю скопившейся надъ препятствiемъ мочи, камень, или выдѣлится въ пузырь, или приметъ такое положенiе въ мочеточникѣ, что моча болѣе, или менѣе свободно будетъ проходить между стѣнкой мочеточника и камнемъ, и анурiя пройдетъ.

Такiе случаи описали Casper, Ertzbischoff, проф. С. П. Ѳедоровъ, Pavone, Imbert, Löwenhart и другiе. У двухъ больныхъ съ единственной почкой (наб. 14 и 27) мнѣ тоже удалось съ успѣхомъ примѣнить катетеризацiю мочеточника.

Чтобы вызвать перистальтику и облегчить прохожденiе камня, впрыскиваютъ въ лоханку и по всей длинѣ мочеточника теплый глицеринъ, или теплое стерилизованное масло. Если катетеризацiя мочеточника и оставленiе катетра à demeure на нѣсколько часовъ остаются безъ результата, не надо терять драгоцѣннаго времени, а немедленно приступать къ операцiи, какъ это было сдѣлано въ наблюденiи 27-омъ.

Если закупорена камнемъ одна почка, а въ другой имѣется какое-нибудь другое заболѣванiе, или она прекратила свою секрецiю подъ вліянiемъ рефлекса, то, само собой разумѣется, оперировать надо на сторонѣ закупорки, такъ какъ въ ней лежитъ причина анурiи.

Но, если при операцiи обнаружится, что, вслѣдствiе неправильнаго распознаванiя, вскрыли не ту почку, гдѣ образовалась закупорка, вызвавшая анурiю, то слѣдуетъ оперировать тотчасъ же на другой почкѣ и устранить препятствiе для выдѣленiя изъ нея мочи.

Такимъ образомъ, при калькулезной анурiи вслѣдствiе односторонней закупорки, какъ правило, надо оперировать на той сторонѣ, гдѣ существуетъ препятствiе, т.-е. на той почкѣ, которая почти всегда бываетъ измѣнена менѣе, чѣмъ противоположная.

Нѣсколько сложнѣе рѣшенiе вопроса при двусторонней закупоркѣ камнями. Мы знаемъ, что больной при калькулезной анурiи самымъ настоятельнымъ образомъ нуждается въ томъ, чтобы все, способное къ полезной работѣ почечное вещество, получило возможность сдѣлаться активнымъ. Особенно ярко это обнаруживается въ тѣхъ случаяхъ, гдѣ для жизни больного необходима совмѣстная работа обѣихъ почекъ, такъ какъ въ отдѣльности каждая изъ нихъ, вслѣдствiе патологическихъ измѣненiй въ обѣихъ почкахъ, не можетъ выполнить всю полезную функцiальную работу, необходимую для жизни организма.

Для поясненiя приведу два случая Ransohoff'a и Hugh Cabot'a.

Больному, страдавшему двустороннимъ нефролитiазомъ безъ анурiи, Ransohoff сдѣлалъ правостороннюю нефролитотомiю. При операцiи, въ почкѣ найденъ гнойный процессъ, но она еще была способна, какъ показало дальнѣйшее наблюденiе, производить существенную и полезную степень функцiональной работы. Почка дренирована. Въ теченiе слѣдующаго мѣсяца обѣ почки продолжали выдѣлять мочу, причемъ моча изъ оперированной почки выдѣлялась черезъ дренажъ. Въ концѣ мѣсяца произошла закупорка другой почки, и наступила анурiя. Въ концѣ 3-го дня анурiи произведена нефротомiя на другой сторонѣ. Эта почка тоже оказалась пiонефротичной, но еще была способной къ полезной функцiональной работѣ, ее тоже дренировали. Послѣ операцiи обѣ почки сразу возобновили свою функцiю. Первая оперированная почка

производила $^2/_3$, а вторая $^1/_3$ всей функцiональной секреторной работы. Больной черезъ три года былъ въ хорошемъ состоянiи.

Въ случаѣ Hugh Cabot'a, при двустороннемъ нефролитiазѣ безъ анурiи, была сдѣлана на одной сторонѣ нефролитотомiя, и въ почку вставленъ дренажъ черезъ поясничную рану. Черезъ 4 дня послѣ этого наступила полная анурiя. Немедленно сдѣлана нефротомiя на другой сторонѣ и удаленъ закупоривавшiй камень изъ мочеточника. Обѣ почки сразу возобновили секреторную функцiю; раны зажили обычнымъ порядкомъ, больной поправился и черезъ 8 мѣсяцевъ послѣ операцiи оставался здоровымъ.

Такимъ образомъ, въ приведенныхъ примѣрахъ ни одна изъ почекъ не была здорова, но, въ то же время, каждая изъ нихъ была въ извѣстной степени функцiонально работоспособна, такъ что для жизни больныхъ—работы одной почки было бы недостаточно; для нея необходима была совмѣстная работа обѣихъ почекъ.

На этомъ основанiи нельзя присоединиться къ слишкомъ схематичному взгляду Legueu, Kümmell'я, Albarran'a, Israel'я и многихъ другихъ, что при калькулезной анурiи, вслѣдствiе двусторонней закупорки, достаточно оперировать только на той почкѣ, которая закупорилась послѣдняя и которая, слѣдовательно, меньше измѣнена. Конечно, въ нѣкоторыхъ случаяхъ этотъ взглядъ окажется вѣрнымъ, но руководствоваться имъ, какъ правиломъ, нельзя, такъ какъ, въ такихъ случаяхъ, мы не можемъ никогда точно знать степень функцiональной работоспособности послѣдней закупоренной почки, чтобы заранѣе предрѣшить, что она одна способна будетъ выполнить работу обѣихъ почекъ.

Это подтверждаетъ и нашъ случай анурiи (набл. 26), вслѣдствiе двусторонней закупорки камнями. Въ самомъ дѣлѣ,

послѣ операціи, несмотря на то, что она была сдѣлана поздно, только на 8-ой день ануріи, оперированная почка стала выдѣлять мочу до 1000 куб. снт. въ сутки, но моча оставалась низкаго удѣльнаго вѣса, и уремическое состояніе продолжалось; слѣдовательно, одна почка не могла выполнять всю, необходимую для жизни больного, мочевыдѣлительную функцію. Если бы вслѣдъ за первой была сдѣлана вторая операція, на другой почкѣ, которая, благодаря этому, получила бы возможность выполнять необходимую для организма работу, то больной получилъ бы больше шансовъ на выздоровленіе и, быть можетъ, не погибъ бы отъ уреміи на 13-ый день послѣ операціи.

Мнѣ думается, надо признать болѣе правильнымъ взглядъ Watson'a [1]), который считаетъ обязательнымъ дѣлать одновременно двустороннюю нефротомію, или нефролитотомію во всѣхъ тѣхъ случаяхъ калькулезной ануріи, гдѣ существуетъ одновременная закупорка обоихъ мочеточниковъ. Онъ считаетъ показанной двустороннюю операцію въ одинъ пріемъ даже въ тѣхъ случаяхъ, когда закупоренъ камнемъ только одинъ мочеточникъ, а въ другой почкѣ есть камни, незакупоривающіе въ данный моментъ мочеточника, такъ какъ, по его мнѣнію, закупорка на другой сторонѣ можетъ произойти въ любой моментъ впослѣдствіи. Конечно, раціональность послѣдняго показанія можно оспаривать, такъ какъ, само по себѣ, двустороннее вмѣшательство въ одинъ сеансъ значительно опаснѣе и тяжелѣе для больныхъ, чѣмъ одностороннее, и на этомъ основаніи должно, по моему мнѣнію, примѣняться только въ случаяхъ ануріи, обусловленной двусторонней закупоркой, или въ тѣхъ случаяхъ, когда, при односторонней закупоркѣ, по ошибкѣ, сначала была вскрыта не та почка, которая была закупорена камнемъ.

[1]) Watson.—Some aspects of calculous anuria.—The american journal of the edical sciences. April, 1909.

Watson приводитъ 16 случаевъ ануріи, взятыхъ имъ изъ литературы, гдѣ, по его мнѣнію, условія были таковы, что лучше было бы сдѣлать двустороннюю операцію въ одинъ сеансъ. Изъ нихъ, въ 6-ти случаяхъ, была сдѣлана сразу двусторонняя операція, въ 6-ти—только односторонняя, въ остальныхъ—операціи не было сдѣлано.

Послѣ одновременной двусторонней операціи изъ 6-ти выздоровѣли три, остальные погибли; изъ нихъ, у двухъ, по мнѣнію Watson'a, смерть наступила скорѣе отъ сепсиса, чѣмъ отъ недостаточнаго возстановленія почечной функціи; въ третьемъ—было настолько сильное разрушеніе обѣихъ почекъ, что никакая операція не могла спасти больного. Всѣ 6 случаевъ, гдѣ была сдѣлана односторонняя операція, окончились смертью.

Kümmell оперировалъ 6 больныхъ по поводу ануріи, вслѣдствіе двусторонней закупорки камнями. Изъ нихъ 4 погибли вскорѣ послѣ операціи, такъ какъ она была сдѣлана въ коматозномъ и тяжеломъ уремическомъ состояніи; одна погибла на 14-й день послѣ операціи отъ діабета, и только одна выздоровѣла. Причиной смерти въ своихъ случаяхъ Kümmell считаетъ слишкомъ позднее вмѣшательство.

Среди нашихъ наблюденій—въ одномъ (набл. 27) анурія наступила вслѣдствіе закупорки мочеточника единственной отъ рожденія почки, въ другомъ (набл. 14) вслѣдствіе закупорки камнемъ единственной, послѣ предшествовавшей нефректоміи, почки. Въ обоихъ случаяхъ наступило выздоровленіе. У первой больной была сдѣлана уретеролитотомія, а при повторной ануріи—катетеризація мочеточника; у другой—только катетеризація мочеточника. Двое больныхъ, оперированные по поводу ануріи, вслѣдствіе закупорки обоихъ мочеточниковъ, погибли; одинъ (набл. 26) послѣ односторонней операціи, другой, исторію болѣзни котораго сейчасъ приведу, послѣ двусторонней нефролитотоміи.

НАБЛЮДЕНІЕ 84.

Anuria calculosa. Nephrolithotomia bilateralis.

Смерть.

В. Серг—чъ, 78 л., членъ Государственнаго Совѣта, поступилъ въ клинику проф. С. П. Ѳедорова 22/XI 1910 г. по поводу ануріи, длящейся 3,5 сутокъ.

До послѣднихъ лѣтъ всегда отличался крѣпкимъ здоровьемъ. 3 года, какъ страдаетъ изрѣдка болями въ области правой почки. Моча иногда бываетъ со значит. примѣсью крови и крупнаго песку. 2 раза за это время была анурія, длившаяся по нѣск. часовъ до сутокъ и проходившая отъ морфія, горячихъ ваннъ и грѣлокъ. Одно лѣто лечился въ Wildungen. Въ ночь съ 18—19/XI при полномъ отсутствіи какихъ-бы то ни было болей, при отличномъ самочувствіи, вспомнилъ, что давно не мочился; однако, при попыткѣ помочиться, мочи не показалось. Несмотря на обычно примѣняемыя, какъ и въ прежніе разы, мѣры—анурія продолжалась. Черезъ 40 часовъ послѣ начала ануріи—рвота. На консультаціи (проф. Волковъ и д-ръ Маршандъ) констатировано, что лѣвая почка болѣе увелич., чѣмъ правая, и что имѣется, по всей вѣроятности, двусторонняя закупорка мочеточниковъ камнями.

Рѣшено сдѣлать катетеризацію мочеточн. справа (Д. П. Кузнецкій). Катетръ № 6-ой, проходя по мочеточн., встрѣтилъ препятствіе на уровнѣ 5-8 с., кот. съ нѣкот. трудомъ удалось преодолѣть и продвинуть катетръ въ лоханку. Первое время моча черезъ катетръ не шла, затѣмъ стала выдѣляться рѣдкими каплями. Катетръ въ мочеточн. à demeure. На слѣд. день, въ 9 час. утра, 21/XI—клизма; хорошо послабило, отошло оч. много газовъ. Но вмѣстѣ съ тѣмъ выпалъ мочеточник. катетръ, кот. оказался сильно испарапаннымъ, даже надломленнымъ въ области, отстоящей на 23 с. отъ начала катетра. За это время больной мочился нѣск. разъ, но очень понемногу.

Моча изъ правой почки.		*Моча изъ пузыря.*	
Количество	70 к. с.	Количество	45 к. с.
Уд. в.	1.014	Уд. в.	1.013

Реакція	слабо-кислая
Бѣлокъ	4,0‰
Эпителіи: почекъ	3-5 въ п. зр. м.
„ лоханокъ: до 20 въ п. зр. м. и гр. до 5 экз.	
„ мочев. пуз.	нѣтъ
Бѣл. тѣльца.	30—50 въ п. зр. м.
Красн. кров. тѣльц.	на все п. зр. м.

Реакція	кислая
Бѣлокъ	4,8‰
Эпителіи почекъ.	3—5 въ п. зр. м.
„	групп. по 2—3 экз.
„ лоханокъ	не найдено
„ мочев. пуз.	до 20 въ п. зр. м. и гр. до 10 экз.
Бѣл. тѣльца.	10—20 въ п. зр. м.
Красн. кр. тѣльц.	свыше 100 въ п. зр. м.

Такъ какъ послѣ выпаденія катетра изъ мочеточн., вновь наступила полная анурія, то рѣшено вставить катетръ въ лѣвую лоханку. Однако, пузырь настолько былъ раздраженъ, что катетеризація не удалась, больной не могъ удерживать борную воду въ пузырѣ. Въ теченіе дня до 5 ч. мочился и выдѣлилъ не болѣе 100 к. с. кровянистой мочи. Въ 9 ч. вечи. помочился и выдѣлилъ не болѣе 50 к. с. такой-же мочи. На слѣд. день въ 10 ч. утра доставленъ въ клинику. За ночь ни разу не мочился—полная анурія.

St. pr. Высокаго роста, крѣпкаго сложенія. Сердце не увелич., тоны чисты, пульсъ 82, напряженъ., правильный. Въ легкихъ, вѣстами, сухіе хрипы. Животъ вздутъ, икота. Больной въ сознаніи, но рѣзко выражена сонливость. Послѣ клизмы отошло много газовъ, животъ менѣе вздутъ.

Въ 2 ч. дня—катетеризація праваго мочеточника (проф. С. П. Ѳедоровъ). Попытка провести катетръ № 6-ой не удалась, т. к. катетръ на растояніи 2 с. встрѣтилъ препятствіе, кот. не удалось преодолѣть. Изъ-за гипертрофіи простаты не удалось вставить катетръ въ лѣвый мочеточн. Тогда удалось ввести въ правую лоханку катетръ № 5. Черезъ него не выдѣлилось ни капли мочи. Въ виду этого приступлено къ операціи (проф. С. П. Ѳедоровъ). Наркозъ—хлороформный. Обнажена правая почка, жировая капсула отечна и плотно спаяна съ capsula propria; вскрыта поверхностная, велич. въ лѣсной орѣхъ, киста. Почка значит. увелич., флюктуація. Пробнымъ шприцемъ получена гнойная жидкость. Нефротомія въ средней части по наружному выпуклому краю; выбѣжала сильной струей мутная, гнойная, вонючая жидкость. Пальцемъ, введеннымъ черезъ разрѣзъ въ почку, нащупаны и удалены камни. Разрѣзъ

продолженъ кверху, къ верхн. полюсу, струей выдѣлилось еще довольно значит. кол. болѣе гнойной мочи. Кровотеченіе минимальное. Изъ почки удалены всѣ камни. Почка оказалась сильно разрушенной. Паренхима въ незначит. кол. сохранилась только въ нижн. полюсѣ. Камни, сидѣвшіе въ лоханкѣ, дѣлили почку на 2 части, на подобіе песочныхъ часовъ. Верхняя часть, бо́льшая, представляла собой мѣшокъ съ довольно тонк. стѣнками, наполнен. жидк. гноемъ. Полость почки промыта, въ лоханку вставленъ дренажъ, верхняя и нижняя часть разрѣза зашита кэтгутомъ. Тампонада. Частичный шовъ покрововъ. Больной повернутъ на оперированную сторону и приступлено къ операціи слѣва (проф. С. П. Ѳедоровъ). Обычнымъ косымъ поясничнымъ разрѣзомъ обнажена почка. Жировая капсула отечна. Почка увелич. раза въ 2; на верхн. полюсѣ вскрыта небольшая поверхностная киста. Декапсуляція почки и выведеніе ея въ рану. Почка синебагров. цв., дряблая, вѣск. бугристая, вскрыта въ средней своей части по выпуклому краю небольш. разрѣзомъ. Сильное кровотеченіе. Лоханка мочи не содержитъ. Удаленъ камень, закупоривавшій своимъ отросткомъ верхнее отверстіе мочеточн. Ретроградн. бужиров. констатирована полная проходимость мочеточн. на всемъ его протяж. Въ лоханку введенъ дренажъ. Разрѣзъ почки отчасти зашитъ кэтгут. послѣ обкалыванія кровоточив. сосудовъ. Горячимъ воздухомъ, обкалываніемъ и тампонадой остановлено кровотеченіе изъ вены въ области недалеко отъ лоханки. Заведены тампоны вокругъ почки. Частичный шовъ на покровы. Повязка.

Послѣопераціонный періодъ: 23/XI ночь спалъ; пульсъ 82; сознаніе неполное; изъ лѣвой почки черезъ сифонъ выдѣляется кровянистая моча; вѣск. разъ мочился самъ. Всего за сутки мочи—1500 к. с. 24/XI. Пульсъ 86; бредитъ, возбужденное состояніе, затѣмъ сонливость; родныхъ узнаетъ, но не сознаетъ, гдѣ онъ находится. Моча за сутки 1600 к. с., уд. в. 1,012; подъ микроскоп. много красн. кров. тѣл.; очень рѣдко встрѣч. бѣл. тѣл.; цилиндровъ нѣтъ. 25/XI. Ночью возбужденіе, послѣ брома успокоился. Пульсъ—88. Больной въ спячкѣ. Моча за сутки—2500 к.с.; бѣлка 0,5‰. Къ вечеру пульсъ 100, хорош. наполненія. 26/XI. Въ

2 ч. ночи появились перебои сердца, пульсъ сталъ слабѣть, дыханіе стало хрипымъ, въ легкихъ появились влажные хрипы. Въ 5 ч. 30 м. утра больной умеръ. Вскрытія не было.

Анализъ камней. 1. Изъ правой почки. Вѣсъ—5,9 грм. почковидной формы, съ короткими отростками: размѣръ: 3,5×2×1,5 с. На распилѣ: эктентрич. кирпичнокрасн. компактн. и очень плотн. ядро (изъ мочевой к—ты и уратовъ); масса камня поздневатая, твердая и плотная состоитъ изъ уратовъ, мочев. к—ты, оксалатовъ и небольш. кол. фосфатовъ. Поверхностный слой (толщ. около 1,5 m. m.)—слоистый состоитъ изъ чередующихся пластовъ уратовъ и болѣе толст. накопленій—фосфатовъ, трипльфосфатовъ и углекисл. солей. 2. Изъ лѣвой почки. Вѣсъ—3,3 грм. размѣръ—3×2×1,5 с. На распилѣ камень обнаруживаетъ то же строеніе, что конкрементъ изъ правой почки. Отличается: меньшими отложен. фосфатовъ и нахожденіемъ деривативъ кров. сгустковъ въ массѣ. Химическ. составъ тотъ же, что и у камня изъ правой почки.

Несмотря на двустороннюю операцію и на возстановившуюся послѣ нея функцію почекъ, больной погибъ. Причина, конечно, въ томъ, что больной былъ оперированъ слишкомъ поздно.

Albarran [1]) утверждаетъ, что при ануріи очень быстро развивается рядъ болѣе, или менѣе тяжелыхъ измѣненій въ почечной паренхимѣ, которыя проявляются извѣстными симптомами. Нарастающая интоксикація, въ промежутокъ между наступленіемъ ануріи и производствомъ операціи, успѣваетъ вредно подѣйствовать на почки и на весь организмъ.

И статистика и нашъ опытъ (набл. 14 и 27) показываютъ, что ранняя операція и успѣшная катетеризація мочеточниковъ даютъ несравненно лучшіе результаты, чѣмъ позднее вмѣшательство. Поэтому, какъ только распознана калькулезная анурія, немедленно надо сдѣлать катетеризацію мо-

[1]) Albarran.—Leçons l. c.

четочниковъ и, въ случаѣ неудачи, неотложно сдѣлать операцію. Въ самомъ дѣлѣ, если врачъ, при задержкѣ мочи въ мочевомъ пузырѣ въ теченіе нѣсколькихъ часовъ обязанъ выпустить ее катетромъ, или сдѣлать проколъ, или разрѣзъ пузырной стѣнки, то при ануріи вслѣдствіе закупорки мочеточника, когда страдаетъ почка, несравненно болѣе нѣжный органъ, очевидно, надо больному помочь еще раньше, такъ какъ нельзя же, при обсужденіи вопроса о неотложности хирургической помощи, руководствоваться только чувствомъ боли у больного.

До сихъ поръ мнѣнія, относительно того—какую дѣлать операцію при калькулезной ануріи—расходятся. Одни защищаютъ исключительно нефростомію съ удаленіемъ, или безъ удаленія закупоривающаго камня, смотря по состоянію больного; другіе признаютъ, въ нѣкоторыхъ случаяхъ, возможнымъ оперировать только на мочевыводящихъ путяхъ, не трогая почки, съ цѣлью устранить препятствіе для выдѣленія мочи.

Все, конечно, зависитъ отъ того—въ какомъ періодѣ дѣлать операцію. Въ раннихъ стадіяхъ можно обойтись катетеризаціей мочеточника, или, въ случаѣ неуспѣха, операціей на мочевыводящихъ путяхъ, піэлотоміей, или уретеротоміей (Albarran и Jeanbrau), какъ это наглядно доказываютъ наши наблюденія, 14 и 27-ое; въ позднихъ періодахъ ануріи безусловно необходимо дѣлать разсѣченіе почки съ удаленіемъ камней, если этимъ не удлиняется операція, или безъ него, если требуется быстрое оперативное вмѣшательство [1]).

Никогда не слѣдуетъ зашивать почку наглухо, какъ это дѣлали Legueu, Leonté, Albarran, Loumeau,

[1]) Д. П. Кузнецкій.—Къ патогенезу и камнямъ ануріи, l. c. стр. 93.

такъ какъ кровяной свертокъ можетъ снова закупорить мочеточникъ. При калькулезной ануріи слѣдуетъ избѣгать хлороформа, который, изъ всѣхъ наркотическихъ средствъ, дѣйствуетъ наиболѣе разрушительно на почечный эпителій, а тѣмъ болѣе при ануріи, когда почки и безъ того уже сильно пострадали. Лучше всего пользоваться или спинно-мозговой анэстезіей тропококаиномъ (Albarran), или эфиромъ.

3. Оперативное леченіе камней мочеточника.

Лечебная катетеризація мочеточника. Прежде чѣмъ рѣшиться на то, или другое оперативное вмѣшательство иногда, при небольшихъ камняхъ, удается съ успѣхомъ примѣнить катетеризацію мочеточника съ вирыскиваніемъ катетра à demeure на нѣсколько часовъ. Такіе случаи описаны Albarran'омъ, Nogues, Ertzbischoff'имъ, Desnos'омъ, Imbert'омъ, Luys'омъ, Pasteau и др. и въ нашихъ наблюденіяхъ 14, 27 и 56-омъ.

Въ нѣкоторыхъ случаяхъ (Jahr) [1]) достигали выхожденія камня изъ мочеточника при помощи расширенія его просвѣта Okklusiv-katheter'омъ Nitze [2]). Если эти мѣропріятія остаются безъ результата,—въ силу ли большихъ размѣровъ камня, или вслѣдствіе препятствій, лежащихъ въ просвѣтѣ мочеточника,—необходимо дѣлать операцію.

Смотря потому—сидитъ ли камень въ поясничной части мочеточника, или въ подвздошной, въ тазовой, или интрамуральной—величина разрѣза и трудности операціи будутъ различны.

[1]) Jahr.—Zbl. f. Chir. S. 1123, 1907.

[2]) Nitze.—Der Harnleiter-Okklusiv-katheter.—Ztbl. f. Krankheit. Harn- und Sexual.—Organ. B. XVI, H. 3, 1905.

При камнѣ въ поясничной части мочеточника.

Для удаленія камня изъ верхней поясничной части мочеточника дѣлаютъ обыкновенный косой поясничный разрѣзъ, обнажаютъ почку и прилежащій отдѣлъ мочеточника, удлинняя разрѣзъ покрововъ, если надо, нѣсколько книзу. Если удается протолкнуть камень въ лоханку, то его удаляютъ черезъ разрѣзъ задней стѣнки лоханки. Если это не удается, то дѣлаютъ уретеролитотомію, т. е. надъ камнемъ разрѣзаютъ продольно стѣнку мочеточника и камень извлекаютъ маленькими щипчиками, или тупой ложечкой.

Послѣ этого обязательно надо удостовѣриться въ полной проходимости мочеточника на всемъ протяженіи. Для этого его зондируютъ лучше всего эксплораторомъ Jeanbrau [1]). Если мочеточникъ вполнѣ проходимъ, то, смотря по состоянію его стѣнокъ, разрѣзъ зашиваютъ наглухо, или оставляютъ незашитымъ. Глухой шовъ показанъ при здоровой, неломкой стѣнкѣ. Сшиваютъ мочеточникъ или продольно, или поперечно для избѣжанія съуженія, лучше кэтгутомъ, чѣмъ шелкомъ; шовъ одно-этажный, или двухъ-этажный; къ мѣсту шва подводятъ асептическій тампонъ. Если, вслѣдствіе рѣзкихъ измѣненій, стѣнки мочеточника сшить нельзя, то его оставляютъ незашитымъ и къ мѣсту разрыва подводятъ марлевый тампонъ. Если существуетъ гдѣ-либо на протяженіи мочеточника съуженіе, то дѣлаютъ ту, или другую пластическую операцію [2]) и оставляютъ въ мочеточникѣ катетръ à demeure. Если съуженія нѣтъ, то оставлять мочеточниковый катетръ à demeure излишне.

Кромѣ наблюденія 42-го, камень изъ поясничной части мочеточника былъ удаленъ въ слѣдующемъ случаѣ.

---

[1]) Jeanbrau.—Des calculs de l'urétère—l. c., p. 103.

[2]) Алксне, Я. О.—Операціи на пояснично-тазовой части мочеточника и ихъ функціональные результаты. Диссертація. Рига, 1907, стр. 102.

НАБЛЮДЕНІЕ 85.

Calculus ureteris dextri. Ren mobilis dexter. Ureterolithotomia.

Выздоровленіе.

Е. Руб—нъ, 25 л., массажистка, поступила въ клинику проф. С. П. Ѳедорова 28/I 1908 г. съ жалобами на ноющія постоянныя боли въ правомъ подреберьи.

Считаетъ себя больной приблизит. 2 г., когда появился первый приступъ болей въ прав. боку. Приступы много разъ повторялись впослѣд. и выражались въ слѣд.: обыкновенно сначала появляются легкія боли въ прав. боку особ. характера, по кот. больная предугад. скорое наступл. приступа. По мѣрѣ возможн. она сейчасъ-же ложится въ постель, накладываетъ согрѣв. компрессъ и потеплѣе укрывается. Боли усиливаются, какъ-бы стягиваютъ ее, схваткообразно возрастаютъ, причемъ она отъ боли катается по постели; начинаетъ сильно ныть прав. нога до колѣна, область прав. лопатки и прав. плечо. Достигнувъ извѣстной силы, боли почти внезапно утихаютъ, т. ч. больная получаетъ моментально большое облегченіе, хотя въ прав. боку и продолж. еще нѣкот. время непріятныя болѣзнен. ощущ. Во время приступа сильн. тошнота, част., мучит. позывы на мочеиспуск.; послѣ прекращ. болей отходитъ въ значит. кол. кровавая моча въ теч. приблизит. перв. сутокъ; затѣмъ моча пріобрѣт. мало-по-малу кровянист. цв., на днѣ остается больш. кирпично-красн. осадокъ; наконецъ, она нѣск. свѣтлѣетъ, сохраняя красноват. оттѣнокъ и оставляя кирпично-красн. осадокъ. Приступы больш. ч. днемъ; частота ихъ и продолжит., каждаго изъ нихъ, различны. Первый годъ приступы являлись 2-3 р. въ мѣс.; иногда ихъ не было въ теч. всего мѣс.; продолжит. приступа не больше 1 ч. иногда меньше. Въ іюлѣ 1907 г. приступы стали появляться ежедневно, иногда даже по 2 раза на дню. Августъ и сентябрь безъ приступовъ. Въ октябрѣ одинъ сильный приступъ. Въ ноябрѣ и въ началѣ декабря приступовъ не было. 19/XII послѣ рентгенографіи сдѣлался сильн. приступъ, кот. на слѣд. день повторился. Съ этого времени появились постоян. ноющ. боли въ

прав. боку и поясниц. Камней никогда не отходило. Въ дѣтствѣ перенесла корь и коклюшъ. Регулы на 13 г. по 2 дня черезъ 4 нед., безъ болей. На 18 г. вышла замужъ. На 19 г. первые роды. На 20—вторые, во время кот. эклампсія. На 21—выкидышъ на 6 мѣс. послѣ паденія съ лѣстницы. Съ тѣхъ поръ въ теченіе 3 л.—маточн. кровотеч.; ежегодно дѣлали выскабл. матки и удаленіе полиповъ. Въ началѣ января 1908 г. послѣднее выскабл., по поводу кровотеч. изъ матки въ теченіе 2,5 мѣс. Желтухи никогда не было.

St. pr. Ниже средн. роста, очень полная, цвѣтущ. вида, женщина. Легкія и сердце безъ особ. измѣн. Животъ объемистый съ толст. всѣдствіе обильн. отложенія жира, покровами. Подъ ложечкой и прав. подреберьемъ—болѣзненность, усиливающ. особенно при бимануальн. ощуп. Болѣзненность при этомъ больше со стороны подпирающей спину руки; боль отдаетъ въ мочев. пузырь. Въ лѣв. подреберьи тоже болѣзненность. Лѣв. почка не прощупыв. Въ области пупка—расхожденіе прям. мышцъ на 2 поперечн. пальца. Мочится въ сутки 15 разъ. Цистоскопія: въ пузырѣ особ. измѣн. не найдено, есть небольш. катарръ слизистой, вокругъ отверстій мочеточн. инъекція сосудовъ. Рентгеновскіе снимки сдѣланы 19/I, 6/II и 25/II съ обѣихъ почекъ. На всѣхъ 3 въ прав. почечн. области, соотвѣтственно proc. transvers. 3-го позвонка, нѣск. выше и рядомъ съ нимъ, совершенно одинаковое пятно овальной формы, велич. съ крупную горошину (рис. 76). Слѣва тѣней отъ камня нѣтъ. 7/II—катеризація одновременно обоихъ мочеточниковъ катетрами № 6-ой.

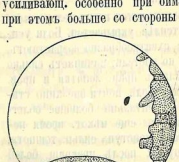

Рис. 76.

Моча изъ правой почки:		*Моча изъ лѣвой почки:*	
Количество	55 к. с.	Количество	1 к. с.
Во ск. врем. собран.	1¹/₄ ч.	Во ск. врем. собран.	1¹/₄ ч.
Цвѣтъ—свѣтло-желтый, мутный		Цвѣтъ	желтый, мутный

Реакція	слабо-кислая	Реакція	слабо-кислая
Уд. вѣсъ	1.010	Уд. вѣсъ	нельзя было опредѣлить.
Бѣлокъ	слѣды	Бѣлокъ	всѣдствіе малаго кол. мочи.

Микроскопическое изслѣдованіе:

Гной	есть	Гной	не найдено
Кровь	въ больш. кол.	Кровь	въ больш. кол.
Эпителій	плоскій и круглый	Эпителій	плоскій и круглый

Малое кол. мочи изъ лѣв. почки объясняется закупоркой просвѣта кровян. сверткомъ. Въ концѣ 1 ч. появились боли въ лѣв. мочеточн. 16/II снова катеризація мочеточн. Изъ правой почки получено 92 к. с. мочи; изъ лѣв.—только нѣск. капель, т. к. лѣв. катетръ оказался опять закупорен. кровян. сверткомъ. 23/II произведена еще разъ катеризація обоихъ мочеточн. Изъ прав. почки получено 100 к. с. мочи въ теченіе 1 ч. 45 м., такого же характера, какъ и въ первый разъ. Изъ лѣв.—только 3 к. с. за 1 ч. 45 м. такого-же состава, какъ и въ первый разъ. При осмотрѣ лѣв. катетра оказалось, что и въ этотъ разъ онъ былъ закупоренъ кровян. сверткомъ.

26/III 1908 г. подъ хлороформнымъ наркозомъ операція (проф. С. П. Ѳедоровъ). Обычнымъ косымъ поясничнымъ разрѣзомъ обнажена правая почка. Capsula adiposa сращена съ capsula fibrosa, т. ч. ихъ пришлось раздѣлять ножницами. Почка оказалась опущенной. Послѣ освобожд. изъ capsula adiposa. почка выпихнута въ рану, и задн. стѣнка лоханки освобождена отъ жира. Лоханка оказалась немного растянут., напряж. На 1 с. ниже мѣста перехода лоханки въ мочеточн., въ немъ прощупыв. камень, велич. въ лимон. косточку, выше него—нѣск. крупн. песчинокъ, производящ. впечатлѣніе одного камня. Мочеточн. изолированъ, надъ камнемъ по задней его стѣнкѣ, проведенъ продольн. разрѣзъ, длин. въ 1 с. Камень высвобожденъ ложечкой, удалены песчинки изъ приводящаго конца мочеточн. Проходимость отводящаго конца провѣрена зондомъ. Разрѣзъ мочеточн. спитъ поперечно кэтгут. швами: 4 шва на muscular. и adventitia, 3 шва на adventitia. Къ мѣсту швовъ подведена турунда изъ асептич. марли. По выпукл. краю почки

проведенъ разрѣзъ черезъ caps. propria, кот. по обѣ стороны отслоена отъ корков. слоя. Почка подшита къ 12 ребру къ надкостницѣ его. Подъ почку и въ capsul. adipos. вставлено 3 асептич. турунды. Частичн. шовъ въ 2 яруса на рану. Сухая повязка.

Послѣоперац. періодъ безъ осложн., протечки мочи не было, рана заживала норм. 19/IV—выписалась съ небольш. грануляр. раной, глубин. 2-3 ст., кот. вскорѣ окончат. зажила. Никак. болей въ области прав. почки нѣтъ. Почка фиксирована хорошо. Въ началѣ мая отправилась для леченія въ Ессентуки. Зимой 1909 г. чувствовала себя здоровой, болей нѣтъ.

При камнѣ въ подвздошной и тазовой части мочеточника. При камняхъ въ подвздошной и тазовой части мочеточника обыкновенно пользуются подвздошно-паховымъ разрѣзомъ. Онъ открываетъ доступъ ко всей тазовой части мочеточника и допускаетъ переходъ къ поясничному разрѣзу въ случаѣ необходимости изслѣдовать весь мочеточникъ и почку. Подробное описаніе этихъ разрѣзовъ можно найти въ работѣ В. Н. Шевкуненко[1]), а потому я не буду на нихъ останавливаться.

Послѣ обнаженія мочеточника, Albarran совѣтуетъ, выше камня, положить на мочеточникъ пинцетъ, или лучше—поручить помощнику сдавливать его пальцами, чтобы камень не ускользнулъ. Что касается дальнѣйшей техники, то она ничѣмъ не отличается отъ уретеролитотоміи въ поясничной части мочеточника.

Операція при камнѣ въ подвздошной части мочеточника была сдѣлана въ наблюденіи 27-омъ, при камнѣ въ тазовой части—въ 16 и 29-омъ.

Никогда въ этихъ случаяхъ не слѣдуетъ вставлять резиновыхъ, или стеклянныхъ дренажей, такъ какъ они могутъ

[1]) В. Н. Шевкуненко.—О топографіи нижняго отдѣла брюшинного мѣшка у мужчины и передніе внѣбрюшинные разрѣзы. Труды Госп. Хир. Клин. Проф. С. П. Федорова. Т. IV. 1910.

вызвать перфорацію подвздошныхъ сосудовъ, какъ это наблюдалось въ слѣдующемъ случаѣ Moschcowitz'a[1]). Въ одинъ сеансъ были удалены экстраперитонеально камни изъ мочеточника на обѣихъ сторонахъ, разрѣзы зашиты наглухо и вставлены съ обѣихъ сторонъ къ швамъ дренажи. На 8-ой день удаленъ лѣвый дренажъ, немедленно наступило, угрожавшее жизни, кровотеченіе. Послѣ расширенія раны, въ art. iliac. extern., соотвѣтственно лежавшему дренажу, оказалось отверстіе, пропускавшее почти кончикъ мизинца. Была сдѣлана перевязка art. iliac. extern. Черезъ нѣсколько дней тоже самое случилось при извлеченіи дренажа съ другой стороны; art. iliac. extern. была и здѣсь перевязана. Наступило выздоровленіе безъ осложненій.

При камняхъ интрамуральной части мочеточника. Въ этихъ случаяхъ чаще всего удаляютъ камень черезъ мочевой пузырь, дѣлая sectio alta. Слизистая пузыря и мочеточника разрѣзается надъ камнемъ и послѣдній извлекается. Если края при этомъ очень ушибаются, то разрѣзъ лучше не зашивать; въ противоположномъ случаѣ, надо хотя бы отчасти возстановить отверстіе мочеточника. Послѣ удаленія камня необходимо и здѣсь убѣдиться въ проходимости мочеточника по всему протяженію.

Въ одномъ случаѣ Escat, не найдя ускользнувшаго камня, сдѣлалъ разрѣзъ мочеточниковаго отверстія и оставилъ его незашитымъ. Черезъ нѣсколько дней съ мочей отошелъ камень.

Ballin[2]) въ одномъ случаѣ мочеточниковаго камня, сидѣвшаго въ самой нижней части мочеточника, попытался удалить его per section. alt. Камень легко прощупывался черезъ пузырную стѣнку, однако извлечь его не удалось.

[1]) Moschcowitz.—Ztbl. f. Chir. 1909, S. 512.
[2]) Ballin.—Ztbl. f. Chir. S. 904, 1910.

Тогда помощникъ ввелъ въ пузырь два пальца, и нижній конецъ мочеточника съ камнемъ выдвинулъ впередъ. Ballin подошелъ къ мочеточнику экстраперитонеально, черезъ разрѣзъ брюшной стѣнки, легко удалилъ камень, наглухо зашилъ мочеточникъ и разрѣзъ брюшной стѣнки; дренажъ пузыря; выздоровленіе въ двѣ недѣли.

При смѣщающихся камняхъ.

Я упомяну еще объ оперативномъ вмѣшательствѣ при, такъ называемыхъ, смѣщающихся камняхъ мочеточника, которыхъ, вслѣдствіе ихъ подвижности, иногда не находятъ при операціи.

Въ одномъ случаѣ, гдѣ камни свободно перемѣщались отъ пузыря въ лоханку въ зависимости отъ положенія больного, Legueu предпочелъ удалить ихъ черезъ разрѣзъ почки, сдѣлавъ операцію въ положеніи Trendelenburg'a.

Я не буду говорить объ удаленіи камней мочеточника интраперитонеальнымъ путемъ, какъ это еще недавно совѣтовалъ Sinclair White, сакральнымъ, или парасакральнымъ, восхваляемымъ Rigby [1]), черезъ прямую кишку по предложенію Ceci, или черезъ промежность по рекомендаціи Albarran'a, такъ какъ всѣ они почти совершенно оставлены и вполнѣ основательно.

Что касается вагинальнаго пути, то онъ былъ примѣненъ для удаленія камней мочеточника впервые Doyen'омъ, затѣмъ, Cabot, Emmet, Israel, Jacobs, Freyer, Morris, Fenwick, Fox, Gradewitz, и Ѳ. И. Березкинымъ. Возможность образованія свища—главный недостатокъ этой операціи. Legueu считаетъ этотъ путь показаннымъ въ тѣхъ случаяхъ, гдѣ экстраперитонеальный способъ черезъ брюшную стѣнку труденъ, вслѣдствіе значительнаго отложенія въ ней жира. Въ двухъ случаяхъ Israel'я, въ 1-мъ Doyen'а, Ѳ. И. Березкина и Garceau наступило выздоровленіе безъ свища. Albarran совѣтуетъ оперировать вагинальнымъ путемъ только въ инфецированныхъ случаяхъ.

[1]) Rigby.—Zbl. f. Chir. 1908, S. 302.

Полная нефроуретеректомія.

Эта, одна изъ самыхъ большихъ и трудныхъ операцій, примѣняется при нефролитіазѣ въ исключительныхъ случаяхъ, главнымъ образомъ тогда, когда имѣются непоправимыя измѣненія мочеточника. Описаніе этой операціи можно найти въ наблюденіяхъ 2,3 и 14-омъ.

Въ слѣдующемъ наблюденіи, при нефроуретеректоміи, нижній конецъ мочеточника былъ оставленъ, вслѣдствіе чего образовалась эмпіема мочеточника, для устраненія которой потребовалась очень трудная въ техническомъ отношеніи операція, успѣшно выполненная проф. В. А. Оппелемъ.

НАБЛЮДЕНІЕ 86.

Pyonephrosis calculosa dextra. Nephrectomia et ureterectomia partialis. Улучшеніе. Ureterotomia secundaria.

Выздоровленіе.

Г. Заръ—ій, 49 л., полковникъ, уроженецъ Кубанской области, поступилъ въ клинику проф. С. П. Ѳедорова 30/III 1905 г. съ жалобой на тупыя боли въ области правой почки и по тракту мочеточника.

Около 20 л. т. н. былъ трипперъ, а въ 1883 г. лѣтомъ гонорройное восп. нѣск. суставовъ. Въ 1891 г. больному по ошибкѣ влили въ пузырь 5% растворъ карбол. к-ты, вызвавшій острое воспал. мочев. пузыря и обоихъ придатковъ яичекъ. Сильн., тянущ. боли въ прав. поясничн. области и по тракту мочеточн. появились съ 1883 г.; иногда бывали учащ. позывы на мочу, кот. осложнялись кровью. Такъ дѣло шло до 1897 г. Съ этого времени нестерпим. боли приступами съ повыш. t° до 39°-40, кот. повторялись почти кажд. 2 нед.; тупая боль оставалась и въ промежуткахъ, усиливаясь при движеніяхъ. Съ лѣта 1903 г., послѣ леченія на Кавказѣ, бывшая съ 1897 г. мутн., моча стала прозрачн., боли исчезли. Такъ прошли 1903 и 1904 г. Въ январѣ 1905 г., при все уси-

ливавшихся болях и повыш. t° замѣтилъ опухоль въ правомъ подреберьи. Мочится отъ 6-7 разъ въ день. Стриктура уретры, пропускающая только бужъ № 14. Въ виду этого нельзя было сдѣлать цистоскопіи. Моча свѣтл., безъ бѣлка и гноя; уд. в. 1.018; кріоскопія крови—0,57°. Въ прав. половинѣ живота—больш. слегка подвижн., ясно флюктуирующая опухоль, уходящая въ подреберье. Слѣва почка не прощупи. Рентгенографія: справа тѣнь отъ камня, слѣва отрицательно (рис. 77).

При операціи (проф. С П. Ѳедоровъ) черезъ поясничный разрѣзъ дошли до почки, кот. представляла мѣшокъ съ голову взросл. человѣка, наполнен. гнойн. жидкостью.



Рис. 77.

Войдя пальцемъ въ полость мѣшка, нашли камень, закупоривав. мочеточн. Мочеточн. съ очень утолщ., склерозирован. стѣнками и наполненъ гноемъ. Поэтому рѣшено изсѣчь не только почку, но и мочеточн. Поясничный разрѣзъ продолженъ далѣе, кпереди и книзу, къ Пупартовой связкѣ, и изсѣченъ мочеточн. вплоть до перегиба его черезъ больш. сосуды. Затѣмъ катетеризированъ периферич. конецъ мочеточн. и найденъ вскорѣ камень, закупоривавшій его у входа въ пузырь. Камень частью размятъ, частью протолкнутъ въ пузырь.

Послѣоперац. теченіе безъ особ. осложн.; выбылъ съ поясничнымъ свищемъ въ іюнѣ 1905 г.

7/III 1906 г. опять прибылъ въ клинику. Лѣто 1905 г. онъ провелъ на Кавказѣ. Свищъ зажилъ только въ декабрѣ. Послѣ того замѣчалъ время отъ времени (приблизит. черезъ 3-4 нед.) истеченіе изъ пузыря небольш. кол. гноя, что сопровожд. всякій разъ усиленіемъ болей надъ правой пупартовой связкой. Эти явленія успокаивались черезъ 1-2 дня. Остальное время чувствовалъ себя прекрасно. Значит. пополнѣлъ.

St. pr. Удовлетворит. сложенія и питанія. Сердце и легкія норм. Въ прав. поясничн. области гладк. немного втянут. по срединѣ, рубецъ. Животъ нѣск. вздутъ. Прощуп. въ немъ что-либо не удается. Моча содержитъ умѣрен. кол. слизи, на днѣ незначит. гнойн. осадокъ. Реакц.—слабо-кисл., уд. в. 1.020. Подъ микроск. умѣрен. кол. гнойн. шариковъ, плоск. эпит.; немного клѣт. хвостат. эпит. слизь. Въ виду съуженія уретры примѣнялось бужированіе, благодаря кот. удалось расширить уретру настолько, что 16/III произведена цистоскопія: область лѣв. мочеточника безъ измѣн., отверстіе норм. Область впаденія прав. мочеточн. нѣск. выпячена, слизистая оболочка воспалена, мѣстами есть гнойн. налеты. Отверстія прав. мочеточн. ясно не видно.

22/III 1906 г. подъ эфирно-хлороформнымъ наркозомъ операція (В. А. Оппель): разрѣзъ параллельно пупартовой связкѣ и crista iliі, начатъ на срединѣ спайка, расширенъ кнутри до срединной линіи. Брюшина отслоена по всей задне-боковой поверхности живота, приблизит. до того мѣста, гдѣ долженъ находиться перекрестъ мочеточн. съ vasa iliaca; здѣсь усмотрѣнъ плотн. рубецъ, спаянный какъ съ сосудами, такъ и съ брюшиной. Книзу отъ него, въ неотслоенной подбрюшинной клѣтчаткѣ, усмотрѣнъ подвижной шнурокъ, принятый сначала за мочеточн. Онъ выдѣленъ; оказался vas deferens съ сосудами. Впослѣдствіи весь этотъ шнурокъ перерѣзанъ и перевязанъ. Чтобы найти мочеточн., отслойка брюшины продолжена кнутри и книзу; здѣсь брюшина настолько спаяна съ подлежащ. тканями, что при отслойкѣ разорвана. Разрѣзъ продолженъ вправо, вскрыта околопузырная клѣтчатка. Въ глубинѣ ея прощуп. у мѣста впаденія мочеточн. въ пузырь, плотн. инфильтратъ; подойти къ нему отсюда было неудобно. Однако ощупыв. легко можно убѣдиться, что инфильтратъ переходитъ въ рубцовый тяжъ, кот. и доходитъ до vasa iliaca. Теперь стало яснымъ, что рубецъ и есть мочеточн.; что рубецъ надъ сосудами и есть мѣсто перекреста мочеточн. съ сосудами. Опять начата отслойка брюшины отъ мочеточн.; это было невозможно, потому что спайка

слишкомъ плотна, брюшина рвалась. Рѣшено вскрыть полость брюшины на всемъ протяженіи; при вскрытіи и перерѣзанъ vas deferens съ vasa spermatica int. По вскрытіи брюшины обнаружено: на мѣстѣ перекреста съ сосудами спереди къ мочеточн. припаяна плотно петля тонкой кишки. Она отдѣлена. Сзафетками кишки отодвинуты. Мочеточникъ, на всемъ протяженіи плотно спаянный съ брюшиной, былъ вскрытъ по всей длинѣ. Онъ весь запустѣлъ, только въ глубинѣ малаго таза, у мѣста впаденія мочеточн. въ пузырь, вскрыта небольш. гнойн. полость; камня въ ней не оказалось. Наружная часть брюшинной раны зашита, въ маломъ тазу оставлены отграничивающія салфетки, мочеточн. тампонированъ. 22/V 1906 г. больной выбылъ изъ клиники съ вполнѣ зарубцевавшейся раной.

Вторичная уретеректомія. Первая вторичная полная уретеректомія сдѣлана Reynier въ 1892 году у больного, которому предварительно была произведена нефректомія по поводу піонефроза. Israel сдѣлалъ вторичное изсѣченіе мочеточника въ слѣдующемъ случаѣ.

23-хъ лѣтній больной въ теченіе 3-хъ лѣтъ страдалъ болями въ правой почкѣ. Клинически былъ распознанъ гидронефрозъ, и почка экстирпирована. Причину гидронефроза не удалось выяснить, такъ какъ отрѣзанный конецъ мочеточника ускользнулъ и не былъ найденъ. Послѣ этого, въ теченіе 1,5 лѣтъ, больной страдалъ піуріей и снова обратился къ Israel'ю, который опредѣлилъ выдѣленіе гноя изъ праваго мочеточника. Рентгенографія показала тѣнь отъ камня въ пузыриомъ концѣ мочеточника. Ориентироваться въ тканяхъ при вторичной операціи было трудно, потомучто мочеточникъ былъ толщиною въ толстую кишку и сначала былъ принятъ за colon ascendens. Наступило выздоровленіе.

Почти то же самое наблюдалось въ слѣдующемъ нашемъ случаѣ.

НАБЛЮДЕНІЕ 87.

Pyonephrosis calculosa sinistra. Nephrotomia, fistula renalis. Nephrectomia secundaria, fistula ureteralis. Ureterectomia totalis secundaria.

Выздоровленіе.

К. Григ—ва, 29 л., пріѣзжая изъ Ташкента, поступила въ клинику проф. С. П. Ѳедорова 17/III 1910 г. съ жалобой на свищъ въ лѣвой поясничной области, изъ котораго выдѣляется гной и моча.

Въ прошломъ больная никакихъ особен. заболѣв. не отмѣчаетъ, всегда отличалась хорош. здоровьемъ, была полная. Регулы прежде правильн., безболѣзнен., дней по 6, послѣдн. время стали обильнѣе, дней по 10. Родила 6 разъ, послѣдніе роды 4 г. т. н. Годъ и 3 мѣс. т. наз. сильно ушиблась, подскользнувшись на тротуарѣ. Въ теченіе нѣск. час. сильн. боли въ обоихъ подреберьяхъ, особенно въ лѣвомъ. Въ концѣ января 1909 г. появилась слабость, недомоганіе. Съ полов. марта моча стала мутн., t^0 стала повыш. до 39°, появ. сильн. боли въ лѣв. боку. Сдѣланъ пробный проколъ въ области лѣв. поч., кот. обнаружили гной, и затѣмъ, подъ хлороформ., произвели разрѣзъ почки. Черезъ 2 мѣс. рана зажила, но вскорѣ t^0 поднялась, и снова подъ хлороформ. рану раскрыли и выпустили гной. Черезъ 2 мѣс. больная выписалась изъ больницы значит. поправившись, съ небольш. свищемъ, выдѣляющ. за сутки отъ $^1/_2$ до $^3/_4$ стакана прозрачн. кровянист. мочи. Несмотря на вырискиванія въ свищъ раств. лаписа, іодоформа, онъ не закрывался, а въ сентябрѣ 1909 г. отдѣляемое изъ него сдѣлалось гнойн. и стала временами повышаться t^0. Въ концѣ января подъ кокаиномъ свищъ расширенъ и выпущено изъ почки стакана 2 гноя. За послѣд. 5 мѣс., кромѣ выдѣленія гноя изрѣдка появл. небольш. колющ. боли то въ правой, то въ лѣвой почечной области.

St. pr. Сердце и легкія безъ измѣн. Въ лѣв. поясничн. области на 2 ст. ниже реберн. края, по задн. аксиллярн.

линіи, имѣется свищъ, расположен. въ поперечн. рубцѣ, длин. около 8 с. Въ свищъ, вставленъ дренажъ, изъ кот., при положеніи больной на спинѣ, выдѣляется мути. съ бѣл. клочьями, безъ запаха, моча. Зондъ идетъ въ свищъ на 10 ст. нѣск. впередъ и вверхъ. Ни та, ни другая почка не прощуп. Per vaginam: своды свободны, матка увелич., тверда, не болѣзненна. Моча 800 к. с., уд. в. 1.011, реакц. кислая, бѣлка и сахару нѣтъ, единичн. гнойн. тѣл., немного клѣт. мочев. путей и уратъ. Рентгенографія лѣвой почки: тѣни отъ камней въ ней не видно, но ясно видна тѣнь отъ дренажа, кот. идетъ къ средн. линіи сант. на 6, затѣмъ поворачиваетъ подъ прямымъ угломъ и идетъ книзу; конецъ его виденъ на уровнѣ crista ilii, на 1,5 с. вѣво отъ позвоночн. Въ области загиба дренажа видна тѣнь неправильно овальной формы, около 7 с. длины и 4 шир. При цистоскопіи: вмѣстимость пузыря 250 к. с., небольш. катарральн. явленія слизистой. Катетеризація мочеточниковъ: въ лѣвый мочеточникъ катетръ далѣе 6 с. не вошелъ; въ правый—свободно. За часъ времени черезъ лѣвый мочеточниковый катетръ получено всего нѣск. капель мутной жидкости.

Изслѣдованіе мочи:

Моча изъ правой почки.		*Моча изъ пузыря.*	
Кол.	70 к. с.	Кол.	210 к. с.
Реакц.	слабо-кислая	Реакц.	тоже
Уд. в.	1.004	Уд. в.	1.004
Бѣлокъ	слѣды	Бѣлокъ	тоже
Количество сахара	0.32%	Количество сахара	0,52%

Микроскопическое изслѣдованіе.

Гной	нѣтъ	Гной	единичныя гнойныя тѣльца.
Кровь	нѣсколько един. тѣлецъ	Кровь	порядочн. кол.
Эпителій—почечн. и хвост. въ умѣр. кол.		Эпителій	тоже и пузырн.
Соли		Соли	тоже

Вмѣсто дренажа вставленъ въ свищъ тугой тампонъ. На слѣд. день утр. подъ кожу впрыснуть флоридзинъ 0,01, и черезъ 2,5 часа жидкость изъ свища выпущена и подвергнута изслѣдованію. Кол. 52 к. с., мути., безъ запаха, щелочн. реакц., уд. в. 1.011; есть бѣлокъ, сахара нѣтъ. Мурексидная проба отрицат.; въ осадкѣ—лейкоциты и гной. Въ свищъ впрыснуть растворъ метилен. синьки; въ теченіе сутокъ пузырная моча не имѣла окрашиванія въ синій цв.

2/IV 1910 г. Подъ гедоналовымъ внутривеннымъ наркозомъ—операція (проф. С. П. Ѳедоровъ). Кожный разрѣзъ по обѣ стороны рубца и свища, свищъ захваченъ пинцетомъ и выдѣленъ до лежащаго въ спайкахъ небольш. остатка почки, имѣвшей видъ многополостнаго мѣшка. Зондъ, введенный въ свищъ, идетъ въ полость почки. При выдѣл. почки нѣск. разъ вскрыты отдѣльныя ея полости, изъ кот. выдѣл. небольш. кол. прозрачн. студневидн. слизист. жидкости. Почку изъ окружающ. сращеній пришлось выстригать; мочеточн. перевязанъ и перерѣзанъ, сосуды перевязаны и почка удалена. Вставлены тампоны и рана частично зашита.

Удаленная почка, значит. уменьшенная въ своихъ размѣрахъ, состоитъ изъ ряда сообщающ. и несообщающ. полост., съ толстыми, а мѣстами истончен. стѣнками; почечной паренхимы осталось очень мало. Послѣ нефректоміи свищъ не закрылся, хотя значит. съузился и въ началѣ іюня едва пропускалъ тонкій зондъ, на 4 с. въ глубину. Кол. мочи колебалось отъ 1000—1500 к. с. Временами у больной появлялись боли въ лѣвой поясничной области и по тракту лѣв. мочеточ. 9/VI края свища покраснѣли, и изъ свища показался густой кровянистый гной. Спереди на уровнѣ пупка и вѣво отъ него, на 3-4 поперечн. пальца, прощуп. въ глубинѣ опухоль, неподвижная, болѣзненная, съ дѣтскій кулакъ, отъ опухоли книзу и внутри прощуп. широкій тяжъ. При надавлив. на опухоли изъ свища выдѣляется въ значит. кол. бѣлов., безъ запаха, гной. Тотчасъ же послѣ перевязки больная помочилась, и съ мочей вышло порядочн. кол. такого же, какъ изъ свища, гноя. Въ теченіе всего лѣта и начала осени, вплоть до операціи, у больной держался свищъ, выдѣлявшій гной.

21/X подъ хлороформнымъ наркозомъ операція (проф. С. П. Ѳедоровъ). Изсѣченъ весь лѣвый мочеточникъ, въ кот. на разстояніи 5 с. отъ пузыря находился камень, велич. въ крупный лѣсной орѣхъ продолговатой формы. Разрѣзъ проф. С. П. Ѳедорова. Мочеточникъ перевязанъ cat-gut'омъ у

пузыря и прижженъ термокаутеромъ. Тампонъ къ пузырю и въ область поясничн. раны. Рана частично зашита, повязка.

Послѣоперационный періодъ безъ осложн. 22/I 1911 г. больная выписалась изъ клиники совершенно здоровой: на мѣстѣ разрѣза линейный рубецъ, нигдѣ инфильтратовъ, а также грыжи нѣтъ. Анализъ мочи: реакц. кислая, уд. в. 1.017, бѣлка нѣтъ, немного солей, эпит. пузыря и лоханки въ очень незначит. кол.

Описаніе препарата. Удаленный мочеточникъ расширенъ до толщины вѣнской сосиски, стѣнки его значит. утолщены, фиброзно перерождены, плотны; длина 15 ст. На разстояніи 5 ст. отъ нижняго конца находится камень, величиною въ крупный лѣсной орѣхъ продолговатой формы.

Послѣдняя наиболѣе полная статистика (203 случая) хирургическаго леченія камней мочеточника принадлежитъ Jeanbrau [1]). Смертность послѣ уретеролитотоміи у больныхъ безъ анурія и достаточно крѣпкихъ, чтобы вынести общій наркозъ, или спинно-мозговую анэстезію равна, 1,66%; при анурія смертность достигаетъ 60%. Боязнь свища послѣ операціи, по мнѣнію Jeanbrau, ни на чемъ не основана. На 106 случаевъ свищъ остался только три раза.

Заключеніе.

Переходя къ изложенію результатовъ оперативнаго леченія камней почки и мочеточника въ нашихъ случаяхъ, я долженъ исключить изъ общаго числа 87-ми наблюденій—10, гдѣ не было сдѣлано никакой операціи,—5, упомянутыхъ въ предисловіи и—2, относящихся къ больнымъ, которые были оперированы за-границей. Такимъ образомъ, остается 70 наблюденій.

[1]) Jeanbrau. L. C., p. 112.

Не буду приводить многочисленныхъ иностранныхъ статистикъ и единственной большой русской, такъ какъ интересующіеся этимъ вопросомъ могутъ найти всѣ необходимыя статистическія данныя въ диссертаціи В. Е. Проскурина; кромѣ того, эти статистики значительно потеряли свою цѣнность въ послѣдніе два года, благодаря вновь выдвинутой, идеальной въ смыслѣ консерватизма, операціи— піэлолитотоміи, которая, при правильно поставленномъ показаніи къ примѣненію ея и при хорошей техникѣ хирурга, въ раннихъ стадіяхъ асептическаго, или мало инфецированнаго нефролитіаза, не даетъ смертности.

Съ дальнѣйшими усовершенствованіями, главнымъ образомъ, рентгенографіи, мы научимся рано распознавать камни почки и мочеточника, точно опредѣлять ихъ величину и рѣшать вопросъ—могутъ ли они сами выдѣлиться, необходимо ли ихъ удалить катетеризаціей мочеточниковъ, или при помощи кроваваго вмѣшательства.

Раннимъ удаленіемъ черезъ разрѣзъ лоханки, мочеточника, или, въ случаѣ крайней необходимости, при помощи піэлотоміи съ дополнительной нефротоміей—операціей, выдвинутой въ послѣднее время проф. С. П. Ѳедоровымъ, мы достигнемъ желаемаго идеала въ хирургическомъ леченіи нефролитіаза.

Изъ 70-ти оперированныхъ больныхъ выздоровѣли, или получили облегченіе 56; умерли—14.

Смерть наступила:

отъ старческаго маразма—1 разъ (набл. 13);
„ сепсиса—4 (набл. 24, 25, 63, 79);
„ уреміи—6 (набл. 21, 26, 32—черезъ 9 мѣсяцевъ послѣ операціи—60, 81, 84);
„ тромбоза легочной артеріи—1 (набл. 46—на 7-ой день послѣ операціи);

отъ послѣдовательнаго кровотеченія послѣ нефректоміи, вслѣдствіе соскользнувшей лигатуры съ почечной ножки—1 (набл. 65);

„ двусторонней плевропневмоніи—1 (набл. 70).

Больныхъ съ двустороннимъ нефролитіазомъ оперировано—15; изъ нихъ:

получили облегченіе, или выздоровѣли—8 (набл. 29, 47, 48, 55, 56, 58, 62, 82);

„ односторонній мочевой свищъ—1 (набл. 83);

умерли—6 (набл. 21, 24, 25, 46, 63, 81).

Больныхъ съ одностороннимъ нефролитіазомъ оперировано—44; изъ нихъ:

выздоровѣли, или получили облегченіе—37 (набл. 4, 5, 7, 9, 10, 11, 12, 15, 17, 18, 19, 20, 22, 23, 28, 43, 44, 45, 49, 50, 51, 52, 53, 54, 59, 61, 64, 66, 67, 68, 69, 71, 74, 76, 77, 78, 80);

мочевой свищъ—1 (набл. 33);

умерли—6 (набл. 13, 32, 60, 65, 70, 79).

Больныхъ по поводу ануріи оперировано—3; изъ нихъ:

выздоровѣла—1 (набл. 27);

умерли—2 (набл. 26, 84);

леченныхъ только катетеризаціей мочеточника—1, выздоровленіе (набл. 14).

Больныхъ съ одностороннимъ камнемъ мочеточника оперировано—7; всѣ выздоровѣли (набл. 2, 8, 16, 42, 85, 86, 87).

При двустороннемъ нефролитіазѣ различныя операціи сдѣланы на обѣихъ сторонахъ у 7-ми больныхъ; изъ нихъ: выздоровѣли, или получили улучшеніе—3 (набл. 56, 62, 82);

свищъ—1 (набл. 83);

умерло—3 (набл. 24, 25, 63).

При двустороннемъ нефролитіазѣ различныхъ операцій сдѣлано на одной сторонѣ у 8-ми больныхъ; изъ нихъ: наступило улучшеніе у 5 (набл. 29, 47, 48, 55, 58);

умерли—3 (набл. 21, 46, 81).

При односторонненемъ нефролитіазѣ сдѣлана: піэлолитотомія in situ у 7-ми больныхъ; всѣ выздоровѣли (набл. 28, 45, 49, 50, 51, 52, 53);

піэлолитотомія съ вывихиваніемъ почки у 2-хъ больныхъ; оба выздоровѣли (набл. 44, 54);

піэлонефротомія у 1-ой больной; выздоровленіе (набл. 43).

Первичная нефректомія сдѣлана у 22-хъ больныхъ; изъ нихъ:

выздоровѣли—17 (набл. 4, 5, 7, 9, 10, 11, 12, 15, 18, 19, 20, 22, 59, 66, 68, 69, 71);

умерли—4 (набл. 13, 32, 65, 70); у 22-го ея не удалось выполнить—(набл. 17)—улучшеніе.

Нефролитотомія сдѣлана у 6-ти больныхъ; изъ нихъ:

выздоровѣли—2 (набл. 23, 61);

свищъ—3 (набл. 33, 64, 80);

умеръ—1 (набл. 60).

Вторичная нефректомія сдѣлана у 8-ми больныхъ; изъ нихъ:

выздоровѣли—6 (набл. 64, 67, 76, 77, 78, 80).

умеръ—1 (набл. 79); у 8-го не удалось ее выполнить (набл. 74)—выздоровленіе (набл. не закончен.).

При ануріи сдѣлано:

односторонняя піэлолитотомія—1 (набл. 26); смерть;

уретеролитотомія—1 (набл. 27); выздоровленіе;

двусторонняя въ одинъ сеансъ нефролитотомія—1 (набл. 84); смерть.

При одностороннихъ камняхъ мочеточника у 8-ми больныхъ сдѣлано:

уретеролитотомій—3 (набл. 16, 42, 85); всѣ выздоровѣли;
нефректомій—1 (набл. 8); выздоровленіе;
нефролитотомія и послѣдовательная нефректомія и, наконецъ, уретеректомія—1 (набл. 87); выздоровленіе;
нефректомія и частичная уретеректомія и, затѣмъ, послѣдовательная уретеротомія —1 (набл. 86); выздоровленіе.
полная нефро-уретеректомія—2 (набл. 2, 14); выздоровленіе;

Конечной цѣлью въ изученіи нефролитіаза является опредѣленіе его этіологіи. Самый вѣрный путь къ этому уже намѣченъ моимъ учителемъ, покойнымъ профессоромъ Московскаго Университета И. М. Сѣченовымъ [1]) въ въ слѣдующихъ словахъ:

„Въ виду того обстоятельства, что всесторонніе изученіе обмѣна веществъ, составляющее единственный путь къ научному изученію болѣзненныхъ состояній, возможно лишь для спеціалистовъ по медицинской химіи и совершенно невозможно въ тѣхъ маленькихъ химическихъ кабинетахъ при клиникахъ, гдѣ производится съ грѣхомъ пополамъ изслѣдованіе изверженій больныхъ, я возымѣлъ слѣдующую мысль: тамъ, гдѣ клиники (какъ въ Москвѣ) скучены въ одномъ мѣстѣ, уничтожить находящіеся при нихъ безполезные химическіе кабинеты и учредить вмѣсто нихъ центральную лабораторію для всѣхъ клиникъ; устроить ее на всесторонніе изученіе обмѣна веществъ и поставить во главѣ ея профессора медицинской химіи съ помощниками.

Это учрежденіе представляло бы институтъ медицинской химіи съ двумя рабочими отдѣленіями—для практическихъ занятій студентовъ и для химико-клиническихъ изслѣдованій, которыя должны были бы производиться подъ руководствомъ спеціалистовъ ассистентами клиникъ".

[1]) Автобіографическія записки Ивана Михайловича Сѣченова.—Изданіе «Научнаго Слова». Москва, декабрь, 1907, стр. 190.

На основаніи данныхъ литературы и приведенныхъ наблюденій, я нахожу возможнымъ сдѣлать слѣдующіе выводы:

1) Камни почки могутъ развиваться медленно и скрыто, достигая огромныхъ размѣровъ, и вести къ полной гибели почечной паренхимы, не проявляясь у больного субъективными явленіями.

2) Въ нѣкоторыхъ случаяхъ, при этихъ скрытыхъ камняхъ почки, съ присоединеніемъ инфекціи, наступаетъ рядъ симптомовъ объективнаго и субъективнаго характера.

3) У каждаго больного, страдающаго піуріей, слѣдуетъ сдѣлать тщательное клиническое изслѣдованіе функціи почекъ, не ограничиваясь цистоскопіей, но дѣлая, если возможно, катетеризацію обоихъ мочеточниковъ и рентгенографируя обязательно обѣ почки и оба мочеточника на всемъ ихъ протяженіи.

4) Независимо отъ состава конкрементовъ, рентгенографія, правда въ рѣдкихъ случаяхъ, не открываетъ камней; по большимъ статистикамъ—въ 2%-хъ всѣхъ случаевъ.

5) Въ нѣкоторыхъ случаяхъ тѣни, получающіяся на рентгеновскомъ снимкѣ, могутъ зависѣть не отъ камня, а отъ какого-нибудь, или грубаго патологоанатомическаго измѣненія въ паренхимѣ почки, или, въ рѣдкихъ случаяхъ, отъ такихъ измѣненій, характеръ которыхъ не удается выяснить даже путемъ микроскопическаго изслѣдованія.

6) Поэтому распознаваніе нефролитіаза не должно основываться только на положительныхъ, или отрицательныхъ данныхъ рентгенографіи. Всегда слѣдуетъ тщательно обсудить всѣ клиническія явленія и данныя другихъ методовъ изслѣдованія.

7) Если, несмотря на отрицательные результаты рентгенографіи, клиническіе признаки и данныя, полученныя другими методами изслѣдованія, заставляютъ предполагать камень почки, то слѣдуетъ обнажить почку и тщательно изслѣдовать ее ощупываніемъ. Въ большинствѣ случаевъ удастся прощупать камень въ лоханкѣ, особенно послѣ удаленія жира съ задней ея стѣнки.

8) Чаще всего діагностическія ошибки получаются при рентгенографіи мочеточника. Поэтому, для дифференціальнаго распознаванія камней мочеточника, обязательно надо пользоваться комбинированнымъ способомъ — рентгенографіей мочеточника послѣ введенія въ него катетра Fournier, или обыкновеннымъ мочеточниковымъ катетромъ, снабженнымъ мандреномъ, непроницаемымъ для X-лучей.

9) Рентгенографія въ настоящее время позволяетъ намъ опредѣлять мѣсто и приблизительную величину и вѣсъ камней.

10) Рентгенографія при нефролитіазѣ должна быть всегда полной; поэтому, во избѣжаніе ошибокъ въ распознаваніи, надо всегда дѣлать снимки съ обѣихъ почекъ и съ обоихъ мочеточниковъ на всемъ ихъ протяженіи.

11) Наиболѣе консервативной и лучшей операціей при камняхъ почки въ настоящее время—является піэлотомія, которая имѣетъ строго опредѣленныя показанія и, даже безъ примѣненія шва, не даетъ свищей, если мочеточникъ проходимъ на всемъ протяженіи и не атоиченъ.

12) Если черезъ разрѣзъ лоханки не удастся удалить всѣхъ камней, то надо сдѣлать дополнительную нефротомію, дѣлая маленькіе разрѣзы почечной перенхимы надъ камнями, лежащими обыкновенно въ чашечкахъ.

13) Калькулезные піонефрозы, особенно у лихорадящихъ больныхъ, если къ тому нѣтъ какихъ-либо особыхъ показаній, напримѣръ, рѣзкихъ измѣненій второй почки, должны быть лечимы изсѣченіемъ почки.

14) При калькулезной ануріи безусловно показано только хирургическое леченіе, которое должно примѣняться немедленно, какъ сдѣлано распознаваніе.

15) Удаливъ камень, мы не излечиваемъ больного, а только освобождаемъ его отъ посторонняго тѣла. Поэтому, послѣ операціи въ асептическихъ случаяхъ, надо направлять больныхъ къ терапевтамъ, а въ инфецированныхъ—предварительно сдѣлать нѣсколько, смотря по случаю, промываній лоханки, мочеточника и мочевого пузыря.

Въ заключеніе считаю пріятнымъ долгомъ выразить глубокую сердечную благодарность моему учителю, глубокоуважаемому профессору *Сергѣю Петровичу Ѳедорову* за предоставленіе мнѣ интересной темы, за его цѣнныя указанія въ настоящей работѣ и за руководство во время занятій въ его клиникѣ.

Глубокоуважаемаго профессора *Василія Николаевича Сиротинина* душевно благодарю за согласіе быть цензоромъ настоящей работы.

Выражаю горячую признательность привать-доценту *Виктору Николаевичу Шевкуленко* за согласіе быть цензоромъ настоящей работы и за ту большую помощь, которую онъ оказалъ мнѣ при составленіи этой работы.

Профессора *Бориса Ивановича Словцова*, доктора медицины *Полиена Григорьевича Мезерницкаго* и доктора *Михаила Осиповича Губермана* отъ всего сердца благодарю за анализы камней.

Докторовъ: *Николая Семеновича Перешивкина*, *Василія Мариновича Касогледова*, *Владиміра Антоновича Горяша*, *Казиміра Викентьевича Караффа-Корбутта* отъ души благодарю за помощь при составленіи этой работы.

Сердечно благодарю всѣхъ товарищей по клиникѣ, такъ или иначе помогавшихъ мнѣ при собираніи матеріала для этой работы.

Земной поклонъ дорогому отцу, маститому ветерану земской медицины, доктору медицины honoris causa Казанскаго Университета, *Петру Васильевичу Кузнецкому* за полученное мною изъ его рукъ хирургическое крещеніе.

Источники.

1. Абражановъ, А. А.—Къ ученію о смѣщенной почкѣ и къ казуистикѣ пораженія ея каменной болѣзнью. Хир., XI, стр. 53, 1902.
2. Achard. — Pathogénie et traitement des anuries. I Congrès int. d'Urol. p. 135 и 264, 1908.
3. Adénot. — Pyonephr. calc. Ann. mal. org. gén.—urin. p. 517, 1897.
4. „ et Arcelin.—Suites éloignées d'une nephrotomie pour calculose rénale et phlegmon périnéphrétique antérieur, controlée par la radiographie. Lyon med. № 7, p. 305, 1907.
5. Adler. A. — Zur Aetiologie, Diagnostik u. Therapie der Nephrolith. I deutsche Urol. Kongress; Wien. klin. Woch. № 49, 1907.
6. Albarran.—Médécine opératoire des voies urinaires. Paris, 1909
7. „ Leçons. Ann. mal. org. gén.-urin. Vol. I, p. 570, 1909.
8. „ Erreurs radiograph. dans les calc. de l'urét. — Revue gén. de clin. et de thérap. p. 841, 1908; Leç. clin. de Necker et J. des prat., 26 XII, 1908.
9. „ Pathogenie et traitement des anuries. Ass. int. d'Urol. p. 202, 1908.
10. „ A propos d'un rein en ectopie croisée Ann. mal. org. gén.-urin. t. II, 1908.
11. „ Cystenniere bei Steinkranken. Ass. fr. Urol. oct. 1907; Zischr. f. Urol. II, 1908.
12. „ A propos des calc. rénaux bilatéraux. Ass. fr. d'urol. 1907.
13. „ Les conditions opératoires en chir. des voies urin. Ann. mal. org. gén.-urin. 1907.
14. „ Les calculs de la portion pelvienne de l'urétère.—Rev. gén. de clin. et de thérap. XXI, p. 309—311, 18/V. 1907; Congrès int. de méd. de Lisbonne, avril. 1906.
15. „ Exploration des fonctions rénales. 1905.
16. „ Libération externe de l'urétère. Ass. fr. d'urol.; Ann. mal. org. gén.-urin. II, 1905.
17. „ Rétention rénale par péri-urétérite. Ass. fr. d'urol. 1905.
18. „ Valeur des formules cryoscopiques de Claude & Balthasard. Ass. fr. d'urol. 1904.

19. Albarran.—Résultats thérapeutiques des opérations conserv. dans les rétentions rén. Ass. fr. d'urol. 1904.
20. „ Diagnostic des affect. chir. du rein. I Congrès int. de chir. Bruxelles, 1905.
21. „ Nouv. proc. d'explor. appl. au diagn. des calc. du rein. Cathét. des uret., radiogr. Ann. mal. org. gén.-urin. p. 67, 1899.
22. „ Maladies chirurgicales du rein & de l'urètère. Traité de chir. clin. & opératoire Le Dentu & P. Delbet. VIII, 1899.
23. „ Le rein des urinaires. Thèse. Paris. 1899.
24. „ L'hypértrophie compensatrice en path. rénale. Presse méd. & Ann. mal. org. gén.-urin. 1899.
25. „ Physiologie comparée des deux reins chez l'homme. Ass. fr. d'urol., 1903.
26. „ De la polyurie expérimentale. Ass. fr. d'urol. 1903.
27. „ Sur la néphrectomie. Ass. fr. d'urol. 1902.
28. „ Calc, fistules & rétrécissements de la portion lombo-iliaque de l'urétère. Ann. mal. org. gén.-urin. p. 193, 1895.
29. „ & Bernard. Arch. de méd. expér. Janvier, 1903.
30. „ Ertzbischoff. La cystoscopie associée à la radiographie pour le diagnostic des lésions rénales. Ass. fr. d'urol. Paris, octobre, 1908.
31. „ Radiographie des bassinets & des uretères normaux & patholog. Ass. fr. d'urol. 1908.
32. „ & Motz. Diagn. des hématuries rénales. Ann. mal. org. gén.-urin. p. 449, 1898.
33. „ & Papin. Anatomie du bassinet & exploration sanglante du rein. Rev. de Gynécol. 1908.
34. Alberts-Schöneberg. Die Röntgentechnik. 3 Aufl. bearbeitet von Prof. Dr. Walter. Hamburg, 1910. Ztbl. f. Chir. № 7, 1910.
35. „ Zur Differentialdiagnose der Harnleitersteine u. der sogenant. „Beckenniecken". Fortschr. auf d. Geb. der Röntgenstrahlen. Bd IX, 1905.
36. „ Über eine Kompressionsblende zum Nachweis von Nierensteinen mittelst Röntgenstrahlen. 31 Kongress d. D. Ges. f. Chir.; Zib. f. Chir., № 26. 1902.
37. „ Die Entwicklung d. Röntgenverfahrens im Jahre 1901. Münch. med. Woch. № 3, 1901.
38. „ Zur Technik d. Nierensteinaufnahmen. Fortschr. aut. d. Geb. d. Röntgenstrahlen. Bd III, 1900.
39. Albertin. Anurie calculeuse & rein unique. Ann. mal. org. gén.-urin. № 4, 1898.
40. Alessandri. Pathogenese e cura dell'anuria. Ass. int. d'urol. p. 191, 1908.
41. Проф. Алексинскій. И. П. Двусторонній нефролитіазъ у ребенка. IX съѣздъ Рос. Хир. Москва, 19—23/XII, 1909.

42. Проф. Алексинскій.—О вторичныхъ нефрэктоміяхъ. Тамъ-же.
43. „ Камень мочеточника. Тамъ-же.
44. „ Къ вопросу о хирургическомъ вмѣшательствѣ по поводу ануріи. 4 съѣздъ Росс. Хир. Петербургъ, 30/XII, 1903. Отчетъ фак. хир. клин. Москва 1903/4—1904/5.
45. Alglave. Ganglions calciliés de l'urètère droit, capables de simuler à la R.-x. des calc. de l'urètère droit. Bull. Soc. anat. Paris, 25/VI, 1909.
46. Алкинъ. Операціи на поясниче-тазовой части мочеточника и ихъ функціональные результаты. Диссертація. СПБ. 1907.
47. Алтуховъ. Топографическое положеніе мочеточниковъ. Хирургія, т. 12, 1902.
48. Andre.—Anurie calculeuse dans un rein unique traitée et guérie par le cathétérisme urétéral. Ann. d. mal. d. org. gén.-urin., 1911, janvier 2°.
49. „ Calcul du rein. Soc. méd. Nancy, 1905. Rew. méd. de l'Est. 1906.
50. Angelo Roth-Sassari. — Folia Urologica. Dez. 1907.
51. Angus. — Removal of large renal calculus. Brit. med. J. № 2505, 1909.
52. D'Antona. — Pionefrosi da calcolo; metodi operativi. Tommasi, Napoli, II, p. 4—9, 1907.
53. „ Enorme hydronéphr. calc. unique de l'urètère. Ann. mal. org. gén.-urin. 1892; Gaz. degli Hosp. Mars, 1890.
54. Arcelin. — Quelques progrès dans la radiographie des voies urinaires Ann. mal. org. gén.-urin. I, p. 192, 1909.
55. „ Deux exemples de calculs d'acide urique pur, non diagn. par les rX. Communic. à la section d'électr. méd. de l'A. F. A. S. Lille, 4/VIII, 1909; Arch. d'électr. méd. 10/VIII, 1909.
56. „ Les erreurs d'interprétation de la radiographie des voies urin. XII Ass. fr. d'urol. Paris, p. 299—313, 1908.
57. „ Radiographie des voies urin. Congrès de Clermont. 1908.
58. „ Technique pour la radiographie des voies urin. 1907.
59. „ & Rafin. — Valeur du diagnostic radiogr. dans les affections des voies urin. Congrès de l'A. F. A. S. Lille, 2/VIII, 1909; Arch. d'électr. méd. 25/VII, 1909.
60. „ & Rafin. — Quelques considérations sur la radiographie des calculs du rein. Lyon méd., CIX. 1907.
61. „ & Rafin. — La radiographie dans les rapports avec l'urologie Ass. fr. d'urol. 1907.
62. „ & Rafin. — Des calculs du rein & en particulier de leur diagn. par la radiogr. Ann. de Guyon. 1907.
63. „ & Rafin. — Huit cas de radiogr. de calculs du rein, suivis d'opération. Lyon méd. № 48, 1/XII, 1906.

64. Arcelin & Rafin. — Calculs du rein & radiographie. Soc. nat. méd. Lyon, 1906.

65. „ & Rafin. — Calcul rénal diagn. par la radiogr. Lyon méd. № 25, 1906.

66. „ Radiographie d'un calcul urétéral. Soc. chir. Lyon (m. j. j. 1907); Arch. gén. chir. № 5, p. 465, 1907.

67. Atanasesco. — Calcul rénal droit. Soc. roumaine urol. 15/XI. 1909; Ann. mal. org. gén.-urin, p. 947, 1910.

68. Ausset & Chatelin. — Un cas d'hydronéphrose calc. chez un nourrisson Echo méd. du Nord. II, 27, 1898.

69. Auvray. — Hydro-hémato-néphrose calculeuse. Soc. de chir. Paris, 19/XII, 1906; 16/I, 1907; Bull. mém. Soc. chir. 1/I. 1907; Rev. de chir. II, 1907.

70. „ Anurie calculeuse. Bull. soc. anat. 1899; Ann. mal. org. gén.-urin. 1900.

71. Ауэ, Г. Х. — Къ хирургіи почекъ. Лѣтопись Рус. Хир. V. стр. 384, 1900.

72. Babcock. — Multiple and consecutive operations upon the kidney for calculi. Ann. of surg B. 47, H. 4, 1908; Ztschr. f. Urol. 95. 1909.

73. Badin. — Valeur de la pyélotomie dans la néphrolithiase. Th. de Lyon, 1908.

74. Ball. — The diagnosis of impacted calc. in the ureter. Brit. med. J. April 27, 1908; Ztschr. f. Urol., S. 964, 1909.

75. Ballin. — Combined transvesical and extraperitoneal method for removal of stones from lower end of the ureter. Ref. Ztb. f. Chir. № 26, S. 904, 1910.

76. Bandel. — Examen par la méth. de Röntgen des calc. rén. Aerztl. Verein. Nürnberg, 22/VI. 1905.

77. Bardenheuer (in Thelen). — Urétérolithotomie extra-péritonéale de propos délibéré pour calculs lombo-iliaques. Ztb. f. Chir. p. 185, 25/III. 1882.

78. Bardescu. — Die Radiographie bei den Nierensteinen. Rewista de Chir № 4, p. 175, 1902.

79. Barjon. — De quelques causes d'erreur dans le diagnostic radiologique des calculs du rein. Lyon méd. p. 436. 28/II, 1909.

80. „ Calcul rénal. Nécessité de radiographier un rein quand on soupçonne une lésion calculeuse. Soc. méd. des hôpitaux de Lyon, 1907, Lyon méd.; Gaz. des hôpit. de Toulouse, 1906.

81. „ Radiographie pour lithiase rénale. Congrès de Clermont. 1908.

82. „ Importance des résultats négatifs de la radiographie. Soc. méd. des hôp. de Lyon 14/V, 1907.

83. Barrow. — Nephrolithiasis. Ann. of surg. B. 47. H. 6, 1908; Ztschr. f. Urol. S. 405, 1909.

84. Barth. — Zur Frage der diagnostischen Nierenspaltung. Verhand. d. d. Ges. f. Chir. 1900.

85. Barth. — Des phénomènes histologiques de cicatrisation des plaies du rein & de la régénération du tissu rénal. XXI Congrès de la Soc. all. de chir. 1893.

86. „ Etat du rein après néphrectomie de néphrotomie anciennes. XXI. Congrès de la Soc. all. de chir. 1893.

87. „ & Tuffier. — Arch. f. klin. Chir. XLV, S. 1.

88. Bartlett. — Eine einfache Operationsmethode f. Steine im Ureter. Ztb. f. Chir. № 22, 1907.

89. Bassuet. — Sclerose généralisée du rein. Volumineux calcul secondaire du bassinet. Bull. mém. Soc. anat. de Paris. № 1, 1904.

90. Bazy. — Pyélotomie pour calc. du rein dr. Soc. de chir. 5/I, 1910.

91. „ Hydronéphrose intermittente calculeuse & infectée. Ann. mal. org. gén.-urin. I, p. 609, 1909.

92. „ Calcul du bassinet extrait par pyélotomie. Bull. mém. Soc. chir. Paris, XXXIV, p. 954, 1908.

93. „ Pyélonéphrite calculeuse. Bull. Soc. chir. 1906.

94. „ De l'urétéro-pyelo néostomie. Rev. chir. 1907.

95. „ Erreur radiographique. Soc. chir. Paris, XXIX, p. 1148, 1904; Ann. mal. org. gén-urin. I/I. 1905.

96. „ Pyonéphrose calculeuse. Bull. Soc. chir. 1901.

97. „ Valeur comparative des meth. d'exploration de la perm. rén. & du cath. urétér. Bull. Soc. méd. 1901.

98. „ Du réflexe pyélo-vesical & urétéro-vesical comme moyen de diagn. des lésions suppuratives du rein. Bull. Soc. chir. p. 410, 1901.

99. „ Du réflexe urétéro-vésical en patholog. rénale. Presse méd. 1901.

100. Beck. — Experimental studies on the density of calculi of the urinary tract. Arch. physiol. therapy, 1906; Ztb. f. chir. № 28, p. 774. 1906.

101. „ The Roentgen method as a guise in operating for lithiasis of the urinari tract. J. of the Amer. med. Ass. 23/XII. 1905; Ztb. f. Chir. № 6, 1906.

102. Beckett. — Phleboliths and the Röntgen rays. Brit. med. J. 19/X, 1907; Ztb. f. Chir. № 4. 1908.

103. Bécl ère. — De la nécessité de ne pas adopter une technique uniforme pour l'exploration radiologique. Congrès de Reims. 1907; Arch. d'électr. med. 1907.

104. „ Le radiodiagnostic des calculs urinaires. Ass. fr. pour l'avancement des sciences; Congrès d'Angers. 1903; Ann. de Guyon. p. 1394—1411. 1904.

105. „ La radiographie & la radioscopie des organes splanchniques Ann. d'électrobiologie. 1902.

106. Бемъ, А. А. и Давыдовъ, М. М. — Учебникъ гистологіи человѣка со включеніемъ микроскопической техники. Переводъ съ нѣм. В. Львова, Москва. 1896.

107. Bérard et Bussy. — Lithiase biliaire infectée: cholécystite calculeuse. Lithiase infectée des deux urétères avec

ulcération spontanée à l'urétère droit; volumineux abcès rétro-péritonéal ouvert dans le rectum.
Prov. méd. 1910. № 21.
Refer. in Zentrbl. f. Chir № 28. 1910. S. 951.

108. Березкинъ, Ф. И. — О двустороннемъ нефролитіазѣ. IX съѣздъ Рос. Хир. Москва, 19—23/XII, 1909.

109. „ Отчетъ хир. отд. больницы бр. Бахрушиныхъ въ Москвѣ, стр. 118, 1895.

110. „ Камень мочевого протока. Врачебныя записки. № 1. 1897.

111. Bergmann. — Uber operative Behandlung der Nierensteine. Berl. klin. Woch. p. 777. 1887.

112. „ Berl. klin. Woch. 16/XI, 1886.

113. „ Berl. klin. Woch. 12/I, 1885.

114. Bernard. — Hydronéphrose de la première enfance. Ann. mal. org. gén.-urin, p. 887, 1898.

115. „ Atrophie rén. chez l'enfant. Ann. mal. org. gén.-urin. p. 1221, 1897; D. med. Woch. 1896.

116. Bertrand. — Calculs du rein. Soc. chir. de Lyon, 16/V, 1907; Lyon méd. № 30, 1907; Ann. mal. org. gén.-urin. p. 38, 1908.

117. Bevan. — Diagnosis of stone in the kidney by the ray X. Ann. surg. Phil. XXIII, p. 259, 1901.

118. „ & Smith. — The diagnosis and treatment of kidney stone. Surg. gynecology and obstetrics. VI, № 6; Ztb. f. Chir. S. 1048, № 35, 1908.

119. Bierhoff. — Le cathétérisme urétéral dans la nephrolithiase. Amer. J. of urol. 1906; Ann. mal. org. gén.-urin. 1906.

120. „ Contribution to the diagn. of calc. ren. Med. N. Jork. LXXXI. p. 676, 1902.

121. Billaudet. — Atrophie rénale, calc. rén. Soc. anat. p. 788. 1904.

122. Bindi. — Pionefrosi calcolosa. La Riforma Medica. 1908. № 36.

123. Бирюнъ. С. Э. — Подковообразная почка и ея клиническое значеніе Русскій Врачъ. №№ 37 и 38. 1909.

124. Bittorf. — Druckschmerzhaftigkeit des Hodens bei Nierensteinen. Münch. med. Woch. № 23, 1907; Ztb f. Chir. S. 1124. 1907.

125. Blacke. — Un calc. urétéral de volume rare. Bost. med. and surg. J. p. 463, 27/IX. 1904.

126. Blanc. — Des intervations chir. dans la lithiase rén. inflammatoire & suppurée. Th. Bordeaux. 1905.

127. „ Pyélonéphrite calculeuse. Soc. anat. Bordeaux. juin, 1904.

128. Bland-Sutton. — 40.000 calculs dans un même rein. Brit. med. J. № 2299. p. 925, 21/I, 1905; Semaine méd. 5/IV, 1905. Ann. mal. org. gén.—urin. 1906; Lyon méd. CX, p. 1012, 1908.

129. Bloch. — Über Operationen am Ureter. Freie Verein. d. Chir. Berl. 175 Sitz. 7/XII. 1908; Folia Urologica, III. № 6. 1909; Ann. mal. org. gén.-urin. p. 949, 1910.

130. Blum. — Les limites de la démonstration radiogr. des calc. rén. Arch. génér. méd. févr, 1908;

131. „ Symptomatologie u. Diagnostik der uro-genit. Erkrankungen. Leipzig, 1908.

132. „ Die Röntgenstrahlen im Dienste der Urologie. Ztschr. f. Heilkunde. XXVI, B. II. H. XII. 1905.

133. „ & Ultzmann. Indicationen zur chir. Behandl. der Nephrolith. speziell über Pyelolithotomie. Ztschr. f. Urol. S. 139, B. III. H. 2. 1909; Ztb. f. Chir. № 51. 1909.

134. Blume. — Anurie calc. Ann. mal. org. gén-urin. p. 720, 1898.

135. Boari. — Chirurgia dell'uretere. Roma. Soc. editrice Dante Alighieri.

136. Проф. Бобровъ А. А. — Случай вырѣзыванія почки при піонефрозѣ. Труд. Физ. Мед. Общ. Москва, № 13. 1885.

137. „ Отчетъ фак. хир. клин. за 1893/4 — 1894/5 г., Москва. 1896.

138. „ Отчетъ фак. хир. клин. проф. Боброва за 1901/2—1902/3 г. 1900.

139. Бобровъ, В. Ф. — Къ вопросу о діагностикѣ и оперативномъ леченіи болѣзней почекъ. Диссертація. Москва, 1892.

140. „ Объ оперативномъ пособіи при болѣзняхъ почекъ. Труды Акуш.-гин. Общ. Москва. № 5, 1890 г.

141. Богаевскій, А. Т. — Краткій обзоръ 46 операцій на почкахъ, произведенныхъ въ Кременчугской земской больницѣ. II съѣздъ Рос. Хир.: Практ. Врачъ. № 20, 1902.

142. Богоявленскій, Н. Ф. — Камень мочеточника. IX съѣздъ Рос. Хир., Москва, 19-23/XII, 1909.

143. Boidi-Trotti. — La diagnosi radiografica dei calcoli renali. Giorn. d. r. Accad. med. Torino. XIII, p. 17—32, 1907.

144. Bolognesi. — Le matériel de suture et sa stérilisation, études dans la réparation du rein. Annal. des mal. des org. gén.-urin. 1907. p. 1761.

145. Bonnet. — Des calc. du rein. Philadelph. med. J. 22/II, 1902.

146. Bonmarits. — Sur 2 cas de néphrotomie pour anurie. Ann. mal. org. gén urin. p. 1199, 1903.

147. Borchart. — Über Steinklemmung im Ureter. Freie Verein. d. Chir. Berl. II/VII, 1904; Zntrbl. f. Chir. № 40, 1904.

148. Borelius-Lund. — (Schweden.) Zur Frage-Nephrotomie oder Pyelotomie bei aseptischen Nierensteinschnitt. Folia Urol. II. № 6, 1908; Ztschr. f. Urol. S. 94, 1909.

149. Borszeky. — Über die Anurie calculosa. Ungar med. Presse, Budap. IX, S. 265—267, 1904.

150. Bourget. — La radiographie dans le diagn. des calc. du rein. Th. Paris, 1903.

151. Boursier. — Gravelle oxalique & oxalurie. Ann. Soc. d'hydrologie méd. Paris, p. 18. 1894.

152. Bovée.—Le diagnostic des calc. du rein & de l'urétère. Amer. J. of the med. Sc., p. 655—663. nov. 1906.

153. „ Ureterolithotomie. Am. J. Obst. N.—Y. L. p. 45—49, 1904.

154. „ Nephroureterectomie. N.—Y. med. J. 25/I, 1902.

155. Braatz.—Zur operative Spaltung der Niere. D. med. Woch. S. 159. 1900.

156. Bradford.—Reflex symptoms and referred pains caused by stone in the kidney. Med. Rec. N. Y. LXX, p. 95—98, 1906.

157. Bransford-Lewis.—Int. med. Congress. Budapest. Folia Urol. B. IV, № 5, S. 428, 1909.

158. Bransford Lewis.—A method of ameliorating renal colic. Read before the Am. Urol. Ass., Atlantic City, 6/VI, 1909.

159. „ The ureters demonstrated duringlife; ureter-catheterisation giving three different urines, one infected with gonococci. The. Med. Rec. 6/X, 1906.

160. „ Report on operative work in the ureter. The Lancet-Clinic, 4/III, 1905.

161. Brewer.—An analysis of 140 operations on the kidney and ureters. Amer. J. of the med. sc. Mai, 1908.

162. „ Calc. de la portion pelv. de l'urétère. Ann. of surg. Phil. XLI, p. 132. 1905.

163. „ Supposed Nephrolithiasis. Med. News. 22/IV, 1905.

164. „ Rapport sur 84 opérations sur rein & urétère. Med. Rec. p. 241, 1905.

165. „ Nephrectomie; external urethrotomie. Ann. of surg. Nov. 1902.

166. Brissaud & Brécy.—Rem. à propos de la formation de dépôts uratiques spécialement dans le rein goutteux. Presse méd. II, p. 525, 1903.

167. Brodel.—Max. Les vaisseaux intrinsèques du rein et leur importance dans la néphrotomie. Proceedings of the Assoc. of americ. Anatomists, 1901, et Bull. Yohn's Hopkins Hosp., 1901, t. XII, p. 16.

168. „ Lithiase rénale aseptique. Ann. mal. org. gén.-urin. p. 415, mars, 1910.

169. „ I Congrès Ass. all. d'Urol. 1908; Folia. Urol., I, № 6. S. 685, 1908.

170. Brouardel & Gilbert.—Maladies des org. gén.-urin. 1907.

171. Brown.—Large branched calc. in each kidney. Ann. of. surg. Phila. XLV, p. 766, 1907.

172. „ Le cystosc. & le cathéter. uréter. dans le diagn. des mal du rein & des urétères. Ann. mal. org. gén.-urin. p. 1596, 1905.

173. „ Nephrectomie for. calc. pyelonephrosis. Ann. of surg. p. 191, Janvier, 1905.

174. „ On the relation between the variety of microorganisme and the composition of ston in calc. pyeloneph. J. med. Ass. Chicago. XLI, p. 1395, 1901.

175. Bruch.—Zur Diagn. u. operat. Therapie der Anuria calc. In Diss. Strasbourg. 1901; Virchof's Jahresbericht. B. II, Abt. 2. 1902.

176. Bruni.—Nierenchirurgie. Ztschr. f. Urol. I. H. 5; Münch. med. Wsch. № 24, 1907.

177. Buchanan.—Blocking stones in the lower end of the ureter. Med. Rec. 20/III, 1909; Ztschr. f. S. Urol. 753, 1909.

178. Burgon.—Gros calculi du rein enlevé par néphrolithotomie. Ann. mal. org. gén.-urin. № 22, 1907.

179. Burkhardt & Polano.—Die Untersuchungsmethod u. Erkrank. d. männl. u. weibl. Harnorgane. 1908.

180. Bythell.—The radiography of renal and ureteral calculi. Med. chronicle. Okt. 1909; Ztb. f. Chir. № 5, 1910.

181. Бутнъ. Р. В.—О нефроктоміи при піонефрозѣ. Больничная Газ. Боткина № 49—51, 1893.

182. Cabot, H. and Dodd, W. S.—Zentrbl. f. Chirur., 1910. № 46.

183. Cabot, T. & Cabot, H. — Chirurgie des calc. du rein & de l'urétère. Bost. med. and surg. J. 1905; Ann. mal. org. gén.-urin. 1906.

184. Caldwell.—Diagnostic des calc. urinaires par. les rX. Ann. mal. org. gen.-urin. I, p. 157, 1909.

185. Caponetto.—Emostasi temporanea nelle nephrolitotomie. Gazz. degli ospepalle delle clin. № 131, 1908; Ztb. f. Chir № 3. S. 94, 1909.

186. Carlier.—Néphrotomie pour volumineux calc. du rein. Ann. mal. org. gén.-urin. p. 1103, 1903.

187. „ Calc. du rein droit. Ann. mal. org. gén.-urin. p. 1173, 1903.

188. „ Calc. du rein. Soc. de chir. 19/XI, 1902.

189. Carman.—The rX in the diagn. of. ren. and üret. calc Interstate M. J. St.—Louis, XV, p. 415—430, 1908.

190. Casper.—De l'anurie. I Congrès Ass. int. Urol. & Ann. mal. org. gén-urin. 1908.

191. „ Int. med. Congress. Budapest. 1909. Folia Urol. IV. № 5, S. 427, 1909.

192. „ Zbt. f. Chirurgie. 1910. 39.

193. „ Die verschiedenen Arten der Anurie, ihre Pathoge. nese und Therapie. I Kongress der D. Ges. f. Urol. 1907; Folia Urol. I, № 6, S. 680, 1908.

194. Castaigne.—Manuel d. mal. des reins & des capsules. Paris, 1906.

195. „ Pathol. experim. du rein; les altérations mécaniques du rein & leur conséq. Gaz. hôp. № 99, 1906.

196. „ Calcul rameux du rein droit, Périnéphrite lipomateuse énorme. Néphrolithotomie. Paris chir. № 4; Soc. chir. Paris, 21/IV, 1909; Ann. mal. org. gén.-urin. p. 629, 1910.

197. Cathelin.—Étiologie d'un calcul rénal chez un jeune homme. Soc. chir. Paris. 26/III, 1909; Ann mal. org. gén-urin. № 6, mars, 1910.

198. Cathelin.—Statistique de 30 opérations rénales. Folia Urol. II. № 1, S. 65, 1908.

199. „ Dix nouveaux cas d'opérations rénales. 12 ses. Ass. fr. urol. p. 372, 1908.

200. „ Des erreurs radiogr. dans le diagn. de calc. de l'urét. pelv. II sess. Ass. fr. urol. Paris. p. 569—574, 1907.

201. „ XV Congrès int. de méd. Lisbonne. 19—26/IV, 1906.

202. „ Calc. de l'urét. pelv. Soc. anat. Paris. p. 150—156, 31/III, 1905.

203. „ Néphrolith. pour calc. multiples du rein. Bull. Soc. int. 20/IV 1905.

204. „ Calculs du bassinet. Bull. méd. XIX, p. 154, 1905.

205. „ Note à propos de 12 cas de division endovésicale des urines des deux reins. Ann. mal. org. gén-urin. p. 310, 1904.

206. „ Contremoulins & Debains. Les calculs du rein & de l'urétère Arch. électric. méd. p. 355, 1907; Bull. Ass. fr. urol. Paris, 1906.

207. Cavaillon.—Calcul de l'urétère. Soc. des sc. méd.; Lyon méd. № 21, 1903.

208. Ceci.—Riforma medica. sept. 1887.

209. Cestan.—Deux cas de néphrectomie pour pyonéphrose calc. Toulouse. méd. VII, p. 149—152, 1905.

210. „ Pyélonéphrite calc., néphrectomie. Toulouse méd. VI, p. 130—132, 1904.

211. Chabrié.—In Leçons cliniques, Guyon, I, p. 437, 1895.

212. Chapotot.—Anurie calculeuse. Ann. mal. org. gén-urin. 1892.

213. Chaput.—Calc du rein & psoitis. Ann. mal. org. gén-urin. p. 217, 1903.

214. Charrier.—Calculs pelv. de l'urétère. Thèse. Paris. 1905—1906.

215. Chévelle.—Les difficultés du diagnostic des calculs rénaux & urétéraux. Thèse, Nancy. 1908.

216. Chicken & Jacob.—Renal calculus. Brit. med. J. 13/IV, 1907.

217. „ Use of a rays os the diagn. of renal calc. Brit. med. J. 13/IV, 1907.

218. Chifoliau & Loubet.—Anurie calc. Soc. anat. Paris. № 3, p. 325, mars. 1902.

219. Clark.—Peri-ureteral pelvic phleboliths. Ann. of. surg. Nov. 1909.

220. Clairmont u. Haberer. Uber funkz. Diagn. Nierenkrankheiten. Mitteilungen d. Grenzgebieten, XIX. 1908. Врачебная Газета, № 10, стр. 310, 1909.

221. Clay. Bilateral nephro-lithotomy in which the kidney was kept outside the wound for seven days before returning it to the coin. Newcastle. Brit. med. J. May, 1909; Ztschr. f. Urol. Bd. III, H. 7, S. 673. 1909.

222. Cléjat & Courtin. Calculs rénaux, radiographies. Gaz. hébdomad. des sc. méd. Bordeaux. 1906.

223. Clerc-Dandoy.—Calcul du rein-ganche. Soc. belge urol. 31/II, 1909; Ann. mal. org. gén.-urin. p. 936; 1910.

224. Clerc-Dandoy.—Grosser Stein des Nierenbeckens. J. de Bruxelles. № 19; D. med. Woch. № 24, 1905.

225. Codman. Un cas de kyste intravésical formé par l'urétère: dilatation de l'urétère avec dilatation du bassinet; présence de 27 calculs mobiles. The Bost. med. and surg. J. p. 828—831, 28/V, 1908.

226. Cole. Radiograph Diagnosis of renal lesions. N.—Y. Med. J. 25/IV, 1908.

227. „ Diagn. positif & négatif des calc. du rein par les rX. Med. electro-and radiol. Lond. 22/VI, 1905.

228. „ The rX in kidney disease. Med. News. 11/III, 1905.

229. Cohn. Nierensteinuntersuchung. D. med. Woch. XXXIV, S. 485, 1908.

230. „ Zur Differenzialdiagnostik des Ureterstelnes. Ibid.

231. Contremoulins. Dangers de la radiorg. locale, appliquée à la recherche des calc. de l'appareil urin. Ann. Electro-biologie & de radiolog., 31/V, 1906.

232. Cornu. Contribution à l'étiologie de la lithiase rénale. La clinique, № 41, 1906.

233. Cosh. Results of operation on the kidney for calculus and tuberculosis. Ann. of surg. XLVII, H. 6; Ztschr. f. Urol. S. 673, 1909.

234. Cullen and Derge. The use of silver wire in opening the kidney. Preliminary note. Bull. of the Johns Hopkins hospital, nov. 1909; Zib. f. Chir. № 5, 1910.

235. Cunningham. Catheter uréteral pour le diagn. & l'extraction des calc. The J. of the Am. med. Ass. p. 1331, 24/IV, 1909.

236. „ Chirurgie des calc. du rein & de l'urétère. Bost. med. and surg. J. CLII. № 23, p. 635, 8/VI, 1905.

237. „ Note au sujet du passage à travers l'urétère d'un calc. de vol. exceptionnel. Lancet, p. 1585 — 1586. 2/VI, 1900.

238. Cuturi. Sul cateterismo cystoscopico come mezzo terapeutico dell. anuria calcolosa. Gaz. degli osped. e delle clin. № 68, 1910; Zib. f. Chir. № 33, 1910.

239. Czerni. Uber operat. Behandl. d. N.—steine. Berl. klin. Woch. S. 777, 1887.

240. Dainville. Gravelle urique chez un enfant de 5 mois. Ann. mal. org. gén-urin. p. 1118, 1903.

241. Проф. Даниленскій, В. Я. Учебникъ физіологіи человѣка со включеніемъ гистологіи и микроскопической анатоміи и въ примѣненіи къ практической медицинѣ. Переводъ съ нѣмецкаго Landois. Харьковъ, 1894.

242. Dawis. Néphrolithotomie. Ann. of surg. p. 292, fevr. 1905.

243. Deaver. Ureteral calculus. Ann. of surg. mai. 1906; Ztschr. f. Urol. II. 1908.

244. „ Nephrolithiasis. Phil. and of surg. Ann. of surg. Janvier, 1901.

245. Debout d'Estrées. L'oxalurie rénale, étudiée à Contrexéville. Cong int. d'hidrol. Paris. p. 7. 1894.

246. Debout d'Estrées. Les causes de la gravelle. Paris, Ann. Soc. d'hidrol. XVII, p. 34, 1871—72.

247. Debuck. Un cas de néphrolith. Ann. mal. org. gén-urin. p. 135. 1903.

248. Delauney & Bossuet. Calcul du rein; sclérose totale. Soc. anat. 8/i, 1904.

249. Delbet. Calculs du rein par la pyélotomie. Soc. chir. 12/i. 1910.

250. „ Calculs rénaux & radiographies. XII sess. Ass. fr. d'urol. Paris, p. 294—299. 1908.

251. „ Deux cas de pyonéphrose calc. Ann. mal. org. gén.-urin. p. 1101. 1903.

252. „ Calc. des reins. Ann. mal. org. gén.-urin. p. 276, 1899.

253. „ Calc. des deux reins & de l'urétère gauche. Soc. chir. Paris, № 26, p. 782, 20/vii, 1898.

254. „ D'une opération qui permet de découvrir la dernière portion de l'urétère. Soc. anat. p. 470, 24/vii, 1891.

255. „ & Mocquot. De l'exploration chir. du bassinet. Rev. de gyn. Paris, 1907.

256. Delkeskamp. Beiträge z. Nierenchirurgie. Beitr. z. klin. Chir. XLIV, H. 1. 1904.

257. Delmas. M. J. et Delmas. P. Sur les anomalies urétérales. Ann. mal. org. gén. urin. p. 769, 1910.

258. Délore & Duteil. Arch. générales de méd. Paris, p. 3220—25, 1904.

259. Demons & Poussson. De l'intérvention opératoire dans l'anurie. Ann. mal. org. gén.-urin. p. 97, 1894.

260. Denecke. Ein Fall von schwerer Nierenblutung nach Nephrolithotomie. Festschr. d. Braunschw. Arzte z. 19 Vers. deut. Naturforscher u. Arzte. Braunschweig, 1897.

261. Depage. Du diagn. entre le calc. de l'urétère & l'appendicite. Ann. mal. org. gén.-uriu. p. 1088, 1899.

262. Деревенко В. Н.—Папилляри. новообр. лоханки и мочеточника. Рус. Хир. арх. с. 641, 1908.

263. Dervaux. Des erreurs radiographiques dans la recherche de calculs urinaires. Ann. mal. org. gén-urin. XXIV, p. 1460—65, 1908.

264. Desguin. Calc. de l'urétère extrait par laparotomie. Ann. mal. org. gén.-urin. p. 446. 1900.

265. Desnos. — La lithiase rénale. Indications de la néphrotomie et de la néphrectomie dans la lithiase rénale. Ann. mal. gén.-urin. I, p. 273, 1910.

266. „ Deux observations avec radiographie. — Ann. d. mal. d. org. gén.-urin. XXVIII, II. 15. 1910. Zbl. f. Chir. № 46, 1910.

267. „ Врачебная Газета № 12, стр. 1262, 1909.

268. „ Über Nierensteine. XVI med. Congrès, Budapest; Folia Urol. IV, № 5, S. 427, 1909.

269. „ Néphrolith. nécrose conséc. & climin. du rein. Ann. mal. org. gén.-urin. p. 1768. 1904; Ass. fr. d'urol. 1904.

270. Desnos.—Nephrectomie dans la lithiase. Ass. fr. d'urol. 1902.

271. „ Traité élém. des mal. des voies urin. I,IV, 1898.

272. „ Anurie intermittente. Ass. fr. d'urol. 1898.

273. „ Anurie calc. Congrès fr. chir. Revue chir. № 5, 1892.

274. „ & Minet. Traité des mal. des voies urin. Paris. Ass. fr. d'urol p. 354, 1908.

275. Dessirier & Legrand. Curieux exemple de lithiase rénale latente. Méd. moderne. № 29, 1901.

276. Проф. Дьяконовъ. П. И. Къ хирургіи почекъ. Хирургія. № 7. 1897.

277. „ Работы госпит. хир. клин. въ Москвѣ, т. 2, 9, 12 и 14.

278. „ Нѣкоторыя данныя о совмѣстномъ заболѣваніи правой почки и червеобразнаго отростка. Хирургія, т. 23.

279. Dieulafoy. Lithiase urique & mal de Pott. Bull. & mém. Soc. chir. № 26, 1907.

280. Dobbelin. Anurie calculeuse. D Zischr. f. Chir. LII, S. 3—4, 1899.

281. Добровольскій. Л. І. Изъ практики Кременчугскаго лазарета. Военно-медиц. журн., декабрь, 1910 г., стр. 612.

282. Dobson. Un cas d'urétérolithotomie. Leeds an West Riding med. surg Soc.; Rev. pratique mal. org. gén.-urin. Lille, 1904.

283. Doering. Beiträge z. Nierenchirurgie II Hydro-Pyonephrosen und Steinnieren. D. Zischr. f. chir. LXXXVII, p. 32; Ztb. f. Chir. S. 966. 1907.

284. Долговъ. А. М. Къ вопросу о хирургіи почекъ. Диссертація, СПБ. 1902.

285. Dominici. Sulla funzionalità renale nei nefrectomizzati. Soc. ital. urol. Roma. 3/xi, 1909. Margagni II, № 26; Ztb. f. Chir. № 29, 1910.

286. Donnadieu. Diagn. & trait. de l'anurie calc. Gaz. hop. № 14, 1896.

287. „ De l'anurie & en particulier de son traitement. Thèse. Bordeaux. 1895.

288. „ Des effets de l'obstruction de l'urétère. Arch. clin. Bordeaux, août, 1895.

289. Doyen. Calculs du rein & de l'urétère. Soc. int. mai, 1908; Presse méd. 3/vi, 1908.

290. „ Calc. de l'urétère. Bull. méd. 9/vi, 1898.

291. „ Calculs urétéraux enlevés par la taille urétérale. Union méd. Nord-Est. № 12. p. 381—2. 1892.

292. Drew. Urétérolithotomie extrapéritonéale avec ou après néphrotomie. The Lancet, p. 429. févr. 1905.

293. „ Anurie calc. chez un enfant. Brit. med. J. p. 357. 18/ii. 1905.

294. Ducuitstreanu. Démonstration d'un rein double. D. med. Woch. № 30; Zischr. f. Urol. III. H. I. 1909.

295. Dufour. Ectopie pelvienne d'un rein unique, simulant une tumeur annexielle. Ann. mal. org. gén.-urin. 1905.

296. Duret. Sur les calc. ramifiés du rein & des opérations qui leur s'enviennent. Ann. mal. org. gén.-urin. № 4, 1897.

297. „ Néphrolith. & néphréctomie dans les calc. ramifiés du rein. Bull. méd. 3/x, 1894.

298. Duteil. Anurie calculeuse. Lyon méd. 1904.

299. Duval. Chirurgie de l'appareil urinaire & génital de l'homme 1907.

300. „ & Grégoire. Rapport sur les hydronéphroses. Congres Ass. fr. d'urol. oct. 1906.

301. Дзирне. Н. Х. Современное положение вопроса о кріоскопіи крови при опредѣленіи работоспособности почекъ. Хирургія, 1907.

302. „ Über Behandlung der Nephrolithiasis, der Hydro=und Pyonephrose. Monats. f. Urol. Berlin, IX, 1904.

303. „ О леченіи каменной болѣзни почекъ, гидронефроза и піонефроза. Лѣтопись Рус. Хир. № 4, стр. 612 и 872. 1900.

304. „ Beitrag zur Frage der Nephrolith., der Hydro=und Pyonephr. Monatsber. f. Urol. Band. VII, 1902, Heft 5 u 6.

305. „ Къ вопросу о каменной болѣзни почекъ, гидронефрозѣ и піонефрозѣ. Лѣтопись Рус. Хир. IV, 1899.

306. Ebstein & Nicolaier. Production artificielle de calc. urin. Ann. mal. org. gén.-urin. 1893.

307. „ & Nicolaier. Über die experimentelle Erzeug. v. Harnsteinen. M. Atlas von 6 Taf. 1891.

308. „ et Nicolaier. Gravelle expérimentale. VIII Congrès méd. int. Wiesbaden. 1889.

309. „ Natur und Behandlung der Harnsteine. Wiesbaden. 1884

310. Eckhorn. Die anormalen Nierengefässe können eine entscheidene Bedeutung f. die Einstehung der Hydronephrose haben. Arch. f. klin. Chir. LXXXII, 1907.

311. Eisendrath and Herzog. Renal lipoma. Ann. of. Surg XLVIII, 1908. crp. 707.

312. „ Recent advances in the treatment of nephrolithiasis. Surg., gynec. and obstetr. J. april. 1910; Ztb. f. Chir. № 29, 1910.

313. „ & Herzog. Multiple ureteral calc. complicated by hypoplasia of opposite kidney. Ann. of. surg. XLVIII. 1908.

314. Eckhorn. Die Function der Niere nach durchgemachten Sectionsschnitt. Arch. f. clin. Chir. LXXVIII, 1906. Ztb. f. Ghir. S. 168, 1906.

315. Edler. The Lancet, p. 196, 1885.

316. Eliot, Ellsworth. Renal calc. Symptoms and treatment. N.—Y. a. Phil. med. J. LXXXIII. April, 1906. Ztb. f. Chir. № 52. 1906.

317. Eliot, Henri. — De l'anurie calculeuse réflexe — Ann. d. mal. d. org. génit.-urin. 1911. jauvier 2º.

318. Eppinger. Zur Radiogr. der Nierensteine. Fortschr. a. d. g. d. rX. Hambourg, VIII. p. 28, 1903.

319. Erdmann. Ureteral calc. in a child transperitoneal and retroperitoneal removal. Trans. of the N. Y. surg. Soc. Ann. of. surg. oct. 1906; Ztschr. f. Urol. IV, H. 4, 1910.

320. „ Ureteral calculi. N.-Y. med. J. p. 1189—93, 12/vi, 1909.

321. „ Ann. of surg. XLII. p. 456—7, 1905.

322. „ Nepréct. & nephrot. gauche. nephrolith. droite chez le même sujet. Ann. mal. org. gén.-urin. p. 1414, 1904.

323. „ N. Y. méd. J. 1903; Ztschr. f. Urol. S. 995, 1909.

324. „ Renal and ureteral calc. complicating or simulating appendicitis. N.-Y. med. Rec. 14/iii, 1908; Ztb. f. Chir. № 39, S. 1150, 1908.

325. Ertzbichoff. Anurie, cystoscopie & cathétérisme. I Congrès Ass. int. d'Urol. Paris, 1908.

326. Ertzbichoff. — Du traitement chir. des néphrites réno-décort. Thèse. Paris, 1906.

327. Escat. — Néphrotomie conservatrice pour pyélonéphrite calc. Reparation rennale. Soc. chir. Marseille. 27/ii, 1908; Rev. chir. p. 728, 1908; Ztschr. f. Urol. 1909.

328. „ Calcul de l'extrémité inférieure de l'urétère. XII Sess. Ass. fr. urol. p. 340, 1908.

329. „ Néphrot. & opér. conserv. dans un cas de pyélonéphrite calc. double. Ass. fr. d'Urol. 1906.

330. „ Néphréctomie dans les pyonéphroses calc. Ass. fr. d'Urol. 1906.

331. „ Décapsulation pour pyélonéphrite calc. Ass. fr. d'Urol. 1904.

332. „ Nephroneurose vasomotrice & sécrétoire. XIII Congrès int. med. Ann. mal. org. gén.-urin. № 12, 1900.

333. Eschenbach. — Enorme calcul de l'urétère. Ztb. f. Chir. № 28, S. 782, 1903; Réunion libre des Chirurgiens de Berlin. 14/v, 1906.

334. d'Este. S. Ztb. f. Chir. № 39, 1910.

335. Estor & Jeanbrau. — Calcul de l'urétère pelvien chez un enfant. Bull. et mém. de la Soc. de chir. de Paris. T., XXXV, p. 921. Zentbl. f. Chir. 1910, № 46.

336. „ et Jeanbrau. Pyélonéphrite calc revelé par la séparation. Montpéllier méd. 1906.

337. Eynard & Rafin. — Calculs multiples de l'urétère pelvien chez une enfant. Ann. mal. org. gen.-urin. XXVIII, 1, 8. 1900.

338. Ezio. — Hydronephrose und Nierensteine. Riforma med. № 39; D. med. Woch. № 52, 1907.

339. Fabricius. — Wien. klin. Ges. 13/xi, 1908; Wien. klin. Woch. № 47. 1908; Zischr. f Urol. S. 497, 1909.

340. Фабрикантъ, М. Б. — Камень мочеточника. IX съѣздъ Рос. Хир. Москва, 19—23/xii, 1909.

341. Dufour. Оперативное удаленіе камня мочеточника. Врачебная газета №№ 6, 7, 8, 1910. Ann. d. mal. d. org. gen.-urin. 1911, février 1°.

342. Faltin. — Sur les sutures du rein. Folia Urol. 1908; Ann. de Guyon. 1. p. 448, 1908.

343. Fassoni. — Nephrotomia bilaterale per voluminosi calc. ren. Gaz. degli osped. e clin. № 27. 1902.

344. Federici. — Nierenstein. Gas. d. osp. № 127, 1904; D. med. Woch. № 46, 1904.

345. Проф. Федоровъ, С. П. — Случай нефролитіазиса съ обильнымъ разрастаніемъ лоханочнаго жира въ больной почкѣ. Хир. Лѣт. № 5, 1893.

346. „ Къ казуистикѣ почечныхъ камней. Хирургія, № 27 и № 3, 1899.

347. „ Наблюденія изъ Хир. Отд. Больницы Св. Царицы Александры. Москва. 1900.

348. „ Zur Kasuistik der Ureterstеine. Ztschr. f. Urol. I, XV, 1909.

349. „ Случай остановки почечнаго кровотеченія зажатіемъ артеріи per laparotomiam. Лѣт. Рус. Хир., кн. 6, 1899.

350. „ Методы освѣщенія полостей человѣческаго тѣла. Цистоскопія. Врачебныя записки, № 4, 1897.

351. „ Къ хирургіи мочеточниковъ. Рус. Хир. Арх. кн. 3, 1906.

352. „ Zur Chirurgie der Harnleiter. Monatsb. f. Urol. XI. H. 4, 1906.

353. „ Ein kleiner Kniff zur Technik des Ureterenkatheterismus Ztb. f. Chir. № 12, 1901.

354. „ Значеніе функціональной способности почки для діагностики хир. заболѣваній этого органа. Рус. Хир. Арх. кн. 3, 1902.

355. „ Zur Cystoscopie bei blutigem Harn nebst einigen Betrachtungen über den Katheterismus der Ureteren. Berl. klin. Woch. № 33, 1897.

356. „ Uber Nephrectomien und Anlegung von Klemmpincetten à demeure. Ztb. f. Chir. № 26, 1896.

357. „ Гидронефрозъ (Этіологія, леченіе). Труды Госп. Хир. Клин. Проф. С. П. Федорова. Спб. 1906.

358. „ Рентгенограмма почечной области съ рѣзкой тѣнью, зависящей не отъ камня. Труды и протоколы Рус. Хир. Общ. Пирогова, стр. 70, 1906—07.

359. „ Діагностика почечныхъ заболѣваній. VII съѣздъ Рос. Хир. Спб. 19—22/XII. 1907.

360. „ О техникѣ наслѣдованія мочи. VII съѣздъ Рос. Хир. Спб. 19—22/XII, 1907.

361. „ О двусторонней нефролитіазѣ. IX съѣздъ Рос. Хир. Москва. 19—23/XII, 1909.

362. „ О вторичныхъ нефректоміяхъ. IX съѣздъ Рос. Хир. Москва. Тамъ-же.

363. Проф. Федоровъ. — О камняхъ почекъ. Рус. Хир. Общ. Пирогова. 28/X, 1909.

364. „ Къ вопросу объ оперативномъ вмѣшательствѣ при двустороннемъ нефролитіазѣ. Рос. Урол. Общ. 25/II, 1909. Врачебная газета, № 28, стр. 861. 1909.

365. „ О кровотеченіи при нефротоміи. Рос. Урол. Общ. 18/XI, 1909. Врачебная газета № 7, 1910.

366. „ Къ техникѣ піэлолитотоміи. Врачебн. газета, 1910 г. № 46, стр. 1392.

367. „ Отчетъ фак. хир. клин. проф. Боброва 1895/6—1896/7 гг.

368. „ Отчетъ фак. хир. клин. проф. Боброва 1897/8—1898/9 гг.

369. Fenxburg. — Infarctus d'acide urique chez le nouveau-ne. Resumé in Jahrb. f. prakt. Med. p. 222, 1895.

370. Fenwick. — The value of radiogr. in the diagn. and treat. of urin. ston. Brit. med. J. 1908; Ztschr. f. Urol. S. 405, 1909.

371. „ Ureteric meatoscopy in obscure diseases of the kidney. p. 155, 1903.

372. „ Valeur de l'emploi d'une bougie urétérique opaque dans la chir. précise des calc. du rein. Brit. med. J. 17/vr, p. 1325, 1905.

373. Флеровъ, Е. А. — Показанія къ оперативному вмѣшательству при болѣзняхъ почекъ. Хир. Арх. Вельяминова, кн. II, стр. 455, 1910.

374. „ О двусторонней нефролитіазѣ. IX съѣздъ Рос. Хир. Москва. 19—23/XII, 1910.

375. Fournier. — Un nouveau modèle de sonde urétérale opaque. Ann. d. mal. d. org. gén.-urin. Janvier 1, 1911.

376. Fox. — Calc. of the uret. Quarterly bull. of the Northwestern university med. school. sept., 1909; Ztb. f. Chir. № 5, 1910.

377. Fraenkel. — Bemerkungen zu einem Falle von kalkulöser Anurie. Wien. klin. Woch. № 2, 1910; Ztb. f. Chir. № 33, 1910.

378. François. — Nierensteine beim Weibe u. ihre Komplication mit der Schwangerschaft. Diss. Strassburg. 1906.

379. Frank. — Diagn. des affections du bassinet & du rein. Ass. fr. urol. 1906.

380 „ Contribution à la chir. du rein. Ass. fr. urol. 1903.

381. Franz. — Demonstration zweier gros. N.-steine. Arztl. Ges. Wien. 15/II, 1907; Wien. klin. Woch. № 8, 1907.

382. Fries. — Nierensteine. Ver. der Arzte, Halle. Münch. med. Woch. № 7, 1904.

383. Forbes. — Indico calc. from the kidney. Med. News, 18/VIII, 1894.

384. Forgue. — Trait. de l'anurie calc. Nouv. Montpéllier méd. 5/V, 1898.

385. Forgue & Jeanbrau. — Obstruction calc. de l'urétère. Ass. fr. urol. p. 608. 1907.

386. Fossard. — Calc. du bassinet & des calices. Ann. mal. org. gén. urin. p. 1049, 1900.

387. Fowler. — L'opération iliaque extra-péritonéale dans les calc. du segment infér. de l'urétère chez l'homme. Ann. of surg. p. 943, № 144, 1907.

388. „ Diagn. des calc. rén. & urét. Med. Rec. № 5, 4/II, 1905.

389. Gage & Beal. — Fibrinous calculi in the kidney. Ann. of surg. № 1, p. 111, 1910. Vol. XLVIII.

390. „ Fibrinous calculi in the kidney. Ann. of. surg. p. 378, 1908.

391. Гагенъ-Торнъ, И. Э. Изъ области хирургіи почекъ и надпочечныхъ железъ. Новое въ медицинѣ, №№ 17—18. 1907.

392. „ Къ вопросу о катетеризаціи мочеточниковъ; ея примѣненіе въ случаяхъ сугочатки почекъ и воспаленія почечныхъ лоханокъ, обусловливаемаго присутствіемъ въ нихъ камней. Врачъ, №№ 40—41, 1901. Хир. т. II. 1902.

393. Гагманъ, А. Н. — Значеніе катетеризаціи мочеточниковъ и функціональной пробы почекъ по моимъ наблюденіямъ въ 75 случаяхъ. VII съѣздъ Рос. Хир. Спб. 1907, 19—22/XII.

394. „ Распознавательное значеніе катетеризаціи мочеточниковъ, раздѣльнаго собиранія мочи изъ почекъ и ихъ функціональной пробы. V съѣздъ Рос. Хир.; Сборникъ въ памятъ проф. А. А. Боброва. 1905.

395. „ О почечно-каменной болѣзни и ея леченіи. Хирургія. № 9, стр. 239, 1899.

396. Galatzi. — Calculs des reins extraits par les voies naturelles. Ann. mal. org. gén.-urin. I, p. 662. 1909; Ztschr f. urol. S. 986. 1909.

397. Garceau. — Le traitement chir. du calcul de l'urétère chez la femme. The J. of the Am. med. Ass. XLIX, p. 1098—1102; 28/IX, 1907; Ann. mal. org. gén.-urin. № 12. 1907

398. „ Urétérolithotomie vaginale. Bost. med. and surg. J. p. 426, 21/IV, 1904.

399. Gardini. — Radiographia e radioscopia per la diagnosi di calcoli renale. Morgagni Parte II, № 27, 1908; Ztb. f. Chir. № 35. S. 1059. 1908.

400. „ Beitrag zur diff. Diagn. Stein des r. Ureters u. Appendicit. Med. Blätter, № 37, 1902; Gaz. degli osped & dello clin. № 57, 1902.

401. Gargam. — Calculs des urétères. These, Bordeaux, 1887.

402. Garré. — Uber den heutigen Stand der Ureterchirurgie. XXXVIII Kongress d. D. Ges. f. Chir. Ztb. f. Chir. Beilage. № 31, S. 105, 1909.

403. „ & Ehrhardt. — Nierenchirurgie. Handbuch f. Praktiker. Berlin, 1907, Ztb. f. Chir. S. 514. 1907.

404. Garveau. — Nouveau mode d'ablation d'un calcul urétéral. Ann. mal. org. gén.-urin. I, 1906.

405. Gangolphe. — Néphrotomie d'urgence pour anurie. Lyon méd. p. 111, 1893.

406. Gauthier. — Néphrolith. pour très gros calculs. Lyon méd. XVI, p. 831.

407. „ Ann. d. mal. d. org. gén.-urin. Janvier 1e, 1911, pag. 93.

408. Гедройцъ. — Отчетъ главн. хир. фабр. и завод. Мальцевскаго акц. общ. Хирургія. январь, 1909.

409. Gérand. — Pyélonéphrite calc. suppurée chez un malarien. Arch. méd. & pharm. milit. Paris, XLIV, № 7, p. 72—78, 1904; Ztb. f. Chir. № 58, 1904.

410. Гехтманъ, А. — Вліяніе резекціи различныхъ частей почечной ткани на почку и на извторыя ея функціи. Диссертація, Харьковъ. 1908.

411. Герценъ, П. А. — О функціональной способности почекъ. IX съѣздъ Рос. Хир. Москва, 19—23/XII, 1909.

412. „ О нефролизинѣ. Москва, 1909.

413. „ Къ вопросу о діагностикѣ почечныхъ заболѣваній. VII съѣздъ Рос. Хир. Спб., 19—22/XII, 1907.

414. Gibson. — The technic of operations on the lower portion of the ureter. Am. J. of the med. sc. Jannuar. 1910; Ztb. f. Chir. № 24. 1910.

415. Gillet. — La lith. rén. et l'assurance sur la vie. Bull. Ass. int. méd. exp. de Cies d'Ass. Bruxelles, II, p. 174, 1903.

416. Гиммельфарбъ. — Къ вопросу о нефролитотоміи при нагноеніи въ почкахъ вслѣдствіе камней. Врачъ, № 38, стр. 862, 1891.

417. Giuliani. — Zbl. f. Chirurg. № 46, 1910.

418. Glantenay. — Pyélonéphrite calculeuse. Bull. & mém. soc. chir. № 11, 1899.

419. „ Contribution à l'étude de la chirurgie de l'urétère. These, Paris, 1895.

420. Goldbaum. — Phosphathurie und Phosphat-Steine. Wien. Klin. Woch. № 7, 18/II, 1909.

421. Головинъ, Е. А. — О леченіи почечной каменной болѣзни. (Nephrolithiasis) Больничная газета Боткина, № 42, 1891.

422. Горшъ, В. А. — Къ вопросу о мѣстѣ выдѣленія индиго-кармина почечной паренхимой. VII съѣздъ Рос. Хир. СПБ. 19—22/хп, 1907.

423. „ Къ казуистикѣ піэлолитотоміи in situ. Врачебн. газета. 1910 г. № 48, стр. 1479.

424. Городищъ, С. М. — „Катетеризація мочеточниковъ". СПБ. 1910 г.

425. Gottstein. — Uber doppelseitige Nephrolithiasis. Ztb. f. Chir. № 32. S. 1042. 1910.

426. Gouillond.—Soc. chir. Lyon. (m. j. j. 1907); Arch. gén. chir. № 5, p. 460—463, 1907.

427. Gradenwitz.—Entfernung eines Uretersteines auf vaginalem Wege. Ztb. f. Cynec. XXVIII, № 12, 1904; Ж. акушерства и женск. бол. XIX, стр. 1188, 1905.

428. Grau.—Die Häufigkeit der Nieren-und Blasensteine. Inaug. Dissert. München. 1904.

429. Greiffenhagen. Nephrolithiase. Ann. mal. org. gén.-urin. p. 171, 1895.

430. „ Über die Nephrolithotomie vermittelst des Sectionsschnittes. Archiv f. Klin. Chirur. Bd., 48, 1894.

431. Griffon.—Atrophie & adipose du rein calculeux. Ann. mal. org. gén.-urin. p. 39, 1897.

432. Grossglick.—Beiträge zur Nierenchirurgie. Medycyna № 1 u 2, 1906.

433. „ Ein Fall von Hypernephrom Sund tein in einer Bec. kenniere, verbunden mit seltener Milzverlagerung. Medycyna, № 20, 1906. Рефераты въ Folia Urolog., Bd. I, № 6, 1908, стр. 672.

434. Груздевъ, Д. А.—Функціональная проба почекъ съ примѣненіемъ внутрипузырнаго раздѣленія мочи при почечныхъ заболѣваніяхъ. IX съѣздъ Рос. Хир. Москва, 19—29/XII, 1905.

435. Guibal.—Anurie calculeuse, rein uuique. Ann. mal. org. gén.-urin. p. 1410, 1905.

436. Guyon.—Клиническія лекціи о болѣзняхъ мочевыхъ путей. 1899.

437. „ Les calculs du rein latents. J. des praticiens, 17/III, 1906.

438. „ Calculs de l'urétère. Rev. gén clin. & thérap. (J. des praticiens), 13/I, 1906.

439. „ Les calculs du rein. Rev. gén. clin. & thérap. Paris XIX, p. 389, 1905.

440. „ Diagn. des calc. du rein. & de l'urétère. Ann. mal. org. gen.-urin. № 14, p. 1041, 1903.

441. Calcul du rein. J. méd., prat., Cahier 17, 1903.

442. „ Rein calc. Rev. int. méd. & chir. XXXIII, p. 163, 1901.

443. „ Recherches des calc. du rein. Acad. méd. 21/IV, 1896.

444. „ Rétention rén. pour calc. du bassinet néphrolith. Semaine méd. 24/VIII, 1892.

445. „ Sur l'oblitération spont. de la plaie rén. dans les néphrolith. pour pyonéphroses. Ann. de Guyon, 1892.

446. „ Leçons cliniques sur les maladies des voies urinoires. Paris 1881.

447. „ Plaies rénales dans les néphrotomies. Ann. mal. org. gén. urin. p. 660, 1892.

448. „ Diagn. des calc. du rein. Bull. méd. Paris, 6/XII 1891.

449. Guyon.—Valeur thérapeut. de la néphrot. J. des praticiens. 1904.

450. „ De la taille rénale. Ann. gén.-urin. 1887.

451. „ Des pyonéphroses. Ann. gén.-urin 1887.

452. „ & Albarran. De la néphrotomie. Congrès chir. Paris, 1898.

453. „ & Tuffier. Physiologie chirurgicale du rein. Ann. gén.-urin p. 705, 1888.

454. Зельдовичъ. Я. В.—Множественность почечной артеріи и хирургическое значеніе этого явленія. Русскій Врачъ. №№ 44—52 стр. 1525, 1907.

455. Зильбербергъ. Я. В.—Камень лоханки. Общество Одесскихъ Врачей 20/II, 1910.; Хир. Арх. Вельяминова. кн. II, стр. 473, 1910.

456. Проф. Зимницкій. С. С.—Къ казуистикѣ комбинированнаго заболѣванія почекъ. Практич. Врачъ, №№ 35—37, 1909.

457. Зеренинъ. В. П.—Къ вопросу о нефротоміи. Медицинское обозрѣніе, іюнь 1897.

458. Hagenbach.—Über Steinnieren. Med. Ges. Basel, 2/V, 1907.; Korrespondenzbl. Schweiz. Ärzte, № 14, 1907; Folia Urol. II, № 1. S. 122, 1908.

459. Hagmann.—Über die Bedeutung der Katheterisation der Uret. u. der functionellen Nierendiagn. nach dem Ergeb. niss meiner an 75 Fällen angestellten Beobachtungen. Ztschr. f. Urol. I, 1906.

460. Hahner.—Berl. klin. Woch. 1881.

461. Hanel.—Nierenstein. Berl. klin. Woch. XLV, S. 475, 1908.

462. Harris.—The diagn. of uret. stones. Chicago urol. Soc. 1/III 1905; Med. News, 29/IV, 1905.

463. Hartmann.—XXII fr. chir. Kongress, 4—9/X, 1909.

464. „ Opérations sur le rein et la grossesse. Ann. d. mal. d. org. gén.-urin., 1911, janvier 2.

465. „ Chirurgie der Urogenitalorgane des Mannes. Paris & Münch 1907.

466. „ Diagn. des. mal. chir. du rein. Congr. Soc. int. chir. Bruxelles. 1905.

467. „ De la nécéssité qu'il y a à séparer l'urine de chaque rein avant de se décider à pratiquer une néphrectomie. Ann. mal. org. gén. urin. p. 912. 1903; Soc. chir. 1902.

468. „ La séparation intra-vésicale. Ann. mal. org. gén.-urin 1902.

469. „ Résultats & indications de la néphrectomie. Ass. fr urol. 1902.

470. „ Hématurie congéstive dans un cas de calc. du rein Ann. mal. org. gén. urin. 1894.

471. „ Lipome rénale. Bull. Soc. anat., Juillet, 1885.

472. Hartmann & Luys. La séparation intra-vésicale. Ass. fr. urol. 1902.

473. „ & Trendelenburg. Sur diagn. des calc. du rein. Soc. méd. Leipzig 25/VII. 1907.

474. Helferich.—Extirpation d'un calc. de l'urétère. Arch. f. klin. Chir. XLVIII, 4, 1894.

475. Herczel.—Nephrolithotomie. Ver. d. Krankenhaus Ärzte, Budapest, 15/XI, 1895.

476. „ Operationen bei Nierensteinen. Wien. klin. Woch. III. S. 1062. 17/XII. 1887.

477. Heresco.—Pyonéphrose due à un gros calc. de l'urétère. Ass. fr. urol. p. 599, 1907.

478. „ Nephrectomie wegen Steinleiden. Revista chir № 9, p. 138, 1907.

479. „ Sur la lithiase rénale. Ann. mal. org. gén. urin p. 653, mai, 1906.

480. „ Kalkulöse Pyonephrose u. Nephrectomie. Revista cir. № 1, p. 24, 1906.

481. „ Nephrostomie wegen Nierensteinen. Revista chir. № 11, p. 512, 1905.

482. „ Über Nephrolitiasis. Spitalul. № 21, p. 599, 1906; D med. Woch. № 14, 1906.

483. „ Calc. urétéral. Soc roumaine urol. 15/XI, 1909; Ann. mal. org. gén.-urin. p. 945, 1910.

484. „ Calc. vesical. Urétérite. Bull. Soc. chir. № 6, 158, 1905.

485. „ Nephrolithotomie wegen Ureteralstein. Revista chir. № 6, 257 1905.

486. „ Nephrolith. après néphropexie. Soc. chir. p. 156, 1905.

487. „ Nierensteine durch zwei Nephrolith u. eine Nephrect. gewonnen. Revista chir. № 5, p. 227, 1905. Münch. med. Woch. № 40. 1905.

488. „ Néphrect. gauche pour pyonéphrose calc. Bull. Soc. chir. Bucarest, VII, p. 5. 1904.

489. „ Le cath. urétéral assoc. au bleu de méthil. Ass. fr. urol. 1902.

490. Hermann.—Über Nierenspaltung. D. Zischr. f. Urol. LXXIII. 1904.

491. „ The treat. of nephrolith. with glycerine. Med. Chronicle, № 4, 1900.

492. „ Die Glycerinbehandlung der Nephrolith. XVII Kongress f. inn. Med. Karlsbad, 1899; Münch. med. Woch. № 20, 1899.

493. Herzen.—Zur. Frage v. der. Diagn. der N-Krankheiten. Ztb. f. Chir. № 35. S. 1048, 1908.

494. Hewes.—Chir. des calc. du rein & de l'urét. Bost. med. and surg. J. 1905 Ann. mal. org. gén. urin. 1906.

495. Хохряковъ. Н. А.—Къ вопросу о поясничныхъ свищахъ почечнаго происхожденія. Военно-мед. Ж. авг., 1908.

496. Hoche.—Atrophie lithiasique du rein. Rev. med. de l'Est, Nancy, XXXIV. p. 402, 1903.

497. Hotmeister.—Sackniere. Arztl. Ver. Stuttgart, 4/x. 1906; D. méd. Woch. № 7, 1907.

498. Hogge. Calc. du rein. Ann. mal. org. gén. urin. p. 1079, 1901; Soc. méd chir. Liege 1900.

499. „ On the X-ray diagn. of kidney stones. The Lancet. I. 1527—31, 1906.

500. Holden. — Transperitoneal ureterotomy for uret. calc. Surg. gynecol. a onstetr. VI, 2, 1908; Ztb. f. Chir. № 21, S. 688, 1908.

501. Holzknecht.—Diagnostik der Nephrolith. I Kongress d. D. Ges.; Folia Urol. I, № 5, S. 684. 1903.

„ & Kienböck. Radiolog. Diagn. der Nephrolith. Ztschr. f. Urol. II, H. 5, 1908.

502. Хольцовъ. В. Н.—Къ патологіи и патогенезу отраженной ануріи. Рус. Врачъ, № 42, 1906.

503. „ О функціональной способности почекъ. VII съѣздъ Росс. Хир. СПБ., 19—22/XII, 1907.

504. Höhn.—Ein Beitrag zur Kasuistik der Urolithiasis. Wien. med. Woch № 17, 1908.

505. Howse.—Case of impacted ren. calc. in left uret. and atrophed right kidney. Brit. med. J. 15/x, 1898.

506. Huck.—Anurie calc. Thèse, Nancy, 1904; Ann. mal. org. gén. urin. 1905.

507. Hugenberger.—St. Petersbourger med. Ztschr. Neue Folge. V.

508. Hutchinson.—On certains points in the operat. treat of ren. calc. Brit med. J. 19/x, 1901.

509. Illyés. Pyelotomie bei Nephrolithiasis. Int. med. Congress, Budapest, 1909.

510. „ Cathétérisme de l'urétère & radiographie. Ann. mal. org. gén.-urin. p. 835, 1902; D. Ztschr. f. Chir. 1903.

511. Икавитцъ. Э. К. Къ вопросу объ этіологіи, діагностикѣ и леченію Nephrolithiasa. Труды Общ. Рус. врачей, Москва. XXXVII и XXXVIII гг., 1900.

512. Imbert. Anurie calculeuse & cathétérisme urétéral. Congrès int. urol. 1908; Ass. fr. urol. p. 508, 1906; Ass. fr. urol. 1905.

513. Immelmann. Uber den Nachweis von Konkrementen mittelst rX. Freie Verein. der Chir. Berlins. 12/III, 1906; D. med. Woch. № 28, 1906; Ztb. f. Chir. № 24, 1906.

514. „ Röntgenbilder bei Nierensteinen. Freie Verein. Chir. Berlins. 14/II, 1904; D. med. Woch. № 35, 1904.

515. Isaacs. Calc. in the lower segment of the ureter in the female, with special reference to the operative mrthod. N. Y. med. Rec. 19/VI, 1909; Ztb. f. Chir. № 47, 1909.

516. Israel. Ztb. f. Chir. № 21, S. 652, März. 1908.

517. „ XXXVII Kongress d. d. Ges. f. Chir. 24/IV, 1908.

518. „ Empyem des Ureters nach Nierenextirpation. D. med. Woch. XXXIV, S. 617. 1908.

519. „ Calcul extraordinairement gros de l'urétère. Berl. klin. Woch. № 33. 1907.

520. Israël. — Operationen an beiden Hälften einer Hufeisenniere. Berl. klin. Woch 1907; Berl. med. Ges. 6/VI, 1907; D. med. Woch. № 24, 1907.

521. „ Arch. f. klin. Chir. S. 376 u. 405, XLVII.

522. „ Chirurgische Klinik der Nierenkrankheiten. Berlin, 1901.

523. „ Operationen bei Nieren und Uretersteinen. Langenbeck's Arch. LXI, S. 584. 1900; Verhand. d. D. Gesellschaft f. Chir. Berlin, april, 1900; Дѣтопись Рус. Хир. т. VI, 1901.

524. „ Was leistet d. Ureterkathet. Berlin. klin. Woch. 1899.

525. „ Influence de la néphrotomie sur les procès du parenchyme rénal. Ann. mal. org. gén.-urin. 1900.

526. „ D. Z. f. Chir. Vereinsb. XXV, S. 188, 1897.

527. „ Statistik über 101 Nierenoperationen. Kongress int. zu Moskau, 1897.

528. „ Occlusion calc. de l'urétère. Ann. mal. org. gén.-urin. p. 529, 1897.

529. „ Operation bei Anurie durch Nierensteineinklemmung. Freie Verein. Ztb. f. Chir. № 17, 1896; Berl. klin. Woch. № 38, 1896.

530. „ Erfahrungen über Nierenchirurgie. Arch. f. klin. Chir. XLVII, 1894.

531. „ Berl. klin. Woch. № 27. 1893.

532. „ Uber Operationen und Diagnose der Nierensteine. Verh. der Berl. med. Ges. 1890; Berl. klin. Woch. № 9, 1891.

533. „ Uber palpation gesunder und kranker Nieren. Berl. klin. Woch. 1889.

534. „ Anurie calc. D. med. Woch. № 1—4, 1888.

535. „ Anurie calc. Soc. med. Berl. 24/XI, 1886; Berl. klin Woch. S. 870, 1886.

536. „ Diagnosen und Operationen bei kerschmolzenen Nieren. Folia Urol. 1, № 6. S. 617, 1908.

537. Jacoby. La stéréocystophotographie. Ann. mal. org. gén.-urin. 1907.

538. Jeanbrau. Des calculs de l'urétère. Rapport présenté à la XIII sess. Ass. fr. d'Urol. 1909. Ztb. f. Chir. № 5, 1910; Ann. mal. gén.-urin. I. p. 35 p. 1 u 132, 1910.

539. „ De la nécessité de faire radiografier tous les pyuriques sans exception. Soc. des sc. méd. Montpellier, 7/V, 1909; Montpellier méd. 13/VI, 1909.

540. „ Contribution à l'étude des calculs de l'urétère lombaire XII sess. Ass. fr. d'urol. p. 854, 1908.

541. „ Volumineux calc. du bassinet demeuré latent pendant 35 ans. XII sess. Ass. fr. d'urol. p. 332, 1908.

542. „ Volumineux calc. du rein enlevé par la néphrotomie. L. c.

543. „ Des injections sucrées dans le trait. de certaines anuries. Ass. int. d'urol. 1908.

544. „ Suquet & Galen. Recherches radiographiques sur les

calculs de l'urétère. Soc. des sc. méd. Montpellier. 25/VI, 1909; Montpellier méd. oct. 1909.

545. Jeanbrau & Galen. A propos des erreurs d'interprétation radiographique d'ombres situées sur le trajet de l'uretère. Soc. des. sc. méd. Montpellier, 25/VI, 1909; Montpellier méd. oct. 1909.

546. Jakobs. Un cas de calc. urétéral, opéré par la voie vagin. Bull. Soc. belge gyn. & obstér. Bruxelles. p. 143, XLV, 1904.

547. Jaksch. Nierenstein. Wiss. Ges. d. Arzte in Wien. 23/V, 1906; D. med. Woch. № 48, 1906.

548. Jacobs. Urétérolithotomie transpéritonéale. Ann. mal. org. gén.-urin. p. 1423, 1903.

549. Jacnicke. Ein Mittel zur Auflösung von Nierensteinen. Ztb. f. innere Med. Leipzig, XXV, S. 329—332, № 13, 1904.

550. Jahr. Eine intra-ureterale Methode zur Lösung eingeklemmter Harnleitersteine und ihrer Herausbeförderung per vias naturales. Münch. med. Woch. № 24, 1907; Ztb. f. Chir. S. 1123, 1907.

551. Jahresbericht der Heidelberger chir. Klinik f. das Jahr 1907 (Beiträge zur klinischen Chir. LIX, Supplement. S. 182).

552. Jardet. Des lésions rén. consécutives à la lithiase urinaire. Thèse. Paris 1885; Arch. phisiol. p. 93, 1886.

553. Jenckel. Zur Behandlung der Nephrolithiasis. Zetbl. f. Chir. 1911, № 4.

554. Jessop. On nephrectomy, nephrolithotomy and lithotomy. Brit. med. J. 14/XII. 1901.

555. Johnsen. Ein durch Operation entfernter. Riesennierenstein. Berl. klin. Woch. № 51. 1906; Ztb. f. Chir. S. 1133, 1907.

556. „ Calc. pyelonephrosis; nephrectomy N. Y. surg. Soc. Ann. of. surg. mai, 1902.

557. „ Two cases of ren. calc. filling the cutive pelvis. Acad. of med. J. of cut. and gen.-urin. dis. may, 1901.

558. Jungano e Pasteau. Le esplorazioni funzionali del rene nella litiasi renale. Atti i Adunanza Soc. ital. urol. Roma. 14/IV, 1908.

559. Каблуковъ А. О. Къ казуистикѣ почечной хирургіи. Мед. Обозр. № 11, 1895.

560. „ Къ казуистикѣ почечной хирургіи: 2 случая изсѣченія почки по поясничному методу. Мед. Обозр. № 4, 1897.

561. Проф. Кадьянъ. А. Двусторонняя закупорка мочеточниковъ почечными камнями. Хир. Вѣстникъ, январь, 1894.

562. „ Случай вылущенія почки. Больн. газ. Боткина. № 39, 1891.

563. Калиновскій. Гидронефрозъ, руптура почки. Протокъ засѣд. Каѳ. мед. общ. № 14, 1901.

564. Kapsammer. Int. med. Congrès Budapest. Folia Urol. IV, № 5. S. 428.

565. Kapsammer. Nierendiagnostik und Nierenchirurgie. Wien-Leipzig. 1907—8.

566. „ Die Diagnostik der chir. Nierenerkrankungen. XV int. med. Kongress, Lissabon. 19—26/IV, 1906; Monatsberichte f. Urol. XI, H. 5, 1906.

567. „ A propos du diagn. des lésions des reins. Congrès Soc. int. chir. Bruxelles, 1905.

568. „ Nierenchirurgie und functionelle Diagnostik. Wien. klin. Woch. XVII, S. 786—792, 1904.

569. Караффа-Корбутт'ъ. К. В. Значеніе мочеточниковъ въ этіологіи почечныхъ заболѣваній. Диссертація, СПБ., 1908.

570. „ Случай гидронефроза подвижной почки, имѣвшей art. renalis accessoria inferior. Врачебная газета, № 40, 1908.

571. „ Къ вопросу о функціи мочеточника при измѣненіи просвѣта его. VII съѣздъ Росс. Хир. СПБ. 19—22/XII, 1907.

572. Kehler. Fall v. Nephrectomie bei einem 3 järig. Mädchen. 1890.

573. Kelly. Die Methoden zur Inzision. Absuchung und Nath der Nieren. Brit. med. J. 1/II, 1902.

574. Kienböck. Diagnostik und Therapie der Nephrolithiasis. I Kongress d. D. Ges. f. Urol. 3—5/X, 1907.

575. „ 64 esquisses rX de la région rén., urét. & vésic. Folia Urol. I, p. 643—47, 1907—8.

576. „ Zur radiogr. Diagn. der Nierensteine. Wien. klin. Woch. № 50, 1902.

577. „ Radiologische Diagn. der Nephrolith. I Kongress d. D. Ges.

578. Kijewski. Einige Betrachtungen über die Nephrectomie bei Nephrolith. Gaz. Lekarska 1—3, 1906; Folia Urol. I, № 6, S. 673, 1908.

579. Киселевъ. Н. С. Гидронефрозъ и нефректомія. Лѣт. Хир. Общ. Москва, 1888.

580. „ Н. С. Случай гидронефроза. Труды Рус. Хир. Общ. Пирогова, 26/X, 1891; Больн. газ. Боткина, № 49, 1891.

581. Klemperer. Zur Verhütung von Rezediven nach Nierensteinkrankheit D. Zischr. f. Chir. XCV, S. 304, 1909; Ztb. f. Chir. № 10, S. 357, 1909.

582. „ Uber Phosphaturie, ein Beitrag zur Prophylaxie der Nierensteine. Therap. d. Gegenw. Berlin, XLIX, S. 3—11, 1908.

583. „ Die Behandlung der Nierensteinkrankheit. Therap. d. Gegenw. Berlin, XLV, S. 337—347, 1904.

584. „ Die Behandlung der Nierensteinkrankheit. Therap. d. Gegenw. Dezember, 1902.

585. „ Nierensteine. Berl. med. Ges. 6/III, 1901. D. med. Woch. № 12, 1901.

586. „ Uber Entstehung und Verhütung oxalhaltiger Steine.

Berl. med. Ges. 27/XI, 1901; D. med. Woch. № 49, S. 307, 1901.

587. Клибергъ. Экспериментъ и клин. изслѣдованія относительно удаленія почки. Дисс. Петербургъ, 1874.

588. Кобылинскій. Гр. Л. О пізолитотоміи. Врачебная газета, №№ 22, 23, 24, 1910.

589. „ О пізолитоміи. Тамъ-же, № 18, стр. 593, 1910.

590. „ Экспериментальныя данныя къ вопросу объ изоляціи мочеточниковъ. Тамъ-же, № 6, 1910.

591. Кондратовичъ. Случай піогидронефроза съ выдѣленіемъ мочи черезъ брюшн. Мед. обозр. т. I, с. 691, 1899.

592. Кончаловскій. М. П. Почечные камни и первичный ракъ лоханокъ. Медицп. Обозр. № 8, 1909.

593. Косинскій. Случай вылущенія калькулезной почки. Диссертація В. Боброва, стр. XXV, 1892.

594. „ О нефректоміи. Труды Рус. мед. общ. при Варшавск. унив. т. 5, с. 18, 1894.

595. Костеркинъ. М. В. О камняхъ почекъ. Рус. Хир. Общ. Пирогова, 26/X, 1909; Врачебная газета, № 49, 1909; Хир. Арх. Вельяминова, кн. II, стр. 448, 1910.

596. Кошкаревъ. Труды Ярославск. мед. общ. 20/I, 1890.

597. Kraft. Röntgenbilder eines Nierensteines. Unterelsäss. Ver. in Strassbourg. 22/XII, 1906; D. med. Woch. № 10, 1907.

598. Красницевъ. В. А. О двухсторонней нефролитіазѣ. IX съѣздъ Росс. Хир. Москва, 19—23/XII, 1909.

599. Krause. Nephrolith. bilatérale. Ztschr. f. Urol. 1907; D. med. Woch. № 33, 1907; Münch. med. Woch. № 35, 1907.

600. „ Ungewöhnliche Fall von Steinniere mit Pyoneph. Berl. klin. Woch. 1901.

601. Крепсъ. М. Л. Къ патологіи и терапіи анурія. Рус. Врачъ, № 28, 1909; Ztschr. f. Urol. III. H. 5, 1909; Ass. int. urol., Paris, 1908; Рос. Урол. Общ. 12/IX. 1908; Врачебная газета, № 6, стр. 186, 1909.

602. „ Къ леченію калькулезной анурін. Къ патологіи анурія отраженной. Русскій Врачъ, № 18, 1903; Zib. f. Chir., № 37, 1903.

603. Krotoszyner. Observations upon nephrolith. with vague symptoms. N.-Y. med. J. p. 686, 1907; Ztschr. f. Urol. II. 1908.

604. „ & Villard. Sur les nouvelles méth. de diagn. Am. J. of. med. sc. 1904; Ann. mal. org. gén.-urin. 1906.

605. Крымовъ. А. П. Къ техникѣ нефротоміи. Пироговскій съѣздъ 30/IV, 1907; Рус. Врачъ, № 2, стр. 61, 1908; Хирургія, XXII, стр. 487, 1907.

606. „ О почечныхъ камняхъ. Рус. Врачъ, № 41, 1906.

607. Кузнецкій. Д. П. Къ патогенезу и клиникѣ анурія. Труды Госп. Хир. Клин. Проф. С. П. Федорова. 1910; Zib. f. Ch. № 24, 1910.

608. Куанецкій Д. П. О двустороннемъ нефролитіазѣ. IX съѣздъ Рос. Хир. Москва, 19—23/XII, 1909.

609. „ Почка съ двумя мочеточниками. Частичный піонефрозъ вслѣдствіе закупорки камнемъ одного изъ мочеточниковъ. Новое въ медицинѣ. № 21. 1909.

610. „ Uber einen Fall von Niere mit zwei Ureteren. Partielle Pyonephrose infolge von Verstopfung des einen der Ureteren durch einen Stein. Ztschr. f. Urol. Bd. III. 1909; Seit. 927. Врачебная газета. № 51, 1909.

611. „ Демонстрація камней почекъ. Рус. Хир. Общ. Пирогова, 28/X, 1909; Врачебная газета. № 49. 1909; Рус. Хир. Арх. кн. II, стр. 448, 1910.

612. „ О закрытомъ піонефрозѣ бугорчатковаго происхожденія. Рос. урол. Общ. 11/II. 1909; Русскій Врачъ, № 9, 1909; Zeitschr. f. Urol. Bd. III. 1909. Seit. 1001.

613. „ Uber experimentelle Polyurie. Ztschr. f. Urol. 11, 1908.

614. „ Экспериментальная поліурія, какъ способъ изслѣдованія функціональной способности почекъ. VII съѣздъ Рос. Хир., СПБ., 19—22/XII, 1907; Рус. Врачъ № 12, 1908.

615. „ — О піелотоміи и нефротоміи. Рус. Хир. Общ. Пирогова. 30/IX, 1909; Хир. Арх. Вельяминова, кн. II, стр. 169, 1910.

616. Проф. Куанецовъ. М. М. — Случай удаленія почки. Рус. Врачъ. № 44, 1899.

617. Кулигинъ. — Къ вопросу о хирургіи почекъ. Отчетъ о 27 сл. операцій на почкѣ. Хирургія, 1907. Работы Госп. Хир. клин. Проф. П. И. Дьяконова. XI. 1907.

618. Kunith. — Komplizirte Fälle von Nierensteinen. Freie Verein. d. Chir. Berl. 106 Sitz. 11/XI, 1907; Ztb. f. Chir. № 2. S. 49, 1908.

619. Kümmel. — Pathogénese und Behandlung der Anurie. Berl. klin. Woch. № 16—17. 1909.

620. „ Diagnostik und Therapie der Nephrolithiasis. Ztschr. f. Urol. II, 1908. Folia Urol. I, № 6, S. 683, 1908.

621. „ Die Steinkrankheit der Nieren und der Harnleiter. D. med. Woch. XXXVI, № 13, 1908.

622. „ Verh. d. D. Ges. f. Chir. XXXVII, 1908; Ztschr. f. ärztl, Fortbild. Jena. 1908.

623. „ XV Congrès int. med. Lisbonne. 19—26/IV, 1906.

624. „ Uber moderne Nierenchirurgie, ihre Diagn. u. Resultate. Berl. klin. Woch. № 27—29, 1906; Ztb. f. Chir. S. 337, 1907.

625. „ Folia Urol. I, № 6, S. 685, 1908.

626. „ Новѣйшіе методы изслѣдованія и результаты оперативнаго вмѣшательства при болѣзняхъ почекъ. XXXII съѣздъ Общ. вѣм. хир. Рус. Хир. Архивъ, стр. 370, 1904.

627. „ Ztschr. f. Urol. 1907; Folia Urol. I, № 6, S. 684, 1908.

628. Kümmel. — Diagnostik des affections chir. des reins. I Congrès Soc. int chir. Bruxelles. 1905.

629. „ Ztb. f. Chir. 1910, № 46.

630. „ Ureterstein und Eiterung des Ureterstumpfes nach Nephrectomie. Artzl. Ver. Hambourg. 18/X, 1904; D. med. Woch. № 52, 1904.

631. „ & Graf. — Chirurgie der Nieren. Handbuch f. praktischer Chir. III, Aufl. 1907.

632. Kumita. — Experimentelle Untersuchung über d. nach d. Anwe senheit v. Steinen auftretenden Veränderungen im Harnapparate. Mitteil. aus d. Grenzgeb. d. Med. u. Chir. XX, H. 4, 1909.

633. Küster. — Verh. d. D. Ges. f. Chir. XXXVII, 1908.

634. „ Die Chirurgie der Nieren, der Harnleiter und der Nebennieren. Deutsche Chirurgie, 1896—1902. Stuttgart.

635. „ Die Nierenchirurgie im 19 Jahrhundert. Ein Rück— und Ausblick. Arch. f. klin. Chir. LXIV, 1901.

636. „ Uber Nieren—und Harnleitersteine. Berl. klin. Woch. XXXV, 1894.

637. Labey. — Calcul volumineux de l'urétère pelvien. Soc. anat. 6/III, 1908; Ann. mal. org. gén.-urin. p. 609, 1909.

638. Laguens. — Contribution à l'étude de l'anurie calculeuse. Thèse Bordeau, 1889.

639. Landois. — Учебникъ физіологіи человѣка со включеніемъ гистологіи и микроскопической анатоміи въ примѣненіи къ практической медицинѣ. Переводъ съ нѣмецкаго проф. В. Я. Данилевскаго. Харьк. 1894.

640. Lauenstein. — Operative Entfernung eines durch rX nachwiesenen Konkrements von Kohlensauerem Kalk aus dem Nierenbecken. D. Ztschr. f. Chir. L. S. 105; Fortschr. a. d. Geb. rX. III, H. 6, 1900.

641. Lavenaut. — Uropyonéphrose calculeuse. Rev. prat. mal. org. gén.-urin. № 31, p. 67, 1/III, 1909.

642. Leclerc. — Leucémie & lithiase rénale. Lyon méd. № 2, 1909. Ztb. f. Ch. № 18, S. 636, 1909.

643. Le Dentu. — Sur les mémoires de M. Disset concernant la gastropexie, la néphrolithot. & la néphrot. Bull. Soc. méd. № 11, 1895.

644. „ Ztb. f. Chir. № 42, 1891.

645. „ Brit. med. J. p. 153, 1890.

646. „ Affections chirurgicales des reins, des urétères & des capsules surrénales. Paris, 1889.

647. „ Congrès fr. chir. 1889.

648. „ Bull. génér. de thérapeutique méd. & chir. 30/X, 1881.

649. Lefevre. — Calcul rénal. Soc. anat. & physiol. Bordeaux; Gaz. hebd. des sc. méd. 1906.

650. Le Filiatre. — Pyélonéph. calc. consécutive à une hydronéph. ancienne de m. orig. Ann. mal. org. gén.-urin. p. 800. 1900.

651. Legène. — Anurie calc. Soc. anat. № 10, déc. 1906.
652. Legueu. — Traité chirurgical d'urologie. Paris, 1910.
653. „ Deux observations de pyélotomie pour calcul, par M. Marion Bull. mém. Soc. chir. Paris. XXXIV, p. 1167, 1908.
654. „ Calcul rénal. Bull. mém. Soc. chir. Paris, XXXIV, p. 1300, 1908.
655. „ A propos de l'anurie. Ass. int. urol. 1908.
656. „ Calculs mobiles du rein & de l'urétère. Bull. mém. Soc. chir. Paris, XXXII, № 11, p. 357, 1906; Ztb. f. chir. S. 174, 1907.
657. „ Les calculs bilatéraux des reins. Ass. fr. urol. p. 561. 12/X. 1907; Ann. mal. org. gén.-urin. № 22, 1907. Ztschr. f. Urol. II, S. 157, 1908.
658. „ A propos du diagn. des lésions du rein. Soc. int. chir Bruxelles, 1905.
659. „ Calculs de la portion pelvienne des urétères. Ann. mal. org. gén.-urin. p. 958, 1903. Soc. chir. Paris. 28/XII, 1902.
660. „ Séparation des urines dans une vessie de 18 gr. Ann mal. org. gén.-urin. 1903.
661. „ Fistule urin. suite de néphrot. Ass. fr. urol. 1903.
662. „ Congrès d'urologie. Paris, 1902.
663. „ De l'anurie calculeuse. Ann. mal. org. gén. urin. p. 888. 1895. Gaz. hebd. 30/XI, 1895.
664. „ Anurie calc. guérie par néphrot. Ann. mal. org. gén. urin. 1894.
665. „ Calculs du rein & de l'urétère au point de vue chirurgicale. Thèse, Paris, 1891.
666. „ La néphralgie. Ann. org. gén. urin. 1891.
667. „ Anat. chir. du bassinet & explorat. interne du rein. Ann. de Guyon, 1891.
668. „ De l'anurie calculeuse au point de vue chirurgical. Gaz. des Hôp. Paris, 8/VIII, 1891.
669. „ & Cathelin. — De l'excrétion des reins malades étudiées avec le diviseur des urines. Ass. int. urol. 1904.
670. „ & Cathelin. — Modification à la taille hypogastrique. Ass. fr. urol. Paris, p. 539, 1902.
671. „ & Cathelin. — A propos de la néphrectomie Ass fr. urol. Paris, 1902.
672. „ & Cathelin. — Résultats clin. de la séparation endovésicale. Ass. fr. urol. 1902.
673. Лежневъ, Н. Ф. — О діагностикѣ функціональной способности почекъ. VII съѣздъ Рос. Хир. Спб. 19—22/XII, 1907.
674. Лезинъ, В. В. — Къ вопросу о хирургическомъ вмѣшательствѣ при почечно-каменной болѣзни. Лѣт. Рус. Хир. II, стр. 401, 1897.
675. Lejars, Félix. — Traité de Chirurgie d'urgence. Paris. 1906.

676. Lemer. — Uber Nephrolithiasis. Inaug. Dissert. Breslau, März, 1901.
677. Leonard A. Rowden. — Zentrbtt. f. Chir. 1910, № 46.
678. Lennander. — De la lithiase rén. avec. deux cas opérés avec succès. Ann. mal. org. gén. urin. p. 721, 1898; D. med. Woch. № 22—23, 1897.
679. Léonard. — Symptoms and signs in urinary lithiasis. Ann. of. surg. april, 1907.
680. „ Traitement expectatif des calc. de l'urétère. Les indications & ses résultats. J. of the am. med. Ass. p. 289—291, 23/I, 1909.
681. „ 40 cases of ureteral calculus in which the Röntgen diagn. was confirmed by the recovery of the calculus. The Lancet 17/VI, 1905.
682. „ Nierensteindiagnose. Röntgenkongress 30/IV—3/V, 1904.
683. „ The symptoms of calc. renale a. uret. J. am. Ass. Chicago. XXXIX, 1902.
684. „ The value of the Röntgen method of diagn. in the to a. excl. renal. a. uret. calc. Am. J. Phil.; Ann. of surg. 1901.
685. „ Technik der rX. Fortschr. der rX. VII. H. 4. D. med. Woch. № 29. 1904.
686. „ The Technique of positive and negative diagn. of ureteral and renal calc. by the aid of the rX. Ann. of surg. Febr. 1900.
687. „ The resultat of the Röntgen meth. in. the diagn. of ren. calc. Tr. am. Röntgen ray Soc. Pittsburg, p. 56. 1903; Ann. mal. org. gén.-urin. VII, p. 893, 1904.
688. „ — Röntgen diagn. Med. News, N.-Y. LXXX. 1902.
689. „ Lithiase rén. latente à gros calcul. ramifié chez un tuberculeux. Ann. mal. org. gén.-urin. p. 1119, 1902.
690. „ Regeln über die photographische Aufnahme von Nierenstein. Philadelphia med. J. p. 388, 1898; Ztb. f. chir. № 8. 1899.
691. Léonté. — Néphrotomie & néphréctomie. Ann. mal. org. gén.-urin. p. 1268, 1898; Ass. fr. urol. 1898.
692. Leriche. — Pyonéphrose cas. avec phlégmon périnéphrétique, séparation intravésicale des urines. Lyon méd. p. 497. 1903.
693. Lerner. — Uber Nephrolithiasis. Diss, Erlangen, 1901.
694. Lett. — 3 ureteric calculi. Hunter Soc. 23/x, 1907; Brit. med. J. 9/XI, 1907.
695. Letto. — 17-дневная анурія. Прот. общ. Сувалкскихъ врачей. 1894.
696. Lettulle et Brun. — Bulletins de la Société anatom. de Paris. LXXI année (1896), tome X, p. 499.
697. Lewy. — Nachweis u. operation e. Phosphatsteines in d. rechten Niere Fortschr. a. d. Geb. d. rX. III, H. 6, 1900.

698. Levy-Dorn. — Beitrag z. Untersuchung auf Nierensteine mittelst rX. Arch. f. physiol. Med. u. med. Technik. I, H. 2 & 3; Ztb. f. Chir. № 29, 1906.

699. „ Die Identifikation von Punkten im Röntgenbilde, einteilweiser, aber objektiver Ersatz der Röntgenostereoscopie. D. med. Woch. № 49, 1909; Ztb. f. Chir. № 7, 1910.

700. „ Gleichzeitige Doppelaufnahmen von Röntgenbildern. D. med. Woch. № 49, 1909; Ztb. f. chir. № 7, 1910.

701. „ Nephropyelitis calculosa. Berl. klin. Woch. № 5, S. 133, 1905.

702. „ Phosphatstein in der Niere eines Erwachsenen. Fortsc. a. d. Geb. d. rX. III, H. 6, 1900.

703. Lichtein. — Calcul rén. paréptible à travers la paroi abdominale. Verein f. Wissensch. Heilkunde in Königsberg, 8./1. 1906.

704. Lichtenstern & Katz. — Wien. klin. Woch. 11/XI. 1909. Врачебная газ. № 3, 1910.

705. Lichtenstern. — Cystinurie. Konkrement in der Niere. Münch. med. Woch. № 19, 1903.

706. Liebe. — Traitement mécanique de la lithiase urinaire. Münchmed. Woch. S. 653, 1894.

707. Lieck. — Experimentelles über Kollateralkreislauf der Niere. D. Ztschr. f. Chir. Bd. 93, 1908.

708. „ Zur funktionellen Nierendiagnostik. Arch. f. klin. Chir. LXXXV, 1908.

709. Линдеманнъ. — О вліяніи перевязки мочеточниковъ на строеніе и функцію почки. Москва. 1896.

710. Лясянскій. — Изъ области почечной хирургіи. 9 случаевъ. Хирургія. Москва. 1907.

711. „ Два случая нефротоміи. Хирургія. т. 8, с. 805, 1900.

712. Лисовскій. — Солитарныя кисты почки. Рус. Хир. Арх. с. 632, 1908.

713. Litten. — Uber einen Fall von Nephrectomie. Berl. med. Ges.; Berl. klin. Woch. № 44, 1898.

714. „ Verkalkung der Niere nach Arterienunterbindung. Ztschr. klin. Medizin. I, S. 131.

715. Lory. — Contribution à l'étude de la lithiase bilatérale, rénale et urétérale. Thèse, Paris. 1909.

716. Loumeau. — Calculs & abcès du rein. Soc. chir. méd. Bordeaux; Gaz. hebd. des sc. méd. 1906.

717. „ A propos de lithiase suppurée. Ass. fr. urol. 1906.

718. „ Grosse pyélonéph. calc. Gaz. hebd. Soc. méd. Bordeaux. 1905.

719. „ Hydro-péronéphr. calc. Ann. d. mal. d. org. gén.-urin. 1903 p. 1165.

720. „ Calculs du rein. Soc. méd. & chir. J. méd. Bordeaux. № 30, 1898.

721. „ De la souture du rein après néphrotomie pour anurie calc. Ass. fr. urol. Ann. mal. org. gén.-urin. № 11, p. 1231, 1898.

722. Loumeaur. — Chirurgie des voies urin. Ann. mal. org. gén.-urin. p. 846, 1897.

728. Lowenhart. — Cathétérisme métallique & calculs. I Congrés Ass. int. d'urol. 1908.

724. „ Pathogenese und Behandlung der Anurie. Ass. fr. urol. 1908.

725. Lucas. — Uber negativen sciagraphischen Befund bei Nierensteinen. Brit. med. J. p. 820, 1905; Münch. med. Woch. № 45, 1905.

726. „ rX bei Nierensteinen. Brit. med. J. № 22, XXXVIII. Med. Press. № 3413, 1904

727. „ On the symptoms an diagn. of stones in the kidney. The Lancet, p. 1143, 1903; Med. Press. 29/IV, 1903.

728. „ C.-Nephrotomie consécutive à une néphrectomie pour anurie totale de 5 jours. Brit. med. J. p. 115, 17/I. 1891.

729. Ludwig. — Uber Lithiasis der Harnwege beim weiblichen Geschlechte. Beiträge zur Geburtshilfe u. Gynäk. Festschr. Rudolf Chrobak. Wien. 1903.

730. Luys. — Lithiase rénale double. Rev. prat. mal. org. gén.-urin. 6. Jahrgang. Nov. 1909; Ztschr. f. Urol. IV, H. 3, 1910.

731. „ La séparation de l'urine des deux reins. 1904.

732. „ De la cystoscope à vision directe. Ass. fr. urol. 1904.

733. „ Considération sur la méthode de la séparation intravésic. Ann. mal. org. gén. urin. 1905.

734. Madelung. — Nephrolithiasis. Unterelsässischer Arzte-Verein. Münch. med. Woch. № 4, 1901.

735. Magnie Pavento. — Di un caso di idropionefrosi bilaterale con duplicita dell'uretere sinistro, complicata da calcolo. Delle alterazioni congenite delle vie orinarie superiori. Folia Urol. III, № 6, 1909; Ztschr. f. Urol. S. 746, 1909.

736. Makkas. — Zur Wahl der Operationsmethode bei der Behandlung der Nephrolithiasis. D. Ztschr. f. Chir. Bd. 103. S. 374. 1910.

737. Malécot. — France médicale. № 125, p. 1509, 1887.

738. Mankiewicz. — Uber Nierenoperat. bei Mangel oder Erkrankung der zweiten Niere. Berl. klin. Woch. 1900.

739. „ Obstruction mortelle de l'urétère par un calc. chez une femme ayant déjà subi l'ablation de l'autre rein pour des calculs. Berl. klin. Woch. 3/1. 1898.

740. Maquiet Faventio. — Sur un cas d'hydropyonéphrose bilatérale compliquée à gauche par de la lithiase et des uréteres doubles. Fol. urol. avril, 1909; Ann. mal. org. gén.-urin. p. 948, 1910.

741. Maragliano. — Ztb. f. Chir. № 46, 1910.

742. Marcou. — Lithiase renale chez les tuberculeux suralimentés. Arch. génér. de méd. T. I. № 29.

743. Маргулісъ, М. — Къ діагностикѣ почечныхъ камней. Рус. Хир. Арх. стр. 832. 1902.

744. Маргулiесъ, М.—Къ распознаванiю и каузистикѣ хирургическихъ забольванiй почекъ. Хирургiя. VII, стр. 797. 1902.

745. Marion. — Contribution à l'étude des calculs de l'urétère. Ann. d. mal. d. org. gén. urin. 1911, janvier 2e, pag. 143.

746. „ Calcul rénal aseptique. Soc. de chir. 1908.

747. „ & Péringeau. — Pyélonéphrite, calc. multiples. Ann. mal. org. gén.-urin. 1910.

748. Марьямецъ, С. Е. — Случай камня въ тазовой части мочеточника. IX съѣздъ Рос. Хир. Москва, 19—23/XII, 1908.

749. Marwedel. — Querer Nierensteinschnitt. Ztb. f. Chir. № 30. S. 875, 1907.

750. Maschka. — Zur Pathogenese der Nierensteine. Prag. 1887. Ztbl. f. Chir. S. 808.

751. Mathieu. — Deux cas d'hydronéphrose calc. Soc. anat. p. 126 & 887, 1905; Ztschr. f. Urol. II, 1908.

752. Maugeais.—De l'action d'un rein malade sur le rein du côté opposé. Thèse, Paris, 1908.

753. Mayo.—The fatty fascial flap in plastic and other operations on the pelvis of the kidney. Surg., gynec. and obsteur. apr., 1910. Ztb. f. Chir. № 29, 1910.

754. Mazzoni. — Sopra alcuni casi di calcoli uroterini. Bull. Soc. Lancisiana, 1903. Ann. mal. org. gén. urin. p. 535, 1894.

755. Мезерницкiй. П. Г. Примѣненiе эманацiи радiя при мочекисломъ диатезѣ. Русскiй Врачъ, 1910 г., № 37.

756. Mendelsohn.—Zur internen Behandlung der Nierensteinkrankheit. Berl. Kl. Wochenschrift 1897, № 14.

757. „ & Leyden.—Néphrite calc. prise pour une tuberculeuse rén. & opérée. Berl. klin. Woch. 27/IV, 1896.

758. Merklen.—Étude sur l'anurie. Thèse, Paris, 1881.

759. Metkalf.—Cas de calc. urét. Am. J. med. Soc. Phil. & N.—Y. XXIX, 56, 1905.

760. „ & Soffard.—Carcinome de l'urétère avec un calc. logé dans la portion juxta-pelvienne. Am. J. of the med. sc. janvier, 1905.

761. Michailoff.—Des calc. du rein & en particulier de leur diagn. par la radiographie. Thèse, Lyon. 1907.

762. Михайловъ. Н. А.—Основы диагностики забольваній мочеполовыхъ органовъ. Изд. Журн. Практическая Медицина. Спб., 1909.

763. Michelsohn.—Ein Fall von Pyelolithiasis. Ztschr. f. Urol. IV. H. 5, 1910.

764. Minet.—Cancer et calculs du rein. Ann. d. mal. d. org. gén.-urin. 1911, janv. pag. 139.

765. Mingramm.—Beitrag zur Frage der Steinbildung nach Wirbelbrüchen. Hambourg. D. Ztschr. f. Chir. Bd. 98. Ztschr. f. Urol. s. 491, 1909.

766. Mirabeau.—Résection de l'urétère au niveau d'un calcul oblitérant. Ztb. f. Gynäck. № 17, S. 484. 1907.

767. Molard.—Diagnostik & trait. des calc. de l'urétère pelvien. Thèse Lyon, juillet, 1908.

768. Monod.—Anurie calc. néphrotomie, mort. rein unique. Soc. chir. 25/I. 1905.

769. Morawitz & Adrian.—Zur Kenntnis der sogenannten Eiweissteine der Niere und über die Ausscheidung membranöser Massen aus den Uropoeticschensystem. Mitt. a. d. Grenzgeb. Med. u. Chir. Jena, XVII, S. 579 - 588. 1907.

770. Morris.—A case of hydronephrosis and ren. calculi. The Lancet, 1903, Juli.

771. „ Calc. de l'urétère. The Lancet. p. 1644—1657, 1899.

772. „ Chirurgie du rein. Brit. med. J. 26 m, 1899.

773. „ Origin and Progress of renal Surgery. p. 76 & 278, 1898. Londres.

774. „ On conditions simulating renal calc. etc. Brit. med. journ. 1892, April.

775. „ On the surgical treatment of ren. calc. The Lancet 10 & 23/VI 1888. Brit. med. J. 1889.

776. „ A case of calc. disease of both. kidneys. The Lancet, 1887.

777. „ Surgical diseases of the kidney. London. 1886.

778. „ An address on some points in the surgery of the kidney. Brit. med. J. p. 311. févr., 1885.

779. „ Neprolithotomy. Brit. med. journ., 1890. Vol. 2, p. 708. Zbl. f. Chir., 1881, s. 32.

780. Москалевъ, М. Н.—Къ вопросу о нагноенiи почекъ. Русск. Врачъ, № 17, 1909.

781. Moschkowitz.—Personal observations upon ureteral calculi. N. Y. med. rec. mai, 1909. Ztb. f. Chir. № 47. 1909.

782. „ Simultaneous ligation of both external iliac arteries for secondary hemorrhage following bilateral uretero—lithotomy. Ann. of surg. déc. 1908. Ztb. f. Chir. № 14, S. 512, 1909.

783. „ Un cas d'anurie. N.—Y. med. Mon. 1904.

784. Motz.—Sur la pathogénie des hématuries rénales. Ann. mal. org. gén.-urin. p. 577, 1910.

785. Mousseaux.—La lithiase rén. chez les tuberculeux suralimentés. Arch. génér. méd. 14/v, 1906.

786. „ Sur la lithiase ren. chez les enfants. Rev. mensuelle des mal. de l'enfance. mai. 1904. Arch. génér. méd. p. 3120, 1904.

787. Müller.—Über Nephrolithiasis nach Rückenmarksverletzungen. Arch. f. clin. Chir. Bd. 50.

788. Напалковъ, Н. П.—Обзоръ научной дѣятельности Госп. Хир. Клин. Инст. Моск. Унив. Съ 30/X 1901—1/V 1903. Работы Госп. Хир. Клин. Проф. П. И. Дьяконова. П. Москва. 1903.

789. Nash.—Two cases of ren. calc. in children under ten. Med. Press. 1906. Ztb. f. Chir. № 19, 1906.

790. Naumann & Wallin.—Drei Fälle von Nierenstein, mittels Röntgenphotographie diagn. Nord. med. Archiv, XXXVIII, Ztb. f. Chir. S. 774, 1907.

791. Necker.—Ureterenstein. Folia Urol. IV, № 5, 1909.

792. Неменовъ, Н.—Ein seltener Fall pyelographisch dargestellter Verdoppelung des Nierenbeckens und des Ureters. Fortschritte auf dem Gebiete der Röntgenstrahlen. Band XVI.

793. Neuhäuser.—Über einige Erfahrungen aus d. Gebiete d. Nierensteinerkrankung. Folia Urol. IV, № 5, 1909.

794. „ Suites de la néphrot. sur les reins de l'homme. D. med. Woch. № 28, 1907.

795. „ Über Nierensteinoperationen. Freie Ver. Chir. Berl. 7 xn, 1908, Ztb. f. Chir. № 7, 1909.

796. „ Blutungen nach Nephrolithotomie. Freie Ver. Chir. Berl. 14/1. 1907. Ztb. f. Chir. № 28, 1907. Deutsch. med. Wochenschr. 1907. № 28.

797. Newmann.—Renal calc., diagn. and treat. The Lancet, № 4453. 2/1. 1909.

798. „ Cases of ren. calc. with special reference to diagn. Glasgow, med. J. LXXX. p. 201, 1908.

799. Проф. Никифоровъ, М.—Основы патологической анатоміи. Москва, 1905.

800. Nicolich.—Casi di litiasi delle vie orinarie osservati dal 1898, al 1900. Folia Urol. № 10, IV, 1910.

801. „ Quand doit-on enlever les pinces après la néphrectomie. Ann. mal. org. gén. urin. I, p. 109. 1909.

802. „ Reperto anatomico ed istiologico di un rene operato nove anni prima di nefrolitotomia. Folia Urol. IV Bd, S. 194, № 3, 1909.

803. „ Sur deux cas de néphrolithiasis aseptique Ann. mal. org. gén. urin. XXVI, № 10, 1908. Ztb. f. Chir. № 35, 1908.

804. „ Sur la néphrolithiase bilatérale Ann. d. mal. d. org. gén-urin. 1911, janvier 2. pag. 138.

805. „ Cas de néphrolithiase. Ass. fr. urol. Paris p. 593. 1907.

806. „ I Congrès Ass. all. urol. 1908. Folia Urol. I, № 6. S. 685, 1908.

807. „ Anurie calc. Ass. int. urol. 1908.

808. „ Operationi ren. praticale ad individui con rene unico. La Clinica Chir. 1907.

809. „ Radiographie & néphrolitiase. Ass. fr. urol. Paris, p. 503, 1905. XIX Congr. Soc. ital. chir. Milano. 23—25 xi. 1906.

810. „ Pyonephrose calc. Ann. mal. org. gén. urin. I. p. 361, 1905.

811. Nicolich.—Papillome du bassinet & calc. multiples du rein. Ass. fr. urol. 1905. Ann. mal. org. gén. urin. p. 1664, 1905.

812. „ A propos de la nephrectomie. Ass. fr. urol. 1902.

813. „ Caso di nefrolitiasi settica bilaterale. Riv. veneta di scienze med. XXXVI, Fasc. 5, 1902.

814. „ Ein Fall von aseptischer Nephrolitiasis. Wien. med. Presse № 22, 1900.

815. Nitze.—Der Harnleiter-Okklusivkatheter. Berlin Z tb. f. Krankh. der Harn und Sexual-Organe. XVI, H. 3, 1905.

816. Новиковъ, В. Н.—Функція почекъ послѣ нефротоміи. Русск. Врачъ. № 25, 1910.

817. „ Экспериментальныя данныя къ вопросу о разрѣзахъ почки и лоханки. Диссертація. Одесса. 1910 г.

818. Nogier.—Comment on peut distinguer pratiquement les petits calc. de la vessie des tâches du bassin. Communic à la sect. d'étude méd. de l'A. F. A. S. Lille, 1909. Arch. d'électr. méd. p. 604, 10/vm, 1909.

819. „ Ce qu'il faut avoir & ce qu'il faut savoir pour faire une bonne radiogr. des voies urin. Arch. d'électr. méd. p. 218, 25/m. 1908.

820. Noguès.—Uber Ureterstein. Int. med. Kongress. 1909.

821. Проф. Оппель, В. А.—Двусторонняя піэлотомія по поводу камней почекъ. Рус. Хир. Общ. Пирогова, 30/IX, 1909. Хир. Арх. Вельяминова, кн. I, стр. 169, 1910.

823. „ О камняхъ почекъ. Рус. Хир. Общ. Пирогова. 23/X 1909. Хир. Арх. Вельяминова, кн. II, стр. 448, 1910.

823. „ Піэлотомія по поводу почечнаго камня. Демонстрація Рос. Урол. Общ. 15/IX, 1909; Врачебная Газета, № 37, 1909.

824. „ Къ казуистикѣ геморрагическихъ нефритовъ. Рус. Хир. Арх., кн. II, 1909; Врачебная Газета, № 49, 1909.

825. „ Бугорчатка почекъ. Труды Госп. Хир. Клин. Проф. С. П. Ѳедорова. 1906.

826. Oraison.—Sur deux cas de calc. du rein, l'un séptique avec coexist. d'épithélioma du bassinet, l'autre-aseptique. Ann. mal. org. gén. urin. XXIII, p. 749, 1905.

827. Orton.—Some fallacies in the X-ray diagn. of ren. and uret. calc. Brit. med. J. 12/IX, 1908. Ztschr. f. Urol. 90, 1909.

828. Отчетъ Факульт. Хир. Клин. за 1901-2—1902-3 г. Москва, 1906.

829. Отчетъ Факульт. Хир. Клин. за 1903/4—1904/5 г. Москва, 1906.

830. Pagès.—Enorme calc. du rein diagn. par. les rX; néphrot. Lyon. méd. CX. p. 548, 1908.

831. „ Tuberculose & lith. rén. droite concomitantes. Nephrectomie Lyon méd. CX. p. 932, 1908.

832. Pappa.—Contribution à l'étude des calc. de l'urétère. Thèse. Paris, 1908.

833. Papin.—& Iglésias. Sur un cas de rein en fer à cheval calc. Ztschr. f. Urol. S. 986, 1909; Ann. mal. org. gén. urin. I, p. 424, 1909.

834. Parker.—Brit. med. J. № 21. 1906; Ztb. f. Chir. № 38, 1906.
835. Парійскій.—Случай нефролитотоміи. Военно-мед. журн. кн. 10. 1892.
836. Pasteau.—A propos de l'anurie Ass. fr. urol p. 353, 1908.
837. „ Les points douloureux rén. Ass. fr. urol. Paris, oct. 1907.
838. „ Les tâches radiogr. de l'urétère pelv. Ass. fr. urol. Paris, oct., 1907.
839. „ L'importance de la radiogr. pour le diagn. de la lithiase rén. Nord. méd. XIV, 20, 1907.
840. „ De la valeur comparative des différents cystoscopes. Ass. fr. urol. 1906.
841. „ Utilité de la radiogr. localisée. Ass. fr. urol. 1905.
842. „ Technique de la ligature du pédicule rén. dans la néphrect. Soc. anat. 1902; Ann mal. org. génit. urin. 1903.
843. „ XV Congrès int. med. Lisbonne. 19—26/IV. 1906.
844. „ La dilatation intra-vésicale de l'extremité infér. de l'uret. Ass. fr. urol. p. 602, 1904.
845. „ La radiogr. des calc. du rein. Ann. mal. org. génit. urin. p. 1744. 1903; Ass. fr. urol.. 1903.
846. „ Valeur de la cystosc. dans le diagn. de l'anurie calc Ann. mal. org. génit. urin. p. 1745. 1903.
847. „ Indications de la néphrectomie & de la néphrostomie dans les pyonéphroses. Ass. fr. urol. 1902.
848. „ & Belot. Valeur de la radiographie pour le diagn. des affections rénales. Paris chir. mars, 1910; Ztb. f. Chir. № 29. 1910.
849. „ & Vanverts. De l'importance de la cystosc. dans le diagn. opérat. de l'anurie calc. Ass. fr. urol. 1901.
850. Patel.—Un cas. de néphrite lithiasique policystique. Anurie Ann-mal. org. génit. urin. p. 237, 1906.
851. Павловъ-Сильванскій, В. Н.—Обзоръ дѣятельности больницы имени П. Д. Хлудовой въ Кисловодскѣ, стр. 87. 1908.
852. Pavone.—Dell'intervento chir. e dell'utilita del cateterismo degli ureteri nell'anuria calc. I Congr. Soc. ital. Urol. 1908. Ztb. f. Chir. № 42. 1908.
853. „ De l'anurie. I Congr. Ass int. urol; I Congr. ital urol. 1908.
854. Perard.—Contribution à l'étude des gros calc. du rein. Thèse Paris 1905.
855. Перешивкинъ, Н. С.—Функціональная діагностика хирургическихъ заболѣваній почекъ на основаніи клиническаго матеріала. IX съѣздъ Росс. Хир. 19—28/XII. Москва. 1909.
856. „ Діагностика почечныхъ камней при помощи рентгенографіи. Сборн. въ память проф. А. А. Боброва; Рус. Хир. Арх. 1905.

857. Perineau.—Indications & valeur pratique de la pyélotomie Ann. mal org. gén. urin. XXVIII. I. 4—6. 1910. Zbl f. Chir. № 29. 1910.
858. „ A propos d'un cas d'hémorragie rén. grave après néphrotomie. Ann. mal. org. gén. urin. XXVII. II, 21, 1909; Ztb. f. Chir. № 5 1910.
859. „ Symptômes et diagn. des anuries. La Clinique. 1909; Ann. mal. org. gén.-urin. p. 1135. 1910.
860. Perthes.—Die chir. Behandl. der Nephrolith. mit besonderer Rücksicht auf die Indicationsstellung. Med. Ges. Leipzig. 9/VII. 1907; München. med. Woch. № 35, 1907 D. med. Woch № 49. 1907.
861. Петровъ, Н. Н.—О двустороннемъ нефролитіазѣ. IX съѣздъ Росс. Хир., Москва. 19—23/XII. 1909.
862. Петровъ и Перешивкинъ, Н. С.—Къ вопросу о распознавательномъ значеніи индиго-карминовой пробы. VII съѣздъ Росс. Хир. СПБ., 19—22/XII, 1907; Рус. Врачъ. №№ 4 и 5. 1908.
863. Picqué.—Goncrétion du petit bassin simulant un calc. de l'urétère Bull. mém. Soc. chir. Paris, XXXIV, p. 213, 1908.
864. „ Trois gros calc. enclavés à l'extrémité infér. de l'urét. droit. Bull. mém. Soc. chir. Paris, № 10, 1905.
865. Pillet.—Guide clin. pour. les mal. des voies urin. Paris. 1910.
866. „ L'hématurie: ses causes & leur trait. Ann. mal. org. gen. urin 1, p. 224. 1909.
867. „ Nephrolithotomie. Paris. p. 334, 1908.
868. Piquet.—Gros calc. du bassinet. Soc. chir. 12/III, 1905.
869. Пивоваровъ, Г. К.—Случай 17 дневной полной анурии вслѣдствіе закупорки мочеточниковъ. Русскій Врачъ. 1911, т., № 7.
870. Philipp.—De la néphrolithotomie dans la lith. rén. asept. & sans anurie. Thèse. Bordeau, 1903.
871. Подрезъ.—Nephrolithotomia. Отчетъ о дѣятельности его хирургической лечебницы за 1865—6 г.
872. Подвысоцкій.—Экспериментальныя изслѣдованія о возрожденіи почечнаго эпителія. Врачъ, 1886.
873. Полѣновъ, А. А.—Случай нефротоміи при гнойномъ піелитѣ вслѣдствіе камня. Военно-Мед. Журн. № 8. 1898.
874. „ Околопочечный нарывъ, вскрывшійся въ кишку. Тамъ-же.
875. „ Множественныя насѣчки почечной капсулы при ануріи въ теченіи нефрита. Рус. Хир. Общ. Пирогова. 8/IV, 1909. Врач. Газ. № 33. 1909.
876. Pond.—Nephrolithiasis und Cholelithiasis. J. of. am. Ass. № 21; D. med. Woch. № 51. 1907.
877. Post.—Operations for urinary calc. N. Y. med. Rec. 6/VII. 1907 Ztb. f. Chir. № 10, 1908.
878. Постниковъ, П. И.—О нефректоміи. Врачъ, № 12, стр. 367, 1894.
879. „ Случай вырѣзыванія почки и мочеточника при

гидронефрозъ и гидроуретеръ. Медиц. Обозр. № 8, 1894.

886. Постниковъ, П. И.—Hydro-ureter cum Hydro-nephrose. Nephro-ureterectomia. v. Langebecks Arch. XLIX. H 3.

881. Потоцкій.—Pyonephrosis calculosa. Хирургическая Лѣтопись стр. 108, 1892.

882. Poussou.—Opérations sur le rein et grossesse. Ann. d. mal. d. org. gén.-urin. 1911. Janvier. 2º.

883. „ —Trait. chir. des calc. rén. Rev. prat. mal. org. gén.-urin. № 23. 1909. Ztb. f. Chir. № 47, 1909. Soc. chir. juin. 1909; Ann. mal. org. gén.-urin. p. 535. 1910.

884. „ De l'avenir des néphrectomisés. Congr. Budapest. 1909; Ann. mal. org. gén.-urin. I, p. 276 и 345. 1910.

885. „ Précis des mal. des voies urin. 1908.

886. „ Valeur de la néphrotomie dans l'anurie & oligurie. Ass. int. urol. 1908.

887. „ Trait. anurie calc. Congr. int. urol. 1908.

888. „ Lithiase urin. & tuberculose. Soc. chir. № 27, 17/VII. 1907.

889. „ Des tâches radiogr. Ass. fr. urol. oct. 1907.

890. „ Trait. de la lith. rén. suppurée. Ass. fr. urol. 1906.

891. „ De la néphrotomie dans le colique néphrétique. Ass. fr. urol. 1905.

892. „ —De la pyelotomie et de la néphrectomie. Ann. d. mal. d. org. gén.-urin. Janvier 1º. 1911, pag. 88.

893. „ Calcul de l'urétère. Ass. fr. urol. 1905.

894. „ Anurie calc. Gaz. hebd. des sc. méd. Bordeaux. XXV, p. 420, 1904.

895. „ A propos des indications de la nephréctomie Ass. fr. urol. 1902.

896. „ Sur une cause de mort imprévue après la nephréctomie. Soc. chir. № 12, 1902.

897. Pozzi.—Calculs de l'urétère pelvien du côté droit. Soc. chir. Paris XXXIV. mars, 1908.

898. „ Calcul de l'urétère. Gaz hôpit. № 141, 1902.

899. „ Urétérolithotomie transpéritonéale. Congr. int. méd. Paris. I, 1900.

900. Проскуринъ, В. Е.—„Камни почекъ и мочеточниковъ и ихъ хирургическое лечение". Диссертація. Москва 1910 г.

901. „ О распознаваніи камней почекъ и мочеточниковъ съ помощью лучей Röentgen'a. Хирургія, XXVII, № 161, 1910.

902. „ Къ вопросу о частотѣ почечно-каменнаго заболѣванія. Хирургія, стр. 191, Августъ, 1909.

903. Proust & Infroit.—Concrétions. para-intestinales pouvant simuler à la FX un calc. urét. Soc. anat. Paris. 2/IV. 1909.

904. „ Phlébolites des veines péri-urétérales simulant à la radiogr. un calc. de l'urét. pelv. Soc. anat. p. 242, 30/IV 1909. Ann. mal. org. gén.-urin p. 548. 1910.

905. Proust & Infroit.—Granulations vésicales simulant à la radiogr. des. calc. de l'urét. Bull. Soc. anat. Paris. № 3. 1908; Ztb. f. chir. № 24. 1909.

906. Rachlin. Über die operative Behandlung der Nephrolithiasis. Inaug. Dissert. Berlin. 1908; Ztschr. f. Urol. 94. 1909.

907. Rafin. Calculs du rein diagn. par la radiogr. Lyon méd. CX, p. 22, 1908.

908. „ Über die operationsanzeigen bei Nephrolithiasis, insbesondere über die Pyelotomie. Ztschr. f. Urol., p. 78, 1909.

909. „ Hephréctomie pour énorme calc. du rein droit. Lyon méd. CL. p. 76. 1908.

910. „ Nephréctomie pour pyonéphrose calc.; leucoplasie de la muqueuse du bassinet; radiographie du calc. Lyon méd. CVIII, № 14. 1907.

911. „ Neprolith. d'un rein unique. Lyon méd. 1906. № 25, p. 1285.

912. „ Séparation endo-vésicale & cath. urétér. Lyon méd. 1905.

913. „ Calculs du rein. Lyon méd. p. 1295, 1904.

914. „ Calc. du rein. Lyon méd. p. 784, 1903.

915. „ Anurie calc. Ann. mal. org. gén. urin. p. 874, 1901.

916. „ Anurie calc. Lyon méd. 8/IV, p. 476, 1900.

917. „ & Arcelin. Urétérotomie pour calc. pelvien. Lyon méd. 14/II. 1909.

918. „ & Arcelin. Calc. du rein & radiogr. Ass. fr. urol. p. 51, 1906.

919. „ & Arcelin. Huit cas de radiogr. de calc. du rein. Lyon méd. p. 112, 21/I, 1906.

920. „ Rafin & Iglésias. Sur un cas de rein en fer à cheval calc. Ann. mal. org. gén. urin. p. 423. 1906.

921. Рауберъ. А. Руководство анатоміи человѣка. Перев. съ 6 изд. подъ редакц. Проф. И. Э. Шавловскаго. СПБ. 1905.

922. Ратнеръ, Е. А. О раздраженіи почекъ при мочекислой діатезѣ. Русскій Врачъ. № 51, 1910.

923. Rebland. Pyélonéph. calc. gauche. Radiogr. posit. Soc. chir. Paris, 14/V. 1909.

924. Reid. The use of the cryptoscope in operations for ren. calc. Brit. med. J. Sept., 1907; Ztb. f. chir. S. 1515, 1907.

925. Проф. Рейнъ. Ф. А. О поджоижныхъ поврежденіяхъ почки. Диссертація, Москва. 1893.

926. Reining. Pathologie der Steinniere. Diss. Bonn. 1903.

927. Рѣзниковъ. Закупорка мочеточника почечн. камнями. Южно-рус. мед. газ. с. 276, 1894.

928. Ribis. Anurie calc. réflexe. Thèse, Toulouse. 1902.

929. Rigby. The operative treat. of calc. impacted in the ureter. the pelv. portion. Ann. of. surg. nov., 1907; Ztb. f. Chir. № 10, 1908.

930. „ Parasacraler Schnitt zur Entfernung eines Ureter-steines. Hunter Soc. 27/III; Brit. med. J. 13/IV. 1907.

931. Robinson. The elective line of renal incision. New-York med. J., 10 dec., 1904, t. LXXX, p. 1113.

932. „ Über Beckenflecken. I Kongr. d. D. Ges. f. Urol. 1907; Folia Urol. I, № 6, S. 684, 1908.

933. Rochard. Des erreurs de la radiogr. dans le diagn. des calc. de l'urét. Bull. Soc. chir. Paris. XXXIV, p. 209. 1908. Ztb. f. Chir. № 18. 1909.

934. Rochet. A propos de certaines erreurs d'interprétation dans la radiogr. rén. Soc. chir. Lyon. 14/v, 1908; Ann. mal. org. gén. urin. p. 532. 1909.

935. „ Pyélonéphrite simulant un calc. à l'examen radioscop. Soc. chir. Lyon, 14/v, 1908.

936. „ Des prolapsus de l'extrémité inf. de l'urét. dans la vessie Ann. org. gén. urin. 1906.

937. Роговичъ. Отчетъ хир. факул. клин. Томскаго университета за 1902—3 г. Томскъ. 1904.

938. Рожанскій. Къ этіологіи мочекаменной болѣзни. Мед. обозр. с. 568. 1904.

939. Розановъ. В. Н. О функціональной пробѣ почекъ. IX съѣздъ Росс. Хир. Москва. 19—23/XII, 1909.

940. Röpke. Die Folgen der Nephrotomie f. die menschlichen Niere. Arch. f. klin. Chir. LXXXIV, 1907.

941. Rose. Ein Harnleiterschnitt. Freie Ver. d. Chir. Berlins. Ztb. f. Chir. № 1, 1902.

942. Розенблатъ. Я. М. Значеніе рентгеновскихъ лучей въ дѣлѣ ранняго и точнаго распознаванія почечныхъ камней. Рентг. Вѣстн. I, 10/I, 1909.

943. Rosenstein. Nierenoperation bei einer Einnierigen. Berl. med. Ges. 28/XI; München med. Woch. № 49; Berl. klin. Woch. № 50, 1906.

944. Ross. A case of ren. calc. simulating appendicitis. Med. Press & Circ., London, n. s. LXXXIII, p. 284, 1907.

945. Rossi. Un caso di ureterot. pelv. ed un altro di ureterot. pelv-sinistra, di nefrotomia a destra per calc. Soc. med. e biol. Milano. Sed. 15/XI, 1907; Ztb. f. Chir. № 10, 1908.

946. Roth. Irrtümer der Röntgendiagn. bei Konkrementen der Harnwege. Med. Klin. p. 382, 1910; Ztb. f. Chir. № 24, 1910.

947. Rotky. Ein mittelst Radiogr. diagn. Fall von Nephrolith. Prager med. Woch. № 28, 1907; D. med. Woch. № 20, 1907.

948. Rovsing. Calc. urét. enlevés par la pyélotomie. Congrès int. urol. Paris, p. 248, 1908.

949. „ Uber Indicationen und Resultate der Nierenextirpation, speciell bei Nierentuberculose. XXXIV Kongress d. D. Ges. f. Chir., 27/IV, 1905; Arch. f. klin. Chir. Bd. 77, H. 1, 1905.

950. „ Uber die Methoden, vor den Nierenoperationen die phisiologische Leistungsfahigkeit der Nieren zu bestimmen. 6 Versamml. d. scandinav. Chir. ver. Gothenburg. August, 1904; Arch. f. klin. Chir. Bd. 75, H. 4, 1904.

951. Rovsing. Uber Diagn und. Behandl. der Hierensteine. v. Langebeck's Arch. Bd LI, S. 827, 1895.

952. „ & Stockmann. Erfahrungen über Ureterstein. Monatsberichte f. Urol. Berlin. VI. S. 385, 1901.

953. Roy. La gravelle phosphatique primitive. Thèse. Paris, 1898.

954. Рубаметъ. С. М. О камнѣ мочеточника и пузыря. IX съѣздъ Росс. Хир. Москва, 19—23/XII, 1909.

955. Рудневъ. Отчетъ факул. клин. проф. Боброва. Москва за 1899—0 — 1900—1.

956 Рудницкій. Н. М. Два случая почечныхъ камней. Къ вопросу о клинической діагностикѣ ихъ. Практич. Врачъ. №№ 37 и 38, сент., 1908.

957. Rumpel. Beiträge zur Nierenchirurgie v. Langenbeck's Arch. LXXXI, H. 2; Ztb. f. Chir. S. 348, 1907.

958. „ Nierensteine. Arztl. Ver. in Hamburg. 10 II, 1903; Münch. med. Woch. № 7, 1903; D. med. Woch. № 20, 1903.

959. „ Ein Fall v. doppelseitiger Steinniere, zugleich ein Betrag zur Lehre von der functionellen Nierendiagn. Monatsbericht f. Urol. VIII, H. 1, 1903.

960. „ Die Diagnose des Nierensteines mit Hilfe der neueren Untersuchungsmeth. Deutsch. med. Wochensch., 1903. № 20.

961. „ Ein Fall von Nephrolith. bei bestehender Hufeisenniere. Ztb. f. Chir. XXIX, S. 1080, 1902.

962. „ Nierensteinröntgenbilder. Ärtz. Ver. Hamburg, 18/III, 1902.

963. Russel. Röntgendiagn. of calc. Med. Rec. 20/III; Zrschr. f. Urol. S. 745, 1909.

964 Самохоцкій. С. О. Изъ области почечной хирургіи. Лѣтопись Русск. Хирург. Т. V, 1900. стр. 50.

965. Самсоновъ, В. В.—Къ вопросу о происхожденіи щавелевой кислоты въ организмѣ. Русскій Врачъ. № 51, 1910.

966. Schade. Zur Frage der Konkrementbildungen. Berl. klin. Woch. № 1, 1909.

967. Schede. Verletzungen u. Erkrankungen der Nieren u. Harnleiter. Handbuch d. prakt. Chir. II Aufl. 1908.

968. „ Demonstration e. Steinniere. D. med. Woch. № 14, 1902.

969. „ Поврежденія и заболѣванія почекъ и мочеточниковъ. Руководство практической хирургіи. Москва. выпусвъ 42, 43 и 44, 1901.

970. Schlesinger. Nephrolith. u. Rückenmarkerkrankungen. Wien. klin. Rundschau. 1901.

971. Schmauss. Основы патологической анатоміи. Переводъ съ нѣмец. подъ редакціей проф. М. Никифорова. Москва, 1895.

972. Schultheiss. Folia Urol. I, № 6, S. 685, 1910.

973. Seefisch.—Ein Betrag z. Frage d. Steinbildung in d. oberen Harnwegen nach Verletzung d. Wirbelsäule. D. Ztshr. f. Chir. Bb. 94, H. 5—6 1908; Ztschr. f. Urol. S. 491, 1909.

974. Seefisch.—Ureterstein nach Verletzung des Rückenmarkes—Ztb. f. Chir., 1908. № 21 S. 652.

975. Selbiger.—Ein Fall v. latent verlaufenen Ureterstein. Inaug. Diss. Leipzig, 1901.

976. Sheild.—A case of gigantic renal calculus. The Lancet. Vol II, 1904, pag. 1074.

977. Simon. G. — Chirurgie der Nieren. T. I, Erlangen, 1871; T. II Stuttgart, 1876.

978. „ W. Experimentelle Studien an d. menschlichen Niere über die Folgen der Néphrectomie. Beiträge z. klin. Chir. LIX. S. 399 1908.

979. Sinklair White.—On ureteral calculi. Ann. mal org. gén.-urin. p. 370. 1910.

980. Синицинъ.—Наблюденія надъ давленіемъ въ почкахъ. Дневникъ IV съѣзда рус. врачей въ памятъ Пирогова.

981. Ситковскій, П. П. и Серебрянская.—Демонстрація почекъ съ камнями изъ Андролог. клин. проф. А. В. Мартынова въ Н.-Екатер. больн. Общ. Рус. Хир. въ Москвѣ. 8дц. 1910. Хир. Арх. Вельяминова, кн. II, стр. 455, 1910.

982. Проф. Склифосовскій. Н. Е. — Pyelonephritis calculosa sinistra. Отчетъ Хир. Клин. Моск. Унив. 1880—1884 годы.

983. Sklodowski.—Uber Diagnose u. Indikationen z. Operation. bei unkomplizierter Nephrolith. Samml. klin. Vorträge, № 554—556. Ztb. f. Chir. № 24, 1910.

984. Скляровъ, И. П.—Извѣстія Военно-Мед. Акад. стр. 83, 1906.

985. Проф. Снегиревъ.—Калькулезный піонефрозъ. Труды Акушерскаго Гинекологическаго Общ. 1890.

986. Соболевъ.—О послѣдствіяхъ экстирпаціи одной почки. Больн. газ. Боткина, № 17, 1902.

987. Sourdille.—Contribution à l'étude clinique de la lithiase rénale Thèse, Paris, 1907.

988. „ La lithiase rén. primitive, pathog. etc. Arch. génér chir. 1907.

989. Spiegel.—Uber die Zusammensetzung v. Nierensteinen. Berl. klin. Woch. № 27, 1900.

990. Спижарный, И. К. — Поврежденія и хирургическій заболѣванія почекъ. Русская Хирургія. СПБ., 1905.

991. „ Отчетъ хир. факульт. клин. Московск. универс. за 1906/7 г., Москва, 1909.

992. „ Отчетъ хир. клин. проф. Склифосовскаго за 1899/1—1899/8 г.

993. Stefanesco-Galatzi.—La méthode dans l'urologie Ann. mal org. gén.-urin. p. 713, 1910.

994. Stintzing, R.—Патологія и терапія почечно-каменной болѣзни—„Современная клиника и терапія" — № 1. 1909 г.

995. Stover.—Röntgendiagn. of ren. calc. Am. J. of surg. 1907; Ztb. f. Chir. S. 646, 1907.

996. Стромбергъ, Г. Г. — Анатомо-клиническое изслѣдованіе забрюшинной клѣтчатки и паранительныхъ процессовъ въ ней. Диссертація. СПБ. 1909.

997. Струнниковъ, А. Н.—Камень мочеточника. IX съѣздъ Росс. Хир. Москва, 19—22/XII, 1909.

998. Свенцицкій, В. А.—Къ вопросу объ оперативномъ леченіи обширныхъ гидронефрозовъ. Хирургія. III, стр. 422. 1898.

999. Сумароковъ, Ю. В.—Къ казуистикѣ нефролитотомій. Медицинское Обозрѣніе, стр. 257, 1893.

1000. Symonds.—A statistical study of ren. and hepatic colic. Med. Rec. 1908; Ztschr. f. Urol. S. 404, 1909.

1001. Tanaka.—Die physiko-chem. Untersuch. f. d. functionelle Nierendiagn. vor der Operation durch den Ureterkatheterismus. Ztsch. f. Urol. II, 1908.

1002. Teisseire.—Calcul de l'urétère pelvien. Thèse. Paris. 1906.

1003. Темкинъ, Г. Е.—Рѣдкій случай почечныхъ камней. Врачебная газета, № 9, 1907; Врачебн. записки, № 41. 1906.

1004. Tenney.—Le diagn. du calc. rén. & urét. Bost. med. and surg. J. p. 660. 8 vi. 1905.

1005. „ Étude des calculs de l'urétère d'après 134 cas. Bost med. and surg. J. № 25, 1904; Ann. mal. org. gén urin. I, 1906.

1006. Thelen.—Nephrolithotomie pour anurie. Ztb. f. Chir. 1882.

1007. Thumim.—Hämaturie bei Frauen. Ztschr. f. Urol. III. H. 6. 1909

1008. Тихоновъ.—Обзоръ дѣятельн. хир. лечебн. Хлудовой въ Кисловодскѣ. Хирургія, январь, 1907.

1009. Трофимовъ, В. К.—Къ казуистикѣ асептической нефротоміи со швомъ по поводу почечнаго камня. Хирургія, XXIII, № 133, Янв. 1908.

1010. Трояновъ, А. А.—Выпущеніе почки съ нагноившимся гидронефрозомъ. Сообщ. Кисслевымъ въ Общ. Рус. Врач. Врачъ, стр. 1031, 1891.

1011. Tuffier.—Traité de Duplay & Réclus, 1899.

1012. „ Calc. de l'urétère nephrolith. Ann. mal. org. gén. urin. p. 992. 1898.

1013. „ De la néphrolithot. Ass. fr. urol. oct., 1899.

1014. „ Calc. du rein gauche, Bull. Soc. chir. № 6, 1898.

1015. „ Résultats de 153 opérations etc. Moskau. 1897.

1016. „ Du diagn. entre les calc. de l'urét. & l'appendicite. Ann. mal org. gén. urin 1899.

1017. „ La séparation endovésicale des urines. Ann. mal. org gén. urin. 1906.

1018. „ Nephrolith. des petits calc. du rein. Soc. chir. Paris. XXI. p. 478. 1895.

1019. „ Nephrolith. & hémostase préventive dans les opérations sur le rein. Ann. mal. org. gén. urin. p. 454. 1894.

1020. Tuffier.—Résultats éloignés de la chir. rén dans la néphrot. Ass. fr. chir. 1898.
1021. „ Bull. Soc. chir. Paris, p. 536, 11 x, 1898.
1022. „ Les pseudo-coliques néphrétiques. Semaine méd. p. 481, 1898.
1023. „ Appareil urinaire. Traité chir. Duplay & Reclus. 1892.
1024. „ Calc. du rein. Bull. Soc. chir. Paris. XVIII. p. 549 & 135. 1892.
1025. „ Calc. de l'urét. Ann. mal. org. gén. urin. № 10. 1892.
1026. „ Des incisions chir. du rein. Gaz. hébd. 26/IV. 1890.
1027. „ Pièces expérimentales d'urétérotomie suivies de soutures. Soc. anat. Paris. 7/n. 1889.
1028. „ Études expérimentales sur la chirurgie du rein. Paris. 1889.
1029. „ Plaies expériment. du rein. Soc. anat. 1888.
1030. „ & Mauté. Diagn. fonctionel des reins au point de vue clin. Presse méd. 18/I, 1905.
1031. Твердовскій, С. Н.—Случай наслѣченія почки. Врачъ, №38, 1895.
1032. Tyson.—Perinephritis as a cause of. symptoms simulating those of stone iu the kiduey. Univ. of Pensylvania med. bull nov., 1906; Zb. f. chir. S. 174, 1907.
1033. Unterberg.—Zeitschr. f. Urol. III. H. 5. 1909.
1034. Uteau. — Traitement de l'anurie. Rev chir. XXXVII, p. 320 & 525, 1908.
1035. Vaillien.—De l'intervention dans l'anurie calculeuse. Thèse, Paris, 1896.
1036. Vaughan.—Stone, tuberculosis of the kidney and perinephric abscess. Ann. of surg. 1908; Ztschr. f. Urol. S. 673, 1909.
1037. Vennes.—Etude clinique & therapeutique des calculs de l'urétère. Thèse, Monpellier, 1908.
1038. Verhoogen.—Ann. de la Soc. belge d'Urol. № 1, p. 3, 1909. Ann. mal. gén.-urin. p. 924, 1910.
1039. „ Le diagnostic des calc. du rein par la radiogr. Ann. mal. org. gén.-urin. № 11, 1902.
1040. „ 18 cas de pyonéphrose. Ann. mal. org. gén.-urin. p. 409, 1899.
1041. „ Volumineux calc. rén. Ann. mal. org. gén.-urin. p. 275, 1899.
1042. Villard & Thévenet.—Hydronéphrose calc. s'accompagnant d'ictère par compression & simulant une tumeur du pancreas. Lyon méd. XXVII, p. 27, 1909; Ztschr. f. Urol. S. 824, 1909.
1043. Viollet.—Calcul du bassinet enlevé par la pyélotomie. Soc. d. sc. med. Lyon. 25/XI, 1908; Ann. mal. org. gén.-urin. p. 751, 1909.
1044. Voeckler.—Lagerungsapparat f. Nieroneperationen. Ztb. f. Chir. № 31, S. 109. Beilage, 1909.
1045. „ Ganglions crétifiés pris à la radiographie pour les calc. urétéraux. Forschritte auf. d. Gebiete der rX. XIII, 29/VI, 1909.

1046. Vogel. — Beitrag zur functionellen Nierendiagn. Freie Verein. d. Chir. Berl. 482 Sitz., 8/XI, 1909; Ztb. f. Chir. № 4. 1910.
1047. Wagner.—Klinik und Therapie der Nephrolithiasis. Ztb. f. Grenzgebiete d. Med. u. Chir. III, № 1, 1900.
1048. Вальтеръ.—Демонстрація двухъ препаратовъ изъ области хирургіи почекъ. Больн. газ. Боткина, № 1, 1901.
1049. Вакесъ. П. Б.—О хирургіи каменной болѣзни печени и почекъ. Врачебная газета, № 38, 1906.
1050. Васильевъ, М. А.—Къ вопросу о леченіи пораненій и свищей мочеточниковъ. Рус. Хир. Арх. 1907.
1051. Watson.—Diseases and Surg. of the genito-urinary system. Philadel. & New-York, Lea & Febiger, 1908; Ann. mal. org. gén.-urin. p. 917, 1909.
1052. „ Some aspects of calc. anuria. Amer. J. of the med. sc. № 4. 1909.
1053. „ Calc. ren. Bost. med. am. surg. J. LII. 1905.
1054. „ Anurie calculeuse. Bost. med. J. CLXII, 1. p. 12, 1910; Ann. mal. org. gén.-urin. p. 761, 1910.
1055. Проф. Вельяминовъ.—О случаѣ вылущенія почки съ пораненіемъ полой вены. Хир. вѣстн. іюнь, 1893.
1056. „ Н. А. Удаленіе правой почки съ камнемъ. Пет. Мед. Хир. Общ. 14/IV, 1909; Рус. Врачъ, № 23, стр. 800, 1909. Хир. вѣсти. іюнь, 1893 г.
1057. Венглювскій.—Лучи Рентгена и примѣненіе ихъ для клиническаго изслѣдованія. Труды госп. хир. клиники проф. Діаконова. Т. 8.
1058. Вишневскій, А. В.—Аномалія почечныхъ сосудовъ въ связи съ врожденнымъ смѣщеніемъ почки. Рус. Хирург. Арх. 1907.
1059. Westermann.—Over pijn bij nephrolithiasis. Nederl. Tydschr. v. Gyneesk. Amst. XL, d 2, 688, 1904.—D. med. Woch. № 40, 1904.
1060. White-Sheffield.—On ureteral calc. Brit. med. J. 1/I. 1910; Ztschr. f. Urol. IV, H. 4, 1910.
1061. Wildholz.—Zwei Uratnierensteine. Folia Urol. II, № 1, S. 122, 1908.
1062. „ Histologischer Befund an einer Nephrotomienarbe. Ztschr. f. Urol. III, № 3, S. 231.
1063. „ Uber Nieren u. Blasensteine. Korrespondenzbl. f. Schweizer Aerzte. № 6, 1908; Ztschr. f. Urol. S. 90, 1909; Ztb. f. Chir. № 5, 1910.
1064. „ Uber die Folgen der Nierenspaltung. D. Ztschr. f. Chir. LXXXI, 1906.
1065. Войничъ-Сяноженскій, А. Р.—Труды и протоколы Рус. Хир. Общ. Пирогова за 1905—1906 года. стр. 12; Врачъ. стр. 778, 1906.
1066. Волковичъ.—Краткій отчетъ хир. отд. Кіевской городской больницы за 1894—1901 г.
1067. Волынцевъ, Г. И.—Отчетъ о дѣятельности хир. клин. Иверской общины сестеръ милосердія.

1068. Волынцевъ, Г. И. Къ распознаванію и оперативному леченію камней мочеточника. Нефротомія и уретеролитотомія. Хирургія, IV, стр. 246, 1898.

1069. Введенскій, А. А. — Діагностика и оперативн. леченіе нѣкоторыхъ заболѣваній почекъ. Медицин. Обозрѣн. XLIX. ч. I. 1898.

1070. Woods. — Treatment of colic. Brit. med. J. 2/VI, 1906; Ztschf. Urol. I, H. 2, 1907.

1071. Woolsey. — Observation on renal and ureteral calculi. Ann. of surg. № 33, mai, 1909.

1072. Воскресенскій. — О функціи почекъ. VII съѣздъ Рос. Хир. Спб., 19—22/XII, 1907.

1073. Шевкуненко, В. Н. — „О топографіи нижняго отдѣла брюшиннаго мѣшка у мужчины и передніе внѣбрюшинные разрѣзы". Труды Госп. Хир. Клин. проф. С. П. Федорова. Спб. 1910 г. Томъ IV.

1074. „ Portio intramuralis мочеточниковъ и цузырный треугольникъ. Варіанты ихъ формъ. Труды Госп. Хир. Клин. Проф. С. П. Федорова, Спб., 1910. Томъ IV.

1075. Шварцъ, Н. В. — Обзоръ Хир. дѣятельности Спб. Городского Барачн. Лазарета. Диссертація, Спб., стр. 618, 1910.

1076. Yeoman. — Enorme calc. rén. J. of anat. Juillet. 1896.

1077. Юрьевъ, П. П. — О компенсаторной гипертрофіи почки. Изъ Института Эксперим. Мед., Спб., 1899.

1078. Яковлевъ и Левицкій. — Отчетъ фак. хир. клин. проф. Склифосовскаго. 1880—1884.

1079. Zabel. — Zur Diagn., Prophylaxe u. endovesicalen Therapie inkarzerierter Ureterensteine. Ztschr. f. Urol. I. S. 885, 1907.

1080. Zadok & Desbayes. — Anurie calc. Bull. Soc. anat. Paris, p. 126, févr. 1905.

1081. Цейдлеръ. — Случай нефролитотоміи. Больн. газ. Боткина. с. 751. 1895.

1082. Zondek — Nephrolithotomie oder Pyelotomie? Berl. klin. Woch. № 22, 1909. Ztb. f. Chir. № 5, 1910.

1083. „ Die Forderung der Nierensteindiagn. durch die rX. II Kongress d. D. Ges. f. Urol. 19—22/IV, 1909; Ztb. f. Chir. S. 916, 1909; Ztschr. f Urol. S. 580, 1909.—Ann. mal. org. gén.-urin. p. 361, 1910.

1084. „ Zur Nephrotomie mittelst des Querschnittes. Ztb. f. Chir. № 47, 1907.

1085. „ Die Topographie der Niere und ihre Bedeutung f. die Nierenchirurgie, Berlin, 1903.

1086. Zuckerkandl. — Uber Nierensteine. Arch. f. klin. Chir. Bd. 87, H. 2, 1908. Ztschr. f. Urol. 92, 1909.

1087. „ Uber Diagn. v. Steinen der Niere. D. Ges. f. Chir. XXXVII Kongr. 21—24/IV, 1908; Ztschr. f. Urol. 90, 1909.

1088. „ Uber Diagn. und Operation der primären Steine der Niere. Wien. med. Presse, XLV, S. 1013, 1904.

Положенія.

1. Изъ всѣхъ, предложенныхъ до сихъ поръ, способовъ обезсараживанія кожи операціоннаго поля наиболѣе простымъ, надежнымъ и гуманнымъ является способъ *Grossich'a*.

2. Кэтгутъ, обработанный по способу *Körte*, представляетъ одинъ изъ лучшихъ матеріаловъ для погружныхъ швовъ.

3. Экспериментальная поліурія представляетъ очень высокій теоретическій интересъ, какъ физіологическій методъ изслѣдованія функціональной способности здоровой и больной почки.

4. Первичная нефректомія при гнойныхъ піэлонефритахъ представляетъ лучшую операцію при функціональной способности другой почки.

5. Распознаваніе закрытаго туберкулезнаго піонефроза до операціи представляетъ нерѣдко большія затрудненія, а иногда прямо невозможно, а потому очень часто ведетъ къ ошибкамъ.

6. Сопутствующее изсѣченіе матки при удаленіи ея придатковъ по поводу рака яичниковъ, какъ операція, дающая лучшіе непосредственные и отдаленные результаты, должна примѣняться по возможности всегда и во всѣхъ случаяхъ злокачественныхъ опухолей яичниковъ.

7. Примѣненіе такъ называемой экспериментальной почечной колики, предложенной проф. *С. П. Федоровымъ*, является очень цѣннымъ и вполнѣ надежнымъ способомъ для отличія въ трудныхъ случаяхъ желчной колики отъ мочеточниковой.

Curriculum vitae.

Дмитрій Петровичъ Кузнецкій, православнаго вѣроисповѣданія, сынъ доктора медицины honoris causa, родился въ Нижне-Тагильскомъ заводѣ Пермской губерніи въ 1875 году. Среднее образованіе получилъ въ Екатеринбургской гимназіи, которую окончилъ въ 1894 году. Въ томъ-же году поступилъ на медицинскій факультетъ Московскаго университета, который окончилъ въ 1899 году. Въ ноябрѣ того-же года поступилъ на службу въ Нижне-Тагильскую земскую больницу, гдѣ, въ качествѣ второго врача, работалъ, подъ руководствомъ своего отца, *П. В. Кузнецкаго*, до конца августа 1903 года. Съ сентября того-же года по февраль слѣдующаго года—работалъ въ клиникѣ проф. *С. П. Ѳедорова*, исполняя обязанности ординатора. Во время русско-японской войны, съ февраля 1904 по сентябрь 1905 года, работалъ въ госпиталяхъ Краснаго Креста на Дальнемъ Востокѣ. Съ декабря 1905 года по май 1906 года занимался заграницей изученіемъ цистоскопіи и катетеризаціи мочеточниковъ и посѣщалъ хирургическія клиники Берлина, Гамбурга, Копенгагена и Парижа. Лѣто и осень 1906 года работалъ въ клиникѣ проф. *С. П. Ѳедорова*, исполняя обязанности ассистента. Съ 9-го декабря 1906 года состоитъ сверхштатнымъ ассистентомъ Императорской Военно-Медицинской Академіи при каѳедрѣ госпитальной хирургической клиники.

Состоитъ: дѣйствительнымъ членомъ Русскаго Хирургическаго Общества имени *Н. И. Пирогова* и Общества борьбы съ раковыми заболѣваніями; членомъ учредителемъ Россійскаго Урологическаго Общества и пожизненнымъ членомъ Общества Взаимопомощи Врачей, пріѣзжающихъ въ С.-Петербургъ для научнаго усовершенствованія.

Экзамены на степень доктора медицины сдалъ въ 1906—1908 году.

Имѣетъ слѣдующіе печатные труды:

1) „Ампутація безъ перевязки сосудовъ". Врачъ, 1898 г., № 41.

2) „Рѣдкій случай колото-рѣзаной раны". Хирургія, 1903 г., № 73.

3) „Случай рака яичниковъ у 14-ти лѣтней дѣвочки". Журналъ Акушерства и Женскихъ болѣзней, т. XVII, январь 1903 г.

4) „Объ оперативномъ леченіи неподвижности нижней челюсти изсѣченіемъ куска изъ восходящей вѣтви ея, съ послѣдующимъ перемѣщеніемъ мышечнаго лоскута", Хирургія, 1903 г. № 79.

5) „Краткій отчетъ оперативной дѣятельности Нижне-Тагильской земской больницы съ 1-го дек. 1899 по 1-ое апрѣля 1903 года". Хирургія, 1904 г., № 85.

6) „По поводу 60-ти чревосѣченій съ примѣненіемъ швовъ изъ оленьихъ сухожильныхъ нитей". Журналъ Акушерства и Женскихъ болѣзней, Т. XVIII, май, 1904 г.

7) „Результаты оперативнаго леченія паховыхъ и бедренныхъ грыжъ въ Нижне-Тагильской земской больницѣ Пермской губ. (на основаніи 259 случаевъ)". Хирургія, 1904 г., № 91.

8) „Случай колоссальной доброкачественной опухоли мочевого пузыря" (совмѣстно съ д-ромъ мед. *П. В. Кузнецкимъ*). Русск. Хир. Арх., кн. 3, 1905. г.

9) „Къ казуистикѣ желчнокаменной болѣзни". Хирургія, № 104, 1905 г.

10) „Краткій отчетъ оперативной дѣятельности временнаго лазарета Краснаго Креста въ г. Благовѣщенскѣ на Амурѣ (съ 1-го іюля по 25 сентября 1904 года)" (совмѣстно съ д-ромъ *Ф. Ю. Розе*). Хирургія, № 107, 1905 г.

11) „Случай остраго разлитого гнойнаго воспаленія брюшины. Операція. Выздоровленіе". Хирургія, № 115, 1906 г.

12) „Къ казуистикѣ аппендицита въ связи съ заболѣваніемъ женской половой сферы". Русск. Врачъ, № 19, 1907 г.

13) „Экспериментальная поліурія, какъ способъ изслѣ-

дованія функціональной способности почекъ". Русск. Врачъ, № 12, 1908 г.

„Über experimentelle Polyurie". Ztschrf. für Urologie, Bd. II, H. 6, 1908.

14) „Нѣсколько словъ объ обезпложиваніи cat-gut'a" Русск. Врачъ, № 18, 1908 г.

15) „Къ вопросу о врожденныхъ дивертикулахъ мужской уретры" (совмѣстно съ д-ромъ мед. *К.-В. В. Караффа-Корбуттъ*). Русск. Хир. Арх., кн. 4, 1908 г.

16) „Къ вопросу объ отдаленныхъ результатахъ оперативнаго леченія первичнаго рака яичниковъ". Русск. Врачъ, № 43, 1908 г.

17) „О закрытомъ піонефрозѣ бугорчатковаго происхожденія". Русск. Врачъ, № 9, 1909 г.

18) „Къ оперативному вмѣшательству при опухоляхъ въ мочевомъ пузырѣ у беременныхъ". Русск. Врачъ, № 16,1909 г.

19) „Къ вопросу о патолого-анатомическихъ измѣненіяхъ желчнаго пузыря при холециститахъ" (совмѣстно съ д-ромъ *В. М. Касогледовымъ*). Русск. Хир. Арх., кн. 2, 1909 г.

20) „Обеззараживаніе кожи операціоннаго поля іодной настойкой". Новое въ Медицинѣ, № 16, 1909 г.

21) „Über einen Fall von Niere mit zwei Ureteren. Partielle Pyonephrose infolge von Verstopfung des einen der Ureteren durch einen Stein".—Ztschrf. für Urologie, Bd. III, 1909.

„Почка съ двумя мочеточниками. Частичный піонефрозъ, вслѣдствіе закупорки одного изъ мочеточниковъ". Новое въ Медицинѣ, № 21, 1909 г.

22) „Случай колоссальной слоновости ноги". Врачебная Газета, № 47, 1909 г.

23) „О двустороннемъ нефролитіазѣ". IX Съѣздъ Росс. Хир., Москва, 19—23/XII, 1909 г.

24) „Къ патогенезу и клиникѣ ануріи". Труды Госп. Хир. Клин. проф. *С. П. Ѳедорова*. С.-Петербургъ, Т. IV, 1910

25). „Къ оперативному вмѣшательству при гнойномъ піелонефритѣ". Русск. Врачъ, № 51, 1910 г.

26) „Камни почки и мочеточника".

Послѣдняя работа представляется для соисканія степени доктора медицины.