

СПЕЦІАЛІЗОВАНИЙ РЕЦЕНЗОВАНИЙ НАУКОВО-ПРАКТИЧНИЙ ЖУРНАЛ

Том 21, № 5, 2025

ISSN 2224-0586 (print), ISSN 2307-1230 (online)



МЕДИЦИНА[®] НЕВІДКЛАДНИХ СТАНІВ

Том 21, № 5, 2025


ZASLAVSKY[®]
Publishing house

www.mif-ua.com

МЕДИЦИНА НЕВІДКЛАДНИХ СТАНІВ

20
років

Державна установа «Інститут загальної та невідкладної хірургії
Національної академії медичних наук України»
Харківський національний медичний університет

За підтримки:

Всеукраїнської громадської організації «Всеукраїнська Асоціація працівників
невідкладної медичної допомоги та медицини катастроф»



МЕДИЦИНА НЕВІДКЛАДНИХ СТАНІВ EMERGENCY MEDICINE (UKRAINE)

Спеціалізований рецензований науково-практичний журнал
Заснований у серпні 2005 року
Періодичність виходу: 8 разів на рік

Том 21, № 5, 2025

Включений в наукометричні і спеціалізовані бази даних

Scopus,

НБУ ім. В.І. Вернадського, «Україніка наукова», «Наукова періодика України»,
Ulrichsweb Global Serials Directory, CrossRef, WorldCat, Google Scholar, ICMJE,
SHERPA/RoMEO, BASE, NLM-catalog, NLM-Locator Plus, EBSCO, OUCI, DOAJ



mif.ua.com



Open Journal System

Євссєва В.В., Черній В.І., Харченко К.В.

Вплив типу періопераційного інфузійного менеджменту як компонента ERAS на частоту періопераційних ускладнень у пацієнток високого ризику під час мультирезекційних хірургічних втручань при метастатичному раку яєчників 75

Строкань А.М., Лоскутов О.А., Дмитрієв Д.В., Марцінієв В.В., Клименко О.В., Хоменко А.М., Антофійчук А.М., Седлецький Р.Є., Німкович Р.О.

Медико-соціологічне дослідження проблем хронічного болю, пов'язаного з бойовою травмою 82

Білявська А.В., Ященко Н.О., Тодуров Б.М., Лоскутов О.А., Кузьмич І.М., Мельник А.Ю., Мельник М.Г.

Визначальні фактори довгострокових результатів ортотопічної трансплантації серця: досвід найбільшої української когорти 95

Haider Saadoon Qasim Alhilfi, Redha Alwan Hasan Alhashimi, Mohammed Talip Thejeel

Чи пов'язана фібриляція передсердь із розміром лівого передсердя? 105

Лікарю, що практикує

Хорошун Е.М., Міщенко В.А., Бодня К.І., Негодуйко В.В., Пушкар М.Б., Нерушева О.В., Кондратюк В.В.

Клінічний випадок екстрабукальної скарлатини, що був спричинений *Streptococcus pyogenes* у військовослужбовця 109

Науковий огляд

Чуклін С.М., Чуклін С.С.

Кальцій-спрямована терапія при гострому панкреатиті 115

Хлебніков В.В., Лизогуб М.В., Федотова І.Ф., Лизогуб К.І., Одинаць І.Ю.

Перспективи лікування післятравматичних невропатій 130

V.V. Yevsieieva, V.I. Chernii, K.V. Kharchenko

The impact of perioperative infusion management choice as a component of ERAS on the incidence of perioperative complications in high-risk patients undergoing multiresection surgical interventions for metastatic ovarian cancer 75

A.M. Strokan, O.A. Loskutov, D.V. Dmytriiev, V.V. Martsiniv, O.V. Klymenko, A.M. Khomenko, A.M. Antofiichuk, R.Ye. Sedletskyi, R.O. Nimkovych

Medical and sociological study of chronic pain problems associated with combat trauma 82

A.V. Biliavska, N.O. Yashchenko, B.M. Todurov, O.A. Loskutov, I.M. Kuznych, A.Yu. Melnyk, M.H. Melnyk,

Determinants of long-term outcomes in orthotopic heart transplantation: experience from the largest Ukrainian cohort 95

Haider Saadoon Qasim Alhilfi, Redha Alwan Hasan Alhashimi, Mohammed Talip Thejeel

Is the atrial fibrillation related to left atrial sizes? 105

Practicing Physician

E.M. Khoroshun, V.A. Mishchenko, K.I. Bodnia, V.V. Nehoduiko, M.B. Pushkar, O.V. Nerusheva, V.V. Kondratyuk

A clinical case of extrabuccal scarlet fever caused by *Streptococcus pyogenes* in a serviceman 109

Scientific Review

S.M. Chooklin, S.S. Chuklin

Calcium-directed therapy in acute pancreatitis 115

V.V. Khlebnikov, M.V. Lyzohub, I.F. Fedotova, K.I. Lyzohub, I.Yu. Odynets

Perspectives of treatment of post-traumatic neuropathies 130

УДК 616.917-022.7:579.862-057.36

DOI: <https://doi.org/10.22141/2224-0586.21.5.2025.1922>Хорошун Е.М.^{1,2}, Міщенко В.А.¹, Бодня К.І.¹, Негодуйко В.В.^{1,2}, Пушкар М.Б.¹,
Нерушева О.В.³, Кондратюк В.В.^{1,2}¹Харківський національний медичний університет, м. Харків, Україна²Військово-медичний клінічний центр Північного регіону, м. Харків, Україна³КНП «Інфекційна лікарня м. Костянтинівка», м. Костянтинівка, Україна

Клінічний випадок екстрабукальної скарлатини, що був спричинений *Streptococcus pyogenes* у військовослужбовця

Резюме. У цьому випадку ранова стрептококова інфекція, що була спричинена *Streptococcus pyogenes* у військовослужбовця, набула генералізованого перебігу, що дало підставу клінічно діагностувати екстрабукальну скарлатину та підтвердити цей діагноз на підставі проведення лабораторного обстеження. На сьогодні лікарі недостатньо обізнані щодо діагностики та лікування екстрабукальної скарлатини, випадки якої практично не реєструвалися в мирний час, але значно почастишали в період воєнних дій. Своєчасне призначення антибактеріальної терапії та обробка рани з урахуванням можливого приєднання стрептококової інфекції при осколкових пораненнях та опіках шкіри є доцільним на догоспітальному етапі.

Ключові слова: ранова стрептококова інфекція; екстрабукальна скарлатина; клінічний перебіг; діагностика; лікування

Скарлатина (шифр за МКХ-10 — А-38) — гостре інфекційне захворювання, що викликається β -гемолітичним стрептококом групи А (*Streptococcus pyogenes*) та характеризується симптомами загальної інтоксикації, ангіною та висипом на шкірі [1–3].

Діагностика скарлатини не викликає труднощів у лікарів та ґрунтується на епідеміологічних даних, характерній клінічній картині захворювання (лихоманка, інтоксикація, ангіна, яскрава дрібноточкова висипка на гіперемованій шкірі зі згущенням у природних складках і на згинальних поверхнях, на бічних поверхнях живота, грудної клітки з подальшим відлученням поверхневого епітелію, зокрема пластинчастим, долонь та стоп) і лабораторних дослідженнях (швидкі тести, бактеріологічне дослідження) [4–8].

Вхідними воротами інфекції, крім слизових оболонок верхніх дихальних шляхів, під час воєнних дій найчастіше стає пошкоджена внаслідок поранення та опіків шкіра. Стрептококова інфекція вважається інвазивною, коли *Streptococcus pyogenes* (group A streptococcus)

виділяють із ранової ділянки [9–11]. Виникає так звана екстрабукальна скарлатина.

У випадку розвитку екстрабукальної скарлатини у місці адгезії бактерій *S. pyogenes* формується запально-некротичне вогнище. Бактерії починають активно виробляти еритрогенний екзотоксин. Саме цей токсин здатний запускати агрегацію тромбоцитів і лейкоцитів та продукцію суперантигенів [6]. Це призводить до розвитку поліклональної активації лімфоцитів, каскаду реакцій запального цитокінового шторму та розвитку токсичного шоку з подальшою появою ознак поліорганної недостатності. Еритрогенний токсин відіграє провідну роль у патогенезі скарлатини, появі притаманної для скарлатини висипки, петехій та плям на шкірі людини та призводить до подальшого розвитку стрептококового токсичного шоку та сепсису. Віднесений до окремої нозологічної форми синдром токсичного шоку зазвичай розвивається як ускладнення, обумовлене стрептококовою бактеріємією [9, 10]. Його клінічні прояви аналогічні таким при септичних шоках

© «Медицина невідкладних станів» / «Emergency Medicine» («Medicina neotložnyh состоānij»), 2025

© Видавець Заславський О.Ю. / Publisher Zaslavsky O.Yu., 2025

Для кореспонденції: Хорошун Едуард Миколайович, Герой України, кандидат медичних наук, полковник медичної служби, начальник Військово-медичного клінічного центру Північного регіону, вул. Культури, 5, м. Харків, 61058, Україна; e-mail: ehoroshun@i.ua; тел.: +380 (67) 692-31-20; доцент, кафедра хірургії № 4, Харківський національний медичний університет, просп. Науки, 4, м. Харків, 61022, Україна

For correspondence: Eduard M. Khoroshun, Hero of Ukraine, PhD in Medicine, Colonel of the Medical Service, Head of the Military Medical Clinical Center of the Northern Region, Kultury st., 5, Kharkiv, 61058, Ukraine; e-mail: ehoroshun@i.ua; phone: +380 (67) 692-31-20; Associate Professor, Department of Surgery 4, Kharkiv National Medical University, Nauky ave., 4, Kharkiv, 61022, Ukraine

Full list of authors information is available at the end of the article.

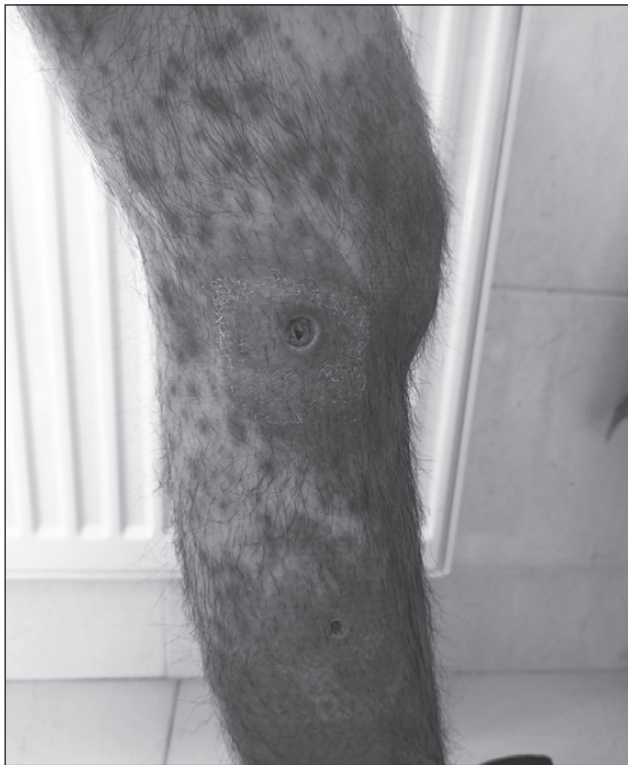

Рисунок 1. Шкіра хворого навколо рани при госпіталізації до лікарні

іншої етіології та без адекватного лікування можуть закінчитися летальним результатом. За даними деяких авторів, рівень летальності при стрептококовому сепсисі дорівнює майже 30 %.

На сьогодні клініцисти недостатньо обізнані про екстрабукальну скарлатину, діагностику та лікування цієї форми інфекції, бо у мирний час на долю екстрабукальної скарлатини, за даними статистики, припадало менше ніж 1 % випадків.

Саме тому лікарі повинні пам'ятати про потенційне збільшення випадків інвазивної стрептококової інфекції в період воєнних дій, які своєчасно не діагностуються та залишаються поза зоною уваги. Серед загальної кількості поранених певна частина має незначні опіки або осколкові ушкодження тканин. Саме вони не потребують подальшої госпіталізації та залишаються без певного контролю лікарів первинної ланки. Подальшими клінічними ускладненнями екстрабукальної скарлатини може стати розвиток запалення легень, сепсису, синдрому стрептококового токсичного шоку та некротичного фасциїту [10, 11]. Своєчасна діагностика та терміновий початок лікування пацієнтів з інфекцією, обумовленою *β*-гемолітичним стрептококом групи А, дасть змогу зберегти їм життя [12].

На сьогодні практично відсутні дані літератури про частоту й особливості перебігу екстрабукальної скарлатини під час воєнних дій.

У цій статті автори мали за мету звернути увагу як цивільних, так і військових лікарів на особливості клінічного перебігу та труднощі діагностики екстрабукальної форми скарлатини, спричиненої *Streptococcus pyogenes* у військовослужбовця, підкреслюючи необхід-

ність ранньої діагностики та призначення своєчасного терапевтичного втручання при лікуванні цієї категорії хворих.

Опис клінічного випадку. Пацієнт Г. (31 рік, військовослужбовець) при госпіталізації (03.03.2023 р.) скаржився на підвищення температури тіла до 38,5 °С, пульсуючий біль та почервоніння в місці осколкових поранень на лівій гомілці, гнійне виділення з рани, набряк лівої кінцівки, появу інтенсивного багряного з синюшним відтінком висипу на шкірі обличчя, кінцівок та тулубі, слабкість, млявість, швидку втомлюваність, головний біль.

Анамнез хвороби: захворів гостро 01.03.2023 р., коли з'явилися вищенаведені скарги. Звернувся до лікаря, який після огляду направив хворого до Військово-медичного клінічного центру Північного регіону з діагнозом: посттравматична ранова інфекція, неуточнена, середньотяжкий перебіг. Алергічний дерматит.

При спілкуванні з хворим було з'ясовано, що він у кінці лютого отримав осколкове поранення лівої ноги в ділянці гомілки, після обробки рани та накладення пов'язки повернувся в місце дислокації. Зі слів хворого, рана загоювалась погано, а через певний час з'явилися гнійні виділення. Шкіра навколо рани набула інтенсивного багряного кольору. Площа та інтенсивність гіперемії шкіри навколо рани з кожним днем збільшувалися, висип поширювався далі (рис. 1).

Загальний стан хворого поступово погіршувався, наростала слабкість, млявість. Згодом приєдналася лихоманка, що трималася на високих фебрильних цифрах. На тлі лихоманки та погіршення загального стану хворого з'явився висип, який поширився на тулуб, кінцівки, обличчя (рис. 2).

Анамнез життя: туберкульоз, венеричні захворювання, ВІЛ-інфекцію, вірусні гепатити, цукровий діабет заперечує.

Об'єктивно при надходженні: стан середньотяжкий, хворий у свідомості, млявий, температура тіла 38,5 °С, частота серцевих скорочень 98/хв, частота дихальних рухів 21/хв, артеріальний тиск 130/76 мм рт.ст. На шкірі обличчя, тулуба, живота, верхніх та нижніх кінцівок — дрібноточковий висип, місцями зливний у природних складках і на згинальних поверхнях, на бічних поверхнях грудної клітки (рис. 2). На лівій гомілці, у зонах осколкових поранень, спостерігалась інтенсивна, яскрава гіперемія шкіри та висип з тенденцією до злиття та поширення (рис. 1). Слизова ротоглотки незначно гіперемована, нальотів немає. Периферійні лімфатичні вузли збільшені у паховій ділянці зліва. У неврологічному статусі: зіниці симетричні, менінгеальні та патологічні симптоми негативні. Дихання самостійне, над легенями перкуторний легеневий звук, аускультативно вислуховується жорстке дихання, сатурація кисню капілярної крові методом пульсоксиметрії (SpO₂) — 98 %. Тони серця ритмічні, приглушені, артеріальний тиск 130/76 мм рт.ст., частота серцевих скорочень — 98 поштовхів за 1 хвилину. Живіт м'який, помірно болючий в епігастральній зоні, печінка на 2,5 см виступає з-під краю реберної дуги, край ушільнений. Симптом Пастернацького негативний з обох боків.

При проведенні загального аналізу крові у пацієнта відмічалось наростання лейкоцитозу зі зсувом формули (зниження лімфоцитів і моноцитів та підвищення гранулоцитів).

Динаміка показників загального аналізу крові наведена в табл. 1.

У загальному аналізі сечі від 03.03.2023 р. було виявлено незначну протеїнурію (0,1 г/л).

У біохімічному аналізі крові від 06.03.2023 р. рівні АСТ, АЛТ не збільшені, фракції білірубину в межах норми, рівень сечовини — 4,2 ммоль/л, креатиніну — 69,4 мкмоль/л, глюкози — 4,3 ммоль/л.

Антистрептолізин О (кількісний) від 06.03.2023 р. становив 492,57 МО/мл.

Бактеріологічний аналіз вмісту рани від 06.03.2023 р.: виявлено *Streptococcus pyogenes* > 10⁸/мл.

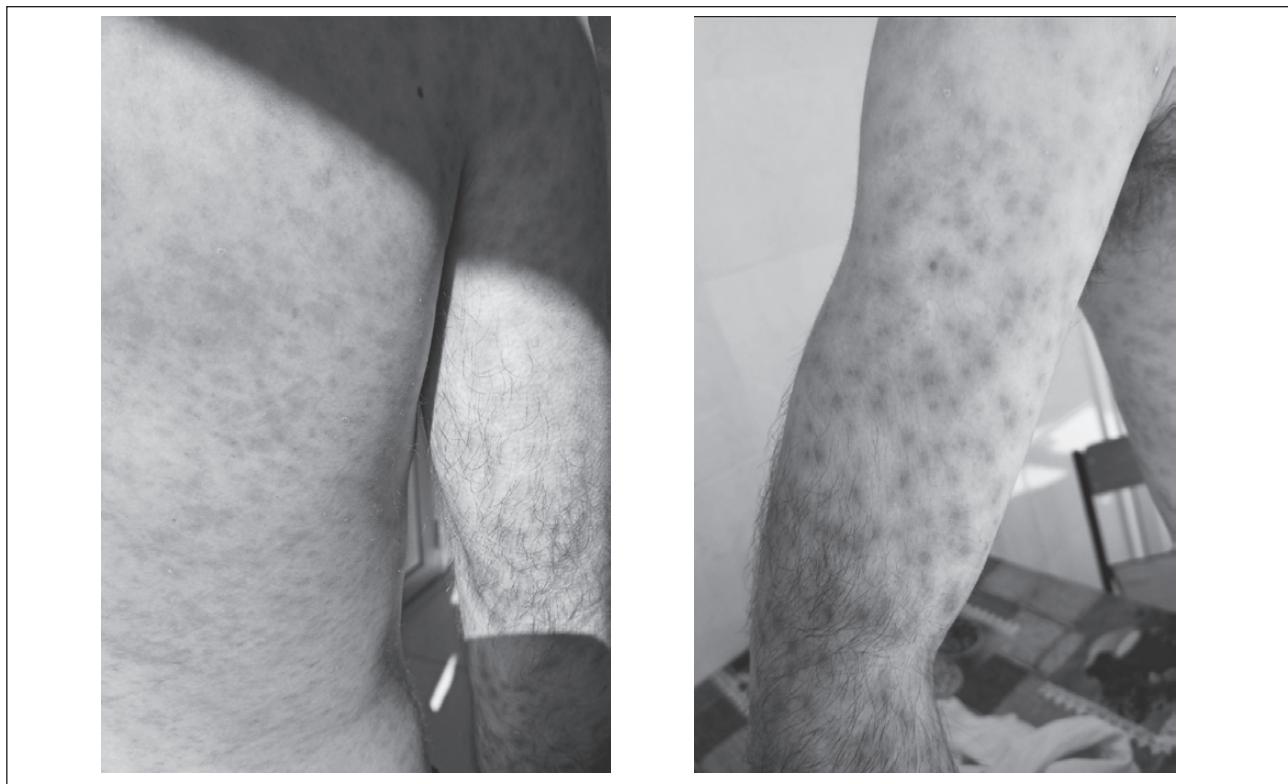


Рисунок 2. При госпіталізації до лікарні висип на шкірі пацієнта, який поширився на тулуб, кінцівки, обличчя

Таблиця 1. Динаміка показників загального аналізу крові хворого

Показники	Дата та час аналізу		
	03.03.2023 р. (9:00)	08.03.2023 р. (9:00)	18.03.2023 р. (9:00)
Еритроцити, × 10 ¹² /л	3,62	3,08	3,77
Гемоглобін, г/л	160	113	120
Гематокрит, %	48	46	47
Кольоровий показник	0,88	0,8	0,91
Тромбоцити, × 10 ⁹ /л	181	212	264
Лейкоцити, × 10 ⁹ /л	19,2	12,3	8,6
Міелоцити	–	–	–
Паличкоядерні, %	22	9	4
Сегментоядерні, %	56	59	60
Еозинофіли	1	–	–
Базофіли	2	1	1
Лімфоцити, %	17	27	30
Моноцити, %	2	4	5
Плазматичні клітини	–	–	–
Швидкість осідання еритроцитів	25	20	11

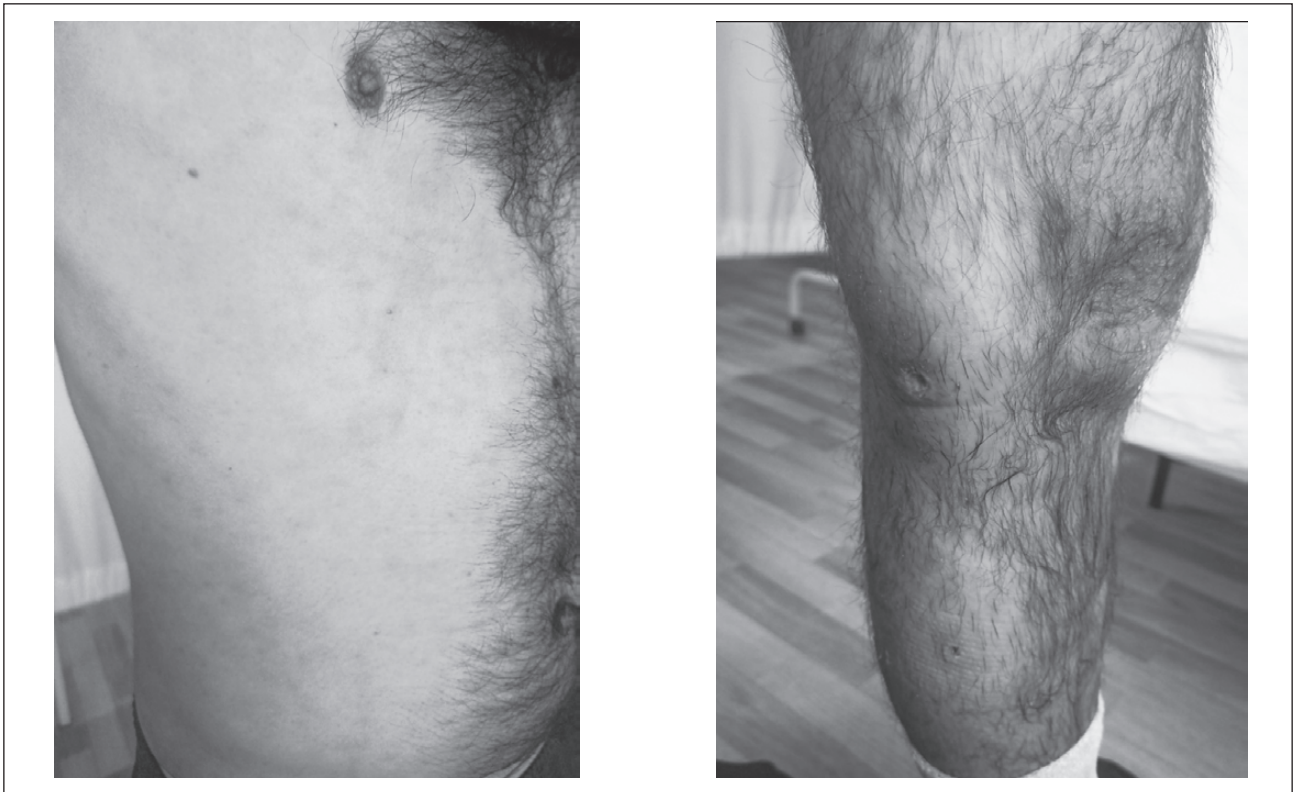


Рисунок 3. На тлі лікування відбулося зменшення набряку та гіперемії навколо ранового отвору, зменшення інтенсивності висипки на тулубі та кінцівках

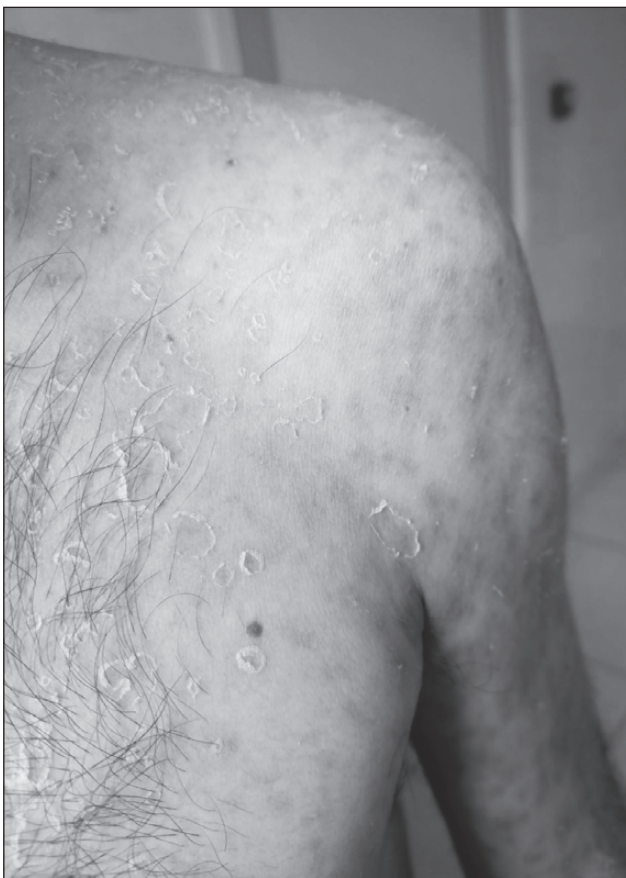

Рисунок 4. Пластинчасте лущення епідермісу на тулубі пацієнта

Експрес-тести від 06.03.2023 р. на ВІЛ-інфекцію, вірусні гепатити В і С — негативні.

Експрес-тести від 06.03.2023 р. на наркотичні речовини — негативні.

Рентгенографія органів грудної клітки від 06.03.2023 р.: легені та серце без патології.

УЗД органів черевної порожнини від 06.03.2023 р.: виражені дифузні зміни паренхіми печінки, ехоознаки хронічного холециститу, дифузні зміни підшлункової залози, дифузні зміни паренхіми нирок, ехоознаки хронічного пієлонефриту, ехоознаки двостороннього сольового діатезу.

З огляду на скарги, дані об'єктивного обстеження, лабораторного та інструментального дослідження пацієнту встановлено клінічний діагноз: екстрабукальна скарлатина, середньотяжкий перебіг; вогнепальне осколкове поранення лівої гомілки.

Хворому було призначено таке лікування: антибактеріальна терапія (амоксиклав 500/125 мг 3 рази на день 14 днів), протизапальні препарати (ібупрофен), дезінтоксикаційна та десенсибілізуюча терапія, обробка рани.

Динамічне спостереження у Військово-медичному клінічному центрі Північного регіону на тлі лікування свідчило на користь позитивної динаміки захворювання у пацієнта. Температура знизилася до нормальних показників на 4-ту добу, значно зменшився набряк та гіперемія навколо ранового отвору. Рана почала загоюватися. Значно зменшилася інтенсивність висипки на тулубі та кінцівках (рис. 3).

Місцями на тулубі, кінцівках, долонях та стопах з'явилося висівкоподібне та пластинчасте лущення епідермісу (рис. 4), що є одним з клінічних діагностичних маркерів, притаманних скарлатині взагалі та екстрабукальній скарлатині зокрема.

Щодо лабораторного контролю перебігу захворювання, спостерігалась позитивна динаміка показників клінічного аналізу крові (табл. 1), була тенденція до зниження рівня антистрептолізину (від 18.03.2023 р.) до 310,72 МО/мл. Контрольний бактеріологічний засів вмісту з рани (від 18.03.2023 р.): росту не дав.

Висновки

1. Вогнепальна рана завжди є первинно забрудненою, містить змішану мікробну флору, а також некротичні тканини, які є сприятливим середовищем для розвитку інфекційного процесу.

2. Успішне лікування ранового процесу можливе за умови адекватної первинної хірургічної обробки рани, а також індивідуального вибору методів хірургічного лікування.

3. У військових конфліктах сьогодення інфекційні ускладнення трапляються досить часто та становлять до 35 %. Це диктує сувору потребу проводити обов'язкову антибактеріальну терапію з метою уникнення інфекційних ускладнень при пораненнях, починаючи з базового рівня медичної допомоги.

4. У випадку розвитку екстрабукальної скарлатини військовослужбовець повинен бути госпіталізований до лікувального закладу, обстежений та пролікований згідно з протоколом.

Конфлікт інтересів. Автори заявляють про відсутність конфлікту інтересів та власної фінансової зацікавленості при підготовці даної статті.

Внесок авторів. Хорошун Е.М., Міщенко В.А., Бодня К.І. — концепція та дизайн дослідження; Негодуйко В.В. — первинний пошук літератури, переклад літературних джерел, написання статті; Бодня К.І., Пушкар М.Б. — первинний пошук літератури, написання та подання статті; Нерушева О.В., Кондратюк В.В. — узагальнення результатів дослідження.

Список літератури

1. Salvatore Pardo S., Perera T.B. Scarlet Fever. Available from: <https://www.ncbi.nlm.nih.gov/books/NBK507889/>. Last update: February 6, 2025.

2. Ferreira L.C.M., Oliveira A., Pereira C., et al. Scarlet fever in an adult patient: A challenging diagnosis in an airway emergency. *SAGE Open Med Case Rep.* 2021. 9:2050313X211049908. Published 2021 Oct 7. doi: 10.1177/2050313X211049908.

3. Морозов С.О., Матвєєнко М.С. Інфекційні ускладнення при бойових пораненнях: методичні рекомендації для студентів 4-го курсу підготовки до практичних занять з дисципліни «Підготовка офіцерів запасу». [Електронний ресурс] Харків: ХНУ імені В.Н. Каразіна, 2024. 35 с.

4. Efstratiou A., Lamagni T. Chapter 19 Epidemiology of *Streptococcus pyogenes*. *Streptococcus pyogenes: Basic Biology to Clinical Manifestations* [Internet]. 2nd edition. Available from: <https://www.ncbi.nlm.nih.gov/books/NBK587100/>. Accessed: November 7, 2022.

5. Ruiz-Rodríguez J.C., Chiscano-Camón L., Maldonado C., et al. Catastrophic *Streptococcus pyogenes* Disease: A Personalized Approach Based on Phenotypes and Treatable Traits. *Antibiotics* (Basel). 2024. Vol. 13(2):187. doi: 10.3390/antibiotics13020187.

6. Proft T., Fraser J.D. Chapter 14. *Streptococcus pyogenes* Superantigens: Biological properties and potential role in disease. *Streptococcus pyogenes: Basic Biology to Clinical Manifestations* [Internet]. 2nd edition. Available from: <https://www.ncbi.nlm.nih.gov/books/NBK587120/>. Accessed: October 4, 2022.

7. Phillips R., Martin-Bates A.J., Withnall R. Unusual case of suspected recurrent scarlet fever in a UK serviceman. *J R Army Med Corps.* 2018. Vol. 164(2):130-131. doi: 10.1136/jramc-2018-000961.

8. Alotaibi A., Binsagr M.A., Mutlaq M.R., et al. Atypical Presentation of Scarlet Fever. *Cureus.* 2022. Vol. 14(12):e33142. doi: 10.7759/cureus.33142.

9. Happonen L., Collin M. Immunomodulating Enzymes from *Streptococcus pyogenes*—In Pathogenesis, as Biotechnological Tools, and as Biological Drugs. *Microorganisms.* 2024. Vol. 12(1):200. doi: 10.3390/microorganisms12010200.

10. Wang J., Ma C., Li M., et al. *Streptococcus pyogenes*: Pathogenesis and the Current Status of Vaccines. *Vaccines* (Basel). 2023. Vol. 11(9):1510. doi: 10.3390/vaccines11091510.

11. Brouwer S., Rivera-Hernandez T., Curren B.F., et al. Pathogenesis, epidemiology and control of Group A *Streptococcus* infection. *Nat Rev Microbiol.* 2023. Vol. 21(7):431-447. doi: 10.1038/s41579-023-00865-7.

12. Barsoumian A., Solberg S., Maves R.C., et al. Профілактика інфекції при бойових пораненнях. Об'єднана система лікування травм: настанови з клінічної практики (JTS CPG). Доступ за посиланням: <https://tccc.org.ua/guide/infection-prevention-in-combat-related-injuries-cpg>. Дата оновлення матеріалу 18 грудня 2023 року.

Отримано/Received 27.04.2025

Рецензовано/Revised 01.06.2025

Прийнято до друку/Accepted 12.06.2025

Information about authors

Eduard M. Khoroshun, Hero of Ukraine, PhD in Medicine, Colonel of the Medical Service, Head of the Military Medical Clinical Center of the Northern Region, Kharkiv, Ukraine; e-mail: ehoroshun@i.ua; phone: +380 (67) 692-31-20; Associate Professor, Department of Surgery 4, Kharkiv National Medical University, Kharkiv, Ukraine; <https://orcid.org/0000-0003-1258-1319>

Viktorii A. Mishchenko, PhD in Medicine, Associate Professor, Department of Infectious and Pediatric Infectious Diseases, Parasitology, Phthisiology and Pulmonology, Postgraduate Education Institute, Kharkiv National Medical University, Kharkiv, Ukraine; e-mail: vitaigla62@gmail.com, va.mishchenko@knmu.edu.ua; <https://orcid.org/0009-0009-8070-4385>

Kateryna I. Bodnia, MD, DSc, PhD, Professor, Honored Worker of Science and Technology of Ukraine, Head of the Department of Infectious and Pediatric Infectious Diseases, Parasitology, Phthisiology and Pulmonology, Postgraduate Education Institute, Kharkiv National Medical University, Kharkiv, Ukraine; e-mail: bodnyamed@gmail.com; phone: +380 (50) 343-73-43, +380 (67) 956-75-78; <https://orcid.org/0000-0002-5413-5969>

Volodymyr V. Nehoduiko, MD, DSc, PhD, Associate Professor, Colonel of the Medical Service, Head of the Clinic of Emergency Medical Care (and Reception and Evacuation), Military Medical Clinical Center of the Northern Region, Kharkiv, Ukraine; e-mail: vol-ramzes13@ukr.net; phone: +380 (50) 452-32-73; Professor, Department of Surgery 4, Kharkiv National Medical University, Kharkiv, Ukraine; <https://orcid.org/0000-0003-4540-5207>

Mykhailo B. Pushkar, PhD in Medicine, Assistant, Associate Professor, Department of Anesthesiology, Intensive Care and Pediatric Anesthesiology, Kharkiv National Medical University, Kharkiv, Ukraine; e-mail: mb.pushkar@knmu.edu.ua, mihail.pushkar@gmail.com; phone: +380 (97) 778-80-70; <https://orcid.org/0000-0003-3725-973X>

Oksana Nerusheva, Infectious Disease Doctor, Kostyantynivka Infectious Diseases Hospital, Kostyantynivka, Donetsk Region, Ukraine; e-mail: oksnerush@ukr.net; <https://orcid.org/0009-0002-2847-7305>

Vadym V. Kondratyuk, PhD in Medicine, Lieutenant Colonel of the Medical Service, Associate Professor, Department of Infectious and Pediatric Infectious Diseases, Parasitology, Phthisiology and Pulmonology, Postgraduate Education Institute, Kharkiv National Medical University, Kharkiv, Ukraine; e-mail: infekcion1979@gmail.com; Head of the Infectious Diseases Department, Military Medical Clinical Center of the Northern Region, Kharkiv, Ukraine; <https://orcid.org/0009-0008-6039-3762>

Conflicts of interests. Authors declare the absence of any conflicts of interests and own financial interest that might be construed to influence the results or interpretation of the manuscript.

Authors' contribution. Khoroshun E.M., Mishchenko V.A., Bodnia K.I. — research concept and design; Negoduyko V.V. — primary literature search, translation of literary sources, writing of an article; Bodnia K.I., Pushkar M.B. — primary literature search, writing and submitting of the article; Nerusheva O.V., Kondratyuk V.V. — summarization of research results.

E.M. Khoroshun^{1,2}, V.A. Mishchenko¹, K.I. Bodnia¹, V.V. Nehoduiko^{1,2}, M.B. Pushkar¹, O.V. Nerusheva³, V.V. Kondratyuk^{1,2}

¹Kharkiv National Medical University, Kharkiv, Ukraine

²Military Medical Clinical Center of the Northern Region, Kharkiv, Ukraine

³Kostiantynivka Infectious Diseases Hospital, Kostiantynivka, Ukraine

A clinical case of extrabuccal scarlet fever caused by *Streptococcus pyogenes* in a serviceman

Abstract. In this case, the wound streptococcal infection caused by *Streptococcus pyogenes* in a serviceman became generalized, which gave reason to clinically diagnose extrabuccal scarlet fever and confirm this diagnosis based on laboratory examination. Today, doctors are not sufficiently aware of the diagnosis and treatment of extrabuccal scarlet fever, cases of which were practically not registered in peacetime, but became

significantly more frequent during the period of military operations. Timely administration of antibacterial therapy and wound treatment, taking into account the risk of secondary streptococcal infection in shrapnel wounds and skin burns, is advisable at the pre-hospital stage.

Keywords: wound streptococcal infection; extrabuccal scarlet fever; clinical manifestations; diagnosis; treatment
