ОРИГІНАЛЬНІ ДОСЛІДЖЕННЯ

УДК 616.724-008.6-08:616.314
DOI https://doi.org/10.35220/2078-8916-2026-59-1.25

А.М. Боян,
кандидат медичних наук,
доцент кафедри стоматології,
Харківський національний університет
імені В.Н. Каразіна,
майдан Свободи, 4, м. Харків, Україна, індекс 61022,
dr.amboyan@gmail.com,
https://orcid.org/0009-0009-9066-4495

Шакер Таравнех,
кандидат медичних наук,
доцент кафедри ортодонтії, ортопедичної
та хірургічної стоматології,
Харківський національний медичний університет,
Салтівське шосе, 268, м. Харків, Україна, індекс 61175,
dr.shaker@stdent.com.ua,
https://orcid.org/0009-0007-1999-717X

Н.М. Савєльєва,
доктор медичних наук,
професор кафедри стоматології
Харківський національний медичний університет,
проспект Науки, 4, м. Харків, Україна, індекс 61022,
n.m.savielieva@knmu.edu.ua
https://orcid.org/0000-0002-9670-0997

А.Ю. Ніконов,
доктор медичних наук,
професор кафедри стоматології,
Харківський національний університет
імені В.Н. Каразіна,
майдан Свободи, 4, м. Харків, Україна, індекс 61022,
a.nikinov@karazin.ua

К.С. Шнайдер,
асистент,
Одеський національний медичний університет,
Валіховський провулок, 2, м. Одеса, Україна,
індекс 65082,
shnaider.k.stomat@gmail.com
https://orcid.org/0009-0001-2728-7692

ЯК ДОСЯГТИ НАЙБІЛЬШ ЕФЕКТИВНИХ РЕЗУЛЬТАТІВ У ЛІКУВАННІ ХВОРИХ ІЗ М'ЯЗОВО-СУГЛОБОВОЮ ДИСФУНКЦІЄЮ?

Мета дослідження – *досягнення найбільш ефективних результатів лікування хворих із м'язово-суглобовою дисфункцією скронево-нижньощелепного суглоба на основі розробленої методики.* **Об'єкти та методи.** *Об'єктом дослідження були 1218 хворих із симптомами м'язово-суглобової дисфункції скронево-нижньощелепного суглоба, у яких спостерігалася дискоординація роботи жувальних м'язів та порушення взаємного розташування елементів СНЩС (суглобової голівки та диска стосовно суглобового горбка). Вік пацієнтів був від 18 до 76 років із різними строками захворювання (від 2 місяців до 12 років). Усі хворі самостійно заповнили анкету, в якій зазначали всі скарги. У кожного збирали анамнез, проводили клінічне обстеження та виконували фотопротокол. Залежно від клінічних особливостей пацієнтам додатково призначали спеціальні методи обстеження. Для розслаблення жувальних м'язів використовували запропоновану нами методику, яка заснована на застосуванні двополярних низькочастотних імпульсних токів.* **Результати.** *На основі визначеної фізіологічної позиції нижньої щелепи виготовляли оклюзійну шину, за допомогою якої проводили подальше лікування. Контроль терапії проводили через 1, 2, 4 та 8 тижнів, в окремих випадках – через 12 тижнів. Успішним лікування вважали після повного усунення симптомів м'язово-суглобової дисфункції СНЩС, відсутності скарг у хворого, що підтверджувалось об'єктивними методами обстеження, а також результатами заключного анкетування.* **Наукова новизна.** *На основі розробленої нами методики вперше досягнуто 97,5% ефективності у лікуванні м'язово-суглобової дисфункції СНЩС.* **Висновки.** *Під час лікування 1218 хворих із м'язово-суглобовою дисфункцією СНЩС за запропонованою нами методикою позитивний результат отримано в 1187 (97,5%) та повністю усунено симптоми захворювання, що значно перевищує результати лікування, наведені іншими авторами. Скорочено строки лікування – від 4 до 12 тижнів із використанням тільки однієї оклюзійної шини. Розроблена методика може бути рекомендована до використання в медичних стоматологічних центрах, що займаються лікуванням хворих із м'язово-суглобовою дисфункцією скронево-нижньощелепного суглоба.*

Ключові слова: *м'язово-суглобова дисфункція, скронево-нижньощелепний суглоб, оклюзійна шина, електроміорелаксація, електроміографія, ультразвукове дослідження, магнітно-резонансна томографія, центральне співвідношення щелеп.*

A.M. Boian,
Candidate of Medical Sciences, Associate Professor,
Associate Professor at the Department of Dentistry,
V.N. Karazin Kharkiv National University,
4 Svobody Square, Kharkiv, Ukraine, postal code 61022,
dr.amboyan@gmail.com

Shaker Taravnekh,
Candidate of Medical Sciences,
Associate Professor at the Department of Orthodontics,
Orthopedic and Surgical Dentistry,
Kharkiv National Medical University,
268 Saltivske highway, Kharkiv, Ukraine, postal code 61175,
dr.shaker@stdent.com.ua,
https://orcid.org/0009-0007-1999-717X

© А.М. Боян, Шакер Таравнех, Н.М. Савєльєва, А.Ю. Ніконов, К.С. Шнайдер, 2026

N.M. Savielieva,
Doctor of Medical Sciences,
Professor at the Department of Dentistry,
Kharkiv National Medical University,
4 Nauki Avenue, Kharkiv, Ukraine, postal code 61022
n.m.savielieva@knmu.edu.ua
https://orcid.org/0000-0002-9670-0997

A.Yu. Nikonov,
Doctor of Medical Sciences,
Professor at the Department of Dentistry,
V. N. Karazin Kharkiv National University,
4 Svobody square, Kharkiv, Ukraine, postal code 61022,
a.nikinov@karazin.ua

K.S. Shnaider,
Assistant,
Odesa National Medical University,
2 Valikhovsky lane, Odesa, Ukraine, postal code 65082,
shnaider.k.stomat@gmail.com
https://orcid.org/0009-0001-2728-7692

HOW TO ACHIEVE THE MOST EFFECTIVE RESULTS IN THE TREATMENT OF PATIENTS WITH MUSCULOSKELETAL DYSFUNCTION?

Purpose of the study is to *achieve the most effective results in the treatment of patients with musculoskeletal dysfunction of the temporomandibular joint based on the developed methodology.* **Objects and methods.** *The object of the study was 1218 patients with symptoms of musculoskeletal dysfunction of the temporomandibular joint, in whom there was discoordination of the masticatory muscles and a violation of the mutual arrangement of the TMJ elements (articular head and disc relative to the articular tubercle). The age of the patients was from 18 to 76 years with different periods of the disease (from 2 months to 12 years). All patients independently filled out a questionnaire in which they noted all complaints. Anamnesis was collected for each, clinical examination was performed, and photo documentation was performed. Depending on the clinical features, special examination methods were prescribed. To relax the masticatory muscles, the most effective relaxation technique was used, which is based on the use of bipolar low-frequency pulsed currents.* **Results.** *Based on the detected position of the lower jaw, an occlusal splint was made, with the help of which the treatment was carried out. Patients were assigned to control the treatment after 1, 2, 4 and 8 weeks, in some cases – after 12 weeks. The treatment was considered successful after the complete elimination of the symptoms of musculoskeletal dysfunction of the temporomandibular joint, the absence of complaints in the patient, which was confirmed by objective methods of examination and by the patient's filling out the final questionnaire.* **Scientific novelty.** *Based on the developed methodology, an efficacy of 97.5% was achieved for the treatment of temporomandibular joint musculoskeletal dysfunction for the first time.* **Conclusions.** *When treating 1218 patients with musculoskeletal dysfunction of the temporomandibular joint according to the proposed methodology, the most effective treatment was achieved in 1187 (97.5%), the symptoms of the disease were completely eliminated, which significantly exceeds the treatment results given by other authors. The treatment was carried out in tight terms, from 4 to 12 weeks using only one occlusal splint. The developed technique can be recommended for use in specialized dental centers treating patients with musculoskeletal dysfunction of the temporomandibular joint.*

Key words: *muscle-joint dysfunction, temporomandibular joint, occlusal splint, electromyorelaxation, electromyography, ultrasound, magnetic resonance imaging, central jaw relationship.*

Постановка проблеми. М'язово-суглобова дисфункція скронево-нижньощелепного суглоба (МСД СНЩС), відома ще як темпоромандибулярна дисфункція (ТМД), скронево-нижньощелепні розлади, краніомандибулярний синдром, міофасціальний больовий синдром, синдром Костена, є розповсюдженим стоматологічним захворюванням.

За різними науковими даними, розповсюдженість симптомів м'язово-суглобової дисфункції по всьому світі варіює від 10% до 40% серед дорослого населення [1]. При цьому як вітчизняні, так і зарубіжні дослідники відзначають, що МСД СНЩС трапляється у жінок приблизно в 2 рази частіше, ніж у чоловіків [1; 2]. У різних країнах Європи поширеність МСД СНЩС коливається в межах 12–40% і у середньому становить близько 30–35%. Наприклад, у Швеції розповсюдженість МСД СНЩС варіює залежно від віку та критеріїв діагностики і зазвичай становить 10–30% у загальній популяції [1; 3; 4]. За даними Американської асоціації стоматологів, близько 10–15% дорослого населення стикалися з клінічними симптомами дисфункції СНЩС, які потребували лікування [5].

Сучасні методи лікування хворих із МСД СНЩС ґрунтуються на застосуванні оклюзійних шин, які забезпечують найбільш ефективне лікування захворювання [6; 7]. Але строки лікування хворих із МСД СНЩС різняться – від 3 місяців [8] до 6 місяців [9; 10; 11], інші автори відзначають більш тривалі терміни лікування захворювання – від 1 року до 9 років [12; 13].

За даними літератури ефективність лікування коливається в широких межах – від 30% до 80–85% – залежно від методу терапії та критеріїв оцінки результатів. Але, як правило, невідомо, скільки відсотків пацієнтів повністю одужали, а скільки відсотків мали покращення стану. Не завжди є зрозумілою об'єктивізація підтвердження лікування [14].

Так, наприклад, Т.М. Костюк зі співавт. відзначає, що результати, отримані у 274 хворих через 12 міс., показали, що ефективність лікування пацієнтів загалом підвищена до (89,1±1,3)% [15; 16]. А.О. Щербенко зі співавт. після лікування оклюзійними шинами 50 хворих відзначили покращення у (84±1,8)% [17].

S. Dhar зі співавт. проаналізували 12 досліджень із 552 записами. Лікування проводили за допомогою оклюзійних шин. Рівень ефективності становив від 71 до 85% [18]. Але за даними M.C. Shedden Mora зі співавт. після лікування 58 осіб оклюзійними шинами протягом 2 місяців значне покращення мали лише 48% [19].

H. Sabbagh зі співавт. провели курс лікування із застосуванням оклюзійних шин 221 хворому протягом 4 тижнів. Ефективність лікування реєструвалась у зменшенні проявів симптомів і становила від 60 до 90% [20].

S.H. Mortazavi зі співавт. провели довгострокове спостереження протягом 1–9 років у 138 хворих, яким було проведено лікування оклюзійними шинами. За результатами лікування у 64% повністю зникли симптоми МСД СНЩС [13]. Наближені дані є у R.J. Van Grootel зі співавт., які провели лікування 72 хворих у строки від 2,5 до 30 тижнів, і ефективність лікування становила 51–60% [12].

У багатьох дослідженнях автори (H. Ram і співавт., A. Deregibus зі співавт., C. Zhang зі співавт., K. Maheshwari зі співавт.) після проведеного лікування хворих оклюзійними шинами відзначають зменшення симптомів МСД СНЩС або неповне відновлення [8; 9; 21; 22], або як A. Jokstad зі співавт. спостерігали часткову редукцію симптомів протягом лікування (3 місяці) хворих [23].

Спираючись на великий обсяг досліджень, наведених вище, дані про поширеність МСД СНЩС різняться (від 12 до 40%), а лікування цих хворих потребує великих зусиль, фінансів та ін. У 2014 році нами був проведений аналіз хворих, які звернулися за допомогою до стоматологічного закладу (РЦСІ). Дослідження тривало протягом 7 років. З 6383 пацієнтів у 25,37% було діагностовано МСД СНЩС [24].

Отримані позитивні результати лікування МСД СНЩС у різних авторів також дуже варіюють, і не завжди зрозуміло: симптоми усунені частково чи повністю, за який проміжок часу, чи достатня об'єктивізація підтвердження лікування та ін.

Тому розробка методів, які дозволяють привести до покращення результатів лікування, є актуальною проблемою, якій присвячено це дослідження.

Мета дослідження – досягнення найефективніших результатів лікування хворих із м'язово-суглобовою дисфункцією скронево-нижньощелепного суглоба на основі розробленої методики.

Матеріали та методи дослідження. В нашому дослідженні брали участь 1218 хворих із симптомами МСД СНЩС, у яких спостерігали дискоординацію роботи жувальних м'язів та порушення взаємного розташування елементів скронево-нижньощелепного суглоба (СНЩС) (суглобової головки та диска стосовно суглобового горбка). Вік пацієнтів становив від 18 до 76 років (чоловіків – 362, жінок – 856) із різними строками захворювання (від 2 місяців до 12 років). Маємо відзначити, що у кількісному співвідношенні жінок із клінічними симптомами МСД СНЩС звернулось з приводу лікування в 2,4 раза більше. У відсотковому співвідношенні від загальної кількості хворих чоловіки становили лише 30% (рис. 1).

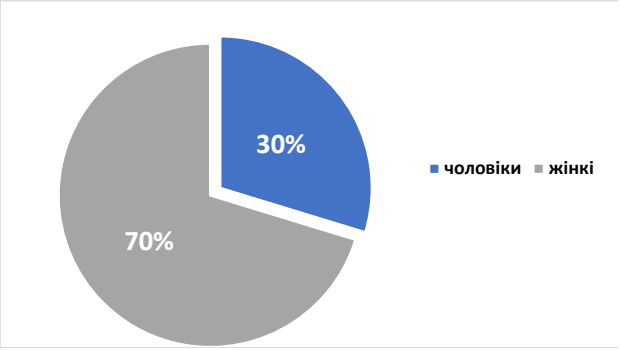

Рис. 1. Відсотковий розподіл хворих за статтю

Згідно з анамнезом, 47 хворих, що звернулись по допомогу, раніше отримували лікування з приводу наявної дисфункції СНЩС в інших лікарів, у тому числі й іноземних, протягом від 2 місяців до 3 років, але не досягли позитивних результатів. Всі пацієнти під час першого відвідування самостійно заповнили анкету, в якій повідомили про свої скарги. Після стоматологічного клінічного обстеження за стандартним протоколом була проведена пальпація жувальних м'язів та області СНЩС, визначена амплітуда відкриття рота, а також траєкторія цього процесу (наявність девіації, дефліксії). Під час огляду ротової порожнини додатково вивчали оклюзійні взаємини: центральну оклюзію, праву та ліву латеротрузії, передню оклюзію. На початку та на етапах лікування – обов'язковий фотопротокол.

Залежно від строків захворювання і клінічних проявів МСД СНЩС хворим додатково

були призначені спеціальні методи обстеження, а саме: електроміографію (ЕМГ), ультразвукове дослідження (УЗД), ортопантомограми (ОПГР), комп'ютерну томографію (КТ) СНЩС, магнітно-резонансну томографію (МРТ) СНЩС тощо. Отже, клінічний стан хворих із МСД СНЩС було підтверджено об'єктивними методами обстеження.

Лікування хворих проводили за допомогою оклюзійних шин (ОШ). Для їх створення використовували аналогові та цифрові методи отримання відбитків щелеп, а також аналогові і цифрові методи виготовлення ОШ [7; 25]. Однак під час накладання ОШ, виготовлених за аналоговим методом, часто спостерігали недостатню їхню фіксацію у хворих, що призводило до збільшення кількості корекцій шин та більш повільної редукції симптомів МСД СНЩС. Тому додатково застосували фіксаційні елементи в ОШ.

Незалежно від способу виготовлення ОШ обов'язковим залишається етап визначення фізіологічного положення центрального співвідношення. Запропонована нами методика розслаблення м'язів, заснована на використанні двополярних низькочастотних імпульсних токів, дозволяє отримати зняття блоків зі спазмованих та запалених жувальних м'язів [26; 27; 28; 29]. Загальний час впливу, амплітуда імпульсів, параметри проходження підбиралися індивідуально залежно від клінічного перебігу і тривалості МСД СНЩС хворого. Через 25–30 хвилин від початку електроміорелаксації (ЕМР) жувальні м'язи починають скорочуватися, синхронно піднімаючи й опускаючи нижню щелепу; зупиняється подача імпульсних струмів, хворий повільно змикає зубні ряди у фізіологічному стані центрального співвідношення (ЦС) щелеп.

Повторно ЕМР проводили безпосередньо перед накладанням ОШ на зубний ряд.

Контроль лікування проводили через 1, 2, 4 та 8 тижнів.

Успішним вважали лікування після повного усунення симптомів МСД СНЩС, що підтверджувалося відсутністю скарг у хворих, результатами об'єктивних методів обстеження, а також аналізом і порівнянням відповідей заключного анкетування.

Статистичну обробку одержаних результатів проводили за допомогою програмного пакета «STATISTICA 13.0».

Результати та їх обговорення. Після проведення ЕМР усі хворі відзначали покращення стану, а саме: зменшення девіації, клацання становилося менш вираженим, зниження болючості у м'язах та ін.

За результатами ЕМГ у 85,4% хворих було досягнуто покращення біопотенціалів жувальних м'язів, відповідно, у 14,6% залишилися відхилення амплітуди вище за гранично допустиму норму (рис. 2). КТ показала тенденцію до нормалізації положення головки у суглобових ямках.

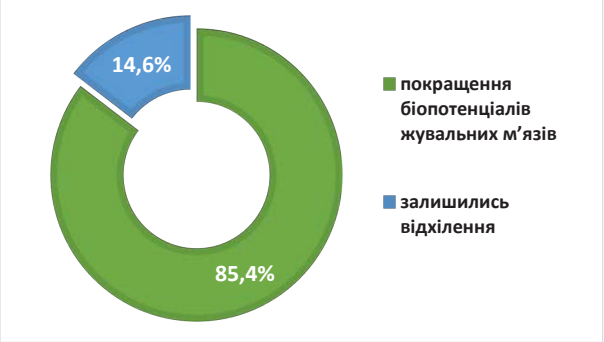

Рис. 2. Розподіл результатів ЕМГ жувальних м'язів у пацієнтів після первинного проведення ЕМР, %

Таким чином, за даними електроміографічних та комп'ютерно-томографічних досліджень, показники хворих, яким було проведено ЕМР, наблизилися до показників стоматологічних пацієнтів, у яких немає симптомів МСД СНЩС.

Згідно з нашими спостереженнями, вплив ЕМР на хворих тривав від декількох годин до 2 днів.

Оклюзійні шини вироблялися протягом 3–7 діб залежно від способу виготовлення (аналоговим або цифровим).

Після накладання ОШ практично у всіх 1119 (91,9%) хворих положення нижньої щелепи в центральній оклюзії не співпадало з отриманим нами після першої ЕМР та більш-менш співпадало у 99 (8,1%) хворих. Відповідно, за час виготовлення оклюзійних шин нижня щелепа поверталася у вихідне положення. Тому для підвищення ефективності оклюзійної терапії нами була проведена повторна ЕМР, після якої нижня щелепа з оклюзійною шиною в 100% випадків займала фізіологічне положення ЦС, яке було виявлено після першої ЕМР. Це доводить необхідність завжди проводити повторну ЕМР перед накладанням виготовленої ОШ.

У випадках, коли для визначення положення нижньої щелепи в ЦС лікарі використовували інші методи депрограмації та розслаблення м'язів, а створена оклюзійна шина в момент накладання не відповідала визначеному раніше положенню нижньої щелепи, яке частково або повністю повертало до вихідного стану, то корекція ОШ шляхом

багаторазових адаптацій не завжди забезпечувала очікуваний позитивний результат лікування, що, як правило, призводило до збільшення тривалості оклюзійної терапії та неефективного використання часу лікаря і пацієнта. Підтвердження цього ми можемо бачити з опитування 47 хворих, які вже мали в анамнезі неефективне лікування МСД СНЩС, з них 44 хворим перед накладанням ОШ не проводили повторне розслаблення м'язів, а 3 хворих не звернули на це увагу. Можна припустити, що це і спричинило невдале лікування цих хворих.

Протягом лікування оклюзійною шиною (ОШ) ми мали можливість спостерігати поступове покращення стану хворих на контрольних відвідуваннях (рис. 3). Після першого тижня лікування з 1 218 хворих лише 7 пацієнтів (0,6%) не відчули жодних змін, 255 осіб (20,9%) відзначили незначне покращення, тоді як у 956 хворих (78,5%) уже спостерігалося покращення стану.

На другому контрольному прийомі через 2 тижні лікування лише 3 пацієнти (0,2%) не зафіксували покращення, у 1 107 хворих (90,8%) спостерігали значні покращення, а 108 осіб (8,8%) повідомили про майже повне усунення симптомів МСД СНЩС.

Через чотири тижні лікування стан пацієнтів продовжував покращуватися: 3 хворих (0,2%) зафіксували лише помірне покращення стану, 764 пацієнти (62,7%) відзначили значне покращення, а 451 пацієнт (37%) відзначив, що симптоми МСД СНЩС не спостерігаються.

Через вісім тижнів лікування 31 пацієнт (2,5%) зазначив значне покращення стану, проте симптоми МСД СНЩС залишалися частково, тоді як у 1 187 пацієнтів (97,5%) симптоми були повністю усунені, що підтверджувалось об'єктивними методами обстеження, а також результатами заключного анкетування.

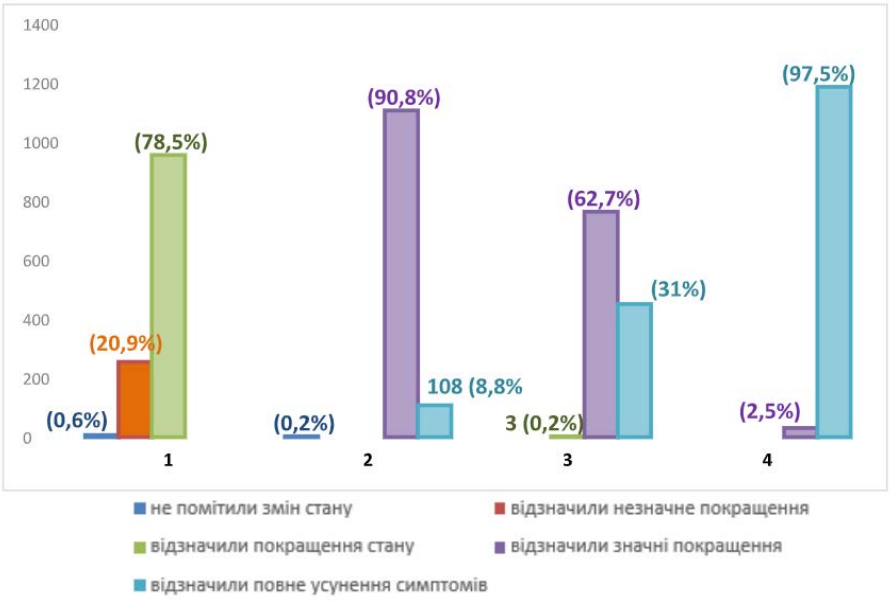

Рис. 3. Результати контролю лікування хворих на МСД СЩС

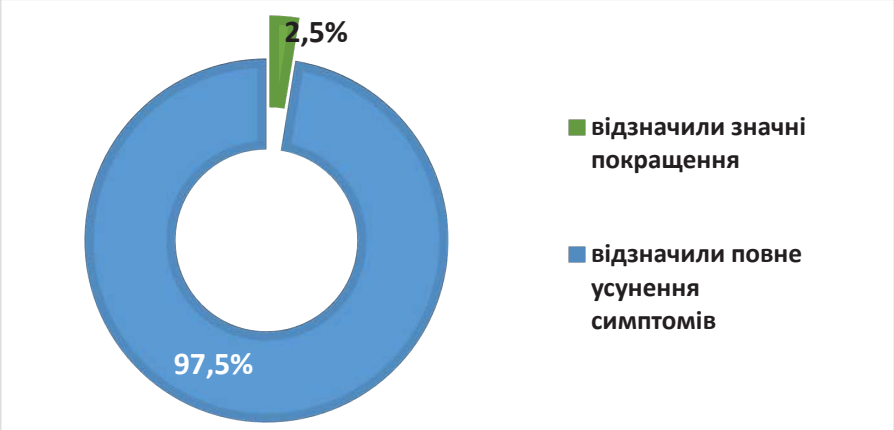

Рис. 4. Ефективність лікування МСД СНЩС: розподіл результатів

Таким чином, під час лікування 1218 хворих було повністю усунуто симптоми захворювання в термін від 4 до 8 тижнів у 1187 хворих (97,5%) (рис. 4). Неповне усунення симптомів через 8 тижнів спостерігали у 31 хворого (2,5%), тому їм було подовжено лікування ОШ ще на 4 тижні. Під час контрольного відвідування було відзначено, що змін за додаткові 4 тижні не відбулося, але хворі залишилися задоволеними досягнутими результатами лікування, бо більшість симптомів було усунуто. Було усунуто больовий синдром, відкривання рота збільшилося, під час пережовування не відчувалося труднощів і дискомфорту, тому вважали проведене лікування успішним та завершеним. Неповне усунення симптомів захворювання у цих хворих, можливо, пов'язане з деякими морфологічними змінами в елементах СНЩС, такими як адгезія суглобового диска до суглобового горбка, узурація поверхні суглобової головки, наявність крайових кісткових остеофітів та інші морфологічні причини.

Клінічний випадок. Для ілюстрації лікування наводимо виписку з історії хвороби пацієнтки М., 32 роки. Хвора звернулася до клініки РЦСІ зі скаргами на болі в області СНЩС справа, клацання справа, складнощі прийому їжі протягом 5 років. Вона заповнила анкету.

Під час огляду обличчя відзначається асиметрія, відкривання рота супроводжувалося девіацією та клацанням у правому СНЩС, обмеження відкриття рота – 34,7 мм. На 14, 15, 25 зубах були штучні коронки, 45 зуб був відсутній. Під час пальпації правого власно-жувального м'яза відзначалися ущільнення, болісність. Пальпація області СНЩС справа – болісна. З лівого боку патологічних симптомів не було. На ортопантомограмі відзначається збільшення розміру суглобової щілини СНЩС праворуч. Хвора заповнила первинну анкету, проведено фотопротокол на початку лікування (рис. 5, 6, 7).

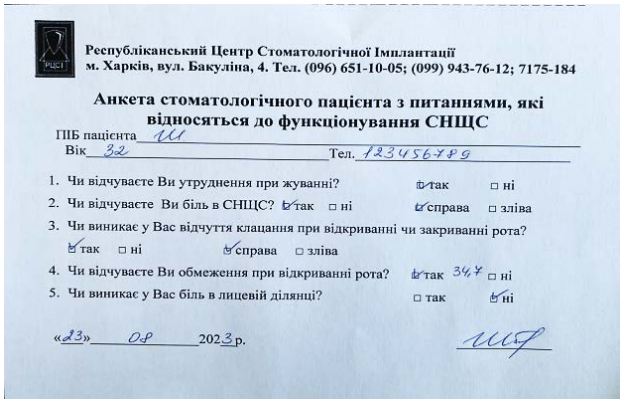

Республіканський Центр Стоматологічної Імплантації
м. Харків, вул. Бакуліна, 4. Тел. (096) 651-10-05; (099) 943-76-12; 7175-184

Анкета стоматологічного пацієнта з питаннями, які відносяться до функціонування СНЩС

ПІБ пацієнта ///
Вік 32 Тел. 1234567890

1. Чи відчуваєте Ви утруднення при жуванні? ☑так ☐ ні
2. Чи відчуваєте Ви біль в СНЩС? ☑так ☐ ні ☑справа ☐ зліва
3. Чи виникає у Вас відчуття клацання при відкриванні чи закриванні рота? ☑так ☐ ні ☑справа ☐ зліва
4. Чи відчуваєте Ви обмеження при відкриванні рота? ☑так 34,7 ☐ ні
5. Чи виникає у Вас біль в лицевій ділянці? ☐ так ☑ ні

«23» 08 2023 р. ///

Рис. 5. Хвора М., 32 роки: первинне анкетування



Рис. 6. Хвора М., 32 роки: ортопантомограма



Рис. 7. Хвора М., 32 роки, фотопротокол: на початку лікування

Перед початком лікування проведено ЕМГ жувальних м'язів. Досліджено біопотенціали власно-жувальних та скроневих м'язів (рис. 8).

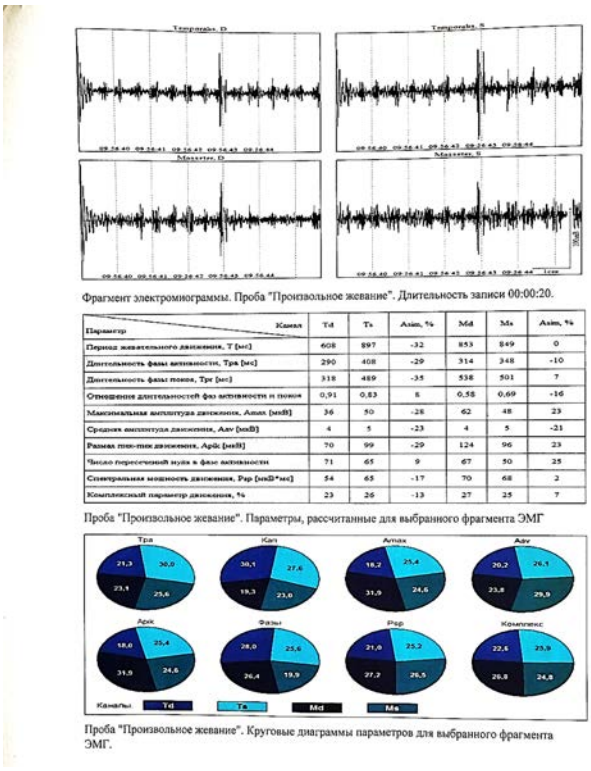

Фрагмент электромиограммы. Проба "Произвольное жевание". Длительность записи 00:00:20.

Параметр \ Канал	Td	Ts	Asim, %	Md	Ms	Asim, %
Период жевательного движения, T [мс]	608	597	-32	853	849	0
Длительность фазы активности, Tpk [мс]	290	408	-29	314	348	-10
Длительность фазы покоя, Tpr [мс]	318	489	-35	538	501	7
Отношение длительностей фаз активности и покоя	0,91	0,83	8	0,58	0,69	-16
Максимальная амплитуда движения, Amax [мВ]	36	50	-28	62	48	23
Средняя амплитуда движения, Aav [мВ]	4	5	-23	4	5	-21
Размах пик-пик движения, Apik [мВ]	70	99	-29	124	96	23
Число пересечений нуля в фазе активности	71	65	9	67	50	25
Спектральная мощность движения, Pxp [мВ²*мс]	54	65	-17	70	68	2
Комплексный параметр движения, %	23	26	-13	27	25	7

Проба "Произвольное жевание". Параметры, рассчитанные для выбранного фрагмента ЭМГ

Проба "Произвольное жевание". Круговые диаграммы параметров для выбранного фрагмента ЭМГ.

Рис. 8. Хвора М., 32 роки, результати ЕМГ жувальних м'язів перед початком лікування

На електроміограмах скроневих та власно-жувальних м'язів під час проведення проби «Довільне жування» відзначено сплески біоелектричної активності усіх груп м'язів. Це свідчить про перевтому цих м'язів.

Хвора М., 32 роки, опис УЗД під час огляду правого суглоба: положення диска у «звичайній» центральній оклюзії нетипове. У горизонтальному скані передній полюс диска дещо заходить на суглобовий горбок, задній полюс розміщений спереду від голівки, у сагітально-трансверзальному скані ззаду від голівки визначається зсув диска спереду і на місці відсутнього диска візуалізується тінь суглобової ямки.

На основі проведених досліджень встановлено діагноз: м'язово-суглобова дисфункція скронево-нижньощелепного суглоба. Підвивих диска справа.

План лікування:

1. Провести електроміорелаксацію жувальних м'язів.
2. Визначити центральне співвідношення шелеп.
3. Зафіксувати положення нижньої щелепи після ЕМР.
4. Виготовити лікувальну оклюзійну шину на нижню щелепу за отриманою позицією.
5. Накладання оклюзійної шини на зубний ряд з попереднім проведенням повторної ЕМР.
6. Контроль лікування та за необхідності корекція оклюзійної шини.

Для ЕМР жувальних м'язів використовували методику розслаблення із застосуванням 2-полярних імпульсів токів (Патент України № 59315 [27]), які були генеровані розробленим пристроєм (Патент України № 86404 [28]) (рис. 9).



Рис. 9. Пристрій для лікування дисфункції жувальних м'язів і скронево-нижньощелепного суглобу Міостим-2

Одразу після процедури міорелаксації жувальних м'язів визначили та зафіксували центральне співвідношення щелеп. Згодом провели сканування нижньої та верхньої щелеп для виготовлення лікувальної оклюзійної шини на нижню щелепу.



Рис. 10. Хвора М., 32 роки, фотопротокол: початок лікування – накладання оклюзійної шини на зубний ряд нижньої щелепи

Проведено повторну ЕМР та корекцію шини (рис. 10). Через тиждень ще раз проведено ЕМР та корекцію ОШ.

Через 4 тижні використання ОШ під час огляду хвора відзначала повну відсутність скарг. Обстеження підтвердило відсутність симптомів захворювань, відбулася повна адаптація до нової висоти прикусу та до нового положення нижньої щелепи.

Пацієнтка заповнила анкету № 2, відзначивши повну відсутність колишніх симптомів м'язово-суглобової дисфункції СНЩС (рис. 11).

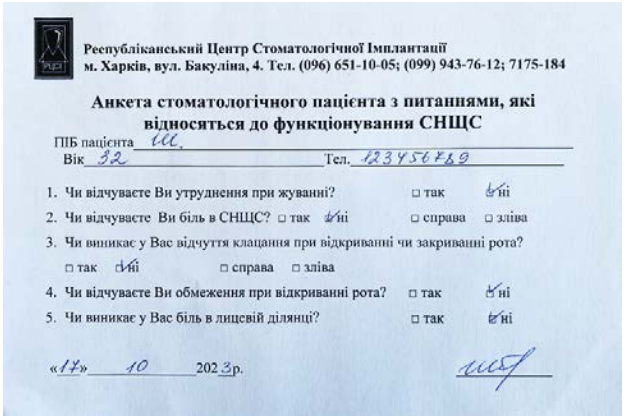

Республіканський Центр Стоматологічної Імплантації
м. Харків, вул. Бакуліна, 4. Тел. (096) 651-10-05; (099) 943-76-12; 7175-184

Анкета стоматологічного пацієнта з питаннями, які відносяться до функціонування СНЩС

ПІБ пацієнта ІІІ
Вік 32 Тел. 1234567 89

1. Чи відчуваєте Ви утруднення при жуванні? □ так ☑ні
2. Чи відчуваєте Ви біль в СНЩС? □ так ☑ні □ справа □ зліва
3. Чи виникає у Вас відчуття клацання при відкриванні чи закриванні рота? □ так ☑ні □ справа □ зліва
4. Чи відчуваєте Ви обмеження при відкриванні рота? □ так ☑ні
5. Чи виникає у Вас біль в лицевій ділянці? □ так ☑ні

«17» 10 2023р. ІІІ

Рис. 11. Хвора М., 32 роки: заключне анкетування

Повторне УЗД СНЩС показало, що під час огляду правого суглоба положення диска в «звичній» центральній оклюзії типове (над голівкою

у вигляді шапочки). У горизонтальному скані передній полюс прилягає до заднього схилу суглобового горба, у сагітально-трансверзальному скані ззаду від голівки визначається задній полюс диска. У разі максимального відкривання рота диск зміщується разом з головкою вперед. Головка у разі центральної оклюзії розташована симетрично у суглобовій ямці. Співвідношення головки, суглобового диска, суглобового горбка не порушено, тобто співвідношення елементів СНЩС після лікування відповідає нормі.

Також після лікування було проведено повторні ЕМГ-дослідження жувальних м'язів (рис. 12).

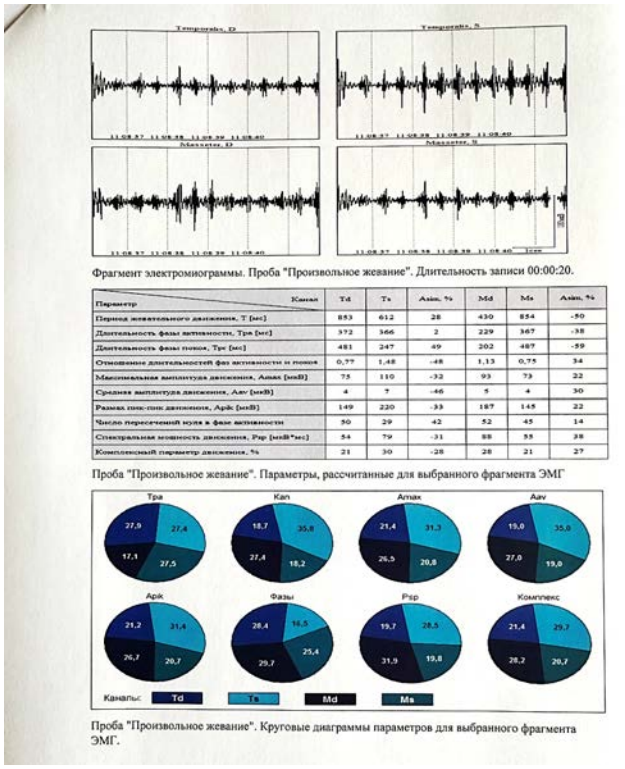

Параметр / Канал	Td	Ts	Asim, %	Md	Ms	Asim, %
Период жевательного движения, T [мс]	853	612	28	430	854	-50
Длительность фазы активности, Tpa [мс]	372	366	2	229	367	-38
Длительность фазы покоя, Tpc [мс]	481	247	49	202	487	-59
Отношение длительностей фаз активности и покоя	0,77	1,48	-48	1,13	0,75	34
Максимальная амплитуда движения, Amax [mB]	75	110	-32	93	73	22
Средняя амплитуда движения, Aav [mB]	4	7	-46	5	4	30
Размах пик-пик движения, Apk [mB]	149	220	-33	187	145	22
Число пересечений нуля в фазе активности	30	29	42	52	45	14
Спектральная мощность движения, Pxp [mB*мс]	54	79	-31	88	55	38
Комплексный параметр движения, %	21	30	-28	28	21	27

Рис. 12. Хвора М., 32 роки, результати ЕМГ жувальних м'язів після лікування

На електроміограмах після лікування під час проведення проби «Довільне жування» відзначалися рівні ритмічні біопотенціали усіх груп м'язів без попередніх сплесків електропотенціалів, що говорить про нормалізацію функції жувальних м'язів.

Після лікування відновлена симетрія обличчя. Рот відкривається у повному обсязі, без девіації та клацання. Пальпація жувальних м'язів –безболісна. Скарг немає.

Після усунення симптомів МСД СНЩС (рис. 13.) пацієнтці рекомендовано закріпити результати лікування ортопедичними, а в деяких випадках ортодонтичними методами лікування.



Рис. 13. Хвора М., 32 роки, фотопротокол: після лікування

З огляду на порівняння отриманих нами результатів із даними, наведеними іншими авторами, зокрема тими, хто проводив систематичний мета-аналіз досліджень щодо лікування хворих на МСД СНЩС за допомогою ОШ, можна стверджувати про безперечну ефективність запропонованого нами методу лікування.

Висновки:

1. Під час лікування 1218 хворих на МСД СНЩС за запропонованою методикою досягнуто найефективнішого лікування – у 1187 (97,5%) хворих повністю усунено симптоми захворювання, що значно перевищує результати лікування, наведені іншими авторами.

2. Лікування проведено в щільні строки (від 4 до 12 тижнів) із використанням тільки однієї оклюзійної шини.

3. Розроблену методику можна рекомендувати до використання в медичних стоматологічних центрах, які займаються лікуванням хворих із МСД СНЩС.

Література:

1. Alqutaibi A.Y., Alhammadi M.S., Hamadallah H.H., Altarjami A.A., Malosh O.T., Aloufi A.M., Alkahtani L.M., Alharbi F.S., Halboub E., & Almashraqi A.A. Global prevalence of temporomandibular disorders: a systematic review and meta-analysis. *Journal of oral & facial pain and headache.* 2025. V. 39(2). P. 48–65. DOI: 10.22514/jofph.2025.025.

2. Новіков В.М., Резвіна К.Ю., Швець А.И., Коросташова М.А. Взаємозв'язок дисфункції скронево-нижньощелепного суглоба в пацієнток із гінекологічними змінами в анамнезі за даними анкетування. *Український стоматологічний альманах*, 2020. № 4. С. 53–56. DOI: 10.31718/2409-0255.4.2020.10.

3. Gillborg S., Åkerman S., Lundegren N., & Ekberg E.C. Temporomandibular Disorder Pain and

Related Factors in an Adult Population: A Cross-Sectional Study in Southern Sweden. *Journal of oral & facial pain and headache*. 2017. V. 31(1). P. 37–45. DOI: 10.11607/ofph.1517.

4. Lövgren A., Österlund C., Ilgunas A., Lampa E., & Hellström F. A high prevalence of TMD is related to somatic awareness and pain intensity among healthy dental students. *Acta Odontologica Scandinavica*. 2018. V. 76(6). P. 387–393. DOI: 10.1080/00016357.2018.1440322.

5. Olivares H.G., Saucedo F.L., & Nova A.P. Prevalencia de disfunción de la articulación temporomandibular en médicos residentes del Hospital de Especialidades Centro Médico Nacional «La Raza». *Revista OdontolóGica Mexicana*. 2016. V. 20(1). P. 8–12. DOI: 10.1016/j.rodmex.2016.02.001.

6. Боян А., Ніконов А., Бреславець Н., Герман С. Оклюзійні шини для лікування хворих на м'язово-суглобову дисфункцію. Основи конструювання. *Харківський стоматологічний журнал*. 2024. Т. 1(1). С. 74–82. DOI: 10.26565/3083-5607-2024-1-08.

7. Боян А., Бреславець Н., Ніконов А., Ковальчук І.Д. Оклюзійні шини. Систематичний огляд вибору матеріалу та технології виготовлення відповідно до клінічної ситуації. *Харківський стоматологічний журнал.* 2025. Т. 2. № 3(5). С. 473–86. DOI: 10.26565/3083-5607-2025-5-16.

8. Ram H.K., Shah D.N. Comparative evaluation of occlusal splint therapy and muscle energy technique in the management of temporomandibular disorders: A randomized controlled clinical trial. *The Journal of Indian Prosthodontic Society.* 2021. Vol. 21(4). P. 356–365. DOI: 10.4103/jips.jips_332_21.

9. Deregibus A., Ferrillo M., Piancino M.G., Domini M.C., de Sire A., Castroflorio T. Are occlusal splints effective in reducing myofascial pain in patients with muscle-related temporomandibular disorders? A randomized-controlled trial. *Turkish Journal of Physical Medicine and Rehabilitation.* 2021. Vol. 67(1). P. 32–40. DOI: 10.5606/tftrd.2021.6615.

10. Zhang S.-H., He K.-X., Lin C.-J., Liu X.-D., Wu L., Chen J., Rausch-Fan X. Efficacy of occlusal splints in the treatment of temporomandibular disorders: a systematic review of randomized controlled trials. *Acta Odontologica Scandinavica.* 2020. Vol. 78(8). P. 580–589. DOI: 10.1080/00016357.2020.1759818.

11. Muhtarogullari M., Avci M., Yuzugullu B. Efficiency of pivot splints as jaw exercise apparatus in combination with stabilization splints in anterior disc displacement without reduction: a retrospective study. *Head & Face Medicine.* 2014. Vol. 10. P. 42. DOI: 10.1186/1746-160X-10-42.

12. Van Grootel R.J., Buchner R., Wismeijer D., van der Glas H.W. Towards an optimal therapy strategy for myogenous TMD, physiotherapy compared with occlusal splint therapy in an RCT with therapy-and-patient-specific treatment durations. *BMC Musculoskeletal Disorders.* 2017. Vol. 18(1). P. 76. DOI: 10.1186/s12891-017-1404-9.

13. Mortazavi S.H., Motamedi M.H.K., Navi F., Pourshahab M., Bayanzadeh S.M., Hajmiragha H., Isapour M. Outcomes of management of early temporomandibular joint disorders: How effective is nonsurgical therapy in the long-term? *National Journal of Maxillofacial Surgery.* 2010. Vol. 1(2). P. 108–111. DOI: DOI: 10.4103/0975-5950.79210.

14. Al-Moraissi E.A., Wolford L.M., Perez D., Laskin D.M., Ellis E. 3rd. Does Orthognathic Surgery Cause or Cure Temporomandibular Disorders? A Systematic Review and Meta-Analysis. *Journal of oral and maxillofacial surgery :* official journal of the American Association of Oral and Maxillofacial Surgeons. 2017. V. 75(9). P. 1835–1847. DOI: 10.1016/j.joms.2017.03.029.

15. Костюк Т., Литовченко, Н., Тяжкороб, Т., Бобокал А. Обґрунтування необхідності застосування міорелаксуючих шин при лікуванні дисфункції скронево-нижньощелепних суглобів. *Експериментальна і клінічна медицина*. 2022. Т. 91(1), С. 50–62. DOI: 10.35339/ekm.2022.91.1.klt.

16. Костюк Т.М., Канюра О.А. Ефективність лікування пацієнтів із м'язово-суглобовою дисфункцією скронево-нижньощелепних суглобів. *Медицина сьогодні і завтра*. 2020. Т. 86(1). С. 93–102. DOI: 10.35339/msz.2020.86.01.12

17. Щербенко А.О., Щербенко Є.О. Застосування оклюзійної шини в ортопедичному лікуванні підвищеної стертості зубів. *Клінічна стоматологія.* 2017. № 3. С. 51–56. DOI: 10.11603/2311-9624.2017.3.8031.

18. Dhar S., Kumar N., Ashrafullah, Dhaded N., Hegde P., Chhabaria Peswani K. Assessing the Efficacy of Anterior Repositioning Splints in the Management of Temporomandibular Disc Displacement: A Systematic Review and Meta-Analysis. *Cureus.* 2023. Vol. 15(10). P. e47689. DOI: 10.7759/cureus.47689.

19. Shedden Mora M.C., Weber D., Neff A., Rief W. Biofeedback-based cognitive-behavioral treatment compared with occlusal splint for temporomandibular disorder: a randomized controlled trial. *The Clinical Journal of Pain.* 2013. Vol. 29(12). P. 1057–1065. DOI: 10.1097/AJP.0b013e3182850559. PMID: 23446073.

20. Sabbagh H., Sabbagh A., Heppner A., Auer C., Wichelhaus A., Hoffmann L. Patients' perceptions on temporomandibular disorder treatment with hydrostatic oral splints – a pilot study. *BDJ Open.* 2022. Vol. 8(1). P. 4. DOI: 10.1038/s41405-022-00096-7.

21. Zhang C., Wu J.-Y., Deng D.-L., He B.-Y., Tao Y., Niu Y.-M., Deng M.-H. Efficacy of splint therapy for the management of temporomandibular disorders: a meta-analysis. *Oncotarget.* 2016. Vol. 7(51). P. 84043–84053. DOI: 10.18632/oncotarget.13059.

22. Maheshwari K., Srinivasan R., Pratap Singh B., Tiwari B., Kirubakaran R. Effectiveness of anterior repositioning splint versus other occlusal splints in the management of temporomandibular joint disc displacement with reduction: A meta-analysis. *The Journal*

of Indian Prosthodontic Society. 2024. Vol. 24(1). P. 15–24. DOI: 10.4103/jips.jips_355_23.

23. Jokstad A., Mo A., Krogstad B.S. Clinical comparison between two different splint designs for temporomandibular disorder therapy. *Acta Odontologica Scandinavica.* 2005. Vol. 63(4). P. 218–226. DOI: 10.1080/00016350510019982.

24. Reda B., Contardo L., Vidoni G., El-Outa A. Prevalence of Temporomandibular Disorders (TMD) in Dental Patients at a Specialized Regional Medical Center in Italy. *Cureus*. 2024. No. 16(5). P. e60819. DOI: 10.7759/cureus.60819.

25. Боян А., Безсонов В. Оптимізація способів виготовлення лікувальних оклюзійних шин для підвищення ефективності лікування хворих з м'язово-суглобовою дисфункцією скронево-нижньощелепних суглобів. *Вісник стоматології.* 2024. Т. 126(1). С. 168–173. DOI: 10.35220/2078-8916-2024-51-1.28.

26. Боян А.М., Боян М.А. Спосіб перепрограмування функції жувальних м'язів і м'язів шиї. Патент на корисну модель № 49503. Заявлено 28.12.2009; опубліковано 26.04.2010. Бюл. № 8. URL: https://sis.nipo.gov.ua/uk/search/detail/260493/.

27. Боян А.М. Спосіб лікування дисфункції жувальних м'язів і скронево-нижньощелепного суглоба. Патент на корисну модель № 59315. Заявлено. 26.10.2010; опубліковано. 10.05.2011. Бюл. № 9. URL: https://sis.nipo.gov.ua/uk/search/detail/249270/.

28. Боян А.М., Углаков В.І. Пристрій для лікування дисфункції жувальних м'язів і скронево-нижньощелепного суглоба. Патент на корисну модель № 86404. Заявлено. 16.07.2013; опубліковано. 25.12.2013. Бюл. № 24. URL: https://sis.nipo.gov.ua/uk/search/detail/1118721/.

29. Боян А.М. Клінічна оцінка методики електронейростимуляції жувальних м'язів як етапу депрограмації при ортопедичному лікуванні пацієнтів з частковою адентією, ускладненою дисфункцією скронево-нижньощелепного суглоба. *Харківський стоматологічний журнал*. 2025. V. 2, № 2(4), С. 145–161. DOI: 10.26565/3083-5607-2025-4-03.

References:

1. Alqutaibi, A.Y., Alhammadi, M.S., Hamadallah, H.H., Altarjami, A.A., Malosh, O.T., Aloufi, A.M., Alkahtani, L.M., Alharbi, F.S., Halboub, E., & Almashraqi, A.A. (2025). Global prevalence of temporomandibular disorders: a systematic review and meta-analysis. *Journal of oral & facial pain and headache, 39*(2), 48–65. DOI: 10.22514/jofph.2025.025.

2. Novykov, V., Shvets, A., Rezvina, K., & Korostashova, M. (2020). Vzaemozviazok dysfunktsii skronovo-nyzhnoshchelepnoho suhloba u patsiientok iz hinekolohichnymy zminamy v anamnezi za danymy anketuvannia [Interrelation of temporomandibular joint dysfunction in patients with gynecological changes in anamnesis according to the questionnaire survey]. *Ukrainskyi stomatolohichnyi almanakh – Ukrainian Dental Almanac*, (*4*), 53–56. DOI: 10.31718/2409-0255.4.2020.10 [in Ukrainian].

3. Gillborg, S., Åkerman, S., Lundegren, N., & Ekberg, E.C. (2017). Temporomandibular Disorder Pain and Related Factors in an Adult Population: A Cross-Sectional Study in Southern Sweden. *Journal of oral & facial pain and headache*, *31*(1), 37–45. DOI: 10.11607/ofph.1517.

4. Lövgren, A., Österlund, C., Ilgunas, A., Lampa, E., & Hellström, F. (2018). A high prevalence of TMD is related to somatic awareness and pain intensity among healthy dental students. *Acta Odontologica Scandinavica*, *76*(6), 387–393. DOI: 10.1080/00016357.2018.1440322.

5. Olivares, H.G., Saucedo, F.L., & Nova, A.P. (2016). Prevalence of temporomandibular joint disorder in resident physicians at the Specialties Hospital "La Raza" National Medical Center. *Revista OdontolóGica Mexicana*, *20*(1), 8–12. DOI: 10.1016/j.rodmex.2016.02.001 [in Español].

6. Boian, A., Nikonov, A., Breslavets, N., & Herman, S. (2024). Occlusive splints for the treatment of patients with musculotendinous dysfunction. Basics of construction. *Kharkivskyi stomatolohichnyi zhurnal – Kharkiv Dental Journal*, *1*(1), 74–82. DOI: 10.26565/3083-5607-2024-1-08.

7. Boian, A., Breslavets, N., Nikonov, A., & Kovalchuk, D. (2025). Occlusal splints. A systematic review of material selection and fabrication technology according to the clinical situation. *Kharkiv Dental Journal*, 2(3(5), 473–486. DOI: 10.26565/3083-5607-2025-5-16.

8. Ram, H.K., & Shah, D.N. (2021). Comparative evaluation of occlusal splint therapy and muscle energy technique in the management of temporomandibular disorders: A randomized controlled clinical trial. *The Journal of Indian Prosthodontic Society, 21* (4), 356–365. DOI: 10.4103/jips.jips_332_21.

9. Deregibus, A., Ferrillo, M., Piancino, M.G., Domini, M.C., de Sire, A., & Castroflorio, T. (2021). Are occlusal splints effective in reducing myofascial pain in patients with muscle-related temporomandibular disorders? A randomized-controlled trial. *Turkish Journal of Physical Medicine and Rehabilitation, 67* (1), 32–40. DOI: 10.5606/tftrd.2021.6615.

10. Zhang, S.-H., He, K.-X., Lin, C.-J., Liu, X.-D., Wu, L., Chen, J., & Rausch-Fan, X. (2020). Efficacy of occlusal splints in the treatment of temporomandibular disorders: a systematic review of randomized controlled trials. *Acta Odontologica Scandinavica*, *78* (8), 580–589. DOI: 10.1080/00016357.2020.1759818.

11. Muhtarogullari, M., Avci, M., & Yuzugullu, B. (2014). Efficiency of pivot splints as jaw exercise apparatus in combination with stabilization splints in anterior disc displacement without reduction: a retrospective study. *Head & Face Medicine*, *10*, 42. DOI: 10.1186/1746-160X-10-42.

12. Van, Grootel, R.J., Buchner, R., Wismeijer, D., & van der Glas, H.W. (2017). Towards an optimal therapy

strategy for myogenous TMD, physiotherapy compared with occlusal splint therapy in an RCT with therapy-and-patient-specific treatment durations. *BMC Musculoskeletal Disorders*, *18* (1), 76. DOI: 10.1186/s12891-017-1404-9.

13. Mortazavi, S.H., Motamedi, M.H.K., Navi, F., Pourshahab, M., Bayanzadeh, S.M., Hajmiragha, H., & Isapour, M. (2010). Outcomes of management of early temporomandibular joint disorders: How effective is nonsurgical therapy in the long-term? *National Journal of Maxillofacial Surgery*, *1*(2), 108–111. DOI: 10.4103/0975-5950.79210.

14. Al-Moraissi, E.A., Wolford, L.M., Perez, D., Laskin, D.M., & Ellis, E. 3rd. (2017). Does Orthognathic Surgery Cause or Cure Temporomandibular Disorders? A Systematic Review and Meta-Analysis. *Journal of oral and maxillofacial surgery:* official journal of the American Association of Oral and Maxillofacial Surgeons, *75*(9), 1835–1847. DOI: 10.1016/j.joms.2017.03.029.

15. Kostiuk, T., Lytovchenko, N., Tyazhkorob, T., & Bobokal, A. (2022). Obgruntuvannia neobkhidnosti zastosuvannia miorelaksuiuchykh shyn pry likuvanni dysfunktsii skronevo-nyzhnoshchelepnykh suhlobiv [Justification of the need to use myorelaxing splints in the treatment of tempoal-mandibular joint dysfunction]. *Eksperymentalna i klinichna medytsyna – Experimental and Clinical Medicine*, *91*(1), 50–62. DOI: 10.35339/ekm.2022.91.1.klt [in Ukrainian].

16. Kostyuk, T.M., & Kanyura, O.A. (2020). Efektyvnist' likuvannya patsiyentiv iz m'yazovo-suhlobovoyu dysfunktsiyeyu skronevo-nyzhn'oshchelepnykh suhlobiv [Effectiveness of treatment of patients with musculoskeletal dysfunction of the temporomandibular joints]. *Medytsyna sohodni i zavtra – Medicine Today and Tomorrow*, *86*(1), 94–102. DOI: 10.35339/msz.2020.86.01.12 [in Ukrainian].

17. Shcherbenko, A.O., & Shcherbenko, E.O. (2017). Zastosuvannya oklyuziynoyi shyny v ortopedychnomu likuvanni pidvyshchenoyi stertosti zubiv [The use of an occlusal splint in the orthopedic treatment of increased tooth wear]. *Klinichna stomatolohiya – Clinical Dentistry*, *3*, 51–56. DOI: 10.11603/2311-9624.2017.3.8031 [in Ukrainian].

18. Dhar, S., Kumar, N., Ashrafullah, Dhaded, N., Hegde, P., Chhabaria, & Peswani, K. (2023). Assessing the Efficacy of Anterior Repositioning Splints in the Management of Temporomandibular Disc Displacement: A Systematic Review and Meta-Analysis. *Cureus*, *15* (10), e47689. DOI: 10.7759/cureus.47689.

19. Shedden, Mora, M.C., Weber, D., Neff, A., & Rief, W. (2013). Biofeedback-based cognitive-behavioral treatment compared with occlusal splint for temporomandibular disorder: a randomized controlled trial. *The Clinical Journal of Pain*, *29* (12), 1057–1065. DOI: 10.1097/AJP.0b013e3182850559. PMID: 23446073.

20. Sabbagh, H., Sabbagh, A., Heppner, A., Auer, C., Wichelhaus, A., & Hoffmann, L. (2022). Patients' perceptions on temporomandibular disorder treatment with hydrostatic oral splints – a pilot study. *BDJ Open*, *8* (1), 4. DOI: 10.1038/s41405-022-00096-7.

21. Zhang, C., Wu, J.-Y., Deng, D.-L., He, B.-Y., Tao, Y., Niu, Y.-M., & Deng, M.-H. (2016). Efficacy of splint therapy for the management of temporomandibular disorders: a meta-analysis. *Oncotarget, 7* (51), 84043–84053. DOI: 10.18632/oncotarget.13059.

22. Maheshwari, K., Srinivasan, R., Pratap, Singh, B., Tiwari, B., & Kirubakaran, R. (2024). Effectiveness of anterior repositioning splint versus other occlusal splints in the management of temporomandibular joint disc displacement with reduction: A meta-analysis. *The Journal of Indian Prosthodontic Society*, *24* (1), 15–24. DOI: 10.4103/jips.jips_355_23.

23. Jokstad, A., Mo, A., & Krogstad, B.S. (2005). Clinical comparison between two different splint designs for temporomandibular disorder therapy. *Acta Odontologica Scandinavica*, *63* (4), 218–226. DOI: 10.1080/00016350510019982.

24. Reda, B., Contardo, L., Vidoni, G., & El-Outa, A. (2024). Prevalence of Temporomandibular Disorders (TMD) in Dental Patients at a Specialized Regional Medical Center in Italy. *Cureus*. No. 16(5). P. e60819. DOI: 10.7759/cureus.60819.

25. Boian, A., & Bezsonov, V. (2024). Optymizatsiia sposobiv vyhotovlennia likuvalnykh okliuziinykh shyn dlia pidvyshchennia efektyvnosti likuvannia khvorykh z miazovo-suhlobovoiu dysfunktsiieiu skronevo-nyzhnoshchelepnykh suhlobiv [Optimization of manufacturing methods of therapeutic occlusive splints in order to increase the treatment effectiveness of patients with muscle-joint dysfunction of the temporomandibular joints]. *Visnyk stomatolohii – Stomatological Bulletin*, *126*(1), 168–173. DOI: 10.35220/2078-8916-2024-51-1.28 [in Ukrainian].

26. Boian, A.M., & Boian, M.A. Sposib pereprohramuvannia funktsii zhuvalnykh m'iaziv i m'iaziv shyi [Method of reprogramming the function of masticatory and neck muscles]. Patent na korysnu model No. 49503. Zaiavleno 28.12.2009; opublikovano 26.04.2010. Biul. No. 8. Retrieved from https://sis.nipo.gov.ua/uk/search/detail/260493/ [in Ukrainian].

27. Boian, AM. Sposib likuvannia dysfunktsii zhuvalnykh m'iaziv i skronevo-nyzhnoshchelepnoho suhloba [Method of treatment of dysfunction of masticatory muscles and temporomandibular joint]. Patent na korysnu model No. 59315. Zaiavleno. 26.10.2010; opublikovano 10.05.2011. Biul. No. 9. Retrieved from https://sis.nipo.gov.ua/uk/search/detail/249270/ [in Ukrainian].

28. Boian, A.M., & Uhlakov, V.I. Prystrii dlia likuvannia dysfunktsii zhuvalnykh m'iaziv i skronevo-nyzhnoshchelepnoho suhlobu [Device for treatment of dysfunction of masticatory muscles and temporomandibular joint]. Patent na korysnu model No. 86404. Zaiavleno. 16.07.2013; opublikovano 25.12.2013. Biul. No. 24. Retrieved from https://sis.nipo.gov.ua/uk/search/detail/1118721/ [in Ukrainian].

29. Boian, A. (2025). Klinichna otsinka metodyky elektroneirostymuliatsii zhuvalnykh miaziv, yak etapu deprohramatsii, pry ortopedychnomu likuvanni patsiientiv z chastkovoiu adentiieiu, uskladnenoiu dysfunktsiieiu skronevo-nyzhnoshchelepnoho suhloba [Clinical evaluation of the technique of electrical neurostimulation of the masticatory muscles as a stage of deprogramming in the orthopedic treatment of patients with partial adentia complicated by temporomandibular joint dysfunction]. *Kharkivskyi stomatolohichnyi zhurnal –Kharkiv Dental Journal*, *2*(2(4), 145–161. DOI: 10.26565/3083-5607-2025-4-03 [in Ukrainian].

Дата першого надходження рукопису до видання: 15.02.2026
Дата прийнятого до друку рукопису після рецензування: 15.04.2026
Дата публікації: 16.06.2026