

МІНІСТЕРСТВО ОХОРОНИ ЗДОРОВ'Я УКРАЇНИ
Харківський національний медичний університет

ДОСЛІДЖЕННЯ ОРГАНА ЗОРУ

Методичні вказівки для студентів

Затверджено
вченою радою ХНМУ.
Протокол № 11 від 26.12.2013.

Харків
ХНМУ
2014

Дослідження органа зору : метод. вказ. для студентів / упор.
П.А. Бездітко, С.Ф. Зубарев, М.В. Панченко та ін. – Харків : ХНМУ, 2014. –
24 с.

Упорядники П.А. Бездітко
 С.Ф. Зубарев
 М.В. Панченко
 І.Г. Дурас
 О.А. Тарануха
 О.В. Яворський
 Я.В. Добриця
 Д.М. Мірошник
 А.В. Пахомова

Безапаратне дослідження

Дослідження переднього відділу ока. Зовнішній огляд хворого проводять при денному або штучному освітленні. Слід звернути увагу на симетрію обличчя, розміщення очей в орбітах. Порівнюють ширину очної щілини, стан повік, рухливість очних яблук в орбіті, колір очей і оболонок ока, видимих у межах очної щілини. У разі необхідності застосовують пальпацію.

Звертають увагу на стан шкіри повік, будову вільного їх краю, ріст вій, розташування слізних точок. Останні повинні прилягати до очного яблука.

Під час дослідження переднього відділу ока звертають увагу на колір слизових оболонок і склери. Для огляду слизової оболонки верхньої і нижньої повіки їх вивертають.

Методика вивертання нижньої повіки: хворому пропонують дивитися вгору, лікар одночасно великим пальцем відтягує повіку донизу, упираючись пальцем у край орбіти. Для того, щоб вивернути верхню повіку, хворий повинен дивитися вниз, не заплющуючи очей. Захопивши вказівним і великим пальцями правої руки вії верхньої повіки, треба відтягнути її від очного яблука, а потім вказівним пальцем лівої руки або скляною паличкою відтиснути верхній край хряща вниз і в той же час відтягнути правою рукою вії вгору. Після того, як вивернеться повіка, треба забрати палець лівої руки або паличку, а вивернуту повіку притиснути до очного яблука.

Для огляду верхньої передньої складки найкраще користуватися повікопіднімачем Демарра. Захопивши однією рукою війковий край повіки, другою рукою ставлять край повікопіднімача на опуклість хряща і поворотом догори вивертають повіку на повікопіднімачі.

Потім визначають розташування світлового рефлексу на роговиці для виявлення аномалій розташування очей. Промінь від лампи, котра розташована ліворуч від хворого, офтальмоскопом спрямовують на рогівку обох очей, і за нормами в їх центрі спостерігається рефлекс від відкритого світла. Правильне розташування очей в орбіті називається ортофорією (orthophoria, від грец. orthos – прямий, phoros – потяг).

Тест із закриттям одного ока

Діагностика гетерофорії, що ґрунтується на виключенні бінокулярного зору. Мета дослідження – виявити приховану косоокість. Лікар закриває долонею одне око обстежуваного, той фіксує погляд на якомусь об'єкті. Після цього лікар кілька разів відкриває та закриває око пацієнта. У разі косоокості те око, з яким маніпулюють, змінює своє розташування. Це і є гетерофорія, або косоокість. Прихованою її вважають тому, що в звичайних умовах бінокулярного зору очі взаєморозташовані правильно. У разі порушення бінокулярного зору одне око починає косити.

Залежно від того, в який бік відхиляється око, котре закривають, розрізняють такі види косоокості: а) езофорія, або прихована внутрішня косоокість (око відхиляється до носа); б) екзофорія, або прихована зовнішня (око відхиляється назовні); в) гіперфорія (відхилення ока вгору); г) гіпофорія (відхилення донизу).

Більш точно гетерофорію можна визначити за способом Грефе або за допомогою палички Меддокса.

Досліджуваному коригують метропію та пропонують дивитись на паличку, розташовану від нього за 35 см, у центрі якої є темна пляма. Перед оком ставлять призму в 10–12 дпт основою донизу або догори, і вона створює два зображення плями. Якщо м'язова рівновага нормальна, вони розташовуються за уявною вертикальною лінією, а в разі екзо- або езофорії плями зміщуються праворуч або ліворуч.

Орієнтовне (пальпаторне) визначення внутрішньоочного тиску

Орієнтовний рівень внутрішньоочного тиску (ВОТ) можна отримати за допомогою пальпаторного методу. При вимірюванні ВОТ цим методом хвора дивиться вниз, лікар фіксує III, IV і V пальці обох рук на лобі й скроні пацієнта, а вказівні пальці розташовує на верхній повіці, вище за верхній край хряща. Потім по черзі кожним вказівним пальцем лікар кілька разів виконує легкі натискаючі рухи на очне яблуко через повіки, при цьому тактильні відчуття лікаря залежать від розміру ВОТ. Чим вище ВОТ, тим щільніше очне яблуко і тим менше його стінки зміщуються під пальцями. Для порівняльної оцінки величини ВОТ аналогічну процедуру повторюють на здоровому оці.

Лікар повинен уміти виділяти як мінімум 5 градацій тургору очного яблука (Джаліашвілі О.А., Горбань А.І., 1999) :

1. Стінка ока прощупується навіть при легкому натисканні пальцями – отже, у пацієнта нормальний тургор ока. Аналогічні тактильні відчуття бувають при пальпації власного ока. Короткий запис: TN (де Т – скорочення від латинського слова *tensio* – тиск).

2. Очне яблуко проминається під пальцями, але для цього лікар докладає більше зусиль – отже, ВОТ підвищений (Т+).

3. Опір пальцям різко збільшений. Тактильні відчуття лікаря аналогічні відчуттю, яке виникає при пальпації лобової кістки через шари м'яких тканин. Очне яблуко майже не прощупується під пальцем – отже, ВОТ різко підвищений (Т+ + +).

4. Очне яблуко на дотик м'якше, ніж нормальне – отже, ВОТ знижений (Т-).

5. При пальпації взагалі не відчувається будь-якого опору стінки очного яблука (як при натисканні на власну щоку) – отже, ВОТ різко знижений (Т- - -).

Дослідження за допомогою апаратів

Для детального огляду та точного визначення локалізації змін у товщі рогівки застосовують бокове, або фокальне, освітлення. Необхідно мати настільну лампу та лупу в 13 чи 20 дпт. Дослідження проводять у темній кімнаті.

Лампу встановлюють ліворуч та попереду від хворого на відстані 50 см на рівні його очей. Лікар сідає напроти хворого. Голову хворий повертає в бік джерела світла. Лупу тримають правою рукою на відстані 7–8 см від ока перпендикулярно до променів, що йдуть від джерела світла.

Таким чином, промені фокусується лупою на тій ділянці ока, яку потрібно оглянути.

Комбінований метод передбачає разом із боковим освітленням використання біокулярної лупи, яку надягають на голову. Передній відрізок ока розглядають через цю лупу при одночасному боковому освітленні.

Так з'являється можливість проводити фактично "живу" мікроскопію кон'юнктиви, рогової та райдужної оболонки, кришталика тощо.

Для орієнтованої перевірки чутливості рогівки використовують тонкий вологий ватний тампон, котрий прикладають до різних ділянок рогівки. Для більш інформативного дослідження різних конструкцій використовують альгезиметри різних конструкцій.

Реакція зіниць на світло. У темній кімнаті фокально освітлюють зіницю одного ока, стежачи за її скороченням (пряма реакція), потім повторюють освітлювання та спостерігають за реакцією зіниці другого ока (співдружна реакція). Те саме повторюють з іншим оком.

Після цього досліджують реакцію зіниць на акомодацию та конвергенцію. Пацієнту пропонують подивитись вдалечінь, а потім перевести погляд на предмет, розташований на 20–25 см перед очима. Якщо зіниці в нормі, вони при цьому звужуються.

Дослідження внутрішніх середовищ ока. Внутрішні середовища ока досліджують за допомогою прямої та зворотної офтальмоскопії.

Починають дослідження в умовах прохідного світла. Під час освітлювання зіниці за допомогою дзеркала офтальмоскопа вона світиться червоним. Такий колір зіниці зумовлений відбиттям променів світла судинами власне судинної оболонки ока, наповненими кров'ю.

Для дослідження прозорості оптичних середовищ ока застосовується огляд у світлі, що проходить. Порушення прозорості рогівки і передніх відділів кришталика видно при бічному освітленні ока, а порушення прозорості задніх відділів кришталика і склоподібного тіла – у світлі, що проходить.

При проведенні дослідження у світлі, що проходить, пацієнт і лікар знаходяться в затемненій кімнаті. Освітлювальну лампу (60–100 Вт) роз-

ташовують ліворуч і ззаду від пацієнта, лікар сидить навпроти. За допомогою офтальмоскопічного дзеркала, розташованого перед правим оком лікаря, в зіницю обстежуваного ока спрямовується пучок світла. Дослідник розглядає зіницю через отвір офтальмоскопа. Відбиті від очного дна (переважно від судинної оболонки) промені мають рожевий колір. При прозорих заломлюючих середовищах ока лікар бачить рівномірне рожеве світіння зіниці, яке називається рефлексом з очного дна. Різні перешкоди на шляху проходження світлового пучка, тобто помутніння середовищ ока, затримують частину відбитих від очного дна променів, і на тлі рожевої зіниці ці помутніння видно як темні плями різної форми і величини, котрі переміщуються з рухами очей. Це спостерігається в разі помутнінь рогівки та кришталика. Помутніння в склоподібному тілі дають плями, що вільно переміщуються незалежно від руху очей, періодично зникаючи.

Зворотна офтальмоскопія. Дослідження проводять у темному приміщенні. Джерело світла (ліпше матова лампа 60–100 Вт) розташовують трохи ліворуч за головою пацієнта. Офтальмоскопом спрямовують світло від лампи на зіницю ока обстежуваного та, отримавши червоне світіння з очного дна, перед оком пацієнта розташовують лупу +10...+13 дпт на відстані 10 чи 7–8 см від нього. Відбите дном ока світло заломлюється лупою та створює перед лікарем уявне обернене, збільшене в 4–6 разів зображення деталей ока. Зображення лікар бачить через отвір офтальмоскопа.

Пряма офтальмоскопія. Цей метод можна порівняти з розгляданням предмета крізь збільшувачу лупу. У даному випадку лупою виступає сама оптична система ока – рогівка і кришталик. Деталі дна ока при цьому збільшуються в 14–16 разів, що дає змогу більш ретельно досліджувати зміни на ньому, ніж в умовах зворотної офтальмоскопії. Пряму офтальмоскопію можна проводити за допомогою дзеркального офтальмоскопа, а також (ліпше) сучасними ручними електричними офтальмоскопами.

Щоб лікар міг добре бачити всі деталі очного дна, необхідно зрівняти його та рефракцію пацієнта до еметропії. Цього досягають за допомогою лінз, розташованих на офтальмоскопі в спеціальній дисковій оправі.

У сучасних прямих офтальмоскопах використовують різні світлофільтри (офтальмоскопія за Водовозовим) і тест-об'єкти, що дають змогу вимірювати деталі на дні ока.

Проводячи зворотною або прямою офтальмоскопію, звертають увагу на рефлекси з очного дна, стан прозорих частин ока – рогівки, кришталика, склоподібного тіла. Зважають і на особливості диска зорового нерва – його контур, екскавацію, колір, калібр і колір судин сітківки, а також рефлекси і колір жовтої плями та периферії очного дна.

Велике значення має діаметр зіниці: чим він більший, тим більше поле огляду при застосуванні офтальмоскопії. Розширюють зіницю за допомогою мідріатиків (1% розчин атропіну, 1% розчин гомотропіну).

Для документації та подальшої діагностики очне дно фотографують (чорно-білі, кольорові, стереознімки). Фотографії можна отримати в різних спектрах, а також поляризаційні.

Функціональні дослідження органа зору

Гострота зору та визначення її міри. Астроном Гук зазначив, що дві зірки у телескоп можна бачити лише тоді, коли кут, під яким на них дивитися, не менше ніж 1° . Саме кут зору в 1° вважають за нормальну його гостроту і приймають за рівний одиниці ($\text{Visus}=1,0$). На сітківці цій величині відповідає ділянка в 0,004 мм – це приблизно діаметр колбочки ока (0,003–0,004 мм). Тільки якщо зображення потрапить на дві колбочки, відокремлені третьою одною від одної, забезпечується окреме сприйняття двох точок.

Точно визначити гостроту зору можна за мінімальним його кутом для даного ока, тобто мінімальною відстанню між двома точками, за якої вони сприймаються окремо (*minimum separabile*).

Для визначення гостроти зору на практиці оперують не стільки поняттям *minimum separabile*, скільки здатністю органа зору розрізнити дрібні деталі предмета (*minimum visibile*). Саме на цих двох принципах у 1862 р. голландець Г. Снеллен розробив і запропонував таблицю для визначення гостроти зору. Усі літери в ній видно на певній відстані під кутом у 5, а їхні деталі – 1. Гостроту зору (Visus) визначають за формулою:

$$\text{Visus} = d/D,$$

де d – відстань від таблиці, а D – літера з рядка найдрібніших, прочитана на відстані d .

Сучасні таблиці для визначення гостроти зору складені за десятинною системою (пропозиція Монук'є). Найдрібніші літери в них видно під кутом у 5 на відстані 5 м. Якщо обстежуваний прочитує останній рядок з цієї відстані, гострота його зору становить 1,0. Із кожним вищим рядком вона зменшується на 0,1, дорівнюючи відповідно 0,9; 0,8 та ін.

Є таблиці, складені за принципом геометричної прогресії. У наш час таблиці містять знаки, що легко розпізнати й назвати як дорослим, так і дітям. Це, наприклад, знак у вигляді літери "ш", обернений по-різному, а також кільця Ландольта з розривами з будь-якого боку.

Методика дослідження за візометричними таблицями

1. Пацієнт сідає на відстані 5 м від таблиці. Дослідження проводять поперемінно: спочатку правого ока (OD), потім лівого (OS). Друге око закривають щитком (аркушем паперу, долонею).

2. Знаки таблиці демонструють упродовж 2–3 с. Стежать за тим, щоб указка не заважала пацієнтові читати знаки.

3. Гостроту зору характеризують знаки найменшого розміру, які досліджуваний розрізняє. При читанні перших 7 рядків помилок бути не

повинно, починаючи з 8-го рядка однією помилкою в рядку нехтують (гострота зору вказана в кожному ряду праворуч від оптотипів).

Приклад реєстрації даних: Visus OD = 1,0; Visus OS = 0,6.

4. При гостроті зору менше 0,1 (досліджуваний не бачить із відстані 5 м 1-й рядок таблиці) слід підвести його на відстань (d), з якої він зможе назвати знаки 1-го ряду (нормальне око розрізняє знаки цього ряду з 50 см; D = 50 см). Розрахунок за формулою Снеллена:

$$\text{Visus} = d/D,$$

де Visus – гострота зору; d – відстань, з якої пацієнт читає 1-й ряд; D – розрахункова відстань, з якої деталі знаків цього ряду видно під кутом зору за 1 хвилину (воно вказане в кожному ряду зліва від оптотипів).

5. Якщо пацієнт не розрізняє знаки 1-го ряду з відстані 50 см, то гостроту зору визначають за відстанню, з якої він може полічити показані лікарем розсунені пальці руки (приклад: Visus OD = рахунок пальців із відстані 15 см від обличчя).

6. Якщо досліджуваний не може полічити пальці, але бачить рух руки біля обличчя, то дані про гостроту зору записуються таким чином: Visus OS = рух руки біля обличчя.

7. Найнижчою гостротою зору є здатність ока відрізнити світло від темряви; це перевіряється в затемненому приміщенні при освітленні ока яскравим світловим пучком. Якщо пацієнт бачить світло, то гострота зору дорівнює світловідчуттю (Visus OD = $1/\infty$, або perceptio lucis). Наводячи на око пучок світла з різних напрямів (згори, знизу, справа, ліворуч), перевіряють, як збереглася здатність окремих ділянок сітківки сприймати світло. Правильні відповіді вказують на правильну проекцію світла (Visus OD = $1/\infty$ proectio lucis certa).

При помутнінні оптичних середовищ ока (рогівки, кришталика, склоподібного тіла) гострота зору може бути знижена до світловідчуття, проте проекцію світла пацієнт майже завжди визначає правильно.

Відсутність у обстежуваного правильної проекції світла (perceptio et proectio lucis incerta) або повна відсутність світловідчуття (Visus = 0) вказує на ураження сітківки або зорового нерва.

В англomовних країнах гострота зору зазвичай визначається з відстані 20 футів (чи 6 м, фут – 30,5 см) і записується за формулою Снеллена у вигляді дробу.

Якщо пацієнт з відстані 5 м не прочитає верхнього рядка знаків, гострота його зору менша за 0,1. Поступово наближаючи пацієнта до таблиці, з'ясовують, на якій відстані він зможе прочитати перший рядок. Якщо, наприклад, ця відстань становить 3 м, то за формулою Снеллена гострота зору в цієї людини = 0,06. Отже, кожен метр відстані відповідає гостроті зору 0,02.

У хворих із катарактою, більмами, крововиливками в склоподібне тіло гострота зору може бути нижча за 0,02. Тоді в медичних картках таких

людей зазначають $-1/\infty$, тобто безкінечно низький зір, а також з'ясовують, чи правильне сприймання світла. Якщо пацієнт чітко визначає напрям до джерела світла, то зазначають $1/\infty$ pr.certa – правильна проекція, а якщо ні – $1/\infty$ pr.in certa, тобто неправильна проекція світла. Коли обстежуваний зовсім не відчуває світла, око абсолютно сліпе, то зазначають $Visus=0$.

Методика дослідження колірного зору за поліхроматичними таблицями Рабіна

1. Досліджуваний сидить спиною до джерела світла (вікна або лампам денного світла). Рівень освітленості має бути в межах 500–1000 лк.
2. Таблиці пред'являють із відстані 1 м, на рівні очей досліджуваного, розташовуючи їх вертикально.
3. Тривалість експозиції кожного тесту таблиці – 3–5 с, але не більше 10 с. Якщо досліджуваний користується окулярами, то він повинен розглядати таблиці в окулярах.
4. Для виявлення природженої патології дослідження проводять бінокулярно; для виявлення набутої патології досліджують по черзі праве і ліве око.

Оцінку результатів дослідження за поліхроматичними таблицями Рабіна проводять у такій послідовності:

1. Усі таблиці (27) основної серії названі правильно – у пацієнта нормальна трихромазія.
2. Неправильно названі таблиці кількістю від 1 до 12 – аномальна трихромазія.
3. Неправильно названі більше 12 таблиць – дихромазія.
4. Для точного визначення виду і міри кольороаномалії результати дослідження за кожним тестом ресструють і узгоджують зі вказівками, наявними в додатку до таблиць Рабіна. Пацієнта направляють до офтальмолога.

Дослідження поля зору

Усе, про що йшлося вище, стосувалося центрального зору, котрий забезпечують близько 8 млн колбочок центральної ямки жовтої плями сітківки. Решта сітківки має світлочутливі елементи – палички (близько 180 млн), завдяки їм око має здатність до периферичного зору, а також спроможне орієнтуватися в умовах різного освітлення (темнова адаптація).

Поле зору – це сукупність усіх точок простору, що їх сприймає не порушене око. Кожне око має поле зору, обмежене частинами обличчя, котрі його оточують, тобто спинкою носа та надбрів'ям. Залежно від будови й розташування цих частин, у різних людей поле зору може бути не однаковим. Середній показник такий: кут зору назовні – до 90, угору – 50–55, до середини – 55, униз – 65–70.

Досліджують поле зору за допомогою спеціальних приладів – периметрів. Сучасні їх моделі – сферопериметри, напівавтоматизовані або повністю автоматизовані, комп'ютерні.

Центральне поле зору в межах 30–40 від його центру досліджують методом кампіметрії. Перед пацієнтом на відстані 1 м розташовують чорну дошку, пропонуючи зафіксувати погляд на білій точці в її центрі. Із периферії чорної площини дошки до центру переміщують об'єкти різного розміру, визначаючи місце випадіння їх з поля зору. Так виявляють центральні, позацентральної, абсолютні та відносні обмежені дефекти в полі зору (скотоми), межі сліпої плями. Сучасні автоматизовані кампіметри дають змогу швидко виявити дефекти центрального поля зору, що має велике значення в діагностиці змін сітківки в ділянці жовтої плями, а також дугоподібні скотоми в умовах глаукоми.

З метою діагностики та більш точного обґрунтування висновків у випадку багатьох захворювань зорового нерва слід визначити межі поля зору для кольорів. Використовують периметрію, застосовуючи кольорові об'єкти.

Межі поля зору мають значення і для діагностики топографії ушкоджень зорового тракту. Якщо межі звужені з усіх боків, діагностують концентричне звуження поля зору. У разі випадіння поля зору у вигляді сектора, квадранта, половини поля зору йдеться про сектороподібні, квадратні, половинні випадіння. Половинні обмеження поля на обох очах є ознакою геміанопсії.

При статичній периметрії дослідження поля зору проводиться за допомогою нерухоливих тестових об'єктів, що з'являються в різних ділянках поля зору, розмір і яскравість яких міняється. Момент розрізнення світлової плями пацієнтом фіксується приладом. У такий спосіб визначається світлова чутливість різних відділів сітківки – здатність ока виявляти різницю в освітленості фоновій поверхні (дуги або півсфери периметра) і тест-об'єкта. Цей показник називається диференційним світловим порогом, або порогом чутливості сітківки розрізняти світло. Статичну периметрію ще називають профільною (рис. 1).

При дослідженні поля зору необхідне знання деяких параметрів: освітленість – це інтенсивність або "яскравість" світлового стимулу; апостильб (asb) – одиниця освітленості; децибел (db) – неспецифічна одиниця освітленості, заснована на логарифмічній шкалі.

Аналіз результатів поля зору в приладах фірми Humphrey Instruments здійснюється за допомогою статистичної програми STATPAC-2. Ця програма розраховує чотири основних індекси: MD (mean deviation) – середнє відхилення від вікової норми – показує загальну депресію або наявність у полі зору ділянок із нормальною світлочутливістю й дефектами: PSD (pattern standard deviation) – часткове стандартне відхилення – представляє ступінь відхилення форми зорового горбка пацієнта від вікової

норми; SF (short-term fluctuation) – внутрішньотестова варіабельність порогів світлочутливості – оцінює вірогідність отриманих результатів; CPCD (corrected pattern standard deviation) – уточнене часткове стандартне відхилення для вікової норми з урахуванням внутрішньотестових флуктуацій порогів.




Рис. 1. Статична комп'ютерна периметрія пацієнта з первинною відкритокутовою запущеною глаукомою (програма 30-2).
 $MS=12,93 (21,66)$, $MD=8,72$, $RF=0,96$, $LV = 52,58$

Для аналізу результатів периметрії на приладі Octopus-101 (фірма Interzeag AG) застосовують такі індекси: MS (mean sensitivity) – середня світлочутливість сітківки; MD (mean defect) – середня глибина дефекту, що відображає дифузійне зниження світлочутливості; LV (loss variance) – індекс варіабельності зниження світлочутливості – вказує на нерегулярність поля зору, оцінює різницю між середньою світлочутливістю й локальними дефектами; CLV (corrected loss variance) – коригована варіабельність зниження світлочутливості, що визначає попередній індекс незалежно від короткочасних флуктуацій; RF (reliability factor) – ураховує ступінь вірогідності дослідження, у нормі менше 15%.

Дослідження слізних органів

Для дослідження сльозопродукції використовують наступні 2 проби.

1. Проба Ширмера (Schirmer) – визначення загальної сльозопродукції (рефлекторної і фізіологічної). Смужку фільтрувального паперу завдовжки 35 мм і завширшки 5 мм одним задалегідь загнутим кінцем (близько 5 мм) без анестезії вставляють за нижню повіку досліджуваного. Через 5 хв смужку видаляють. Лінійкою вимірюють довжину ділянки смужки, змоченої сльозою, починаючи від місця згину паперу. У нормі сльозою змочується ділянка смужки завдовжки більше 15 мм.

2. Тест Джонса (Jones) – визначення фізіологічної сльозопродукції. Пробу проводять після інсталяційної анестезії і ретельного висушування кон'юнктивальної порожнини за допомогою марлевого тампона. Далі діють за методикою, описаною в п. 1. У здорових людей смужка фільтрувального паперу змочується сльозою уздовж більше 10 мм. Цю пробу називають також пробою Ширмера-2.

Визначення стабільності слізної плівки виконують за допомогою проби Норна (Norn). Пацієнтові в кон'юнктивальний мішок закачують 1% розчин флюоресцеїну. Огляд рогівки проводять у синьому світлі. Відмічають перший "розрив" слізної плівки у вигляді чорної щілини або діри. У нормі перший "розрив" спостерігається не раніше ніж через 10 с від початку дослідження.

Методи дослідження при сльозотечі

При огляді хворих, що скаржаться на сльозотечу, проводять наступні дослідження.

1. Огляд слізних точок (punctata lacrimalis). Потрібно звернути увагу на їх розміри (атрезія, зменшені, збільшені), положення (у нормі слізні точки обернені у бік очного яблука), зіткнення їх при миганні з кон'юнктивою очного яблука.

2. Перевірка тонуусу кругового м'яза ока. Для її здійснення відтягують нижню повіку. При нормальному тонуусі кругового м'яза ока повіка після його звільнення вмить повертається на колишнє місце. При віковій атонії цей процес уповільнений.

3. Дослідження слізних каналців (canaliculi lacrimalis). Перед початком проведення дослідження слізних каналців пацієнту закапують в кон'юнктивальний мішок місцевий анестетик (Sol. Lidocaini 2%). Дослідження проводять двома скляними паличками, одну розташовують з боку шкіри повіки, іншу – з боку кон'юнктиви. У нормі при натисканні на слізні каналці відокремлюване зі слізних точок відсутне.

4. Дослідження слізного мішка. Для визначення наявності вмісту в слізному мішку слід великим пальцем однієї руки трохи відтягнути нижню повіку, щоб стала видимою нижня слізна точка; великим або вказівним пальцем іншої руки натиснути на ділянку слізного мішка, розташованого нижче внутрішньої зв'язки повік. У нормі слізний мішок не містить сльози і при натисканні на його ділянку відокремлюване із слізних точок відсутне.

Якщо слізна рідина накопичується в слізному мішку, не проникає з нього в ніс або внаслідок хронічного запалення слізного мішка в ньому утворюється слиз або гній, то при натисканні на ділянку слізного мішка рідина виходить через слізні точки.

5. Перевірка активної функції сльозовідвідного апарату. Цю функцію досліджують за допомогою проведення наступних проб.

Насосну, або каналцеву, пробу проводять одночасно з носовою пробою для визначення прохідності слізних каналців і слізньо-носового каналу.

У кон'юнктивальний мішок тричі закапують речовину, що фарбує (Sol. Collargoli 3% або Sol. Fluoresceini 1%) з інтервалом 1–2 с. Якщо через 1,5–2 хв розчин зникає з кон'юнктивального мішка, то це означає, що каналці нормально присмоктують рідину зі слізного озера. Отже, скорочувальна здатність каналців збережена, а причина сльозотечі лежить в інших відділах сльозовідвідних шляхів. При натисканні на слізні каналці в кон'юнктивальний мішок через слізні точки виділяються краплі розчину, що фарбує. В цьому випадку каналцева проба є позитивною.

Якщо фарба залишається в кон'юнктивальному мішку більше 5 хв і при натисканні на слізні каналці не показується із слізних точок, то каналцеву пробу слід вважати негативною.

Для оцінки прохідності слізньо-носового каналу пацієнта просять всякатися по черзі з кожної ніздрі або вставляють в ніс тампон під нижню носову раковину (носова проба). Якщо фарба з'явилася в носі пацієнта через 5 хв, то носова проба позитивна, якщо через 6–20 хв, то уповільнена. За відсутності фарби в носі пацієнта більше 20 хв пробу вважають негативною.

За відсутності необхідних барвних крапель проводять смакову слізньо-носову пробу. В цьому випадку пацієнтові в кон'юнктивальний мішок закапують 2% розчин кальцію хлориду. За часом появи гіркуватого присмаку в носоглотці судять про результати цієї проби (критерії ті ж, що і при носовій пробі).

6. Зондування слізних каналців. Перед початком зондування необхідно провести інсталяційну анестезію. Через слізну точку в один із каналців вводять конічний зонд, перпендикулярно краю повіки. Перед введенням

зонду нижню повіку відтягують донизу і назовні (при зондуванні нижнього каналця), верхню повіку – догори і назовні (при зондуванні верхнього каналця). Зонд переводять в горизонтальне положення і просувають до входу в слізний мішок. При нормальній прохідності каналця зонд упирається у бічну кісткову стінку носа, при стриктурі він зустрічає перешкоду в тій або іншій ділянці каналця. Зондування слізних каналців слід проводити обережно, щоб не допустити поранення їх стінок.

7. Промивання слізних шляхів. Його проводять після зондування каналців. Промивання виконують через нижню слізну точку, а при звуженні нижнього слізного каналця – через верхню слізну точку. Для промивання використовують шприц ємністю 2 мл і канюлю з округлим кінцем, фізіологічний розчин або розчин фурациліну 1:5 000. Після проведення канюлі до кісток носа її трохи висувають і натискають на поршень. Під час промивання пацієнт повинен трохи нахилити голову вниз, щоб рідина не затікала в носоглотку.

При нормальній прохідності слъзовідвідних шляхів рідина витікає з носа струменем. Повільне витікання рідини (по краплях) вказує на звуження слъзовідвідних шляхів на будь-якій ділянці, частіше в слізньо-носовому каналі. При повній непрохідності слъзовідвідних шляхів рідина з носа не витікає, а б'є тонким струменем з верхньої або нижньої слізної точки.

8. Рентгенографія слізних шляхів. При її проведенні застосовують рентгеноконтрастні речовини: ліпоїдол, йодліпол, йодипін, сергозин та ін.

Перед введенням контрастної маси слізні шляхи хворого промивають фізіологічним або будь-яким дезінфікуючим розчином. Контрастну масу можна вводити як через нижній, так і через верхній слізний каналець. Канюлю вводять у слізний каналець так само, як при промиванні слъзовідвідних шляхів.

При збереженні у хворого будь-якої прохідності слъзовідвідних шляхів, він відчуває контрастну масу в порожнині носа, що вказує на заповнення їх контрастною речовиною. При непрохідності слізньо-носового каналу контрастна маса після заповнення слізних шляхів виходить назад через іншу слізну точку.

Об'єм контрастної маси, що вводиться в слізні шляхи, залежить від розмірів слізного мішка і слізньо-носового каналу і складає в середньому 0,5 мл. Рентгеноконтрастну масу вводять безпосередньо перед рентгенографією. При потраплянні цієї маси в кон'юнктивальний мішок, на вії, шкіру повік або ділянку слізного мішка її видаляють за допомогою вологого тампона (без тиску на ділянку слізного мішка і каналців).

Рентгенівські знімки роблять у двох проекціях – фронтальній (при носовому для підборіддя укладанні) і бітемпоральній (бічною, профільною). Після закінчення рентгенографії слъзовідвідні шляхи звільняють від контрастної маси за допомогою натискання на ділянку слізного мішка і промивання їх фізіологічним або будь-яким дезінфікуючим розчином.

Методика вимірювання внутрішньоочного тиску за допомогою тонометра

1. Закапати в око місцевий анестетик – 3 рази, з інтервалом у 15–20 с.
2. Нанести спеціальну фарбу на площадку тонометра масою 10 г.
3. Укласти хворого на кушетку. Розширити очну щілину, утримуючи повіки великим і вказівним пальцями (біля верхнього і нижнього країв орбіти).
4. За допомогою об'єкта фіксувати погляд хворого строго вертикально.
5. Вставити тонометр в гніздо утримувача і, не затискаючи його, обережно встановити тонометр на рогівку.
6. Закапати в око 30% розчин натрію сульфату (Sol. Sulfacyli natrii 30%).
7. Змочити папір спиртом, перенести на нього тонограми.
8. Визначити величину ВОТ за допомогою вимірювальної лінійки для тонометра масою 10 г.
9. Обробити майданчики тонометра спиртом.
10. Опустити тонометр у 3% розчин перекису водню.

Ультразвукові методи дослідження

Залежно від способу перетворення ехосигналів і подання діагностичної інформації, УЗ-системи ділять на системи типу А (одномірного зображення) і системи типу В (двомірного зображення).

А-режим сканування дозволяє з високою точністю вимірювати відстань між окремими піками (відповідно, між різними структурами). За допомогою В-сканування можливе одержання більше зручної для інтерпретації двомірної ехографічної картини. Воно дає уявлення про розташування, розмір, форму й акустичні характеристики патологічного вогнища,

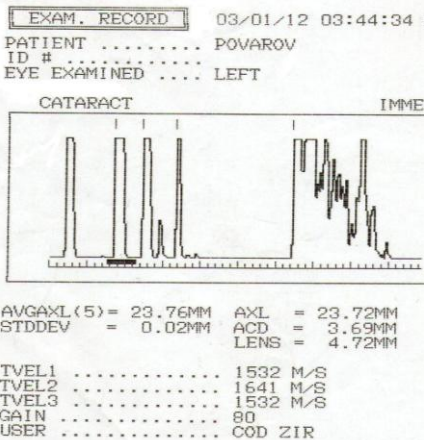


Рис. 2. Ехобіометрія (А-сканування).

*Передньозадня вісь 23,72 мм,
глибина передньої камери 3,69 мм,
товщина кришталика 4,72 мм.*

а також його взаємини із сусідніми структурами. Інший тип ультразвукового дослідження ока: високочастотний ультразвук (ультразвукова біомікроскопія) – для візуалізації переднього сегмента ока.

У системах типу **А-режиму сканування** сигнали, що відбиваються від тканин ока й очної щілини, візуалізуються у вигляді серії вертикальних відхилень від ізолінії (А-ехограма).

А-сканування в офтальмології застосовується, в основному, для ехобіометрії – вимірювання товщини рогівки, кришталика, глибини передньої камери ока, довжини склоподібного тіла, інших внутрішньоочних дистанцій і величини ока в цілому.

Вимірювання товщини рогівки (пахіметрія) застосовується в кераторефракційній хірургії для діагностики й моніторингу захворювань роговиці. Вимірювання глибини передньої камери ока, товщини кришталика, передньозадньої осі ока (ПЗО) (з наступним аналізом співвідношень основних анатомічних структур ока) застосовують у таких цілях:

- розрахунок оптичної сили інтраокулярної лінзи;
- для об'єктивної оцінки прогресування міопії, а також для оцінки ефективності операцій та інших лікувальних заходів, спрямованих на стабілізацію міопії;
- уточнення патогенезу й форми глаукоми й офтальмогіпертензії, для виключення набрякання кришталика;
- виявлення субатрофії очного яблука, проведення диференційного діагнозу між справжнім і помилковим енофтальмом і екзофтальмом.

В-сканування застосовується для ультразвукового дослідження при захворюваннях сітківки: виявлення відшарування сітківки при недостатній прозорості оптичних середовищ, діагностика внутрішньоочних пухлин (визначення форми, розмірів, виявлення можливого екстраокулярного поширення).

Застосовують в таких цілях:

- виявлення, визначення величини й топографії новоутворень, судинної оболонки, сітківки, ретробульбарних тканин, кількісна оцінка їхніх змін у динаміці;
- виявлення, оцінка висоти й поширеності відшарування війкового тіла, судинної й сітчастої оболонок ока;
- виявлення в оці сторонніх предметів, у тому числі клінічно невидимих і рентгенонегативних, визначення місця їхнього розташування в оці;
- виявлення деструкції, ексудату, помутнень, згустків крові, шварт у склоподібному тілі; визначення їхньої локалізації, щільності й рухливості.

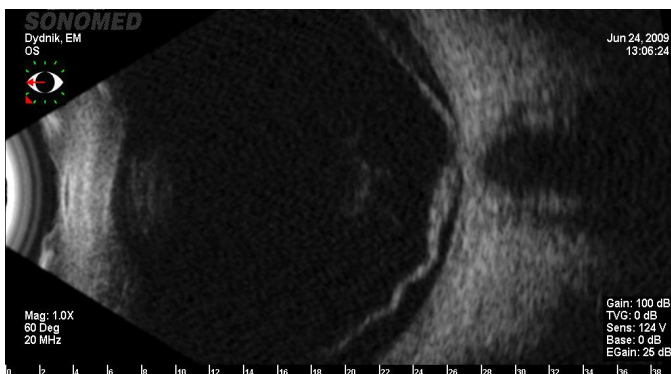


Рис. 3. В-сканування заднього відрізка. Лійкоподібне відшарування сітківки зі збереженням прикріплення до диска зорового нерва.

Ультразвукова біомікроскопія (УБМ) – метод високоточного ультразвукового дослідження переднього відрізка очного яблука. Завдяки високій частоті ультразвукового сканування (35 і 50 Гц) можливе одержання зображення структур переднього відрізка з високим розрішенням, у тому числі таких, як циліарне тіло, цинові зв'язки, крайня периферія сітківки, недоступні огляду іншими методами обстеження. Обстеження можна проводити при помутніннях оптичних середовищ різної інтенсивності.

УБМ може використовуватися для одержання якісної інформації про різні дефекти рогівки, глибину залягання й вираженість помутнінь і набряку рогівки, наявність перфорації у кератотомічних фляках.

За допомогою методу можливе виявлення внутрішньоочних новоутворень на ранній стадії розвитку.

УБМ також може застосовуватися для визначення взаємин між штучною оптичною лінзою і внутрішньоочними структурами, такими, як відстань між оптикою лінзи й ендотелієм роговиці або кришталиком (у випадку фактичної ШОЛ), а також для аналізу розташування опорних елементів ШОЛ і її центрації.

Метод надає важливу інформацію про стан цинових зв'язок при підвиху кришталика, що є визначальним у виборі методу видалення катаракти.

УБМ відкриває нові можливості якісного й кількісного аналізу стану хірургічно сформованих шляхів відтоку внутрішньоочної рідини при глаукомі.

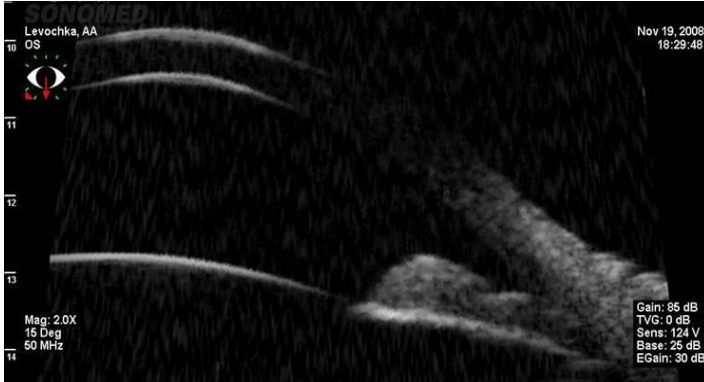


Рис. 4. Ультразвукова біомікроскопія переднього відділу ока.
Кут передньої камери закритий.

Показання:

- новоутворення переднього відрізка ока, циліарного тіла (і підозра на нього);
- підвихів і вивих кришталика;
- закритокутова й пігментна глаукома;

- стан після антиглаукоматозних операцій;
- афакія й артіфакія;
- плоске відшарування сітківки на крайній периферії очного дна.

Оптична когерентна томографія (ОКТ) широко використовується в сучасній медицині. Це неінвазивний і високоточний метод дослідження, за допомогою якого стало можливим одержувати зображення поперечно-го зрізу досліджуваних тканин *in vivo*. Суть ОКТ полягає у вимірюванні часу затримки світлового променя, відбитого від досліджуваної тканини. Завдяки принципу своєї роботи, спектральні ОКТ дозволяють виконувати більше 25 тис. лінійних сканів за секунду, перевершуючи за цим параметром оптичні томографи попереднього покоління більше ніж у 60 разів. Висока розподільна здатність дозволяє чітко ідентифікувати всі шари сітківки й внутрішні шари судинної оболонки. Чітка візуалізація комплексу "пігментний епітелій – шар фоторецепторів – зовнішня гранична мембрана" сприяє ранньому виявленню ретинохоріоїдальної патології.

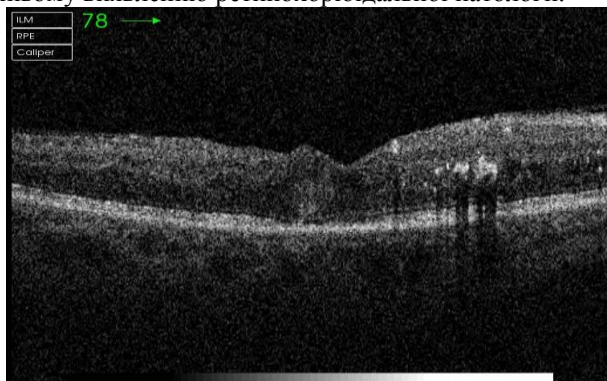

Рис. 5. ОКТ-зображення сітківки пацієнта з діабетичною препроліферативною ретинопатією. Дифузійний інтратретинальний набряк: збільшення товщини сітківки, зміна контуру фовеального поглиблення. Епіретинальна мембрана на поверхні сітківки з формуванням складчастості. "Тверді" ексудати – гіперрефлексивні згрупування осередків, які розташовані інтратретинально на межі набряклої і здорової сітківки.

Однак головною відмінністю спектральних ОКТ стала можливість тривимірної візуалізації об'єкта (ділянка сітківки, голівка зорового нерва, роговиця та ін.). ОКТ голівки зорового нерва (ГЗН) відкриває нові можливості в оцінці профілю екскавації при глаукомі, дозволяє виконувати морфометрію ГЗН. При цьому визначення меж диска зорового нерва виконується на основі 3D-зображення.

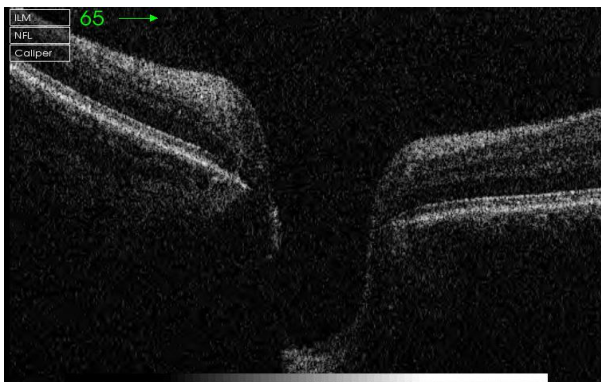

Рис. 6. Сканограма поперечного зрізу екскавації зорового нерва. Сітківка закінчується на межі диска зорового нерва. Пігментний епітелій сітківки й шар хоріокапілярів різко обриваються, а шар нервових волокон продовжується волокнами зорового нерва.

Підсумком виконання стандартного протоколу є карта, що представляє отримані результати графічно й в абсолютних значеннях. Методи картування знайшли широке застосування як у практичній, так і в науково-дослідній роботі. Висока розподільна здатність дозволяє чітко ідентифікувати межі між шарами сітківки в автоматичному режимі. У результаті стає можливим одержувати не тільки карту товщини сітківки, але і її окремих шарів (шар гангліозних клітин і нервових волокон, фоторецепторних клітин, пігментного епітелію). Карта товщини шару нервових волокон і гангліозних клітин сітківки розширює можливості приладу в діагностиці атрофій зорового нерва, у тому числі глаукомного генезу. Метод дозволяє одержати вичерпне уявлення про ультраструктуру сітківки й голівки зорового нерва.

Disc Topography

Disc Area	(mm ²)	2,26
Cup Area	(mm ²)	0,93
Rim Area	(mm ²)	1,33
C/D Area Ratio		0,41
Linear CDR		0,64
Vertical CDR		0,74
Cup Volume	(mm ³)	0,31
Rim Volume	(mm ³)	0,10
Horizontal D.D	(mm)	1,63
Vertical D.D	(mm)	1,69

Рис. 7. Ультраструктура голівки зорового нерва.

Площа ДЗН = 2,26 мм²,
 площа екскавації = 0,93 мм²,
 екскавація = 0,41,
 об'єм екскавації = 0,31 мм³,
 об'єм неаврального пояса = 0,1 мм³,
 горизонтальний діаметр диску = 1,63 мм,
 вертикальний діаметр = 1,69 мм

Різнонаправленість одержаних результатів, широкі можливості діагностики й динамічного спостереження різних очних захворювань роблять спектральну оптичну когерентну томографію одним з найбільш точних і універсальних методів морфологічного дослідження в офтальмології.

Література

Основна:

1. Очні хвороби / за ред. Г.Д. Жабоедова, М.М. Сергієнко. – К. : Здоров'я, 1999. – 31 с.
2. Архангельский В.Н. Морфологические основы офтальмоскопической диагностики / В.Н. Архангельский. – М. : Медгиз, 1960. – 174 с.
3. Глазные болезни / под ред. Т.И. Ерошевского и А.А. Бочкаревой. – М. : Медицина, 1983. – 447 с.
4. Сергиенко Н.М. Офтальмологическая оптика / Н.М. Сергиенко. – К. : Здоров'я, 1982. – 182 с.
5. Глазные болезни / под ред. В.Г. Копаевой. – М. : Медицина, 2002. – 560 с.

Додаткова:

1. Архангельский В.Н. Глазные болезни / В.Н. Архангельский. – М. : Гос. изд-во мед. лит-ры, 1963. – 131 с.
2. Глазные болезни / под ред. С.Н. Федорова. – М. : Издатцентр "Федоров", 2000. – 388 с.
3. Хаппе В. Офтальмология : пер. с нем. / В. Хаппе. – М. : Мед-пресс-информ, 2004. – 352 с.
4. Жабоедов Г.Д. Заболевания зрительного нерва / Г.Д. Жабоедов. – К. : Здоров'я, 1992. – 215 с.
5. Сомов Е.Е. Глазные болезни и травмы / Е.Е. Сомов. – СПб., 2002. – 236 с.
6. Клиническая офтальмология/ под ред. Д.Дж. Кански : пер. с англ. – М. : Изд. "Логосфера", 2006. – 733 с.

Навчальне видання

ДОСЛІДЖЕННЯ ОРГАНА ЗОРУ

Методичні вказівки для студентів

Упорядники Бездітко Павло Андрійович
 Зубарев Станіслав Федорович
 Панченко Микола Володимирович
 Дурас Інна Григорівна
 Тарануха Ольга Олексіївна
 Яворський Олександр Васильович
 Добриця Ярослава Вікторівна
 Мірошник Дмитро Михайлович
 Пахомова Аліна Валеріївна

Відповідний за випуск Бездітко П.А.



Редактор М.В. Тарасенко
Коректор Є.В. Рубцова
Комп'ютерна верстка О.Ю. Лавриненко

План 2014, поз. 117.
Формат А5. Ризографія. Ум. друк. арк. 1,3.
Тираж 150 прим. Зам. № 14-3175.

Редакційно-видавничий відділ
ХНМУ, пр. Леніна, 4, м. Харків, 61022
izdatknmu@mail.ru, izdat@knmu.kharkov.ua

Свідоцтво про внесення суб'єкта видавничої справи до Державного реєстру видавництв, виготівників і розповсюджувачів видавничої продукції серії ДК № 3242 від 18.07.2008 р.

ДОСЛІДЖЕННЯ ОРГАНА ЗОРУ

Методичні вказівки для студентів