

УДК 616.31-001.45

DOI: <https://doi.org/10.22141/2224-0586.21.4.2025.1884>Хорошун Е.М.^{1,2}, Макаров В.В.^{1,2}, Панасенко С.І.^{1,3}, Негодуйко В.В.^{1,2}, Шипілов С.А.^{1,2}, Бунін Ю.В.^{1,2}, Долгодуш В.С.^{1,2}¹Харківський національний медичний університет, м. Харків, Україна²Військово-медичний клінічний центр Північного регіону, м. Харків, Україна³Полтавський державний медичний університет, м. Полтава, Україна

Досвід застосування тактики SNOM при вогнепальних пораненнях голови, грудей, живота і м'яких тканин

Резюме. Мета: продемонструвати особливості діагностики й лікування вогнепальних поранень голови, грудей, живота і м'яких тканин із застосуванням тактики *Selective nonoperative management (SNOM)*. **Матеріали та методи.** У статті проведений аналіз застосування тактики SNOM при вогнепальних пораненнях голови, грудей, живота і м'яких тканин в умовах Військово-медичного клінічного центру Північного регіону КМС ЗСУ за три роки. Усі пацієнти були чоловічої статі, мали вогнепальні осколкові поранення різної локалізації. Середній вік пацієнтів становив $43,6 \pm 0,8$ року. За нашими даними, структура поранень за станом була такою: легкі — 61,4 %, середнього ступеня тяжкості — 29,2 %; тяжкі та вкрай тяжкі — 9,4 %. За локалізацією: голова — 13,3 %, шия — 2,1 %, хребет — 1,4 %, груди — 9,4 %, живіт — 7 %, таз — 5,4 %, кінцівки — 61,3 %. За комбінацією поранень: поєднане поранення голови та кінцівок — 18 %, вибухове поранення з відривом кінцівки, ускладнене гострою нирковою недостатністю — 15 %, поєднане поранення голови, грудей, живота і кінцівок — 13 %, поєднане поранення живота і кінцівок — 11 %, ізольоване поранення голови — 10 %, ізольоване поранення хребта — 8 %, поєднане поранення грудей і живота — 7 %, поєднане поранення грудей, живота і кінцівок — 7 %, поєднане поранення голови, грудей і кінцівок — 6 %, поєднане поранення грудей і кінцівок — 4 %. Усі пацієнти були оглянуті, вивчені скарги й анамнез. Виконані лабораторні дослідження: загальноклінічні аналізи крові, сечі, біохімічний аналіз крові, коагулограма крові, група крові та Rh-фактор. Виконані: ультразвукове дослідження органів грудної клітки та органів черевної порожнини за FAST-протоколом; мультиспіральна комп'ютерна томографія голови, органів грудної клітки та органів черевної порожнини, таза; рентгенографічні дослідження органів грудної клітки та черевної порожнини; відеоєзофагогастроуденоскопія та відеоколоноскопія; електрокардіографія. Були визначені критерії включення і виключення з дослідження. Усі пацієнти отримали знеболювання, антибіотикопрофілактику, протиправцевий анатоксин, полівітамінотерапію, перев'язки. **Результати.** Вибіркове неоперативне лікування вогнепальних поранень, розподіл за роками (2022, 2023, 2024): голова (4,1; 3,8; 4,7 %), груди (3,6; 5,3; 10,3 %), живіт (1; 2,1; 12,2 %), м'які тканини (28,7; 32,1; 34,2 %). Оперативні втручання після застосування тактики SNOM, розподіл за роками (2022, 2023, 2024): голова (1,1; 1; 1 %), груди (0,1; 0,2; 0,1 %), живіт (2,3; 2,5; 2,4 %), м'які тканини (1,4; 1; 1 %). У середньому частота оперативних втручань після застосування тактики SNOM становить $1,2 \pm 0,1$ % і в динаміці є постійною величиною. При застосуванні тактики SNOM при вогнепальних проникаючих пораненнях грудей превалюють ушкодження легень — 97 %, потім ідуть органи середостіння — 2 % і серце — 1 % випадків. При застосуванні тактики SNOM при

© «Медицина невідкладних станів» / «Emergency Medicine» («Medicina неотложных состояний»), 2025

© Видавець Заславський О.Ю. / Publisher Zaslavsky O.Yu., 2025

Для кореспонденції: Негодуйко Володимир Володимирович, доктор медичних наук, доцент, полковник медичної служби, начальник клініки невідкладної медичної допомоги (та прийому і евакуації), Військово-медичний клінічний центр Північного регіону, вул. Культури, 5, м. Харків, 61058, Україна; e-mail: vol-ramzes13@ukr.net; тел.: +380 (50) 452-32-73; професор, кафедра хірургії № 4, Харківський національний медичний університет, просп. Науки, 4, м. Харків, 61022, Україна

For correspondence: Volodymyr V. Nehoduiko, MD, DSc, PhD, Associate Professor, Colonel of the Medical Service, Head of the Clinic of Emergency Medical Care (and Reception and Evacuation), Military Medical Clinical Center of the Northern Region, Kultury st., 5, Kharkiv, 61058, Ukraine; e-mail: vol-ramzes13@ukr.net; phone: +380 (50) 452-32-73; Professor, Department of Surgery 4, Kharkiv National Medical University, Nauky ave., 4, Kharkiv, 61022, Ukraine

Full list of authors information is available at the end of the article.

вогнепальних проникаючих пораненнях живота превалюють ушкодження печінки — 43,2 %, потім ідуть заочеревинний простір — 17,6 %, два органи — 10,8 %, нирка — 9,5 %, великий сальник — 8,1 %, брижа кишки — 6,7 % і селезінка — 4,0 % випадків. Переважають ушкодження паренхіматозних органів. Середній термін лікування становив $5,2 \pm 0,3$ дня. **Висновки.** Відзначається позитивний ріст кількості випадків застосування тактики SNOM при вогнепальних пораненнях голови, грудей, живота і м'яких тканин при незмінній кількості оперативних втручань після застосування тактики SNOM. Вибіркове неоперативне лікування вогнепальних проникаючих поранень голови, грудей, живота і вогнепальних поранень м'яких тканин виконується при дотриманні показань до цього методу (згідно з критеріями). При застосуванні тактики вибіркового неоперативного лікування вогнепальних проникаючих поранень грудей превалюють ушкодження легень. При застосуванні тактики вибіркового неоперативного лікування вогнепальних проникаючих поранень живота превалюють ушкодження паренхіматозних органів. Дана тактика може застосовуватися за наявності обладнання експертного класу, досвідчених спеціалістів в умовах III рівня надання медичної допомоги та взаємодії між II і III рівнем надання медичної допомоги.

Ключові слова: тактика SNOM; вогнепальні осколкові поранення; голова; груди; живіт; м'які тканини

Вступ

Проникаючі поранення черепа становлять 28 % у структурі вогнепальних поранень голови [1, 4]. Частка випадків неоперативного лікування вогнепальних проникаючих поранень черепа коливається від 3,1 до 4,3 % [14].

До 80 % усіх пацієнтів із проникаючими пораненнями грудей можна лікувати без операції, однак у деяких випадках необхідні торакоцентез і дренування за Бюлау (18 %) або стернотомія/торакотомія (3 %). Стабільного пацієнта з невеликим пневмотораксом/гемотораксом і відсутністю відповідних додаткових знахідок можна оцінити й лікувати без операції [15, 17].

Приблизно 30 % вогнепальних поранень передньої частини живота і близько 67 % вогнепальних поранень живота з наявним вхідним отвором на поперековій ділянці можна безпечно лікувати консервативним шляхом. Селективне консервативне лікування закритої травми паренхіматозних органів черевної порожнини визнано єдиним прийнятним підходом медичної допомоги. Імовірність успіху консервативного лікування коливається від 60 до 90 % [16].

Вогнепальні поранення м'яких тканин, при яких первинна хірургічна обробка не показана, у загальній кількості становлять до 30 % усіх вогнепальних поранень, але вони в подальшому стають джерелом ускладнень [9, 10].

Невидалення малих і середнього розміру сторонніх тіл вогнепального походження в більшості випадків не призводить до розвитку ускладнень [5–8, 11, 19, 20].

Стандартними методами діагностики є рентген грудної клітки та органів черевної порожнини, кінцівок, фокусована сонографія та комп'ютерна томографія голови, грудей, живота [1–3, 18].

Вибіркове неоперативне лікування (Selective nonoperative management — SNOM) проникаючих поранень є безпечним і економічно ефективним [12, 13, 15–17].

Досвід лікування вогнепальних поранень без оперативного лікування буде корисним для широкого кола фахівців, які займаються лікуванням вогнепальних поранень.

Мета: продемонструвати особливості діагностики й лікування вогнепальних поранень голови, грудей, живота і м'яких тканин із застосуванням тактики SNOM.

Матеріали та методи

У статті проведений аналіз застосування тактики SNOM при вогнепальних пораненнях голови, грудей, живота і м'яких тканин в умовах Військово-медичного клінічного центру Північного регіону КМС ЗСУ за три роки. Усі пацієнти були чоловічої статі, мали вогнепальні осколкові поранення різної локалізації. Середній вік пацієнтів становив $43,6 \pm 0,8$ року.

За нашими даними, структура поранень за станом була такою: легкі — 61,4 %, середнього ступеня тяжкості — 29,2 %; тяжкі та вкрай тяжкі — 9,4 %. За локалізацією: голова — 13,3 %, шия — 2,1 %, хребет — 1,4 %, груди — 9,4 %, живіт — 7 %, таз — 5,4 %, кінцівки — 61,3 %. За комбінацією поранень: поєднане поранення голови й кінцівок — 18 %, вибухове поранення з відривом кінцівки, ускладнене гострою нирковою недостатністю — 15 %, поєднане поранення голови, грудей, живота і кінцівок — 13 %, поєднане поранення живота і кінцівок — 11 %, ізольоване поранення голови — 10 %, ізольоване поранення хребта — 8 %, поєднане поранення грудей і живота — 7 %, поєднане поранення грудей, живота і кінцівок — 7 %, поєднане поранення голови, грудей і кінцівок — 6 %, поєднане поранення грудей і кінцівок — 4.

Усі пацієнти були оглянуті, вивчені скарги й анамнез. Лабораторні дослідження: загальноклінічні аналізи крові, сечі, біохімічний аналіз крові, коагулограма крові, які виконані на апаратах Resposn 920 (Німеччина) і Lab Analyt (Китай), HumaClot Duo Plus (Німеччина), Labline 40 і Sunrise (Австрія) з додатковим обладнанням BIORAD і BIOSAN. Групу крові та Rh-фактор визначали методом стандартних сироваток. Ультразвукове дослідження (УЗД) органів грудної клітки та органів черевної порожнини — за FAST-протоколом (SONOSITE MICROMAXX, 2017). Виконана мультиспіральна комп'ютерна томографія (МСКТ) голови, органів грудної клітки та органів черевної порожнини,

таза на апараті Revolution EVO (2021) із кроком томографа 0,5 мм. Рентгенографічні дослідження органів грудної клітки та черевної порожнини виконували за допомогою комплексу рентгенографічного діагностичного КРД-50 INDIASCOPE-01 (Україна). Відеоезофагогастродуоденоскопія і відеокOLONоскопія виконувались на відеоендоскопічній системі Olympus CV-170 (2016) для виключення ушкодження порожнистих органів. Електрокардіографію проводили на електрокардіографі ХАІ РЕОК (Україна).

Критерії включення в дослідження:

— проникаючі сліпі черепно-мозкові поранення за відсутності ознак ліквореї, кісткових уламків у речовині головного мозку, вогнищ забою-розтрощення та гематом, що викликають дислокацію серединних структур. До даної категорії відносять поранення, отримані через орбіту й тим'яні ділянки;

— гемодинамічно стабільні пацієнти без зниження рівня свідомості, без ознак внутрішньоплевральної кровотечі, наявність малого гемопневмотораксу або відсутність гемопневмотораксу з терміном спостереження 24–48 год, наявність стороннього тіла розмірами менше за 1 см;

— гемодинамічно стабільні пацієнти без зниження рівня свідомості та без ознак перитоніту та внутрішньочеревної кровотечі, без абдомінального больового синдрому з терміном спостереження 24–48 год; відсутність вільної рідини та повітря в черевній порожнині, стороннє тіло розмірами менше за 1 см;

— сліпі й наскрізні вогнепальні поранення м'яких тканин, при яких не показана первинна хірургічна об-

робка ран, наявність сторонніх тіл у м'яких тканинах розмірами менше за 1 см.

Критерії виключення з дослідження:

— проникаючі дотичні, сліпі й наскрізні черепно-мозкові поранення, що супроводжувались наявністю кісткових уламків, вогнищ забою-розтрощення, внутрішньочерепних гематом і крововиливів, які викликали дислокаційний синдром, ознаками ранової ліквореї; край тяжкий стан поранених (атонічна кома, груба дестабілізація витальних функцій);

— поранені з ушкодженням середостіння, стравоходу, серця і магістральних судин, з ознаками внутрішньоплевральної кровотечі або кровохаркання, із середнім і великим гемопневмотораксом, з ателектазами легень, реберним клапаном, переломами понад 3 ребер, дихальною недостатністю, а також ті, які перебувають на штучній вентиляції легень, поранені з тяжкістю ушкоджень за шкалою AIS IV–V ступеня; поранені з поєднаними або комбінованими пораненнями; летальний кінець; наявність стороннього тіла розмірами понад 1 см;

— поранені з ушкодженням порожнистих органів, ознаками перитоніту та внутрішньочеревної кровотечі, поранені з тяжкістю ушкоджень за шкалою AIS IV–V ступеня; поранені з поєднаними або комбінованими пораненнями; летальний кінець; наявність стороннього тіла розмірами понад 1 см;

— вогнепальні поранення м'яких тканин, при яких показана первинна хірургічна обробка ран, наявність сторонніх тіл розмірами понад 1 см.

Таблиця 1. Вибіркове неоперативне лікування із застосуванням тактики SNOM (%)

| Локалізація поранення | Рік | | |
|---|------|------|------|
| | 2022 | 2023 | 2024 |
| Вогнепальні проникаючі поранення черепа | 4,1 | 3,8 | 4,7 |
| Вогнепальні проникаючі поранення грудей | 3,6 | 5,3 | 10,3 |
| Вогнепальні проникаючі поранення живота | 1 | 2,1 | 12,2 |
| Вогнепальні поранення м'яких тканин | 28,7 | 32,1 | 34,2 |

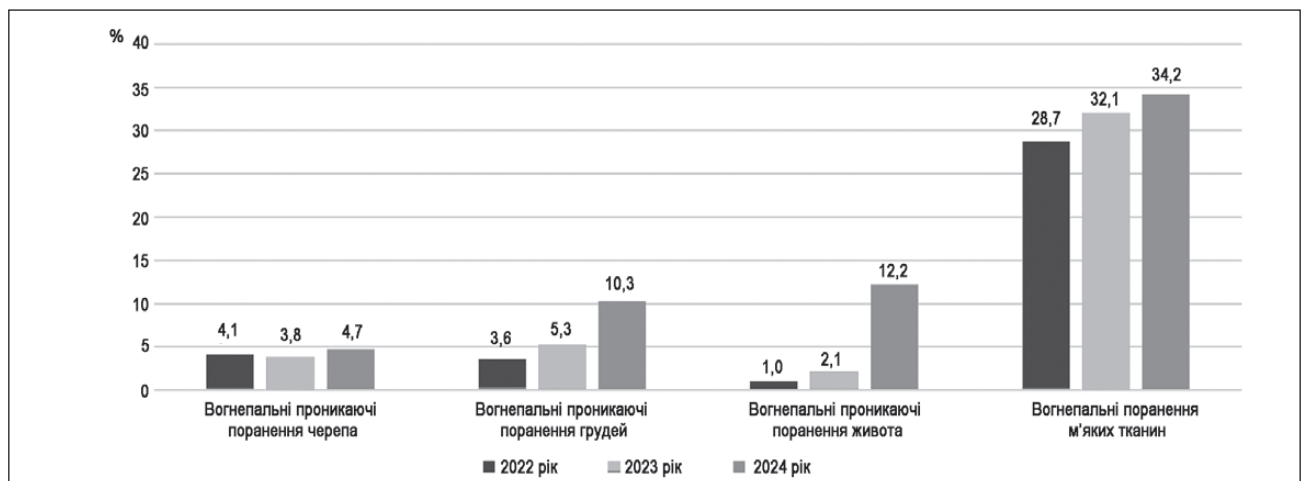


Рисунок 1. Дані щодо вибіркового неоперативного лікування вогнепальних поранень голови, грудей, живота і м'яких тканин із застосуванням тактики SNOM

Усі пацієнти отримали знеболювання, антибіотико-профілактику, протиправцевий анатоксин, полівітамінотерапію, перев'язки.

Результати

Дані щодо вибіркового неоперативного лікування вогнепальних поранень голови, грудей, живота і м'яких тканин надані в табл. 1 і на рис. 1.

Відзначається збільшення частоти застосування тактики SNOM при вогнепальних проникаючих пораненнях грудей, живота і вогнепальних пораненнях м'яких тканин.

При вогнепальних проникаючих пораненнях черепа провідним фактором є час, що минув після поранення, своєчасність проведення протинабрякової терапії та час медичної евакуації.

Дані щодо оперативних втручань після застосування тактики SNOM голови, грудей, живота і м'яких тканин надані в табл. 2 і на рис. 2.

Оперативні втручання при неефективності тактики SNOM при вогнепальних проникаючих пораненнях черепа виконуються при негативній динаміці у вигляді прогресування компресійно-дислокаційного синдрому (зміщення серединних структур головного мозку понад 10 мм) унаслідок появи зон вторинної ішемії, гемісферального набряку головного мозку, збільшення розмірів інтракраніальних гематом.

Оперативні втручання при неефективності тактики SNOM при вогнепальних проникаючих пораненнях

грудей виконуються при появі ознак кровотечі, згорнутого гемотораксу, нестійкого аеростазу.

Оперативні втручання при неефективності тактики SNOM при вогнепальних проникаючих пораненнях живота виконуються при появі ознак перитоніту, внутрішньочеревної кровотечі.

Оперативні втручання при неефективності тактики SNOM при вогнепальних пораненнях м'яких тканин виконуються при виникненні ознак кровотечі або нагноєння.

У середньому частка оперативних втручань після застосування тактики SNOM становить $1,2 \pm 0,1$ % і в динаміці є постійною величиною.

Частота ушкоджень внутрішніх органів грудей при застосуванні тактики SNOM подана на рис. 3.

При застосуванні тактики SNOM при вогнепальних проникаючих пораненнях грудей превалюють ушкодження легень — 97 %, потім ідуть органи середостіння — 2 % і серце — 1 % випадків.

Частота ушкодження органів живота при застосуванні тактики SNOM подана на рис. 4.

При застосуванні тактики SNOM при вогнепальних проникаючих пораненнях живота превалюють ушкодження печінки — 43,2 %, потім ідуть заочеревинний простір — 17,6 %, два органи — 10,8 %, нирка — 9,5 %, великий сальник — 8,1 %, брижа кишки — 6,7 % і селезінка — 4,0 % випадків. Переважають ушкодження паренхіматозних органів.

Середній термін лікування становив $5,2 \pm 0,3$ дня.

Таблиця 2. Оперативні втручання після застосування тактики SNOM (%)

| Локалізація поранення | Рік | | |
|---|------|------|------|
| | 2022 | 2023 | 2024 |
| Вогнепальні проникаючі поранення черепа | 1,1 | 1 | 1 |
| Вогнепальні проникаючі поранення грудей | 0,1 | 0,2 | 0,1 |
| Вогнепальні проникаючі поранення живота | 2,3 | 2,5 | 2,4 |
| Вогнепальні поранення м'яких тканин | 1,4 | 1 | 1 |

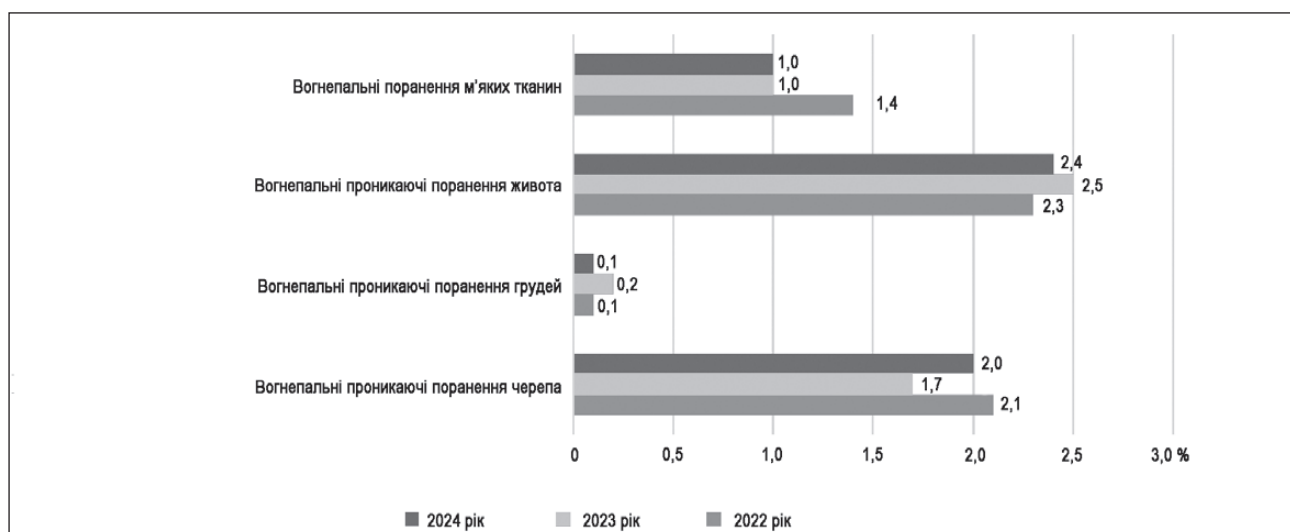


Рисунок 2. Дані щодо оперативних втручань після застосування тактики SNOM при вогнепальних пораненнях голови, грудей, живота і м'яких тканин

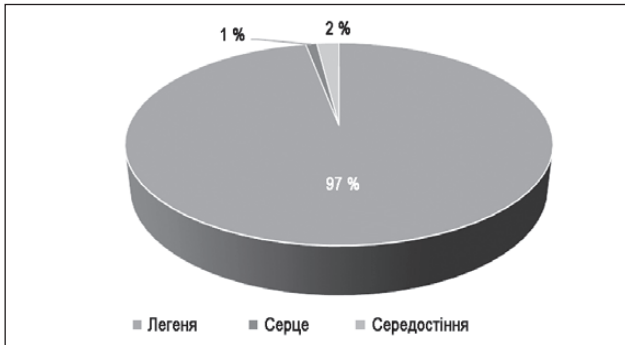


Рисунок 3. Частота ушкоджень внутрішніх органів грудей при застосуванні тактики SNOM

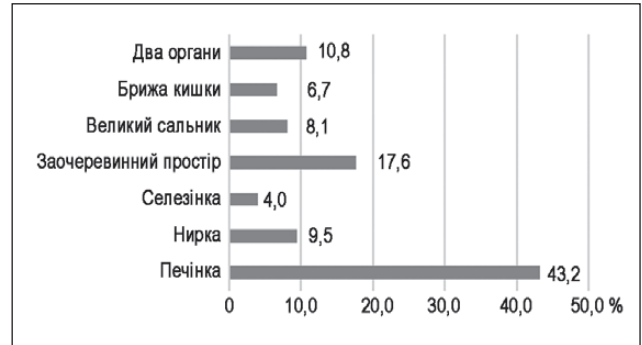

Рисунок 4. Частота ушкодження органів живота при застосуванні тактики SNOM

Обговорення

Застосування селективного підходу до лікування пацієнтів з вогнепальними проникаючими пораненнями голови, грудей, живота і вогнепальними пораненнями м'яких тканин є стандартною практикою [12–17].

Різні автори [12–17] дотримуються різних критеріїв відносно включення та виключення пацієнтів щодо застосування тактики SNOM, що відображається в кількості оперативних втручань після застосування тактики SNOM.

Наявність обладнання експертного класу (УЗД і МСКТ) і досвідчених спеціалістів в умовах III рівня надання медичної допомоги дозволяла визначитися з лікувальною тактикою.

Дотримання тактики вибіркового неоперативного лікування вогнепальних проникаючих поранень можливе за умови чіткої взаємодії II і III рівнів надання медичної допомоги.

Висновки

1. Відзначається позитивний ріст кількості випадків застосування тактики SNOM при вогнепальних пораненнях голови, грудей, живота та м'яких тканин при незмінній кількості оперативних втручань після застосування тактики SNOM.

2. Вибіркове неоперативне лікування вогнепальних проникаючих поранень голови, грудей, живота і вогнепальних поранень м'яких тканин виконується при дотриманні показань до цього методу (згідно з критеріями).

3. При застосуванні тактики вибіркового неоперативного лікування вогнепальних проникаючих поранень грудей превалюють ушкодження легень.

4. При застосуванні тактики вибіркового неоперативного лікування вогнепальних проникаючих поранень живота превалюють ушкодження паренхіматозних органів.

5. Дана тактика може застосовуватися при наявності обладнання експертного класу, досвідчених спеціалістів в умовах III рівня надання медичної допомоги та взаємодії між II і III рівнем надання медичної допомоги.

Конфлікт інтересів. Автори заявляють про відсутність конфлікту інтересів і власної фінансової зацікавленості при підготовці даної статті.

Внесок авторів. Хорошун Е.М. — автор ідеї; Макаров В.В. — аналіз матеріалу; Панасенко С.І., Шипілов С.А., Бунін Ю.В., Долгодуш В.С. — надання матеріалу; Негодуйко В.В. — написання статті.

Список літератури

1. Атлас бойової хірургічної травми (досвід Антитерористичної операції/Операції об'єднаних сил). Під загальною ред. В.І. Цимбалюка. Харків: Колегіум, 2021. 385 с.
2. Атлас променевої діагностики вогнепальних поранень: атлас; за заг. ред. проф. В.І. Цимбалюка. Вінниця: ТВОРИ, 2024. 472 с.
3. Вогнепальні поранення м'яких тканин (досвід Антитерористичної операції/Операції об'єднаних сил). Під загальною ред. В.І. Цимбалюка. Харків: Колегіум, 2020. 400 с.
4. Зогула І.С., Волосовець А.О., Зогула А.І. Поранення черепа і головного мозку: діагностика, екстрена медична допомога на етапах евакуації. Укр. мед. часопис. IX/X 2022. 5(151). С. 1–7. DOI: 10.32471/umj.1680-3051.151.234471.
5. Лікування поранених з бойовими ушкодженнями грудей: монографія / [упоряд.: Лурін І.А., Хорошун Е.М., Гуменюк К.В. та ін.]; за заг. ред. В.І. Цимбалюка. Тернопіль: ТНМУ, 2023. 236 с.
6. Лікування поранених з бойовими ушкодженнями живота (за досвідом АТО/ООС): монографія / за ред. К.В. Гуменюка, І.П. Хоменка, І.А. Луріна та ін.: за заг. ред. В.І. Цимбалюка. Херсон: Олді+, 2022. 194 с.
7. Медична допомога учасникам бойових дій: навчальний посібник / за заг. ред. проф. О.М. Хвсюка, проф. В.Г. Марченко, проф. Б.В. Михайлова. 2-ге вид., переробл. та допов. Харків: ДІСА Плюс, 2019. 576 с.
8. Моделювання вогнепальних поранень. Під заг. ред. В.І. Цимбалюка. Харків, 2022. 322 с.
9. Наставови з воєнно-польової хірургії / за ред. К.В. Гуменюка, С.О. Короля, Р.В. Гибало. Київ: Видавництво Людмила, 2024. 572 с.
10. Негодуйко В.В. Діагностика та видалення сторонніх тіл м'яких тканин вогнепального походження (експериментально-клінічне дослідження). Автореф. дис. ... д-ра мед. наук. Харків, 2019. 44 с.
11. Патоморфоз вогнепальних ран м'яких тканин. Під загальною ред. В.І. Цимбалюка, І.П. Хоменка, І.А. Луріна, О.Ю. Усенка, В.В. Бойка. Харків: Колегіум, 2018. 176 с.
12. Хорошун Е.М., Лурін А.І., Макаров В.В., Панасенко С.І., Негодуйко В.В., Шипілов С.А., Бунін Ю.В., Салютін Р.В. Вибір-

кове неоперативне лікування вогнепальних проникаючих поранень живота. Український журнал клінічної хірургії. 2024 Січень/Лютий. 91(1). С. 32-36. DOI: 10.26779/2786-832X.2024.1.32.

13. Хорошун Е.М., Макаров В.В., Негодуйко В.В., Шупілов С.А., Тертишний С.В., Верьовкін І.В., Вастьянов Р.С. Неоперативне лікування вогнепальних поранень м'яких тканин. Світ медицини та біології. 2024. № 2(88). С. 180-184. DOI 10.26724/2079-8334-2024-2-88-180-184.

14. Sirko A, Pilipenko G, Romanukha D, Skrypnik A. Mortality and Functional Outcome Predictors in Combat-Related Penetrating Brain Injury Treatment in a Specialty Civilian Medical Facility. *Military Medicine*. May-June 2020;185(5-6):e774-e780. <https://doi.org/10.1093/milmed/usz431>.

15. Birrer DL, Edu S, Nicol A, Neuhaus V. Penetrating chest trauma. *Journal of visualized surgery*. 2020;6(9):1-8. DOI: <https://doi.org/10.21037/jovs.2019.10.03>.

16. Demetriades D, Hadjizacharia P, Constantinou C, Brown C, Inaba K, Rhee P, Salim A. Selective nonoperative management of

penetrating abdominal solid organ injuries. *Annals of Surgery*. 2006;244(4):620-628.

17. Galvagno SM Jr, Nahmias JT, Young DA. *Advanced Trauma Life Support® Update 2019: Management and Applications for Adults and Special Populations*. *Anesthesiol Clin*. 2019;37:13-32.

18. Imaging of toracoabdominal gunshot wounds [VI Tsybaliuk, RYa Abdulaev, LA Lurin, VV Lazoryshynets, OY Usenko, IM Dykan, OI Grechanyk]. *Kharkiv: Fact*, 2024. 152 p.

19. Pavlov S, Babenko N, Kumetchko M, Litvinova O, Mikhaylusov R. Features of metabolic minchronic wound remodelling. *ScrMed*. 2024 Jan-Feb;55(1):53-61.

20. Pavlov SB, Babenko NM, Kumetchko MV, Litvinova OB, Komarchuk IV, Kudrevych IO. Healing of chronic wounds at the remodeling stage: the ratio of hormonal and immune parameters. *Emergency Medicine (Ukraine)*. 2024;20(6):470-474. <https://doi.org/10.22141/2224-0586.20.6.2024.1758>.

Отримано/Received 03.03.2025

Рецензовано/Revised 11.03.2025

Прийнято до друку/Accepted 18.03.2025

Information about authors

Eduard M. Khoroshun, Hero of Ukraine, PhD in Medicine, Colonel of the Medical Service, Head of the Military Medical Clinical Center of the Northern Region, Kharkiv, Ukraine; e-mail: ehoroshun@i.ua; phone: +380 (67) 692-31-20; Associate Professor, Department of Surgery 4, Kharkiv National Medical University, Kharkiv, Ukraine; <https://orcid.org/0000-0003-1258-1319>

Vitalii V. Makarov, MD, DSc, PhD, Professor, Head of the Department of Surgery 4, Kharkiv National Medical University, Kharkiv, Ukraine; e-mail: docvmmakarov@gmail.com; phone: +380 (67) 951-83-82; Surgeon at the Surgical Department of the Surgical Clinic, Military Medical Clinical Center of the Northern Region, Kharkiv, Ukraine; <https://orcid.org/0000-0002-4224-0294>

Serhii I. Panasenko, MD, DSc, PhD, Professor, Major of the Medical Service, Head of the Mobile Clinic, Military Medical Clinical Center of the Northern Region, Kharkiv, Ukraine; e-mail: pansii@ukr.net; phone: +380 (67) 742-81-35; Head of the Department of Surgery 3, Poltava State Medical University, Poltava, Ukraine; <https://orcid.org/0000-0003-2952-1670>

Volodymyr V. Nehoduiko, MD, DSc, PhD, Associate Professor, Colonel of the Medical Service, Head of the Clinic of Emergency Medical Care (and Reception and Evacuation), Military Medical Clinical Center of the Northern Region, Kharkiv, Ukraine; e-mail: vol-ramzes13@ukr.net; phone: +380 (50) 452-32-73; Professor, Department of Surgery 4, Kharkiv National Medical University, Kharkiv, Ukraine; <https://orcid.org/0000-0003-4540-5207>

Serhii A. Shypilov, PhD in Medicine, Colonel of the Medical Service, Deputy Unit Commander — Leading Surgeon, Military Medical Clinical Center of the Northern Region, Kharkiv, Ukraine; e-mail: drshypilov@ukr.net; phone: +380 (50) 195-83-71; Assistant, Department of Surgery 4, Kharkiv National Medical University, Kharkiv, Ukraine; <https://orcid.org/0000-0002-1689-2213>

Yurii V. Bunin, Colonel of the Medical Service, Head of the Surgical Clinic, Military Medical Clinical Center of the Northern Region, Kharkiv, Ukraine; e-mail: 77bun@ukr.net; phone: +380 (50) 183-89-28; Department of Surgery 4, Kharkiv National Medical University, Kharkiv, Ukraine; <https://orcid.org/0000-0002-1807-437X>

Viktor S. Dolhodush, Lieutenant Colonel of the Medical Service, Head of the Neurosurgical Department of the Injury Clinic, Military Medical Clinical Center of the Northern Region, Kharkiv, Ukraine; e-mail: viktored90@gmail.com; phone: +380 (63) 876-65-66; Department of Surgery 4, Kharkiv National Medical University, Kharkiv, Ukraine; <https://orcid.org/0009-0001-1942-9312>

Conflicts of interests. Authors declare the absence of any conflicts of interests and own financial interest that might be construed to influence the results or interpretation of the manuscript.

Authors' contribution. E.M. Khoroshun — author of the idea; V.V. Makarov — material analysis; S.I. Panasenko, S.A. Shipilov, Yu.V. Bunin, V.S. Dolgodush — providing material; V.V. Nehoduiko — writing an article.

E.M. Khoroshun^{1,2}, V.V. Makarov^{1,2}, S.I. Panasenko^{1,3}, V.V. Nehoduiko^{1,2}, S.A. Shipilov^{1,2}, Yu.V. Bunin^{1,2}, V.S. Dolhodush^{1,2}

¹Kharkiv National Medical University, Kharkiv, Ukraine

²Military Medical Clinical Center of the Northern Region, Kharkiv, Ukraine

³Poltava State Medical University, Poltava, Ukraine

Experience of using SNOM in gunshot wounds of the head, chest, abdomen and soft tissues

Abstract. Background. The goal is to demonstrate the peculiarities of diagnosis and treatment in gunshot wounds of the head, chest, abdomen and soft tissues using selective nonoperative management (SNOM). **Materials and methods.** The article analyzes the use of SNOM in gunshot wounds of the head, chest, abdomen, and soft tissues in the conditions of the Military Medical Clinical Center of the Northern Region of the Armed Forces of the Armed Forces of Ukraine over three years. All patients were male, had gunshot fragment wounds of different location. The average age of participants was 43.6 ± 0.8 years. According to our data, the structure of injuries by condition was as follows: mild — 61.4 %, moderate — 29.2 %, severe and extremely severe — 9.4 %. By location: head — 13.3 %, neck — 2.1 %, spine — 1.4 %, chest — 9.4 %, abdomen — 7 %, pelvis — 5.4 %, limbs — 61.3 % of cases. In terms of combination of injuries: combined head and limb injury — 18 %, explosive injury with extremity avulsion complicated by acute renal failure — 15 %, combined injury to the head, chest, abdomen and extremities — 13 %, combined injury to the abdomen and

extremities — 11 %, isolated head injury — 10 %, isolated injury to the spine — 8 %, combined injury to the chest and abdomen — 7 %, combined injury to the chest, abdomen and extremities — 7 %, combined injury to the head, chest and extremities — 6 %, combined injury to the chest and limbs — 4 %. All patients were examined, complaints and anamnesis were studied. Laboratory tests were performed such as general clinical blood, urine tests, biochemical blood analysis, blood coagulogram, blood group and Rh factor. Ultrasound examination of the chest and abdominal organs according to the FAST protocol was conducted. A multislice spiral computed tomography of the head, thoracic, abdominal organs, and pelvis was performed, as well as X-ray examinations of the organs of the chest and abdominal cavity; video esophago-gastroduodenoscopy and video colonoscopy; electrocardiography. Inclusion and exclusion criteria were defined. All patients received analgesia, antibiotic prophylaxis, tetanus toxoid, multivitamin therapy, bandages. **Results.** The distribution of selective nonoperative management of gunshot wounds by years (2022, 2023, 2024) is

as follows: head (4.1, 3.8, 4.7 %), chest (3.6, 5.3, 10.3 %), abdomen (1, 2.1, 12.2 %), soft tissues (28.7, 32.1, 34.2 %). The distribution of operative interventions after the use of SNOM by years (2022, 2023, 2024) is as follows: head (1.1, 1, 1 %), chest (0.1, 0.2, 0.1 %), abdomen (2.3, 2.5, 2.4 %), soft tissues (1.4, 1, 1 %). On average, the frequency of operative interventions after the use of SNOM is 1.2 ± 0.1 % and is a constant value in dynamics. When SNOM is used in penetrating gunshot wounds to the chest, lung injuries prevail (97 % of cases), followed by mediastinal organs (2 %) and the heart (1 %). When SNOM is used in penetrating gunshot wounds to the abdomen, liver damage prevails — 43.2 %, followed by retroperitoneal space — 17.6 %, two organs — 10.8 %, kidney — 9.5 %, greater omentum — 8.1 %, mesentery — 6.7 %, and spleen — 4.0 % of cases. Damage to parenchymal organs predominates. The average duration of treatment was 5.2 ± 0.3 days.

Conclusions. There is a positive increase in the rate of using SNOM for gunshot wounds of the head, chest, abdomen, and soft tissues, while the number of operative interventions after SNOM remains unchanged. Selective nonoperative management for penetrating gunshot wounds of the head, chest, abdomen, and soft tissue gunshot wounds is performed when the indications for this method are met (according to the criteria). When applying selective nonoperative management in penetrating gunshot wounds of the chest, lung injuries prevail. When using selective nonoperative management for penetrating gunshot wounds of the abdomen, damage to parenchymal organs prevails. This strategy can be used in the presence of expert-class equipment, experienced specialists in the conditions of tertiary care and interaction between secondary and tertiary levels of medical care.

Keywords: selective nonoperative management; gunshot fragment wounds; head; chest; abdomen; soft tissues