

DOI: <https://doi.org/10.26565/3083-5607-2025-3-04>
УДК: 616.314-002-089:615.849



Комплексне лікування ендо-пародонтальних уражень з використанням лазерних технологій

Черепинська Ю.А.¹, <https://orcid.org/0009-0004-1860-2218>, e-mail: ya.cherepynska@knmu.edu.ua
Волкова О.С.¹, <https://orcid.org/0000-0002-6811-2514>, e-mail: volkova_o@knmu.edu.ua
Доля Е.І.², <https://orcid.org/0000-0002-5009-9294>, e-mail: dolya.e@gmail.com

¹Харківський національний медичний університет
Міністерства охорони здоров'я України, Харків, Україна
²Харківський національний університет імені В.Н. Каразіна
Міністерства освіти і науки України, Харків, Україна

Comprehensive management of endo-periodontal lesions using laser technology

Cherepynska Yu.A.¹, <https://orcid.org/0009-0004-1860-2218>, e-mail: ya.cherepynska@knmu.edu.ua
Volkova O.S.¹, <https://orcid.org/0000-0002-6811-2514>, e-mail: volkova_o@knmu.edu.ua
Dolya E.I.², <https://orcid.org/0000-0002-5009-9294>, e-mail: dolya.e@gmail.com

¹Kharkiv National Medical University
of the Ministry of Health of Ukraine, Kharkiv, Ukraine
²V.N. Karazin Kharkiv National University
of the Ministry of Education and Science of Ukraine, Kharkiv, Ukraine

Ключові слова:

ендо-пародонтальні ураження, ербієвий лазер, діодний лазер, фотобіомодуляція, ендоперіолікування.

Для кореспонденції:

Черепинська Юлія Анатоліївна
Харківський національний медичний університет Міністерства охорони здоров'я України;
просп. Науки, буд. 4, м. Харків, Україна, 61022;
e-mail: ya.cherepynska@knmu.edu.ua

© Черепинська Ю.А., Волкова О.С.,
Доля Е.І., 2025

РЕЗЮМЕ

Актуальність. Ендо-пародонтальні ураження (ЕПУ) характеризуються одночасним ураженням тканин пародонта та пульпарно-ендодонтичної системи, що потребує комплексного підходу як до діагностики, так і до лікування. Це, у свою чергу, зумовлює необхідність тісної міждисциплінарної взаємодії між лікарями-ендодонтистами та пародонтологами. Незважаючи на наявність сучасних методів лікування ЕПУ, зокрема комбінованих терапевтичних підходів, ризик розвитку ускладнень залишається високим. Патології цього типу мають складну етіологію, обумовлену анатомічними та мікробіологічними зв'язками між системою кореневих каналів і тканинами пародонта, що значно ускладнює клінічну картину та вибір оптимальної лікувальної тактики. У зв'язку з цим сучасна стоматологія активно досліджує та впроваджує ад'ювантні методи лікування, спрямовані на підвищення ефективності стандартних терапевтичних протоколів і покращення довгострокових клінічних результатів. Одним із перспективних методів є застосування лазерних технологій, які, завдяки своїм фізико-біологічним властивостям, демонструють здатність до деконтамінації, біостимуляції та модуляції запальної відповіді в уражених періапекальних і пародонтальних тканинах. Біологічна дія лазерного випромінювання зумовлюється довжиною хвилі, щільністю енергетичного потоку та параметрами імпульсу, що визначають глибину проникнення і характер взаємодії з тканинами. Численні клінічні дослідження підтверджують, що поєднання стандартних методів лікування із лазерною терапією забезпечує стійкіші клінічні результати за рахунок покращення мікроциркуляції, зменшення рівня прозапальних медіаторів і стимуляції репаративних процесів. Такий ефект досягається, зокрема, завдяки фотобіостимуляції та кавітаційній дезінфекції, що сприяють швидшому загоєнню та зменшенню бактеріального навантаження. У сукупності це робить лазерну терапію цінним і доцільним доповненням до загальноприйнятих терапевтичних протоколів у лікуванні захворювань пародонта та періапекальних уражень.

Мета роботи – оцінити ефективність використання лазерного випромінювання з довжинами хвиль 2780, 980 і 650 нм в комплексному лікуванні ендо-пародонтальних уражень.

Матеріали та методи. У дослідженні було обстежено та проліковано 15 пацієнтів віком 37–57 років з ЕПУ, які класифіковано відповідно до систематизації D. Herrera та співавт., 2018: ендо-пародонтальне ураження без пошкодження кореня у пацієнтів без пародонтиту, ступінь 2 – широка та глибока пародонтальна кишеня, локалізована на поверхні одного зуба. Лікування включало: деепітелізацію (абляція) та фізичну деконтамінацію (кавітація) уражених ділянок пародонту за допомогою ербієвого лазера (2780 нм, світловідвід Ø 400 мкм, 1,5 W, 40 Hz, 80% води та 40% повітря), професійне механічне видалення зубного нальоту та згладжування поверхонь кореня зуба, усунення локальних подразнюючих

факторів. Фізико-хімічна деконтамінація кішені передбачала іригацію 3% розчином перекису водню та опромінення напівпровідниковим лазером із довжиною хвилі 980 нм (неініціалізований світловод Ø 300 мкм, 0,5 W/CW, 30 с), додатково для стимуляції репаративних процесів у зоні ураження проводили фотобіомодуляцію тричі з інтервалом 48 годин (650 нм, світловод Ø 0,5 см, 0,2 W/CW, 30 с/0,5 см²).

Результати та їх обговорення. Результати проведених клінічних та рентгенологічних досліджень свідчать про те, що додаткове застосування лазерної терапії як ад'ювантного методу до загальноприйнятих підходів забезпечує позитивну динаміку перебігу ендо-пародонтальних уражень упродовж 6-місячного періоду спостереження. Зокрема, використання лазерного випромінювання з довжинами хвиль 2780, 980 і 650 нм у складі комплексної терапії сприяє активації процесів загоєння, репаративному відновленню тканин пародонта та досягненню стабільної клінічної ремісії.

Висновки. Отримані дані засвідчують доцільність інтеграції лазерного випромінювання з довжинами хвиль 2780, 980 і 650 нм у комплексне лікування ЕПУ з метою підвищення загальної ефективності терапії та зниження ризику розвитку ускладнень. Доцільним є проведення подальших досліджень із більшою вибіркою з метою підтвердження або спростування отриманих у цьому дослідженні результатів.

Для цитування:

Черепинська Ю.А., Волкова О.С., Доля Е.І. Комплексне лікування ендо-пародонтальних уражень з використанням лазерних технологій. *Харківський стоматологічний журнал*. 2025. Т. 2, № 1(3). С. 33–41. DOI: <https://doi.org/10.26565/3083-5607-2025-3-04>

Key words:

endo-periodontal lesions, erbium laser, diode laser, photobiomodulation, endo-perio treatment.

For correspondence:

Cherepynska Yuliya Anatoliivna
Kharkiv National Medical University of the Ministry of Health of Ukraine;
4 Nauky Ave., Kharkiv, Ukraine, 61022;
e-mail: ya.cherepynska@knmu.edu.ua

© Cherepynska Yu.A., Volkova O.S.,
Dolia E.I., 2025

ABSTRACT

Relevance. Endo-periodontal lesions (EPLs) are characterized by the simultaneous involvement of periodontal tissues and the pulp-endodontic system, requiring a comprehensive approach to both diagnosis and treatment. This complexity necessitates close interdisciplinary collaboration between endodontists and periodontists. Despite the availability of modern treatment methods, including combined therapeutic approaches, the risk of complications remains high. These pathologies have a multifactorial etiology due to anatomical and microbiological interconnections between the root canal system and periodontal tissues, which significantly complicates the clinical picture and the selection of optimal treatment strategies.

In light of this, contemporary dentistry is actively exploring and implementing adjuvant treatment methods aimed at enhancing the effectiveness of standard therapeutic protocols and improving long-term clinical outcomes. One promising approach involves the use of laser technologies, which, owing to their physico-biological properties, demonstrate the ability to decontaminate, stimulate tissue regeneration, and modulate the inflammatory response in affected periapical and periodontal tissues.

The biological effects of laser radiation depend on the wavelength, energy density, and pulse characteristics, which determine tissue penetration depth and the nature of tissue interaction. Numerous clinical studies confirm that combining conventional treatment with laser therapy provides more stable clinical outcomes by improving microcirculation, reducing pro-inflammatory mediator levels, and stimulating reparative processes. These effects are particularly attributed to photobiomodulation and cavitation decontamination, which promote faster healing and reduce bacterial load. Collectively, this makes laser therapy a valuable and reasonable adjunct to standard treatment protocols for periodontal and periapical diseases.

Aim of this study was to evaluate the effectiveness of laser irradiation with wavelengths of 2780, 980, and 650 nm in the comprehensive treatment of endo-periodontal lesions.

Materials and Methods. The study included 15 patients aged 37–57 years diagnosed with EPLs classified according to D. Herrera et al. (2018) as endo-periodontal lesions without root damage in patients without periodontitis, stage 2 – characterized by a wide and deep periodontal pocket localized to the surface of a single tooth. The treatment protocol included: de-epithelialization (ablation) and physical decontamination (cavitation) of affected periodontal areas using an erbium laser (2780 nm, 400 µm fiber, 1.5 W, 40 Hz, 80% water and 40% air); professional mechanical plaque removal and root surface smoothing; elimination of local irritants; physicochemical decontamination of the periodontal pocket by irrigation with 3% hydrogen peroxide followed by irradiation using a diode laser with a wavelength of 980 nm (non-initiated 300 µm fiber, 0.5 W/CW, 30 s); photobiomodulation therapy to stimulate reparative processes was performed three times at 48-hour intervals using a 650 nm laser (0.5 cm fiber, 0.2 W/CW, 30 s/0.5 cm²).

Results. Clinical and radiological evaluations demonstrated that the adjunctive use of laser therapy alongside standard treatment protocols resulted in positive dynamics in the course of endo-periodontal lesions over a 6-month follow-up period. Specifically, the integration of laser irradiation with wavelengths of 2780, 980, and 650 nm

into comprehensive therapy contributed to the activation of healing processes, reparative regeneration of periodontal tissues, and achievement of stable clinical remission. **Conclusions.** The findings support the feasibility of incorporating laser irradiation with wavelengths of 2780, 980, and 650 nm into the comprehensive treatment of endo-periodontal lesions to enhance overall therapeutic efficacy and reduce the risk of complications. It is advisable to conduct further research involving a larger sample size to validate or challenge the findings reported in this study.

For citation:

Cherepynska YuA, Volkova OS, Dolya EI. Comprehensive management of endo-periodontal lesions using laser technology. *Kharkiv Dental Journal*. 2025;2(1(3)):33–41. DOI: <https://doi.org/10.26565/3083-5607-2025-3-04>

ВСТУП

Проблеми діагностики та лікування апікального періодонтиту у пацієнтів із запальними захворюваннями пародонта є складними для вирішення в сучасній стоматології. Комплексне патоморфофункціональне поєднане ураження пародонта й ендодонта отримало назву ендо-пародонтального ураження (ЕПУ).

Ураження періодонта і пульпи зуба можуть виникати незалежно, але через наявність сполучних анатомічних структур (латеральні та додаткові канали, дентинні каналці, фуркаційні дефекти), патологічний процес може переходити з одного анатомічного сегмента на інший. Це формує серйозні труднощі як для діагностики, так і для подальшого лікування [1, 2, 8, 11].

З етіологічної точки зору ЕПУ розвиваються або на ґрунті патології пульпи, або пародонтальної патології.

У першому випадку патологія пов'язана з тривалим існуванням нориці в ділянці перехідної складки та формуванням пародонтальної кишень, яка має епітеліальну вистілку. Це вимагає обов'язкового ендодонтичного лікування.

У другому випадку ендо-пародонтальне ураження розвивається внаслідок пародонтальної патології, за якої пародонтальна кишень поширюється до верхівки кореня і викликає ретроградний розвиток пульпіту. В обох випадках також слід проводити комплексне ендодонтичне та пародонтальне лікування [8, 10, 12, 13].

Відомо, що вивільнення токсичних продуктів некротизованої пульпи в періапікальну ділянку призводить до її запалення. При розширенні кровонесних судин і накопичення рідини тиск у періапікальній частині може підвищуватися [9, 10]. Часто накопичення рідини стає причиною сильного білю. Однак видалення залишків пульпи може бути недостатнім, і тоді єдиною альтернативою залишається прямий доступ до верхівки кореня через надкістя.

Тому пошук і впровадження нових методів лікування для ЕПУ є вкрай актуальним, оскільки це дозволяє зменшити ризики ускладнень [4–7].

Одним із перспективних методів є застосування лазерних технологій, які, завдяки своїм фізико-біологічним властивостям, демонструють здатність до деконтамінації, біостимуляції та модуляції запальної відповіді в уражених періапікальних і пародонтальних тканинах.

Біологічна дія лазерного випромінювання зумовлюється довжиною хвилі, щільністю енергетичного потоку та параметрами імпульсу, що визначають глибину проникнення і характер взаємодії з тканинами. Численні клінічні дослідження підтверджують,

INTRODUCTION

The diagnosis and treatment of apical periodontitis in patients with inflammatory periodontal diseases pose complex challenges in modern dentistry. The combined pathomorphofunctional lesions of the periodontium and endodontium are referred to as endo-periodontal lesions (EPL).

Lesions of the periodontium and the dental pulp may develop independently, but due to the presence of connecting anatomical structures (lateral and accessory canals, dentinal tubules, furcation defects), the pathological process can spread from one anatomical segment to another. This creates significant difficulties both in diagnosis and in subsequent treatment [1, 2, 8, 11].

From an etiological point of view, EPL can develop either from pulp pathology or periodontal pathology.

In the first case, the pathology is associated with the long-term existence of a fistula in the area of the mucobuccal fold and the formation of a periodontal pocket with epithelial lining. This condition requires mandatory endodontic treatment.

In the second case, the endo-periodontal lesion develops due to periodontal pathology, in which the periodontal pocket extends to the root apex and leads to a retrograde development of pulpitis. In both cases, comprehensive endodontic and periodontal treatment is necessary [8, 10, 12, 13].

It is known that the release of toxic products from necrotic pulp into the periapical area leads to inflammation. With the dilation of blood vessels and fluid accumulation, pressure in the periapical region can increase [9, 10]. Often, fluid accumulation is the cause of intense pain. However, removing pulp remnants may not be sufficient, and the only alternative remains direct access to the root apex via the periosteum.

Therefore, the search for and implementation of new treatment methods for EPL is highly relevant, as it helps reduce the risk of complications [4–7].

One of the promising methods is the use of laser technologies, which, due to their physico-biological properties, demonstrate the ability to decontaminate, stimulate bioregeneration, and modulate the inflammatory response in affected periapical and periodontal tissues.

The biological effect of laser radiation is determined by the wavelength, energy flux density, and pulse parameters, which define the depth of penetration and the nature of interaction with tissues. Numerous clinical studies confirm that combining standard treatment methods with laser therapy provides more stable clinical outcomes due to improved microcirculation, reduced levels of pro-inflammatory mediators, and stimulation of

що поєднання стандартних методів лікування із лазерною терапією забезпечує стійкіші клінічні результати за рахунок покращення мікроциркуляції, зменшення рівня прозапальних медіаторів і стимуляції репаративних процесів. Такий ефект досягається, зокрема, завдяки фотобіостимуляції та кавітаційній дезінфекції, що сприяють швидшому загоєнню та зменшенню бактеріального навантаження. У сукупності це робить лазерну терапію цінним і доцільним доповненням до загальноприйнятих терапевтичних протоколів у лікуванні захворювань пародонта та періапикальних уражень [2, 5, 8].

На підставі вищевикладеного виникає потреба у розробці тактики лікування ЕПУ, що й визначило мету даного дослідження.

Мета роботи – оцінити ефективність використання лазерного випромінювання з довжинами хвиль 2780, 980 і 650 нм в комплексному лікуванні ендо-пародонтальних уражень.

reparative processes. This effect is achieved, in particular, through photobiostimulation and cavitation disinfection, which promote faster healing and reduce bacterial load. These factors make laser therapy a valuable and appropriate addition to standard therapeutic protocols in the treatment of periodontal diseases and periapical lesions [2, 5, 8].

Based on the above, there is a need to develop a treatment strategy for EPLs, which determined the aim of this study.

The aim of the study is to evaluate the effectiveness of laser irradiation with wavelengths of 2780, 980, and 650 nm in the comprehensive treatment of endo-periodontal lesions.

МАТЕРІАЛИ ТА МЕТОДИ ДОСЛІДЖЕННЯ

MATERIALS AND METHODS

Було обстежено та проведено лікування 15 пацієнтів віком 37–57 років з ендопародонтальними ураженнями, які класифіковано відповідно до систематизації D. Herrera та співавт., 2018: ендопародонтальне ураження без пошкодження кореня у пацієнтів без пародонтиту, ступінь 2 – широка та глибока пародонтальна кишеня, локалізована на поверхні одного зуба [1]. Усі пацієнти надали письмову інформовану згоду на використання лазерних технологій під час надання невідкладної стоматологічної допомоги.

Лікування проводили під місцевою анестезією (за потреби), що включало: деепітелізацію (абляція) та фізичну деконтамінацію (кавітація) уражених ділянок пародонту за допомогою ербієвого лазера (2780 нм, світловод Ø 400 мкм, 1,5 W, 40 Hz, 80% води та 40% повітря), професійне механічне видалення зубного нальоту та згладжування поверхонь кореня зуба, усунення локальних подразнюючих факторів. Фізико-хімічна деконтамінація кішені передбачала іригацію 3% розчином перекису водню та опромінення напівпровідниковим лазером із довжиною хвилі 980 нм (неініціалізований світловод Ø 300 мкм, 0,5 W/CW, 30 с), додатково для стимуляції репаративних процесів у зоні ураження проводили фотобіомодуляцію (650 нм, світловод Ø 0,5 см, 0,2 W/CW, 30 с/0,5 см²). Сеанси фотобіомодуляції виконували тричі з інтервалом 48 годин.

Ендодонтичне лікування проводилось згідно з протоколами, рекомендованими ААЕ (Treatment Standards of the American Association of Endodontists, 2020) та ЕСЕ (European Society of Endodontology, 2024).

Після механічної обробки кореневого каналу здійснювалась активна іригація системи кореневих каналів антисептичними розчинами – гіпохлоритом натрію (5,25%) та EDTA (17%). Активацію іригаційних розчинів виконували за допомогою ультразвукової хвилі.

Обтурацію каналу проводили методом центрального штаффа з використанням біокерамічного силера (Total Fill BC, USA) у поєднанні з гутаперчею. Коронкову частину зуба відновлювали за допомогою постійної композитної реставрації.

There was 15 patients aged 37 to 57 years with endo-periodontal lesions were examined and treated. The lesions were classified according to the system proposed by D. Herrera et al., 2018, as endo-periodontal lesions without root damage in patients without periodontitis, grade 2 – a wide and deep periodontal pocket localized on the surface of a single tooth [1]. All patients provided written informed consent for the use of laser technologies during the provision of urgent dental care.

Treatment was performed under local anesthesia (if necessary) and included: de-epithelialization (ablation) and physical decontamination (cavitation) of the affected periodontal areas using an erbium laser (2780 nm, fiber optic Ø 400 µm, 1.5 W, 40 Hz, 80% water and 40% air), professional mechanical removal of dental plaque and root surface smoothing, as well as elimination of local irritating factors. Physicochemical decontamination of the pocket involved irrigation with a 3% hydrogen peroxide solution and irradiation with a semiconductor laser (wavelength 980 nm, non-initiated fiber Ø 300 µm, 0.5 W/CW, 30 sec). Additionally, to stimulate reparative processes in the affected area, photobiomodulation was performed (650 nm, fiber optic Ø 0.5 cm, 0.2 W/CW, 30 sec/0.5 cm²). Photobiomodulation sessions were performed three times with an interval of 48 hours.

Endodontic treatment was performed in accordance with the protocols recommended by the AAE (Treatment Standards of the American Association of Endodontists, 2020) and the ESE (European Society of Endodontology, 2024). Following mechanical preparation of the root canal, active irrigation of the root canal system with antiseptic solutions was performed – sodium hypochlorite (5.25%) and EDTA (17%). Irrigation solutions were activated using ultrasonic waves.

The root canal was obturated using the single-cone technique with a bioceramic sealer (Total Fill BC, USA) in combination with gutta-percha. The coronal portion of the tooth was restored using a permanent composite restoration.

All participants were given instructions for gentle but thorough mechanical oral hygiene. No antibiotics,

Усім учасникам надавали рекомендації щодо щадної, але ретельної механічної гігієни порожнини рота. Пацієнти не отримували антибіотики, оральні антисептики та знеболювальні препарати впродовж дослідження.

Оцінка клінічної ефективності лікування проводилася за показниками глибини зондування (ГЗ) та рентгенологічними ознаками загоєння за даними комп'ютерної томографії (КТ). Аналіз включав такі параметри: ширина періодонтальної щілини – розширення або звуження, стан кортикальної пластинки лунки – наявність остеопорозу, остеосклерозу, деструкції, зміна ширини, стан губчастої речовини навколо верхівки кореня – остеопороз, остеосклероз, деструкція. При оцінці деструктивних змін враховували форму ураження, чіткість країв та ступінь просвітлення (прозорості), зміни в структурі кореня – узурація, резорбція, гіперцементоз [5].

oral antiseptics, or analgesics were administered during the course of the study.

The clinical effectiveness of the treatment was assessed based on probing depth (PD) and radiographic healing as determined by computed tomography (CT). The analysis included the following parameters: width of the periodontal ligament space – expansion or narrowing; condition of the cortical plate – presence of osteoporosis, osteosclerosis, destruction, or width changes; condition of the cancellous bone around the root apex – osteoporosis, osteosclerosis, destruction. Destructive changes were evaluated by the shape of the lesion, clarity of the borders, degree of radiolucency, and changes in root structure – including ulceration, resorption, and hypercementosis [5].

РЕЗУЛЬТАТИ ТА ЇХ ОБГОВОРЕННЯ

RESULTS AND DISCUSSION

Через 6 місяців медіанні значення показників локальної глибини зондування (ГЗ) – з 8,4 мм до лікування зменшилася до 3,2 мм (рис. 3, 4). Через 6 місяців у всіх пацієнтів у зоні втручання ясна стали щільними, блідо-рожевого кольору, щільно охоплювали шийки зубів. Усі учасники дослідження відзначили високий рівень психоемоційного комфорту під час втручання та швидкий безболісний післяопераційний період.

Через 6 місяців у всіх пацієнтів рентгенологічні (КТ) ознаки загоєння зони ендоперіоураження в періапикальній ділянці характеризувалися візуальною ремінералізацією кісткової тканини в зоні попередньої деструкції, зменшенням або повним зникненням патологічного просвітлення, що раніше відповідало періапикальному осередку ураження. Контури кортикальної пластинки стали чіткими, без ознак узурації. Відзначено нормалізацію ширини періодонтальної щілини з рівномірним її розташуванням по всій довжині кореня, без локального розширення. Спостерігалось відновлення структури кортикальної пластинки лунки у вигляді потовщення або появи безперервної склерозованої лінії навколо верхівки кореня. Щільність губчастої речовини навколо верхівки підвищена, трабекулярний рисунок вирівняний, ознаки остеопорозу відсутні. Стан кореня – без патологічних змін: ознаки резорбції, узурації чи гіперцементозу не виявлені.

6 months after treatment, the median values of local probing depth (PD) decreased from 8.4 mm before treatment to 3.2 mm (Figs. 3, 4). After 6 months, all patients presented with firm, pale pink gingiva in the treated area, tightly surrounding the cervical areas of the teeth. All study participants reported a high level of psycho-emotional comfort during the procedure and a quick, painless postoperative recovery.

At the 6-month follow-up, radiographic (CT) signs of healing in the endo-perio lesion zone in the periapical region were characterized by visible remineralization of bone tissue in the previously destructed area and a reduction or complete disappearance of the pathological radiolucency that had previously corresponded to the periapical lesion. The contours of the cortical plate became well-defined and showed no signs of erosion. The width of the periodontal ligament space was normalized, with uniform spacing along the entire root length and no local widening. Restoration of the socket's cortical structure was observed in the form of thickening or the appearance of a continuous sclerotic line around the root apex. The density of the cancellous bone around the apex increased, the trabecular pattern became regular, and there were no signs of osteoporosis. The condition of the root remained unchanged, with no signs of resorption, erosion, or hypercementosis.

Клінічний приклад

Пацієнт К., 56 років, звернувся зі скаргами на незначний дискомфорт у правій верхній щелепі. При обстеженні за допомогою електронної пародонтальної карти було виявлено одиничну пародонтальну кишень глибиною 9 мм у ділянці зуба 1.7 на дистально-щічній поверхні.

Комп'ютерна томографія (КТ) виявила періапикальний осередок деструкції кісткової тканини, який сполучався з пародонтальною кишенню, що дозволило діагностувати діагноз: ендопародонтальне ураження без пошкодження кореня, без пародонтиту, ступінь 2 (рис. 1, 3).

Було проведено комплексне лікування: пародонтологічна терапія із застосуванням лазерних технологій та ендодонтичне лікування.

Clinical case

A 56-year-old patient, K., presented with mild complaints of discomfort in the right maxilla. An electronic periodontal chart revealed a single periodontal pocket measuring 9 mm in depth on the distobuccal surface of tooth 1.7.

Cone-beam computed tomography (CBCT) detected a periapical area of bone tissue destruction communicating with the periodontal pocket, which led to the diagnosis: endo-periodontal lesion without root damage, in a patient without periodontitis, stage 2 (Figs. 1, 3).

Comprehensive treatment was performed, including periodontal therapy with the use of laser technology and endodontic treatment.

At the 6-month follow-up, CBCT and clinical examination showed signs of healing. Probing depth at

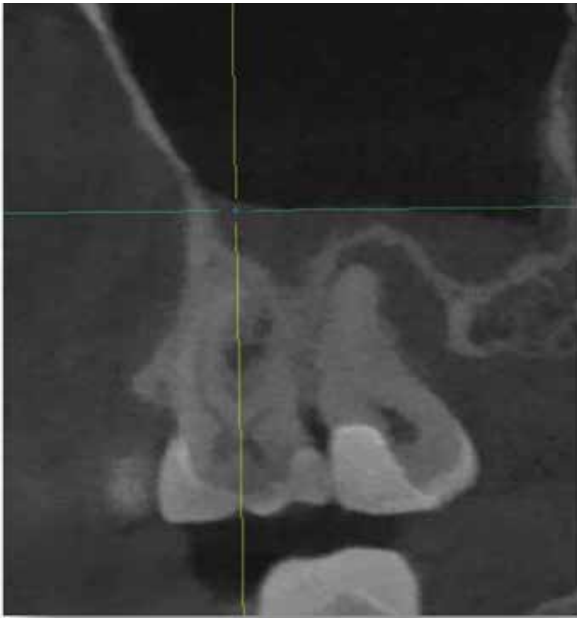


Рис. 1. Дані КТ до лікування зуба 1.7
Fig. 1. CBCT data before treatment of tooth 1.7

Через 6 місяців під час контрольного огляду та повторної КТ зафіксовано ознаки загоєння вогнища. При зондуванні в ділянці зуба 1.7 – пародонтальна кишень відсутня, глибина становить 3 мм, що відповідає нормі (рис. 2, 4).

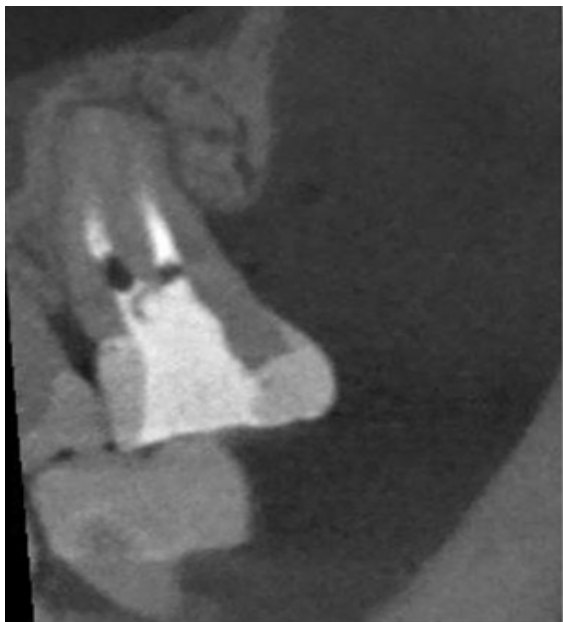

Рис. 2. Дані КТ через 6 міс. після лікування зуба 1.7
Fig. 2. CBCT data 6 months after treatment of tooth 1.7

Аналіз результатів рентгенологічних ознак на КТ після лікування ЕПУ з використанням лазерних технологій у всіх пацієнтів на контрольному обстеженні через 6 місяців, показав, що в тканинах періодонту не виявлено осередків розсіяння кісткової тканини в апікальній частині коренів, та з'являється більш чітке контурне обмеження періапикального простору. Із часом контури дефекту стають рівними, з меншою інтенсивністю затемнення, що вказує на відновлення кісткової тканини. Також спостерігалось відновлення

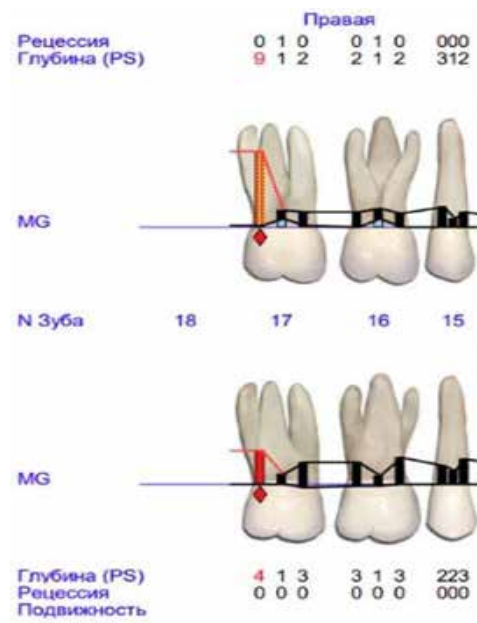


Рис. 3. Дані пародонтограми до лікування
Fig. 3. Periodontal chart data before treatment

tooth 1.7 revealed no periodontal pocket, with a depth of 3 mm, which is within the normal range (Figs. 2, 4).

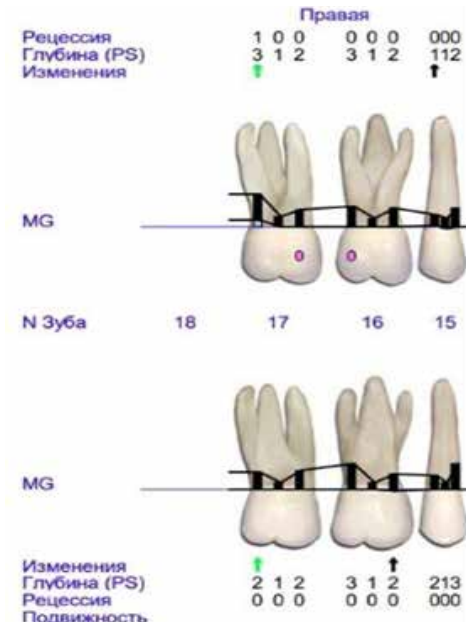


Рис. 4. Дані пародонтограми через 6 міс після лікування
Fig. 4. Periodontal chart data 6 months after treatment

Analysis of the CBCT findings after treatment of EPL with laser technology in all patients showed no bone destruction foci in the apical area of the roots. The periapical space appeared more clearly defined. Over time, the defect contours became smooth with reduced radiolucency, indicating bone regeneration. There was also restoration of normal bone structure, though with mild radiographic opacity. Typically, normalization of bone density around the tooth root was observed, with evidence of bone regeneration and no apparent

нормальної структури кістки, але з певним ослабленням у вигляді незначної затемненості на рентгені. Зазвичай видно нормалізацію щільності кістки навколо кореня зуба, і відмічено відновлення кісткової тканини без явних дефектів або з невеликими залишковими змінами (невеликі кальцифікації чи ремоделювання).

Загалом, процес загоєння після ЕПУ може тривати від кількох місяців до кількох років, залежно від тяжкості ураження та якості лікування. Важливою є регулярна рентгенологічна оцінка стану, щоб зафіксувати прогрес у загоєнні та вчасно виявити можливі ускладнення.

Через 6 місяців спостереження клінічна картина була значно сприятливішою: пацієнти не висували скарг на біль або дискомфорт. Лише у чотирьох осіб відзначалися незначні неприємні відчуття під час вживання твердої їжі, які зникали самостійно протягом перших двох–трьох днів.

ВИСНОВКИ

Результати клінічного дослідження свідчать, що застосування лазерних технологій сприяє ефективному загоєнню в ділянці ЕПУ та ремоделюванню кісткової тканини.

Отримані дані засвідчують доцільність інтеграції лазерного випромінювання з довжинами хвиль 2780, 980 і 650 нм у комплексне лікування ЕПУ з метою підвищення загальної ефективності терапії та зниження ризику розвитку ускладнень.

Використання лазерної терапії, як ад'ювантного методу до загальноприйнятих підходів забезпечує позитивну динаміку перебігу ЕПУ.

Аналізуючи результати проведеного дослідження, можна сформулювати наступні клінічні рекомендації: при ЕПУ доцільним є комплексний підхід до санації обох осередків інфекції – із застосуванням одноетапного щадного ендодонтичного та пародонтологічного лікування з трьома сесіями фотобіомодуляції.

Переваги лазерної терапії, як допоміжного методу підтверджуються її здатністю до безпосереднього руйнування біоплівки, а також стимулювальним впливом на репаративні процеси.

Подальше вивчення віддалених результатів терапії є важливим для оцінки тривалості клінічної ремісії в окремих групах пацієнтів та порівняння ефективності різних лікувальних підходів. Доцільним є проведення подальших досліджень із більшою вибіркою з метою підтвердження або спростування отриманих у цьому дослідженні результатів.

defects or only minor residual changes (such as small calcifications or remodeling).

In general, the healing process following EPL may take several months to several years, depending on the severity of the lesion and the quality of treatment. Regular radiographic evaluation is essential to monitor healing progress and detect potential complications early.

After 6 months of observation, the clinical picture had significantly improved: patients reported no pain or discomfort. Only four individuals experienced minor discomfort while chewing hard food, which resolved spontaneously within 2–3 days.

CONCLUSIONS

Results of the clinical study indicate that the use of laser technologies contributes to effective healing in the area of EPL and promotes bone tissue remodeling.

The obtained data support the feasibility of integrating laser irradiation with wavelengths of 2780, 980, and 650 nm into the comprehensive treatment of EPLs to enhance overall therapeutic effectiveness and reduce the risk of complications.

The use of laser therapy as an adjuvant to conventional treatment protocols ensures a positive trend in the course of EPLs.

Based on the results of this study, the following clinical recommendations can be proposed: in cases of EPLs, a comprehensive approach to the decontamination of both infectious foci is advisable – through single-visit, minimally invasive endodontic and periodontal treatment combined with three sessions of photobiomodulation therapy.

The advantages of laser therapy as a supportive method are confirmed by its ability to directly disrupt biofilms and stimulate reparative processes in the affected tissues.

Further investigation of long-term treatment outcomes is important for assessing the duration of clinical remission in specific patient groups and comparing the effectiveness of various treatment approaches. It is advisable to conduct further research involving a larger sample size to validate or challenge the findings reported in this study.

СПИСОК ВИКОРИСТАНОЇ ЛІТЕРАТУРИ

- Herrera D., Retamal-Valdes B., Alonso B., Feres M. Acute periodontal lesions (periodontal abscesses and necrotizing periodontal diseases) and endo-periodontal lesions. *Journal of Periodontology*. 2018. Vol. 89, Suppl. 1. P. S85–S102. DOI: <https://doi.org/10.1002/JPER.16-0642>
- European Federation of Periodontology. Guidelines on the integration of laser therapy in periodontal practice. *Clinical Oral Investigations*. 2023. Vol. 27, № 1. P. 1–12.
- López M.A., Morales J.M. Advances in salivary diagnostics for periodontal disease. *Frontiers in Oral Health*. 2023. Vol. 4. 112 p.
- Singh R., Patel H. Nanoparticle-assisted antimicrobial strategies in endo-perio infections. *International Journal of Nanomedicine*. 2022. Vol. 17. P. 4231–4242.

REFERENCES

- Herrera D, Retamal-Valdes B, Alonso B, Feres M. Acute periodontal lesions (periodontal abscesses and necrotizing periodontal diseases) and endo-periodontal lesions. *Journal of Periodontology*. 2018;89(1):S85–S102. DOI: <https://doi.org/10.1002/JPER.16-0642>
- European Federation of Periodontology. Guidelines on the integration of laser therapy in periodontal practice. *Clinical Oral Investigations*. 2023;27(1):1–12.
- López MA, Morales JM. Advances in salivary diagnostics for periodontal disease. *Frontiers in Oral Health*. 2023;4:112.
- Singh R, Patel H. Nanoparticle-assisted antimicrobial strategies in endo-perio infections. *International Journal of Nanomedicine*. 2022;17:4231–42.

- Barros S.P., Offenbacher S. Inflammatory biomarkers in clinical periodontal disease progression. *Current Oral Health Reports*. 2021. Vol. 8, № 2. P. 45–55.
- Ren B., Yan F., Kuang Y., Li N., Zhang D., Lin H., Zhou H. A CRISPR/Cas9 toolkit for efficient targeted base editing to induce genetic variations in rice. *Nature Communications*. 2017. Vol. 8. Article number: 15359. DOI: <https://doi.org/10.1038/ncomms15359>
- Theodoro L.H., Garcia V.G., Ervolino E., de Oliveira R.C., Longo M., de Almeida J.M. LASER in periodontal treatment: is it an effective treatment or science fiction? *Journal of Periodontology*. 2021. Vol. 92, № 6. P. 812–823. DOI: <https://doi.org/10.1002/JPER.20-0734>
- Gündoğar H., Şenyurt S.Z., Erciyas K., Yalim M., Üstün K. The effect of low-level laser therapy on non-surgical periodontal treatment: a randomized controlled, single-blind, split-mouth clinical trial. *Lasers in Medical Science*. 2016. Vol. 31, № 4. P. 737–745. DOI: <https://doi.org/10.1007/s10103-016-1996-0>
- Sumra N., Kulshrestha R., Umale V., Chandurkar K. Lasers in non-surgical periodontal treatment – a review. *Journal of Clinical Periodontology*. 2019. Vol. 46, № 2. P. 100–112. DOI: <https://doi.org/10.1111/jcpe.13055>
- Ríos D., Caffesse R.G., de la Rosa M., Caffesse R.A. Effects of vector ultrasonic system debridement and conventional instrumentation on the levels of TNF- α in gingival crevicular fluid of patients with chronic periodontitis. *Journal of Clinical Periodontology*. 2017. Vol. 44, No. 7. P. 739–746. DOI: <https://doi.org/10.1111/jcpe.12768>
- Aoki A., Mizutani K., Schwarz F., Sculean A., Yukna R.A., Takasaki A.A., Romanos G.E., Taniguchi Y. Periodontal and peri-implant wound healing following laser therapy. *Periodontology* 2000. 2015. Vol. 68, № 1. P. 217–269. DOI: <https://doi.org/10.1111/prd.12080>
- Papapanou P.N., Sanz M., Buduneli N., Dietrich T., Feres M., Fine D.H., Flemmig T.F., Garcia R. Periodontitis: Consensus report of Workgroup 2 of the 2017 World Workshop on the Classification of Periodontal and Peri-Implant Diseases and Conditions. *Journal of Periodontology*. 2018. Vol. 89, Suppl. 1. P. S173–S182.
- El Mobadder M., Nammour S., Namour M., Namour A., Grzech-Leśniak K. Disinfection potential of 980 nm diode laser and hydrogen peroxide (3%) in «critical probing depths» periodontal pockets: retrospective study. *Life*. 2022. Vol. 12, № 3. Article number: 370. DOI: <https://doi.org/10.3390/life12030370>
- Barros SP, Offenbacher S. Inflammatory biomarkers in clinical periodontal disease progression. *Current Oral Health Reports*. 2021;8(2):45–55.
- Ren B, Yan F, Kuang Y, Li N, Zhang D, Lin H, Zhou H. A CRISPR/Cas9 toolkit for efficient targeted base editing to induce genetic variations in rice. *Nature Communications*. 2017;8:15359. DOI: <https://doi.org/10.1038/ncomms15359>
- Theodoro LH, Garcia VG, Ervolino E, de Oliveira RC, Longo M, de Almeida JM. LASER in periodontal treatment: is it an effective treatment or science fiction? *Journal of Periodontology*. 2021;92(6):812–23. DOI: <https://doi.org/10.1002/JPER.20-0734>
- Gündoğar H, Şenyurt SZ, Erciyas K, Yalim M, Üstün K. The effect of low-level laser therapy on non-surgical periodontal treatment: a randomized controlled, single-blind, split-mouth clinical trial. *Lasers in Medical Science*. 2016;31(4):737–45. DOI: <https://doi.org/10.1007/s10103-016-1996-0>
- Sumra N, Kulshrestha R, Umale V, Chandurkar K. Lasers in non-surgical periodontal treatment – a review. *Journal of Clinical Periodontology*. 2019;46(2):100–12. DOI: <https://doi.org/10.1111/jcpe.13055>
- Ríos D, Caffesse RG, de la Rosa M, Caffesse RA. Effects of vector ultrasonic system debridement and conventional instrumentation on the levels of TNF- α in gingival crevicular fluid of patients with chronic periodontitis. *Journal of Clinical Periodontology*. 2017;44(7):739–46. DOI: <https://doi.org/10.1111/jcpe.12768>
- Aoki A, Mizutani K, Schwarz F, Sculean A, Yukna RA, Takasaki AA, Romanos GE, Taniguchi Y. Periodontal and peri-implant wound healing following laser therapy. *Periodontology* 2000. 2015;68(1):217–69. DOI: <https://doi.org/10.1111/prd.12080>
- Papapanou PN, Sanz M, Buduneli N, Dietrich T, Feres M, Fine DH, Flemmig TF, Garcia R. Periodontitis: Consensus report of Workgroup 2 of the 2017 World Workshop on the Classification of Periodontal and Peri-Implant Diseases and Conditions. *Journal of Periodontology*. 2018;89(1):S173–82.
- El Mobadder M, Nammour S, Namour M, Namour A, Grzech-Leśniak K. Disinfection potential of 980 nm diode laser and hydrogen peroxide (3%) in «critical probing depths» periodontal pockets: retrospective study. *Life*. 2022;12(3):370. DOI: <https://doi.org/10.3390/life12030370>

Перспективи подальших досліджень

Prospects for further research

Для подальшої оцінки стабільності отриманих результатів було заплановано довгострокове спостереження.

Long-term follow-up was planned to subsequently assess the reliability of the results obtained.

Конфлікт інтересів

Conflict of interest

Автори рукопису свідомо засвідчують відсутність фактичного або потенційного конфлікту інтересів щодо результатів цієї роботи з фармацевтичними компаніями, виробниками біомедичних пристроїв, іншими організаціями, чії продукти, послуги, фінансова підтримка можуть бути пов'язані з предметом наданих матеріалів або які спонсорували проведені дослідження.

The authors knowingly certify the absence of actual or potential conflicts of interest regarding the results of this article with pharmaceutical companies, manufacturers of biomedical devices, other organizations whose products, services, financial support may be related to the subject of the provided materials or who sponsored the conducted studies.

Інформація про фінансування

Funding information

Стаття є фрагментом планової науково-дослідної роботи кафедри стоматології дитячого віку та імплантології Харківського національного медичного університету Міністерства охорони здоров'я України «Рання діагностика, профілактика та лікування основних стоматологічних захворювань у дітей та підлітків», номер державної реєстрації: 0123U103116, шифр теми: 2.2 – прикладні дослідження і розробки, термін виконання: 2023–2026 рр., керівник – доктор медичних наук, професор Р.С. Назарян, а також фрагментом планової науково-дослідної роботи Харківського національного університету імені В.Н. Каразіна Міністерства освіти і науки України «Оптимізація методів профілактики, діагностики та лікування стоматологічних захворювань з урахуванням індивідуальної реабілітації», номер державної реєстрації: 0124U002252, шифр: 14.01.22, прикладна, термін виконання: 2024–2028 рр., керівник – завідувач кафедри стоматології, доктор медичних наук, професор А.Ю. Ніконов.

The article is a fragment of the scheduled academic research work of the Department of Pediatric Dentistry and Implantology of the Kharkiv National Medical University of the Ministry of Health of Ukraine «Early diagnosis, prevention and treatment of underlying dental diseases in children and adolescents», state registration number: 0123U103116, code: 2.2 – Applied research and development, due date: 2023–2026, scientific supervisor – Doctor of Medical Sciences, Professor R.S. Nazaryan. The article is a fragment of the scheduled academic research work of the V.N. Karazin Kharkiv National University of the Ministry of Education and Science of Ukraine «Optimization of methods of prevention, diagnosis and treatment of dental diseases taking into account individual rehabilitation», state registration number: 0124U002252, code: 14.01.22 – Applied research, due date: 2024–2028, scientific supervisor – Head of the Department of Dentistry, Doctor of Medical Sciences, Professor A.Yu. Nikonov.

Подяка

Acknowledgments

Виражаємо подяку керівництву Харківського національного медичного університету Міністерства охорони здоров'я України та Харківського національного університету імені В.Н. Каразіна Міністерства освіти і науки України за можливість проводити наукові дослідження задля вагомого внеску у профілактику та лікування стоматологічної захворюваності серед населення.

The authors sincerely express their gratitude to the management of the Kharkiv National Medical University of the Ministry of Health of Ukraine and the V.N. Karazin Kharkiv National University of the Ministry of Education and Science of Ukraine for the opportunity to conduct the research to make a significant contribution to the prevention and treatment of dental morbidity among the pediatric population.

ВІДОМОСТІ ПРО АВТОРІВ

INFORMATION ABOUT AUTHORS

Черепинська Юлія Анатоліївна – кандидат медичних наук, доцент кафедри терапевтичної стоматології Харківського національного медичного університету Міністерства охорони здоров'я України; просп. Науки, буд. 4, м. Харків, Україна, 61022;

е-mail: ya.cherepynska@knmu.edu.ua
моб.: +38 (067) 894-65-55

Внесок автора: концептуалізація, методологія, написання, візуалізація.

Волкова Ольга Сергіївна – кандидат медичних наук, доцент кафедри терапевтичної стоматології Харківського національного медичного університету Міністерства охорони здоров'я України; просп. Науки, буд. 4, м. Харків, Україна, 61022;

е-mail: volkova_o@knmu.edu.ua
моб.: +38 (050) 640-51-75

Внесок автора: формальний аналіз, валідація, курування даних.

Доля Едуард Ігорович – кандидат медичних наук, доцент кафедри стоматології Харківського національного університету імені В.Н. Каразіна Міністерства освіти і науки України; майдан Свободи, буд. 4, м. Харків, Україна, 61022;

е-mail: dolya.e@gmail.com
моб.: +38 (063) 231-62-99

Внесок автора: редагування, коректура, забезпечення ресурсами.

Cherepynska Yuliya Anatoliivna – Candidate of Medical Sciences, Associate Professor of the Department of Therapeutic Dentistry of the Kharkiv National Medical University of the Ministry of Health of Ukraine; 4 Nauky Ave., Kharkiv, Ukraine, 61022;

е-mail: ya.cherepynska@knmu.edu.ua
моб.: +38 (067) 894-65-55

Author's contribution: conceptualization, methodology, writing – original draft, visualization.

Volkova Olga Sergiivna – Candidate of Medical Sciences, Associate Professor at the Department of Therapeutic Dentistry of the Kharkiv National Medical University of the Ministry of Health of Ukraine; 4 Nauky Ave., Kharkiv, Ukraine, 61022;

е-mail: volkova_o@knmu.edu.ua
моб.: +38 (050) 640-51-75

Author's contribution: formal analysis, validation, data curation.

Dolya Eduard Ihorovych – Candidate of Medical Sciences, Associate Professor at the Department of Dentistry of V.N. Karazin Kharkiv National University of the Ministry of Education and Science of Ukraine; 4 Svobody Sq., Kharkiv, Ukraine, 61022;

е-mail: dolya.e@gmail.com
моб.: +38 (063) 231-62-99

Author's contribution: writing – review & editing, proof-reading, resources acquisition.

Рукопис надійшов
Manuscript was received
07.03.2025

Отримано після рецензування
Received after review
24.04.2025

Прийнято до друку
Accepted for printing
16.05.2025

Опубліковано
Published
30.06.2025