Спонтанная диссекция коронарных артерий в практике кардиолога

Журавлёва Л.В., Лопина Н.А., Кузнецов И.В., Коноз В.П., Бондаренко Д.А.

Журавлёва Лариса Владимировна, д.м.н., профессор, заведующая кафедрой внутренней медицины № 3

Харьковский национальный медицинский университет, кафедра внутренней медицины № 3, проспект Ленина 4, г.Харьков, 61022, Украина.

l.zhuravlyova@mail.ru

Лопина Наталия Андреевна, аспирант кафедры внутренней медицины № 3, Харьковский национальный медицинский университет, кафедра внутренней медицины № 3, проспект Ленина 4, г.Харьков, 61022, Украина.

alamajor@yandex.ua

Кузнецов Игорь Владимирович, к.м.н., заведующий кардиологическим отделением, КУОЗ «Харьковская областная клиническая больница – центр экстренной медицинской помощи и медицины катастроф», проспект Правды 13, г.Харьков, 61044, Украина.

kyznetsov_i_v@mail.ru

Коноз Валерий Павлович, заведующий отделением интервенционной радиологии, интервенционный хирург, КУОЗ «Харьковская областная клиническая больница – центр экстренной медицинской помощи и медицины катастроф», проспект Правды 13, г.Харьков, 61044, Украина.

vpkonoz@gmail.com

Бондаренко Дмитрий Александрович, интервенционный хирург, КУОЗ «Харьковская областная клиническая больница – центр экстренной медицинской помощи и медицины катастроф», проспект Правды 13, г.Харьков, 61044, Украина.

Bonddima28@mail.ru

Аннотация

Статья посвящена спонтанной диссекции коронарных артерий, как одной из причин острого коронарного синдрома и внезапной сердечной смерти. Описываются демография патологии, патоморфология острого периода расслоения сосуда. Приводится классификация и этиология нозологии. В статье обсуждается роль диссекции коронарных артерий в структуре острого коронарного синдрома, в частности инфаркта миокарда согласно третьему универсальному определению. Оговариваются основные методы диагностики расслоения. Приводится современный алгоритм ведения пациентов со спонтанной диссекцией коронарных артерий с учётом долгосрочного прогноза, обсуждаются особенности выбора методики проведения реваскуляризации, основывающейся на

комплексном клинико-инструментальном обследовании, оценке кровотока, характере поражения коронарного русла.

Ключевые слова: спонтанная диссекция коронарных артерий, острый коронарный синдром, реваскуляризация.

SPONTANEOUS DISSECTION OF THE CORONARY ARTERIES IN CARDIOLOGY PRACTICE

Zhuravlyova Larysa Vladimirovna, MD, Professor, Head of Department of Internal Medicine № 3, Kharkiv National Medical University, Department of Internal Medicine № 3, Lenina avenue 4, Kharkiv 61022, Ukraine.

l.zhuravlyova@mail.ru

Lopina Nataliia Andreevna, graduate student, Kharkiv National Medical University, Department of Internal Medicine № 3, Lenina avenue 4, Kharkiv 61022, Ukraine.

alamajor@yandex.ua

Kuznetsov Igor Vladimirovich, MD, Head of Cardiology Department Kharkiv Regional Hospital, Pravda Avenue 13, Kharkiv 61044, Ukraine.

kyznetsov_i_v@mail.ru

Konoz Valeriy Pavlovich, MD, Head of Intervention Radiology Department Kharkiv Regional Hospital, Pravda Avenue 13, Kharkiv 61044, Ukraine.

vpkonoz@gmail.com

Bondarenko Dmytriy Aleksandrovich, surgeon of Intervention Radiology Department Kharkiv Regional Hospital, Pravda Avenue 13, Kharkiv 61044, Ukraine.

Bonddima28@mail.ru

Abstract

The article is devoted to spontaneous coronary artery dissection as a cause of acute coronary syndrome and sudden cardiac death. It describes the demographics of the pathology, morphology of the acute phase of the vessel separation, the classification and etiology of nosology. The article discusses the role of coronary artery dissection as a cause of acute coronary syndrome, in particular myocardial infarction according to the third universal definition. It describes the basic methods of the vessels separation diagnostics. The article contains a modern algorithm for the management of patients with spontaneous coronary artery dissection based on long-term prognosis, discussed the features of the choice of revascularization technique, based on a comprehensive clinical and instrumental examination, evaluation of blood flow, the nature of the coronary lesion.

Keywords: spontaneous coronary artery dissection, acute coronary syndrome, revascularization.

СПОНТАННА ДИССЕКЦІЯ КОРОНАРНИХ АРТЕРІЙ У ПРАКТИЦІ КАРДІОЛОГА

Журавльова Лариса Володимирівна, д.м.н., професор, завідувач кафедри внутрішньої медицини № 3 Харківський національний медичний університет, кафедра внутрішньої медицини № 3, проспект Леніна 4, м.Харків, 61022, Україна. l.zhuravlyova@mail.ru

Лопіна Наталія Андріївна, аспірант кафедри внутрішньої медицини № 3, Харківський національний медичний університет, кафедра внутрішньої медицини № 3, проспект Леніна 4, м.Харків, 61022, Україна. alamajor@yandex.ua

Кузнецов Ігор Володимирович, к.м.н., завідувач кардіологічним відділенням, КЗОЗ «Харківська обласна клінічна лікарня - центр екстреної медичної допомоги та медицини катастроф», проспект Правди 13, м.Харків, 61044, Україна. kyznetsov_i_v@mail.ru

Коноз Валерій Павлович, завідувач відділенням інтервенційної радіології, лікар інтервенційний хірург, КЗОЗ «Харківська обласна клінічна лікарня - центр екстреної медичної допомоги та медицини катастроф», проспект Правди 13, м.Харків, 61044, Україна.

vpkonoz@gmail.com

Бондаренко Дмитро Олександрович, лікар інтервенційний хірург, КЗОЗ «Харківська обласна клінічна лікарня - центр екстреної медичної допомоги та медицини катастроф», проспект Правди 13, м.Харків, 61044, Україна.

Bonddima28@mail.ru

Анотація

Стаття присвячена спонтанній дисекції коронарних артерій, як однієї з причин гострого коронарного синдрому та раптової серцевої смерті. Описуються демографія патології, патоморфологія гострого періоду розшарування судини. Наводиться класифікація та етіологія нозології. У статті обговорюється роль дисекції коронарних артерій в структурі гострого коронарного синдрому, зокрема інфаркта міокарду згідно з третім універсальним визначенням. Обговорюються основні методи діагностики розшарування. Наводиться сучасний алгоритм ведення пацієнтів із спонтанною диссекцією коронарних артерій з урахуванням довгострокового прогнозу, обговорюються особливості вибору методики проведення реваскуляризації, що грунтується на комплексному клініко-інструментальному обстеженні, оцінці кровотоку, характері ураження коронарного русла.

Ключові слова: спонтанна диссекція коронарних артерій, гострий коронарний синдром, реваскуляризація.

Расслоение коронарной артерии (диссекция коронарной артерии) - редкая причина острого коронарного синдрома и внезапной сердечной смерти. Диагностика спонтанной диссекции коронарных артерий (СДКА) зачастую представляет собой непростую задачу и очень часто остаётся не диагностированной. Проведение перкутанного коронарного вмешательства при СДКА затруднено ввиду возможного усугубления повреждения под воздействием проводника, увеличения интрамуральной гематомы, а при попытке стентирования - установки стента в ложный просвет сосуда. В настоящее время отсутствуют международные рекомендации по тактике ведения и лечения таких пациентов. В настоящее время предлагаются как медикаментозное, хирургическое, так и интервенционное лечение, а выбор тактики определяется, прежде всего, диагностическими и лечебными возможностями лечебного учреждения, в которое обратился пациент и отличается от такового при ишемической болезни сердца [10].

Анализ данных Medline опубликованных случаев с 1931 по 2008 - составляет 440 случаев диссекции коронарных артерий. Однако низкая распространенность связана как с недооценкой патологии врачами, так и диагностическими сложностями, связанными с отсутствием специального оборудования для уточнения наличии диссекции, поэтому истинная распространенность СДКА в настоящее время неизвестна. Ежегодно только в США регистрируется несколько тысяч случаев СДКА [10,14]. При этом около 50% таких пациентов умирают внезапно, не получив медицинской помощи, то есть для СДКА характерна высокая смертность в остром периоде, что делает особенно актуальным вопрос правильной постановки диагноза и тактики лечения таких пациентов [5,8]. Несмотря на доказанные преимущества перкутанных коронарных вмешательств (ПКВ), преимущественно баллонная ангиопластика может быть причиной ятрогенной СДКА и перфораций коронарных артерий. Согласно современным статическим данным частота СДКА при ПКВ составляет 0,2%-1,1% случаев среди

всех процедур [14]. В международной классификации болезней нет кода, посвященного СДКА, однако наиболее близкой является рубрика I25.4, подразумевающая аневризму коронарной артерии.

Первый случай СДКА был описан в 1931г. Pretty у женщины 42 лет. В настоящее время установлено, что средний возраст пациентов 44±9 лет, при этом 70% среди них женщины, в 30% случаев СДКА регистрировались в период беременности, преимущественно в 3-м триместре и или в раннем послеродовом периоде [11,13,14].

Данные о распространенности СДКА основываются на ретроспективном анализе клинических случаев, объединенных в регистры. Интересны данные регистра Western Denmark Heart Registry, в котором проводилась оценка клинических случаев СДКА с 1999 по 2007 гг. среди населения Дании. Оценивались распространенность, предикторы и прогноз СДКА. СДКА была документирована в 22 случаях из 32869 (0.7 на 1000) ангиограмм в регистре ангиографий. Случаи СДКА сопровождались развитием острого коронарного синдрома 22 из 11175 (2,0 на 1000). Средний возраст пациентов с СДКА составлял 48.7 ± 8.9 лет (с 37 по 71 лет). Отмечено также заметное преобладание женщин - 77% (17 из 22 пациентов), у большинства из них в анамнезе имело место 1-2 беременности, 2 случая были зарегистрированы у женщин в послеродовом периоде. По данным регистра наиболее часто имело место поражение передней нисходящей ветви левой коронарной артерии (ЛКА) (табл.1.) [7].

Табл.1. - Частота поражения коронарных артерий при СДКА.

Артерия	Частота поражения, %
Ствол ЛКА	4
Передняя нисходящая артерия	61
Диагональная ветвь	4

Огибающая артерия	25
Правая коронарная артерия	25
Многососудистое поражение коронарного бассейна*	15

*многососудистое поражение коронарного бассейна – поражение ствола ЛКА ≥ 50 %, или две и более коронарных артерии (ESC 2014).

У 13 (59%) пациентов выполнялось ПКВ, в двух случаях (9 %) проводилось аорто – коронарное шунтирование (АКШ), медикаментозная терапия назначена 7 больным (32%). Средний период наблюдения составлял 3,6 ± 2,9 лет. Прогноз при СДКА оказался относительно благоприятным. Выживаемость без развития конечных точек (сердечная смерть, нефатальный инфаркт миокарда, новая реваскуляризация) составила 81% через 24 месяца. В одном случае у пациентки имело место развитие рецидива СДКА, также зарегистрирован 1 случай внезапной коронарной смерти. Исследователи пришли к выводу, что прогноз может быть улучшен благодаря ранней диагностике и проведению интервенционного лечения [7]. В регистре Clermont-Ferrand (Франция), включившего 52 случая СДКА в период с 1999 по 2014 гг. отмечена 100 % заболеваемость среди женщин, средний возраст менее 50 лет, в абсолютном большинстве пациентки были без или с малым количеством факторов риска [15].

В течение длительного времени не была уточнена роль СДКА при остром коронарном синдроме (ОКС). По данным Tsuyoshi Nishiguchi и соавт., изучавших распространенность СДКА у пациентов с ОКС применяя оптико-когерентную томографию распространенность СДКА в структуре ОКС составила около 4 % [8]. Случаи регистрировалась преимущественно у женщин без традиционных для ИБС факторов риска – дислипидемии, курения и т.д. (85 %). Полученные результаты позволили авторам сделать вывод что СДКА – не редкая причина ОКС у женщин без классических факторов риска сердечно-сосудистых катастроф. Vanzetto и соавт. сообщали, что распространенность СДКА у женщин до 50 лет с

острым инфарктом миокарда с элевацией сегмента ST достигает 10,8% [14]. Различия данных о распространенности СДКА по результатам исследований различных авторов связаны с методом, применяемым для диагностики состояния коронарного бассейна: коронарная ангиография, внутрисосудистое УЗИ (ВС УЗИ) / IVUS (intravascular ultrasound) или оптически когерентная томография (ОСТ). В настоящее время применяемые для диагностики СДКА коронарная ангиография и ангиография с ВС УЗИ довольно сложны и недостаточно чувствительны, что обуславливает ошибочную недооценку патологии. И возможно истинная распространенность СДКА выше, а большинство случаев остаются нераспознанными при проведении ангиографического исследования в рутинной клинической практике. Alfonso и соавт. сообщали, о большей чувствительности ОСТ в уточнении наличия СДКА [1].

Патоморфология.

Расслоение (диссекция) коронарной артерии развивается в результате надрыва её внутренней оболочки – интимы (рис.1).

Рис. 1. Схематическое изображение расслоения (диссекции) коронарной артерии.

Вследствие надрыва интимы происходит проникновение крови субинтимально с образованием интрамуральной гематомы в средней оболочке, медии и сужению просвета артерии, что обуславливает снижение кровотока. Это, в свою очередь, может стать причиной развития ишемии – стенокардии, инфаркта миокарда, внезапной сердечной смерти [6].

На рисунке 2 показано предположительное представление о формировании интрамуральной гематомы, вызванной диссекцией коронарной артерии, ведущей к начальному сжатию просвета и острому коронарному синдрому (А – начальная компрессия), а затем продольному распределению гематомы, вызванной механическим давлением, ведущего к восстановлению дистального кровотока с

исчезновением симптомов (B - распространение) (адаптировано по Shahzad K. и соавт. [11]).

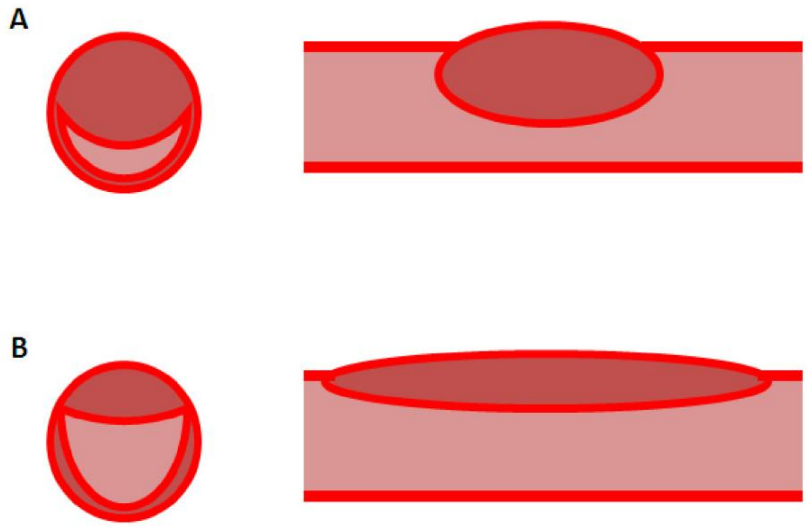

Рис. 2. A – начальная компрессия, B - распространение

Классификация, этиология СДКА.

У пациентов с СДКА отсутствуют традиционные факторы риска: сахарный диабет, курение, ожирение [6]. В настоящее время отсутствует единая классификация СДКА, в то время как структура патологии неоднородна. С учётом имеющихся данных можно выделить такую этиологическую классификацию патологии, основывающуюся на оценке предрасполагающих факторов:

- Атеросклеротическая СДКА (20-28% случаев СДКА).
- Неатеросклеротическая СДКА:
  - Ассоциированные с СДКА заболевания и состояния
  - Идиопатическая СДКА (без установленных факторов риска)
  - Ятрогенная СДКА (диссекция может быть вызвана ятрогенно, например, при катетеризации коронарной артерии).

Атеросклероз-ассоциированная СДКА чаще регистрируется у мужчин. Развивается вследствие воспаления и последующего разрыва атеросклеротической бляшки, приводящих к нарушению интима-медиа соединения и диссекции коронарной артерии [6].

Интерес представляют неатеросклеротические причины СДКА, среди которых можно выделить следующие:

- Изменения уровней женских половых гормонов (у 30% женщин в структуре СДКА во время беременности - дородовый и ранний послеродовый период, у женщин с несколькими беременностями в анамнезе; в пременопаузальном периоде);
- Заболевания соединительной ткани: синдром Марфана, Лойе–Дитца (Loeys–Dietz), синдром Элерса-Данлоса IV типа;
- Дефицит α-1-антитрипсина, поликистоз почек;
- Фибромускулярная дисплазия;
- Системная красная волчанка, узелковый полиартериит, саркоидоз, синдром Churg-Стросса, гранулематоз Вегенера, ревматоидный артрит, гигантоклеточный артериит;
- Синдром поликистозных яичников;
- Болезнь Крона, неспецифический язвенный колит, целиакия;
- Гормональная терапия: противозачаточные таблетки, эстроген, прогестерон, β-HCG тестостерон;
- Спазм коронарных артерий;
- Генетическая предрасположенность к слабости, хрупкости артериальной стенки;
- Артериальная гипертензия;
- Стрессовые события, значительные физические и эмоциональные нагрузки;
- Напряжение во время рвоты, кашля;
- Применение наркотических препаратов (например, кокаин, амфетамины, метамфетамин).

Чаще всего пациенты имеют базовую патологию сосудистую патологию и пусковой (триггерный) фактор развития СДКА. Возможно расслоение коронарной артерии, обусловленное физической нагрузкой. Интенсивные физические нагрузки, ведущие к повышению ударного и минутного объемов и соответственно нагрузки на артериальную стенку, могут ускорить развитие СДКА у пациентов

при наличии предрасполагающих факторов или нет [6]. Очень часто СДКА развивается при фибромускулярной дисплазии (по данным различных авторов 70-90% в структуре патологии) и представляет собой невоспалительное поражение сосудистой стенки, характеризующееся трансформацией гладкомышечных клеток медии в фибробласты с одновременным накоплением пучков эластических волокон на границе с адвентицией, приводящим к образованию типичных "перетяжек", вовлекающих всю стенку артерии, что обусловливает гемодинамически значимый ее стеноз. Наиболее часто встречается фибромускулярная дисплазия (ФМД) сосудов почек, в тоже время описаны поражения других бассейнов, в частности сонных артерий. А в последнее время стали появляться данные о развитии у таких больных СДКА, то есть вовлечении в патологический процесс коронарных артерий. Поражённая коронарная артерия не представляет собой “бусы”, как это отмечается при поражении артерий другого русла. ФМД проявляется диссекцией, плавным сужением дистальных сосудов, интрамуральной гематомой или извитостью. Ключевой манифестацией ФМД коронарных артерий является спонтанная диссекция артерий в эпикардиальных отделах либо диссекция крупных стволов, что приводит к развитию ОКС. С целью четкой идентификации пациента с ФМД и проявлениями со стороны коронарных артерий визуализация ФМД должна быть подтверждена в других сосудистых бассейнах. С этой целью рекомендуется проведение компьютерной томографии для выявления аномальных артериальных образований, включающих аневризмы и расслоения. Гораздо реже СДКА обусловлена заболеваниями соединительной ткани, системными воспалительными заболеваниями и гормонотерапией [6,10,14]. Имеются свидетельства, позволяющие предположить высокую взаимосвязь спонтанной диссекции с изменением уровней женских половых гормонов, так как большинство случаев развивается у женщин в пременопаузальном периоде, во время беременности или в ранний послеродовый период [11,13] (рис.3.).

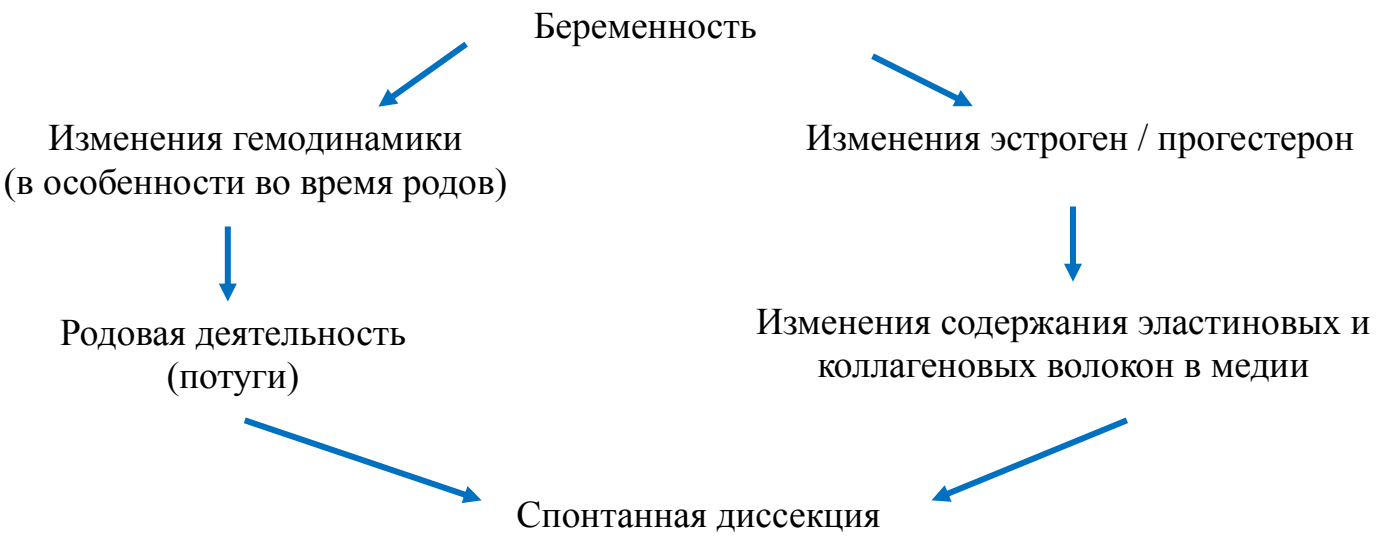

Рис.3. Патофизиология диссекции коронарных сосудов, ассоциированной с беременностью.

Клинические проявления СДКА.

Клинические проявления расслоения коронарной артерии варьируют в зависимости от степени стеноза - от бессимптомного течения до внезапной сердечной смерти; диссекция может проявляться развитием острого коронарного синдрома - нестабильной стенокардией (без повышения кардиоспецифических ферментов), инфарктом миокарда (с повышением кардиоспецифических ферментов), развитием сердечной недостаточности, кардиогенным шоком, а также желудочковыми нарушениями ритма, сино-атриальными блокадами [5,6,10]. В госпитальный период динамика кардиоспецифических ферментов и ЭКГ зачастую демонстрирует типичную для остро возникшей ишемии картину и не отличается от таковой при ОКС.

Универсальная классификация инфаркта миокарда: есть ли место СДКА?

Согласно третьему универсальному определению инфаркта миокарда выделены следующие типы:

- Тип 1 - спонтанный, связанный с ишемией вследствие первичного коронарного события, такого как эрозия бляшки и/или разрушение, растрескивание или расслоение.

- Тип 2 - Вторичный, связанный с ишемией, вызванной увеличением недостатка кислорода или его поступления, например, при коронарном спазме, коронарной эмболии, анемии, аритмии, гипер- или гипотензии.
- Тип 3 - Внезапная коронарная смерть, включая остановку сердца, часто с симптомами предполагаемой ишемии миокарда с ожидаемой новой элевацией ST и новой блокадой левой ножки пучка Гиса, выявлением свежего тромба коронарной артерии при ангиографии и/или аутопсии, наступившей смертью до получения образцов крови или перед повышением концентрации маркеров.
- Тип 4а - ПКВ-ассоциированный ИМ.
- Тип 4б - ИМ, связанный с тромбозом стента, который подтвержден ангиографией или аутопсией.
- Тип 5 АКШ-ассоциированный ИМ.

Диссекция коронарных сосудов может послужить причиной развития как инфаркта 1 типа при атеросклероз-ассоциированной СДКА, так и 2 типа (атеросклероз-неассоциированная СДКА), кроме того среди пациентов со спонтанной диссекцией описаны случаи внезапной сердечной смерти (тип 3), а ятрогенная СДКА входит в структуру ПКВ-ассоциированного инфаркта миокарда (тип 4а). Необходимо отметить, что ПКВ-ассоциированный инфаркт миокарда диагностируется согласно третьему универсальному определению:

- у пациентов с нормальной исходной концентранцией тропонина при уровне тропонина, превышающем в течение 48 часов после процедуры верхнюю границу нормы в 5 раз, в то время ещё второе определение инфаркта миокарда описывало превышение в 3 раза;
- у пациентов с исходно повышенным уровнем тропонина (стабильным или снижающимся) диагностируется как повышение исходного тропонина>20%.

Диссекция коронарных артерий, как показывает анализ имеющихся в настоящее время данных [3,5,6,8], может приводить к формированию различных вариантов развития инфаркта миокарда, и занимает важное место в структуре

патологии, что диктует необходимость исключения данной патологии при проведении дифференциальной диагностики острой ишемии.

Диагностика СДКА.

Ранее диссекция коронарных артерий в большинстве случаев диагностировалась посмертно. В последнее время клиническая диагностика диссекции коронарных артерий улучшилась благодаря активному применению современных методов визуализации, таких как коронарная ангиография, внутрисосудистое ультразвуковое исследование, оптическая когерентная томография. Возможность внутрикоронарной визуализации посредством ВС УЗИ и ОСТ значительно улучшило прижизненную диагностику патологии [1,9]. Кроме того, для динамического наблюдения за пациентами с расслоением коронарных артерий возможно использование КТ-ангиографии. Неинвазивные же методы исследований: КТ и МРТ могут не выявить СДКА, особенно артерий мелкого калибра расположенных более дистально, и не рекомендованы для установления окончательного диагноза СДКА.

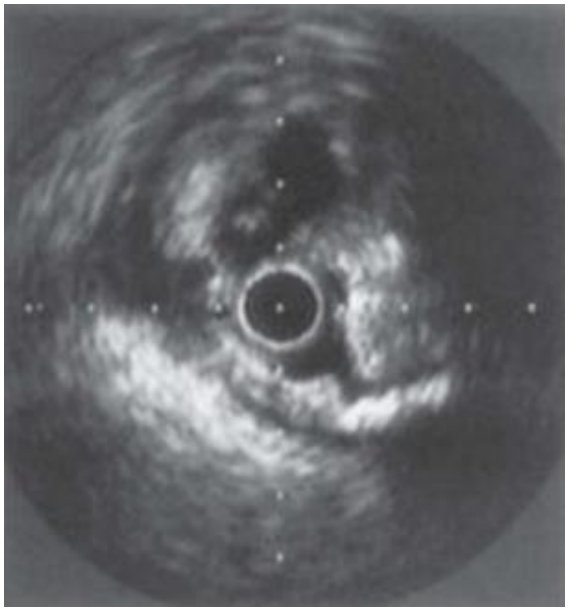

Рис.4. Внутрисосудистое ультразвуковое исследование - сложная диссекция коронарной артерии после ПКВ (адаптировано по Alfonso F. и соавт.).

При проведении коронарной ангиографии при СДКА могут выявляться:

- окклюзии коронарных артерий;

- образование тромбов;
- лоскут интимы;
- стойкость контрастного вещества в ложном просвете сосуда;
- изменчивость просвета коронарных сосудов во время сердечного цикла:

- систола: истинный просвет> ложного просвета
- диастола: ложный просвет> истинного просвета.

Группой исследователей, анализировавших случаи спонтанной диссекции коронарных артерий регистра Clermont-Ferrand предложены 5 ангиографических критериев СДКА:

1. Отсутствуют доказательства наличия атеросклероза;
2. Наличие лоскута интимы в просвете сосуда;
3. Распространение контраста вне сосуда после инъекции;
4. Начало и/или окончание двойного хода сосуда (просвет истинного и ложного сосудов);
5. Сжатие просвета сосуда гематомой: снижение просвета сосуда или наличие выступающих частей.

Авторы отметили, что около 95% пациентов с СДКА имеют не менее трёх указанных ангиографических критерия (55% - 3 критерия, 30% - 4 критерия, около 10% имеют все пять ангиографических критерия СДКА) [10].

Современная методика внутрисосудистого ультразукового исследования даёт возможность отличить атеросклеротическую бляшку от субинтимальной гематомы, обнаружить диссекции в ангиографически нормальных коронарных артериях, определить ложный просвет сосуда и может применяться в динамике наблюдения за диссекцией.

В последнее время для диагностики СДКА чаще применяется оптическая когерентная томография. Метод основан на прямой оптической визуализации структуры ткани и анализа интерференции отраженного монохроматического света инфракрасного диапазона в мутной среде. ОСТ - метод, исследующий коронарные артерии с помощью света. Для исследования применяется

специальный зонд с оптической системой. Свет позволяет визуализировать все слои коронарных артерий [1] (рис.5,6.).

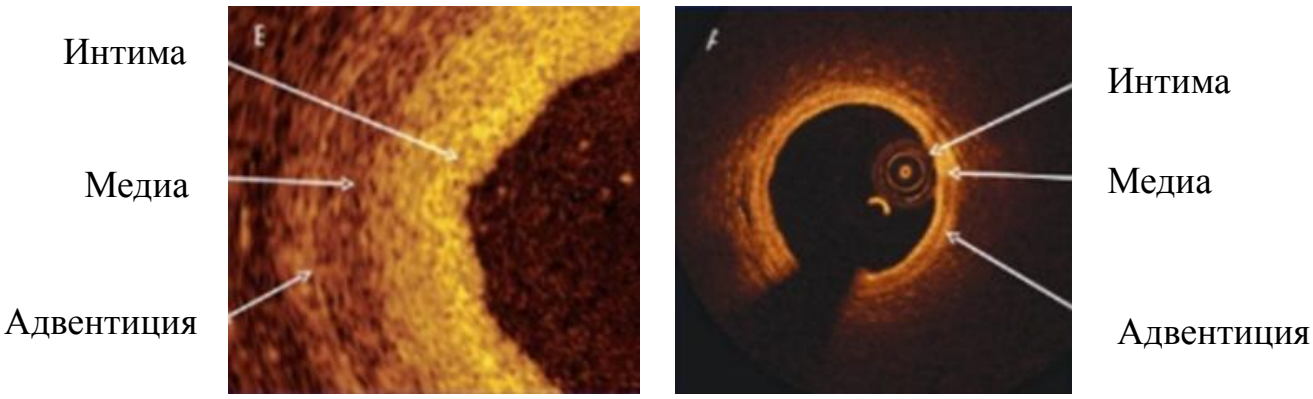

Рис.5. Визуализация стенки коронарной артерии с помощью оптической когерентной томографии.

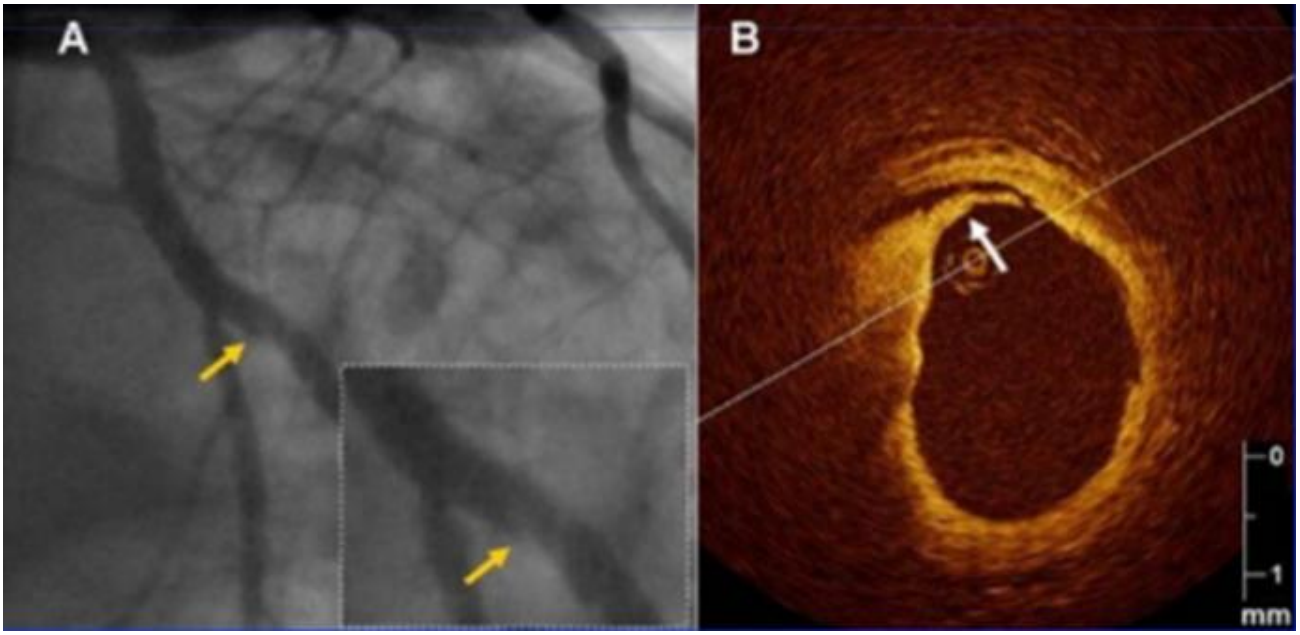

Рис. 6. Диссекция (рассечение) внутренней оболочки коронарного сосуда при установке стента: А – коронарная ангиография, В - оптическая когерентная томография (адаптировано по Alfonso F. и соавт.).

Наиболее информативным является комбинированный подход к установлению диагноза СДКА (рис.7.). При ангиографическом исследовании визуализируется протяженное поражение передней нисходящей артерии левой коронарной артерии, обусловленного спонтанной диссекцией коронарной артерии.

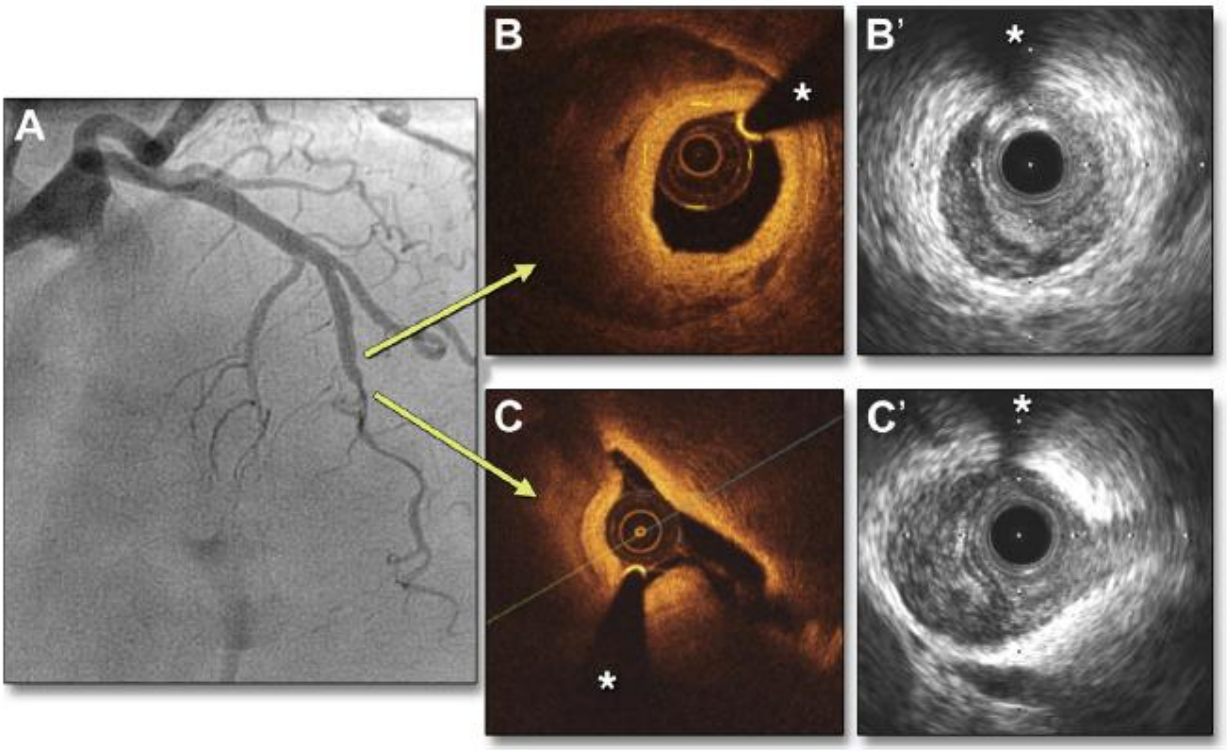

Рис. 7. Комбинированный подход в диагностике СДКА (адаптировано по Manuel Paulo и соавт. [9]).

Верхний ряд демонстрирует пораженный сегмент с формированием интима-медиа гематомы и двойного просвета сосуда с помощью (ОСТ) (В) и внтурисосудистого УЗИ (IVUS) (В'). В этом случае достаточно информативная визуализация сосуда осуществляется двумя методиками, однако, с помощью ВС УЗИ возможно более чётко визуализировать тромбоз ложного просвета сосуда (С). Нижний ряд демонстрирует при проведении ОСТ выраженное сужение просвета, а ВС УЗИ (С') отображает ложный просвет сосуда (в позиции 3 часа).

Ангиографическая классификация диссекции интимы.

Наиболее часто используется классификация диссекции интимы, предложенная NHLBI (The National Heart, Lung and Blood Institute, Америка). Она была разработана с учетом соответствующих регистров коронарной ангиопластики еще до внедрения в клиническую практику коронарного стентирования [10]. Согласно данной классификации, все диссекции разделяются по их виду при ангиографии на 6 типов, обозначающихся латинскими буквами от

A до F (табл.2, табл.3.). При диссекции типа A отмечается небольшая нечеткость в просвете коронарной артерии во время инъекции рентгенконтрастного вещества (РКВ), при этом персистирование контраста либо отсутствует, либо оно незначительно. При диссекции типа B во время инъекции РКВ наблюдается ангиографическая картина двойного просвета артерии, при этом также персистирование контраста отсутствует либо незначительно. Тип C характеризуется появлением РКВ вне просвета коронарной артерии («экстралюминальный козырек») с персистированием контраста после вымывания его из истинного просвета артерии. Тип D представляет собой спиральную диссекцию, проявляющуюся спиральными дефектами наполнения. При типе E в просвете коронарной артерии визуализируется постоянный дефект наполнения. Если диссекция полностью закрывает просвет артерии, нарушая дистальный кровоток, то ее относят к типу F. В очень редких случаях СДКА прогрессирует ретроградно и захватывает восходящую аорту. Многочисленные исследования, показали, что в целом диссекции типа A и B клинически незначимы и не влияют на исход процедуры стентирования. В противоположность этому дефекты типов C, D, E и F относятся к группе так называемых больших диссекций, так как они достоверно увеличивают заболеваемость и смертность. Самым опасным осложнением самой диссекции является развитие острой окклюзии артерии.

Табл.2. Классификация диссекции интимы NHLBI.

Тип	**Визуализация**	**Значение**	**Риск закрытия сосуда**
A		Незначительная область просветления в просвете коронарного сосуда во время введения контрастного вещества с небольшим или отсутствующим сохранением после выведения	< 2

		контрастного вещества	
B		Параллельные участки или двойной просвет сосуда, разделенные рентгеннегативной областью во время инъекции контрастного вещества, с минимальным или нулевым остаточным сохранением после выведения контрастного вещества	2-4
C		Контраст вне просвета коронарной артерии ("шапка") с сохранением контрастирования после выведения красителя из просвета	10
D		Спираль дефекты наполнения, часто с чрезмерным контрастированием ложного просвета	30
E		Новые, стойкие дефекты наполнения в пределах просвета коронарных сосудов	9
F		Полная окклюзия коронарной артерии без дистального антеградного заполнения	69

Табл.3.Ангиографическая классификация диссекции интимы по NHLBI.

Тип A	Тип B	Тип C

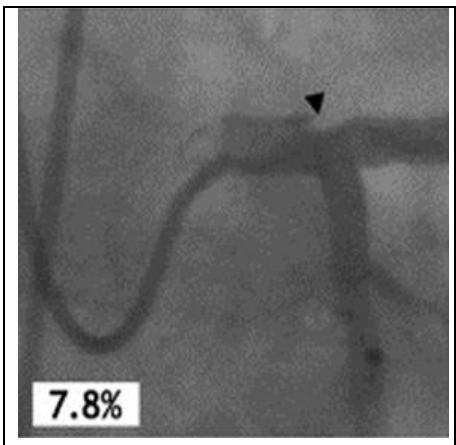	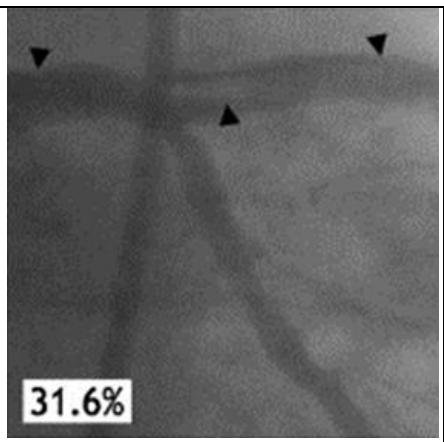	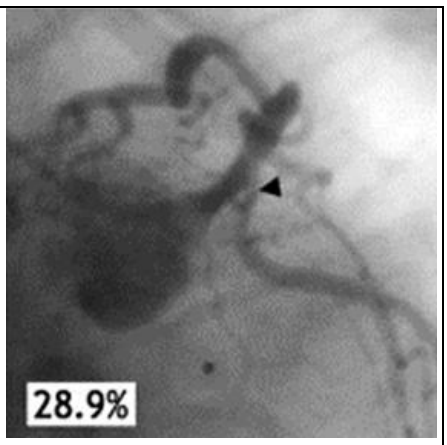
Тип D	Тип E	Тип F
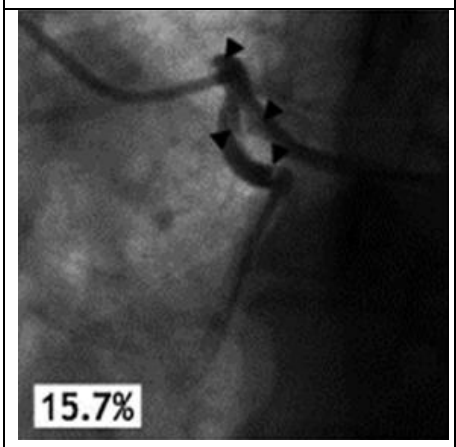	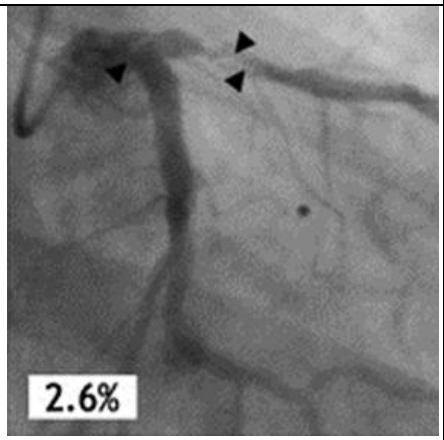	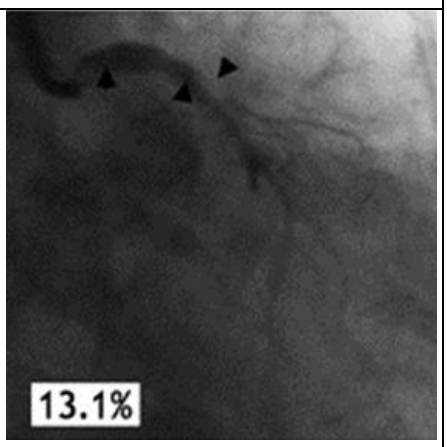

Концепция лечения диссекций коронарных артерий.

В настоящее время отсутствуют признанные рекомендации по тактике ведения подобной группы пациентов. Существующие алгоритмы основываются на рекомендациях по оказанию медицинской помощи в отдельных клинических случаях, объединенные в регистры, а также на анализе выживаемости таких пациентов в зависимости от стратегии медикаментозного или хирургического лечения. Лечебная стратегия зависит от причины заболевания и степени стеноза. В тяжёлых случаях проводится коронарное шунтирование, в менее тяжёлых случаях – стентирование и медикаментозная стретегия. Определяющими в выборе тактики ведения являются участок поражения, одно- или многососудистое поражение коронарных артерий, оценка коронарного кровотока (классификация NHLBI, TIMI), а также оценка гемодинамики.

Во многом лечебная стратегия определяется ангиографической характеристикой диссекции интимы по классификации NHLBI, а именно распространением диссекции и степенью антероградного кровотока:

- острое закрытие артерии является показанием к экстренной реваскуляризации;
- тип A и B – может быть принята консервативная стратегия;
- тип C-F - стентирование.

Наиболее часто в клинической практике ангиографическая оценка кровотока осуществляется по классификации TIMI (Thrombolysis In Myocardial Infarction).

- TIMI 0 (отсутствие кровотока) – отсутствие антеградного поступления контраста после окклюзии)
- TIMI I (минимальный кровоток) – очень слабый антеградный кровоток после окклюзии, полное отсутствие заполнения дистальных сегментов
- TIMI II (неполное восстановление кровотока) – наличие антеградного кровотока за стенозом с заполнением дистального русла, но более медленное по сравнению с проксимальным сегментом
- TIMI III (полное восстановление кровотока) – нормальный антеградный кровоток в сегменте за стенозом.

Алгоритм ведения острой фазы спонтанной диссекции коронарных сосудов можно представить следующим образом (рис.8.):

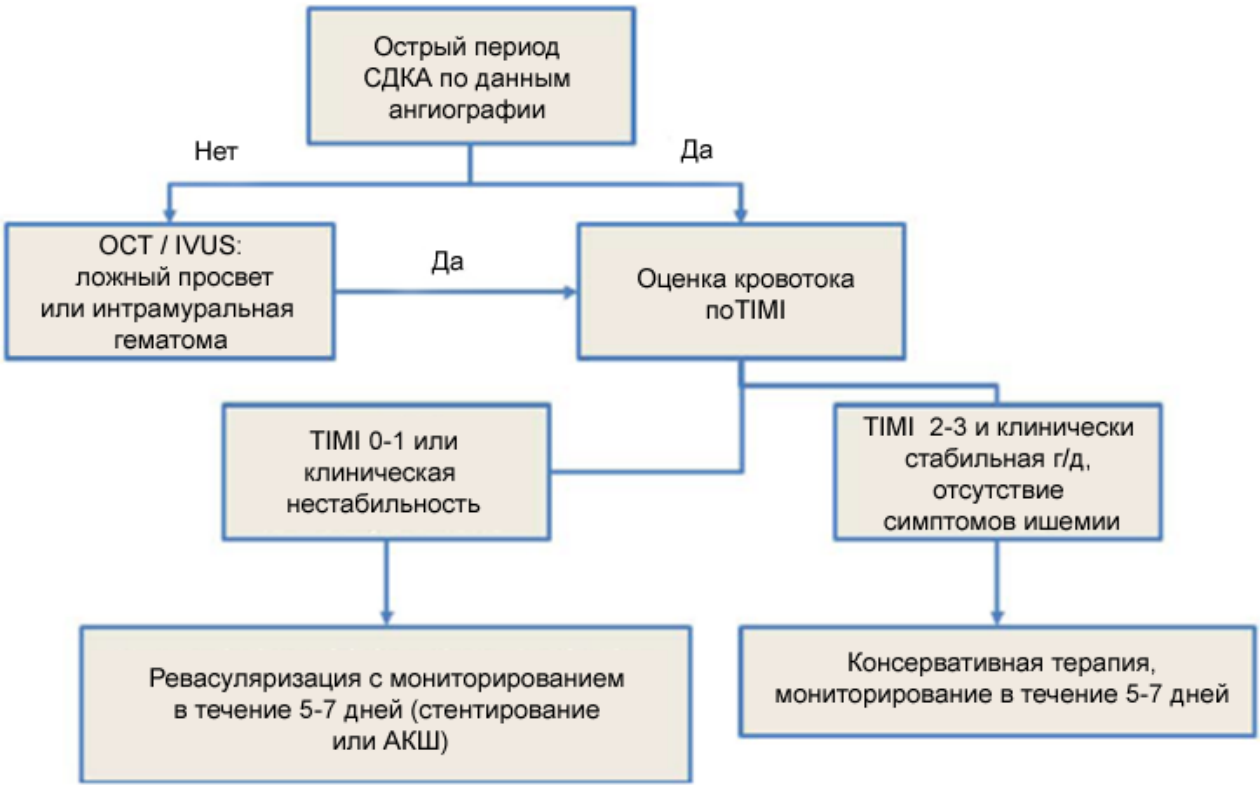

Рис. 8. Алгоритм ведения острой фазы спонтанной диссекции коронарных сосудов. Однососудистое поражение – стентирование, многососудистое – АКШ; г/д- гемодинамика (адаптировано по Tweet M. S. и соавт. [15]).

Медикаментозная стратегия рекомендуется при типе поражения А и В по классификации NHLBI и оценке кровотока по классификации TIMI 2-3. Предлагается длительная терапия препаратами ацетилсалициловой кислоты и β-блокаторами. Ингибиторы АПФ рекомендуются при большой площади повреждения инфаркта миокарда или сниженной сократительной способности сердца. Оправдано применение статинов. При нестабильности коронарного кроообращения (сохраняющиеся симптомы ишемии), нестабильность гемодинамики (низкое АД, арест синусового узла) необходимо рассмотреть стратегию коронарной реваскуляризации - стентирование или шунтирование [4,12,15]. Отсутствую данные об эффективности применения тромболизиса у этой группы пациентов. Однако в настоящее время убедительно доказано, что отсутствие лечения повышает риск смерти.

По данным 6-летнего проспективного наблюдения за репрезентативной выборкой пациентов с СДКА в 2012 году опубликован алгоритм, основывающийся на оценке клинических и инструментальных параметров [2] (рис.9.).

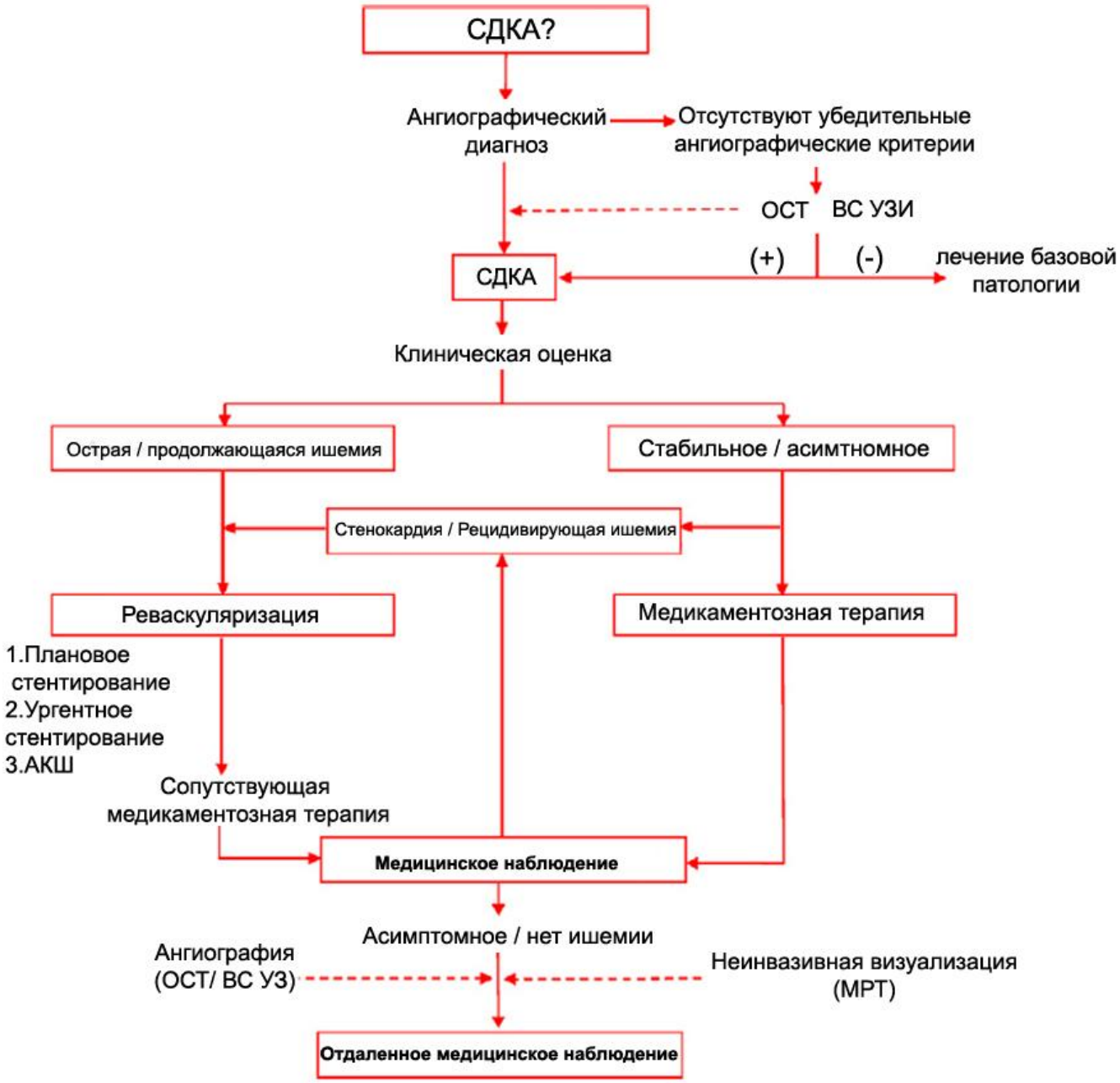

Рис.9. Алгоритм ведения пациентов СДКА (адаптировано по Fernando Alfonso, Manuel Paulo и соавт.).

Пунктирные стрелки рекомендации для отдельных пациентов или с научно-исследовательскими целями.

Рекомендуется проведение долгосрочной консервативной терапии, так как СДКА может рецидивировать – в 13-18% случаев [2,15].

Группой авторов под руководством Tweet M. проведен сравнительный анализа отдаленных исходов после СДКА в зависимости от первичной стратегии лечения. Зарегистрировано 189 случаев СДКА, сравнивали группы реваскуляризации с консервативной стратегией, группы были сопоставимы по полу, возрасту. Установлено, что в проведение перкутанного коронарного вмешательства ассоциировано с высоким риском, и не предотвращает рецидив СДКА, консервативная стратегия может быть предпочтительней [15].

В ноябре 2013 г. было создано мировое сообщество СДКА, основопологающими целями которого являются углубление знаний по СДКА, улучшение взаимодействия между специалистами в области здравоохранения, пациентами и их семьями. Один из девизов сообщества гласит *«SCAD isn't rare. It's rare to meet a survivor» (СДКА это не редкость. Редкость встретить выживших после СДКА).* К сообществу привлечены эксперты по кардиологии, кардиохирургии, сосудистой патологии, клинической психологии, заболеваниям соединительной ткани, акушерства / гинекологии, эндокринологии и генетике. На сайте сообщества http://scadalliance.org регулярно размещаются последние публикации, исследования, посвященные СДКА.

В настоящее время в ведущих центрах кардиологии, кардиохирургии Америки, Канады, Великобритании проводятся дальнейшие исследования по изучению СДКА.

СДКА встречается редко, однако данную патологию следует рассматривать особенно у молодых женщин с ОКС, а также у женщин в период менопаузы. Проведение перкутанного коронарного вмешательства сопряжено с повышенным риском осложнений и ургентного аорто-коронарного шунтирования даже при сохраненном кровотоке. Проведение аорто-коронарного шунтирования по показаниям при СДКА показывает хорошие ранние результаты. Однако проведение реваскуляризации не снижает риск отдаленных нежелательных исходов, рецидивирования СДКА, что подчеркивает необходимость

динамического наблюдения и разработки новых подходов к лечению патологии. Консервативная терапия показана всем пациентам со СДКА, благодаря чему снижается госпитальная летальность [3,4,15].

Изучение СДКА затруднено низкой распространенностью, отсутствием рандомизированных исследований, недостаточной численностью ретроспективных анализов по сравнению стратегий лечения. Необходимо дальнейшее изучение СДКА для понимания причин её возникновения и разработки эффективных стратегий по профилактике и лечению.

Список литературы.

1. Alfonso F. Diagnosis of spontaneous coronary artery dissection by optical coherence tomography / F. Alfonso, M. Paulo, N. Gonzalo, J. Dutary et al. // Journal of the American College of Cardiology. –2012. – Vol.59. – P.1073–1079.
2. Alfonso F. Spontaneous coronary artery dissection: long-term follow-up of a large series of patients prospectively managed with a “conservative” therapeutic strategy / F. Alfonso, M. Paulo, V. Lennie, J. Dutary et al. // Journal of the American College of Cardiology: Cardiovascular Interventions. – 2012. –Vol.5. – P.1062–1070.
3. Boyle A. Catheter-Induced Coronary Artery Dissection: Risk Factors, Prevention and Management / A. Boyle, M. Chan, J. Dib, J. Resar // Inavasive Cardiology: Catheterization and Cardiovascular Interventions Journal. –2006. – Vol.18, Suppl.10. –P.500-3.
4. Buja P. Management and outcome of spontaneous coronary artery dissection: conservative therapy versus revascularization / P. Buja, M. Coccato, C. Fraccaro, G. Tarantini, G. Isabella, A. Almamary et al. // International Journal of Cardiology. – 2013. – Vol.168. – P.2907–2908.
5. Desai S. Sudden cardiac death: look closely at the coronaries for spontaneous dissection which can be missed / S. Desai, M.N. Sheppard // American Journal of Forensic Medicine & Pathology. – 2012. – Vol. 33. – 26–29.

6. Dhawan R. Spontaneous coronary artery dissection: the clinical spectrum / Dhawan R, Singh G, Fesniak H. // Angiology. – 2002. – Vol. 53. – P.89–93.
7. Mortensen K.H. Spontaneous coronary artery dissection: a Western Denmark Heart Registry study / K.H. Mortensen, L. Thuesen, I.B. Kristensen, E.H. Christiansen // Catheterization and Cardiovascular Interventions Journal. –2009. – Vol.1, Suppl.74(5). –P.710 –7.
8. Nishiguchi T. Prevalence of spontaneous coronary artery dissection in patients with acute coronary syndrome / T. Nishiguchi, A. Tanaka, Y. Ozaki, A. Taruya et al. // European Heart Journal: Acute Cardiovascular Care. –2013. –Vol. 0(0). – P. 1–8.
9. Paulo M. Combined Use of OCT and IVUS in Spontaneous Coronary Artery Dissection / M. Paulo, J. Sandoval, V. Lennie, J.Dutary et all. // Journal of the American College of Cardiology: cardiovascular imaging. – 2013. – Vol.6,Suppl.7. – P.830–832.
10. Saw J. Spontaneous Coronary Artery Dissection (SCAD) / J. Saw, T. Sedlak, S. K. Ganesh, S. Isserow, G.B.J. Mancini // Circulation. – 2015. – Vol. 131. – e3 – e5.
11. Shahzad K. Postpartum spontaneous dissection of the first obtuse marginal branch of the left circumflex coronary artery causing acute coronary syndrome: a case report and literature review / K. Shahzad, L. Cao, Q. Tul Ain et al. // Journal of Medical Case Reports. – 2013. –Vol. 7. –P.82.
12. Shamloo B.K. Spontaneous coronary artery dissection: aggressive vs. conservative therapy / B.K. Shamloo, R.S. Chintala, A. Nasur, M. Ghazvini, P. Shariat, J.A. Diggs, S.N. Singh // The Journal of Invasive Cardiology's. – 2010. – Vol.22. – P.222–228.
13. Slight R. Spontaneous coronary artery dissection: a report of two cases occurring during menstruation / R. Slight, A.A. Behranwala, O. Nzew et al. // New Zealand Medical Journal. –2003. –116:U585.
14. Thompson E.A. Gender differences and predictors of mortality in spontaneous coronary artery dissection: A review of reported cases / E.A. Thompson, S.

Ferraris, T. Gress et al. // Journal of Invasive Cardiology's. – 2005. – Vol. 17. – P.59–61.

15. Tweet M. S. Spontaneous Coronary Artery Dissection Revascularization Versus Conservative Therapy / M.S. Tweet, M.F. Eleid, P.J.M. Best, R.J. Lennon et al. // Circulation Cardiovascular Interventions. – 2014. – Vol.7. – P.777–786.