Серія докторскихъ диссертацій, допущенныхъ къ защитѣ въ Императорской Военно-Медицинской Академіи въ 1894—95 учебномъ году.

БІБЛІОТЕКА
Харківського Медичн. Інституту
№ 4702
Шифр 2-90

№ 14.

САРКОМЫ ЯИЧНИКОВЪ.

ПЕРЕВІРЕНО 1930
7 НОЯ 2012
33
3102
1944

(МОНОГРАФІЯ).

ДИССЕРТАЦІЯ
НА СТЕПЕНЬ ДОКТОРА МЕДИЦИНЫ
ВИКТОРИНА ГРУЗДЕВА.

Изъ Академической Акушерско-Гинекологической Клиники проф. А. И. Лебедева.

Цензорами диссертаціи, по порученію Конференціи, были профессоры: К. Н. Виноградовъ, А. И. Лебедевъ и приватъ-доцентъ Д. Д. Поповъ.

616-006.42:618.1
Г-90

Переучет 1966 г.

Инв. № НАУЧНАЯ БИБЛИОТЕКА 1-го Харьк. Мед. Института

С.-ПЕТЕРБУРГЪ.
Типографія П. Н. Сойкина, Стремянная, 12.
1894.

1950

Пер. чет-80

7 - НОЯ 2012

Докторскую диссертацію **Викторина Груздева** подъ заглавіемъ «*Саркомы яичниковъ* (*Монографія*)» печатать разрѣшается съ тѣмъ, чтобы, по отпечатаніи оной, было представлено въ Конференцію ИМПЕРАТОРСКОЙ Военно-Медицинской Академіи 500 экземпляровъ ея.—С.-Петербургъ, Ноября 8-го дня 1894 года.

Ученый Секретарь, академикъ князь *Тархановъ*.

64439

ОТЪ АВТОРА.

Приступая къ изученію вопроса о саркоматозномъ пораженіи яичниковъ, я предполагалъ первоначально ограничиться лишь изслѣдованіемъ патолого-анатомической стороны дѣла. Получивъ, благодаря любезности гг. завѣдующихъ, возможность пользоваться при своей работѣ всѣми препаратами этого рода, какіе только имѣются въ богатыхъ патолого-анатомическихъ коллекціяхъ Пироговскаго музея, кабинета при каѳедрѣ патологической анатоміи съ Императорской Военно-Медицинской Академіи, больницъ Обуховской, Маріинской и пр., не считая препаратовъ, имѣющихся въ нашей клиникѣ,—я думалъ найти въ нихъ матеріалъ для изученія всѣхъ стадій развитія саркоматознаго новообразованія въ яичникахъ. Далѣе, я полагалъ, что, быть можетъ, для моихъ цѣлей окажутся пригодными нѣкоторые препараты мѣшетчатыхъ опухолей яичника, удаленныхъ проф. А. И. Лебедевымъ и по своимъ внѣшнимъ признакамъ похожихъ на кистосаркомы. Наконецъ, основываясь на крайнемъ сходствѣ, даже при микроскопическомъ изслѣдованіи, раковыхъ опухолей съ тѣми новообразованіями, которыя Kolaczek окрестилъ именемъ ангіосаркомъ, и которыхъ истинная натура выяснена трудами Marchand'a, Flaischlen'a, Eckardt'a, Amann'a и др.,—я считалъ возможнымъ найти такія опухоли среди карциноматозныхъ препаратовъ, имѣющихся въ нашей клиникѣ.

Эти предположенія мои, однако, не оправдались. Изъ переизслѣдованныхъ мною нѣсколькихъ десятковъ (болѣе 50) опухолей лишь шесть оказались до нѣкоторой степени пригодными для моихъ цѣлей, всѣ же остальныя или не имѣли саркоматознаго характера, или же слишкомъ плохо сохранились. Да и среди упомянутыхъ шести опухолей лишь одна представляла развитіе саркоматознаго новообразованія въ ранней стаіди, остальныя же пять были вполнѣ развитыми саркомами, безъ всякаго

слѣда нормальной яичниковой ткани. Понятно, что добытыя на основаніи изученія такого матеріала патолого-анатомическія данныя не могли отличаться необходимою полнотою и всесторонностью.

Съ другой стороны, изучая литературу вопроса, я не могъ не замѣтить, что изъ всѣхъ, болѣе или менѣе часто встрѣчающихся, новообразованій яичниковъ саркомы хуже всего изучены не только съ патолого-анатомической, но и съ клинической стороны. Даже наиболѣе полныя руководства гинекологіи посвящаютъ этой формѣ заболѣванія одну—двѣ страницы, представляющія по большей части повтореніе того, что по данному вопросу имѣется въ классическомъ сочиненіи Olshausen'a «Die Krankheiten der Ovarien». Между тѣмъ въ этомъ прекрасномъ трудѣ именно глава о саркомахъ яичника, оставленная на основаніи немногочисленнаго, отчасти устарѣвшаго, отчасти прямо негоднаго казуистическаго матеріала, и принадлежитъ къ числу самыхъ неудовлетворительныхъ. Всѣ имѣющіяся въ литературѣ статьи о саркомахъ яичниковъ, носящія характеръ монографій, обладаютъ тѣми же недостатками,—служащій основаніемъ для нихъ казуистическій матеріалъ обыкновенно очень невеликъ по количеству; далѣе, въ этотъ матеріалъ входятъ всевозможныя формы саркомъ, которыя и разсматриваются авторами безъ разбора, огульно; наконецъ,—и что самое главное,—въ этомъ матеріалѣ случаи съ микроскопически-установленнымъ діагнозомъ перемѣшаны съ такими, гдѣ діагнозъ поставленъ лишь на основаніи макроскопическаго вида опухолей, а иногда даже на основаніи только клинической картины заболѣванія. Немудрено, что въ гинекологической литературѣ у различныхъ авторовъ мы встрѣчаемъ самые противорѣчивые взгляды на саркомы яичниковъ.

Имѣя все это въ виду, я рѣшилъ, по совѣту проф. А. И. Лебедева, въ своемъ трудѣ не ограничиваться лишь патолого-анатомическою стороною вопроса о саркомахъ яичниковъ, а обработать его всесторонне, въ видѣ монографіи. Въ качествѣ матеріала я рѣшилъ воспользоваться, помимо собственныхъ случаевъ, всѣми тѣми, какіе имѣются въ доступной для меня литературѣ, строго распредѣливъ ихъ по отдѣльнымъ формамъ новообразованія и выдѣливъ изъ общей массы случаи съ микроскопически-установленнымъ діагнозомъ. Изъ литературъ нѣмецкой, французской, англійской, американской, итальянской, испанской, польской и русской мнѣ удалось, почти исключительно на основаніи первоисточниковъ, собрать болѣе 200 случаевъ яичниковыхъ саркомъ, въ томъ числѣ болѣе половины съ микроскопическимъ діагнозомъ. Если принять во вниманіе, что изъ существующихъ монографій по данному вопросу ни одна не обнимаетъ болѣе 42 случаевъ, авторы же большинства довольствуются еще меньшимъ числомъ, то едва-ли можно будетъ считать собранный мною матеріалъ недостаточнымъ для составленія монографіи.

Въ заключеніе пользуюсь здѣсь случаемъ выразить свою искреннюю благодарность профессору А. И. Лебедеву за полученное мною подъ его руководствомъ клиническое образованіе, проф. К. Н. Виноградову, д-ру Д. М. Кирѣеву и д-ру Н. В. Петрову—за любезное разрѣшеніе пользоваться для моей работы имѣющимися въ ихъ распоряженіи препаратами, д-ру Д. Д. Попову—за руководство при работѣ, а всѣмъ товарищамъ по клиникѣ, и особенно дорогому Д. А. Парышеву,—сердечную признательность за ихъ неизмѣнно-дружескія ко мнѣ отношенія и постоянную готовность помочь словомъ и дѣломъ. Не могу также не адресовать своей признательности въ далекую Испанію, многоуважаемому товарищу доктору Gaspar'y Sentinon'y, любезно приславшему мнѣ имѣющіяся въ испанской литературѣ описанія случаевъ яичниковыхъ саркомъ.

ВВЕДЕНІЕ.

Взглядъ на исторію вопроса о саркомахъ яичника.—Какъ часто встрѣчается саркоматозное пораженіе яичниковъ вообще и отдѣльныя формы его въ частности?

Вопросъ о саркомахъ яичника, какъ и всякій другой научный вопросъ, имѣетъ свою исторію, но эта исторія очень коротка и можетъ быть изложена въ нѣсколькихъ словахъ.

Несомнѣнно, и прежніе патолого-анатомы встрѣчали случаи саркоматознаго пораженія яичниковъ, но, такъ какъ саркомы по своемувнѣшнему виду и клиническому теченію представляютъ большое сходство съ одной стороны, съ раками, а съ другой—съ фибромами, то онѣ и не были выдѣляемы прежними авторами въ особую группу. Самое названіе «саркома,» давно уже получившее права гражданства въ наукѣ, было безразлично относимо ко всѣмъ злокачественнымъ новообразованіямъ рыхлой, мозговидной консистенціи. Такъ, по крайней мѣрѣ, можно думать, разсматривая прекрасно сохранившіеся препараты Пироговскаго музея, гдѣ подъ названіями «мозговиднаго саркома», «медуллярнаго саркома» и т. п. встрѣчаются большею частію раки.

Лишь когда, съ усовершенствованіемъ микроскопа, гистологія стала на твердую ногу, опухоли, построенныя по типу эмбріональной соединительной ткани, были выдѣлены въ особую группу. Патріархъ современной онкологіи, Iohann Müller, первый вполнѣ точно описалъ ихъ [1]), хотя относительно ихъ натуры онъ и ошибался, относя ихъ къ ракамъ, подъ названіемъ carcinoma fasciculatum. Лишь благодаря

[1]) Ueber der feinern Bau und die Formen der krankhaften Geschwülste. Berlin. 1838. S. 21.

трудамъ его учениковъ, и особенно Virchow'a, была выяснена истинная натура этихъ опухолей, за которыми, въ то же время, мало по малу прочно утвердилось ихъ современное названіе.

Указавъ саркомамъ ихъ законное мѣсто въ онкологической классификаціи, Virchow, вмѣстѣ съ тѣмъ, одинъ изъ первыхъ обратилъ вниманіе на развитіе этихъ новообразованій въ яичникахъ, причемъ высказалъ мнѣніе, что яичниковыя саркомы принадлежатъ къ большимъ рѣдкостямъ [1]). Можетъ быть, именно въ виду этой яко-бы рѣдкости яичниковыхъ саркомъ, онѣ первое время и не возбуждали интереса среди гинекологовъ. Оттого въ медицинской литературѣ шестидесятыхъ и начала семидесятыхъ годовъ мы лишь изрѣдка встрѣчаемъ отрывочныя описанія отдѣльныхъ случаевъ саркоматознаго пораженія яичниковъ, принадлежащія притомъ нестолько авторамъ-гинекологамъ, сколько патолого-анатомамъ; что касается относящихся къ этому времени руководствъ гинекологіи, то они, не исключая и самыхъ обширныхъ, почти совершенно умалчиваютъ объ указанной формѣ яичниковыхъ заболѣваній.

Дѣло приняло совершенно иной оборотъ съ тѣхъ поръ, какъ операція овріотоміи, съ успѣхами антисептики, получила права гражданства въ терапіи женскихъ болѣзней. Гинекологи убѣдились тогда, это саркомы яичниковъ вовсе ужъ не составляютъ такой рѣдкости, какъ это первоначально предполагали Virchow, Waldeyer и другіе корифеи патологической анатоміи, и что съ этой формой яичниковыхъ опухолей надо считаться каждому овріотомисту. Съ этого времени въ гинекологической литературѣ, съ одной стороны, начинаютъ все чаще и чаще появляться описанія отдѣльныхъ случаевъ яичниковыхъ саркомъ, а съ другой, нѣкоторые авторы пытаются, отчасти на основаніи собственныхъ изслѣдованій, отчасти на основаніи казуистическаго матеріала изъ литературы, нарисовать болѣе или менѣе полную картину этого заболѣванія.

Изъ этихъ попытокъ на первомъ мѣстѣ, въ хронологическомъ порядкѣ, мы должны поставить работу Leopold'a [2]), посвященную, впрочемъ, не исключительно саркомамъ, а вообще плотнымъ опухолямъ яичниковъ. Въ этой работѣ, обнимающей двѣнадцать случаевъ саркомъ яичника, — въ томъ числѣ пять были подробно изслѣдованы авторомъ въ патолого-анатомическомъ отношеніи, — Leopold пытается главнымъ образомъ выяснить исторію развитія яичниковыхъ саркомъ и приходитъ къ выводу, что послѣднія представляютъ собою гиперплазію нормальной яичниковой ткани, — той своеобразной основной ткани органа, которую еще His [1]) охарактеризовалъ названіемъ веретенчатой, — «Spindelgewebe». Клиническая сторона вопроса у Leopold'a почти совсѣмъ не затронута, да оно и понятно: двѣнадцати случаевъ, даже и полно описанныхъ, — чего отнюдь нельзя сказать про всѣ приводимые у Leopold'a случаи, — слишкомъ недостаточно, чтобы на основаніи ихъ нарисовать полную клиническую картину заболѣванія.

Указанный пробѣлъ до нѣкоторой степени былъ восполненъ Olshausen'омъ. Уже въ первомъ изданіи своего извѣстнаго труда о болѣзняхъ яичниковъ [2]), этотъ авторъ пытается дать, хотя и краткую, но всесторонюю картину саркоматознаго пораженія яичниковъ. Вполнѣ удачною, однако, эту попытку назвать никоимъ образомъ нельзя Во-первыхъ, собранный Olshausen'омъ казуистическій матеріалъ, служащій основою для его сужденій о данномъ заболѣваніи, слишкомъ невеликъ въ количественномъ отношеніи. Во-вторыхъ, матеріалъ этотъ состоитъ изъ самыхъ разнородныхъ, въ патолого-анатомическомъ отношеніи, случаевъ: тутъ мы встрѣчаемъ и веретенообразноклѣточковыя, и круглоклѣточковыя, и смѣшанноклѣточковыя чисто-саркоматозныя опухоли, и различныя комбинаціи саркомъ съ кистами, фибромами, раками и т. д.; эти формы, разнящіяся нестолько по строенію, но и по клиническому теченію, очевидно, нелтзя разсматривать огуломъ. Olshansen'у же волей — неволей приходится дѣлать это въ виду незначительнаго числа всѣхъ случаевъ. Въ-третьихъ, наконецъ, среди собраннаго Olshausen'омъ матеріала добрая половина состоитъ изъ такихъ случаевъ, гдѣ характеръ опухоли опредѣленъ былъ безъ помощи микроскопа, между тѣмъ, какъ именно лишь путемъ микроскопическаго изслѣдованія возможно отличить саркомы отъ сходныхъ съ ними по внѣшнему виду опухолей. Немудрено, что многія положенія Olshausen'а относительно данной формы яичниковыхъ заболѣваній впослѣдствіи оказались ошибочными.

[1]) Die krankhaften Geschwülste etc. Berlin. 1863. II. S. 369.
[2]) Die soliden Eierstocksgeschwülste. Archiv für Gynaekologie. Bd. VI. Heft. 2784 1. S. 189—278.

[1]) См. «Eierstock und Nebeneierstock» *Waldeyer'a*. *Stricker's* «Gewebelehre». S. 548.
[2]) Die Krankheiten der Ovarien. Рус. пер. *Капустина*. Спб. 1879.

Послѣ перваго выхода въ свѣтъ сочиненія Olshausen'а, въ концѣ семидесятыхъ и въ теченіи восьмидесятыхъ годовъ, литература по вопросу объ яичниковыхъ саркомахъ стала быстро разростаться, что стояло въ прямой связи съ широкимъ распространеніемъ овріотоміи въ терапіи женскихъ болѣзней и съ укорененіемъ плодотворнаго обычая среди гинекологовъ — провѣрять свои клиническіе діагнозы путемъ микроскопическаго изслѣдованія. Однако, напрасно мы стали-бы искать среди этой литературы работъ аналогичныхъ хотя-бы вышеприведеннымъ трудамъ Leopold'а и Olshausen'а. За немногими исключеніями, вродѣ статьи Cohn'а [1]), о которой намъ еще придется говорить ниже, все это были лишь описанія отдѣльныхъ случаевъ яичниковыхъ саркомъ или въ патолого-анатомическомъ, или въ клиническомъ отношеніяхъ. Систематическаго же свода добытыхъ относительно этой формы заболѣванія знаній никто изъ авторовъ не пытался сдѣлать. Даже въ самыхъ обширныхъ руководствахъ къ изученію женскихъ болѣзней мы встрѣчаемъ объ яичниковыхъ саркомахъ лишь болѣе или менѣе краткое повтореніе того, что говорится у Olshausen'а, который самъ, кстати сказать, въ своемъ новомъ изданіи сочиненія о болѣзняхъ яичниковъ [2]), очень мало дополнилъ отдѣлъ о саркомахъ яичника, ограничившись почти дословною перепечаткою стараго.

Лишь въ текущемъ десятилѣтіи въ литературѣ появляются попытки воспользоваться накопившимся казуистическимъ матеріаломъ, относительно саркомъ яичниковъ, для составленія полнаго, систематическаго описанія этой формы заболѣванія женскаго половаго аппарата. Эти попытки, однако, никоимъ образомъ нельзя считать удовлетворительными—по тѣмъ же самымъ причинамъ, почему нельзя назвать удовлетворительнымъ и отдѣлъ о саркомахъ въ трудѣ Olshausen'а.

Первая изъ нихъ, въ порядкѣ времени, принадлежитъ Ladouce'y. Въ своей диссертаціи [3]) этотъ авторъ собралъ 42 случая яичниковыхъ саркомъ, которые и послужили ему матеріаломъ для сужденія объ этіологіи, симптоматологіи, патологической анатоміи, діагностикѣ и леченіи даннаго заболѣванія. Изъ приведенныхъ 42 случаевъ лишь въ четырнадцати натура опухоли опредѣлена микроскопически, и то

[1]) Zeitschrift für Geburts. und Gynaekologie. Bd. XII. 1886. S. 14 etc.
[2]) Die Krankheiten der Ovarien. Stuttgart. 1886.
[3]) Contribution à l'etude du sarcome de l'ovaire. Thèse. Paris. 1890.

самымъ поверхностнымъ образомъ: о большинствѣ изъ этихъ 14 опухолей сказано лишь, что та опухоль подъ микроскопомъ оказалась фибросаркомой, а эта—медуллярной саркомой,—и больше ни слова. Уже одно это обстоятельство внушаетъ недовѣріе къ выводамъ автора, но и помимо того его работа представляетъ массу недостатковъ. Лишь случаи изъ французской литературы приведены у Ladouce'а болѣе или менѣе обстоятельно и точно, случаи же изъ нѣмецкой и англійской литературъ приведены большею частію по рефератамъ, крайне неполно и съ массой ошибокъ. Именно благодаря, вѣроятно, этому обстоятельству, у Ladouce'а въ числѣ саркомъ попадаютъ завѣдомые раки и притомъ описанные, какъ таковые (случаи Wernich'а [1]). Если добавить сюда, что собранные у Ladouce'а случаи отличаются крайнимъ разнообразіемъ и, тѣмъ не менѣе, разсматриваются авторомъ всѣ вмѣстѣ, безъ всякаго разбора, то, мнѣ кажется, безъ излишней строгости работу этого автора можно назвать стоящею ниже всякой критики, а его выводы—не заслуживающими никакого довѣрія.

Еще слабѣе появившійся въ слѣдующемъ году подобный же трудъ Renz'а [2]). Здѣсь матеріалъ, служащій основою для выводовъ автора, еще меньше: кромѣ одного собственнаго случая и четырнадцати случаевъ Olshausen'а, авторъ могъ собрать изъ литературы только 14 случаевъ яичниковыхъ саркомъ, описанія которыхъ онъ и приводитъ въ видѣ краткихъ рефератовъ. Какъ и у Ladouce'а, значительная часть этихъ случаевъ—безъ микроскопическаго діагноза; равнымъ образомъ нѣтъ въ трудѣ Renz'а и никакой группировки случаевъ по отдѣльнымъ патолого-анатомическимъ формамъ,—фибросаркомы разсматриваются вмѣстѣ съ круглоклѣточковыми формами, вторичныя саркоматозныя перерожденія доброкачественныхъ опухолей—наряду съ первичными саркомами и т. п. Въ итогѣ, оцѣнивая работу Renz'а, приходится сказать, что въ ней имѣетъ какое-либо научное значеніе лишь описаніе единственнаго собственнаго случая автора.

Гораздо болѣе удовлетворяетъ научнымъ требованіямъ появившаяся въ самое послѣднее время работа о саркомахъ яичника Oppenheim'а [3]). Здѣсь авторъ беретъ въ качествѣ матеріала лишь такіе случаи, гдѣ

[1]) E. c. Pages 53—54.
[2]) Zur Casuistik der Sarcome des Ovarium. Diss. Stuttgart. 1891.
[3]) Beiträge zur Kenntniss der Ovarialsarcome. Diss. Berlin. 1894.

характеръ новообразованія точно опредѣленъ путемъ микроскопическаго изслѣдованія; кромѣ того, Oppenheim разсматриваетъ отдѣльно случаи круглоклѣточковыхъ саркомъ отъ саркомъ веретенчатоклѣточковыхъ. Но за то собранный имъ казуистическій матеріалъ чрезвычайно малъ въ количественномъ отношеніи: онъ обнимаетъ всего 25 случаевъ даннаго заболѣванія, описанныхъ, за двумя исключеніями, только нѣмецкими авторами; случаи, описанные въ англійской, американской, русской, французской, итальянской и др. литературахъ, Oppenheim совершенно игнорируетъ, что значительно понижаетъ значеніе его работы.

Благодаря отсутствію въ медицинской литературѣ мало-мальски обстоятельной монографіи по интересующему насъ вопросу, послѣдній во многихъ отношеніяхъ подавалъ поводъ съ самымъ противорѣчивымъ мнѣніямъ со стороны различныхъ авторовъ. Крупная разница, какъ мы увидимъ ниже, замѣчается уже во взглядахъ послѣднихъ на частоту саркоматознаго пораженія яичниковъ: одни считаютъ его величайшею рѣдкостью (Virchow [1]), Waldeyer [2]) и др.), другіе насчитываютъ среди удаленныхъ ими яичниковыхъ опухолей болѣе 6% саркоматозныхъ (*Рейнъ* [3]). *О наиболѣе темной сторонѣ вопроса,— этіологической,— и говорить нечего: травматическія вліянія, наслѣдственность, бактеріи, Protozoa — всѣ эти этіологическіе моменты въ* отношеніи яичниковыхъ саркомъ имѣютъ такихъ же сторонниковъ и противниковъ, какъ и въ отношеніи саркомъ вообще. Генезъ саркомъ яичниковъ также различными авторами опредѣляется различно: кто видитъ въ яичниковыхъ саркомахъ простую гиперплазію нормальной яичниковой стромы (Leopold [4]), кто ставитъ ихъ развитіе въ связь съ процессами пролифераціи элементовъ сосудистыхъ стѣнокъ (Ackermann [5]) и т. п. Тоже самое приходится сказать и о клинической сторонѣ вопроса: одни авторы (Ziembicki [6]) считаютъ, напр., асцитъ наиболѣе постояннымъ симптомомъ яичниковой саркомы, другіе (Cohn [7]) говорятъ совершенно обратное. Даже во взглядахъ на терапію даннаго заболѣванія,—и здѣсь мы встрѣчаемъ діаметрально противоположныя воззрѣнія: Braun [1]), напримѣръ, въ оперативномъ отношеніи считаетъ яичниковыя саркомы своего рода «noli me tangere», тогда какъ Engelmann [2]) прямо называетъ ихъ незлокачественными опухолями.

Чтобы закончить нашъ краткій обзоръ исторіи вопроса о саркомахъ яичника, скажемъ еще нѣсколько словъ о той формѣ ихъ, которая за послѣднее время возбудила особенный интересъ среди и патолого-анатомовъ, и клиницистовъ: мы разумѣемъ ангіосаркомы Kolaczek'a. Этотъ авторъ первый обратилъ вниманіе [3]) на особую группу опухолей, которыя по внѣшнему виду и микроскопической картинѣ весьма сходны съ раками, на дѣлѣ же оказываются соединительнотканными. Впослѣдствіи эти опухоли наблюдались въ яичникахъ другими изслѣдователями: Marchand'омъ [4]), Flaisshlen'омъ [5]), Eckardt'омъ [6]), Pomorsk'имъ [7]), Velits'емъ [8]) и др., которые въ большинствѣ пришли къ выводу, что это суть опухоли, имѣющія эндотеліальное происхожденіе, и что изъ группы саркомъ ихъ слѣдуетъ перенести въ группу эндотеліомъ.

Нисколько не возражая противъ выводовъ упомянутыхъ авторовъ, я, однако,— замѣчу здѣсь, кстати,— счелъ за лучшее включить въ рамки моего настоящаго труда и эти опухоли, выдѣливъ ихъ въ особую группу. Данныя многихъ авторовъ,—*я отнесу къ нимъ и себя,— относительно* генеза саркомъ вообще и яичниковыхъ саркомъ въ частности говорятъ за то, что развитіе саркоматозныхъ опухолей стоитъ въ тѣсной связи съ процессами пролифераціи элементовъ сосудистыхъ стѣнокъ, и что, поэтому, или всѣ вообще опухоли, извѣстныя нынѣ подъ названіемъ саркомъ, или значительная часть ихъ генетически суть, можетъ быть, ничто иное, какъ эндотеліомы, понимая слово «эндотелій» въ широ-

[1]) L. c. S. 369.
[2]) L. c. S. 252.
[3]) Обзоръ 310 чревосѣченій. Отд. отт. Кіевъ. 1892.
[4]) L. c. S. 246.
[5]) Zur Histogen. der Sarcome. Sammlung klin. Vorträge. 1883. №№ 233—234.
[6]) Essai clinique sur les tumeurs solides de l'ovaire. Thèse de Paris. 1875.
[7]) L. c.

[1]) Wiener Medicinische Blätter. 1888. XI. № 23. Протоколъ засѣданія Акушерско-Гинекологическаго Общества въ Вѣнѣ, пренія по докладу *Chrobak*'а.
[2]) Transactions of the American Gyn. Society. 1878. II. Пренія по поводу доклада *Atlee*.
[3]) Ueber das Angiosarcom. Deutsche Zeitschr. für Chirurgie. 1878, Bd. IX und Bd. XIII, 1888.
[4]) Beiträge zur Kenntniss der Ovarien-Tumoren. Halle. 1879.
[5]) Zeitschrift für Geb. u. Gynaec. 1882. Bd. VII.
[6]) Ibid. 1889. Bd. XVI.
[7]) Ibid. 1889. Bd. XVIII.
[8]) Ibid.

комъ смыслѣ, т. е. включая сюда и перителій Eberth'a. Правда, объ этомъ можно еще спорить, но пока вопросъ этотъ не будетъ безусловно рѣшенъ въ отрицательномъ смыслѣ,—было-бы, по моему, неправильно совершенно обособлять другъ отъ друга столь близкія между собою образованія. Это было-бы тѣмъ болѣе неправильно, что, помимо проблематической разницы въ деталяхъ генеза, ангіосаркомы Kolaczek'a весьма близко подходятъ къ нѣкоторымъ формамъ яичниковыхъ саркомъ и по внѣшнему виду, и нерѣдко по гистологической картинѣ, и по своему клиническому теченію, и по своему значенію для организма. Вотъ соображенія, въ силу которыхъ я рѣшилъ разсматривать эти опухоли отчасти вмѣстѣ, отчасти параллельно съ саркомами.

Изложивъ, такимъ образомъ, въ общихъ чертахъ исторію разработки вопроса о саркомахъ яичниковъ, перейду теперь къ разсмотрѣнію того, какъ часто встрѣчаются эти опухоли сравнительно съ другими яичниковыми новообразованіями, и какія формы между ними преобладаютъ.

Выше уже было упомянуто, какъ смотрѣлъ на это Virchow. «Между тѣмъ, какъ вообще опухоли такъ называемаго фибрознаго состава,—говоритъ онъ,—видишь въ яичникахъ часто, собственно саркомы принадлежатъ къ большимъ рѣдкостямъ» [1]). Еще рѣшительнѣе выражается Waldeyer, по словамъ котораго «десмоидныя» новообразованія, какъ фибромы, миксомы и саркомы, въ яичникахъ почти вовсе не встрѣчаются [2]). Статистическія данныя относительно овріотомій говорятъ, однако, иное. Начнемъ съ данныхъ, имѣющихся въ отечественной литературѣ.

Матвѣевъ [3]) въ своей диссертаціи приводитъ 696 случаевъ овріотоміи; изъ удаленныхъ опухолей яичниковыхъ саркомъ было 19, раковыхъ опухолей—18.

Проф. А. И. Лебедевъ [4]) на 200 чревосѣченій, въ томъ числѣ 89 овріотомій (10 по случаю паровріальныхъ опухолей), встрѣтилъ 4 яичниковыхъ саркомы, столько же раковыхъ опухолей и 2 сосочковыхъ опухоли (papilloma).

Проф. Н. В. Склифосовскій [5]) изъ 80 овріотомій, произведенныхъ съ 1880 по 1890 годы, двѣ произвелъ по поводу яичниковыхъ саркомъ и 2—для удаленія раковъ яичника.

Проф. Г. Е. Рейнъ [1]) на 310 чревосѣченій, въ томъ числѣ 185 овріотомій, имѣлъ 12 саркоматозныхъ опухолей яичника, тогда какъ сосочковыхъ опухолей ему встрѣтилось 18, раковыхъ 3, фиброзная 1.

Проф. Д. О. Оттъ [2]) на 204 чревосѣченія, въ томъ числѣ 96 овріотомій, встрѣтилъ саркоматозныя опухоли яичника 4 раза.

Проф. Н. Н. Феноменовъ [3]) на 100 чревосѣченій, въ томъ числѣ 55 по поводу яичниковыхъ кистъ, имѣлъ 2 яичниковыхъ саркомы.

В. В. Сутугинъ [4]) на 55 чревосѣченій, въ томъ числѣ 35 овріотомій, встрѣтилъ 3 саркоматозныхъ опухоли яичниковъ.

Цандеръ [5]) на 35 чревосѣченій, въ томъ числѣ 16 овріотомій, имѣлъ также 3 саркомы.

Изъ нѣмецкихъ овріотомистовъ Schroeder, по Cohn'y [6]), на 600 почти яичниковыхъ опухолей имѣлъ 10 саркомъ.

Sanger, по Lande [7]), изъ 200 чревосѣченій 2 произвелъ по поводу саркоматознаго пораженія яичниковъ.

Olshausen [8]) на 200 овріотомій встрѣтилъ 5 яичниковыхъ саркомъ, остальныя же опухоли имѣли слѣдующій характеръ: 151—пролиферирующія кистомы яичника, 24 — паровріальныя кисты, 8—дермоиды, 5—фибромы, 4—карциномы, 3—трубноячниковыя кисты.

Haas [9]) на 43 яичниковыхъ кисты нашелъ 3 саркомы, 3 карциномы и 4 фибромы яичниковъ.

Nicoladoni [10]) изъ 31 овріотомій одну произвелъ по поводу яичниковой саркомы.

Среди англійскихъ и американскихъ овріотомистовъ Hunter [11])

[1]) L. c. S. 369.
[2]) L. c. S. 252.
[3]) Матеріалы къ вопросу объ овріотоміи въ Россіи. Дисс. Спб. 1886.
[4]) *Орловъ.* Клиническій отчетъ о 200 чревосѣченіяхъ. Дисс. Спб. 1893.
[5]) Отчеты клиники за 1880—84 и 1884—90 годы. М. 1885 и 1891.

[1]) Обзоръ 310 чревосѣченій. Кіевъ. 1892.
[2]) Обзоръ 204 чревосѣченій. Сборникъ *Славянскаго.* Спб. 1894.
[3]) Врачъ. 1890. №№ 16—19.
[4]) Ib. 1891. №№ 37—40.
[5]) Ib. 1890. № 48.
[6]) Zeitschift für Geb. und Gynaek. 1886. Bd. XII.
[7]) Archiv für Gynaekologie. 1889. Bd. XXXVI. H. 3.
[8]) Klin. Beiträge zur Gynaekologie und Geburtshülfe. Stuttgart. S. 40.
[9]) Beitrag zur Casuitik der Ovarialsarcome. Diss. München. 1882.
[10]) Wiener Med. Presse. 1887. №№ 10—19.
[11]) New-York Med. Journal. 1885. 4 apr.

на 50 чревосѣченій, въ томъ числѣ 26 овaріотомій, встрѣтилъ одну яичниковую саркому.

Bantock [1]) на 238 овaріотомій, изъ которыхъ 11 были произведены по поводу пароваріальныхъ опухолей, имѣлъ 3 саркоматозныхъ опухоли яичниковъ.

Keith [2]) изъ 50 овaріотомій по поводу яичниковыхъ саркомъ произвелъ 2.

Atlee [3]) на 1300 внутритазовыхъ и внутрибрюшныхъ опухолей встрѣтилъ яичниковыя саркомы лишь въ 4 случаяхъ.

Изъ французскихъ гинекологовъ Terrillon [4]) на 210 овaріотомій имѣлъ 4 яичниковыхъ саркомы, а Terrier [5]) на 150—одну.

Изъ испанскихъ овaріотомистовъ Fargas [6]) на 38 овaріотомій имѣлъ одну саркому.

Наконецъ, по статистикѣ Omori и Ikeda [7]), изъ 100 овaріотомій произведенныхъ японскими хирургами и гинекологами въ Fukuokaгоспиталѣ, въ трехъ случаяхъ встрѣтились яичниковыя саркомы.

Перечисленныя данныя показываютъ, что число яичниковыхъ саркомъ относительно другихъ опухолей яичниковъ у различныхъ операторовъ представляетъ значительныя колебанія—отъ 6,5 % общаго числа (Рейнъ) до 1% и меньше (Atlee, Terrier). Эта разница, по всей вѣроятности, объясняется тѣмъ, что во многихъ случаяхъ, вошедшихъ въ статистику перечисленныхъ авторовъ, діагнозъ яичниковыхъ опухолей былъ поставленъ на основаніи лишь макроскопическаго вида послѣднихъ, а не микроскопическаго изслѣдованія. Въ общемъ, все-таки, на основаніи этихъ данныхъ можно опредѣлить, что саркомы яичниковъ составляютъ приблизительно 2% съ небольшимъ изъ общаго числа развивающихся въ этихъ органахъ новообразованій. Но, собственно говоря, эту цифру слѣдуетъ увеличить, такъ какъ саркомы, будучи злокачественными новообразованіями, гораздо чаще должны попадать въ руки врача неоперируемыми, чѣмъ большинство другихъ, обыкновенно доброкачественныхъ яичниковыхъ опухолей.

[1]) Britisch Gynaekological Journal. 1882. V. P. 343 etc.
[2]) Britisch Medical Journal. 1885. 31 oct. P. 829.
[3]) Transactions of the Amer. Gynaekological Society. 1878. II.
[4]) Bullet. et mem. de la Soc. de chirurgie de Paris. X. XII, XIII, XIV, XVI, XVIII. 1884—1892.
[5]) Revue de chirurgie. II, IV, V, VII, XI. 1882—1891.
[6]) *Arrieta.* Tumores del ovario. Madrid. 1891.
[7]) Centralblatt für Gynaekologie. 1892. № 52.

Если, далѣе, сравнивать частоту яичниковыхъ саркомъ съ частотою другихъ плотныхъ опухолей, развивающихся въ яичникахъ, то, на основаніи данныхъ проф. Лебедева, Рейна, Olshausen'a и Haas'a, мы должны принять, что яичниковыя саркомы встрѣчаются почти такъ же часто, какъ яичниковые раки и фибромы, взятыя отдѣльно.

Что касается, наконецъ, относительной частоты отдѣльныхъ формъ саркоматозныхъ опухолей яичниковъ, то лучшимъ отвѣтомъ на этотъ вопросъ является перечисленіе, по отдѣльнымъ рубрикамъ, тѣхъ случаевъ этого заболѣванія, какіе мнѣ удалось собрать изъ литературы.

Если исключить изъ общаго числа собранныхъ мною случаевъ (217) тѣ 34, гдѣ детальный характеръ опухоли совершенно неизвѣстенъ, и 15 эндотеліомъ, то остальные 168 случаевъ могутъ быть распредѣлены на двѣ большихъ группы слѣдующимъ образомъ:

чистыхъ саркомъ 81
комбинацій саркомъ съ другими опухолями 87.

Такимъ образомъ въ яичникахъ почти одинаково часто встрѣчаются какъ комбинаціи саркомъ съ другими новообразованіями, такъ и чистыя опухоли этого типа. Что касается, въ частности, комбинированныхъ формъ, то среди нихъ на первомъ планѣ стоятъ комбинаціи саркомъ съ кистами или кистосаркомы — 54 случая изъ 87, т. е. 62%, а если включить сюда и дермоидныя кистосаркомы, то 58 случаевъ изъ 87, т. е. 66%; далѣе слѣдуютъ фибросаркомы — 16 случаевъ изъ 87, т. е. около 19%, и наконецъ болѣе рѣдкія комбинаціи съ липомой, ракомъ, аденомой и т. п., обнимающія у насъ всего 13 случаевъ, т. е. около 15% общаго числа.

Нѣсколько иные результаты получаются, если мы изъ общаго числа случаевъ будемъ принимать въ разсчетъ только такіе, гдѣ саркоматозный характеръ новообразованія установленъ путемъ точнаго микроскопическаго изслѣдованія [1]). Изъ 117 такихъ случаевъ 77, т. е. 66%, приходится на долю чистыхъ саркомъ и лишь 40, т. е. около 34%,— на долю комбинацій саркомъ съ новообразованіями другихъ типовъ.

Среди чистыхъ яичниковыхъ саркомъ [2]), собранныхъ мною, въ 3

[1]) Заголовки этихъ случаевъ отпечатаны въ «Матеріалахъ» особымъ шрифтомъ.
[2]) Во избѣжаніе недоразумѣній считаю необходимымъ оговорить здѣсь, что всѣ миксосаркомы отнесены мною къ чистымъ саркомамъ, такъ какъ миксоматозное перерожденіе въ большей или меньшей степени присуще гро-

случаяхъ форма клѣточныхъ элементовъ была совершенно неизвѣстна, изъ остальныхъ же 74 случаевъ въ 37 (ровно 50%) имѣла мѣсто круглоклѣточковая разновидность, въ 29 (около 39%) — веретенообразноклѣточковая и въ 8 (около 11%) — смѣшанноклѣточковая. Эти данныя рѣшительно говорятъ противъ высказываемаго нѣкоторыми авторами (Lang [1]), Olshausen [2]) мнѣнія, будто «изъ плотныхъ саркомъ веретенообразноклѣточковыя встрѣчаются въ яичникахъ гораздо чаще круглоклѣточковыхъ» [3]).

Изъ комбинацій саркомъ съ другими опухолями и здѣсь мы должны на первомъ планѣ поставить кистосаркомы — 16 случаевъ изъ 40, т. е. 40%, а съ дермоидами 18, т. е. 45%. Весьма интересно, что съ кистами комбинируетъ обыкновенно веретенчатая разновидность (9 случаевъ изъ 16) и гораздо рѣже — круглоклѣточковая (4 случая изъ 16).

Второе мѣсто послѣ кистосаркомъ занимаютъ, въ ряду комбинированныхъ саркоматозныхъ опухолей, сочетанія съ фибромами — 12 случаевъ изъ 40, т. е. почти треть общаго числа. Далѣе идутъ комбинаціи саркомъ съ раками (5 случаевъ). Наконецъ изъ болѣе рѣдкихъ въ яичникахъ формъ саркоматозныхъ опухолей слѣдуетъ упомянуть объ одномъ случаѣ лимфосаркомы, описанномъ Murray'емъ [4]), одномъ случаѣ пигментной саркомы, описанномъ Petit'омъ [5]), и одномъ же случаѣ комбинаціи саркомы съ поперечно-полосатой міомой, описанномъ Vignard'омъ [6]).

Что касается эндотеліомъ, то, слѣдуя Amann'овской классификаціи этихъ опухолей, три изъ пятнадцати собранныхъ мною случаевъ слѣдуетъ отнести къ виду perithelioma, пять — къ виду endothelioma intravasculare, а остальные — въ группу лимфатическихъ эндотеліомъ (endothelioma lymphaticum).

мадному большинству веретенообразноклѣточковыхъ саркоматозныхъ опухолей; но тѣмъ же соображеніямъ мною причислены къ чистымъ саркомамъ и такія опухоли, нѣкоторыми авторами считаемыя за кистосаркомы, гдѣ полости образовались путемъ распада опухольной ткани.

[1]) Zwei Fälle von Ovariasarcom. Diss. Munchen. 1884.
[2]) Die Krankheiten der Ovarien. Stuttgart. 1886. S. 420.
[3]) *Lang.* L. c. S. 10.
[4]) Transactions of the Pathological Society of London. 1875. XXVI. P. 143
[5]) Journal de médecine de Bordeaux. 1885. № 4. P. 42.
[6]) Bulletins de la Société Anatomique de Paris. 1889. P. 33.

I.

Этіологія

Гипотезы, объясняющія возникновеніе новообразованій вообще и саркомъ въ частности, въ приложеніи саркомамъ яичника. — Гипотеза Cohnheim'а. — Гипотеза Heukelom'а. — Взгляды Klebs'а и Hausemann'а — Микробы и Protozoa. — Моменты, способствующіе возникновенію саркоматозныхъ опухолей въ яичникахъ. — Взглядъ Leopold'а. — Наслѣдственность. — Національность. — Общая конституція организма и перенесенныя послѣднимъ болѣзни. — Половая дѣятельность. — Возрастъ. — Занятія.

Разбирая вопросъ о саркомахъ яичника съ этіологической стороны, мы должны сначала остановиться на тѣхъ моментахъ, которые различными изслѣдователями выдаются за непосредственныя причины возникновенія новообразованій вообще и саркомъ въ частности, — и разсмотрѣть ихъ въ приложеніи къ интересующимъ насъ опухолямъ. Затѣмъ намъ слѣдуетъ перейти къ тѣмъ факторамъ, которые, хотя и не могутъ претендовать на роль непосредственныхъ причинъ, обусловливающихъ возникновеніе яичниковыхъ саркомъ, но все же являются важными въ этіологическомъ отношеніи, значительно содѣйствуя этому возникновенію.

Среди гипотезъ, предложенныхъ для выясненія непосредственной причины развитія новообразованій, одною изъ самыхъ распространенныхъ является гипотеза Cohnheim'а который считаетъ источникомъ опухолей остатки эмбріональныхъ тканей, сохранившихся у взрослыхъ; эти остатки, будто-бы, не идутъ на постройку органовъ, а остаются in statu quo среди живыхъ тканей и лишь подъ вліяніемъ благопріятныхъ условій начинаютъ вновь размножаться и расти [1]). Эта гипотеза

[1]) Vorles. über allgemeine Pathologie. Русск. пер. 1881, I.

64439
Инв. №
НАУЧНАЯ БИБЛІОТЕКА 1-го Харьк. Мед. Института
БІБЛІОТЕКА Харківського Медичн. Інституту № 4702 Шифр 2-90
Перевірено 1926

на первый взглядъ кажется особенно приложимою къ саркомамъ, которыя суть новообразованія, построенныя по типу эмбріональной соединительной ткани. Она и до сихъ поръ имѣетъ своихъ сторонниковъ, хотя, съ другой стороны, противъ нея нельзя не сдѣлать и весьма существенныхъ возраженій. Во-первыхъ, никто еще никогда предполагаемыхъ Cohnheim'омъ гнѣздъ эмбріональныхъ элементовъ среди развитыхъ тканей не наблюдалъ, и въ этомъ смыслѣ его гипотеза совершенно не имѣетъ подъ собою фактической почвы. Во-вторыхъ, если-бы взглядъ Cohnheim'а былъ вѣренъ, то каждая опухоль должна была-бы расти сначала очень быстро, а затѣмъ, по мѣрѣ созрѣванія ея элементовъ, все медленнѣе и медленнѣе. На дѣлѣ, — что можно сказать и о саркомахъ яичника, — бываетъ какъ разъ наоборотъ. Въ-третьихъ, далѣе, гипотезѣ Cohnheim'а противорѣчитъ то обстоятельство, что опухоли, эмбріональное происхожденіе которыхъ несомнѣнно, и отъ которыхъ, стало быть, можно ожидать наиболѣе энергичнаго роста, — мы разумѣемъ дермоиды, — именно и характеризуются, наоборотъ, медленнымъ ростомъ. Наконецъ, вообще трудно представить, чтобы эмбріональные элементы, отличающіеся весьма сильною продуктивностью, могли въ теченіи долгихъ лѣтъ оставаться среди живыхъ тканей, не развиваясь. Въ этомъ отношеніи значительный интересъ представляетъ, среди собранныхъ мною случаевъ, случай Doran'а (№ 21), который нашелъ у семимѣсячнаго, преждевременно родившагося плода опухоль обоихъ яичниковъ, по строенію чрезвычайно напоминавшую нормальный яичникъ въ самыхъ раннихъ стадіяхъ своего эмбріональнаго развитія [1]). Случай этотъ свидѣтельствуетъ, — вопреки мнѣнію Cohnheim'а о возможности для эмбріональной ткани въ теченіи долгаго времени оставаться in statu quo, — что остановка въ развитіи яичниковой ткани превращаетъ яичникъ въ опухоль еще до рожденія плода.

Еще менѣе выдерживаетъ критику гипотеза Van-Heukelom'а [2]), который ставитъ развитіе саркомъ въ связь съ переполненіемъ клѣточекъ лимфой вслѣдствіе невозможности оттока послѣдней, за отсутствіемъ достаточнаго количества отводящихъ лимфатическихъ сосудовъ. Во-первыхъ, эта гипотеза нисколько не объясняетъ причины самаго возникновенія саркомъ, а лишь причину быстраго роста уже существующихъ опухолей этого типа. Во-вторыхъ, она не удовлетворяетъ и этой послѣдней цѣли, будучи фактически невѣрна: Ackermann [4]) и др. изслѣдователи доказали, что въ саркомахъ существуетъ цѣлая система лимфатическихъ пространствъ.

[1]) Transactions of the Pathological Society of London. 1889. XL. P. 200.
[2]) *Virchow's* Archiv. Bd. CVII. 1888.

Взглядъ Klebs'а [2]) на причину развитія опухолей въ сущности сходенъ со взглядомъ Heukelom'а: и этотъ авторъ приписываетъ важную роль усиленному питанію клѣточныхъ элементовъ, но питательнымъ матеріаломъ, по Klebs'у, являются лейкоциты и ихъ распадъ. На это можно возразить, что воспаленіе, при которомъ имѣетъ мѣсто усиленная инфильтрація тканей лейкоцитами, играетъ роль въ происхожденіи далеко не всѣхъ новообразованій, да если и играетъ, то скорѣе роль способствующаго момента, чѣмъ непосредственной причины. Притомъ же существуютъ указанія (Stroebe [3]), что въ опухоляхъ, напр., раковыхъ, лейкоциты инфильтрируютъ преимущественно перерожденныя клѣтки.

Hansemann [4]) огромное значеніе въ развитіи злокачественныхъ опухолей придаетъ амитотическому размноженію клѣтокъ, которое онъ склоненъ считать даже прямо специфическимъ для опухолей. Но, какъ замѣчаетъ проф. Подвысоцкій [5]) «въ этихъ послѣднихъ отклоненія» отъ типическаго способа дѣленія клѣтокъ «встрѣчаются лишь болѣе часто, чѣмъ при нормальныхъ условіяхъ; разница такимъ образомъ только количественная». Кромѣ того, амитотическое дѣленіе клѣтокъ не есть въ полномъ смыслѣ причина возникновенія опухолей, а лишь послѣдовательное явленіе, въ свою очередь чѣмъ-нибудь да вызванное.

Слѣдующія гипотезы, которыхъ мы здѣсь коснемся, могутъ быть названы паразитарными, причемъ одни изъ нихъ, болѣе аннія по времени появленія, ставятъ происхожденіе саркоматозныхъ опухолей въ этіологическую связь съ бактерійной инфекціей тканей, другія, болѣе поздніе, приписываютъ указанную роль паразитнымъ организмамъ изъ отряда Protozoa.

Rappin [6]), изслѣдуя бактеріологически различныя новообразо-

[1]) Sammlung klin. Vorträge. 1883. №№ 233—234.
[2]) Allgemeine Patologie. II. 1889.
[3]) *Ziegler's* Beiträge. Bd. VII, 1890; XIII—XIV, 1893.
[4]) *Virchow's* Archiv. Bd. CXIX, 1890; CXXIII, 1891.
[5]) Основы общей патологіи. Спб. 1894. Т. I. Стр. 475.
[6]) Recherches sur l'étiologie des tumeurs malignes. Nantes. 1887. *Baumgarten's* Jarh. 1887. S. 275.

ванія, нашелъ въ злокачественныхъ опухоляхъ, въ томъ числѣ и въ саркомахъ, а также въ нѣкоторыхъ доброкачественныхъ, — диплококкъ, весьма похожій на гнойнаго. Будучи введены въ организмъ животныхъ, культуры этого микроба давали тотъ же эффектъ, что и культуры гноеродныхъ кокковъ.

Почти одновременно съ Rappin'омъ и Schill [1]) въ срѣзахъ саркоматозныхъ и раковыхъ опухолей нашелъ въ большомъ количествѣ палочки, которыя окрашивались, по Gram'у, только на своихъ концахъ. Палочки эти, имѣвшія видъ спички о двухъ головкахъ, были вдвое толще туберкулезныхъ и въ саркомахъ казались меньше по своимъ размѣрамъ, чѣмъ въ ракахъ. Пробуя культивировать ихъ, авторъ убѣдился, что это были извѣстныя стадіи развитія нитчатаго гриба.

Въ томъ же году, когда появились въ свѣтъ работы Rappin'a и Schill'я, была опубликована и третья работа по тому же вопросу Ballance'a и Shattock'a [2]). Эти авторы со всевозможными предосторожностями изслѣдовали бактеріологически нѣсколько опухолей, въ томъ числѣ и одну саркому, но получили отрицательный результатъ.

Послѣ этихъ работъ изслѣдователи отказались отъ мысли о бактеріальномъ происхожденіи саркомъ, но не отъ паразитарной ихъ этіологіи вообще. Еще въ 1881 году Pteiffer'a [3]) описалъ найденныя имъ въ раковыхъ клѣткахъ особыя образованія, которыя онъ счелъ за споровиковыхъ паразитовъ; послѣдующіе наблюдатели стали искать подобныхъ же образованій не только въ ракахъ, но и въ саркомахъ, — и ихъ старанія до извѣстной степени увѣнчались успѣхомъ.

Toison [4]), изслѣдуя микроскопически одну большеклѣточную саркому верхней челюсти, встрѣтилъ въ ея клѣткахъ безъядерныя яйцевидныя образованія довольно большой величины (38 микроновъ въ діаметрѣ), рѣзко окрасившіяся отъ пикрокармина.

Пуринъ [5]) въ протоплазмѣ клѣточекъ одной саркомы печени замѣтилъ «какія-то зерна въ видѣ пластинокъ, окрашенныхъ (метиленовой синью) въ болѣе насыщенный темносиній цвѣтъ, чѣмъ остальная протоплазма». Пластинки эти встрѣчались довольно часто, но далеко

[1]) Berliner Med. Wochenschrift. 1887. № 48. S. 1034.
[2]) British Medical Journal. 1887. № 1400. P. 929.
[3]) *Петр.* въ «О микроорганизмахъ саркомы». Больн. Газ. Боткина. 1891. № 1.
[4]) Comptes rendus de la Soc. de Biologie. 1890. № 28.
[5]) Врачъ. 1891. № 11.

не во всѣхъ клѣточкахъ, въ нѣкоторыхъ же клѣткахъ, наоборотъ, онѣ находились по нѣскольку сразу. Проф. Н. П. Ивановскій, которому авторъ демонстрировалъ свою находку, склоненъ былъ видѣть въ этихъ образованіяхъ споровиковыхъ паразитовъ.

Подобныя же образованія, которыя можно принять за споровиковъ, были подмѣчены въ саркомахъ Штейнгаузомъ [1]) и Судакевичемъ [2]).

Послѣ этихъ авторовъ, надъ вопросомъ о саркоматозныхъ паразитахъ работалъ Clarke [3]), нашедшій частію внутри саркоматозныхъ клѣтокъ, — преимущественно гигантскихъ, — частію внѣ ихъ амѣбоидныя и осумкованныя образованія, паразитарный характеръ которыхъ онъ считаетъ не подлежащимъ сомнѣнію.

Въ 1893 году проф. Павловскій [4]), изслѣдовавъ 14 саркомъ, наблюдалъ въ протоплазмѣ ихъ клѣтокъ, рѣже въ ядрахъ, мелкіе метахроматичные шарики и овоиды, считаемые авторомъ за споры паразита. Мѣстами эти образованія встрѣчались группами, включенными въ болѣе или менѣе толстую оболочку (спороцисты), мѣстами же сливались въ крупныя тѣла неправильнаго вида (перерожденіе спороцистъ, по автору). Размѣры и форма этихъ образованій отличались разнообразіемъ: въ одной и той же клѣткѣ попадались и болѣе мелкія, и болѣе крупныя тѣла, то круглыя, то серповидныя, то отростчатыя.

Въ текущемъ году по вопросу о чужеядныхъ въ саркоматозныхъ опухоляхъ появились двѣ русскихъ работы: одна принадлежитъ проф. Н. А. Петрову, другая д-ру Гейнацу.

Петровъ [5]) изслѣдовалъ 24 саркоматозныхъ опухоли, чистыхъ и смѣшанныхъ, свѣжихъ и старыхъ, срѣзы изъ которыхъ клались подъ микроскопъ или не окрашенными, или окрашенными по разнымъ способамъ, причемъ наилучшіе результаты были получены отъ двойной окраски метиленовой синью и желтой анилиновой краски. Во всѣхъ опухоляхъ авторъ нашелъ различнаго вида образованія, которыя онъ считаетъ саркоматозными паразитами. Образованія эти чаще встрѣчались въ протоплазмѣ опухольныхъ клѣтокъ, рѣже въ ядрахъ послѣднихъ, а мѣстами попадались и между клѣтками. Форма и величина ихъ

[1]) Centr. f. allgemeine Pathol. und patholog. Anatomie. 1891. S. 593.
[2]) Врачъ. 1892 № 38.
[3]) British Medical Journal, 1893. № 1673.
[4]) *Virchow's* Archiv. 1893. Bd. CXXXIII.
[5]) L. c.

были весьма разнообразны: одни были безъ ядеръ, имѣли овальную или круглую форму, длина же ихъ доходила до 4,8 μ; другія представлялись въ видѣ маленькихъ, гораздо меньше лейкоцитовъ, ядерныхъ клѣтокъ; третьи напоминали собою спороцисты; четвертыя имѣли серповидную форму. Число ихъ находилось въ зависимости отъ характера опухоли: въ быстро ростущихъ, мягкихъ, полиморфныхъ опухоляхъ ихъ было всего больше; въ большомъ количествѣ встрѣчались они и въ гигантоклѣточковыхъ саркомахъ, въ веретенообразныхъ же ихъ попадалось очень мало.

Наблюденія Гейнаца [1]) касаются семи саркоматозныхъ опухолей, исключительно свѣже-удаленныхъ. Въ шести изъ этихъ опухолей онъ нашелъ своеобразныя внутриядерныя включенія, отъ 2 до 5 μ величиною, круглой или яйцевидной формы, сильно красившіяся ядерными красками. Въ каждомъ изъ этихъ включеній находилось одно или нѣсколько зеренъ, сильно преломлявшихъ свѣтъ и трудно красившихся, отъ 0,5 до 1,5 μ величиной, круглой или серповидной формы. Клѣточныя ядра, содержавшія эти включенія, обыкновенно представлялись крупными, какъ-бы разбухшими. Больше всего указанныхъ образованій попадалось въ мѣстахъ роста опухоли. Иногда они были видны и свободными, внѣ клѣточекъ.

Въ изслѣдованныхъ мною опухоляхъ мнѣ, несмотря на тщательные поиски, почти вовсе не удалось найти описанныхъ Гейнацемъ образованій, — можетъ быть потому, бывшіе въ моемъ распоряженіи препараты далеко не отличались свѣжестью. Что касается формъ, описанныхъ Петровымъ, то сходныя съ нѣкоторыми изъ нихъ мнѣ попадались, именно, въ одной веретенообразноклѣточковой саркомѣ (случай № 81) и двухъ круглоклѣточковыхъ (случай № 36 и № 37). Это были чаще круглыя, иногда серповидныя тѣла, въ 4—6 μ величиною, обыкновенно гомогенныя, лежавшія или въ протоплазмѣ клѣтокъ, или внѣ ихъ. Образованія эти весьма рѣзко, гораздо рѣзче окружающихъ ядеръ красились гематоксилиномъ и потому сразу были замѣтны въ полѣ зрѣнія. Натуру этихъ образованій опредѣлить не берусь; одно могу сказать, что въ круглоклѣточковыхъ опухоляхъ они попадались мнѣ гораздо чаще, чѣмъ въ веретенообразноклѣточковой, и наибольшее количество ихъ встрѣчалось по близости сосудовъ. Содержавшія эти об-

[1]) Врачъ. 1894. №№ 8—9.

разованія клѣтки обыкновенно представлялись увеличенными. Замѣчу еще, что упомянутыя образованія были весьма рѣзко контурированы и лучше всего были замѣтны при окраскѣ препаратовъ гематоксилиномъ и эозиномъ; напротивъ, рекомендуемая Петровымъ двойная окраска метиленовой синью и желтой анилиновой краской результатовъ мнѣ не дала.

Это были въ изслѣдованныхъ мною опухоляхъ единственныя образованія, которымъ до нѣкоторой степени можно было-бы приписать роль саркоматозныхъ паразитовъ. Ничего подобнаго тѣмъ образованіямъ, которыя были, напр., найдены въ ракахъ Судакевичемъ и любезно показаны мнѣ проф. Н. П. Ивановскимъ, я здѣсь не нашелъ. За то мнѣ попутно удалось встрѣтить чрезвычайно характерныя образованія этого рода въ одной опухоли, признанной проф. К. Н. Виноградовымъ за эпителіальную; но описаніе этой опухоли было-бы уклоненіемъ отъ главнаго предмета настоящей работы.

Если теперь произвести сравнительную оцѣнку гипотезъ, предложенныхъ для объясненія непосредственной причины возникновенія новообразованій вообще и саркомъ въ частности, то придется сказать, что до сихъ поръ ни одна изъ этихъ гипотезъ не можетъ быть принята, какъ вполнѣ достовѣрная. Больше всего имѣетъ за себя шансовъ гипотеза о споровикахъ, какъ причинѣ развитія саркомъ, но и она, по нашему мнѣнію, только тогда выйдетъ изъ ряда простыхъ предположеній, когда специфическое значеніе споровиковъ будетъ доказано такъ же, какъ въ бактеріологіи доказывается специфичность по отношенію къ извѣстной болѣзни тѣхъ или другихъ бактерій, т. е. когда удастся получить чистыя культуры паразитовъ и путемъ введенія этихъ культуръ животнымъ вызвать у послѣднихъ возникновеніе саркомъ.

Перейдемъ теперь къ этіологическимъ факторамъ второй изъ указанныхъ нами въ началѣ главы категорій, — тѣмъ факторамъ, которые въ возникновеніи яичниковыхъ саркомъ играютъ роль содѣйствующихъ, благопріятствующихъ моментовъ.

Leopold [1]) считаетъ однимъ изъ такихъ моментовъ уже самое строеніе яичника. «Именно яичникъ, — говоритъ онъ, — долженъ считаться особенно приспособленнымъ для саркоматознаго перерожденія».

[1]) L. c.

Однако противъ этого взгляда говоритъ уже одно то обстоятельство, что яичникъ вовсе не является излюбленнымъ мѣстомъ развитія саркоматозныхъ опухолей; напротивъ, послѣднія здѣсь все-таки, сравнительно съ другими органами, довольно рѣдки.

Нѣкоторые авторы, особенно французскіе, склонны въ дѣлѣ происхожденія злокачественныхъ новообразованій придавать большое значеніе наслѣдственному предрасположенію. Къ сожалѣнію, изъ собранныхъ нами описаній случаевъ саркомъ яичника лишь въ очень немногихъ затронута эта сторона дѣла,— именно, лишь въ 18 случаяхъ. Изъ этого числа въ 11—больныя оказались происходящими изъ вполнѣ здоровыхъ семей, въ 3—отмѣчено существованіе рака у отца или бабки, въ 1—существованіе какой-то опухоли груди у матери, въ 1 — опухоль у двоюроднаго брата больной и въ 2—бугорчатка у ближайшихъ родственниковъ. Этихъ данныхъ слишкомъ все-таки мало, чтобы по нимъ судить о такомъ чрезвычайно важномъ, но, въ то же время, и весьма темномъ вопросѣ, какъ вліяніе наслѣдственности.

Очень трудно на основаніи собранныхъ мною данныхъ сказать что-либо положительное и относительно той роли, какая въ дѣлѣ распространенія занимающаго насъ заболѣванія яичниковъ должна быть приписана національности больныхъ. Ограничусь поэтому лишь голымъ приведеніемъ статистическихъ цифръ: по Матвѣеву [1]), русскіе овaріотомисты на 696 яичниковыхъ опухолей имѣли 19 саркомъ, т. е. 2,7 % общаго числа; если же взять данныя Лебедева, Склифосовскаго, Рейна, Отта, Феноменова, Сутугина и Цандера, то окажется, что у этихъ операторовъ саркоматозныя опухоли яичниковъ встрѣтились въ 30 случаевъ изъ 556, т. е. въ 5,4 %; нѣмецкіе авторы (Schroeder, Olshausen, Haasи Nicoladoni) на 884 овaріотоміи имѣли уже только 19 саркомъ — 2,1 %; Terrier и Terrillon, французскіе хирурги, встрѣчали опухоли этого рода еще рѣже,—лишь въ 1,4 % всѣхъ яичниковыхъ опухолей; наконецъ англійскимъ овaріотомистамъ Keith'y, Bantock'y и Hunter'y яичниковыя саркомы попадались въ 1,9 % саркомъ.

Переходя къ другимъ факторамъ, играющимъ роль содѣйствующихъ моментовъ при саркоматозномъ пораженіи яичниковъ, я долженъ остановиться на вліяніяхъ, обусловливающихъ или общее ослабленіе

[1]) Излагаемыя здѣсь данныя см. во «Введеніи».

организма, или болѣе мѣстное раздраженіе половой сферы. Хотя нѣкоторые авторы (Billroth [1]) и держатся того взгляда, что саркомы развиваются обыкновенно у крѣпкихъ, хорошо питающихся, часто замѣчательно здоровыхъ и жирныхъ людей, но нельзя отрицать и огромнаго значенія упомянутыхъ вліяній, являющихся какъ-бы толчками, переводящими болѣзнь изъ скрытаго въ явное состояніе. Обращаясь къ собраннымъ нами случаямъ, мы видимъ, что, хотя въ нѣкоторыхъ изъ нихъ болѣзнь и начинала развиваться у совершенно здороваго субъекта, безъ всякой видимой причины, но гораздо больше такихъ случаевъ, гдѣ развитію опухоли предшествовалъ извѣстный толчекъ. Одни изъ больныхъ заявляли, что опухоль стала у нихъ развиваться послѣ трудныхъ родовъ, у другихъ роль этого толчка игралъ первый coitus, у третьихъ развитіе опухоли начиналось послѣ тифа, маляріи, плеврита, воспаленія легкихъ и т. п., у четвертыхъ замѣтному развитію опухоли предшествовали различныя заболѣванія половой сферы: эндометритъ, метритъ, тазовый перитонитъ и пр. Объяснять всѣ эти факты случайнымъ совпаденіемъ, очевидно, было-бы слишкомъ большой натяжкой; гораздо вѣрнѣе предположить что всѣ эти моменты дѣйствительно играютъ въ данномъ случаѣ важную роль, ослабляя стойкость яичниковыхъ тканій, ихъ способность сохранять свой нормальный status quo. Здѣсь же замѣчу кстати, что, вопреки вышеприведенному мнѣнію Billroth'a, саркомы яичниковъ въ собранныхъ мною случаяхъ весьма нерѣдко развивались у особъ съ плохой общей конституціей, болѣзненныхъ, худосочныхъ съ дѣтства.

Весьма интереснымъ, съ разсматриваемой стороны, является вопросъ: способствуетъ-ли нормальная половая дѣятельность развитію саркоматозныхъ новообразованій въ яичникахъ, или нѣтъ? Собранныя мною данныя рѣшительно даютъ на этотъ вопросъ отрицательный отвѣтъ. Въ самомъ дѣлѣ, изъ 140 больныхъ, о семейномъ положеніи которыхъ имѣются свѣдѣнія, болѣе трети (50 чел.) было незамужнихъ. Далѣе, на 76 нерожавшихъ больныхъ, по нашимъ даннымъ, приходится лишь 62 рожавшихъ, причемъ среди больныхъ этой послѣдней категоріи

[1]) Общая хирургическая патологія и терапія. Рус. пер. *Фридберга*. Спб. 1884. Стр. 594.

10	рожали	по 1	разу,
12	»	» 2	раза,
7	»	» 3	»
3	»	» 4	»
4	»	» 5	разъ,
3	»	» 6	»
3	»	» 7	»
2	»	» 8	»
3	»	» 9	»
2	»	» 10	»
2	»	» 11	»
1	рожала	12	»
1	»	13	»
1	»	14	»

У остальныхъ восьми число родовъ неизвѣстно.

Чтобы закончить вопросъ объ этіологіи яичниковыхъ саркомъ, остается еще сказать о значеніи въ этомъ вопросѣ двухъ моментовъ: возраста больныхъ и ихъ соціальнаго положенія и занятій.

Общепризнанный фактъ,—что саркомы вообще свойственны болѣе молодому возрасту. Саркомы яичниковъ, по мнѣнію авторовъ, не составляютъ въ данномъ отношеніи исключенія. Такъ, Olshausen [1]) замѣчаетъ, что «въ относительно большей части случаевъ онѣ являются въ молодомъ возрастѣ, не исключая и дѣтскаго». Съ этимъ выводомъ можно сопоставить интересныя данныя Aldibert'a [2]), который, собравъ изъ литературы случаи овaріотоміи, произведенной у дѣвочекъ моложе 14 лѣтъ, на 42 кисты нашелъ 7 саркоматозныхъ опухолей, тогда какъ карциноматозныхъ было 4, а фиброидъ всего одинъ.

По собраннымъ мною даннымъ, возрастной составъ женщинъ, страдавшихъ саркоматознымъ пораженіемъ яичниковъ, представляется въ слѣдующемъ видѣ:

[1]) L. c. Стр. 564.
[2]) De l'ovariotomie chez l'enfant. Annales de Gynécologie. 1893. XXXIX. P. 184 etc.

Въ возрастѣ	0—10	лѣтъ было	7	больныхъ	(3,6 %),
»	11—20	» »	36	»	(18,5 %),
»	21—30	» »	20	»	(25,7 %),
»	31—40	» »	33	»	(17,0 %),
»	41—50	» »	49	»	(25,2 %),
»	51—60	» »	14	»	(7,2 %),
»	61—70	» »	5	»	(2,8 %).

Средній возрастъ больныхъ былъ 33—34 г.

Изложенныя въ этой табличкѣ данныя нѣсколько расходятся съ мнѣніемъ Olshausen'a: очевидно, саркомы яичниковъ и у пожилыхъ женщинъ не составляютъ рѣдкости, а встрѣчаются почти такъ же часто, какъ и у женщинъ молодыхъ, хотя сравнительно съ раками онѣ дѣйствительно чаще появляются у особъ болѣе молодыхъ. Если прослѣдить, на основаніи этой таблицы, ходъ заболѣваемости саркомами яичниковъ для женщинъ различныхъ возрастовъ, то оказывается, что кривая этой заболѣваемости имѣетъ двѣ почти одинаково высокихъ точки: одна соотвѣтствуетъ возрасту 21—30 л., т. е. возрасту начала полной половой дѣятельности женщины, другая—возрасту 41—50 л., когда для женщины наступаетъ уже или близокъ климактерій; въ промежуткѣ же между этими возрастами, въ періодѣ, такъ сказать, полнаго хода половой дѣятельности женщины, заболѣваемость яичниковъ саркомою довольно значительно понижается; но еще рѣзче она понижается, когда климактерій уже будетъ перейденъ.

Замѣчательный фактъ, подмѣченный, между прочимъ, и Oppenheim'омъ [1]),—что различнымъ возрастамъ свойственны и различныя формы саркоматозныхъ опухолей яичника. Такъ, круглоклѣточковыя саркомы свойственны болѣе молодому возрасту. Если присоединить къ собраннымъ нами случаямъ круглоклѣточковыхъ опухолей саркомы, описанныя подъ названіемъ медуллярныхъ, то возрастъ страдавшихъ этими формами больныхъ будетъ представляться въ слѣдующемъ видѣ:

Въ возрастѣ отъ	0	до 10	лѣтъ было	4	больныхъ	(11 %),
»	» 11	» 20	»	» 11	»	(30 %),
»	» 21	» 30	»	» 13	»	(36 %),

[1]) L. c. См. также статью *Pick*'a въ CentralBl. f. Gyn. 1894. № 39.

» » 31 » 40 » » 2 » (6%),
» » 41 » 50 » » 4 » (11%),
» » 51 » 60 » » 2 » (6%).

Средній возрастъ больныхъ этой категоріи равняется 25 годамъ.

Значительно позже появляются веретенообразныя саркомы и фибросаркомы, случаи которыхъ по возрасту больныхъ распредѣляются такъ:

Въ возрастѣ отъ 11 до 20 лѣтъ . . . 4 больныхъ (9%),
» » 21 » 30 » . . . 16 » (37%),
» » 31 » 40 » . . . 6 » (14%),
» » 41 » 50 » . . . 10 » (24%),
» » 51 » 60 » . . . 6 » (14%),
» » 61 » 70 » . . . 1 » (2%).

Средній возрастъ больныхъ этими формами можно опредѣлить въ 36 лѣтъ.

Еще позже развиваются, повидимому, кистосаркомы, случаи которыхъ по возрасту больныхъ можно распредѣлить слѣдующимъ образомъ:

Въ возрастѣ 0—10 лѣтъ была 1 больная (2%),
» 11—20 » было 5 больныхъ (11%),
» 21—30 » » 5 » (11%),
» 31—40 » » 11 » (24%),
» 41—50 » » 16 » (35%),
» 51—60 » » 6 » (13%),
» 61—70 » » 2 » (4%).

Средній возрастъ больныхъ съ кистосаркомами опредѣляется въ 40 лѣтъ.

Что касается соціальнаго положенія женщинъ и ихъ занятій, то подмѣтить какое-либо вліяніе этихъ моментовъ на заболѣваемость яичниковыми саркомами на основаніи нашего матеріала очень трудно. Въ собранныхъ мною случаяхъ больныя принадлежали къ различнымъ слоямъ общества: тутъ были и крестьянки, и мѣщанки, и дочери купцовъ, и дворянки. Равнымъ образомъ и занятія ихъ отличались разнообразіемъ: домашнее хозяйство, черная поденная работа, проституція, различныя мастерства, услуженіе и т. п.

II.

Патологическая анатомія.

Разнообразіе макроскопической картины яичниковыхъ саркомъ.—Внѣшняя форма различныхъ видовъ этихъ опухолей.—Ихъ размѣры и вѣсъ.—Видъ поверхности.—Цвѣтъ.—Консистенція.—Макроскопическое строеніе яичниковыхъ саркомъ.—Отношеніе ихъ къ сосѣднимъ органамъ.—Гистологическая ихъ картина.—Строеніе капсулы и существа яичниковыхъ саркомъ.—Ихъ строма и клѣточные элементы—Сосуды кровеносные и лимфатическіе. Полости въ яичниковыхъ саркомахъ и ихъ строеніе.

Хотя Cohn [1]) и утверждаетъ, что «часто уже по внѣшнему виду можно узнать яичниковую саркому», однако это мнѣніе врядъ-ли можно считать вѣрнымъ, по крайней мѣрѣ, для большинства случаевъ. Макроскопическая картина даже чистыхъ опухолей этого рода представляетъ очень немного характернаго и очень много сходнаго съ другими опухолями; если же взять различныя комбинаціи саркомъ съ другими новообразованіями, то разнообразіе встрѣчаемыхъ при этомъ картинъ дѣлаетъ прямо немыслимымъ опредѣленіе истинной натуры этихъ опухолей безъ помощи микроскопа. Оттого-то и являются столь неудачными попытки нѣкоторыхъ авторовъ описать типъ саркоматозной опухоли яичника вообще: опухоли эти и макроскопически, и микроскопически можно подвести лишь подъ нѣсколько типовъ, макроскопическая картина которыхъ находится въ довольно полномъ соотвѣтствіи съ гистологическимъ строеніемъ опухолей. Вотъ почему, мнѣ кажется, при описаніи формы, размѣровъ, консистенціи и т. п. признаковъ яичниковыхъ саркомъ, гораздо правильнѣе будетъ описывать отдѣльно круглоклѣточковыя и мозговидныя саркомы, отдѣльно веретенообразныя и фибросаркомы, отдѣльно кистосаркомы и т. п.

Начнемъ съ формы саркоматозныхъ опухолей яичника.

Круглоклѣточковыя и мозговидныя саркомы яичниковъ имѣютъ, какъ въ томъ можно убѣдится, просматривая описанія собранныхъ

[1]) L. c.

мною случаевъ,—чаще всего овально-яйцевидную или шаровидную форму; въ болѣе рѣдкихъ случахъ попадаются опухоли почковидной формы; еще рѣже онѣ имѣютъ форму тупой кегли, двухъ какъ-бы сросшихся овоидовъ и т. п.

Относительно формы веретенообразноклѣточковыхъ саркомъ и фибросаркомъ можно сказать, вмѣстѣ съ Virchow'омъ [1]), что онѣ «очень часто на первый взглядъ имѣютъ видъ простыхъ гипертрофій», или, какъ выражается Olshausen [2]) о плотныхъ яичниковыхъ опухоляхъ вообще, «повторяютъ собою форму нормальнаго яичника». Рѣже форма ихъ представляется шарообразною, полушаровидною или колбообразною.

Кистосаркомы яичниковъ обыкновенно имѣютъ форму, свойственную многогнѣзднымъ кистамъ, или же, въ отдѣльныхъ случаяхъ, болѣе правильную шарообразную форму однокамерныхъ кистъ.

Что касается формы остальныхъ комбинированныхъ саркоматозныхъ опухолей яичниковъ, то она не представляетъ собою ничего характернаго. То же слѣдуетъ сказать и объ эндотеліомахъ, которыя обыкновенно по внѣшнему виду сходны съ кистосаркомами.

Размѣры и вѣсъ круглоклѣточковыхъ саркомъ въ собранныхъ мною случаяхъ представляютъ значительныя колебанія, но въ общемъ можно сказать, что попадающія въ руки гинекологовъ и патолого-анатомовъ яичниковыя опухоли этого вида лишь въ исключительныхъ случаяхъ бываютъ небольшой величины. Наименьшая опухоль этого характера въ нашихъ случаяхъ вѣсила 3 унціи (№ 16). Обыкновенно же круглоклѣточковыя саркомы имѣютъ размѣры головы взрослаго человѣка, а вѣсъ ихъ достигаетъ 2—3 кило. Иногда онѣ достигаютъ прямо колоссальныхъ размѣровъ. Такъ, Clemens (№ 38) описалъ огромную мозговидную саркому, развившуюся у 42-лѣтней женщины и вѣсившую 80 фунтовъ, изъ которыхъ 70 приходились на плотныя части и 10 на жидкія. Огромность этой опухоли станетъ еще болѣе наглядною, если мы скажемъ, что все остальное тѣло больной вѣсило не болѣе 80—90 фунтовъ.

Веретенообразноклѣточныя саркомы и фибросаркомы яичниковъ уже гораздо чаще попадаютъ въ руки изслѣдователя въ начальныхъ

---

[1]) L. c.
[2]) L. c. S. 551.

стадіяхъ своего развитія. Такъ, Leopold (№ 57) имѣлъ возможность изслѣдовать саркоматозно-перерожденные яичники, величина которыхъ лишь въ $1^1/_2$—2 раза превосходила обычные размѣры этихъ органовъ. Мнѣ самому попала въ руки саркоматозная опухоль яичника, вѣсившая немногимъ болѣе фунта (№ 81). Большая же часть опухолей этого рода въ собранныхъ мною случаяхъ имѣла величину дѣтской головки, а вѣсъ 1—$1^1/_2$ кило. Однако, и въ этой категоріи яичниковыхъ саркомъ попадаются огромные экземпляры; сюда относится, напримѣръ, веретенообразноклѣточковая опухоль, описанная Viguier (№ 54) и найденная при вскрытіи у одной старухи: опухоль эта вѣсила $20^1/_2$ килограммовъ.

Кистосаркомы, какъ показываютъ собранные мною случаи, по своему объему обыкновенно бываютъ больше головы взрослаго человѣка. Среди исключительно большихъ опухолей этого рода слѣдуетъ отмѣтить опухоли, описанныя Pean'омъ (№ 150) и Olshausen'омъ (№ 169): первая содержала 10 килограммовъ плотнаго вещества и 15 литровъ жидкости,—стало быть, вѣсила болѣе 60 фунтовъ; вторая, послѣ опорожненія изъ нея 22 фунтовъ жидкаго содержимаго, все-таки продолжала вѣсить 25 фунтовъ.

Поверхность яичниковыхъ саркомъ, какъ круглоклѣточковыхъ, такъ и веретенообразноклѣточковыхъ, бываетъ или совершенно гладкою, ровною, или же бугристою: послѣднее, судя по собраннымъ мною случаямъ, встрѣчается почти вдвое чаще перваго, особенно у круглоклѣточковыхъ опухолей. Указанные бугры на поверхности—обыкновенно правильной круглой формы, неособенно высоки; что же касается ихъ размѣровъ, то послѣдніе бываютъ различны, какъ различно бываетъ и число ихъ: иногда, въ болѣе рѣдкихъ случаяхъ, мы встрѣчаемъ на поверхности лишь небольшое число большихъ бугровъ, придающихъ опухоли дольчатый видъ; иногда же, и это бываетъ чаще, вся поверхность опухоли покрыта многочисленными, мало проминирующими буграми меньшихъ размѣровъ. Въ очень рѣдкихъ случаяхъ поверхность яичниковой саркомы представляется морщинистой, и во всей литературѣ мнѣ удалось встрѣтить лишь два случая, описанные—одинъ Leopold'омъ, другой Casuso, гдѣ поверхность саркоматозно-перерожденнаго яичника была покрыта сосочковыми разращеніями.

Кистосаркомы, подобно многогнѣзднымъ кистамъ, имѣютъ обыкновенно гладкую поверхность, на которой если и выступаютъ бугры,

то обыкновенно значительныхъ размѣровъ. Однако нерѣдко между ними можно встрѣтить и экземпляры съ многочисленными буграми небольшой величины.

Цвѣтъ саркоматозныхъ опухолей яичника довольно разнообразенъ, но въ общемъ можно сказать, что здѣсь въ огромномъ большинствѣ случаевъ встрѣчаются блѣдные тоны: чаще всего красноватобѣлый, затѣмъ бѣложелтоватый и сѣрожелтоватый, иногда синеватый и лиловатый. Насыщенная окраска у этихъ опухолей почти не встрѣчается, а если и встрѣчается, то не сплошь, а въ видѣ отдѣльныхъ пятенъ или полосъ, придающихъ поверхности опухоли пестрый видъ.

Что касается, далѣе, консистенціи саркоматозныхъ опухолей яичника, то фибросаркомы и веретенообразноклѣточковыя саркомы почти безъ исключеній представляютъ собою весьма плотныя опухоли, равномѣрно-твердой консистенціи; лишь изрѣдка при ощупываніи ихъ поверхности можно встрѣтить болѣе податливыя мѣста, соотвѣтствующія положенію размягченныхъ гнѣздъ въ опухольной ткани; въ бугристыхъ опухоляхъ этого рода обыкновенно наиболѣе податливыми представляются верхушки бугровъ. Круглоклѣточковыя саркомы, судя по собраннымъ мною случаямъ, лишь въ половинѣ случаевъ являются такими твердыми; среди остальной половины одни опухоли этого вида представляютъ эластичную консистенцію, нѣкоторыя—мягковатую, а у нѣкоторыхъ консистенція такова, что онѣ кажутся зыбляющимися, несмотря на то, что путемъ разрѣза можно убѣдиться въ отсутствіи внутри ихъ полостей съ жидкостью. Наконецъ, кистосаркомы въ отношеніи консистенціи характеризуются по большей части тѣмъ, что наиболѣе объемистые ихъ отдѣлы представляютъ несомнѣнное зыбленіе, но тамъ и симъ въ нихъ встрѣчаются отдѣльные участки и выпуклости твердой консистенціи.

Переходя, затѣмъ, къ описанію грубо-анатомической структуры саркоматозныхъ опухолей яичниковъ, мы должны прежде всего отмѣтить, какъ весьма важную во многихъ отношеніяхъ особенность этихъ опухолей, существованіе у нихъ плотной фиброзной капсулы. Капсула эта иногда настолько обособлена отъ содержимаго опухоли, что безъ труда сдирается; иногда же она бываетъ тѣсно сращена съ подлежащими частями, но во всякомъ случаѣ ее почти всегда можно различить въ опухоли, за весьма рѣдкими исключеніями. Толщина ея бываетъ различна, строеніе уже макроскопически представляется волокнистымъ, ткань обыкновенно имѣетъ бѣлый, иногда блестящій видъ.

Что касается содержимаго саркоматозныхъ опухолей яичниковъ, то оно въ различныхъ случаяхъ представляется крайне разнообразнымъ по своей структурѣ. Въ общемъ, однако, можно сказать, что въ опухоляхъ круглоклѣточковаго типа содержимое по крайней мѣрѣ въ половинѣ случаевъ является мозговиднымъ, въ другой же половинѣ — плотнымъ, часто зернистымъ. Иногда и мозговидное, и плотное вещество встрѣчаются вмѣстѣ въ одной опухоли, причемъ взаимное расположеніе ихъ бываетъ различно: въ нѣкоторыхъ круглоклѣточковыхъ саркомахъ плотное вещество образуетъ какъ-бы кору въ 2 — 3 сантиметра толщиной, мозговидное же лежитъ внутри этой коры (№№ 7 и 20); въ другихъ мозговидное вещество залегаетъ въ плотномъ въ видѣ обособленныхъ гнѣздъ (№ 27); въ третьихъ наблюдается обратное отношеніе,—твердое вещество встрѣчается въ массѣ мягкаго въ видѣ отдѣльныхъ узловъ (№ 15). Плотное вещество то совершенно гомогенно, бѣложелтоватаго, сѣрожелтоватаго и сѣрокрасноватаго цвѣта, то имѣетъ полосчатый видъ, причемъ въ отдѣльныхъ случаяхъ эта полосатость представляется концентрическою. Мягкое вещество то по цвѣту совершенно походитъ на мозгъ, то представляетъ различные оттѣнки желтаго и краснаго цвѣтовъ, то имѣетъ грязноватый оттѣнокъ. Огромное большинство круглоклѣточковыхъ саркомъ — не суть совершенно сплошныя опухоли: онѣ представляютъ внутри себя различной величины, отъ булавочной головки до куринаго яйца и болѣе, полости. Въ расположеніи этихъ послѣднихъ нельзя, повидимому, замѣтить никакой правильности: онѣ то лежатъ на периферіи, иногда подъ самой капсулой, то располагаются преимущественно въ центрѣ, опухоли. Число ихъ въ различныхъ случаяхъ бываетъ различно, такъ же какъ различенъ бываетъ и характеръ ихъ структуры: въ однихъ случаяхъ мы имѣемъ полости съ совершенно гладкими стѣнками, въ другихъ стѣнки полостей представляются неровными, какъ-бы изъѣденными, въ третьихъ оба сорта полостей попадаются вмѣстѣ. Большимъ разнообразіемъ отличается и содержимое полостей: это или прозрачная сывороточная жидкость, или густая коллоидная, или кашицеобразный распадъ различной консистенціи и цвѣта, или творожистая масса, или, наконецъ кровь. Помимо скопленій послѣдней въ этихъ полостяхъ, весьма нерѣдко въ ткани опухолей описываемаго типа попадаются и диффузныя кровоизліянія, придающія опухоли на разрѣзѣ пятнистый, пестрый видъ.

Въ противоположность круглоклѣточковымъ саркомамъ яичника, содержимое веретенообразноклѣточковыхъ опухолей этого рода и фибросаркомъ почти всегда въ своей массѣ является твердымъ, иногда до такой степени, что ткань опухоли хруститъ при разрѣзываніи. Лишь въ исключительныхъ случаяхъ содержимое и этихъ опухолей представляется то салообразнымъ (№ 78), то мозговиднымъ (№ 70). Цвѣтъ его также не отличается разнообразіемъ, какое имѣетъ мѣсто въ круглоклѣточковыхъ саркомахъ: здѣсь онъ почти всегда бѣлый съ разными оттѣнками: сѣроватымъ, желтоватымъ и розоватымъ, причемъ весьма часто на поверхности разрѣза замѣчается то лучеобразная, то концентрическая полосатость. Въ расположеніи полостей и размягченныхъ фокусовъ здѣсь также, — по крайней мѣрѣ судя по собраннымъ мною случаямъ, — наблюдается большая правильность и однообразіе: онѣ лежатъ обыкновенно въ периферическихъ частяхъ опухоли, причемъ величина и число ихъ здѣсь въ общемъ гораздо меньше, чѣмъ въ круглоклѣточковыхъ саркомахъ; а нерѣдко онѣ и совершенно отсутствуютъ. Что касается вида ихъ стѣнокъ и характера содержимаго, то въ этихъ отношеніяхъ полости въ веретенообразноклѣточковыхъ саркомахъ вполнѣ сходны съ тѣми, какія выше описаны въ круглоклѣточковыхъ опухоляхъ: стѣнки ихъ имѣютъ то гладкій, то изъѣденный видъ; содержатъ онѣ или сыворотку, или кровянистую жидкость, или кашеобразный распадъ. Диффузныя кровоизліянія въ ткань опухоли и здѣсь не составляютъ рѣдкости.

Смѣшанныя саркомы по своей структурѣ походятъ отчасти на круглоклѣточковыя, отчасти на веретенообразноклѣточковыя, не представляя ничего типическаго.

Кистосаркомы по своему макроскопическому строенію напоминаютъ многогнѣздныя пролиферирующія кистомы. Въ огромномъ большинствѣ случаевъ это — скопленія большаго или меньшаго числа кистъ, то совершенно изолированныхъ другъ отъ друга, то представляющихъ лишь остатки прежде бывшихъ между ними перегородокъ. Размѣры отдѣльныхъ кистъ бываютъ различны; чаще встрѣчаются опухоли, состоящія изъ одной большой кисты и нѣсколькихъ малыхъ, которыя обыкновенно располагаются на периферіи первой. Въ рѣдкихъ случаяхъ кистосаркомы являются однополостными опухолями. Содержимое полостей въ кистосаркомахъ чрезвычайно разнообразно по внѣшнему виду: иногда оно прозрачно и кажется чисто сывороточнымъ, иногда состоитъ изъ

серозно-кровянистой жидкости, иногда студенисто, иногда похоже на гной, иногда представляетъ собою маркую, кашицеобразную, бурокрасную или грязную цвѣта массу; въ отдѣльныхъ случаяхъ полости кистосаркомъ содержатъ свѣжеизлившуюся кровь (№ 164). Весьма нерѣдко различные отдѣлы опухоли имѣютъ и разное содержимое: одна изъ кистъ содержитъ, напримѣръ, прозрачную сывороточную жидкость, другая — коллоидную, а третья — слизистую.

Отъ простыхъ и пролиферирующихъ многокамерныхъ кистомъ кистосаркомы макроскопически лишь до нѣкоторой степени отличаются болѣе значительнымъ содержаніемъ плотнаго вещества. Послѣднее располагается въ опухоли различно: оно или болѣе или менѣе равномѣрно залегаетъ въ стѣнкѣ кисты, утолщая ее до 4—5 сантиметровъ (№ 154) и болѣе, или образуетъ отдѣльные узлы на внутренней поверхности стѣнокъ кистъ, или въ видѣ бугровъ скопляется на наружной ихъ поверхности, или представляется въ видѣ то сосочковыхъ, то грибовидныхъ разращеній, покрывающихъ стѣнку кистъ то снаружи, то снутри; нерѣдко оно въ видѣ объемистаго скопленія занимаетъ центръ опухоли, на периферіи которой сидятъ кистовидныя образованія. Консистенція этого вещества, какъ и въ чистыхъ саркомахъ, — то твердая, то мягкая, мозговидная; цвѣтъ различенъ, но преобладаютъ желтый, сѣрый и красный колеры; въ однихъ случаяхъ это вещество является совершенно компактнымъ, въ другихъ оно пронизано ходами и полостями, придающими ему видъ то губки, то пчелинаго сота.

Дермоидныя кистосаркомы, какъ и дермоиды вообще, макроскопически отличаются отъ обыкновенныхъ кистосаркомъ присутствіемъ въ своихъ полостяхъ костей, зубовъ, участковъ кожи, волосъ и т. п. образованій.

Изъ другихъ комбинированныхъ саркоматозныхъ опухолей упомянемъ о микроскопическомъ строеніи липоматозной саркомы, лимфосаркомы и поперечнополосатой міосаркомы, по тѣмъ отдѣльнымъ случаямъ этихъ рѣдкихъ въ яичникѣ комбинацій, какіе описаны авторами.

Липоматозная саркома яичника, наблюдавшаяся Tison'омъ (№ 190), имѣла въ различныхъ своихъ частяхъ неодинаковую консистенцію; нѣкоторые отдѣлы ея казались даже выблющимися, но разрѣзъ показывалъ, что они не содержали въ себѣ жидкости, а состояли изъ мягкой ткани сѣроватаго цвѣта.

Лимфосаркома яичника, описанная Murray'емъ (№ 191), со-

стояла изъ нѣсколькихъ, большею частію круглыхъ, разной величины долей, изъ которыхъ каждая заключена была въ крѣпкой, фиброзной капсулѣ. Въ довольно мягкомъ веществѣ этихъ долей заключались неправильной формы полости, которыя, однако, нигдѣ не содержали обычной для кистъ сывороточной жидкости, а одни содержали кровь, другія — сыровидную массу, третьи — кашицеобразное вещество, иныя — твердыя массы, легко дробившіяся на части.

Поперечнополосатая міосаркома, рѣдкій случай которой былъ въ яичникѣ наблюдаемъ Vignard'омъ (№ 192), макроскопически представляла собою яйцевидной формы тѣло, по объему провосходившее голову взрослаго человѣка и состоявшее изъ сплошной ткани, за исключеніемъ лишь 3—4 маленькихъ полостей на периферіи, которыя заключали въ себѣ серозную жидкость. Ткань опухоли была мягка, сѣровато-бѣлаго цвѣта, полупрозрачна, мѣстами имѣла красноватый оттѣнокъ, мѣстами представляла красныя пятна и полоски — слѣды кровоизліяній.

Наконецъ эндотеліомы по своей грубо-анатомической структурѣ, повидимому, ничѣмъ не отличаются отъ кистосаркомъ. Обыкновенно онѣ снаружи одѣты фиброзною капсулей, которая даетъ внутрь перегородки между отдѣльными долями опухоли. Внутренность эндотеліальныхъ опухолей состоитъ изъ мѣшетчатыхъ полостей и плотнаго вещества. Первыя имѣютъ чрезвычайно разнообразную величину и, многоразличнымъ образомъ сливаясь между собою, образуютъ цѣлую систему пустотъ, наполненныхъ то кровью, то сывороточной жидкостью, то слизью, то веществомъ консистенціи меда и т. п. Плотное вещество въ эндотеліомахъ имѣетъ столь же разнообразный видъ, какъ это мы видѣли и въ кистосаркомахъ: оно то скопляется въ компактныя массы, то губкообразно и сотообразно; консистенція его то плотная, то мозговидная; оно то образуетъ сосочковыя и грибовидныя разращенія на стѣнкахъ полостей, то залегаетъ въ нихъ слоями, то представляется въ видѣ узловъ. Однимъ словомъ, описывая макроскопическое строеніе эндотеліомъ, намъ придется повторить то же, что мы выше говорили о строеніи кистосаркомъ.

Имѣя различное анатомическое строеніе, саркоматозныя яичниковыя опухоли представляютъ и различное отношеніе къ окружающимъ органамъ. Эта разница прежде всего замѣчается относительно столь важныхъ въ практическомъ отношеніи сращеній поверхности опухолей съ окружающими органами.

Веретенообразноклѣточковыя саркомы и фибросаркомы яичниковъ въ значительномъ большинствѣ случаевъ не представляютъ никакихъ сращеній: изъ числа собранныхъ мною случаевъ опухоли этого рода въ 64% оказались совершенно свободными, и лишь въ 36% существовали сращенія, причемъ въ 6% послѣднія были очень невелики. Если принять во вниманіе, что, по статистикѣ Olshausen'а [1]), кисты яичника оказываются совершенно безъ сращеній всего въ 25% всѣхъ случаевъ, то указываемое мною обстоятельство пріобрѣтетъ особенный интересъ. Что касается различныхъ видовъ сращеній, то можно сказать, что опухоли разбираемаго сорта почти въ одинаковой пропорціи срастаются съ брюшными стѣнками, сальникомъ и кишками; сравнительно болѣе рѣдкими оказываются лишь сращенія ихъ со стѣнками малаго таза и лежащими въ послѣднемъ органами.

Круглоклѣточковыя и мозговидныя саркомы уже гораздо чаще оказываются сращенными: въ собранныхъ мною случаяхъ опухоли этого рода въ 57% представляли сращенія, и лишь 43% были свободны отъ нихъ. Изъ различныхъ видовъ сращеній здѣсь на первомъ планѣ стоятъ, по частотѣ, сальниковыя сращенія, затѣмъ кишечныя; рѣже встрѣчаются сращенія съ органами малаго таза и его стѣнками, еще рѣже — съ брюшными стѣнками.

Еще чаще встрѣчаются сращенія при кистосаркомахъ: здѣсь число сращенныхъ опухолей по крайней мѣрѣ вдвое больше, чѣмъ число опухолей свободныхъ отъ сращеній, да и самыя сращенія отличаются прочностью и обширностью. По частотѣ сращеній здѣсь на первомъ мѣстѣ стоятъ кишечныя и пристѣночныя, попадающіяся одинаково часто; сальниковыя сращенія въ собранныхъ мною случаяхъ кистосаркомъ были встрѣчаемы немного рѣже, еще рѣже — сращенія съ органами малаго таза, хотя и тѣ, и другія все же попадались довольно часто. Здѣсь упомяну кстати, что въ одномъ случаѣ кистосаркома была найдена сращенною съ брыжейкой (№ 151), — «необычайная рѣдкость» для яичниковыхъ кистъ, по Olshausen'у [2]).

При сравнительной оцѣнкѣ этихъ данныхъ невольно рождается вопросъ: чѣмъ объясняется частота сращеній при кистосаркомахъ и круглоклѣточковыхъ саркомахъ сравнительно съ веретенообразноклѣ-

---

[1]) Болѣзни яичниковъ. Стр. 348.
[2]) Ibid. Стр. 343.

точковыми опухолями? Различные авторы объясняютъ большую или меньшую частоту сращеній при разныхъ яичниковыхъ опухоляхъ вліяніемъ нѣсколькихъ факторовъ, каковыми являются, по ихъ мнѣнію: величина опухоли, присутствіе или отсутствіе асцита, положеніе опухоли, перекручиваніе ножки опухоли, раздраженіе брюшины опухольными элементами и т. п. Что касается перваго фактора, то участіе его въ происхожденіи сращеній, понятное уже a priori, подтверждается и въ собранномъ мною матеріалѣ: выше уже было сказано, что обыкновенно кистосаркомы по своимъ размѣрамъ бываютъ больше круглоклѣточковыхъ саркомъ, а эти послѣднія больше веретенообразноклѣточковыхъ; въ томъ же порядкѣ располагается и относительная частота сращеній. Но, съ другой стороны, это правило въ отдѣльныхъ случаяхъ допускаетъ и массу исключеній: нерѣдко уже весьма небольшія по объему саркомы, — въ кулакъ, яблоко или апельсинъ величиною, — оказываются сращенными (№№ 15, 122 и др.), тогда какъ сравнительно объемистыя,—въ 14 (№ 16), 17 (№ 55), 22 фунта (№ 141) вѣсомъ, — не представляютъ никакихъ сращеній. То же самое можно сказать и относительно асцита: среди собранныхъ мною случаевъ много такихъ, гдѣ опухоль, сопровождавшаяся значительнымъ асцитомъ, оказывалась все-таки широко сращенною (№№ 11, 41, 65, 117, 128 и др.), и, наоборотъ, опухоль, не сопровождавшаяся асцитомъ, не представляла никакихъ сращеній (№№ 35, 60, 73, 141 и т. д.). Въ другихъ случаяхъ, напротивъ, нельзя не видѣть вліянія асцита на отсутствіе сращеній (№№ 17, 39, 41, 66, 79 и т. д.). Немало подобныхъ фактовъ можно почерпнуть изъ собраннаго мною матеріала и относительно вліянія на сращенія прочихъ факторовъ. Среди моихъ случаевъ есть, напримѣръ, такіе, гдѣ опухоль сидѣла въ заднемъ Douglas'овомъ пространствѣ, т. е. въ мѣстѣ, гдѣ ея движенія были ограничены, и все-таки оставалась не сращенною съ окружающими частями (№№ 58 и 78), тогда какъ многія опухоли, свободно лежавшія въ брюшной полости, оказывались съ широкими сращеніями. Далѣе, были среди нашихъ случаевъ и такіе, гдѣ ножка опухоли была сильно закручена, а сращеній опухоль тѣмъ не менѣе не представляла (№№ 32, 74 и др.). Наконецъ, можно встрѣтить въ нашемъ матеріалѣ и такіе случаи, гдѣ новообразованіе успѣло уже значительно инфицировать брюшину, оставаясь все-таки не сращеннымъ съ нею (№ 138). Всѣ эти факты ясно говорятъ, что при объясненіи происхожденія сращеній

яичниковыхъ опухолей съ окружающими органами слѣдуетъ принимать во вниманіе не одно какое-нибудь обстоятельство, благопріятствующее образованію сращеній, а всю ихъ совокупность.

Говоря о сращеніяхъ саркоматозныхъ опухолей яичника, мы тѣмъ самымъ указали на отношеніе послѣднихъ къ органамъ, хотя и лежащихъ отчасти даже съ ближайшемъ сосѣдствѣ съ нормальными яичниками, но не представляющихъ съ этими послѣдними тѣсной анатомической связи. Посмотримъ теперь, какъ относятся данныя опухоли къ тѣмъ органамъ, которые и въ нормальныхъ условіяхъ непосредственно связаны съ яичникомъ: мы разумѣемъ трубы, широкія и яичниковыя связки. Конечно, интересъ въ этомъ отношеніи могутъ представлять лишь плотныя саркоматозныя опухоли, такъ какъ кистосаркомы въ этомъ случаѣ содержатся, какъ и вообще кисты, а потому мы и будемъ говорить только о первыхъ.

На основаніи собраннаго мною матеріала можно думать, что яичниковыя саркомы лишь въ исключительныхъ случаяхъ развиваются интралигаментарно: во всей литературѣ я встрѣтилъ лишь одинъ такой случай, относившійся къ веретенообразноклѣточковой опухоли и описанный Monprofit'омъ (№ 73), да самому мнѣ привелось наблюдать на одномъ препаратѣ подобное же положеніе круглоклѣточковой саркомы (№ 37). Еще рѣже встрѣчаются такіе случаи, гдѣ саркоматозная опухоль совсѣмъ не имѣетъ ножки, сохраняя нормальное положеніе яичника на листкѣ широкой связки (веретенообразноклѣточковая саркома, описанная Seeger'омъ (№ 77). Въ огромномъ же большинствѣ случаевъ, какъ это можно видѣть изъ собраннаго мною матеріала, саркоматозныя яичниковыя опухоли сидятъ на ножкѣ. Послѣдняя обыкновенно, какъ это замѣтилъ еще Olshausen [1]) относительно плотныхъ опухолей яичника вообще, образована лишь широкою связкой,—тою именно частью ея, которая извѣстна подъ именемъ Ala vespertilionis, — и отличается своею шириною и короткостью; зачастую она бываетъ такъ коротка, что на нее невозможно бываетъ наложить лигатуръ, и оперирующій встрѣчаетъ немалыя затрудненія при ея перевязкѣ, какъ это было, напримѣръ, въ случаяхъ, описанныхъ подъ №№ 6, 13, 28 и др. При такомъ характерѣ ножки фаллопіе ва труба и яичниковая связка очень часто остаются неизмѣненными въ

[1]) L. c. Стр. 551.

своемъ нормальномъ положеніи. Но было-бы, по моему, ошибкою вмѣстѣ съ Olshausen'омъ [1]) утверждать, что иное строеніе ножки при саркомахъ яичника представляетъ рѣдкое исключеніе. Въ нашемъ матеріалѣ есть около десятка случаевъ, гдѣ ножка опухоли оказывалась, наоборотъ, длинною (№№ 32, 35, 39, 60, 69 и др.). Далѣе, нерѣдко она оказывается и при плотныхъ саркомахъ яичника толстою и массивною: такихъ случаевъ въ нашемъ матеріалѣ также наберется до десятка (№№ 28, 53, 59, 61, 67, 69 и др.), причемъ въ отдѣльныхъ случаяхъ попадаются ножки въ предплечье (№ 66) и въ руку толщиной (№ 92). Въ составъ такихъ ножекъ обыкновенно входятъ, кромѣ широкой связки, яичниковая связка и труба. Эта послѣдняя вообще не при однихъ только кистосаркомахъ, но и при плотныхъ саркоматозныхъ опухоляхъ очень нерѣдко бываетъ удлиннена (№№ 26, 28, 30, 32, 55, 56 и др.), растянута на поверхности опухоли, прирощена къ ней, иногда перекручена.

Переходя, затѣмъ, отъ грубо-анатомическаго къ болѣе тонкому, гистологическому строенію саркоматозныхъ опухолей яичника, опишу сначала строеніе сплошныхъ или, лучше сказать, чистыхъ яичниковыхъ саркомъ, а затѣмъ—ихъ различныхъ комбинацій съ другими опухолями, встрѣчающихся въ яичникахъ.

Мы уже видѣли выше, что саркоматозныя опухоли яичниковъ грубо-анатомически состоятъ изъ капсулы и содержимаго. Гистологически первая построена главнымъ образомъ изъ плотной волокнистой соединительной ткани, образующей слой различной толщины. Съ поверхности слой этотъ иногда бываетъ покрытъ сохранившимся коротко-цилиндрическимъ эпителіемъ, но чаще отъ послѣдняго остаются лишь слѣды, а то и ихъ нельзя открыть. Leopold [2]) наблюдалъ, кромѣ того, на поверхности саркоматозно-перерожденныхъ яичниковъ особенныя сосочковидныя разращенія, аналогичныя тѣмъ, которыя описаны Славянскимъ при воспаленіи яичниковъ. Эти образованія, по описанію Leopold'а, «состоятъ изъ молодой соединительной ткани, пронизанной многочисленными веретенообразными клѣтками, совершенно аналогичной собственной ткани опухоли или яичника, и покрыты крайне нѣжнымъ эндотеліальнымъ покровомъ, который хорошо снимается съ

[1]) L. c. Стр. 551.
[2]) L. c.

нормальнаго кубовиднаго яичниковаго эпителія, находящагося особенно въ углубленіяхъ между разращеніями». Такъ какъ другіе наблюдатели, описывающіе саркоматозныя опухоли яичника, не упоминаютъ объэтихъ образованіяхъ (кромѣ Casuso), да и самъ Leopold наблюдалъ ихъ только въ одномъ случаѣ, то можно думать, что они вообще представляютъ собою крайне рѣдкое явленіе и, очень возможно, генетически стоятъ въ связи не съ саркоматознымъ процессомъ, а хоть съ тѣмъ же воспаленіемъ, хотя послѣднее обстоятельство и отрицается Leopold'омъ.

Снутри капсула плотныхъ саркоматозныхъ опухолей представляетъ различную картину. Въ нѣкоторыхъ случаяхъ ея волокна, тѣсно прилежащія другъ къ другу на периферіи, ближе къ центру расходятся, и между ними все въ большемъ и большемъ количествѣ начинаютъ появляться клѣточные элементы. Въ другихъ случаяхъ фиброзная капсула опухоли рѣзко отграничена отъ ея содержимаго слоемъ тѣсно прилежащихъ другъ къ другу, длинныхъ, веретенообразныхъ клѣтокъ съ палочкообразными ядрами. Слой этотъ образуетъ какъ-бы вторую капсулу и нѣкоторыми авторами считается за соединительнотканный; другіе же видятъ въ немъ присутствіе мышечныхъ элементовъ. Внутрь опухоли отъ него нерѣдко отходятъ такого же характера перегородки, дѣлящія содержимое опухоли на отдѣльныя доли.

Что касается, далѣе, содержимаго плотныхъ яичниковыхъ саркомъ, то оно подъ микроскопомъ оказывается состоящимъ главнымъ образомъ изъ клѣточныхъ элементовъ, имѣющихъ различный видъ, соотвѣтственно которому эти опухоли гистологически и могутъ быть раздѣлены на три группы: круглоклѣточковыя саркомы, смѣшанныя и веретенчато-клѣточныя.

Опухоли первой группы состоятъ главнымъ образомъ изъ круглыхъ клѣтокъ, до такой степени тѣсно прилегающихъ другъ къ другу, что при первомъ взглядѣ часто нельзя бываетъ различить существующее между ними въ небольшомъ количествѣ промежуточное вещество. Величина клѣтокъ бываетъ различна: въ однихъ случаяхъ онѣ мелки, не больше лейкоцитовъ по размѣрамъ; въ другихъ величина ихъ въ 2—3 раза превышаетъ размѣры бѣлаго кровянаго шарика. Первыя, судя по собраннымъ мною случаямъ, встрѣчаются въ яичникахъ чаще, чѣмъ вторыя. Какіе-бы размѣры ни имѣли круглыя саркоматозныя клѣтки,— онѣ состоятъ обыкновенно изъ относительно-большихъ, круглыхъ, пу-

зырчатыхъ ядеръ съ небольшимъ лишь количествомъ протоплазмы, хотя въ общемъ болѣе крупныя клѣтки содержатъ послѣднюю и въ большемъ количествѣ. Нѣкоторыя изъ круглыхъ саркоматозныхъ клѣтокъ особенно отличаются своими размѣрами и часто содержатъ вмѣсто одного ядра—нѣсколько.

Помимо клѣточныхъ элементовъ, въ большинствѣ круглоклѣточковыхъ яичниковыхъ саркомъ описываются авторами и волокнистыя образованія, которыя носятъ различный характеръ: иногда здѣсь встрѣчаются крупныя соединительнотканныя перекладины, имѣющія довольно правильное расположеніе (№№ 3, 14) и придающія опухоли альвеолярный характеръ (№ 9), причемъ нерѣдко лишь тѣсная связь клѣтокъ съ волокнами и отсутствіе рѣзкой пограничной линіи между элементами обоего рода указываютъ, что здѣсь имѣется саркома, а не ракъ; въ другихъ случаяхъ, а иногда и совмѣстно съ описанными перекладинами, въ опухоли встрѣчается сѣтка изъ тонкихъ волоконецъ, подобная той reticulum, какую Bizzozero [1]) считаетъ характерною для круглоклѣточковыхъ саркомъ вообще (№№ 3, 15 и др.); иногда, наконецъ, среди клѣточныхъ элементовъ пробѣгаютъ не имѣющіе, повидимому, правильнаго расположенія соединительнотканные пучки различной толщины, въ особенно большомъ количествѣ попадающіеся въ периферическихъ частяхъ опухоли (№№ 16, 29, 41, 42).

Расположеніе клѣтокъ въ круглоклѣточковыхъ саркомахъ обыкновенно кажется не представляющимъ рѣшительно никакой правильности. Въ отдѣльныхъ случаяхъ и на отдѣльныхъ мѣстахъ, однако, удается подмѣтить извѣстный порядокъ въ ихъ расположеніи. Такъ, мнѣ, при микроскопическомъ изслѣдованіи круглоклѣточковыхъ саркомъ, нерѣдко бросалось въ глаза особенное скучиваніе клѣточныхъ элементовъ вокругъ сосудовъ, причемъ въ отдѣльныхъ случаяхъ клѣтки, казалось, опоясывали просвѣтъ послѣднихъ концентрическими рядами. Далѣе, во многихъ случаяхъ мнѣ удавалось замѣчать цугообразное расположеніе круглоклѣточныхъ элементовъ вдоль встрѣчавшихся въ изслѣдованныхъ мною опухоляхъ волокнистыхъ пучковъ. Иногда эти линейные цуги, расположенные между двумя сосѣдними, постепенно сходившимися пучками, представляли, — замѣчу здѣсь кстати, — постепенное сліяніе

[1]) Ueber das Stroma der Sarkom. *Stricker*'s med. Jahrb. Heft IV. 1878.

ваніе клѣтокъ, которыя близъ самаго мѣста соединенія пучковъ превращались наконецъ въ пластинки.

Чрезвычайно оригинальное расположеніе клѣточныхъ элементовъ встрѣтилось въ одномъ случаѣ круглоклѣточковой саркоматозной опухоли, найденной у преждевременно родившагося 7-мѣсячнаго плода Doran'омъ (№ 21). Опухоль эта, развившаяся въ обоихъ яичникахъ, представляла собою макроскопически небольшую толстостѣнную кисту; болѣе точное изслѣдованіе показало, однако, что центральная полость въ ней образовалась, повидимому, путемъ уничтоженія бывшаго здѣсь раньше плотнаго вещества. Стѣнки этой псевдокисты различной толщины трабекулами дѣлились на разной величины отдѣлы. Самыя трабекулы состояли изъ круглыхъ эмбріональныхъ клѣтокъ, заложенныхъ въ стромѣ изъ прозрачной основной ткани, мѣстами имѣвшей ясно волокнистый характеръ. На основаніи этой картины авторъ думаетъ, что здѣсь имѣлось дѣло даже не съ саркомой въ собственномъ смыслѣ, а съ гиперплазіей и сохраненіемъ эмбріональной яичниковой ткани, нормальной для болѣе раннихъ стадій развитія яичника, нежели та, въ которой послѣдній органъ долженъ былъ-бы находиться соотвѣтственно внутри-утробному возрасту плода.

Гистологическая картина содержимаго смѣшанныхъ саркомъ яичника, на основаніи собранныхъ мною случаевъ изъ литературы, представляется въ слѣдующемъ видѣ: главную массу опухоли составляютъ круглые, овальные и веретенообразные клѣточные элементы съ относительно-большими ядрами и незначительнымъ количествомъ межклѣточнаго вещества. Величина этихъ элементовъ различна; иногда въ одной и той же опухоли встрѣчается разница въ величинѣ клѣтокъ одного и того же типа (№ 45). Располагаются клѣтки или гнѣздами, или пугами, причемъ клѣтки отдѣльныхъ типовъ располагаются, повидимому, не въ перемѣшку между собою, а обособленными скопленіями. Строма въ отдѣльныхъ случаяхъ развита различно: иногда весьма слабо (№ 48), иногда же образуя плотную фиброзную сѣть, въ которой клѣточные элементы располагаются гнѣздами (№ 47).

Содержимое плотныхъ опухолей третьей группы почти исключительно состоитъ изъ длинныхъ веретенообразныхъ клѣтокъ съ овальными ядрами въ средней части. Кое-гдѣ къ нимъ въ небольшомъ количествѣ примѣшиваются кругловатыя и овальныя клѣтки, — точно такъ же, какъ и веретенообразныя нерѣдко наблюдаются въ круглоклѣточковыхъ

опухоляхъ: въ этомъ смыслѣ чуть не каждую саркому можно назвать смѣшанною, и если мы говоримъ о круглоклѣточковой или веретенчатой саркомѣ, то указываемъ тѣмъ лишь на значительное преобладаніе въ опухоли элементовъ даннаго типа. Величина клѣтокъ веретенчатой саркомы, какъ и круглоклѣточковой, довольно разнообразна. Разнообразіемъ отличается также и ихъ строма: иногда послѣдняя бываетъ развита такъ незначительно, что опухоль на первый взглядъ кажется состоящею исключительно изъ клѣточныхъ элементовъ (№№ 63, 68); въ другихъ случаяхъ она представляется тонковолокнистой (№№ 53, 77); въ третьихъ мы встрѣчаемъ и болѣе толстые соединительнотканные пучки (№№ 59, 81). Что касается расположенія клѣточныхъ элементовъ въ веретенчатой саркомѣ, то, хотя и здѣсь иногда они располагаются довольно неправильно, однако въ большинствѣ случаевъ ихъ расположеніе гораздо правильнѣе, чѣмъ въ круглоклѣточковыхъ опухоляхъ: мѣстами они образуютъ пласты, но еще чаще складываются въ пучки, причемъ эта послѣдняя группировка, по моимъ наблюденіямъ, происходитъ обыкновенно около сосудовъ.

Изложивъ въ общихъ чертахъ микроскопическое строеніе яичниковыхъ саркомъ,—строеніе, кстати сказать, не представляющее почти ничего особеннаго сравнительно съ тѣмъ, что мы знаемъ о строеніи саркомъ вообще,—я долженъ еще упомянуть о гистологической картинѣ столь часто встрѣчающихся внутри этихъ опухолей полостей, а также кровеносныхъ и лимфатическихъ сосудовъ.

Первыя уже макроскопически, какъ объ этомъ было сказано выше, представляютъ два различныхъ типа: одни отличаются своею неправильною формой и неровными, какъ-бы изгрызенными стѣнками; другія имѣютъ болѣе или менѣе круглую форму и гладкія стѣнки. О происхожденіи и характерѣ тѣхъ и другихъ я еще буду имѣть случай говорить ниже, пока же замѣчу только, что при микроскопическомъ изслѣдованіи полости перваго рода,—это, впрочемъ, замѣтно уже и простымъ глазомъ,—оказываются не имѣющими особыхъ стѣнокъ, у полостей же втораго рода таковыя, напротивъ, имѣются.

Относительно кровеносныхъ сосудовъ слѣдуетъ прежде всего замѣтить, что саркомы яичника, безъ различія клѣточнаго типа, въ большинствѣ случаевъ весьма богаты ими, хотя нерѣдко попадаются среди нихъ и опухоли, весьма мало васкуляризированныя (№№ 8, 30, 36, 37, 73 и др.). Эта разница въ васкуляризаціи стоитъ, повидимому,

въ нѣкоторой связи съ объемомъ опухолей, какъ то подмѣчено еще Leopold'омъ; но послѣдній, повидимому, склоненъ думать, что чѣмъ меньше опухоль, тѣмъ она богаче сосудами, собранные же мною случаи скорѣе даютъ поводъ думать обратное: почти всѣ малососудистыя саркомы въ нашемъ матеріалѣ оказываются имѣющими, относительно, небольшой объемъ—въ гусиное яйцо (№ 30), въ кулакъ (№ 73) и т. п. Другое дѣло, если-бы положеніе Leopold'а перефразировать такъ, что чѣмъ моложе саркома, тѣмъ она богаче сосудами. Къ сожалѣнію, нашъ матеріалъ не даетъ возможности вполнѣ доказать такой выводъ, хотя послѣдній и весьма вѣроятенъ.

Поступаютъ сосуды въ саркоматозныя опухоли яичниковъ обыкновенно чрезъ ножку, которая весьма часто содержитъ ихъ въ большомъ количествѣ и очень большаго калибра (№№ 7, 46, 66, 125, 126 и пр.). Однако нерѣдко можно наблюдать и другой путь снабженія яичниковыхъ саркомъ кровью—чрезъ сращенія, которыя также въ отдѣльныхъ случаяхъ бываютъ весьма богаты кровеносными сосудами (№№ 28, 41, 66 и пр.).

Вступивъ тѣмъ или другимъ путемъ въ опухоль, сосуды размѣщаются здѣсь различно: иногда они образуютъ объемистыя сплетенія уже на поверхности капсулы (№№ 32, 70); иногда проникаютъ въ самый центръ опухоли (№ 55), но главнымъ образомъ вѣтвятся на периферіи опухоли, подъ капсулой, гдѣ иногда, какъ это мнѣ удалось наблюдать въ случаѣ № 81, образуютъ цѣлый слой объемистыхъ кровяныхъ лакунъ. Особенно слѣдуетъ это сказать относительно большихъ сосудовъ,—артерій и венъ,—которые почти всегда располагаются на периферіи опухоли—или на капсулѣ, или подъ капсулой, или въ толщѣ самой капсулы. Что касается центральныхъ частей опухоли, то, хотя онѣ нерѣдко также бываютъ весьма богаты сосудами (№№ 39, 48, 79 и др.), но крупные сосуды, вены и артеріи, здѣсь попадаются развѣ въ видѣ исключенія. Обыкновенно же имѣющіеся здѣсь сосуды, не исключая и тѣхъ, которые отличаются довольно большимъ калибромъ, по строенію своихъ стѣнокъ имѣютъ характеръ самыхъ мелкихъ капилляровъ: у нихъ нѣтъ ни adventitia, ни muscularis, а лишь тонкая эндотеліальная intima; за то нерѣдко, какъ я въ томъ убѣдился при своихъ изслѣдованіяхъ, эта intima бываетъ заключена въ довольно мощный футляръ изъ опухольныхъ клѣтокъ.

Говоря о сосудахъ въ саркоматозныхъ опухоляхъ яичника, нельзя обойти молчаніемъ одинъ очень интересный вопросъ. Какъ извѣстно,

Waldeyer [1]) утверждаетъ, что есть немало саркомъ, у которыхъ особенныя стѣнки для пробѣгающихъ въ нихъ кровеносныхъ сосудовъ совершенно отсутствуютъ, и кровь течетъ въ простыхъ каналахъ, вырытыхъ прямо въ саркоматозной массѣ. Leopold [2]), на основаніи своихъ изслѣдованій, отрицаетъ справедливость этого воззрѣнія: «напрасно, — говоритъ онъ, — искалъ я этихъ кровяныхъ пространствъ, находя лишь тонкіе, часто очень эктатическіе, нѣжнымъ эндотеліемъ выстланные сосуды». Со своей стороны я долженъ сказать, что на срѣзахъ изъ опухоли, описанной въ случаѣ № 81, я положительно видѣлъ каналы въ саркоматозной массѣ, безъ всякаго слѣда эндотеліальной оболочки, наполненные несомнѣнно красными кровяными тѣльцами.

Описывая сосуды въ саркоматозныхъ опухоляхъ, нельзя также обойти молчаніемъ тѣхъ измѣненій, какія въ нихъ наблюдаются. Эти измѣненія касаются эндотелія сосудистыхъ стѣнокъ. Въ двухъ веретенообразноклѣточковыхъ саркомахъ,—№№ 80 и 81,—я могъ прослѣдить цѣлый рядъ такихъ измѣненій. Въ однихъ сосудахъ эндотеліальная стѣнка представлялась какъ-бы отслоившейся отъ периферіи и находившейся въ самомъ просвѣтѣ сосуда; въ другихъ она казалась разорванною, причемъ отдѣльныя клѣтки теряли свое правильное расположеніе, вмѣсто круговой линіи, на разрѣзѣ, помѣщались въ радіальномъ направленіи, а иногда въ полномъ безпорядкѣ наполняли просвѣтъ сосуда; въ третьихъ сосудахъ наблюдались явленія пролиферации эндотелія и концентрическаго наслоенія его вплоть до полной закупорки сосуда. Такія явленія, особенно въ случаѣ № 81, можно было наблюдать не только въ капиллярахъ, но и въ болѣе крупныхъ сосудахъ. Очевидно, мы имѣемъ здѣсь дѣло съ тѣмъ endoarteritis oblitterans, которому нѣкоторые авторы (Jones [3]) приписываютъ столь важную роль въ происхожденіи эндотеліальныхъ опухолей. Изъ другихъ явленій въ сосудахъ саркомъ отмѣтимъ, столь часто здѣсь наблюдаемые, застои, ведущіе къ значительнымъ расширеніямъ сосудовъ и образованію цѣлыхъ кровяныхъ полостей; послѣднія особенно обильны въ такъ называемыхъ телангіэктатическихъ саркомахъ, которыя, хотя и не часто, но все же иногда развиваются и въ яичникахъ (№ 25). Въ связи съ этими за-

[1]) Ueber den Krebs. Samml. klinische Vorträge. № 33. S. 190.
[2]) L. c.
[3]) A hitherto undescribed dizease of the ovary. New-York. Med. Journ. 1889. II. P. 337 etc.

стоями и, вѣроятно, перерожденіемъ сосудистыхъ клѣтокъ стоятъ также, чрезвычайно часто встрѣчающіеся въ саркомахъ яичника, экстравазаты въ ткань опухоли. Эти кровоизліянія во многихъ случаяхъ бываютъ такъ многочисленны, что вся опухоль на разрѣзѣ имѣетъ, какъ объ этомъ уже упоминалось выше, пятнистый видъ.

Существованіе лимфатическихъ сосудовъ въ саркомахъ до недавняго времени даже совершенно отрицалось нѣкоторыми авторами, и лишь позднѣйшіе наблюдатели, съ Ackermann'омъ [1]) во главѣ, доказали, что въ саркоматозныхъ опухоляхъ существуетъ цѣлая система лимфатическихъ ходовъ, выстланныхъ эндотеліемъ. Въ нѣкоторыхъ изъ этихъ ходовъ,—натура которыхъ указывалась ихъ извилистымъ направленіемъ, неправильностью просвѣта и содержимымъ,—я встрѣтилъ почти такія же измѣненія, какія имѣли мѣсто и въ кровеносныхъ капиллярахъ.

Перейдемъ теперь къ тѣмъ микроскопическимъ картинамъ, какія были получены въ собранномъ нами матеріалѣ при изслѣдованіи опухолей, представлявшихъ комбинацію саркомъ съ другими новообразованіями, и прежде всего остановимся на кистосаркомахъ, какъ наиболѣе часто встрѣчающихся изъ всѣхъ комбинированныхъ саркоматозныхъ опухолей.

Описывая макроскопическое строеніе этихъ опухолей, я уже замѣтилъ, что макроскопически онѣ отличаются отъ обыкновенныхъ многогнѣздныхъ кистъ лишь нѣсколько большимъ содержаніемъ плотнаго вещества, которое то болѣе или менѣе равномѣрно залегаетъ въ стѣнкахъ кисть, то образуетъ узловатыя скопленія на ихъ наружной и внутренней поверхности, то представляется въ видѣ сосочковыхъ и грибовидныхъ разращеній. Соотвѣтственно этому и микроскопически кистосаркомы отличаются отъ обыкновенныхъ кисть лишь присутствіемъ саркоматозныхъ элементовъ различнаго типа,—чаще, повидимому, веретенообразныхъ. Элементы эти располагаются различно: иногда они образуютъ въ толщѣ опухольныхъ стѣнокъ, среди зрѣлой соединительной ткани, гнѣздныя скопленія, безъ рѣзкихъ границъ переходящія въ окружающую ткань (№ 136); иногда болѣе или менѣе равномѣрно инфильтрируютъ всю стѣнку кисты, образуя какъ-бы особый ея слой (№ 137); иногда, скопляясь въ одномъ мѣстѣ, образуютъ плотные

[1]) L. c.

узлы на стѣнкѣ (№ 134); иногда, наконецъ, составляютъ остовъ сосочковъ, разростающихся на наружной и внутренней поверхности стѣнокъ опухоли (№ 144). Въ нѣкоторыхъ рѣдкихъ случаяхъ вся оболочка кистъ можетъ исключительно состоять изъ саркоматозныхъ элементовъ, какъ это было въ интересномъ случаѣ, описанномъ Reynolds-Garriguies'омъ (№ 140). Развиваясь въ стѣнкѣ кистъ, эти элементы иногда могутъ, повидимому, попадать и въ наполняющее полости послѣднихъ содержимое (№ 136). Величина саркоматозныхъ элементовъ, ихъ характеръ, отношеніе къ стромѣ и т. п.—въ кистосаркомахъ обыкновенно таковы же, какъ и въ чистыхъ саркоматозныхъ опухоляхъ. То же можно сказать и объ ихъ отношеніи къ сосудамъ, которые обыкновенно въ саркоматозныхъ участкахъ кистосаркомъ отличаются своею многочисленностью (№№ 132, 137, 139, 143 и др.).

Вторая форма комбинированныхъ саркоматозныхъ опухолей, довольно, сравнительно, часто встрѣчающаяся, —это фибросаркомы. Какъ извѣстно, нѣкоторые авторы подъ такимъ названіемъ разумѣютъ всѣ вообще веретенообразноклѣточковыя саркомы; по нашему, однако, мнѣнію гораздо основательнѣе выдѣлить въ группу фибросаркомъ тѣ опухоли, гдѣ участки саркоматозной ткани, —веретенчатой, круглоклѣточковой или смѣшанной, безразлично, —сочетаны съ участками же сплошной фиброзной ткани. Опухоли такого рода, встрѣчающіяся въ яичникахъ, гистологически опять-таки представляютъ довольно разнообразную картину: иногда фиброзная ткань располагается преимущественно на периферіи опухоли, саркоматозная же — въ центрѣ ея (№ 123); иногда саркоматозныя клѣтки образуютъ гнѣздныя скопленія въ толщѣ фиброзной ткани, причемъ скопленія эти въ отдѣльныхъ случаяхъ располагаются кругомъ сосудовъ (№ 128) и обыкновенно не имѣютъ рѣзкихъ границъ; иногда, наконецъ, клѣтки эти располагаются порознь между пучками зрѣлой соединительной ткани (№ 120). Самый характеръ саркоматозныхъ элементовъ въ яичниковыхъ фибросаркомахъ отличается разнообразіемъ: тутъ встрѣчаются и веретенообразные элементы (№ 129, № 131), и круглые (№ 128), и смѣшанные (№ 123), и мелкіе, и болѣе крупные.

Изъ другихъ, болѣе рѣдко встрѣчающихся въ яичникахъ формъ того же рода, т. е. представляющихъ сочетаніе саркомы съ другими новообразованіями, упомяну прежде всего объ аденосаркомахъ и карциноматозныхъ саркомахъ. Первыя не разъ были встрѣчаемы въ яични-

кахъ, но, къ сожалѣнію, наблюдавшіе ихъ изслѣдовали не сообщаютъ объ ихъ микроскопическомъ строеніи, изъ чего мы можемъ заключить, въ данномъ отношеніи яичниковыя аденосаркомы не представляли ничего особеннаго. Карциноматозныя саркомы описаны въ яичникахъ Spiegelberg'омъ и Seeger'омъ. Наблюдавшаяся первымъ опухоль (№ 198) состояла главнымъ образомъ изъ круглоклѣточковой саркоматозной ткани, въ нѣкоторыхъ же частяхъ ея находились большія альвеолы съ крупными клѣтками и сосудистыми соединительнотканными перекладинами, дававшія картину рака. Одна изъ опухолей, изслѣдованныхъ Seeger'омъ (№ 199), состояла отчасти изъ плотныхъ залежей веретенообразныхъ клѣтокъ, отчасти изъ эпителіальныхъ клѣтокъ различной формы; другая (№ 200) мѣстами представляла лежавшія между соединительнотканными пучками многочисленныя веретенообразныя клѣтки, мѣстами —большія полигональныя клѣтки съ очень крупными ядрами, не соединенныя между собою въ группы, мѣстами, наконецъ, — многочисленныя мелкія круглыя клѣтки, расположенныя вокругъ широкихъ сосудовъ. Къ группѣ же карциноматозныхъ саркомъ или, скорѣе, саркоматозныхъ раковъ слѣдуетъ, повидимому, отнести и одну изъ опухолей, описанныхъ Olshausen'омъ. Опухоль эта (№ 201) состояла изъ хорошо развитой стромы, въ составъ которой входили веретенообразныя, звѣздообразныя и круглыя клѣтки; эта скорѣе саркоматозная, чѣмъ фиброзная, строма заключала въ себѣ довольно многочисленныя гнѣзда и перекладины изъ низко-цилиндрическихъ эпителіальныхъ клѣтокъ.

Липоматозная саркома, найденная въ яичникахъ только однажды, Tison'омъ, (№ 190),—хотя жировое перерожденіе клѣтокъ въ саркомахъ яичниковъ вообще не составляетъ рѣдкости,—представляла въ этомъ случаѣ слѣдующую микроскопическую картину: одни мѣста ея были чрезвычайно богаты жировыми клѣточками, съ прослойками изъ молодой соединительной ткани; другія мѣста, наоборотъ, почти вовсе не содержали жировыхъ клѣтокъ и состояли исключительно изъ соединительной ткани, причемъ среди элементовъ ея были какъ эмбріональныя клѣтки, такъ и волокна. «Въ общемъ,—замѣчаетъ авторъ,—на первый взглядъ опухоль отчасти производила впечатлѣніе липомы въ состояніи воспаленія, но болѣе внимательное изученіе заставило признать здѣсь саркому въ состояніи жироваго перерожденія».

Лимфосаркома, наблюдавшаяся въ яичникахъ Murray'емъ

(№ 191), имѣла слѣдующее гистологическое строеніе: въ болѣе поверхностныхъ частяхъ ткань ея состояла главнымъ образомъ изъ клѣтокъ разной формы,—то круглыхъ, то овальныхъ, то веретенообразныхъ, то угловатыхъ, причемъ веретенообразныя клѣтки попадались лишь около фиброзныхъ перегородокъ, дѣлившихъ опухоль на отдѣльныя доли; хотя клѣтки эти и не соприкасались между собою, однако въ нѣкоторыхъ мѣстахъ казались полигональными, какъ-бы отъ взаимнаго давленія; величиною онѣ не превосходили лейкоцитовъ, а нѣкоторыя были меньше; ядра ихъ были неособенно ясно видны, кромѣ большихъ клѣтокъ, гдѣ ядра представлялись объемистыми; заложены клѣтки были или въ зернистой, однородной основной ткани, или въ тонкой стромѣ. Другія мѣста опухоли имѣли иное строеніе: здѣсь клѣтокъ было меньше, онѣ были болѣе однообразны и ничѣмъ не отличались отъ лейкоцитовъ, а строма развита сильнѣе, причемъ по строенію она ничѣмъ не отличалась отъ стромы аденоидной ткани. Мѣстами въ ткани опухоли попадались расширенные лимфатическіе сосуды, а мѣстами—кровеносные капилляры съ хорошо сохранившимися стѣнками. Такимъ образомъ, по мнѣнію автора, болѣе периферическія части опухоли состояли изъ саркоматозной ткани, болѣе же центральныя—изъ аденоидной.

Поперечнополосатая міосаркома, рѣдкій случай которой былъ наблюдаемъ въ яичникахъ Vignard'омъ (№ 192), микроскопически оказалась состоящею изъ саркоматозной ткани и, кромѣ того, весьма большаго количества поперечно-исчерченныхъ мышечныхъ волоконъ.

Чтобы закончить описаніе строенія саркоматозныхъ опухолей яичника, я долженъ еще упомянуть о тѣхъ микроскопическихъ картинахъ, какія представляются наблюдателю при гистологическомъ изслѣдованіи ангіосаркомъ или эндотеліомъ яичника. Въ общемъ можно сказать, что эти картины иногда крайне похожи на картины рака, иногда—на картины саркомы. Здѣсь мы видимъ, во-первыхъ, основную ткань опухоли, во-вторыхъ, содержащіяся въ ней своеобразныя включенія. Основная ткань является то чисто фиброзною, то чрезвычайно богатою клѣточными элементами. Что касается заложенныхъ въ ней образованій, то послѣднія имѣютъ разнообразный видъ въ зависимости, съ одной стороны, отъ стадіи ихъ развитія, и съ другой—отъ самаго характера ихъ строенія. Взятыя вмѣстѣ, онѣ образуютъ въ основной ткани опухоли цѣлую сѣть, составленную изъ анастомозирующихъ между собою перекладинъ обыкновенно цилиндрической формы,—отсюда данное нѣкоторыми авторами этимъ опухолямъ названіе «цилиндрома»,—и крайне разнообразнаго, въ разныхъ мѣстахъ, калибра. Внимательно изучая эти перекладины, можно убѣдиться, что онѣ представляютъ собою ничто иное, какъ сосуды,—кровеносные и лимфатическіе,—съ различнымъ образомъ измѣненными стѣнками. Измѣненія эти въ общемъ носятъ пролифераціонный характеръ, причемъ пролиферація имѣетъ мѣсто или во внутренней, эндотеліальной стѣнкѣ сосудовъ, или въ ихъ адвентиціи. Въ первомъ случаѣ тонкая эндотеліальная сосудистая трубка превращается въ толстую, состоящую изъ расположенныхъ въ нѣсколько слоевъ эпителіоидныхъ клѣтокъ, или даже прямо въ почти сплошной клѣточный цилиндръ, во-второмъ сосуды оказываются окруженными снаружи толстымъ клѣточнымъ футляромъ. Если такія образованія будутъ перерѣзаны поперечно, то получится картина, чрезвычайно напоминающая альвеолярную карциному: опухоль представится тогда состоящею альвеолярно расположенной основной ткани, отдѣльныя альвеолы которой выполнены тѣсно прилегающими другъ къ другу, разной формы клѣтками, обыкновенно съ большими круглыми ядрами и весьма малымъ количествомъ протоплазмы. Однако внимательное изученіе ея строенія всегда можетъ вывести наблюдателя изъ ошибки и дать ему понятіе объ истинной натурѣ новообразованія. Не говорю уже о томъ, что онъ можетъ прослѣдить въ различныхъ мѣстахъ постепенные переходы сосудовъ въ эти образованія,—самое строеніе упомянутыхъ альвеолъ и ихъ содержимаго значительно отличается отъ картины раковыхъ альвеолъ. Прежде всего здѣсь никогда нельзя найти той рѣзкой границы, какая въ послѣднихъ отдѣляетъ клѣточныя гнѣзда отъ стромы: здѣсь, напротивъ, клѣточные элементы находятся въ тѣсной связи съ окружающею соединительною тканью и постепенно переходятъ въ нее. Далѣе, внутри выполняющихъ альвеолы псевдо-эпителіальныхъ клѣтокъ обыкновенно встрѣчаются неправильной формы просвѣты, иногда наполненные красными кровяными шариками. Кромѣ того, альвеолы эти представляютъ иногда и другіе признаки того, что онѣ образовались изъ сосудовъ: или кругомъ нихъ имѣется, часто гіалиново-перерожденная, собственная оболочка сосудовъ—при интраваскулярномъ развитіи опухоли, или въ просвѣтѣ альвеолъ встрѣчаются слѣды эндотеліальной внутренней оболочки сосудовъ—при перителіальномъ развитіи новообразованія. Наконецъ и самые клѣточные элементы

альвеолъ, при всемъ своемъ сходствѣ съ эпителіемъ, представляютъ и нѣкоторыя отличія отъ него, — именно, они нерѣдко снабжены тонкими отростками, которые отчасти внѣдряются въ окружающую строму, отчасти, анастомозируя между собою, образуютъ тонкую сѣть, въ петляхъ которой и лежатъ клѣтки.

Ограничиваясь пока этимъ схематическимъ описаніемъ, замѣчу, что многія изъ яичниковыхъ саркомъ представляютъ значительное сходство въ этими несомнѣнно эндотеліальными опухолями — или въ отдѣльныхъ чертахъ, или въ общей картинѣ. Приведу для примѣра описаніе альвеолярной саркомы яичника, удаленной Terrier и изслѣдованной Malassez. Въ этой опухоли «мѣстами встрѣчались кистовидныя полости, выстланныя мостовиднымъ эпигеліемъ и наполненныя бѣлыми кровяными шариками, заложенными въ тонкой стѣнкѣ изъ фибрина. Рядомъ съ этими кистами лежали другія полости, кишкообразной формы, выстланныя полиэдрическими клѣтками, которыя мѣстами расположены были въ нѣсколько слоевъ, а мѣстами, казалось, стремились выполнить весь просвѣтъ полостей. Въ нѣкоторыхъ мѣстахъ опухоль состояла изъ эмбріональной клѣточной ткани, пронизанной соединительнотканными волокнами и сосудами, стѣнки которыхъ были измѣнены пролиферацiей внутренняго ихъ слоя. Ткань эта тамъ и сямъ была усѣяна творожистыми гнѣздами, образовавшимися путемъ жироваго перерожденія клѣтокъ. Наконецъ встрѣчались въ опухоли и мѣста, похожія на раковыя: они заключали въ себѣ неправильныя полости, наполненныя закругленными клѣтками, которыя представляли нѣчто среднее между саркоматозными и эпителіальными элементами и были признаны Malassez за переходную форму между обоими клѣточными типами» (№ 202).

III.

Исторія развитія.

Теоріи, объясняющія генезъ саркомъ вообще и яичниковыхъ въ частности.— Развитіе саркомъ изъ основной соединительной ткани органа. — Участіе лимфоидныхъ элементовъ.—Воззрѣніе на саркому, какъ генетически эндотеліальную опухоль. — Развитіе комбинированныхъ саркоматозныхъ опухолей.—Отношеніе саркоматозныхъ элементовъ къ элементамъ яичника.— Ростъ яичниковыхъ саркомъ.—Регрессивныя измѣненія въ нихъ.—Метастазы при яичниковыхъ саркомахъ и метастазы саркомъ въ яичникахъ.—Пути распространенія метастазовъ и органы, поражаемые послѣдними.

Въ главѣ первой нашего труда мы разсмотрѣли всѣ тѣ этіологическіе моменты, которые могутъ имѣть значеніе въ дѣлѣ возникновенія саркоматозныхъ опухолей яичниковъ; въ слѣдующей главѣ мы изложили, такъ сказать, результаты дѣйствія этихъ моментовъ; теперь намъ необходимо разсмотрѣть тотъ процессъ, путемъ котораго нормальный яичникъ, въ силу воздѣйствія указанныхъ моментовъ, превращается въ саркоматозное новообразованіе того или другаго вида. Первый вопросъ, который при этомъ представляется:—какіе изъ нормальныхъ элементовъ яичника служатъ точками приложенія силы для упомянутыхъ причинныхъ моментовъ, исходными пунктами, съ которыхъ начинается процессъ развитія новообразованія? На этотъ вопросъ мы находимъ въ литературѣ нѣсколько различныхъ отвѣтовъ.

Одни авторы видятъ источникъ развитія саркомъ въ клѣточныхъ элементахъ основной соединительной ткани органовъ. Къ числу ихъ принадлежитъ и единственный изслѣдователь, которому удалось болѣе или менѣе полно и обстоятельно прослѣдить генезъ яичниковыхъ саркомъ, начиная съ первыхъ стадій его развитія, — я говорю о Leopold'ѣ. Вотъ какъ описываетъ онъ процессъ возникновенія саркоматозной опухоли въ яичникѣ:

«Легко убѣдиться въ томъ, что основная ткань нормальнаго яичника состоитъ изъ маленькихъ, короткихъ веретенообразныхъ клѣтокъ, ко-

торыя His'у подали поводъ назвать эту ткань веретенчатою... Эта веретенообразная ткань еще нормальнаго яичника начинаетъ значительно умножаться, и одновременно возникаютъ, особенно въ большихъ опухоляхъ, между цугами веретенообразныхъ клѣтокъ тонкіе цуги слегка волнистой соединительной ткани. Если расщепить тонкіе срѣзы въ Müller'овской жидкости, то глазу представляются, съ одной стороны, веретенообразныя клѣтки, съ другой — соединительная ткань въ тонкихъ полоскахъ и перекладинахъ; но прежде всего наблюдателю попадаются очень нѣжныя клѣточныя пластинки, — тѣ извѣстныя образованія, которыя недавно описаны въ саркомахъ Neumann'омъ. Онѣ рѣшительно всѣмъ, — ихъ складываніемъ, навертываніемъ, красивымъ положеніемъ и подражаніемъ веретенообразной клѣткѣ, — такъ похожи на рисунки Neumann'а, что я прямо ссылаюсь на эти послѣдніе (Arch. der Heilkunde, 1872, H. 4 u. 5). Иммерсія показываетъ, что пластинки нѣжны и гіалиновы, мѣстами мелко-пунктированы, имѣютъ 1—2 зернистыхъ ядра, частью лежащихъ вплотную одно около другаго, а иногда въ противоположныхъ углахъ клѣточной пластинки. Эти пластинки лежатъ часто по нѣскольку, соприкасаясь между собою вплоть или невплотную. Въ нихъ яснѣйшимъ образомъ выступаетъ умноженіе и дѣленіе эндотеліальныхъ ядеръ. Послѣднія дѣлаются вначалѣ слегка бисквитообразными; затѣмъ отъ большаго отдѣляется маленькій шарикъ, или большое ядро дастъ сразу 2—3 маленькихъ круглыхъ отпрыска, — однимъ словомъ, происходитъ то извѣстное дѣленіе, которое наблюдалось уже многими. Особенно поразительнымъ образомъ совершается оно, — и я особенно упираю на это, — всегда въ ближайшей окружности кровеносныхъ сосудовъ, такъ что послѣдніе представляются окруженными цѣлыми кучками мелкихъ круглыхъ клѣтокъ... Однако я не думаю, чтобы здѣсь ростъ опухоли происходилъ и поддерживался соединительной тканью сосудистой стѣнки, чрезъ разрощеніе ея элементовъ, но полагаю, что именно сосуды ихъ болѣе значительною теплотою оказываютъ на все ближайшее сосѣдство большее раздраженіе и болѣе значительное возбужденіе къ росту, чѣмъ на дальше расположенные участки. Отсюда неудивительно, что на тонкихъ, осторожно гэматоксилиномъ окрашенныхъ срѣзахъ характерная веретенообразноклѣточковая ткань оказывается пронизанною капиллярными или болѣе крупными сосудами, кругомъ которыхъ лежатъ большія кучки маленькихъ, кругловатыхъ, а частью уже овальныхъ ядеръ» [1]).

[1]) L. c. S. 241—242.

Такимъ образомъ Leopold считаетъ источникомъ развитія яичниковыхъ саркомъ, подобно Neumann'у и нѣкоторымъ другимъ авторамъ, эндотеліоидныя клѣтки основной соединительной ткани органа. Что касается различныхъ типовъ соединительной ткани, то онъ склоненъ, повидимому, считать веретенообразноклѣточковую ткань за развивающуюся первично, круглоклѣточковую же — послѣдовательно. По крайней мѣрѣ, описывая гистологическую картину смѣшанноклѣточковой саркомы, удаленной Winckel'емъ (№ 46), онъ замѣчаетъ: «Я полагаю, что опухоль эта прежде была веретенообразно клѣточковой саркомой, и лишь позднѣе присоединилось новообразованіе круглыхъ клѣтокъ. На отдѣльныхъ мѣстахъ ея видны только круглыя клѣтки съ крайне-тонкой промежуточной тканью, которыя точно воспроизводятъ картину медуллярной саркомы. На основаніи расщепныхъ препаратовъ изъ такихъ мѣстъ, я не сомнѣваюсь, что эти круглыя клѣтки возникли вслѣдствіе громаднаго разрощенія и дѣленія соединительно тканныхъ клѣтокъ и ядеръ (клѣточныхъ пластинокъ и эндотеліальныхъ ядеръ [1])». Подобное же воззрѣніе на веретенообразныя клѣтки, какъ на представляющія собою начальную стадію развитія саркомы, а на кубическія и круглыя, какъ на болѣе старыя, высказываютъ, помимо Leopold'а, и другіе авторы, напримѣръ Creighton [2]), но большинство держится совершенно противоположнаго убѣжденія и считаетъ круглыя клѣтки въ саркомѣ болѣе молодыми, а веретенчатыя — болѣе зрѣлыми.

Иное объясненіе гистогенеза саркомъ мы встрѣчаемъ у нѣкоторыхъ наблюдателей, во главѣ которыхъ одно время стоялъ Cohnheim [3]): подмѣтивъ такіе факты, какъ скопленіе саркоматозныхъ элементовъ около сосудовъ, значительное развитіе въ опухоляхъ этого рода новообразованныхъ капилляровъ, сходство молодыхъ саркоматозныхъ клѣтокъ съ лейкоцитами и т. п., эти наблюдатели сочли процессъ развитія саркомъ совершенно аналогичнымъ воспаленію, почти тождественнымъ съ нимъ, и главное гистогенетическое значеніе въ дѣлѣ происхожденія саркоматозныхъ элементовъ приписали эмигрирующимъ изъ сосудовъ лейкоцитамъ. Правда, вѣрность указываемыхъ ими фактовъ не подлежитъ сомнѣнію; но, какъ мы увидимъ ниже, этимъ фактамъ можно дать

[1]) L. c. S. 247.
[2]) Illustrations of the pathology of sarcoma etc. Journal of anatomy and physiologie. 1880. XIV. Apr.
[3]) *Подвысоцкій*. L. c. Стр. 504.

другое, гораздо болѣе правдоподобное толкованіе. Съ другой стороны, какъ совершенно справедливо замѣчаетъ Ackermann[1]), никто никогда не могъ воочію наблюдать перехода лейкоцитовъ въ саркоматозныя клѣтки. Поэтому будетъ гораздо ближе къ истинѣ — не отождествлять воспаленіе съ процессомъ развитія саркоматозныхъ опухолей, а отвести ему мѣсто, какъ это мы и сдѣлали, среди второстепенныхъ этіологическихъ моментовъ — тѣхъ моментовъ, которые способствуютъ возникновенію саркомъ.

Согласно третьему воззрѣнію на гистогенезъ саркомъ, — воззрѣнію, которое, по нашему мнѣнію, можетъ считаться стоящимъ наиболѣе близко къ истинѣ, — опухоли этого рода развиваются изъ элементовъ сосудистыхъ стѣнокъ, т. е., говоря другими словами, саркомы генетически суть эндотеліомы въ широкомъ смыслѣ этого слова.

Связь саркоматозныхъ опухолей съ сосудами давно уже была подмѣчена патолого-анатомами. Еще Valdeyer[2]) указывалъ на нее, приписывая въ гистогенезѣ саркомъ важную роль гиперплазіи сосудистыхъ стѣнокъ. Другіе авторы также констатировали преимущественное скопленіе саркоматозныхъ элементовъ въ ближайшей окружности кровеносныхъ сосудовъ — Tillmanns, Koester, тотъ же Leopold, Creighton и мн. др.; въ частности, въ яичниковыхъ саркомахъ это было подмѣчено, кромѣ Leopold'a, Malassez (№ 202), Krug'омъ (№ 128), Seeger'омъ (№ 200) и др. Однако фактъ этотъ истолковывался различными наблюдателями различно: одни видѣли его объясненіе въ лучшемъ питаніи опухольныхъ элементовъ, лежащихъ вблизи сосудовъ, другіе заключали изъ него о происхожденіи саркоматозныхъ клѣтокъ изъ эмигрировавшихъ лейкоцитовъ, и лишь нѣкоторые высказывались за происхожденіе опухольныхъ клѣтокъ саркомы изъ элементовъ сосудистыхъ стѣнокъ. Среди этихъ послѣднихъ авторовъ отмѣтимъ Tillmans'a[3]), который въ одной опухоли, окрещенной имъ названіемъ sarcoma endotheliale thelangiectodes, наблюдалъ развитіе саркоматозной ткани изъ пролиферирующаго эндотелія сосудистыхъ стѣнокъ, — затѣмъ Koester'a[4]), который видѣлъ исходный пунктъ развитія саркомы въ эндотеліальныхъ элементахъ стѣнокъ новообразованныхъ капилляровъ, — и наконецъ Kolaczek'a[1]), который доказалъ эндотеліальное происхожденіе цѣлой массы саркоматозныхъ опухолей, названныхъ имъ ангіосаркомами.

[1]) L. c.
[2]) *Virchow's* Archiv. Bd. XLI S. 503.
[3]) Archiv der Heilkunde. 1874. S. 530.
[4]) Berliner Klinische Wochenschrift. 1876. № 33.

Однако, пока эндотелій считался тканью, имѣвшею весьма ограниченное распространеніе и свойственною главнымъ образомъ внутренней оболочкѣ сосудовъ, — нечего было и думать о томъ, чтобы генезъ всѣхъ саркомъ поставить въ связь съ измѣненіемъ этой ткани. Дѣло приняло иной оборотъ, когда Eberth'омъ[2]) былъ открытъ перителій адвентиціи сосудовъ, когда, трудами Schweiger-Seidel'я, Bizzozero, Ranvier, Schwalbe, Key'я, Retzius'a, Arnold'a и др., было установлено существованіе въ соединительной ткани цѣлой системы лимфатическихъ ходовъ, выстланныхъ эндотеліемъ, и когда была доказана идентичность натуры этого эндотелія, перителія адвентиціи сосудовъ и эндотелія сосудистой intimae: тогда явилась возможность распространить идею объ эндотеліальномъ происхожденіи на всѣ саркомы вообще, что и сдѣлалъ Ackermann[3]).

По мнѣнію Ackermann'a, саркомы вообще развиваются путемъ атипическаго размноженія эндотеліальныхъ элементовъ сосудистыхъ стѣнокъ. Такую роль, по его мнѣнію, играютъ и эндотеліальныя клѣтки intimae, саркоматозную пролиферацію которыхъ онъ самъ наблюдалъ въ одномъ случаѣ, и эндотеліальныя же клѣтки межпучечныхъ лимфатическихъ пространствъ въ соединительной ткани[4]), но особенно элементы адвентиціи кровеносныхъ сосудовъ[5]). Поэтому новообразованіе послѣднихъ и является, по Ackermann'у, первымъ шагомъ въ развитіи саркомы, которое идетъ слѣдующимъ путемъ: сосуды посылаютъ въ окружающую ткань отпрыски, по направленію наименьшаго сопротивленія; элементы этихъ новообразованныхъ сосудовъ разростаются путемъ каріокинеза и, путемъ сдавленія, обусловливаютъ атрофію почвенной ткани. При этомъ, если разростаніе сосудистыхъ элементовъ идетъ быстро, то они остаются на стадіи клѣтокъ, образуя лишь слабо развитую строму, которая, по Ackermann'у, есть деривать клѣтокъ; при болѣе же медленномъ ходѣ развитія, клѣтки успѣваютъ пре-

[1]) L. c.
[2]) *Stricker's.* Handbuch d. Gewebelehre. S. 206.
[3]) *Volkmann's* Sammlung klin. Vorträge. 1883. №№ 233—234.
[4]) Ibid. S. 2006
[5]) Ibid. S. 1986.

вратиться въ волокна, и получается волокнистая опухоль. Въ силу такого взгляда Ackermann и предлагаетъ не разгруппировывать саркомы отъ фибромъ, а соединить ихъ въ одинъ видъ — видъ «десмоидовъ» [1]).

Хотя теорія Ackermann'а и требуетъ еще дальнѣйшихъ гистогенетическихъ наблюденій надъ саркомами и фибромами съ одной стороны и эндотеліомами — съ другой, но уже и теперь, по моему мнѣнію, за нее имѣется столько фактическихъ данныхъ, что ее, безъ опасенія впасть въ ошибку, можно принять для объясненія генеза саркомъ; по крайней мѣрѣ это можно сдѣлать относительно основнаго положенія Ackermann'а—эндотеліальнаго происхожденія саркомъ. Въ сущности говоря, вѣдь, факты, относящіеся къ исторіи развитія саркоматозныхъ опухолей и установленные разными наблюдателями, можно вполнѣ удовлетворительно и безъ всякой натяжки объяснить съ точки зрѣнія этой теоріи; даже и результаты, добытые такими противниками сосудистаго происхожденія саркомъ, какъ Leopold, не составляютъ отсюда исключенія. Въ частности это можно сказать и относительно саркомъ яичника, — и вотъ причина, почему я не счелъ возможнымъ выбросить изъ собраннаго мною матеріала случаи злокачественныхъ опухолей яичника, описанныхъ подъ именемъ эндотеліомъ, а рѣшилъ разсматривать ихъ вмѣстѣ или по крайней мѣрѣ параллельно. Требованіе Marchand'а и Flaischlen'а выдѣлять эндотеліомы изъ рода саркомъ мнѣ кажется, при современномъ положеніи вопроса о гистогенезѣ саркомъ, совершенно излишнимъ, особенно относительно такихъ опухолей, какія подъ названіемъ эндотеліомъ описаны въ яичникахъ: ни одна изъ этихъ опухолей не состоитъ изъ элементовъ, морфологически сохранившихъ характерныя черты нормальнаго эндотелія; во всѣхъ элементы эти приняли, въ своей массѣ, или саркоматозный, или эпителіоидный характеръ.

Возвращусь теперь къ предмету настоящей главы. Итакъ, если слѣдовать теоріи Ackermann'а, развитіе саркоматозныхъ опухолей яичника начинается съ пролиферации эндотелія кровеносныхъ или лимфатическихъ сосудовъ, причемъ пролиферирующіе элементы теряютъ свой нормальный эндотеліоидный видъ и принимаютъ форму саркоматозныхъ клѣтокъ. Весьма вѣроятно, что въ самой ранней стадіи эта

[1]) Ibid. S. 2029.

форма является круглою, а размѣры клѣтокъ незначительными; въ дальнѣйшемъ же опухольная ткань пріобрѣтаетъ различный характеръ въ зависимости отъ энергіи размноженія ея элементовъ: при maximum'ѣ этой энергіи клѣтки сохраняютъ и свою форму, и свои первоначальные размѣры, — получается мелкоклѣточковая круглоклѣточковая саркома; при менѣе энергичномъ размноженіи клѣточные элементы успѣваютъ или достигать болѣе значительной величины, или даже отчасти измѣнять свою форму, — получаются крупноклѣточковая круглоклѣточковая саркома, смѣшанная саркома и, наконецъ, веретенообразноклѣточковая; при minimum'ѣ энергіи размноженія ткань опухоли успѣваетъ или отчасти, или цѣликомъ превратиться въ фиброзную. Такіе переходы допускаются многими авторами, — сошлюсь на Rindfleisch'а [1]), того же Ackermann'а [2]) и мн. др., — хотя безусловно доказанными ихъ считать пока далеко еще нельзя. Такъ или иначе, но эти измѣненія могутъ происходить въ яичникѣ или первично, на почвѣ его нормальной ткани, или вторично, на почвѣ уже развившихся въ немъ новообразованій: въ первомъ случаѣ получается, по нашей терминологіи, чистая яичниковая саркома, во второмъ — комбинація ея съ ранѣе существовавшею опухолью. Особенно часто саркоматозное перерожденіе наблюдается въ стѣнкахъ кистъ; однако встрѣчается оно и въ другихъ яичниковыхъ опухоляхъ, напримѣръ, фибромахъ. Невсегда, впрочемъ, развитіе комбинированныхъ саркоматозныхъ опухолей совершается такимъ именно путемъ, т. е. въ два момента: иногда развитіе обѣихъ составныхъ частей комбинированной опухоли совершается въ яичникѣ совмѣстно и параллельно, какъ это мы увидимъ ниже относительно кистосаркомъ и аденосаркомъ.

Разъ мы допустимъ, согласно теоріи Ackermann'а, что развитіе яичниковой саркомы начинается съ процесса въ сосудахъ, то должны будемъ допустить также, что первоначальнымъ мѣстомъ развитія новообразованія въ нормальномъ яичникѣ слѣдуетъ считать главнымъ образомъ ту часть его, гдѣ преимущественно находятся сосуды, т. е. центральный сосудистый слой. И дѣйствительно, наблюденія нѣкоторыхъ авторовъ, имѣвшихъ возможность изслѣдовать яичники въ самой начальной стадіи саркоматознаго ихъ перерожденія,

[1]) Pathologische Gewebelehre. Aufl. V. S. 104.
[2]) L. c.

въ значительной степени подтверждаютъ это чисто-апріорное предположеніе. Такъ, Leopold наблюдалъ нѣсколько случаевъ, гдѣ центръ яичника былъ уже пораженъ новообразованіемъ, корковый же слой оставался сравнительно менѣе затронутымъ; то же самое въ одномъ случаѣ было подмѣчено Monprofit'омъ (№ 74).

Начавшись, такимъ образомъ, въ центральной части яичника, саркоматозное вовообразованіе, одвако, уже очень скоро распространяется и на корковый слой, содержащій фолликулы и желтыя тѣла, которыя въ очень короткій промежутокъ времени и уничтожаются имъ безъ слѣда. Если не считать случаевъ Leopold'a, то изъ всего собраннаго мною матеріала лишь въ девяти случаяхъ саркоматозныя опухоли оказались содержавшими остатки фолликуловъ и желтыхъ тѣлъ. Перечислимъ эти случаи.

1) Случай Murphy (№ 16). Круглоклѣточковая саркома обоихъ яичниковъ у 16-лѣтней дѣвушки. Одинъ изъ яичниковъ, вѣсившій три унціи, содержалъ остатки нѣсколькихъ Graaf'овыхъ пузырьковъ.

2) Случай Doran'a (№ 21). Круглоклѣточковая саркома (гиперплазія?) обоихъ яичниковъ у 7-мѣсячнаго плода. Размѣры опухолей: $3^1/_2 \times 2^1/_2$ дюйма и $2^1/_2 \times 1^1/_2$ дюйма. Въ нѣкоторыхъ круглоклѣточковыхъ трабекулахъ встрѣчались Graaf'овы пузырьки.

3) Случай Theilhaber'a (№ 29). Круглоклѣточковая саркома обоихъ яичниковъ у 24-лѣтней замужней женщины. Размѣры опухолей: $10^1/_2 \times 6 \times 2$ и $8 \times 4^1/_2 \times 1^1/_2$ сант. Въ опухоляхъ найдено нѣсколько фолликуловъ.

4) Случай Martin'a (№ 20). Круглоклѣточковая саркома обоихъ яичниковъ у 32-лѣтней женщины. Яичники увеличены до размѣровъ гусинаго яйца каждый. Отъ яичниковой ткани въ нихъ уцѣлѣли лишь небольшіе остатки.

5) Случай Bradbury (№ 59). Смѣшанная саркома обоихъ яичниковъ у 38-лѣтней незамужней женщины. Размѣры опухолей точно не опредѣлены. Нѣкоторыя доли опухолей, состоявшія изъ смѣшанно-клѣточковой саркоматозной ткани, содержали остатки Graaf'овыхъ пузырьковъ.

6) Случай Monprofit'a (№ 74). Веретенообразноклѣточковая саркома обоихъ яичниковъ у 54-лѣтней женщины. Лѣвый яичникъ, имѣвшій нормальную величину, въ своихъ периферическихъ частяхъ представлялъ нормальное строеніе, но ближе къ центру ткань его при-

няла саркоматозный характеръ, и въ самомъ центрѣ нормальная ткань была совершенно замѣнена саркоматозною.

7) Собственный случай (№ 145). Веретенообразноклѣточковая кистосаркома лѣваго яичника у 49-лѣтней дѣвицы. Размѣры опухоли: $18 \times 15 \times 11$ сантиметровъ. На периферіи, подъ капсулой, въ нѣсколькихъ мѣстахъ найдены желтыя тѣла въ разныхъ стадіяхъ обратнаго развитія и примордіальные фолликулы, отчасти хорошо сохранившіеся, отчасти полуразрушенные.

8) Случай Thomas'a (№ 194). Аденосаркома обоихъ яичниковъ у 32-лѣтней замужней женщины. Размѣры опухолей точно не указаны. Подъ микроскопомъ обѣ опухоли оказались аденосаркомами съ значительною примѣсью эмбріональныхъ элементовъ яичника.

9) Случай Eckardt'a (№ 208). Ангіосаркома обоихъ яичниковъ у 46-лѣтней замужней женщины. Одинъ изъ яичниковъ, размѣрами въ $3 \times 2 \times 5$ сант., почти всюду содержалъ желтыя тѣла, но мало обратно-развитыя; сохранившихся фолликуловъ въ немъ было весьма немного.

Къ этому перечню слѣдовало-бы еще прибавить нѣсколько случаевъ Leopold'a, касающихся веретенообразноклѣточковыхъ саркомъ, но этотъ авторъ не указываетъ точно, къ какихъ именно случаяхъ онъ встрѣчалъ въ опухоляхъ остатки нормальной яичниковой ткани, въ какихъ—нѣтъ.

Хотя, разумѣется, нельзя думать, чтобы во всѣхъ остальныхъ — даже и микроскопированныхъ—случаяхъ саркоматознаго пораженія яичниковъ совершенно не было остатковъ нормальной яичниковой ткани, однако все же приведенныя выше данныя свидѣтельствуютъ, по моему мнѣнію, до какой степени разрушительно дѣйствуетъ саркома на элементы нормальной яичниковой ткани, особенно на важнѣйшіе изъ нихъ, т. е. фолликулы. Лишь въ незначительныхъ по объему опухоляхъ можно встрѣтить ихъ остатки, дальнѣйшее же увеличеніе саркоматозныхъ опухолей неминуемо соединяется съ полнымъ уничтоженіемъ нормальной яичниковой ткани. Въ этомъ я имѣлъ случай до нѣкоторой степени и лично убѣдиться при своихъ изслѣдованіяхъ: изъ изслѣдованныхъ мною четырехъ плотныхъ яичниковыхъ саркомъ мнѣ ни въ одной, несмотря на самые тщательные поиски, не удалось найти и слѣда фолликуловъ или желтыхъ тѣлъ, хотя, напримѣръ, опухоль въ случаѣ № 81 далеко

не отличалась величиной,—она вѣсила всего 415 граммовъ. Умышленно, однако, подчеркиваю слово «плотныхъ», такъ какъ въ кистосаркомахъ, происшедшихъ путемъ вторичнаго саркоматознаго перерожденія стѣнокъ кистъ, дѣло, повидимому обстоитъ иначе: здѣсь даже и при довольно значительной величинѣ опухоли удается открыть, въ не перерожденныхъ еще саркоматозно участкахъ, и желтыя тѣла, и даже довольно хорошо сохранившіеся фолликулы.

Съ этими патолого-анатомическими данными чрезвычайно интересно сопоставить нѣкоторыя клиническія наблюденія, свидѣтельствующія, съ какою энергіей и быстротой идетъ при саркомахъ разрушеніе способной функціонировать яичниковой ткани. Въ случаѣ Spiegelberg'a (№ 198) беременная женщина, преждевременно разрѣшившаяся двойнями и умершая на десятый день послѣ родовъ, оказалась страдавшею саркоматознымъ пораженіемъ обоихъ яичниковъ (sarcoma globocellulare carcinomatosum). При микроскопическомъ изслѣдованіи обѣ опухоли, имѣвшія величину—одна $20\times12\times4$, а другая $15\times10\times4$ сантиметровъ, оказались не представляющими и слѣда способной функціонировать яичниковой ткани. Къ сожалѣнію, Spiegelberg не указываетъ точно, на какомъ мѣсяцѣ беременности произошли роды, но во всякомъ случаѣ этотъ примѣръ показываетъ, что для саркомы достаточно менѣе 9 месяцевъ, чтобы совершенно уничтожить всякіе слѣды нормальной и способной функціонировать яичниковой ткани. Въ дополненіе къ этому случаю можно привести рядъ такихъ, гдѣ больныя еще за 3—4 мѣсяца до смерти менструировали (№№ 9, 19 и др.), а послѣ смерти ихъ яичники оба оказывались сплошь пораженными саркомой, такъ что нормальной яичниковой ткани въ нихъ вовсе не находилось.

Особенно разрушительно, повидимому, дѣйствуетъ на элементы нормальной яичниковой ткани круглоклѣточковая саркома, хотя и при веретенообразной формѣ это дѣйствіе бываетъ выражено весьма рѣзко. Полному исчезновенію нормальной яичниковой ткани особенно способствуетъ при плотныхъ саркомахъ то, замѣченное еще Virchow'омъ, обстоятельство, что опухоли этого рода обыкновенно поражаютъ весь яичникъ in toto, а не развиваются въ какомъ-нибудь одномъ участкѣ органа, оставляя другіе сравнительно пощаженными, какъ это сплошь и рядомъ бываетъ, напримѣръ, съ кистами.

Что касается самаго процесса измѣненія нормальнойяичниковой ткани при саркомахъ, то онъ болѣе или менѣе обстоятельно былъ прослѣженъ

лишь при веретенчатой формѣ этихъ опухолей Leopold'омъ, наблюденія котораго я позволю себѣ привести здѣсь in extenso.

«Въ начинающейся веретенообразноклѣточковой саркомѣ,—говоритъ этотъ авторъ [1]),—фолликулы еще многочисленны, одѣты яснымъ цилиндрическимъ эпителіемъ и выполнены мелкой, большою частію смѣшанной съ жировыми шариками, свернувшейся массой; желтыя тѣла встрѣчаются въ различнѣйшихъ стадіяхъ. Но мы уже замѣчаемъ, какъ послѣднія болѣе въ центрѣ, чѣмъ въ желтомъ корковомъ слоѣ, пронизываются веретенчатыми клѣтками, а рядъ послѣдовательныхъ тонкихъ срѣзовъ показываетъ, что одно желтое тѣло уже значительно больше, чѣмъ другое, обратилось въ саркоматозную массу. Теперь здѣсь и тамъ въ большихъ оваріальныхъ саркомахъ по желтымъ фокусамъ или длиннымъ полоскамъ еще можно узнать большія желтыя тѣла, тогда какъ въ самыхъ большихъ опухоляхъ отъ нихъ не найдешь и слѣда. То же происходитъ и съ мелкими фолликулами: на тонкихъ срѣзахъ видно, что они плотно окружаются веретенчатыми клѣтками, и ихъ краевой эпителій и ячко гибнутъ, такъ что о дальнѣйшемъ ихъ ростѣ, повидимому, не можетъ быть и рѣчи. Иное происходитъ съ болѣе крупными фолликулами. Съ ростомъ опухоли они умножаются,—между тѣмъ какъ ихъ ячки погибаютъ,—особыми фокусами, образующимися путемъ разширенія и отшнурованія, что особенно имѣетъ мѣсто въ паренхиматозномъ слоѣ близъ поверхности органа. Въ результатѣ здѣсь получаются маленькія группы лежащихъ вмѣстѣ полыхъ пространствъ, выстланныхъ однослойнымъ цилиндрическимъ эпителіемъ и подобнымъ мелкимъ кистамъ. Въ одномъ изъ моихъ случаевъ средину саркоматозно-перерожденнаго яичника выполняетъ скопленіе болѣе крупныхъ пространствъ, снабженныхъ весьма нѣжными стѣнками и построенныхъ во всѣхъ отношеніяхъ подобно остальнымъ полостямъ. Здѣсь мы имѣемъ дѣло, повидимому, съ образованіемъ аденомы, и опухоль поэтому должна быть названа аденосаркомой... Наоборотъ, въ болѣе крупныхъ веретенообразныхъ саркомахъ яичниковъ, которыя были у меня, фолликулярныя образованія локализировались совершенно иначе: здѣсь ихъ подъ наружной поверхностью было вовсе незамѣтно, а вблизи яичниковыхъ воротъ, т. е. совсѣмъ у основанія опухоли, былъ виденъ поясъ, гдѣ мельчайшія фолликулярныя образованія, не расширяясь въ полости, лежали плотно одно возлѣ другаго»...

[1]) L. c. S. 243 etc.

Такимъ образомъ, по наблюденіямъ Leopold'a, съ развитіемъ саркомы въ яичникѣ желтыя тѣла постепенно исчезаютъ, пронизанныя опухольными элементами, фолликулы же частію уничтожаются, частію, разростаясь, могутъ подать поводъ къ развитію аденосаркомы или кистосаркомы. Изъ остальныхъ частей нормальнаго яичника albuginea, будучи постепенно раздвигаема развивающимся въ центрѣ органа новообразованіемъ, по мнѣнію многихъ авторовъ, превращается въ капсулу опухоли; зародышевый же эпителій обыкновенно съ ростомъ опухоли исчезаетъ безъ слѣда. Leopold въ одномъ случаѣ яичниковой саркомы наблюдалъ, впрочемъ, сосочковыя разращенія на периферіи органа, аналогичныя, — какъ я уже объ этомъ упоминалъ выше, — тѣмъ образованіямъ, какія Славянскій описалъ при оофоритѣ. Кромѣ того Leopold допускаетъ, что зародышевый эпителій яичника при саркомѣ можетъ также разростаться и, внѣдряясь въ ткань пораженнаго новообразованіемъ органа, можетъ повести къ образованію аденосаркомы.

Измѣняя такимъ образомъ нормальную ткань яичника, саркомы ростутъ и увеличиваются съ такой быстротой, о которой не даютъ и представленія другія опухоли, развивающіяся въ этомъ органѣ. Подробнѣе, впрочемъ, этого предмета мы коснемся при описаніи клинической картины даннаго заболѣванія; пока же замѣтимъ только, что особенною быстротою роста отличаются круглоклѣточковыя саркомы, хотя и веретенообразноклѣточковыя немного уступаютъ имъ въ энергіи роста.

Параллельно съ этимъ быстрымъ ростомъ яичниковыхъ саркомъ въ болѣе старыхъ участкахъ ихъ совершаются процессы обратнаго развитія. Leopold и Olshausen изъ этихъ процессовъ на первомъ планѣ ставятъ жировое перерожденіе саркоматозныхъ элементовъ. «Изъ метаморфозъ саркомы,—говоритъ Leopold,—главную роль играетъ жировое перерожденіе», которое происходитъ обыкновенно такимъ образомъ: «Въ какомъ-нибудь мѣстѣ клѣточной пластинки, мало удаленномъ отъ ядра, скопляются многочисленныя, мельчайшія темныя зернышки; изъ нихъ образуется маленькое, круглое, блестящее тѣльце, которое все увеличивается, оставаясь при этомъ круглымъ, или принимая различныя зазубренныя формы, позднѣе выполняетъ всю клѣточную пластинку и все больше оттѣсняетъ ядро вспорону, такъ что въ концѣ-концовъ оно представляется въ видѣ просто тончайшей, полулунной, слегка зернистой полоски». Впослѣдствіи жировое перерожденіе ведетъ за собою полное распаденіе саркоматозныхъ клѣтокъ, причемъ, если

такая судьба постигнетъ цѣлую массу элементовъ, находящихся въ извѣстномъ участкѣ опухоли, то этотъ участокъ превращается макроскопически или въ размягченный фокусъ, или въ полость, наполненную распадомъ, или въ творожистое гнѣздо, какія найдены были, напримѣръ, въ случаяхъ № 4 и № 202. Микроскопическое изслѣдованіе опухоли убѣждаетъ, что образованіе такихъ фокусовъ перерожденія находится въ прямой зависимости отъ распредѣленія въ опухоли сосудовъ: обыкновенно фокусы эти лежатъ въ старыхъ, уже лишенныхъ сосудовъ участкахъ новообразованія; а такъ какъ напболѣе старыми частями саркомы обыкновенно являются центральныя, то и жировое перерожденіе гораздо чаще встрѣчается въ центрѣ саркоматозной опухоли, чѣмъ на периферіи. Иногда, какъ это наблюдалось въ случаѣ № 7, весь центръ опухоли превращается въ распадъ, и неперерожденная опухольная ткань сохраняется лишь на периферіи, образуя здѣсь какъ-бы кору.

Olshausen, указывая на распространенность жироваго перерожденія въ саркомахъ, считаетъ, повидимому, эту форму регрессивнаго измѣненія свойственною безразлично какъ круглоклѣточковымъ опухолямъ этого рода, такъ и веретенообразноклѣточковымъ. Собранныя же мною данныя говорятъ за то, что жировая метаморфоза является обыкновенно распространенною лишь въ круглоклѣточковыхъ саркомахъ; напротивъ, въ веретенообразноклѣточковыхъ она наблюдается гораздо рѣже: здѣсь преобладаетъ главнымъ образомъ слизистое перерожденіе съ превращеніемъ саркоматозной ткани въ миксоматозную. Послѣдняя бываетъ настолько распространена въ веретенообразноклѣточковыхъ саркомахъ, что нѣтъ почти ни одной опухоли этого рода, гдѣ-бы нельзя было встрѣтить миксоматозной ткани; въ этомъ смыслѣ почти всѣ веретенообразноклѣточковыя саркомы заслуживаютъ названія миксосаркомъ. Какъ и жирноперерожденные участки въ круглоклѣточковыхъ опухоляхъ, миксоматозные встрѣчаются здѣсь преимущественно среди болѣе старой, лишенной сосудовъ опухольной ткани. Результаты этого рода метаморфозы таковы же, какъ и жироваго перерожденія, т. е. точно также слизисто-перерожденные участки новообразованія превращаются сначала въ размягченные фокусы, а затѣмъ въ полости, но выполненныя не распадомъ, а слизистымъ содержимымъ. Замѣчательно, что въ смѣшанныхъ саркомахъ этому перерожденію также, повидимому, подвергаются преимущественно веретенообразныя клѣтки, тогда какъ круглыя — жировому перерожденію (№ 45).

Помимо слизистаго и жироваго перерожденія, въ саркоматозныхъ опухоляхъ яичника встрѣчаются и другія формы регрессивныхъ измѣненій. Такъ, нѣкоторые авторы описываютъ въ кистосаркомахъ коллоидную дегенерацію опухольныхъ клѣтокъ (№ 137); мнѣ самому привелось наблюдать въ веретенообразноклѣточковыхъ саркомахъ гіалиновое перерожденіе сосудистыхъ стѣнокъ; другіе авторы часто наблюдали его въ эндотеліомахъ и т. п. Далѣе, весьма нерѣдко можно наблюдать въ саркомахъ отложеніе пигмента, а Petit однажды встрѣтилъ въ яичникѣ настоящую меланому (№ 193). Известковая импрегнація также была находима наблюдателями въ отдѣльныхъ случаяхъ саркоматозныхъ опухолей яичника (№ 128).

Говоря о регрессивныхъ измѣненіяхъ, имѣющихъ мѣсто въ яичниковыхъ саркомахъ, нельзя умолчать и о тѣхъ измѣненіяхъ, какія происходятъ здѣсь вслѣдствіе кровоизліяній. Въ предшествующей главѣ, описывая макроскопическія особенности саркоматозныхъ опухолей яичника, я уже упоминалъ, что кровоизліянія встрѣчаются здѣсь чрезвычайно часто, что стоитъ въ связи съ наблюдаемыми обычно въ саркомахъ измѣненіями сосудистыхъ стѣнокъ. Излившаяся между элементами опухоли кровь подвергается обычнымъ послѣдовательнымъ измѣненіямъ, причемъ на мѣстѣ экстравазата остается или слѣдъ его въ видѣ скопленій кровянаго пигмента, или образуется полость, наполненная красноб урою массою, представляющею смѣсь распада кровяныхъ тѣлецъ и опухольныхъ элементовъ. Эти полости, очень часто встрѣчаемыя въ саркомахъ, слѣдуетъ отличать и отъ тѣхъ, которыя образовались путемъ слизистаго или жирнаго перерожденія опухольной ткани, и отъ тѣхъ, которыя произошли изъ Graaf'овыхъ пузырьковъ. Обыкновенно мѣстоположеніе всѣхъ этихъ полостей, характеръ ихъ стѣнокъ и внѣшній видъ содержимаго даютъ полную возможность опредѣлить ихъ происхожденіе: полости, происшедшія изъ фолликуловъ, лежатъ обычно на периферіи опухоли, ихъ стѣнки гладки и выстланы слоемъ низкоцилиндрическаго эпителія, а содержимое представляетъ собою прозрачную сывороточную жидкость желтоватаго цвѣта; полости, происшедшія путемъ перерожденія опухольной ткани, лежатъ обычно въ центральныхъ частяхъ опухоли, имѣютъ неровныя, какъ-бы изгрызенныя стѣнки и наполнены или кашеобразнымъ жировымъ распадомъ различныхъ оттѣнковъ, или творожистыми массами, или густымъ слизистымъ содержимымъ; наконецъ полости, произошедшія путемъ кровоизліянія, также

встрѣчаются чаще на периферіи опухоли, имѣютъ болѣе или менѣе гладкія стѣнки, образованныя обыкновенно плотно стиснутыми опухольными клѣтками, безъ эпителіальнаго слоя, и наполнены краснобурой маркой кашицей. Кромѣ всѣхъ этихъ полостей, авторами описываются въ саркомахъ еще полости четвертаго рода, выстланныя эндотеліемъ (№ 127) и наполненныя или кровью, или жидкостью похожей на лимфу. Эти полости слѣдуетъ считать, вмѣстѣ съ Noeggerath'омъ [1]), происходящими изъ кровеносныхъ и лимфатическихъ сосудовъ, путемъ ихъ расширенія. Особенно часто онѣ встрѣчаются въ ангіосаркомахъ или эндотеліомахъ, гдѣ ихъ описываютъ почти всѣ наблюдатели.

До сихъ поръ мы излагали исторію развитія яичниковыхъ саркомъ въ томъ, главнымъ образомъ, періодѣ ихъ существованія, когда онѣ являются новообразованіями чисто-мѣстными. Но однимъ этимъ періодомъ еще не исчерпывается весь циклъ развитія яичниковой саркомы въ организмѣ: будучи новообразованіемъ злокачественнымъ, она лишь первое время локализируется только въ яичникѣ, а затѣмъ становится источникомъ пораженія и другихъ, часто весьма отдаленныхъ органовъ. Это пораженіе происходитъ, какъ извѣстно, различнымъ путемъ: или per continuitatem, или путемъ диссеминаціи, или путемъ метастазовъ. Первые два пути въ данномъ случаѣ имѣютъ, сравнительно, меньше значенія, такъ какъ саркомы яичниковъ обыкновенно бываютъ одѣты плотной волокнистой капсулой, которая значительно препятствуетъ и распространенію новообразованія per continuitatem, и его диссеминаціи; напротивъ, метастатическое пораженіе играетъ относительно весьма видную роль въ исторіи развитія яичниковыхъ саркомъ.

Обыкновенно принято думать, что, въ противоположность ракамъ, саркомы метастатически распространяются по кровеноснымъ сосудамъ, не поражая лимфатическихъ железъ. При саркоматозномъ пораженіи яичниковъ «лимфатическіе пути, — говоритъ Olshausen, — остаются свободными, какъ всегда бываетъ при саркомахъ». Однако собранный мною матеріалъ показываетъ, что это правило въ данномъ случаѣ представляетъ многочисленныя исключенія, и что пораженіе лимфатическихъ железъ, особенно забрюшинныхъ и бржжеечныхъ, при саркомахъ яичника далеко не является рѣдкостью.

---

[1]) American Journal of Obstetrics. 1880. Jan.

Какъ же часто наблюдаются при яичниковыхъ саркомахъ метастазы, и въ какихъ органахъ они преимущественно имѣютъ мѣсто?

Если мы обратимся къ собраннымъ мною случаямъ,—всѣмъ, вмѣстѣ взятымъ,—то увидимъ, что метастазы констатированы почти ровно въ четверти всѣхъ этихъ случаевъ. Иное отношеніе получается, если мы будемъ брать въ разсчетъ лишь тѣ случаи, гдѣ діагнозъ саркоматознаго заболѣванія яичниковъ поставленъ на основаніи микроскопическаго изслѣдованія: въ такомъ случаѣ уже цѣлая треть яичниковыхъ саркомъ оказываются не мѣстными только новообразованіями, но болѣе или менѣе распространенными въ другихъ органахъ.

Изучая, далѣе, тѣ условія, при которыхъ саркоматозныя опухоли, развившіяся въ яичникахъ, пріобрѣтаютъ особенную способность давать метастазы, мы видимъ, что среди этихъ условій главную роль играютъ два: во-первыхъ, величина опухоли, во-вторыхъ, самый характеръ ея элементовъ. Какъ и всѣ другія опухоли, не исключая самыхъ злокачественныхъ, яичниковыя саркомы первоначально носятъ чисто-мѣстный характеръ и лишь съ дальнѣйшимъ ростомъ обнаруживаютъ наклонность давать метастазы,—наклонность, которая проявляется тѣмъ рѣзче, чѣмъ больше выросла опухоль. Еще болѣе важную роль играетъ въ данномъ отношеніи натура саркоматозной яичниковой опухоли: просматривая собранные нами случаи, легко убѣдиться, что круглоклѣточковыя и смѣшанныя саркомы обладаютъ въ гораздо большей степени способностью давать метастазы, чѣмъ веретенообразноклѣточковыя опухоли и фибросаркомы, а эти послѣднія въ смыслѣ метастазовъ злокачественнѣе, чѣмъ кистосаркомы. Въ самомъ дѣлѣ, среди собранныхъ нами случаевъ круглоклѣточковыхъ саркомъ около 40% оказываются съ метастазами; для веретенообразноклѣточковыхъ саркомъ и фибросаркомъ этотъ процентъ понижается до 25%, а для кистосаркомъ—до 10—15%, смотря по тому, будемъ-ли мы принимать въ разсчетъ всѣ случаи, или только микроскопированные. Интересно, что смѣшанныя саркомы еще болѣе круглоклѣточковыхъ способны давать метастазы, и что эти послѣдніе оказываются при нихъ состоящими нерѣдко не изъ смѣшанныхъ элементовъ, какъ того слѣдовало-бы ожидать, а только изъ круглыхъ (№№ 45 и 47). Что касается эндотеліомъ, то въ отношеніи способности давать метастазы онѣ въ общемъ не отличаются отъ саркомъ, занимая въ данномъ отношеніи среднее мѣсто между круглоклѣточковыми и веретенообразноклѣточковыми опухолями.

Leopold подмѣтилъ еще, что метастазы образуются преимущественно при двустороннемъ саркоматозномъ пораженіи яичниковъ. Со своей стороны мы можемъ подтвердить, что, дѣйствительно, при саркомѣ обоихъ яичниковъ метастазы наблюдаются относительно почти вдвое чаще, чѣмъ при существованіи новообразованія лишь въ одномъ яичникѣ. Кромѣ того, и самые метастазы въ первомъ случаѣ носятъ болѣе разлитой, множественный характеръ, чѣмъ во второмъ. Но, конечно, утверждать, какъ это дѣлаетъ Leopold, что указанныя осложненія развиваются только при двустороннихъ яичниковыхъ саркомахъ,—совершенно неосновательно.

Какіе же, спрашивается теперь, органы наичаще служатъ мѣстомъ развитія метастазовъ при яичниковыхъ саркомахъ?—На первомъ мѣстѣ, по нашимъ выводамъ, должна быть поставлена брюшина въ широкомъ значеніи этого слова, поражаемая метастазами почти въ 60% всѣхъ случаевъ яичниковыхъ саркомъ, гдѣ имѣются эти послѣдніе. Обыкновенно пораженіе брюшины бываетъ разлитымъ, причемъ она представляется покрытой цѣлою массою обыкновенно мелкихъ узелковъ, то болѣе плоскихъ, то болѣе выпуклыхъ. Изъ отдѣльныхъ участковъ ея всего чаще поражается сальникъ, нерѣдко превращающійся въ сплошную саркоматозную массу значительной толщины (см. особенно случаи подъ №№ 18 и 186); за сальникомъ слѣдуетъ парістальный листокъ брюшины, брыжейка, широкія связки и т. д. Лимфатическія железы оказываются пораженными приблизительно въ одной трети всѣхъ случаевъ, гдѣ яичниковыя саркомы дали метастазы; при этомъ чаще всего поражаются забрюшинныя железы, затѣмъ брыжеечныя, рѣже бронхіальныя, медіастинальныя и шейныя. Изъ болѣе отдаленныхъ органовъ излюбленнымъ мѣстомъ для саркоматозныхъ метастазовъ является желудокъ (въ одной шестой случаевъ), затѣмъ легкія, печень, матка и почки. Метастазы въ костяхъ при яичниковыхъ саркомахъ встрѣчаются относительно рѣдко; равнымъ образомъ рѣдко встрѣчается и та разлитая инфильтрація клѣтчатки, какая составляетъ столь обычное явленіе при раковыхъ опухоляхъ. Ни разу метастазовъ при яичниковыхъ саркомахъ не наблюдалось въ мозгу и еще, пожалуй, въ сердцѣ, — если не считать одного случая, гдѣ метастатическій узелъ былъ найденъ сидящимъ на правомъ сердечномъ ушкѣ (№ 20). Одиночные метастазы и въ одномъ какомъ-нибудь органѣ при яичниковыхъ саркомахъ обыкновенно наблюдаются рѣдко, въ большинствѣ же случаевъ метастазы, разъ они

есть, являются множественными и поражаютъ цѣлый рядъ органовъ, т. е. распространеніе новообразованія носитъ характеръ генерализаціи.

Будучи, такимъ образомъ, при саркоматозномъ заболѣваніи источникомъ метастазовъ, яичникъ въ то же время самъ почти никогда не является мѣстомъ ихъ, т. е. саркоматозное пораженіе его почти никогда не бываетъ вторичнымъ, а всегда первичнымъ. Я, по крайней мѣрѣ, во всей литературѣ не нашелъ ни одного случая, гдѣ-бы метастатическое пораженіе яичника саркомой, при первичномъ заболѣваніи какого-нибудь другаго органа, было безусловно твердо установлено. Во всякомъ случаѣ, если подобные примѣры и бываютъ, ихъ слѣдуетъ отнести къ большимъ рѣдкостямъ. За это говорятъ, между прочимъ, и мои собственныя наблюденія: желая имѣть для своихъ изслѣдованій саркому яичника въ самой начальной стадіи ея развитія, я изслѣдовалъ микроскопически три пары яичниковъ при весьма далеко зашедшемъ саркоматозномъ пораженіи матки, но во всѣхъ трехъ случаяхъ яичники оказались нормальными или представлявшими лишь воспалительныя измѣненія.

IV.

Клиническое теченіе.

Разнообразіе клинической картины, наблюдаемой при саркоматозномъ пораженіи яичниковъ.—Начальные симптомы заболѣванія.—Ходъ болѣзни при различныхъ формахъ яичниковыхъ саркомъ.—Общая клиническая картина вполнѣ развитой болѣзни и разборъ отдѣльныхъ симптомовъ.—Послѣднія стадіи и исходъ болѣзни.

Приступая къ описанію клинической картины, наблюдаемой при саркоматозномъ пораженіи яичниковъ, я долженъ прежде всего замѣтить, что эта картина въ отдѣльныхъ случаяхъ представляетъ огромное разнообразіе. Послѣднее до такой степени велико, что нѣтъ возможности говорить о симптоматологіи саркоматозныхъ опухолей яичника вообще, а необходимо и здѣсь опять-таки, какъ я это сдѣлалъ относительно патолого-анатомической стороны заболѣванія, раздѣлить всѣ случаи послѣдняго на нѣсколько группъ, причемъ это дѣленіе будетъ вполнѣ соотвѣтствовать уже описанной мною выше разницѣ въ патолого-анатомическомъ характерѣ данныхъ опухолей: въ первую группу войдутъ круглоклѣточковыя и смѣшанноклѣточковыя плотныя опухоли, во вторую веретенообразноклѣточковыя и фибросаркомы, третью же группу составятъ кистосаркомы. Остальныя формы саркоматозныхъ опухолей яичника, благодаря своей рѣдкости, рѣшительно не позволяютъ дать имъ какую-либо опредѣленную клиническую характеристику.

Какова-бы ни была форма яичниковой саркомы, — начальная стадія заболѣванія ею протекаетъ обыкновенно совершенно незамѣтно для больной. Однако, это скрытое состояніе длится далеко не такъ долго, какъ, напримѣръ, при кистахъ яичника, когда больная нерѣдко многіе годы не замѣчаетъ существующаго у ней заболѣванія, и опухоль начинаетъ давать себя знать лишь достигнувъ часто размѣровъ головы взрослаго человѣка. При саркомахъ яичника признаки, указывающіе на заболѣваніе половой сферы, появляются обыкновенно гораздо раньше,— всего чаще, когда опухоль достигнетъ величины кулака или куринаго яйца.

Симптомы, благодаря которымъ больныя или окружающія ихъ лица впервые замѣчаютъ существованіе у нихъ болѣзни, при яичниковыхъ саркомахъ въ общемъ довольно разнообразны и зачастую представляютъ очень мало характернаго. Иногда больныя прямо замѣчаютъ у себя въ животѣ маленькую, плотную, подвижную опухоль, не причиняющую никакихъ разстройствъ. Еще чаще, не различая самой опухоли, онѣ замѣчаютъ у себя внезапное припуханіе живота, иногда выраженное лишь въ одной какой-нибудь его сторонѣ. Весьма обыкновеннымъ начальнымъ симптомомъ болѣзни являются также боли въ животѣ, имѣющія различную силу, характеръ и локализацію: въ отдѣльныхъ случаяхъ онѣ бываютъ то слабыми, едва замѣтными, то достигающими силы колик, — существуютъ то постоянно, то съ промежутками, — локализируются то въ одномъ какомъ-нибудь мѣстѣ, обыкновенно соотвѣтствующемъ мѣстоположенію заболѣвшаго яичника, то распространяются, ирраджируя, на весь животъ, иногда же отдаютъ въ ногу. Въ нѣкоторыхъ случаяхъ больныя съ начинающею развиваться саркомою яичниковъ не могутъ пожаловаться на боли, но ощущаютъ въ животѣ какую-то неопредѣленную тяжесть или что-то тянущее. Зачастую также первымъ симптомомъ болѣзни является разстройство мѣсячныхъ—обыкновенно въ формѣ меноррагій, смѣняющихся потомъ аменорреей. Нерѣдко, однако, при началѣ развитія яичниковой саркомы не наблю-

дается никакихъ припадковъ со стороны половой сферы, а существуютъ разстройства со стороны мочеваго пузыря и кишечника. Въ другихъ случаяхъ начало заболѣванія не проявляется никакими мѣстными разстройствами, а прямо измѣненіями общаго состоянія: больныя чувствуютъ какое-то, повидимому безпричинное, недомоганіе, общую слабость, упадокъ силъ, значительно худѣютъ, выглядятъ малокровными и истощенными и т. п. Тѣ или другіе припадки могутъ имѣть мѣсто безразлично при всѣхъ формахъ саркоматознаго пораженія яичниковъ: и при круглоклѣточковыхъ саркомахъ, и при веретенообразноклѣточковыхъ опухоляхъ этого рода, и при кистосаркомахъ.

Если, такимъ образомъ, начало заболѣванія не представляетъ ничего особенно характернаго для различныхъ видовъ яичниковыхъ саркомъ, — за то дальнѣйшій ходъ уже обнаружившейся болѣзни, напротивъ, въ большинствѣ случаевъ представляетъ рѣзкую, бросающуюся невольно въ глаза разницу. При круглоклѣточковыхъ и смѣшанноклѣточковыхъ опухоляхъ болѣзнь обыкновенно прогрессируетъ чрезвычайно быстро: обыкновенно достаточно нѣсколькихъ мѣсяцевъ, самое большее—года, чтобы болѣзнь развилась вполнѣ, сдѣлавъ состояніе больной весьма тяжелымъ. Исключенія изъ этого правила чрезвычайно рѣдки. Во всей литературѣ я встрѣтилъ лишь одинъ случай круглоклѣточковой яичниковой саркомы, съ микроскопически установленнымъ діагнозомъ, гдѣ болѣзнь развивалась около трехъ лѣтъ (№ 11). Гораздо чаще описываются такіе случаи, гдѣ уже втеченіи какихъ-нибудь двухъ-трехъ мѣсяцевъ со времени появленія первыхъ припадковъ болѣзнь развивается вполнѣ, а иногда приводитъ больную къ смерти. Такъ, Lang описываетъ случай (№ 8) круглоклѣточковой саркомы праваго яичника, гдѣ больная, хорошо упитанная женщина 52 лѣтъ, чувствовала себя прежде всегда хорошо и лишь за 3—4 мѣсяца до смерти стала ощущать боли въ животѣ; эти боли со временемъ все возрастали, появился огромный асцитъ, отекъ ногъ, одышка, — и больная погибла; при вскрытіи была найдена яичниковая саркома въ дѣтскую головку величиной, съ многочисленными метастазами. Въ другомъ случаѣ Lang'а (№ 9) больная, 27-лѣтняя женщина, также за 3 мѣсяца до поступленія въ госпиталь, почувствовала боли въ правомъ боку и замѣтила тамъ опухоль; затѣмъ быстро наступило общее истощеніе, развился асцитъ, появилась одышка, дѣятельность сердца быстро стала падать,— и на шестой день пребыванія въ госпиталѣ больная скончалась; вскрытіе

обнаружило существованіе саркоматознаго пораженія обоихъ яичниковъ и массу метастазовъ въ различныхъ органахъ. Подобныхъ случаевъ въ собранномъ мною матеріалѣ можно насчитать немало,—см., напримѣръ, №№ 2, 5, 17, 20, 29 и др.

При веретенообразноклѣточковыхъ опухоляхъ и фибросаркомахъ яичника болѣзнь прогрессируетъ уже далеко не съ такою быстротой: здѣсь обыкновенно проходитъ годъ, два, даже три, прежде чѣмъ появятся угрожающіе жизни больной припадки. Сравнительно съ другими опухолями яичника, каковы кисты и фибромы, теченіе болѣзни, однако, и здѣсь отличается скоростью, а въ отдѣльныхъ случаяхъ болѣзнь прогрессируетъ почти такъ же энергично, какъ и при круглоклѣточковой разновидности. Укажу въ видѣ примѣра на случай, описанный Villard'омъ (№ 55): больная, 42-лѣтняя женщина, всегда раньше пользовалась хорошимъ здоровьемъ и лишь за 2 мѣсяца до поступленія вдругъ стала испытывать сильнѣйшія коликообразныя боли во время мѣсячныхъ; боли эти затѣмъ сдѣлались постоянными, животъ больной увеличился, развилась общая слабость, одна изъ нижнихъ конечностей отекла, появилась тошнота и рвота, дѣятельность сердца упала, — и почти черезъ мѣсяцъ послѣ поступленія больная умерла; при вскрытіи была найдена веретенообразноклѣточковая саркома праваго яичника, въ семь килограммовъ вѣсомъ, и метастазы въ легкомъ. Одинъ случай Olshausen'а (№ 59) также довольно поучителенъ въ этомъ отношеніи: больная всего за три мѣсяца до операціи впервые почувствовала въ животѣ что-то твердое, а ко времени операціи у нея успѣли уже развиться: сильное истощеніе, упадокъ силъ, асцитъ, опухоль въ 17 сантиметровъ длины, 15—ширины и 9 высоты. За то, съ другой стороны, въ литературѣ извѣстны и такіе случаи фибросаркомъ и веретенообразноклѣточковыхъ саркомъ яичника, гдѣ болѣзнь длится многіе годы, не подрывая окончательно здоровья больныхъ. Особенно интересный съ этой точки зрѣнія случай описанъ Oetinger'омъ и Tissier (№ 63). Больная, 54-лѣтняя женщина, еще въ 1868 году замѣтила у себя въ животѣ плотную, подвижную опухоль въ яблоко величиной. Опухоль эта долгое время не причиняла больной никакихъ страданій, если не считать запоровъ и сердцебіеній; лишь въ 1875 году къ этому присоединились коликообразныя боли, но настолько мало выраженныя, что больная до 1881 г. могла свободно заниматься своимъ дѣломъ. Съ января 1881 г., однако, развились болѣе тяжелые припадки: появилось прогрессировавшее исто-

щеніе и упадокъ силъ, боли участились и усилились, животъ сильно распухъ, ноги отекли, одышка и сердцебіеніе сдѣлали для больной невозможною ходьбу. При операціи у больной была удалена опухоль, вѣсившая всего лишь 1,200 граммовъ.

Клиническое теченіе болѣзни при саркоматозныхъ яичниковыхъ опухоляхъ третьей изъ намѣченныхъ мною группъ, т. е. при кистосаркомахъ, представляетъ рѣзкую разницу въ зависимости отъ того, появляется-ли кистосаркома въ яичникѣ первично, или же саркоматозное пораженіе является вторичнымъ, на почвѣ уже существующей кисты. Въ первомъ случаѣ клиническое теченіе болѣзни нисколько не отличается отъ того, какое наблюдается при плотныхъ саркомахъ яичника: въ нѣсколько мѣсяцевъ болѣзнь продѣлываетъ весь циклъ своего развитія и нерѣдко въ $1-1^1/_2$ года приводитъ больную къ смерти. Довольно типичнымъ образцомъ теченія болѣзни при этой формѣ кистосаркомы является случай, описанный Mengershausen'омъ (№ 136): больная, 61-лѣтняя женщина, раньше пользовавшаяся вполнѣ хорошимъ здоровьемъ, въ ноябрѣ мѣсяцѣ замѣтила у себя болѣзненную опухоль сначала въ правой половинѣ нижней части живота, а затѣмъ и въ лѣвой; вслѣдъ затѣмъ животъ у нея значительно увеличился, появилось быстро прогрессировавшее истощеніе, дѣятельность сердца стала падать, дыханіе стало затруднительнымъ,—и 30 іюля слѣдующаго года болѣзнь кончилась смертью больной; при вскрытіи оба яичника умершей оказались превращенными въ толстостѣнныя кистосаркомы съ значительнымъ развитіемъ плотнаго вещества (вѣсъ опухолей безъ содержимаго 1,800 граммовъ); микроскопъ показалъ, что въ стѣнкахъ опухолей имѣется большое количество смѣшанно клѣточковой саркоматозной ткани.

Совершенно иначе протекаетъ болѣзнь, если кистосаркома образуется послѣдовательно, изъ существовавшей ранѣе простой, доброкачественной кисты, путемъ вторичнаго перерожденія ея стѣнокъ: въ такихъ случаяхъ болѣзнь обыкновенно сначала, пока киста остается доброкачественною, тянется весьма медленно, но едва началось саркоматозное перерожденіе стѣнокъ опухоли, какъ болѣзнь начинаетъ прогрессировать быстро, и тяжелые припадки появляются одинъ за другимъ. Примѣрами такого рода теченія болѣзни могутъ служить случаи подъ №№ 132, 133 и 134, изъ которыхъ въ первомъ болѣзнь длилась около 30 лѣтъ, во второмъ—10 лѣтъ, въ третьемъ—9. Между обѣими указанными формами существуетъ цѣлый рядъ переходовъ.

Такъ или иначе протекаетъ болѣзнь, но въ результатѣ при всѣхъ формахъ саркоматознаго пораженія яичниковъ получается, въ общихъ чертахъ, слѣдующая клиническая картина:

Больная обыкновенно истощена, худа, слаба, кахектична. Покровы ея тѣла блѣдны, иногда синюшны; конечности, особенно нижнія, холодны и отечны. Жалобы ея сводятся главнымъ образомъ на одышку, безсонницу, тяжесть и боли въ животѣ. Дыханіе учащено и затруднено; при изслѣдованіи легкихъ оказывается, что нижнія части легкихъ сдавлены и не дышутъ, вслѣдствіе высокаго стоянія діафрагмы. Пульсъ малъ и частъ—до 120 и болѣе въ минуту, хотя температура нерѣдко нормальна. Со стороны пищеварительнаго аппарата—нерѣдко тошнота и рвота, очень часто запоръ. Мочеиспусканіе часто затруднено и болѣзненно, иногда прямо невозможно; мочи отдѣляется мало, она высокаго удѣльнаго вѣса, иногда содержитъ бѣлокъ. При изслѣдованіи живота прежде всего бросается въ глаза контрастъ между его огромными размѣрами и худобою остальныхъ частей тѣла. Обыкновенно онъ бываетъ увеличенъ до тѣхъ размѣровъ, какіе имѣютъ мѣсто въ концѣ беременности; покровы его напряжены, чрезъ нихъ просвѣчиваетъ сѣть наполненныхъ подкожныхъ венъ. При пальпаціи животъ обыкновенно всюду даетъ ощущеніе зыбленія, при перкуссіи — тупой тонъ, границы котораго мѣняются въ зависимости отъ положенія больной. Нерѣдко асцитъ бываетъ такъ великъ, что внутри живота бываетъ рѣшительно невозможно прощупать опухоль; иногда этому мѣшаетъ и болѣзненность живота; часто, однако, при ощупываніи живота удается опредѣлить внутри его объемистую, обыкновенно плотную, съ гладкою поверхностью, овоидной формы опухоль, которая легко передвигается по всѣмъ направленіямъ, а въ отдѣльныхъ случаяхъ, плавая въ асцитической жидкости, даетъ ощущеніе баллотированія. При двойномъ изслѣдованіи обыкновенно удается опредѣлить, что эта опухоль связана съ маткой, но не исходитъ изъ нея непосредственно, а принадлежитъ одному изъ яичниковъ.

Нарисовавъ, такимъ образомъ, общую клиническую картину, наблюдаемую при саркоматозномъ пораженіи яичниковъ въ развитой его формѣ, перейду теперь къ разбору отдѣльныхъ симптомовъ, которыми обыкновенно проявляется это заболѣваніе, и начну съ наиболѣе постояннаго изъ нихъ—увеличенія живота.

Какъ уже было упомянуто выше, увеличеніе живота при саркомахъ

яичниковъ нерѣдко является первымъ симптомомъ, указывающимъ на развитіе даннаго заболѣванія. Разъ начавшись, это увеличеніе обыкновенно быстро прогрессируетъ и, наконецъ, доходитъ до того, что животъ по объему представляется такимъ же, какимъ онъ бываетъ въ концѣ беременности, даже больше: въ литературѣ нерѣдки примѣры, гдѣ объемъ живота на уровнѣ пупка у больныхъ, страдавшихъ саркоматознымъ пораженіемъ яичниковъ, достигалъ 113 (№ 127), 114 (№ 192), 123 (№ 155), даже 147 сантиметровъ (№ 156). Особенно быстро прогрессируетъ увеличеніе живота при круглоклѣточковыхъ и смѣшанноклѣточковыхъ саркомахъ; нѣсколько медленнѣе идетъ оно при веретенообразноклѣточковыхъ опухоляхъ и фибросаркомахъ, еще медленнѣе при кистосаркомахъ, хотя и здѣсь, и тамъ исключенія нерѣдки. Это увеличеніе живота обыкновенно бываетъ равномѣрнымъ, но иногда одна какая-нибудь сторона его представляется особенно увеличенною сравнительно съ другой; подобная разница обусловливается тѣмъ, что увеличеніе живота при яичниковыхъ саркомахъ зависитъ отъ двухъ моментовъ: отъ накопленія жидкости въ полости брюшины и отъ роста самой опухоли.

Разберемъ отдѣльно каждый изъ этихъ моментовъ.

Хотя Cohn [1]) и считаетъ асцитъ далеко не частымъ явленіемъ при саркомахъ яичника, однако я, на основаніи собраннаго изъ литературы казуистическаго матеріала, гораздо скорѣе могу присоединиться къ мнѣнію Ziembick'аго [2]), говорящаго, что асцитъ есть наиболѣе частый изъ симптомовъ, наблюдаемыхъ при данномъ заболѣваніи. По моему разсчету, онъ существуетъ, въ болѣе или менѣе значительной степени, по крайней мѣрѣ въ 75% всѣхъ случаевъ. При этомъ слѣдуетъ замѣтить, что брюшная водянка, повидимому, одинаково часто встрѣчается при всѣхъ формахъ саркоматозныхъ опухолей яичника, только время ея появленія при различныхъ формахъ далеко неодинаково: при саркомахъ круглоклѣточковыхъ и смѣшанноклѣточковыхъ она появляется сравнительно рано, когда опухоль имѣетъ еще неособенно большой объемъ; при фибросаркомахъ и веретенообразноклѣточковыхъ саркомахъ ея накопленіе происходитъ позднѣе, при большей величинѣ опухоли, а при кистосаркомахъ — еще позднѣе.

[1]) Zeitschrift für Gynaek. 1886. Bd. XII. S. 14 etc.
[2]) Essai clinique sur les tumeurs solides de l'ovaire. Thèse de Paris. 1875.

Количество асцитической жидкости при саркоматозномъ пораженіи яичниковъ бываетъ обыкновенно весьма велико, — отъ 7 до 10 литровъ, — а въ отдѣльныхъ случаяхъ достигаетъ просто невѣроятныхъ размѣровъ. Такъ, Kezmarszky въ одномъ случаѣ мелкоклѣточковой саркомы лѣваго яичника (№ 44) нашелъ, при операціи, въ полости брюшины 22 литра асцитической жидкости, а Harsha, оперируя въ одномъ случаѣ кистосаркомы праваго яичника (№ 156), нашелъ яко-бы въ полости брюшины 10 галлоновъ асцита, т. е. ни болѣе, ни менѣе, какъ 45 литровъ или безъ малаго четыре ведра! И столь большія количества водяночной жидкости вовсе не требуютъ для своего накопленія особенно продолжительнаго времени. Ladouce описываетъ, напримѣръ, случай (№ 26), гдѣ для облегченія больной, страдавшей круглоклѣточковою саркомой праваго яичника, былъ сдѣланъ проколъ живота, опорожнившій 7 литровъ асцитической жидкости; однако въ 13 дней асцитъ снова такъ возросъ, что пришлось дѣлать новый проколъ, давшій 14 литровъ жидкости. Bantock (№ 123) однажды выпустилъ у больной, страдавшей фибросаркомой лѣваго яичника, 22 пинты (около 10 литровъ) асцитической жидкости; но уже черезъ 7 дней животъ больной принялъ такіе же размѣры, какіе и до прокола.

Что касается внѣшняго вида и характера асцитической жидкости при саркомахъ яичника, то они бываютъ различны въ зависимости отъ цѣлаго рода условій: существованія перитонита того или другаго типа, процессовъ распада въ самой опухоли и т. п. Чаще всего это — прозрачная, безъ запаха, соломенножелтая или зеленоватая жидкость, удѣльный вѣсъ которой — около 1,016—1,017. Въ другихъ случаяхъ (№ 137 и др.) къ ней бываютъ примѣшаны хлопья фибрина. Въ третьихъ (№ 78) асцитическая жидкость мало-прозрачна, мутновата, тягуча, опалесцируетъ и даетъ значительный отстой, состоящій главнымъ образомъ изъ слущенныхъ эндотеліоидныхъ клѣтокъ. Весьма нерѣдко въ асцитической жидкости встрѣчается также большая или меньшая примѣсь крови, иногда настолько значительная, что брюшина кажется прямо наполненною жидкой кровью (№ 52); иногда же она имѣетъ совершенно характеръ гноя (№ 133). Наконецъ, въ отдѣльныхъ случаяхъ встрѣчается асцитическая жидкость съ тяжелымъ запахомъ (№ 3), грязнокоричневаго цвѣта (№ 137), шеколаднаго (№ 150) и т. п.

Весьма интереснымъ представляется вопросъ: чѣмъ объясняется

частота асцита при саркоматозныхъ опухоляхъ яичника? Нѣкоторые авторы видятъ причину его появленія въ перитонитѣ. Но это справедливо лишь отчасти: перитонитическій выпотъ обыкновенно лишь увеличиваетъ количество уже существующей водяночной жидкости, самъ же никогда не достигаетъ такихъ огромныхъ размѣровъ, въ какихъ является эта послѣдняя; притомъ же часто асцитъ наблюдается и въ такихъ случаяхъ, гдѣ не можетъ быть и рѣчи о перитонитѣ. Другіе авторы ставятъ появленіе асцита при яичниковыхъ опухоляхъ въ этіологическую связь съ закручиваніемъ опухольной ножки; но мы уже видѣли, что закручиваніе ножки при саркомахъ, вслѣдствіе самаго строенія ея, встрѣчается нечасто, а между тѣмъ асцитъ при этихъ опухоляхъ составляетъ обычное явленіе. То же самое слѣдуетъ сказать и о выставляемомъ нѣкоторыми авторами въ качествѣ причины асцита чисто-механическомъ прижатіи опухолью большихъ венозныхъ стволовъ: такое прижатіе можно допустить далеко не во всѣхъ случаяхъ яичниковыхъ саркомъ; весьма нерѣдко асцитъ появляется уже при сравнительно небольшихъ и вполнѣ подвижныхъ опухоляхъ этого рода, гдѣ не можетъ быть и рѣчи о какомъ-либо давленіи опухоли на венозные стволы. Ziembicki [1]) думаетъ объяснить частоту брюшной водянки при плотныхъ яичниковыхъ опухоляхъ вообще тѣмъ, что подвижность этихъ опухолей вызываетъ раздраженіе и усиленную секрецію со стороны брюшины. Но и кисты часто бываютъ подвижны, равно какъ и сидящіе на тонкихъ ножкахъ подбрюшинные маточные фибронды, а между тѣмъ асцитъ при нихъ составляетъ большую рѣдкость. Quénu [2]), спеціально разсматривавшій этотъ вопросъ, думаетъ, нельзя-ли объяснить сравнительную частоту брюшной водянки при плотныхъ опухоляхъ яичника или затрудненіемъ венознаго кровеобращенія въ этихъ опухоляхъ, или отсутствіемъ на ихъ поверхности серознаго покрова, благодаря чему опухоль является инороднымъ тѣломъ въ брюшинѣ; но затѣмъ онъ самъ же сознается, что это—однѣ гипотезы. Спеціально при сосочковыхъ опухоляхъ яичника онъ наиболѣе вѣроятною причиною асцита считаетъ раздраженіе брюшины особымъ секретомъ, выдѣляемымъ сосочками. Отчасти этотъ взглядъ можно распространить и на саркомы: весьма возможно, что въ этихъ опухоляхъ имѣетъ мѣсто выработка аналогичныхъ токсинамъ веществъ, которыя отчасти отравляютъ весь организмъ, вызывая его кахексію, отчасти могутъ оказывать и мѣстное раздражающее дѣйствіе на брюшину. Съ другой стороны, однако, противъ этой гипотезы можно возразить, что при фибромахъ яичниковъ, которыя являются вполнѣ доброкачественными опухолями, асцитъ тѣмъ не менѣе встрѣчается весьма часто и во всякомъ случаѣ гораздо чаще, чѣмъ при фибромахъ матки. Кромѣ того, если-бы эта гипотеза была безусловно вѣрна, то при болѣе доброкачественныхъ веретенообразноклѣточковыхъ саркомахъ яичника мы встрѣчали-бы асцитъ гораздо рѣже, чѣмъ при болѣе злокачественныхъ круглоклѣточковыхъ опухоляхъ; между тѣмъ на дѣлѣ мы этой разницы не встрѣчаемъ. Вообще, по моему мнѣнію, частое появленіе асцита при яичниковыхъ саркомахъ гораздо правильнѣе объяснять всею совокупностью указанныхъ условій, чѣмъ какимъ-либо однимъ изъ нихъ.

[1]) L. c.
[2]) Tumeurs végetantes des dena ovaires etc. Revue de chirurgie. 1886. VI. P. 265 etc.

Переходя къ слѣдующему моменту, отъ котораго зависитъ увеличеніе объема живота при саркомахъ яичниковъ, именно къ росту самой опухоли, я долженъ прежде всего замѣтить,—и съ этимъ согласны всѣ безъ исключенія авторы, занимавшіеся изученіемъ даннаго вопроса: Cohn, Olshausen, Ziembicki, Ladouce, Oppeheim и др. [1]),—что для яичниковыхъ саркомъ вообще является крайне характернымъ быстрый ростъ опухоли. Иногда новообразованія этого рода выростаютъ замѣтно для глаза наблюдателя чуть не съ каждымъ днемъ: Chrobak, напримѣръ, описываетъ одинъ случай круглоклѣточковой саркомы (№ 17), гдѣ послѣдняя отъ 12/III до 4/IV, т. е. за 23 дня, выросла отъ пупка до подреберья. Эта быстрота роста присуща всѣмъ вообще саркоматознымъ опухолямъ, но не въ одинаковой мѣрѣ. Просматривая описанія собранныхъ мною случаевъ, легко замѣтить, что наиболѣе быстрымъ ростомъ отличаются круглоклѣточковыя и смѣшанноклѣточковыя опухоли, для которыхъ 3—4 мѣсяцевъ, много полугода, достаточно, чтобы выросли отъ величины кулака до размѣровъ головы взрослаго человѣка. Значительно меньшею энергіей роста отличаются опухоли веретенообразноклѣточковая и фибросаркомы, хотя въ отдѣльныхъ случаяхъ и онѣ могутъ расти поразительно быстро. Что касается, наконецъ, кистосаркомъ, то первичныя опухоли этого вида ростутъ съ такой-же энергіей, какъ и плотныя саркомы; если же саркоматозное перерожденіе развивается вторично въ обыкновенной

[1]) L. c.

кистѣ, то, медленный дотолѣ, ростъ опухоли съ этого момента становится вдругъ быстрымъ. Впрочемъ слѣдуетъ замѣтить, что подобная неравномѣрность роста нерѣдко имѣетъ мѣсто и при другихъ формахъ яичниковыхъ саркомъ; часто и ростъ плотныхъ опухолей этого рода, какъ круглоклѣточковыхъ, такъ и веретенообразноклѣточковыхъ, сначала совершается относительно медленнѣе, а затѣмъ ускоряется.

Кромѣ асцита и быстраго роста опухоли, весьма характернымъ и постояннымъ симптомомъ при саркоматозныхъ опухоляхъ, — съ чѣмъ опять-таки согласны всѣ наблюдатели, — является саркоматозная кахексія. Подобно раковой кахексіи, послѣдняя представляетъ собою глубокое нарушеніе нормальнаго питанія организма, сказывающееся субъективно въ общей слабости, апатіи и угнетенномъ состояніи, которыя ощущаются больными, а объективно — въ исхуданіи послѣднихъ и томъ своеобразномъ внѣшнемъ видѣ, который гораздо легче замѣтить, чѣмъ описать. Кахексія эта свойственна опять-таки всѣмъ формамъ саркоматозныхъ опухолей яичника, но не при всѣхъ появляется одинаково рано и не при всѣхъ прогрессируетъ одинаково быстро. Обыкновенно при круглоклѣточковыхъ и смѣшанноклѣточковыхъ опухоляхъ она появляется сравнительно рано, иногда является даже первымъ симптомомъ развивающейся болѣзни (№№ 6, 48, 39) и прогрессируетъ такъ быстро, что въ нѣкоторыхъ случаяхъ совершенно здоровая, упитанная женщина чрезъ нѣсколько недѣль становится неузнаваемой: общее исхуданіе, осунувшееся лицо, дряблость и землистый цвѣтъ покрововъ, потухшій взглядъ, слабость, выражающаяся во всѣхъ движеніяхъ, — все это дѣлаетъ часто изъ молодой, полной силъ особы преждевременную старуху. При веретенообразноклѣточковыхъ опухоляхъ и фибросаркомахъ питаніе организма сравнительно дольше сохраняется близкимъ къ нормѣ; при кистосаркомахъ же развитіе кахексіи зависитъ отъ времени появленія въ опухоли саркоматозной ткани.

Происхожденіе саркоматозной кахексіи, какъ и раковой, до сихъ поръ еще не можетъ считаться выясненнымъ, хотя всѣ авторы и согласны, что она представляетъ собою результатъ отравленія организма токсическими веществами, вырабатываемыми въ опухоли. Но что это за вещества, — представляютъ-ли они нормальные секреторные продукты опухольной ткани, какъ это предполагаетъ Bard [1]), или представляютъ собою спеціальные токсины, аналогичные тѣмъ, какіе вырабатываются бактеріями, — вопросъ остается открытымъ; вѣрнѣе, кажется, предположить послѣднее. Freund [1]) въ своей чрезвычайно интересной работѣ по данному вопросу нашелъ, что саркоматозная ткань отличается, сравнительно съ нормальными, бѣдностью альбуминомъ и обильнымъ содержаніемъ пептона. Съ другой стороны, кровь саркоматозныхъ больныхъ, по его изслѣдованіямъ, также содержитъ избытокъ послѣдняго вещества. Весьма вѣроятно, что уже самый пептонъ, съ его лейколитическимъ дѣйствіемъ, оказываетъ извѣстное ядовитое вліяніе на организмъ, но еще вѣроятнѣе, что это вліяніе принадлежитъ тому ферменту, выработка котораго въ новообразованіи обусловливаетъ пептонизацію бѣлковъ. Какъ-бы то ни было, мы можемъ ждать рѣшенія даннаго вопроса только тогда, когда организмы, обусловливающіе развитіе саркомы, будутъ точнѣе изслѣдованы, когда получены будутъ ихъ чистыя культуры, и такимъ образомъ представится возможность изучать вырабатываемыя ими при различныхъ условіяхъ химическія вещества.

[1]) Précis d. anatomie pathologique. 1890.

Слѣдующимъ довольно постояннымъ симптомомъ при саркоматозныхъ опухоляхъ яичника являются боли. Появляясь, какъ уже о томъ было сказано выше, нерѣдко въ самомъ началѣ заболѣванія, когда больныя еще не догадываются о существованіи у нихъ опухоли, онѣ обыкновенно съ теченіемъ болѣзни прогрессируютъ и еще болѣе ухудшаютъ и безъ того плохое общее состояніе больныхъ. Сила, характеръ и локализація этихъ болей, какъ я уже говорилъ, представляютъ въ отдѣльныхъ случаяхъ массу разнообразія: иногда онѣ бываютъ настолько остры, что доводятъ больныхъ до обморока и даже подаютъ поводъ заподозрить у нихъ существованіе внѣматочной беременности (№ 42); иногда же онѣ бываютъ настолько слабы, что не мѣшаютъ больнымъ заниматься ихъ обычными дѣлами, а въ отдѣльныхъ случаяхъ болѣзнь можетъ протекать отъ своего начала до конца и совершенно безъ всякихъ болей (№№ 48, 62, 144 и др.). По своему характеру боли при саркоматозномъ пораженіи яичниковъ являются то тупыми, то жгучими, тянущими, рѣжущими и коликообразными. Въ нѣкоторыхъ случаяхъ, далѣе, онѣ бываютъ постоянными, иногда же появляются приступами,

[1]) Труды VIII медицинскаго съѣзда въ Висбаденѣ. Цит. Le-Gendre'y. «Разстройства и болѣзни питанія». Русск. пер. подъ ред. проф. *Максимова*. Спб. 1894 г.

нерѣдко съ повышеніемъ температуры, а иногда возникаютъ лишь подъ вліяніемъ внѣшнихъ раздраженій: при надавливаніи на опухоль, при работѣ, ходьбѣ и т. п. Локализируются боли при саркомахъ яичника обыкновенно въ томъ мѣстѣ живота, гдѣ находится опухоль, но нерѣдко также иррадіируютъ по всему животу, отдаютъ въ ноги, ощущаются подъ ложечкой, въ поясницѣ, въ пахахъ и т. д. Въ общемъ слѣдуетъ сказать, что онѣ не представляютъ ничего характернаго для даннаго заболѣванія. Что касается отдѣльныхъ формъ послѣдняго, то здѣсь можно замѣтить то же, что уже выше было сказано относительно асцита, роста опухоли и кахексіи: при круглоклѣточковыхъ саркомахъ боли развиваются сравнительно раньше и при меньшей величинѣ опухоли, веретенообразноклѣточковыя же опухоли сравнительно рѣже и въ болѣе позднихъ періодахъ своего развитія сопровождаются болѣзненными припадками. Наконецъ относительно причины болей едва-ли можетъ быть какое-либо сомнѣніе въ томъ, что онѣ обусловливаются раздраженіемъ и воспаленіемъ брюшины.

Переходя затѣмъ къ описанію другихъ, менѣе постоянныхъ явленій, изъ которыхъ слагается клиническая картина болѣзни при саркоматозныхъ опухоляхъ яичника, раздѣлю ихъ на: 1) явленія, наблюдаемыя со стороны половой сферы, 2) явленія со стороны пищеварительнаго аппарата, 3) припадки со стороны дыхательной системы, 4) явленія со стороны кровеносной системы и 5) симптомы, наблюдаемые со стороны органовъ мочеотдѣленія.

Со стороны половой сферы при саркоматозномъ пораженіи яичниковъ на первомъ планѣ могутъ быть поставлены разстройства менструаціи. Cohn, въ уже цитированной мною нѣсколько разъ статьѣ, утверждаетъ, что «характерной для яичниковыхъ саркомъ атипичности кровей не существуетъ». Со своей стороны я никоимъ образомъ не могу присоединиться къ этому мнѣнію. Изъ собраннаго мною казуистическаго матеріала видно, что въ значительномъ большинствѣ случаевъ саркоматозное пораженіе яичниковъ вызываетъ у женщины полную аменоррею. Иногда послѣдняя появляется уже очень рано, когда больная и не подозрѣваетъ о существованіи у нея въ животѣ опухоли; въ другихъ случаяхъ она развивается въ дальнѣйшихъ стадіяхъ болѣзни. Въ тѣхъ и другихъ случаяхъ аменоррея наступаетъ обыкновенно несразу послѣ правильнаго теченія регулъ, а предшествуется болѣе или менѣе продолжительнымъ періодомъ, втеченіи котораго крови хотя и прихо-

дятъ, но неправильно,—чаще всего наблюдаются менорраги и метрорраги, иногда menstruatio profusa, иногда же дисменоррея. Этотъ типъ кровей, по моему, слѣдуетъ считать весьма характернымъ для саркомъ яичника, особенно для круглоклѣточковыхъ, такъ какъ при веретенообразноклѣточковыхъ опухоляхъ и кистосаркомахъ, повидимому, исключенія изъ этого правила встрѣчаются нѣсколько чаще.

Отсутствіе регулъ при саркоматозномъ пораженіи яичниковъ отчасти объясняется тѣмъ разрушительнымъ дѣйствіемъ, какое, какъ мы видѣли, обнаруживаетъ данное новообразованіе относительно нормальной яичниковой ткани вообще и фолликуловъ въ частности. Однако этимъ лишь однимъ объясненіемъ ограничиваться въ данномъ случаѣ рѣшительно нельзя. Несомнѣнно, во многихъ случаяхъ аменоррея при саркомахъ яичниковъ наступаетъ тогда, когда въ этихъ органахъ существуетъ еще способная функціонировать ткань: во-первыхъ, сплошь и рядомъ она развивается и при одностороннемъ пораженіи одного лишь яичника, тогда какъ другой остается совершенно здоровымъ; во-вторыхъ, и при двустороннемъ заболѣваніи она иногда появляется такъ рано, что мы, даже и зная разрушительное вліяніе новообразованія на нормальную яичниковую ткань, имѣемъ право предполагать, что нѣкоторые участки послѣдней еще сохранились. Очевидно, стало быть, что присутствіе саркоматознаго новообразованія въ организмѣ оказываетъ еще какое-то особенное угнетающее вліяніе на менструацію. Въ этомъ отношеніи чрезвычайно поучителенъ случай фибросаркомы яичника, оперированной Landau, описанный Pick'омъ и Oppenheim'омъ (№ 131). Въ этомъ случаѣ у больной, 18-лѣтней дѣвушки, крови, начавшіяся съ 14 лѣтъ и приходившія правильно, вдругъ прекратились. Произведенное изслѣдованіе показало, что у больной имѣется плотная яичниковая опухоль, которая и была удалена оперативнымъ путемъ, причемъ микроскопическое изслѣдованіе обнаружило въ ней фибросаркому съ веретенообразными клѣтками. Опухоль развилась изъ лѣваго яичника, придатки же правой стороны были при операціи совершенно нормальными. Послѣ операціи, когда больная оправилась, крови вновь у нея появились и стали приходить по прежнему совершенно правильно. Случай этотъ наглядно свидѣтельствуетъ, что, помимо непосредственнаго разрушительнаго дѣйствія на нормальную яичниковую ткань, при яичниковыхъ саркомахъ имѣетъ мѣсто еще какой-то моментъ, обусловливающій аменоррею. Что же это за моментъ? — На этотъ вопросъ

можно отвѣчать лишь гипотетически; всего вѣроятнѣе, однако, видѣть тутъ вліяніе вырабатываемыхъ въ саркоматозномъ новообразованіи токсиновъ.

Обусловливая аменоррею, яичниковыя саркомы, весьма вѣроятно, оказываютъ угнетающее вліяніе и на другія стороны половой жизни женщины. Среди собранныхъ мною случаевъ есть нѣсколько такихъ, гдѣ существованіе саркоматозной опухоли яичниковъ, даже и неособенно большой по размѣрамъ, обусловливало абортъ и вообще прерываніе беременности. Очень возможно, впрочемъ, что прерываніе беременности въ данныхъ случаяхъ и не стояло въ прямой зависимости отъ существованія саркоматознаго новообразованія, какъ таковаго, а обусловливалось имъ косвенно; непосредственною же причиною были такія осложненія, какъ, напримѣръ, перитонитъ. Небезынтересно, во всякомъ случаѣ, будетъ привести здѣсь данныя, собранныя Гордономъ[1]), относительно овaріотоміи при беременности: изъ 213 операцій этого рода лишь въ одномъ случаѣ овaріотомія была произведена при саркоматозной опухоли яичника, именно фибросаркомѣ; да и то безусловная вѣрность діагноза въ этомъ случаѣ ничѣмъ не доказана.

Замѣчательный, далѣе, фактъ,— что, дѣйствуя вообще угнетающимъ на половую дѣятельность женщины или, по крайней мѣрѣ, на нѣкоторыя ея стороны, саркоматозное пораженіе яичниковъ въ отдѣльныхъ случаяхъ вызываетъ, повидимому, совершенно обратный эффектъ: развиваясь у малолѣтнихъ субъектовъ, обусловливаетъ преждевременную ихъ зрѣлость. Такихъ примѣровъ мнѣ удалось найти въ литературѣ два, причемъ въ обоихъ дѣло шло о круглоклѣточковой саркомѣ.

Первый случай наблюдался Lucas'омъ (№ 18) и касается семилѣтней дѣвочки, поступившей въ госпиталь съ опухолью живота. Мать больной разсказала, что нѣсколько времени тому назадъ она замѣтила у дочери кровянистое выдѣленіе изъ влагалища, сопровождавшееся другими признаками половаго созрѣванія: увеличеніемъ грудей, ростомъ волосъ на лобкѣ и пр. Объективное изслѣдованіе дало слѣдующую картину: груди маленькой паціентки увеличены до размѣровъ апельсина каждая и упруги; лобокъ покрытъ волосами въ дюймъ длиной; внутри живота—опухоль, развившаяся изъ яичника. Уже находясь въ госпи-

[1]) Къ вопросу объ овaріотоміи при беременности. Дисс. изъ нашей клиники. СПБ. 1894.

талѣ подъ наблюденіемъ, маленькая больная дважды менструировала съ промежуткомъ въ 18 дней. Авторъ произвелъ ей операцію и удалилъ съ благополучнымъ исходомъ яичниковую опухоль, оказавшуюся круглоклѣточковой саркомой. Послѣ операціи признаки преждевременной зрѣлости стали постепенно исчезать: крови появились лишь разъ, на 3-й день послѣ чревосѣченія, и затѣмъ совершенно исчезли, груди уменьшились въ объемѣ и пр. Авторъ видѣлъ дитя спустя 2 года 9 мѣсяцевъ послѣ операціи и нашелъ его состояніе совершенно нормальнымъ.

Второй случай преждевременной половой зрѣлости при саркомѣ яичника былъ наблюдаемъ и описанъ Croom'омъ (№ 32). Здѣсь дѣло шло также о семилѣтней дѣвочкѣ, которая была изнасилована мальчикомъ, послѣ чего у нея появились кровотеченія изъ влагалища, и животъ сталъ быстро расти. Когда маленькую паціентку, черезъ 8—9 мѣсяцевъ послѣ изнасилованія, привели въ больницу, то при первомъ взглядѣ на нее у автора получилось такое впечатлѣніе, будто больная беременна: животъ у нея былъ довольно равномѣрно увеличенъ, какъ при семимѣсячной беременности, груди значительно развиты, околососковые кружки пигментированы, лобокъ и наружныя поверхности большихъ губъ покрыты густыми волосами, linea nigra ясно выражена, малыя губы представлялись широкими и темными. Даже при влагалищномъ изслѣдованіи получилось вначалѣ такое же впечатлѣніе: слизистая оболочка влагалища была разрыхлена, влагалищная часть матки мягка, маточный зѣвъ немного открытъ. Лишь дальнѣйшее изслѣдованіе показало, что, хотя матка у юной паціентки и увеличена,—полость ея по зонду равнялась тремъ дюймамъ,—однако увеличеніе живота зависитъ не отъ нея, а отъ существующей въ животѣ объемистой яичниковой опухоли. Послѣдняя была удалена авторомъ путемъ чревосѣченія и оказалась круглоклѣточковой саркомой яичника, вѣсившей 6 фунтовъ. Труба противоположной стороны была найдена при этомъ гипертрофированною, но яичникъ былъ малъ и неразвитъ. Послѣ операціи кровотеченія у больной совершенно прекратились, и признаки беременности уже очень скоро (черезъ 2 недѣли) исчезли. Однако ростъ волосъ на лобкѣ продолжался.

Случаи эти на первый взглядъ противорѣчатъ выведенному мною выше правилу относительно угнетающаго вліянія яичниковыхъ саркомъ на половую дѣятельность женщины, но въ сущности они столь же мало говорятъ противъ этого правила, какъ и упомянутые выше случаи чрез-

мѣрно обильныхъ регулъ, весьма часто предшествующихъ при данной болѣзни аменорреѣ.

Изъ другихъ явленій, наблюдаемыхъ со стороны половой сферы при саркомахъ яичника, упомяну объ отекѣ наружныхъ половыхъ частей, именно большихъ губъ (№№ 8, 137), о выпаденіи стѣнокъ влагалища (№№ 80, 127), о крайней болѣзненности послѣдняго при изслѣдованіи зеркаломъ и даже пальцемъ (№№ 2, 20), о сдавливаніи влагалища опухолью (№№ 3, 9 и др.), о вытягиваніи влагалищной трубки въ длину (№№ 4, 6 и др.), о выдѣленіи изъ влагалища иногда вонючихъ бѣлей (№№ 2, 3, 23, 45 и др.) и пр. Но всѣ эти явленія при данномъ заболѣваніи не представляютъ ничего постояннаго и встрѣчаются лишь въ отдѣльныхъ, довольно рѣдкихъ случаяхъ.

Что касается матки, то она, за немногими исключеніями, представляетъ при саркоматозномъ пораженіи яичниковъ мало ненормальнаго. Правда, она обыкновенно бываетъ смѣщена опухолью вверхъ, внизъ или въ одну изъ боковыхъ сторонъ, но размѣры ея обыкновенно являются не увеличенными, длина полости — нормальной длины, подвижность — сохраненною. Лишь въ очень, сравнительно, рѣдкихъ случаяхъ, какъ мы видѣли, новообразованіе съ яичника распространяется на этотъ органъ. Чаще матка, если и представляется измѣненною, то эти измѣненія зависятъ не отъ пораженія ея саркоматознымъ новообразованіемъ, а отъ развитія въ ея стѣнкѣ интерстиціальныхъ фиброидовъ, которые,— довольно замѣчательный фактъ,—встрѣчаются при данномъ заболѣваніи относительно нерѣдко (№№ 12, 54, 74, 191, 202 и др.). Состояніе слизистой оболочки матки, къ сожалѣнію, ни въ одномъ изъ собранныхъ мною случаевъ не было вполнѣ точно изслѣдовано.

Въ заключеніе брошу общій взглядъ на ту картину, какую представляетъ, въ большинствѣ случаевъ саркоматознаго пораженія яичниковъ, половая сфера больной при двойномъ изслѣдованіи, когда послѣднее возможно, т. е. когда болѣзненность живота или вовсе не выражена, или выражена слабо.

Обыкновенно въ такихъ случаяхъ мы находимъ, что влагалищная часть матки имѣетъ нормальную величину и форму, но положеніе ея болѣе или менѣе уклоняется отъ нормы. Влагалищные своды неодинаковой ширины; иногда чрезъ нихъ удается прощупать нижнія части болѣе или менѣе твердой — при плотныхъ саркомахъ и эластичной—при кистосаркомахъ опухоли; иногда въ сводахъ явственно ощущается зыб-

леніе. Матка обыкновенно смѣщена вправо или влѣво, приподнята вверхъ или, напротивъ, опущена, прижата къ лонной дугѣ или отодвинута въ крестцовую впадину. Тѣло ея нормальной величины, формы и консистенціи, контурируется чаще совершенно отчетливо. Весь органъ въ большинствѣ случаевъ подвиженъ; въ меньшинствѣ подвижность его ограничена или вовсе утрачена. Рядомъ съ маткой прощупывается то плотная (при сплошныхъ саркомахъ), то частію плотная, частію эластичная (при кистосаркомахъ), то, наконецъ, равномѣрно эластичная и даже зыблющаяся опухоль, округлой, продолговатой формы, съ совершенно гладкою или крупнобугристою поверхностью. Опухоль эта цѣликомъ расположена въ большомъ тазу и брюшной полости, такъ что едва достигается или вовсе не достигается чрезъ влагалище, или болѣе или менѣе глубоко спускается въ малый тазъ. Въ большинствѣ случаевъ она совершенно подвижна, иногда даже баллотируетъ; въ болѣе рѣдкихъ случаяхъ она представляется фиксированною. Движенія опухоли обыкновенно передаются влагалищной части слабо. Отъ матки опухоль чаще представляется совершенно обособленною. Сидитъ она или на длинной, или, въ большинствѣ случаевъ, на короткой ножкѣ, отходящей отъ одного изъ угловъ матки. Рѣже связь опухоли съ маткой представляется болѣе тѣсною: опухоль какъ будто выходитъ непосредственно изъ матки, послѣдняя не обособлена отъ нея и, если подвижна, то вмѣстѣ съ нею. Весьма нерѣдко, вмѣсто одной опухоли, мы встрѣчаемъ ихъ двѣ, одинаковаго характера, но разной величины, обыкновенно обособленныхъ какъ другъ отъ друга, такъ и отъ матки. Эта двусторонность встрѣчается при саркомахъ гораздо чаще, чѣмъ при другихъ яичниковыхъ опухоляхъ, за исключеніемъ раковъ. Изъ собранныхъ мною 217 случаевъ въ 68, т. е. въ 31% саркоматозное пораженіе яичниковъ было двустороннимъ; если же принимать въ разсчетъ лишь случаи съ микроскопически-установленнымъ діагнозомъ, то % двусторонніхъ опухолей еще болѣе повышается: такихъ опухолей было 47 изъ 134, т. е. болѣе 35%.

Описанная выше картина состоянія половой сферы у больныхъ, страдающихъ саркоматознымъ пораженіемъ яичниковъ, въ отдѣльныхъ случаяхъ представляетъ разнообразнѣйшія уклоненія. Несмотря на все это разнообразіе, мы можемъ, однако, подмѣтить въ ней извѣстную типичность въ зависимости отъ того, какая изъ трехъ главныхъ формъ саркоматозныхъ опухолей яичника имѣется въ данномъ случаѣ.

При круглоклѣточковыхъ и смѣшанноклѣточковыхъ саркомахъ изслѣ-

дованіе обыкновенно бываетъ затруднительнѣе, вслѣдствіе огромнаго асцита или болѣзненности живота. Матка здѣсь чаще представляется утратившею свою нормальную подвижность и тѣсно соединенною съ опухолью. Самая опухоль обыкновенно бываетъ большихъ размѣровъ и обладаетъ болѣе мягкою консистенціей; иногда же кажется прямо флюктуирующей (ложная флюктуація). Подвижность ея чаще бываетъ ограничена вслѣдствіе сращеній съ окружающими органами. Наконецъ двойственность опухоли при этой формѣ встрѣчается гораздо чаще, чѣмъ при остальныхъ формахъ яичниковыхъ саркомъ: изъ 52 случаевъ опухолей этого рода 20, т. е. почти 40%, были двойными. Однимъ словомъ, состояніе половой сферы при яичниковыхъ саркомахъ этой группы приближается къ тому, какое наблюдается при ракѣ яичниковъ.

При веретенообразноклѣточковыхъ саркомахъ и фибросаркомахъ картина, представляющаяся при изслѣдованіи, напоминаетъ, напротивъ, таковую же при фибромахъ: опухоль обыкновенно весьма плотна, легко подвижна во всѣхъ направленіяхъ, безболѣзненна, обособлена отъ матки. Именно эти саркоматозныя опухоли при изслѣдованіи какъ черезъ брюшныя стѣнки, такъ и per vaginam особенно часто даютъ ощущеніе баллотированія. Двусторонность здѣсь, по нашимъ даннымъ, встрѣчается въ 12 случаяхъ изъ 41, т. е. въ 29%.

Наконецъ, при кистосаркомахъ картина, получаемая при изслѣдованіи половой системы, совершенно сходна съ тою, какая наблюдается при обыкновенныхъ кистомахъ. Разница лишь въ томъ, что здѣсь рядомъ съ эластичными и выбухающимися отдѣлами можно ощупать и болѣе плотные. Двусторонніе опухоли здѣсь встрѣчаются приблизительно въ 26% (14 случаевъ изъ 40 въ собранномъ мною матеріалѣ).

Дополню теперь клиническую картину саркоматознаго пораженія яичниковъ тѣми припадками, какіе въ этой болѣзни имѣютъ мѣсто со стороны пищеварительнаго аппарата, системъ дыхательной и сосудистой и органовъ мочеотдѣленія.

Со стороны пищеварительнаго аппарата наиболѣе частыми и рѣзко выраженными припадками являются при саркомахъ яичника — отсутствіе аппетита, тошнота, рвота, запоръ, иногда болѣзненность дефекаціи и недержаніе кала. Эти припадки нерѣдко развиваются уже очень рано, являясь первыми симптомами начавшейся болѣзни (№№ 3, 58, 60, 116, 119, 198 и др.), обыкновенно же появляются съ развитіемъ болѣзни, прогрессируютъ вмѣстѣ съ нею и въ послѣднихъ ея стадіяхъ бываютъ наиболѣе

рѣзко выражены. Объясняются они отчасти механическимъ давленіемъ опухоли на прямую кишку (запоры, болѣзненность дефекаціи), отчасти раздраженіемъ брюшины и перитонитомъ (тошнота, рвота), отчасти, наконецъ, метастатическимъ распространеніемъ новообразованія на органы пищеваренія и особенно на желудокъ, который, какъ мы уже видѣли, является излюбленнымъ мѣстомъ для развитія въ немъ саркоматозныхъ метастазовъ.

Со стороны дыхательной системы наиболѣе выдающійся симптомъ при саркомахъ яичника, — это одышка, нерѣдко достигающая высшей степени и отравляющая существованіе несчастныхъ больныхъ. Въ однихъ случаяхъ она развивается главнымъ образомъ вслѣдствіе огромнаго асцита, обусловливающаго поднятіе діафрагмы иногда до высоты 3 ребра и сжатіе нижнихъ легочныхъ долей; въ другихъ случаяхъ такое поднятіе діафрагмы и сжатіе легкихъ происходятъ вслѣдствіе огромной величины самой опухоли; въ третьихъ—развитіе одышки стоитъ въ связи главнымъ образомъ съ выпотнымъ плеѣритомъ, — осложненіемъ довольно частымъ при данной болѣзни (№№ 2, 5, 8, 17, 19, 26, 29 и пр.), — а также съ процессами въ самихъ легкихъ (пнеймонія). Развиваются припадки одышки опять-таки въ различное время: иногда уже очень рано, чаще съ развитіемъ болѣзни, въ послѣднихъ же стадіяхъ послѣдней этотъ симптомъ становится наиболѣе выдающимся во всей клинической картинѣ.

Со стороны сердца и сосудистой системы мы имѣемъ при саркомахъ яичника: сердцебіенія, слабый и частый пульсъ, иногда водянку перикардія и эндокардитъ, иногда тромбы въ венахъ — обыкновенно нижнихъ конечностей (№ 166), иногда закупорку легочной артеріи (№№ 46, 70). Слабая дѣятельность сердца при данной болѣзни можетъ зависѣть отъ многихъ причинъ, но ближе всего стоитъ въ связи, какъ кажется, съ патологическимъ состояніемъ брюшины.

Органы мочеотдѣленія при саркоматозномъ пораженіи яичниковъ также представляютъ рядъ болѣзненныхъ симптомовъ. Со стороны пузыря нерѣдко наблюдается затрудненіе мочеиспусканія, болѣзненность его, частые позывы на мочу и недержаніе ея, — припадки, зависящіе большею частью отъ давленія опухоли на пузырь; со стороны почекъ — явленія нефрита, гидронефроза, почечнаго инфаркта и т. д. Соотвѣтственно этому моча саркоматозныхъ больныхъ нерѣдко содержитъ бѣлокъ, гной, кровь, цилиндры и т. п. Что касается нормаль-

ныхъ составныхъ частей мочи, то ихъ содержаніе, судя по изслѣдованіямъ нѣкоторыхъ наблюдателей, напр., Matlakowsk'аго [1]), указываетъ при саркомахъ на глубокія измѣненія обмѣна: количество мочевины и хлоридовъ при этой болѣзни обыкновенно бываетъ уменьшено, содержаніе же фосфатовъ, сульфатовъ и мочевой кислоты — увеличено. Очевидно, значитъ, что процессы окисленія при данной болѣзни бываютъ значительно понижены, а процессы броженія въ кишечникѣ — повышены. Количество мочи у саркоматозныхъ больныхъ сплошь и рядомъ оказываются уменьшеннымъ, причемъ это уменьшеніе иногда, какъ то наблюдалъ Petit при меланотической саркомѣ яичниковъ (№ 193), прогрессируетъ въ точномъ соотвѣтствіи съ ростомъ опухоли. Удѣльный вѣсъ ея часто оказывается высокимъ — до 1,034 (№ 23) и даже 1,040 (№ 141), а реакція — сильнокислою.

Изъ болѣе рѣдкихъ припадковъ, наблюдавшихся при саркомѣ яичниковъ, упомяну еще лишь объ одномъ, — именно, о слѣпотѣ, интересный случай которой былъ наблюдаемъ Landau (№ 34). Случай этотъ имѣлъ мѣсто у 16-лѣтней дѣвушки, еще не менструировавшей, которая съ іюня мѣсяца 1893 года стала страдать опухолью живота, слабостью и истощеніемъ. Въ февралѣ 1894 года паціентка вдругъ ослѣпла на правый глазъ. Врачъ, къ которому она обратилась, нашелъ у нея въ глазу, при офтальмоскопированіи, рѣзко выраженный «застойный сосокъ», каковое явленіе поставилъ въ связь съ метастазомъ опухоли живота. Черезъ 8 дней послѣ того больная поступила въ клинику, причемъ объективное изслѣдованіе ея дало слѣдующіе результаты: больная худа, истощена; внутри живота опредѣляется объемистая опухоль, простирающаяся отъ малаго таза до ложныхъ реберъ; правый глазъ совершенно амавротиченъ; глазное яблоко выпячено, неподвижно; зрачекъ не реагируетъ на внѣшнія раздраженія; при изслѣдованіи офтальмоскопомъ найдена рѣзкая картина «застойнаго соска», съуженіе артерій и переполненіе венъ глазнаго дна; лѣвый глазъ почти нормаленъ. Существовавшая у больной опухоль, оказавшаяся круглоклѣточковой саркомой лѣваго яичника, была 5 марта удалена оперативнымъ путемъ. Послѣопераціонный періодъ прошелъ вполнѣ благополучно, и больная скоро оставила клинику, причемъ слѣпота на правый глазъ у нея продолжалась. Затѣмъ, однако, съ полнымъ поправленіемъ здоровья больной,

[1]) Gazeta lekarska. 1890, № 29. Str. 574 etc.

зрѣніе у нея стало постепенно улучшаться, такъ что уже въ срединѣ мая она могла въ двухъ футахъ считать пальцы, но лишь въ верхне-внутренней части поля зрѣнія. Изслѣдованіе праваго глаза дало въ это время слѣдующіе результаты: глазное яблоко неподвижно; зрачекъ расширенъ, реагируетъ слабо; выпячиваніе исчезло; сосокъ въ височной части сухожильно-бѣлъ, границы его рѣзки; артеріи тонки, вены слегка извилисты; въ области желтаго пятна ничего особеннаго. Сообщая этотъ случай, Pick заключаетъ, что, очевидно, заболѣваніе глаза зависѣло въ данномъ случаѣ не отъ метастаза, а стояла въ связи съ общимъ малокровіемъ больной и было аналогично подобнымъ же заболѣваніямъ, наблюдающимся послѣ обширныхъ кровопотерь; а можетъ быть, здѣсь имѣло мѣсто и вліяніе токсиновъ, на которые, какъ извѣстно, зрительный нервъ и сѣтчатка реагируютъ весьма значительно. Подобное же пораженіе органа зрѣнія было наблюдаемо Mosler'омъ въ одномъ случаѣ смѣшанноклѣточковой саркомы яичниковъ (№ 45).

Всѣ вышеописанные припадки обыкновенно раньше всего и рѣзче всего выступаютъ при круглоклѣточковыхъ и смѣшанноклѣточковыхъ саркомахъ, при веретенообразноклѣточковыхъ же опухоляхъ, фибросаркомахъ и кистосаркомахъ — развиваются сравнительно медленнѣе и съ большею постепенностью. Во всякомъ случаѣ, какъ-бы медленно ни прогрессировала болѣзнь, конечный исходъ ея одинъ и тотъ же: неизбѣжная смерть больной. Обыкновенно летальный исходъ этотъ обусловливается непосредственно маразмомъ, но въ отдѣльныхъ случаяхъ онъ наступаетъ или вслѣдствіе бурнаго перитонита (№№ 39, 140, 198), или вслѣдствіе закупорки легочной артеріи (№№ 46, 70), или вслѣдствіе крайняго сдавленія легкихъ со стороны діафрагмы и плеѣръ (№№ 2, 19 и др.).

V.

Дифференціальная діагностика.

Трудность распознаванія яичниковыхъ саркомъ и ея причины.—Заболѣванія, могущія подать поводъ къ ошибкамъ.—Казуистика этихъ послѣднихъ.—Значеніе различныхъ методовъ изслѣдованія въ распознаваніи яичниковыхъ саркомъ.—Отличія опухолей этого рода отъ беременности, опухолей матки, яичниковыхъ новообразованій иного состава и другихъ опухолей въ половой сферѣ.—Распознаваніе отдѣльныхъ формъ яичниковыхъ саркомъ.

Едва-ли какая другая изъ яичниковыхъ опухолей представляетъ столько трудностей для постановки правильнаго діагноза, какъ саркома. Относительная рѣдкость этихъ опухолей, сравнительно слабая изученность ихъ, разнообразіе патолого-анатомической и клинической картины ихъ,— все это крайне затрудняетъ ихъ распознаваніе, а если прибавить сюда, что весьма часто самое изслѣдованіе больныхъ, страдающихъ саркоматознымъ пораженіемъ яичниковъ, оказывается чрезвычайно затруднительнымъ, или вслѣдствіе сильной болѣзненности, или вслѣдствіе асцита, то невольно отнесешь и къ этимъ опухолямъ фразу, сказанную Olshausen'омъ относительно фибромъ яичника: «ихъ распознаваніе можетъ быть поставлено развѣ только съ вѣроятностью, но никогда почти съ увѣренностью» [*]). Правда, въ литературѣ можно встрѣтить описанія цѣлаго ряда случаевъ, гдѣ діагнозъ яичниковой саркомы, будучи поставленъ до операціи, оправдывался послѣ нея или, будучи поставленъ при жизни больныхъ, оказывался вѣрнымъ послѣ вскрытія: укажу на случаи Riedera (№ 19), Porter'a (№ 27) и D'Antona (№ 41), относящіеся къ круглоклѣточковымъ саркомамъ,—случаи Gutierrez'a (№ 72) и проф. А. И. Лебедева (№ 80), касающіеся веретенообразноклѣточковыхъ саркомъ,—случай Цандера (№ 178), имѣвшаго

[1]) L. c. Стр. 559

дѣло съ кистосаркомой, и т. п.; но такіе случаи являются счастливыми исключеніями среди цѣлой массы другихъ случаевъ или съ неопредѣленно поставленнымъ діагнозомъ вродѣ, напримѣръ, «плотной яичниковой опухоли», «злокачественной опухоли яичника» и т. п., или съ прямо невѣрнымъ распознаваніемъ. Въ виду этого нельзя не удивляться смѣлости такихъ авторовъ, какъ Morisani [1]), которые рѣшаются описывать печатно случаи яко-бы саркомъ яичника, гдѣ, однако, діагнозъ былъ поставленъ ими исключительно на основаніи клинической картины и не провѣренъ не только микроскопически, но и простымъ осмотромъ опухоли при операціи или на вскрытіи. Подобныя описанія могутъ только сбивать съ толку, и неизмѣримо полезнѣе ихъ тѣ сообщенія, авторы которыхъ откровенно говорятъ о своихъ діагностическихъ ошибкахъ, такъ какъ изученіе лишь этихъ послѣднихъ можетъ предохранить отъ ихъ повторенія. Вотъ почему, приступая къ изложенію дифференціальной діагностики яичниковыхъ саркомъ, я и считаю нужнымъ на первомъ планѣ поставить данныя относительно казуистики діагностическихъ ошибокъ.

Какъ видно изъ собраннаго мною казуистическаго матеріала, яичниковыя саркомы могутъ быть смѣшаны съ самыми разнообразными не только патологическими, но и физіологическими состояніями женской половой сферы, и прежде всего съ беременностью. Послѣднее особенно слѣдуетъ сказать о круглоклѣточковыхъ и смѣшанноклѣточковыхъ саркомахъ, которыя ростутъ обыкновенно чрезвычайно быстро, не уступая иногда въ этомъ отношеніи беременной маткѣ, часто сопровождаются аменорреей, тошнотой и рвотой и въ отдѣльныхъ случаяхъ весьма походятъ на беременную матку своей округлой формой и мягкой консистенціей. Немудрено, что не только сами больныя, ихъ окружающія лица и, какъ это было въ случаѣ № 45, акушерки могутъ смѣшать эту опухоль съ беременностью, но и врачи-спеціалисты не гарантированы отъ подобныхъ ошибокъ. Весьма поучителенъ въ этомъ отношеніи случай (№ 32) описанный Croom'омъ и уже приведенный мною выше.

Другой интересный случай этого рода описанъ Wingate'омъ (№ 48) и относится къ 39-лѣтней женщинѣ, у которой регулы, прежде совершенно правильные, вдругъ прекратились, по-

[1]) Morgagni. 1879. Maggio.

явились припадки тошноты и болей въ спинѣ, и одновременно животъ сталъ быстро увеличиваться. Нѣкоторые изъ врачей, къ которымъ обратилась больная, признали у нея беременность. Когда авторъ увидѣлъ ее, онъ нашелъ у нея въ животѣ объемистую опухоль, доходившую до пупка, гладкую, повидимому связанную съ маткой, но твердую. Опухоль эта послѣ вскрытія больной, которая скоро умерла, оказалась смѣшанноклѣточковой саркомой праваго яичника.

Третій однородный случай, но еще болѣе затруднительный въ діагностическомъ отношеніи, былъ наблюдаемъ Nieberding'омъ и описанъ Ruederомъ (№ 143). Здѣсь дѣло шло о 29-лѣтней женщинѣ, которая весной замѣтила у себя увеличеніе живота, начавшее быстро прогрессировать и къ концу лѣта достигшее порядочныхъ размѣровъ. Такъ какъ, кромѣ того, крови у нея съ августа совершенно прекратились, то больная сочла себя беременною. Врачъ, къ которомуона обратилась, также нашелъ у нея беременность и, кромѣ того, асцитъ. Когда, затѣмъ, больная въ концѣ декабря поступила въ клинику Nieberding'a, изслѣдованіе ея дало слѣдующіе результаты: паціентка— худая, истощенная женщина съ огромнымъ животомъ, размѣры котораго больше, чѣмъ въ концѣ беременности; перкуссія и пальпація указываютъ на значительный асцитъ; при сильномъ нажиманіи рукою по обѣимъ сторонамъ живота опредѣляется твердая, величиною съ голову ребенка масса, верхушка которой заходитъ, повидимому, за пупокъ, но, вслѣдствіе значительной водянки живота, не можетъ быть точно ощупана; при изслѣдованіи per vaginam оказывается, что влагалищная часть матки увеличена и плотно прижата къ лонному соединенію большою, твердою, позади матки лежащею опухолью, которая выполняетъ почти весь малый тазъ; тѣло матки отдѣльно отъ опухоли не опредѣляется. На основаніи данныхъ изслѣдованія у больной распознанъ маточный фиброидъ, быть можетъ въ соединеніи съ беременностью. Впослѣдствіи, однако, предположеніе о беременности было исключено, и распознанъ большой подсерозный фиброидъ, который и рѣшено было удалить путемъ чревосѣченія. При операціи оказалось, что опухоль принадлежитъ лѣвому яичнику и имѣетъ двухлопастную форму; прижатая къ лонному соединенію матка лежала какъ разъ въ углубленіи между двумя половинками опухоли, а потому и не могла быть до операціи опредѣлена. При дальнѣйшемъ изслѣдованіи удаленная опухоль оказалась толстостѣнною многокамерною кистосаркомой.

Вообще фиброиды матки подаютъ наиболѣе поводовъ къ смѣшиванію съ ними яичниковыхъ саркомъ. Нѣкоторые авторы (Thomas [1]) прямо утверждаютъ, что, «когда существуетъ сращеніе между маткой и твердой опухолью яичника, — почти невозможно отличить эту опухоль отъ фибромы матки». Между тѣмъ сращенія саркоматозныхъ опухолей съ маткой, хотя и нечасто, но, какъ мы видѣли выше, бываютъ. Да и несращенныя плотныя саркомы нерѣдко соединяются съ тѣломъ матки такой ножкой, которая весьма напоминаетъ ножку стебельчатыхъ фибромiомъ, особенно если почему-либо нельзя бываетъ точно опредѣлить мѣста отхожденія ея отъ матки. Что касается кистосаркомъ, то онѣ чрезвычайно легко могутъ быть смѣшаны съ маточными кистофибромами. Если прибавить сюда полную одинаковость формы опухолей и сходство симптомовъ (меноррагіи), то въ виду всего этого неудивительно, что мы встрѣчаемъ въ литературѣ цѣлый рядъ случаевъ, гдѣ саркоматозныя яичниковыя опухоли всѣхъ видовъ принимались за фибромiомы матки. Перечислю лишь наиболѣе поучительные изъ нихъ.

Въ случаѣ Runge (№ 10) 50-лѣтняя крестьянка поступила съ жалобами на опухоль внутри живота, появившуюся, по ея словамъ, $1^1/_2$ года тому назадъ и съ тѣхъ поръ постепенно росшую. При изслѣдованіи, внутри живота, надъ входомъ въ тазъ, была найдена почкообразная, легко подвижная опухоль, связанная съ маткою шнуркомъ, шедшимъ къ правому углу послѣдней. Матка слѣдовала за всѣми движеніями опухоли, вытягиваясь до 10 сантиметровъ въ длину. На основаніи этихъ данныхъ у больной былъ распознанъ подсерозный маточный фиброидъ; операція же показала, что опухоль принадлежитъ правому яичнику и сидитъ на перекрученной ножкѣ, состоявшей главнымъ образомъ изъ яичниковой связки. Микроскопически опухоль оказалась круглоклѣточковою саркомой.

Въ случаѣ Thornton'a (№ 49) больная, 49-лѣтняя женщина, поступившая съ опухолью внутри живота, сообщила, что опухоль эта появилась у нея 2 года тому назадъ. Сначала она имѣла величину куринаго яйца и росла постепенно, а за послѣднія пять недѣль ростъ ея вдругъ крайне ускорился. Одновременно съ появленіемъ опухоли крови, прежде приходившія совершенно правильно, сначала стали появляться

[1]) Traité clinique des maladies des femmes. Trad. franc. par *Lutaud*. Paris. 1879.

въ скудномъ количествѣ, а за послѣдній годъ—разъ въ 2—3 мѣсяца. Одновременно также съ появленіемъ опухоли больная стала постепенно слабѣть. Изслѣдованіе при поступленіи обнаружило существованіе у нея въ тазу объемистой, неправильной, плотной массы, тѣсно прилегавшей къ маткѣ сзади. На этой массѣ мѣстами имѣлись кистовидные выступы, развившіеся на глазахъ автора съ замѣчательною быстротой. Авторъ распозналъ здѣсь группу маточныхъ фиброидовъ, подвергшихся кистовидному перерожденію, при операціи же опухоль оказалась состоящею изъ двухъ спаянныхъ между собою саркоматозно-перерожденныхъ яичниковъ. Микроскопическое изслѣдованіе обнаружило въ ней смѣшанноклѣточковую саркому.

Въ случаѣ Atthill'я (№ 22) больная, 45 лѣтъ, за нѣсколько мѣсяцевъ до поступленія стала страдать болями въ животѣ и менорагіями, а за нѣсколько недѣль замѣтила у себя въ животѣ опухоль. При изслѣдованіи внутри живота была найдена у нея объемистая твердая опухоль, простиравшаяся отъ малаго таза на 1 дюймъ выше пупка. Нижній отрѣзокъ опухоли имѣлъ неправильную форму, лежалъ надъ маткой, немного спереди, и былъ весьма интимно соединенъ съ этимъ органомъ, который двигался вмѣстѣ съ опухолью. Авторъ принялъ послѣднюю за стебельчатый маточный кистофиброидъ, но вскрытіе умершей больной показало, что здѣсь имѣла мѣсто яичниковая саркома; при этомъ матка была такъ тѣсно спаяна съ окружающими органами въ одну общую массу, что въ послѣдней нельзя было разобраться.

Наконецъ въ случаѣ Olshausen (№ 169) имѣла мѣсто твердая, съ гладкою поверхностью опухоль, лежавшая надъ входомъ въ тазъ и тѣсно связанная съ маткой. Опухоль росла медленно, но постоянно, причемъ крови у больной сдѣлались весьма обильны. Авторъ принялъ новообразованіе, по его физическимъ свойствамъ и тѣсной связи съ маткой, сначала за фиброміому матки; потомъ, когда въ опухоли развились три явственно флюктуировавшихъ возвышенія, заподозрилъ здѣсь кисту яичника, а на вскрытіи была найдена яичниковая кистосаркома.

Еще болѣе возможно смѣшать саркоматозную опухоль яичника съ какою-либо другою изъ яичниковыхъ опухолей: фибромой, ракомъ или кистой.

Яичниковыя фибромы въ большинствѣ случаевъ представляютъ картину, рѣшительно ничѣмъ не отличающуюся отъ картины саркомъ,

особенно веретенообразноклѣточковыхъ опухолей этого рода и фибросаркомъ: та же консистенція, та же форма, то же отношеніе къ окружающимъ органамъ, та же обильная брюшная водянка. Весьма естественно, что діагностическія ошибки при подобныхъ условіяхъ больше чѣмъ возможны,—прямо неизбѣжны. Въ качествѣ примѣра приведу случай, описанный Matlakowsk'имъ (№ 127).

Больная, 47-лѣтняя женщина, за пять лѣтъ до операціи имѣла приступъ сильнѣйшихъ болей въ животѣ. Съ тѣхъ поръ регулы, раньше приходившіе совершенно правильно, замѣнились сильными маточными кровотеченіями, длившимися втеченіи двухъ лѣтъ. Затѣмъ крови совершенно прекратились, и одновременно больная замѣтила у себя въ животѣ опухоль, которая росла медленно и не причиняла больной никакихъ разстройствъ. Лишь позднѣе общее состояніе больной стало ухудшаться, за нѣсколько недѣль до операціи развился асцитъ, а за нѣсколько дней—отекъ ногъ, рвота, выпаденіе влагалища и сильное исхуданіе. При изслѣдованіи у паціентки найдено въ полости живота значительное скопленіе водяночной жидкости, сквозь толщу которой опредѣлялась плотная, съ неровною поверхностью, подвижная опухоль, занимавшая область hypogastrii. Чрезъ влагалище опредѣлялась еще другая яичниковая опухоль, также плотная, неровная и совершенно подвижная. Авторъ распозналъ въ данномъ случаѣ фиброму обоихъ яичниковъ, но операція показала, что обѣ опухоли имѣютъ злокачественную натуру, а подъ микроскопомъ онѣ оказались фибросаркомами.

Столь же затруднителенъ бываетъ иногда и діагнозъ между саркомою, особенно круглоклѣточковой, и ракомъ. Быстрый ростъ опухоли, раннее появленіе асцита, кахексія, перитоническія боли,—все это одинаково часто встрѣчается какъ при круглоклѣточковыхъ саркомахъ, такъ и при ракахъ яичника. Форма обѣихъ опухолей, ихъ консистенція и отношеніе къ окружающимъ органамъ также весьма часто являются крайне схожими. Если къ этому добавить еще, что ракъ яичника нерѣдко появляется уже въ молодомъ возрастѣ и поражаетъ оба яичника больной, то легкость ошибки въ діагнозѣ будетъ вполнѣ очевидна. И дѣйствительно, это такъ и бываетъ на самомъ дѣлѣ, причемъ не только круглоклѣточковыя, но и веретенообразноклѣточковыя саркоматозныя опухоли на первый взглядъ не представляющія никакого сходства съ раками, могутъ быть принимаемы за эти послѣднія. Довольно интересный примѣръ такого рода ошибки въ діагнозѣ описанъ Leopold'омъ (№ 56).

Больная, 48-лѣтняя женщина, всегда правильно менструировавшая и нѣсколько разъ рожавшая, за два года до смерти стала страдать какою-то тяжелою желудочною формою. Одновременно съ этимъ крови у нея совершенно прекратились, животъ сталъ болѣе плотнымъ, и появилось исхуданіе. Врачи, къ которымъ она обратилась, нашли у нея значительный асцитъ и большую, бисквитообразной формы, плотную опухоль, не опредѣлявшуюся ни per vaginam, ни per rectum. Опухоль была принята за ракъ; при вскрытіи же были найдены двѣ совершенно обособленныхъ, бугристыхъ, не имѣвшихъ никакихъ сращеній, саркоматозныхъ опухоли обоихъ яичниковъ; микроскопъ показалъ, что это —веретенообразноклѣточковыя саркомы. Кромѣ того, при вскрытіи было обнаружено метастатическое пораженіе желудка и брюшины.

Во второмъ подобномъ случаѣ (№ 207) за ракъ была принята эндотеліома, развившаяся изъ одного яичника, тогда какъ другой былъ совершенно здоровъ. Опухоль въ этомъ случаѣ существовала у 17-лѣтней дѣвушки, сильно истощенной, имѣла величину головы взрослаго человѣка, отличалась своей неподвижностью, а по консистенціи походила на мелкопористую кисту.

Если веретенообразноклѣточковыя саркомы яичниковъ могутъ быть весьма легко смѣшиваемы съ фибромами, а круглоклѣточковыя съ раками, то еще легче кистосаркому принять за обыкновенную кистому, особенно многогнѣздную. Если усиленный ростъ опухоли и кахексія не будутъ рѣзко выражены въ томъ или другомъ случаѣ кистосаркомы, — точный діагнозъ послѣдней становится абсолютно невозможнымъ, и ошибка—неизбѣжною. Среди собранныхъ мною случаевъ яичниковыхъ кистосаркомъ такая ошибка повторялась весьма нерѣдко: таковы, напримѣръ, случаи подъ №№ 134, 144, 181 и др. Въ нѣкоторыхъ случаяхъ даже плотная яичниковая саркома можетъ быть принята за кисту, какъ это и было, напримѣръ, въ случаѣ, описанномъ Tison'омъ (№ 190). Здѣсь опухоль, развившаяся у 67-лѣтней старухи и сопровождавшаяся асцитомъ, представляла всѣ особенности яичниковой кисты; а между тѣмъ при вскрытіи оказалось, что она вовсе не содержитъ жидкости и состоитъ изъ сплошной ткани, микроскопическое изслѣдованіе которой позволило признать въ новообразованіи липоматозную саркому. Такія ошибки особенно возможны при мозговидныхъ опухоляхъ, которыя наощупь весьма нерѣдко представляются какъ-бы зыблющимися (ложная флюктуація).

Помимо беременности, фибромiомъ матки и различныхъ яичниковыхъ опухолей, саркомы яичниковъ могутъ быть въ отдѣльныхъ случаяхъ смѣшиваемы и съ другими заболѣваніями. Такимъ образомъ, напримѣръ, въ собранномъ мною матеріалѣ имѣются два случая, гдѣ опухоли этого рода были приняты за кровяныя (haematocele retrouterina).

Въ первомъ случаѣ (случай Smith'a, № 79) больная, у которой за нѣсколько мѣсяцевъ передъ тѣмъ существовалъ только эндометритъ, и произведено было выскабливаніе слизистой оболочки матки, — явилась вновь въ туже больницу съ жалобами на меноррагіи и лихорадку. При изслѣдованіи, у ней внутри живота была найдена опухоль неравномѣрной консистенціи, расположенная позади матки и доходившая кверху до пупка. Опухоль эта была принята за haematocele, но пробное чревосѣченіе показало, что это — плотная опухоль праваго яичника, сросшенная съ кишками и потому неудалимая. Послѣдующее микроскопическое изслѣдованіе обнаружило въ ней веретенообразноклѣточковую саркому.

Второй случай описанъ Malins'омъ (№ 179). Больная, 9-лѣтняя дѣвочка, была приведена въ госпиталь родственниками, которые объяснили, что за послѣдніе пять мѣсяцевъ у юной паціентки стали появляться кровоизліянія изъ влагалища, сочтенныя ими за менструальныя. Одновременно съ этимъ дѣвочка сильно исхудала и стала жаловаться на частыя боли въ животѣ. Изслѣдованіе больной дало слѣдующую картину: дѣвочка худо развита, истощена, лихорадитъ; въ животѣ ея опредѣляется неэластичная, кругловатая, съ гладкою поверхностью масса, идущая отъ малаго таза до пупка. При изслѣдованіи per rectum матка не найдена. Проколъ опухоли шприцемъ далъ почти драхму кровянистой жидкости. Распознавъ въ опухоли haematocele, авторъ произвелъ больной чревосѣченіе, причемъ обнаружилось, что опухоль принадлежитъ лѣвому яичнику и представляетъ собою кистосаркому съ кровянистымъ содержимымъ.

Въ двухъ другихъ случаяхъ, описанныхъ въ литературѣ, небольшія саркоматозныя опухоли яичниковъ были смѣшаны — однажды съ hydrosalpinx'омъ, другой разъ съ pyosalpinx'омъ.

Въ первомъ случаѣ, описанномъ Krug'омъ (№ 109), 49-лѣтняя женщина захворала за нѣсколько лѣтъ до операціи, особенно же сильно — за $1^1/_2$ года. Изслѣдованіе обнаружило у ней существованіе

двухъ опухолей: одна, большая, лежала справа и была тѣсно связана съ маткой; другая, меньшая, находилась на уровнѣ маточной шейки. Первая опухоль была принята авторомъ за саркоматозную матку, вторая — за hydrosalpinx или увеличенный яичникъ. При операціи же обѣ опухоли оказались саркоматозно-перерожденными яичниками.

За лѣвосторонній pyosalpinx была въ одномъ случаѣ (№ 129) принята Baker'омъ фибросаркома обоихъ яичниковъ. Больная, женщина 47 лѣтъ, никогда не отличалась особеннымъ здоровьемъ, но за послѣдній годъ оно стало еще хуже: паціентка не могла долго простоять, чтобы не почувствовать болей внизу живота; одновременно съ этимъ крови, прежде всегда приходившія правильно, стали очень скудны, а бѣли, раньше постоянно бывшія у больной, совершенно прекратились. При изслѣдованіи больной авторъ нашелъ у ней слѣва и позади матки узловатую массу, подвижную самостоятельно отъ матки, и принялъ ее за pyosalpinx. Лишь операція обнаружила истинный характеръ болѣзни.

Заканчивая казуистику ошибокъ при распознаваніи саркоматозныхъ опухолей яичниковъ, упомяну еще о крайне интересномъ случаѣ, описанномъ Thornton'омъ (№ 187), гдѣ саркоматозный дермоидъ былъ принятъ за внѣматочную беременность. Случай этотъ имѣлъ мѣсто у 26-лѣтней женщины, матери двухъ дѣтей. Отнявъ втораго ребенка отъ груди послѣ 9-мѣсячнаго кормленія, больная подумала, что она опять забеременѣла, такъ какъ налицо были всѣ признаки беременности: отсутствіе кровей, увеличеніе живота и пр. Больной даже казалось, что она чувствуетъ движенія плода. Прошло, однако, болѣе года, а мнимая беременность все продолжалась, что и заставило больную обратиться къ врачу. Изслѣдуя ее, авторъ нашелъ, что животъ больной выполненъ очень большою, твердою опухолью, на которой различалась неправильная масса, очень похожая на остатки плода. При влагалищномъ изслѣдованіи можно было легко опредѣлить небольшую, подвижную матку и впереди нея—нижній сегментъ новообразованія, съ угловатой, костяной массой на его поверхности. Картина, такимъ образомъ, сильно напоминала внѣматочную брюшинную беременность, а между тѣмъ при операціи у больной найдена была смѣшанноклѣточковая кистосаркома, въ 19 фунтовъ вѣсомъ, полости которой заключали внутри кости, кожу, волосы, зубы и т. п.

Анализируя описанные выше случаи діагностическихъ ошибокъ,

невольно приходишь къ тому печальному выводу, что иногда вполнѣ точное распознаваніе саркоматозныхъ опухолей яичника является почти абсолютно невозможнымъ. Съ другой стороны, однако, на основаніи тѣхъ же случаевъ нельзя не видѣть, до какой степени можно понизить процентъ погрѣшностей въ діагнозѣ, если при изслѣдованіи пользоваться не одними шаблонными методами, а вести его съ надлежащею полнотою и приспособленіемъ къ каждому индивидуальному случаю. Это правило, конечно, должно быть выполняемо при медицинскомъ изслѣдованіи каждаго патологическаго случая вообще, но при изслѣдованіи такой трудной въ діагностическомъ отношеніи формы, какъ саркоматозное пораженіе яичниковъ, его слѣдуетъ особенно помнить, потому что, во-первыхъ, характерныя черты даннаго заболѣванія нерѣдко бываютъ весьма слабо выражены и оттого легко могутъ ускользнуть отъ вниманія наблюдателя, примѣняющаго лишь обычные методы изслѣдованія; а во-вторыхъ, данное заболѣваніе во многихъ случаяхъ сопровождается такого рода условіями, которыя или прямо дѣлаютъ невозможнымъ примѣненіе обычныхъ методовъ изслѣдованія, или не позволяютъ получать при помощи ихъ и половины тѣхъ данныхъ, какія можно было-бы путемъ ихъ добыть, не будь этихъ условій. Таковы причины, по которымъ діагностика яичниковыхъ саркомъ требуетъ для себя примѣненія, помимо обычно употребляемыхъ въ гинекологической практикѣ способовъ изслѣдованія,—еще и ряда другихъ, менѣе распространенныхъ въ обычной практикѣ методовъ.

Изъ этихъ методовъ на первомъ планѣ стоитъ пункція живота. Мы уже видѣли, что яичниковыя саркомы въ огромномъ большинствѣ случаевъ сопровождаются значительнымъ асцитомъ. Послѣдній сплошь и рядомъ достигаетъ здѣсь такихъ размѣровъ, что рѣшительно не позволяетъ точно обслѣдовать содержимое брюшной полости у больной. Проколъ и опорожненіе, при помощи его, брюшной полости отъ асцитической жидкости одни въ состояніи уничтожить это важное для изслѣдователя неудобство. Среди собранныхъ мною случаевъ саркоматознаго пораженія яичниковъ есть много такихъ, гдѣ лишь послѣ пункціи живота удавалось правильно опредѣлять болѣзнь. Таковъ, напримѣръ, случай № 53, гдѣ опухоль не достигалась ни при изслѣдованіи чрезъ влагалище, ни при изслѣдованіи чрезъ прямую кишку, а громадный асцитъ мѣшалъ и наружному изслѣдованію; послѣ удаленія же его, путемъ прокола, удалось весьма хорошо опредѣлить натуру новообра-

зованія. Столь же поучителенъ въ этомъ отношеніи и случай, описанный Monprofit'омъ (№ 74), гдѣ одновременно существовали двусторонняя яичниковая саркома и межуточная міома матки. Въ этомъ случаѣ, благодаря огромному асциту, наружное изслѣдованіе позволило лишь опредѣлить, и то съ трудомъ, какую-то плотную массу въ животѣ надъ лоннымъ соединеніемъ, а изслѣдованіе чрезъ влагалище показывало лишь, что шейка матки стоитъ высоко, какъ будто находясь въ связи съ упомянутой массой, и что въ заднемъ сводѣ есть еще какая-то круглая, подвижная опухоль. Послѣ прокола удалось уже вполнѣ точно опредѣлить, что опухоль надъ лоннымъ соединеніемъ есть дѣйствительно увеличенное тѣло матки; кромѣ того, теперь можно было обстоятельнѣе изслѣдовать и опухоль, помѣщавшуюся въ заднемъ сводѣ. Въ третьемъ случаѣ, принадлежащемъ Юндзиллу (№ 78), лишь послѣ прокола удалось найти у больной раньше не замѣченную вторую опухоль яичника, а также опредѣлить величину и положеніе тѣла матки. Столь же важную, для цѣлей распознаванія, роль сыгралъ проколъ и въ случаяхъ, описанныхъ Lamarque'омъ (№ 105), Ziembick'имъ (№ 119), Rueder'омъ (№ 143), Warnot'омъ (№ 171) и др.

Но значеніе пункціи живота — не въ томъ только, что послѣ нея облегчается изслѣдованіе содержимаго брюшной полости: самая водяночная жидкость, выводимая путемъ прокола, можетъ въ отдѣльныхъ случаяхъ дать важныя діагностическія указанія. По Foulis'y [1]), изслѣдованіе этой жидкости является хорошимъ средствомъ для распознаванія злокачественныхъ новообразованій яичника, а именно, если въ ней встрѣчается много разростающихся эндотеліальныхъ клѣтокъ, то это — признакъ злокачественности опухоли и пораженія брюшины. Уже упомянутый случай Юндзилла (№ 78) свидѣтельствуетъ, что иногда дѣйствительно можно руководиться, при распознаваніи яичниковыхъ саркомъ, этимъ признакомъ. Произведя у своей больной проколъ живота, Юндзиллъ получилъ значительное количество малопрозрачной, опалесцировавшей, тягучей, свѣтлозеленоватой жидкости, въ отстоѣ которой микроскопъ показалъ присутствіе множества клѣтокъ, въ большинствѣ эндотеліальныхъ, отчасти двухъ-ядерныхъ. Это обстоятельство главнымъ образомъ и побудило автора діагносцировать въ данномъ случаѣ злокачественное новообразованіе, — діагнозъ, вполнѣ подтвердившійся при операціи.

[1]) British Medical Journal. 1879 20 july.

Помимо асцита, большою помѣхою для обстоятельнаго изслѣдованія больныхъ является при яичниковыхъ саркомахъ сильная болѣзненность живота, обусловливаемая весьма обыкновенными при данномъ заболѣваніи перитонитическими явленіями. Неизбѣжнымъ слѣдствіемъ этой болѣзненности является или полная невозможность, или крайняя затруднительность изслѣдованія — какъ черезъ стѣнки живота, такъ и чрезъ влагалище и прямую кишку. Отсюда вытекаетъ необходимость гораздо болѣе широкаго примѣненія, при данной болѣзни, изслѣдованія подъ наркозомъ, нежели это обыкновенно требуется при болѣзняхъ яичниковъ вообще. Въ собранномъ мною матеріалѣ можно встрѣтить цѣлый рядъ такихъ случаевъ, гдѣ подъ хлороформомъ только и удалось произвести полное изслѣдованіе больныхъ и поставить діагнозъ: таковы, напримѣръ, случаи, помѣщенные у насъ подъ №№ 10, 20, 25, 32, 39 и др.

Къ числу методовъ изслѣдованія, примѣненіе которыхъ можетъ значительно облегчить распознаваніе саркоматозныхъ опухолей яичниковъ и потому заслуживаетъ при данной болѣзни самаго широкаго распространенія, нельзя не отнести также измѣренія длины полости матки. Огромное значеніе этого метода при дифференціальной діагностикѣ между фиброміомами матки и новообразованіями яичниковъ вообще вполнѣ выяснено работою Макшеева [1]). Тѣмъ болѣе важную роль долженъ играть этотъ методъ въ діагностикѣ такихъ яичниковыхъ новообразованій, которыя, какъ саркомы, нерѣдко ни формой, ни консистенціей не отличаются отъ стебельчатыхъ фиброидовъ матки. Значеніе зондированія матки, какъ діагностическаго метода, можно оцѣнить и на основаніи собраннаго мною казуистическаго матеріала: просматривая перечисленные выше случаи, гдѣ саркоматозныя опухоли яичниковъ принимались за фиброиды матки, можно замѣтить, что почти во всѣхъ ихъ длина полости матки была не изслѣдована; напротивъ, тамъ, гдѣ этотъ способъ изслѣдованія не былъ упущенъ,—напримѣръ, въ случаяхъ подъ №№ 1, 6, 28, 47, 53, 63, 80 и др.,—тамъ не было и рѣчи о ма-

[1]) Длина полости матки, какъ дифференціально-діагностическій признакъ при фиброміомахъ матки и новообразованіяхъ яичниковъ. Дисс. СПБ. 1894.

точныхъ фибромахъ. Я увѣренъ, что то же самое было-бы и въ случаяхъ перваго рода, если-бы длина полости матки была въ нихъ измѣрена; по крайней мѣрѣ это слѣдуетъ сказать о большинствѣ случаевъ.

Изъ другихъ способовъ изслѣдованія, примѣненіе которыхъ можетъ значительно облегчить трудную задачу распознаванія яичниковыхъ саркомъ, упомяну еще объ изслѣдованіи больной въ Sims'овскомъ положеніи. Въ одномъ случаѣ фибросаркомы, описанномъ Baker'омъ (№ 129), этотъ методъ сослужилъ хорошую службу, помогши опредѣлить подвижность опухоли и ея отношеніе къ маткѣ. Напротивъ, изслѣдованіе прямой кишки по Simon'у въ одномъ трудномъ случаѣ (№ 53), гдѣ не давало результатовъ ни ощупываніе per vaginam, ни обычное изслѣдованіе per rectum,— оказалось вполнѣ несостоятельнымъ.

Вышеизложенный перечень методовъ изслѣдованія, примѣняемыхъ при распознаваніи саркоматозныхъ опухолей яичника, былъ-бы неполонъ, если-бы я, въ заключеніе, не коснулся еще двухъ способовъ, сравнительная оцѣнка которыхъ въ настоящее время является предметомъ жаркихъ споровъ какъ въ засѣданіяхъ медицинскихъ обществъ, такъ и на столбцахъ врачебной печати: я разумѣю пробный проколъ опухоли и пробный разрѣзъ, пробное чревосѣченіе. Нужда въ обоихъ этихъ методахъ при саркоматозномъ пораженіи яичниковъ зачастую ощущается едва-ли не въ большей степени, чѣмъ при какомъ-бы то ни было другомъ заболѣваніи этихъ органовъ,—и мы видимъ, дѣйствительно, что во многихъ изъ собранныхъ нами случаевъ изслѣдователи вынуждены были прибѣгать то къ одному изъ этихъ методовъ, то къ другому. Какой же изъ нихъ, спрашивается, въ данномъ случаѣ предпочтительнѣе? Чтобы рѣшить этотъ вопросъ, надо обратить вниманіе на двѣ стороны дѣла: во-первыхъ, на тѣ результаты, какіе могутъ быть получены путемъ того и другаго способа, а во-вторыхъ,— на ту опасность, съ какою сопряжено ихъ примѣненіе.

Путемъ пробнаго прокола опухоли мы можемъ опредѣлить, прежде всего, имѣемъ-ли предъ собою плотную опухоль или кисту. Въ этомъ отношеніи результатъ прокола имѣетъ громадное значеніе для распознаванія яичниковыхъ саркомъ, которыя, какъ мы уже видѣли, нерѣдко при пальпаціи даютъ ощущеніе зыбленія, хотя и не содержатъ никакихъ полостей. А такъ какъ этою особенностью обладаютъ мозговидныя, наиболѣе злокачественныя саркоматозныя опухоли, то отсюда зна-

ченіе результатовъ прокола становится еще болѣе важнымъ. Помимо того, путемъ пробнаго прокола можно въ отдѣльныхъ случаяхъ и прямо опредѣлить натуру опухоли, какъ это и было, напримѣръ, въ одномъ случаѣ Esmarch'а, описанномъ Lande (№ 84): здѣсь троакаръ вывелъ кусочки ломкихъ, зернистыхъ массъ, которыя подъ микроскопомъ оказались состоящими главнымъ образомъ изъ круглыхъ клѣтокъ въ состояніи жироваго перерожденія. Наблюденіе Mengershausen'а также говоритъ въ пользу діагностическаго значенія тѣхъ результатовъ, какіе, при саркоматозныхъ опухоляхъ яичника, могутъ быть получены микроскопическимъ изслѣдованіемъ добытой путемъ прокола жидкости: изслѣдуя подъ микроскопомъ содержимое кисты въ одномъ случаѣ смѣшанноклѣточковой кистосаркомы (№ 136), этотъ авторъ нашелъ въ немъ свободно плававшія веретенообразныя и круглыя опухольныя клѣтки въ состояніи жироваго перерожденія. Иногда, повидимому, и химическое изслѣдованіе добытой путемъ прокола жидкости можетъ имѣть извѣстное діагностическое значеніе. Какъ извѣстно, Hammarsten [1]) указалъ на присутствіе псевдомуцина въ содержимомъ яичниковыхъ кистъ, какъ на характерную особенность послѣднихъ. Провѣряя это указаніе, Gönner [2]) дѣйствительно нашелъ указанное вещество въ содержимомъ большинства изслѣдованныхъ имъ кистъ, тогда какъ жидкость изъ кистосаркомы не дала ему реакціи Hammarsten'а. Едва-ли, конечно, на основаніи одного этого случая можно дѣлать какіе-либо выводы, но фактъ, даже и единичный, все-таки останется фактомъ. Особенно видную роль можно предсказать химическому изслѣдованію содержимаго саркоматозныхъ опухолей, добытаго путемъ прокола, когда будетъ вполнѣ доказана выработка въ этихъ опухоляхъ ядовитыхъ веществъ, отравляющихъ организмъ, когда эти вещества будутъ химически точно изслѣдованы, и будутъ найдены характерныя для нихъ и удобныя для клиническаго примѣненія реакціи. Тогда дифференціальная діагностика между кистосаркомами и простыми кистами не будетъ представлять и десятой доли тѣхъ трудностей, съ какими она сопряжена въ настоящее время.

---

[1]) Metalbumin und Paralbumin. Zeitschr. f physiolog. Chemie. Bd VI. 1882. S. 194.

[2]) Ein Beitrag zur chemischen Diagnose der Ovarialflussigkeiten. Zeitschr. für Gynaec. Bd. X. S. 176.

Я перечислилъ сейчасъ хорошія стороны пробнаго прокола, какъ метода для распознаванія саркоматозныхъ опухолей яичника. Но этотъ способъ изслѣдованія представляетъ и свои худыя стороны. Прежде всего онъ далеко невсегда является пріемомъ совершенно безопаснымъ для больной, такъ какъ содержимое опухоли при немъ можетъ попасть въ полость брюшины и вызвать смертельный перитонитъ. Положимъ, подобные случаи, судя по собраннымъ мною изъ литературы даннымъ, встрѣчаются нечасто, но они все же возможны, и среди собраннаго мною казуистическаго матеріала одинъ случай P é a n'a (№ 170), гдѣ больная умерла на седьмой день послѣ прокола отъ перигонита, — является въ этомъ отношеніи крайне подозрительнымъ. Помимо воспалительнаго процесса, при проколѣ можетъ подобнымъ-же путемъ произойти и зараженіе брюшины, напримѣръ, эхинококками, — если опухоль окажется эхинококковой кистой, и зародыши паразита проникнутъ чрезъ проколъ въ брюшную полость. Не представляетъ ничего невѣроятнаго и предположеніе, что подобнымъ же путемъ можетъ произойти и саркоматозное пораженіе брюшины, — если хоть тѣ же Protozoa, считаемые нынѣ причиною саркомы, попадутъ чрезъ проколъ въ полость ея и привьются здѣсь.

Самые результаты, получаемые путемъ прокола, далеко невсегда могутъ быть такъ плодотворны, какъ это вытекаетъ изъ наблюденій Esmarch'a, Mengershausen'a и Gönner'a. Жидкость, получаемая при проколѣ, напримѣръ, кистосаркомы, можетъ ничѣмъ не отличаться отъ той, какую даютъ обыкновенныя кисты. Мало того, результаты прокола могутъ въ отдѣльныхъ случаяхъ только сбивать наблюдателя съ толку и вводить его въ обманъ. Какъ уже было выше упомянуто, даже и плотныя саркоматозныя опухоли въ громадномъ большинствѣ случаевъ содержатъ внутри себя полости съ различнымъ содержимымъ. Если конецъ шприца или троакара случайно попадетъ въ одну изъ этихъ полостей, и проколъ поэтому дастъ жидкость, — наблюдатель можетъ счесть опухоль за простую кисту, тогда какъ на самомъ дѣлѣ она можетъ быть въ высшей степени злокачественною мозговидною саркомою. Хорошій примѣръ ошибки, въ которую изслѣдователь былъ введенъ, благодаря проколу, — представляетъ въ нашемъ матеріалѣ случай, описанный Malins'омъ (№ 179). Въ этомъ случаѣ дѣло шло объ опухоли, которая по внѣшнимъ признакамъ похожила на haematocele; чтобы разрѣшить сомнѣнія, авторъ пунктировалъ

ее и, получивъ кровянистую жидкость, утвердился въ діагнозѣ haematocele; а между тѣмъ на самомъ дѣлѣ опухоль оказалась кистосаркомою лѣваго яичника.

При пробномъ чревосѣченіи подобныхъ ошибокъ, разумѣется, быть не можетъ, и вообще въ діагностическомъ отношеніи получаемыя этимъ путемъ данныя гораздо болѣе цѣнны, чѣмъ тѣ, какія могутъ быть получены путемъ пробнаго прокола. Но и этотъ способъ имѣетъ свои худыя стороны, а именно, травма при немъ бываетъ гораздо значительнѣе, чѣмъ при пробномъ проколѣ. Указанное обстоятельство имѣло-бы еще меньше значенія, если-бы въ данномъ случаѣ вопросъ шелъ о достаточно крѣпкихъ больныхъ, способныхъ перенести эту травму; но въ томъ-то и бѣда, что больныя, страдающія саркоматознымъ пораженіемъ яичниковъ, обыкновенно являются крайне истощенными и ослабленными, почему эта травма и можетъ грозить серьезною опасностью для ихъ жизни. Лучшимъ доказательствомъ справедливости только что сказаннаго могутъ служить, среди собранныхъ мною случаевъ, такіе, какъ случаи Ackermann-Olshausen'a (№ 207) и Winckel'я (№ 217), гдѣ исходомъ пробнаго чревосѣченія была смерть больныхъ.

Если теперь взвѣсить все, сказанное выше pro и contra пробнаго прокола и пробнаго разрѣза, то самымъ правильнымъ, по моему, будетъ высказаться объ нихъ слѣдующимъ образомъ: оба эти метода въ отдѣльныхъ случаяхъ могутъ быть безусловно необходимы для правильной постановки діагноза, особенно при такомъ трудномъ для распознаванія заболѣванія, какъ саркоматозное пораженіе яичниковъ; поэтому оба они должны сохранить свое мѣсто въ гинекологической практикѣ. Но, съ другой стороны, примѣненіе обоихъ этихъ методовъ сопряжено съ извѣстною опасностью для жизни больныхъ; поэтому примѣненіе ихъ должно быть ограничено лишь тѣми случаями, гдѣ оно необходимо, причемъ выборъ того или другаго изъ этихъ способовъ долженъ быть производимъ въ строгой зависимости отъ индивидуальныхъ особенностей каждаго даннаго случая.

Присоединяя, по мѣрѣ надобности, къ обычнымъ способамъ изслѣдованія, употребляемымъ въ гинекологіи, тѣ или другіе изъ перечисленныхъ сейчасъ методовъ, изслѣдователь получаетъ возможность въ большинствѣ случаевъ правильно распознать саркоматозное пораженіе яичниковъ, несмотря на всю діагностическую трудность этого заболѣ-

ванія. Это тѣмъ болѣе возможно, что данное заболѣваніе, будучи въ отдѣльныхъ случаяхъ весьма сходно съ беременностью, маточными фиброидами, ракомъ яичниковъ и т. п.,—въ огромномъ большинствѣ случаевъ, все-таки, представляетъ достаточно характерныя черты, по которымъ и можетъ быть узнано.

Въ частности, смѣшать яичниковую саркому съ беременною маткой можно лишь при поверхностномъ осмотрѣ, тщательное же изслѣдованіе,—если надо, послѣ предварительнаго удаленія водяночной жидкости изъ полости брюшины и подъ наркозомъ,—всегда въ состояніи вывести наблюдателя изъ ошибки. Такъ обыкновенно и было во всѣхъ тѣхъ, упомянутыхъ выше, случаяхъ, гдѣ саркоматозная опухоль яичниковъ при первомъ осмотрѣ возбуждала мысль о беременности. Отсутствіе сердцебіенія плода и маточныхъ шумовъ, невозможность прощупать части плода, отсутствіе характернаго для беременности разрыхленія слизистой оболочки влагалища и влагалищной части матки, ихъ совершенно иная окраска, часто встрѣчающаяся бугристость опухоли, иная ея консистенція, иной ростъ и т. д., и т. д.,—всѣ эти признаки могутъ вывести изслѣдователя изъ затрудненія даже и въ томъ случаѣ, если онъ имѣетъ дѣло съ мягкою, быстро растущею круглоклѣточковой саркомой и не можетъ опредѣлить тѣла матки отдѣльно отъ опухоли.

Равнымъ образомъ не такъ трудно отличить яичниковую саркому и отъ маточнаго фиброида, если только наблюдатель не позабудетъ изслѣдовать полость матки зондомъ. Незначительная, обыкновенно меньше 8 сантиметровъ, длина ея, быстрый ростъ опухоли, присутствіе асцита, отсутствіе кровей, кахектическій видъ больной, — всего этого въ огромномъ большинствѣ случаевъ совершенно достаточно, чтобы отличить яичниковую саркому отъ маточнаго фиброида, который обыкновенно ростетъ сравнительно медленно, удлиняетъ полость матки,—даже и будучи субсерознымъ,—значительно, асцитомъ сопровождается лишь въ исключительныхъ случаяхъ, кахексіи не вызываетъ и, вмѣсто аменнореи, обусловливаютъ все прогрессирующія менорраги.

Haematocele уже однимъ разлитымъ характеромъ имѣющейся при ней опухоли рѣзко отличается отъ яичниковой саркомы, не говоря объ иной консистенціи, отсутствіи подвижности, иномъ отношеніи къ маткѣ и т. д. Въ случаѣ же, если ея картина будетъ вполнѣ симулировать саркому,—достаточно понаблюдать за больной нѣкоторое время, чтобы отличить одно заболѣваніе отъ другаго: haematocele, внезапно появившись, имѣетъ затѣмъ регрессивное теченіе: опухоль постепенно уменьшается, припадки со стороны брюшины слабѣютъ, общее состояніе больной улучшается и т. д., при саркомѣ же бываетъ какъ разъ наоборотъ.

За hydrosalpinx и pyosalpinx саркома яичника можетъ быть принята лишь въ очень раннихъ случаяхъ своего развитія, и наблюденіе за дальнѣйшимъ ея теченіемъ также въ состояніи разрѣшить всякое сомнѣніе. Вообще съ заболѣваніями трубъ, матки, кишекъ и др. сосѣднихъ органовъ саркома яичниковъ можетъ быть смѣшиваема лишь въ исключительныхъ случаяхъ, и то на короткое время. Гораздо труднѣе отличить саркомы яичниковъ отъ другихъ опухолей тѣхъ же органовъ,—раковъ, фибромъ и кистомъ. Здѣсь дифференціальный діагнозъ иногда является прямо невозможнымъ. Особенно легко смѣшать съ карциномой круглоклѣточковую саркому, съ фибромой — веретенообразноклѣточковую разновидность и съ кистой—кистосаркому. Впрочемъ въ большинствѣ случаевъ и здѣсь распознаваніе, послѣ всесторонняго изслѣдованія и наблюденія за теченіемъ болѣзни, можетъ быть сдѣлано съ значительной степенью вѣроятности.

Для отличія саркомы отъ рака можетъ служить уже самый возрастъ больныхъ: саркомы, особенно круглоклѣточковыя, составляютъ удѣлъ, какъ мы уже видѣли, преимущественно молодаго возраста, ракъ же въ большинствѣ случаевъ появляется въ преклонныхъ годахъ, хотя исключенія и тамъ, и здѣсь довольно многочисленны. Далѣе, по формѣ раковыя опухоли представляются обыкновенно гораздо болѣе бугристыми, чѣмъ саркоматозныя: у послѣднихъ, какъ уже было сказано выше, поверхность въ большинствѣ случаевъ отличается гладкостью и ровностью. Затѣмъ, раковыя опухоли обыкновенно гораздо чаще саркоматозныхъ оказываются сросшимися съ окружающими органами. Кахексія при ракѣ бываетъ обыкновенно выражена рѣзче, чѣмъ при саркомѣ, даже круглоклѣточковой. Лимфатическія железы при ракѣ поражаются почти всегда, при саркомѣ же—сравнительно рѣдко. Наконецъ ракъ, даже и яичниковый, имѣетъ гораздо большую наклонность, чѣмъ саркома, инфильтрировать близъ-лежащую клѣтчатку и, благодаря этому обстоятельству, въ связи съ частотою сращеній,—гораздо чаще представляетъ собою неподвижную опухоль, чѣмъ саркома.

Яичниковыя фибромы отличаются отъ саркомъ главнымъ образомъ своимъ ростомъ и отсутствіемъ при нихъ кахексіи: опухоли этого рода

обыкновенно ростутъ чрезвычайно медленно, саркомы же, не исключая и веретенообразноклѣточковыхъ, отличаются, наоборотъ, очень быстрымъ ростомъ; при фибромахъ общее состояніе больныхъ не измѣняется значительно, саркомы же почти всегда сопровождаются рѣзкой кахексіей. Помимо того, фибромы яичниковъ встрѣчаются обыкновенно гораздо рѣже, чѣмъ саркоматозныя опухоли тѣхъ же органовъ, и въ большинствѣ случаевъ не достигаютъ значительныхъ размѣровъ. Наконецъ при нихъ лишь очень рѣдко встрѣчаются тѣ явленія со стороны брюшины, которыя при саркомахъ, какъ мы видѣли, являются почти правиломъ.

Что касается, наконецъ, отличія кистосаркомъ отъ обыкновенныхъ кистомъ, то здѣсь опознавательными пунктами могутъ служить: присутствіе въ опухоли, вмѣстѣ съ флюктуирующими участками, и плотныхъ, опредѣляемое путемъ пальпаціи; затѣмъ, опять-таки,— быстрый ростъ опухоли, кахектическое состояніе больной, быстрое развитіе брюшной водянки, явленія со стороны брюшины и т. п.

Помимо отличія саркоматознаго пораженія яичниковъ отъ другихъ заболѣваній женской половой сферы, весьма важнымъ является также отличіе отдѣльныхъ формъ саркомы другъ отъ друга. Въ сущности говоря, отличить, напримѣръ, круглоклѣточковую саркому отъ веретенообразноклѣточковой даже важнѣе, въ смыслѣ предсказанія и леченія, чѣмъ поставить дифференціальный діагнозъ между круглоклѣточковой саркомой и ракомъ или веретенообразноклѣточковой—и фибромой. Съ другой стороны, это отличіе является зачастую и гораздо болѣе легкимъ, такъ какъ каждая изъ отдѣльныхъ формъ саркомы представляетъ довольно рѣзкія и характерныя отличительныя черты. Такъ, круглоклѣточковыя саркомы характеризуются быстрымъ ростомъ, болѣе мягкою консистенціей, болѣе раннимъ и сильнымъ развитіемъ асцита, болѣе рѣзко выраженною кахексіей, сращеніями съ окружающими органами, раннимъ развитіемъ перитоническихъ припалковъ; кромѣ того, онѣ чаще поражаютъ молодыхъ субъектовъ и чаще являются двусторонними. Веретенообразноклѣточковыя опухоли и фибросаркомы представляютъ болѣе плотную консистенцію, отличаются своею подвижностью и отсутствіемъ сращеній, ростутъ медленнѣе, двусторонними являются рѣже, общее состояніе больныхъ разстраиваютъ не такъ сильно и т. п. Наконецъ кистосаркомы отличаются отъ другихъ саркоматозныхъ опухолей яичника главнымъ образомъ своею способностью давать, при пальпаціи, ощущеніе рѣзко выраженнаго зыбленія.

Въ заключеніе, діагносцируя саркоматозное пораженіе яичниковъ, изслѣдователь долженъ еще дать себѣ отчетъ, оперируема-ли въ каждомъ данномъ случаѣ опухоль, или нѣтъ. Чтобы отвѣтить на этотъ вопросъ, необходимо обратить вниманіе на общее состояніе больной, на присутствіе или отсутствіе сращеній опухоли съ сосѣдними органами и на существованіе метастазовъ, обнаруживающихся обыкновенно припадками со стороны пораженныхъ органовъ. Нерѣдко, однако, даже самое тщательное изслѣдованіе больной не можетъ дать въ этомъ отношеніи достаточныхъ указаній, и поставленный выше вопросъ приходится рѣшать уже во время самой операціи.

VI.

Лѣченіе.

Радикальное лѣченіе яичниковыхъ саркомъ.—Противорѣчивость существующихъ взглядовъ на него.—Выборъ времени для операціи.—Техника операціи.—Уходъ за ножкой.—Результаты оперативнаго лѣченія саркоматозныхъ опухолей яичника вообще и отдѣльныхъ формъ ихъ въ частности.—Рецидивы болѣзни послѣ операціи.—Палліативное лѣченіе яичниковыхъ саркомъ—оперативное и неоперативное.—Можетъ-ли яичниковая саркома пройти сама собою, безъ всякаго лѣченія?

Будучи несомнѣнно злокачественнымъ новообразованіемъ, яичниковая саркома можетъ быть радикально излѣчена лишь оперативнымъ путемъ; безъ оперативнаго же вмѣшательства каждый случай ея безусловно кончается смертью,—такова истина, противъ которой не можетъ быть возраженій, если не считать заявленія одного нѣмецкаго автора, которое я приведу ниже въ видѣ курьеза. Будучи вполнѣ согласны относительно такого значенія оперативнаго вмѣшательства при саркомахъ яичника, авторы, однако, значительно расходятся между собою во взглядахъ на результаты этого вмѣшательства. К. Braun[1]) полагаетъ, что яичниковыя саркомы, въ виду ихъ крайней злокачественности, не стоитъ и оперировать, такъ какъ случаи, гдѣ операціей достигалось полное излѣченіе болѣзни, принадлежатъ къ величайшимъ рѣдкостямъ, и реци-

[1]) Wiener Medicinische Blätter. 1883. XI. № 23.

дивъ послѣ операціи почти неизбѣженъ. Engelmann[1]) вдается въ противоположную крайность, заявляя, что яичниковыя саркомы вовсе не злокачественны. Большинство же авторовъ держатся въ своихъ воззрѣніяхъ на этотъ предметъ золотой средины. Такъ, Freund[2]), вполнѣ признавая злокачественность яичниковыхъ саркомъ, въ то же время горячо вооружается противъ пессимистическаго взгляда Braun'a и съ фактами въ рукахъ доказываетъ, что радикальное излѣченіе этихъ новообразованій вполнѣ, при своевременномъ оперативномъ вмѣшательствѣ, возможно. Cohn[3]) держится того мнѣнія, что «изъ всѣхъ злокачественныхъ опухолей яичника лишь саркомы даютъ чуть лучшій прогнозъ». Такого же взгляда держится и Doran[4]), по мнѣнію котораго саркомы яичника не такъ злокачественны, какъ папилломы. По Olshausen'y[5]), «въ большинствѣ случаевъ» экстирпаціей «достигается, повидимому, радикальный успѣхъ» при саркомахъ яичника, и «опасность рецидива является не очень значительной».

Собранныя мною данныя также съ несомнѣнностью свидѣтельствуютъ, что прочное излѣченіе яичниковыхъ саркомъ оперативнымъ путемъ — вещь вполнѣ возможная. Но оперировать яичниковыя саркомы, какъ и всякія вообще злокачественныя новообразованія, слѣдуетъ какъ можно раньше, пока еще болѣзнь изъ мѣстной не сдѣлалась общей. При саркомахъ эта поспѣшность съ оперативнымъ вмѣшательствомъ особенно необходима, такъ какъ опухоли этого рода развиваются сплошь и рядомъ съ поразительной быстротой. Оттого при нихъ самое лучшее — оперировать немедленно, лишь только будетъ распознанъ характеръ болѣзни. Не слѣдуетъ даже, въ случаѣ плохаго общаго состоянія больныхъ, тратить особенно много времени на его предварительное улучшеніе: правда, это иногда и удается, какъ о томъ свидѣтельствуютъ случаи Wenning'a (№ 172) и Tison'a (№ 190), но въ большинствѣ случаевъ, какъ показываетъ опытъ Krug'a (№ 129), D'Antona (№ 100), Mengershausen'a (№ 136) и другихъ авторовъ, попытки улучшить общее состояніе больныхъ, разъ кахексія начала прогрессировать, остаются безплодными и являются лишь напрасною тратой дорогаго времени, такъ что въ концѣ концовъ врачу приходится оперировать больную въ худшемъ состояніи, нежели она была раньше. Этимъ, впрочемъ, я отнюдь не хочу сказать, что подобныхъ попытокъ и не слѣдуетъ дѣлать, — онѣ, напротивъ, по моему обязательны, но должны быть производимы со строгой экономіей времени. Равнымъ образомъ не хочу я этимъ сказать и того, что оперировать саркоматозныхъ больныхъ надо, не обращая вниманія на ихъ общее состояніе: если послѣднее настолько плохо, что надежды на перенесеніе больною операціи почти нѣтъ, — тогда врачу, конечно, лучше воздержаться отъ оперативнаго вмѣшательства. Но, съ другой стороны, не могу не замѣтить и того, что врачъ не долженъ излишне пугаться плохаго общаго состоянія больныхъ; кахексія и упадокъ питанія при саркомахъ — вещь настолько обыкновенная, что огромное большинство больныхъ, обращающихся къ медицинской помощи, страдаютъ ими, и большинству приходится, какъ показываетъ опытъ, ложиться на операціонный столъ именно въ такомъ состояніи; это не мѣшаетъ оперативному лѣченію давать наилучшіе результаты сравнительно со всѣми другими способами лѣченія.

Что касается выполненія операціи, то при саркомахъ яичника, какъ и при всѣхъ злокачественныхъ новообразованіяхъ, слѣдуетъ въ этомъ отношеніи держаться общаго хирургическаго правила: какъ можно шире удалять всѣ пораженныя новообразованіемъ части. Правило это неприложимо лишь въ тѣхъ случаяхъ, гдѣ существованіе обширныхъ метастазовъ дѣлаетъ невозможнымъ полное удаленіе новообразованія. Въ такихъ случаяхъ для больной выгоднѣе даже, если операторъ отложитъ въ сторону всякія попытки сдѣлать это и, не нанося никакихъ новыхъ травмъ, постарается поскорѣе кончить операцію; такъ, по крайней мѣрѣ, можно думать на основаніи собраннаго мною матеріала: въ большинствѣ тѣхъ случаевъ, гдѣ оперирующій, видя полную безуспѣшность своихъ стараній вслѣдствіе массы неудалимыхъ метастазовъ, тѣмъ не менѣе продолжалъ операцію, — послѣдняя кончалась обыкновенно очень печально для больной (№ 6, 11, 137, 142, 187 и др.). Иное дѣло, если оперирующій наталкивается на отдѣльные, доступные полному удаленію метастазы: послѣдніе должны быть обязательно удаляемы, причемъ операторъ не долженъ терять надежды на радикальное излѣченіе больной. Въ этомъ отношеніи среди собранныхъ мною случаевъ два являются особенно поучительными.

[1]) Transactions of the American Gyn. Society. 1878 II.
[2]) Ueber die Behandlung bösartiger Eierstocksgeschwülste. Zeitschr. f. Gynaek. 1889. Bd. XVII.
[3]) L. c. Ztschr. f. Gynaek. 1886. XII.
[4]) Clinical and pathological observat. on tum. of the ovary etc. 1884.
[5]) Болѣзни яичниковъ. Стр. 570.

Первый случай описанъ Freund'омъ (№ 125). Больная, дѣвушка 21 года, за девять мѣсяцевъ до операціи замѣтила у себя быстрое увеличеніе живота, сопровождаемое по временамъ болями въ правой сторонѣ. Болѣзнь сопровождалась сильнымъ истощеніемъ и слабостью больной. Впослѣдствіи къ этому присоединился значительный асцитъ и двусторонній выпотной плейритъ, больная стала страдать сильною одышкой, появилась постоянная лихорадка, дѣятельность сердца упала. Изслѣдовавъ паціентку, авторъ нашелъ у нея въ животѣ объемистую, бугристую, плотную, подвижную опухоль, принадлежавшую, повидимому, лѣвому яичнику. Изслѣдованіе мочи больной обнаружило въ ней присутствіе бѣлка, бѣлыхъ кровяныхъ шариковъ и зернистыхъ цилиндровъ. Несмотря на плохое общее состояніе паціентки, авторъ рѣшилъ ее оперировать. При вскрытіи брюшной полости оказалось, что на peritoneum parietale и сальникѣ сидятъ объемистые узлы новообразованія. Сальникъ сросшенъ, кромѣ того, съ главною опухолью, которую удалось вывести наружу, лишь продолживъ брюшной разрѣзъ выше пупка. При этомъ было обнаружено, что матка перекрутилась вокругъ своей оси, такъ что нормальные придатки лѣвой стороны помѣщались спереди отъ нея, опухоль же принадлежала правому яичнику. Отдѣливъ сращенія, авторъ перевязалъ толстую, сосудистую ножку опухоли четырьмя лигатурами, отрѣзалъ ее, потомъ удалилъ всѣ метастатическіе узлы, а также инфильтратъ, найденный въ заднемъ Douglas'овомъ пространствѣ. Послѣопераціонный періодъ протекъ благополучно, несмотря на допущенную больною погрѣшность въ діэтѣ, обусловившую острый катарръ кишекъ и флегмазію лѣваго бедра. Изслѣдованіе при выпискѣ показало, что обѣ плейры свободны отъ жидкости, животъ всюду даетъ кишечный звукъ, въ заднемъ сводѣ прощупывается неясное утолщеніе. Авторъ имѣлъ случай видѣть больную спустя два года послѣ операціи,— она продолжала пользоваться отличнымъ здоровьемъ. Микроскопическое изслѣдованіе удаленной яичниковой опухоли обнаружило въ ней крупноклѣточковую саркому, развившуюся изъ міофибромы.

Второй подобный же случай принадлежитъ Thornton'у (№ 153). Больная, 47-лѣтняя замужняя женщина, за 3 года до операціи замѣтила у себя опухоль подвздошной области. Авторъ нашелъ у нея тогда значительное увеличеніе матки, полость которой была выполнена новообразованіемъ болѣе куринаго яйца величиною. Часть этой опухоли была извлечена пальцами, другая выскоблена, и въ полость впрыснута іодная тинктура. Послѣ того больная нѣкоторое время пользовалась хорошимъ здоровьемъ, потомъ,—черезъ 3 года,— авторъ былъ снова приглашенъ къ ней и нашелъ паціентку сильно истощенною. При изслѣдованіи, въ животѣ у нея найдены были двѣ опухоли: одна, выбющаяся, сидѣла слѣва, занимая всю лѣвую половину живота отъ лобка до края реберъ, другая, плотная, была расположена въ правой паховой области. При операціи оказалось, что лѣвосторонняя опухоль, представлявшая собою многогнѣздную кистосаркому лѣваго яичника, была совершенно инкапсулирована въ широкой связкѣ и имѣла такія обширныя сращенія съ сальникомъ, брыжейкой, кишками и тазовыми органами, что авторъ сначала хотѣлъ оставить ее на мѣстѣ, но затѣмъ ему удалось осторожно энуклеировать ее, наложивъ на сращенія массу лигатуръ. Во время вылущенія опухоли авторъ былъ удивленъ присутствіемъ массы мозговидныхъ саркоматозныхъ образованій, лежавшихъ снаружи отъ нея. Послѣ извлеченія опухоли оказалось, что эти массы выросли изъ слѣпой кишки. Удаливъ ихъ, авторъ нашелъ, далѣе, третью опухоль, съ кокосовый орѣхъ величиною, лежавшую подъ печенью и соединенную съ сальникомъ сосудистою ножкой, которая была перевязана и отрѣзана. Послѣопераціонный періодъ протекъ, хотя и съ лихорадкой въ первые 6 дней, но вполнѣ благополучно. На 24 день паціентка выписалась изъ больницы здоровою, но кахектичною, а впослѣдствіи совершенно поправилась.

Въ обоихъ этихъ случаяхъ операція, несмотря на существованіе метастазовъ, имѣла своимъ результатомъ прочное выздоровленіе больныхъ. Еще болѣе я могъ-бы привести такихъ случаевъ, гдѣ операція при яичниковыхъ саркомахъ, уже сопровождавшихся вторичными узлами, имѣла своимъ непосредственнымъ исходомъ выздоровленіе больныхъ, но дальнѣйшая судьба послѣднихъ осталась неизвѣстною; таковы, напримѣръ, случаи Atlee (№ 47), Matlakowsk'аго (№ 127), Bakera (№ 129) и др. Но, разумѣется, въ общемъ все-таки существованіе даже и немногочисленныхъ и доступныхъ удаленію метастазовъ является осложненіемъ, ухудшающимъ результаты операціи и затрудняющимъ самое выполненіе послѣдней.

Вторымъ такимъ осложненіемъ при яичниковыхъ саркомахъ являются сращенія опухоли съ окружающими органами. Хотя, какъ о томъ уже было упомянуто выше, саркоматозныя опухоли яичниковъ и представляютъ въ общемъ менѣе сращеній, чѣмъ какія-либо другія ново-

образованія этихъ органовъ, исключая фибромъ, однако и здѣсь сращенія не являются рѣдкостью. Особенно часто оказываются сращенными, какъ мы видѣли, кистосаркомы, а изъ плотныхъ саркоматозныхъ опухолей — круглоклѣточковыя. Нерѣдко сращенія эти оказываются такъ обширны, что опухоль является совершенно неудалимой. Въ такихъ случаяхъ операторъ сдѣлаетъ лучше, если, опять-таки, не будетъ и пытаться удалять новообразованіе, а постарается поскорѣе окончить операцію, не нанося больной напрасныхъ травмъ. Такъ и пришлось поступить, въ собранныхъ мною случаяхъ, многимъ: Cuschier (№ 51), Smith'y (№ 79), Omori и Ikeda (№ 112), Schroeder'y (№ 146) и др. Немногочисленныя же попытки нѣкоторыхъ операторовъ идти и въ такихъ случаяхъ, что называется, напроломъ приносили больнымъ болѣе вреда, чѣмъ пользы. Впрочемъ упомянутый уже выше случай Thornton'a показываетъ, до какой степени остороженъ долженъ быть операторъ, признавая ту или другую опухоль удалимою или неудалимою.

Отдѣленіе сращеній опухоли при яичниковыхъ саркомахъ, какъ и при всѣхъ другихъ новообразованіяхъ, можетъ быть производимо различнымъ образомъ: крѣпкія и сосудистыя сращенія перерѣзываются послѣ предварительной перевязки, болѣе слабыя и бессосудистыя разрываются прямо рукою. При саркоматозныхъ опухоляхъ оперирующій долженъ быть особенно остороженъ съ этимъ послѣднимъ способомъ отдѣленія сращеній. Дѣло въ томъ, что здѣсь сращенія вообще отличаются обиліемъ сосудовъ и кровоточивостью, и потому сколько-нибудь небрежное отношеніе къ нимъ со стороны оперирующаго можетъ обусловить опасныя для жизни больной кровотеченія и даже смерть. Такъ это и было, напримѣръ, въ случаѣ Биддера (№ 93), гдѣ больная погибла отъ послѣдовательнаго паренхиматознаго кровотеченія изъ сращеній. Но, въ свою очередь, и перерѣзка сращеній при саркомахъ нерѣдко требуетъ величайшей осторожности, такъ какъ опухоли этого рода иногда бываютъ такъ интимно сращены съ мочевымъ пузыремъ и кишками, что раненіе этихъ послѣднихъ при перерѣзѣ сращеній — вещь очень легкая. Такъ, напримѣръ, и было въ одномъ случаѣ Sänger'a, описанномъ Lande (№ 126), гдѣ операторъ, отдѣляя сращенія большой фибросаркомы, срѣзалъ верхушку мочеваго пузыря; къ счастью, это неожиданное осложненіе не имѣло вредныхъ для больной послѣдствій. Иногда сращеніе саркоматозной опухоли съ кишками бываетъ до

такой степени тѣсно, что его отдѣленіе является даже прямо невозможнымъ безъ вѣрнаго разрыва кишечной стѣнки; въ такихъ случаяхъ оператору представляется на выборъ одно изъ двухъ: или приступить къ резекціи кишки, какъ это было сдѣлано, съ печальными результатами, въ одномъ случаѣ (№ 23) Jessett'омъ, или же оставить на кишкѣ пластинку опухоли, срѣзавъ остальную часть ея по примѣру Martin'a (№ 30) и Thomas'a (№ 149); результаты этого послѣдняго пріема понятны сами собою, если даже и вшить оставленную пластинку въ брюшную рану, какъ это сдѣлалъ Thomas. Подобныя же интимныя сращенія саркоматозныхъ опухолей съ другими органами могутъ вынуждать оператора къ частичному удаленію этихъ послѣднихъ. Такъ, напримѣръ, Tauffer'y въ одномъ случаѣ пришлось, для удаленія эндотеліомы яичника, произвести надвлагалищную ампутацію матки (№ 216).

Помимо описанныхъ сейчасъ осложненій, возникающихъ при отдѣленіи сращеній опухоли съ окружающими органами, при саркомахъ, особенно при кистосаркомахъ, весьма нерѣдкимъ является еще одно, а именно, разрывъ стѣнки опухоли съ излитіемъ ея содержимаго въ полость брюшины. Причины этого явленія понятны: саркоматозно-перерожденная стѣнка опухоли, несмотря на свою нерѣдко значительную толщину, далеко не отличается тою прочностью, какая свойственна, напримѣръ, стѣнкамъ обыкновенныхъ кистъ, и потому зачастую даже при слабомъ примѣненіи силы не выдерживаетъ и рвется. Разумѣется, если-бы содержимое кистосаркомъ было совершенно асептичнымъ, это осложненіе не составляло-бы большой бѣды; но я уже сказалъ выше, что нерѣдко кистосаркомы имѣютъ гнойное содержимое; это послѣднее, излившись въ полость брюшины, несомнѣнно можетъ обусловить развитіе септическаго перитонита, какъ это и было въ двухъ случаяхъ, описанныхъ Цандеромъ и Pomorsk'имъ (№№ 178 и 215).

Немало затрудненій, при оперативномъ лѣченіи яичниковыхъ саркомъ, доставляетъ оперирующему также обращеніе съ ножкой этихъ опухолей. Я уже говорилъ выше, что саркоматозныя опухоли яичниковъ сидятъ обыкновенно на очень короткихъ ножкахъ, которыя ктому же нерѣдко бываютъ инфильтрированы опухолью тканью. Иногда длина ножки бываетъ такъ незначительна, что оперирующему приходится, прежде чѣмъ наложить на нее лигатуру, искусственно удлинять ее, очищая основаніе опухоли; такъ, напримѣръ, пришлось поступить въ одномъ случаѣ (№ 94) Olshausen'y. Разумѣется, при такой ко-

роткости ножки оператору легко оставить въ ея культѣ части новообразованія, которыя послѣ операціи и могутъ сдѣлаться источниками рецидива; на такую возможность особенно указываетъ въ своихъ двухъ случаяхъ плотныхъ яичниковыхъ саркомъ Thornton. Кромѣ того, подобные размѣры ножки имѣютъ еще одну непріятную сторону: лигатура съ очень короткой культи легко можетъ соскользнуть, а такъ какъ ножки саркоматозныхъ опухолей нерѣдко бываютъ весьма богаты крупными сосудами, то отсюда становиться понятною опасность такого осложненія. Въ этомъ отношеніи среди собранныхъ мною случаевъ особенно поучителенъ случай Воскресенскаго (№ 28). Здѣсь ножка опухоли отличалась своею короткостью, толщиною и шириною (14 сантиметровъ вмѣстѣ съ широкой связкой); въ нее входили труба, яичниковая связка и весь край широкой связки. Послѣ перевязки ея въ три пучка и отдѣленія отъ опухоли оказалось, что въ культѣ есть еще остатокъ новообразованія, который былъ сейчасъ же вырѣзанъ ножемъ, послѣ чего лигатура была наложена ниже. Оставшаяся часть широкой связки была, однако, настолько коротка, что при сильномъ стягиваніи лигатуръ она надорвалась, и лигатура у угла матки соскочила. Тогда связка съ остатками ножки была обколота, и культя прижжена термокаутеромъ Paquelin'a. Нерѣдко короткость ножки при саркомахъ вектъ къ неожиданнымъ осложненіямъ уже во время самаго выведенія опухоли въ брюшную рану: при болѣе или менѣе форсированномъ извлеченіи она надрывается и даетъ иногда значительныя кровотеченія. Въ одномъ случаѣ Olshausen'a (№ 168) кровотеченіе это было такъ значительно, что повлекло за собою коллапсъ; лишь послѣ получасоваго примѣненія искусственнаго дыханія больная пришла въ себя, но ненадолго: черезъ пять часовъ послѣ операціи она умерла.

Короткость ножки саркоматозныхъ опухолей яичника и трудность ея перевязки, въ связи съ ея толщиною и обиліемъ сосудовъ, заставляли многихъ операторовъ, въ собранныхъ мною случаяхъ, прибѣгать къ внѣбрюшинному укрѣпленію культи въ брюшной ранѣ. Этимъ путемъ, конечно, операторы въ значительной мѣрѣ обезпечивали себя на случай такихъ осложненій въ послѣопераціонномъ періодѣ, какъ нагноеніе въ культѣ,—осложненій, сопровождавшихся при внутрибрюшинномъ способѣ ухода за ножкой весьма непріятными послѣдствіями: въ одномъ случаѣ, принадлежащемъ Thorntony (№ 6), нагноеніе культи повлекло за собою смерть больной; въ другомъ, описанномъ проф. Склифосовскимъ) (№ 92), гнойникъ вскрылся въ прямую кишку. Равнымъ образомъ и послѣдовательныя кровотеченія изъ ножки, даже такія сильныя, какъ это было, напримѣръ, описано въ одномъ случаѣ Polaillon'омъ (№ 66),—при подобномъ способѣ ухода за ножкой оказывались гораздо менѣе опасными, чѣмъ они могли-бы быть при внутрибрюшинномъ методѣ. Но, съ другой стороны, та же самая незначительность длины ножки въ состояніи дѣлать и внѣбрюшинное ея укрѣпленіе источникомъ опаснымъ осложненій. Случай, описанный Mann'омъ (№ 13), весьма хорошо иллюстрируетъ эти опасности. Оперируя круглоклѣточковую саркому лѣваго яичника, сидѣвшую на очень короткой, толстой ножкѣ, Mann примѣнилъ внѣбрюшинный способъ и укрѣпилъ остатокъ ножки въ нижнемъ краю раны. Больная хорошо перенесла операцію и стала быстро поправляться. На девятый день были сняты всѣ швы, причемъ брюшная рана оказалась отлично зажившею. Послѣ снятія швовъ, въ этотъ день больная много двигалась и даже сѣла въ кровати. На слѣдующее утро температура у нея поднялась до 101° F., а пульсъ до 140, тогда какъ наканунѣ то и другое было нормально. Изслѣдовавъ брюшную рану, авторъ увидѣлъ, что ножка опухоли оторвалась, и въ этомъ мѣстѣ существуетъ отверстіе въ полость брюшины. Не видя другаго исхода, онъ немедленно занаркотизировалъ больную и раскрылъ брюшную полость, причемъ оказалось, что дно матки приросло къ нижнему краю брюшнаго разрѣза. Попробовавъ оторвать его, авторъ получилъ такое сильное кровотеченіе, что принужденъ былъ произвести надвлагалищную ампутацію матки. Культя была прижжена, закрыта брюшиной и опущена въ полость таза, послѣ чего разрѣзъ брюшныхъ стѣнокъ зашитъ. Исходомъ этой второй операціи была смерть больной на третій день отъ септицеміи.

Вообще, по моему мнѣнію, если гдѣ-нибудь, такъ именно при яичниковыхъ саркомахъ, съ ихъ короткими ножками, внѣбрюшинный способъ является непригоднымъ уже въ силу чисто-анатомическихъ условій. Правда, внутрибрюшинный методъ, какъ уже было указано выше, представляетъ свои неудобства, но эти послѣднія довольно легко устранимы: нагноенія ножки — тщательнымъ проведеніемъ антисептики или асептики, а опасность послѣдовательныхъ кровотеченій — тщательною перевязкою ножки. При особенной толщинѣ послѣдней,—въ руку или предплечье, какъ описываютъ авторы въ отдѣльныхъ случаяхъ, — можетъ быть примѣненъ съ успѣхомъ тотъ способъ ея перевязки, который

проф. А. И. Лебедевымъ употребляется при надвлагалищныхъ ампутаціяхъ матки и который подробно описанъ въ работѣ Виленскаго [1]).

Чтобы покончить съ вопросомъ объ особенностяхъ оперативной техники при удаленіи саркоматозныхъ опухолей яичниковъ, я долженъ упомянуть еще объ одной изъ нихъ, а именно, о величинѣ брюшной раны при этого рода операціяхъ. Никакія другія изъ яичниковыхъ опухолей не требуютъ для своего удаленія такихъ длинныхъ разрѣзовъ, какъ саркомы, которыя, съ одной стороны, достигаютъ весьма значительныхъ размѣровъ, а съ другой,—если исключить кистосаркомы,—не могутъ быть уменьшены въ своемъ объемѣ, подобно кистамъ, путемъ прокола. Иногда при нихъ приходится проводить разрѣзъ брюшныхъ стѣнокъ отъ лобка и вплоть до мечевиднаго отростка, какъ, напримѣръ, было уже въ упомянутомъ случаѣ Воскресенскаго (№ 28). Нѣкоторые операторы, особенно французскіе (Sacré въ случаѣ подъ № 7, Péan въ случаѣ № 149), чтобы избѣжать этого, предпочитаютъ удалять саркомы путемъ morcellement, по частямъ. Однако, наврядъ-ли достигаемая при этомъ выгода вполнѣ искупаетъ тѣ невыгоды, какія неизбѣжно влечетъ за собою примѣненіе morcellement, затягивая операцію на болѣе долгій срокъ.

Какіе же, спрашивается теперь, результаты даетъ сопряженное съ такими трудностями оперативное леченіе яичниковыхъ саркомъ?

Обращаясь къ собраннымъ мною случаямъ, мы видимъ, что лишь въ одной трети ихъ, приблизительно, послѣопераціонный періодъ протекалъ вполнѣ гладко, безъ всякихъ осложненій, въ остальныхъ же двухъ третяхъ теченіе послѣопераціоннаго періода сопровождалось различнаго рода осложненіями. Среди этихъ послѣднихъ на первомъ планѣ стоятъ острыя заболѣванія брюшины, обыкновенно септическаго происхожденія, затѣмъ — угрожающіе припадки общей слабости; изъ другихъ осложненій послѣопераціоннаго періода обращаютъ на себя вниманіе довольно нерѣдкіе плейриты и пневмоніи. Эти осложненія, въ нашихъ случаяхъ, весьма пагубно отзывались на оперированныхъ больныхъ и обусловливали огромную смертность ихъ.

Изъ 154 операцій, сдѣланныхъ въ нашихъ случаяхъ для удаленія

[1]) Къ вопросу о внутрибрюшинномъ способѣ ухода за ножкой при міомотоміяхъ. Дисс. Спб. 1894.

саркоматозныхъ опухолей яичниковъ, 49 или 32% общаго числа имѣли своимъ непосредственнымъ исходомъ смерть оперированныхъ. Почти такой же процентъ смертности получится и тогда, когда мы будемъ брать лишь тѣ оперативные случаи, гдѣ саркоматозный характеръ опухоли былъ впослѣдствіи доказанъ путемъ микроскопическаго изслѣдованія (изъ 83 такихъ случаевъ кончились смертью послѣ операціи 26). 32% —это, разумѣется, огромная смертность, если даже сравнивать ее съ тѣми результатами, какіе современными гинекологами получаются при чревосѣченіяхъ вообще, а не при однихъ оваріотоміяхъ (7,2% смертности у Lawson-Tait'a [1]), 10% —у Olshausen'a [2]), 17,2% у Tauffer'a [3]), 8% у Terrillon'a [4]), 8,4% у Bantock'a [5]), 9,3% у Рейна [6]), 8% у Феноменова [7]), 2% у А. И. Лебедева [8]) и др.) Но не слѣдуетъ забывать, что у насъ рѣчь идетъ о весьма злокачественныхъ новообразованіяхъ,—что удаленіе саркомъ сопряжено съ такими трудностями, какія рѣдко встрѣчаются при большинствѣ другихъ яичниковыхъ опухолей,—и что саркоматозныя больныя обыкновенно подвергаются операціи уже тогда, когда ихъ общее состояніе ослаблено, кахексія рѣзко выражена, а нерѣдко успѣли уже образоваться метастазы. Наконецъ слѣдуетъ принять въ соображеніе, что въ нашу статистику входятъ не только случаи, оперированные въ новѣйшее время, при строгой антисептической или асептической обстановкѣ, но и случаи, оперированные въ то время, когда антисептика только начала еще пріобрѣтать права гражданства въ оперативной гинекологіи. Быть можетъ, именно этимъ обстоятельствомъ и слѣдуетъ объяснить тотъ фактъ, что главною причиною смертности оперированныхъ больныхъ является въ собранныхъ мною случаяхъ септическій перитонитъ.

Распредѣляя случаи со смертельнымъ исходомъ по отдѣльнымъ категоріямъ соотвѣтственно различнымъ формамъ саркоматозныхъ опухолей, мы находимъ, что наихудшій прогнозъ даетъ операція при кистосарко-

[1]) Britisch Med. Journal. 1888. 17 nov.
[2]) Zeitschr. f. Gynaekologie. 1890. XX.
[3]) Centvalbl. f. Gynaekologie. 1890.
[4]) Annales de Gynecologie et d'obst. 1890. XXXIV.
[5]) Britisch Medical Journal. 1889, 24 may; 1890, june 12.
[6]) Обзоръ 310 чревосѣченій. Кіевъ. 1892.
[7]) Врачъ. 1888, 1890 и 1893 гг.
[8]) Орловъ. Клиническій отчетъ о 200 чревосѣченіяхъ. Дисс. Спб. 1893.

махъ, — здѣсь смертность доходитъ до 47% (23 случая изъ 49); далѣе слѣдуютъ круглоклѣточковыя и смѣшаннокл ѣточковыя опухоли, смертность при которыхъ опредѣляется въ 25% (7 смертныхъ случаевъ изъ 28); наконецъ наилучшій прогнозъ даетъ оперативное вмѣшательство при веретенообразнокл ѣточковыхъ саркомахъ и фибросаркомахъ, гдѣ смертность не превышаетъ 15% (5 смертныхъ случаевъ изъ 32). Эндотеліомы, судя по собраннымъ мною даннымъ, по крайней мѣрѣ столь же опасны, какъ и кистосаркомы, если не болѣе.

Помимо характера самыхъ опухолей, на процентъ смертности оперированныхъ больныхъ оказываютъ вліяніе и другія условія, среди которыхъ отмѣчу прежде всего общее состояніе больныхъ. Больныя, подвергающіяся операціи въ то время, когда общее состояніе ихъ еще сносно, даютъ, — какъ этого и слѣдуетъ ожидать, — значительно меньшій процентъ смертности (около 25%) сравнительно съ тѣми, которыя ложатся на операціонный столъ истощенными, лихорадящими, кахектичными: у этихъ послѣднихъ смертность отъ операціи доходитъ до 34%.

Далѣе, процентъ смертности отъ операціи при саркоматозныхъ опухоляхъ яичника находится въ прямой зависимости отъ размѣровъ опухоли и особенно количества представляемыхъ ею сращеній. Въ собранныхъ мною оперативныхъ случаяхъ смертность послѣ операціи при сращенныхъ опухоляхъ почти вдвое больше, — 35,6%, — чѣмъ при опухоляхъ несращенныхъ, гдѣ процентъ ея равняется лишь 18,4%.

Oppenheim [1]) утверждаетъ, будто двусторонніе саркоматозныя опухоли яичниковъ даютъ гораздо худшій прогнозъ, чѣмъ односторонніе. Онъ даже склоненъ придавать этому обстоятельству гораздо большее значеніе для опредѣленія злокачественности опухоли, чѣмъ гистологическому ея строенію. Я, однако, на основаніи собранныхъ мною случаевъ никоимъ образомъ не могу согласиться съ такимъ мнѣніемъ. По крайней мѣрѣ оперативное вмѣшательство даетъ при односторонніхъ саркоматозныхъ опухоляхъ яичника нисколько неменьшую смертность, чѣмъ подобное же вмѣшательство при двусторонніхъ саркомахъ.

До сихъ поръ я говорилъ о непосредственныхъ, ближайшихъ исходахъ оперативнаго вмѣшательства при яичниковыхъ саркомахъ. Посмотримъ теперь, каковы отдаленные результаты этого вмѣшательства. Къ сожалѣнію, такихъ случаевъ, гдѣ дальнѣйшая судьба оперированныхъ была прослѣжена въ теченіи болѣе или менѣе продолжительнаго срока, мнѣ удалось въ литературѣ найти очень немного, — всего 32. Изъ этого числа въ 17 случаяхъ болѣзнь рецидивировала послѣ операціи и кончилась смертью больныхъ, въ остальныхъ же 15 оперативное вмѣшательство дало болѣе прочный успѣхъ. Перечислю эти случаи.

[1]) L. c.

I. Случаи возвратовъ болѣзни послѣ операціи.

1) Случай Olshausen'a (№ 4). Круглоклѣточковая саркома праваго яичника, въ 1875,0 вѣсомъ, съ пристѣночными и сальниковыми сращеніями, у 31-лѣтней. Быстрый рецидивъ.

2) Случай Феноменова (№ 25). Круглоклѣточковая саркома лѣваго яичника, въ 910,0 вѣсомъ, сращенная съ сальникомъ, брюшными стѣнками и кишками, у 8-лѣтней. Уже черезъ 2 недѣли животъ сталъ вновь увеличиваться, а черезъ 3 мѣсяца въ животѣ у больной найдена новая опухоль и многочисленные узлы.

3) Случай Baudrimont'a, описанный Ladouce'омъ (№ 26). Круглоклѣточковая саркома праваго яичника, въ 3450,0 вѣсомъ, сращенная со стѣнками малаго таза и кишками, у 42-лѣтней. Брюшина поражена новообразованіемъ. Рецидивъ черезъ 2 мѣсяца.

4) Случай Martin'a (№ 30). Круглоклѣточковая саркома обоихъ яичниковъ у 32-лѣтней. Яичники увеличены до размѣровъ гусинаго яйца каждый. Брюшина покрыта узелками новообразованія. Быстрый рецидивъ.

5) Случай Kezmarszk'аго, описанный Szabo (№ 44). Мелкоклѣточковая саркома лѣваго яичника, въ 5 кило вѣсомъ, безъ сращеній, у 27-лѣтней. Рецидивъ черезъ 1/2 года.

6) Случай Thornton'a (№ 49). Смѣшаннокл ѣточковая саркома обоихъ яичниковъ, съ массовыми сращеніями, въ 7 фунтовъ вѣсомъ у 49-лѣтней. Ножка инфильтрирована новообразованіемъ. Рецидивъ черезъ 1/2 года.

7) Случай Esmarch'a, описанный Lange (№ 84). Саркома праваго яичника у 17-лѣтней. Рецидивъ чрезъ 5 недѣль.

8) Случай Thornton'a (№ 86). Саркома праваго яичника, въ 8 фунтовъ вѣсомъ, у 19-лѣтней. Рецидивъ и смерть черезъ 9 мѣсяцевъ.

9) Случай Thornton'a (№ 87). Саркома обоихъ яичниковъ, инфильтрировавшая клѣтчатку сводовъ, у 45-лѣтней. Черезъ нѣсколько мѣсяцевъ общій саркоматозъ.

10) Случай Bantock'a (№ 104). Саркома обоихъ яичниковъ, вѣсомъ въ 6 1/2 фунтовъ, безъ сращеній, у 36-лѣтней. Смерть отъ неизвѣстной причины чрезъ 5 недѣль послѣ операціи.

11) Случай Сутугина (№ 134). Кистосаркома яичника у 34-лѣтней. Черезъ 2 мѣсяца плейропневмонія, черезъ 4 — въ мокротѣ найдены куски саркоматозной ткани.

12) Случай Вастена (№ 145). Кистосаркома лѣваго яичника, въ 18 × 15 × 11 сант. величиною, сращенная съ сальникомъ, у 49-лѣтней. Узелки на брюшинѣ. Рецидивъ и смерть черезъ годъ.

13) Случай Péan'a (№ 150). Кистосаркома обоихъ яичниковъ, въ 25 кило вѣсомъ, съ обширными сращеніями. Черезъ два мѣсяца рецидивъ и смерть.

14) Случай Péan'a (№ 151). Кистосаркома яичника, съ многочисленными сращеніями, у 42-лѣтней. Пораженіе новообразованіемъ брюшины. Черезъ 1/2 года рецидивъ и смерть.

15) Случай Ассмута (№ 159). Кистосаркома лѣваго яичника, съ массовыми сращеніями, у 39-лѣтней. Смерть черезъ 2 мѣсяца отъ саркоматозной кахексіи.

16) Случай Jacobsen'a (№ 159). Саркоматозный дермоидъ яичника у 30-лѣтней. Замѣчательно быстрый рецидивъ и смерть черезъ 8 недѣль.

17) Случай Thomas-Atlee (№ 195). Аденосаркомы обоихъ яичниковъ, у 30-лѣтней. Рецидивъ и смерть черезъ 14 недѣль.

II. Случаи болѣе прочнаго излѣченія болѣзни.

1) Случай Lucas'a (№ 18). Круглоклѣточковая саркома праваго яичника, у 7-лѣтней. Паціентка черезъ 2 г. 3 мѣс. пользовалась отличнымъ здоровьемъ.

2) Случай Landau, описанный Pick'омъ (№ 34). Кругоклѣточковая саркома лѣваго яичника, въ голову взрослаго величиною, сращенная съ сальникомъ, у 16-лѣтней. Паціентка была здорова черезъ 5 мѣсяцевъ.

3) Случай Oliver-Page'a (№ 43). Мозговидная саркома праваго яичника, въ 9 1/2 фунтовъ вѣсомъ, сращенная съ маткой, у 28-лѣтней. Больная была здорова, спустя 5—6 мѣсяцевъ.

4) Случай Olshausen'a (№ 59). Веретенообразноклѣточковая саркома лѣваго яичника, безъ сращеній, въ 17×15×9 сант. величиною, у 51-лѣтней. Больная была здорова черезъ годъ.

5) Случай Péan'a (№ 61). Веретенообразноклѣточковая саркома лѣваго яичника, безъ сращеній, въ 17×15×9 сант. размѣрами, у 28-лѣтней. Больная черезъ годъ оказадась здоровою.

6) Случай Olshausen'a (№ 69). Веретенообразноклѣточковая саркома праваго яичника, сращенная съ сальникомъ, у 27-лѣтней. Паціентка черезъ 1/2 года оказалась здоровой.

7) Случай Leopold'a (№ 99). Саркома яичника, съ многочисленными сращеніями, у 22-лѣтней. Черезъ 2 мѣсяца больная была демонстрирована въ Дрезденскомъ Гинекологическомъ Обществѣ, какъ совершенно выздоровѣвшая.

8) Случай D'Antona (№ 100). Саркома обоихъ яичниковъ, сращенная съ сальникомъ, у 15-лѣтней. Черезъ 4 мѣсяца паціентка пользовалась отличнымъ здоровьемъ.

9) Случай Freund'a (№ 125). Фибросаркома праваго яичника, сращенная съ сальникомъ, у 21-лѣтней. Узлы на брюшинѣ и сальникѣ. Инфильтратъ въ заднемъ сводѣ. Черезъ 2 года паціентка оказалась вполнѣ здоровою.

10) Случай Sänger'a, описанный Lande (№ 126). Фибросаркома праваго яичника, больше мужской головы величиною, съ многочисленными сращеніями, у 37-лѣтней. Впослѣдствіи больная имѣла правильную беременность и роды.

11) Случай Landau, описанный Pick'омъ (№ 131). Фибросаркома лѣваго яичника въ 15 фунтовъ вѣсомъ, безъ сращеній, у 18-лѣтней. Больная послѣ операціи выздоровѣла вполнѣ и стала правильно носить крови.

12) Случай Склифосовскаго (№ 141). Кистосаркома лѣваго яичника, безъ сращеній, у 34-лѣтней. Черезъ годъ паціентка благополучно родила.

13) Случай Thornton'a (№ 153). Кистосаркома яичника, съ чрезвычайно обширными сращеніями, у 47-лѣтней. Вторичное пораженіе слѣпой кишки и сальника. Больная вполнѣ поправилась.

14) Случай Harscha (№ 156). Кистосаркома праваго яичника, болѣе головки новорожденнаго величиною, безъ сращеній, у 50-лѣтней. Черезъ 2 мѣсяца паціентка была вполнѣ здорова.

15) Случай Amann'a (№ 204). Эндотеліома (ангіосаркома) пра-

ваго яичника, въ 230,0 вѣсомъ, съ незначительными сращеніями, у 29-лѣтней. Больная вполнѣ выздоровѣла и впослѣдствіи вышла замужъ.

Какъ ни малочисленны эти случаи, однако по нимъ, все-таки, съ извѣстною степенью вѣроятности можно судить о прочности результатовъ, достигаемыхъ при оперативномъ лѣченіи яичниковыхъ саркомъ. Оказывается, что прочность эта для различныхъ формъ саркоматозныхъ опухолей яичника различна: въ то время, какъ веретенообразноклѣточковыя опухоли и фибросаркомы излѣчиваются оперативнымъ путемъ радикально,—по крайней мѣрѣ подобныхъ случаевъ въ литературѣ описано нѣсколько, тогда какъ примѣровъ рецидива этихъ опухолей не описано ни одного, — круглоклѣточковыя саркомы и смѣшанноклѣточковыя обладаютъ большою наклонностью къ рецидивамъ. Послѣдніе въ большинствѣ случаевъ развиваются уже очень рано, нерѣдко едва больная успѣетъ оправиться отъ операціи (№№ 4, 30, 25). Мѣстомъ ихъ развитія чаще всего является брюшная полость, хотя иногда рецидивъ новообразованія имѣетъ мѣсто и въ другихъ частяхъ тѣла, напримѣръ, въ лимфатическихъ шейныхъ железахъ (№№ 49 и 86). Характеръ рецидивовъ при саркомахъ яичника—большею частію множественный. Указанная наклонность къ рецидивамъ не исключаетъ, однако, какъ мы уже видѣли, возможности радикальнаго излѣченія оперативнымъ путемъ даже самыхъ злокачественныхъ формъ яичниковыхъ саркомъ.

Скажу теперь нѣсколько словъ о палліативномъ лѣченіи саркоматозныхъ опухолей яичника въ тѣхъ случаяхъ, гдѣ радикальное лѣченіе оказывается уже невозможнымъ—или вслѣдствіе образованія многочисленныхъ метастазовъ, или вслѣдствіе неудалимости самой яичниковой опухоли, или вслѣдствіе общей слабости больныхъ и т. п. Это лѣченіе можетъ быть, въ свою очередь, оперативнымъ или неоперативнымъ.

Оперативное палліативное леченіе при яичниковыхъ саркомахъ состоитъ обыкновенно въ проколѣ живота и плейръ, съ цѣлью опорожненія ихъ отъ водяночной жидкости, присутствіе которой обусловливаетъ тягостныя для больныхъ припадки одышки и упадокъ сердечной дѣятельности. Эти проколы обыкновенно чрезвычайно облегчаютъ положеніе больныхъ, которыя иногда послѣ нихъ чувствуютъ себя совершенно здоровыми и даже принимаются за свои обычныя занятія, какъ это было, напримѣръ, въ случаѣ Engelmann'a (№ 132). Къ сожалѣнію, дѣйствіе этого средства отличается

своею кратковременностью, — проходитъ послѣ прокола нѣсколько дней, жидкость быстро снова накопляется, а вмѣстѣ съ тѣмъ появляются съ новымъ ожесточеніемъ и прежніе припадки. Кромѣ того, выпусканіе сразу большаго количества жидкости, рѣзко измѣняя условія сердечной дѣятельности, въ отдѣльныхъ случаяхъ можетъ вызвать внезапный коллапсъ и даже смерть больной; такъ это и было въ случаѣ Theilhaber'a (№ 29), гдѣ больная внезапно скончалась черезъ нѣсколько часовъ послѣ прокола плейры. Несмотря на всѣ эти невыгодныя стороны, пункція часто является единственнымъ средствомъ, которое въ состояніи, при яичниковыхъ саркомахъ, сопровождающихся обильными выпотами въ серозныя полости, облегчить мученія несчастныхъ больныхъ, почему и должна быть примѣняема larga manu. Кромѣ опорожненія, при помощи ея, полостей плейръ и брюшины, она можетъ быть примѣняема и для освобожденія отъ жидкости перикардія, гдѣ выпоты при саркомахъ также нерѣдко наблюдаются. Наконецъ, въ тѣхъ случаяхъ кистосаркомъ, гдѣ затрудненіе дыханія и сердечной дѣятельности обусловливается не асцитомъ или водянкою плейръ, а величиною самой опухоли,—можно пунктировать и эту послѣднюю, какъ то было, напримѣръ, сдѣлано въ одномъ случаѣ, описанномъ Olshausen'омъ (№ 169).

Неоперативное симптоматическое лѣченіе обыкновенно состоитъ, при яичниковыхъ саркомахъ, въ назначеніи средствъ, имѣющихъ цѣлью или поднять общее состояніе больныхъ, или устранить тѣ или другіе тягостные для больныхъ припадки: рвоту, боли и т. п. Послѣднее сдѣлать, сравнительно, еще легче, но первое достигается при данномъ заболѣваніи съ большимъ трудомъ, и то далеко не всегда,—вслѣдствіе обычнаго при саркоматозномъ пораженіи яичниковъ галопирующаго теченія болѣзни. Весьма интересно было-бы изслѣдовать дѣйствіе при неоперируемыхъ саркомахъ яичниковъ мышьяка, который нѣкоторымъ наблюдателямъ (Arning [1]) давалъ очень хорошіе результаты при множественномъ саркоматозѣ кожи и слизистыхъ оболочекъ; къ сожалѣнію, при яичниковыхъ саркомахъ это средство, повидимому, никѣмъ не примѣнялось,—по крайней мѣрѣ, я нигдѣ въ литературѣ не нашелъ указаній на это.

[1]) Berliner klinische Wochenschrift. 1892. № 6.

Въ заключеніе еще одинъ интересный вопросъ: возможны-ли такіе случаи, чтобы саркоматозная опухоль яичника, подвергшись обратному развитію, прошла сама собою, или, по крайней мѣрѣ, безъ оперативнаго лѣченія? Относительно саркомъ кожи этотъ вопросъ, повидимому, слѣдуетъ рѣшить утвердительно. Такъ, Hardaway'емъ [1]) описанъ случай пигментной альвеолярной саркомы кожи, съ микроскопически установленнымъ діагнозомъ, которая безъ всякаго лѣченія подверглась полному обратному развитію. Что касается яичниковыхъ саркомъ, то во всей литературѣ я отыскалъ лишь одинъ случай, гдѣ наблюдалось будто-бы то же самое. Случай этотъ описанъ Stiegele и касается яичниковой кистосаркомы, которая, при употребленіи іодонатронной воды, яко-бы размягчилась, превратилась въ простую кисту и опорожнилась, вскрывшись въ прямую кишку.

---

[1]) Journal of cut. and vener. diseas. 1890. Jan.

МАТЕРІАЛЫ

КЪ ВОПРОСУ О САРКОМАХЪ ЯИЧНИКОВЪ.

НБ ХНМУ

А) ЧИСТЫЯ САРКОМЫ ЯИЧНИКОВЪ.

I. Круглоклѣточковыя саркомы.

№ 1.

Sarcoma globocellulare ovarii sinistri.

(Случай Baker-Brown'a, описанный Beigel'емъ [1]).

Анамнезъ. Больная, 65-лѣтняя (sic!) женщина, поступила въ госпиталь 23 апрѣля 1868 г. Замужемъ больная 4 года, дѣтей не имѣла, заболѣла черезъ 5 мѣсяцевъ послѣ свадьбы, безъ всякой опредѣленной причины. Въ маѣ 1866 года у нея замѣчена въ животѣ, съ лѣвой стороны, подвижная опухоль съ апельсинъ величиною. Одновременно съ появленіемъ ея нижняя часть живота начала пухнуть, и крови сдѣлались неправильны и болѣзненны; приходили онѣ черезъ каждые 10—12 дней.

Объективное изслѣдованіе. Животъ больной сильно увеличенъ, и окружность его на уровнѣ пупка доходитъ до 36 дюймовъ. Въ лѣвой части брюшной полости опредѣляется доходящая до пупка, очень чувствительная при давленіи, плотная опухоль, свободно движущаяся въ окружающей ее асцитической жидкости. Матка совершенно нормальна; полость ея въ $2^1/_2$ дюйма длиной.

Операція 30 мая 1868 г. Послѣ разрѣза брюшныхъ стѣнокъ, въ 4 дюйма длиною, изъ брюшной полости вылилось около 17 пинтъ асцитической жидкости. Опухоль оказалась безъ сращеній и потому удалена легко.

Исходъ операціи—выздоровленіе паціентки, которая 24 іюня оставила госпиталь.

---

[1]) Die Krankheiten des weiblichen Geschlechtes. B.I. Erlangen. 1874. S. 449.

Описаніе препарата. Удаленная опухоль имѣетъ 16 сант. въ длину и 11 въ ширину; наибольшая окружность ея 38 сант., поперечная же къ первой—29. Поверхность опухоли гладкая; ткань ея—плотная, съ замѣтною концентрическою полосатостью; лишь въ срединѣ находится нѣсколько размягченныхъ мѣстъ отъ горошины до орѣха величиною.

Микроскопическое изслѣдованіе опухоли показало, что она представляетъ собою круглоклѣточковую саркому.

№ 2.

Sarcoma globocellulare ovariorum.

(Случай Charteris'a [1]).

Анамнезъ. Больная 21-года, по занятіямъ проститутка, начала проституировать съ 14 лѣтъ, причемъ часто имѣла сообщеніе съ 3—4 мужчинами въ одну ночь. За 15 мѣсяцевъ до поступленія въ больницу больная родила и съ тѣхъ поръ не бывала здорова. Тѣмъ не менѣе, лишь только у нея прекратились лохіи, она снова принялась за свое ремесло, отъ котораго ей, однако, пришлось за 2 мѣсяца до поступленія отказаться: она простудилась и замѣтила у себя отекъ ногъ; въ то же время боли въ животѣ, существовавшія у нея съ самыхъ родовъ, значительно усилились.

Объективное изслѣдованіе. Больная блѣдна, истощена. Ступни и голени отечны. Животъ растянутъ; при постукиваніи его—тупость надъ правой regio iliaca, яснѣе выступающая при леженіи на лѣвомъ боку. Нѣкоторые изъ врачей сочли эту тупость за обусловленную асцитомъ; другіе видѣли ея причину въ громадномъ увеличеніи печени; но на другой день оказалось, что она отдѣляется отъ печеночной тупости, и границы ея, при различныхъ положеніяхъ больной, не измѣняются. При изслѣдованіи влагалищнымъ зеркаломъ, введеніе котораго причинило больной сильную боль, отверстіе шеечнаго канала оказалось нормальнымъ; зондированіе матки также не открыло ничего ненормальнаго. Изъ влагалища отдѣлялись обильныя бѣли, всего болѣе похожія на гонорройныя. Въ мочѣ найдены бѣлокъ и цилиндры. Органы дыханія и сердце оказались не представляющими уклоненій отъ нормы. Аппетита нѣтъ, частая рвота. Самымъ выдающимся симптомомъ была сильная боль въ правой подвздошной области, усиливавшаяся при давленіи и распространявшаяся на правую ногу.

Теченіе болѣзни. Упомянутая выше боль въ правой подвздошной области за время пребыванія больной въ госпиталѣ съ каждымъ

[1]) Brit. Medical Journal. 1875. Aug. 21.

днемъ усиливалась и подконецъ стала невыносима. Кромѣ того, состояніе больной было ухудшено появленіемъ правосторонняго выпотнаго плеврита, въ результатѣ чего наступила смерть черезъ 23 дня послѣ поступленія больной въ госпиталь.

Вскрытіе дало слѣдующую картину: голени отечны, животъ растянутъ, въ полости брюшины около $2^1/_2$ пинтъ мутной жидкости, желудокъ сокращенъ; печень вѣситъ 4 ф. 7 унцій; почки велики, по 10 унцій каждая, блѣдножелтаго цвѣта, съ утолщенной коркой и почти нормальными пирамидками; яичники обращены въ большія овальныя опухоли почти одинаковой величины: въ 6 дюймовъ длиною и 3 шириною; поверхность ихъ ровная, цвѣтъ блѣдный, на разрѣзѣ ткань ихъ имѣетъ пестрый желто-коричневый цвѣтъ, концы трубъ также измѣнены, но меньше, матка нормальна; сердце ничего особеннаго не представляетъ, но въ его сорочкѣ около 2 унцій красноватой сывороточной жидкости; въ правой плейрѣ $2^1/_2$ пинты мутной желтой жидкости, правое легкое сжато, лѣвое гиперемировано, мозгъ нормаленъ, селезенка въ $5^1/_2$ унцій вѣсомъ, дрябла. При микроскопическомъ изслѣдованіи яичниковыхъ опухолей, послѣднія оказались типичными круглоклѣточковыми саркомами.

№ 3.

Sarcoma globocellulare ovarii sinistri.

(Случай Haynes'a [1]).

Анамнезъ. Больная 30 лѣтъ, ирландка, замужняя, поступила въ госпиталь 3 іюня 1876. Крови съ 15 лѣтъ, всегда правильны, но съ болями. Вышла замужъ 23 лѣтъ и имѣла двухъ живыхъ дѣтей и нѣсколько выкидышей; старшій ребенокъ, родившійся 5 лѣтъ тому назадъ, живъ до сихъ поръ; другой же жилъ лишь два дня. Жизнь больная вела неумѣренную. Два мѣсяца тому назадъ она стала страдать приступами рвоты послѣ пріема пищи, а три недѣли тому назадъ у нея произошелъ выкидышъ, послѣ котораго животъ сталъ быстро увеличиваться въ размѣрахъ, развилась постоянная рвота, запоръ, боли внизу живота и обильныя водянистыя бѣли.

Объективное изслѣдованіе. Больная блѣдна, исхудала, очень слаба. Температура у нея—103° Ф., пульсъ 120 въ минуту, очень слабый. Главныя жалобы больной сводятся на сильнѣйшія боли внизу живота, вздутіе послѣдняго и постоянные позывы на мочу и за большой нуждой; между тѣмъ кишечникъ больной совершенно пустъ, а пузырь оказался содержащимъ небольшое количество мутной мочи съ огромнымъ содержаніемъ бѣлка. Животъ больной вздутъ, конечности холодны и отечны. При осторожной пальпаціи живота внутри его можно опредѣлить

[1]) American Journal of Obstetrics. 1878. XI. P. 385.

твердую, неподвижную массу, расположенную въ лѣвой подвздошной впадинѣ. При осмотрѣ влагалища, послѣднее оказывается выдѣляющимъ вонючій сывороточныя бѣли. Влагалищное изслѣдованіе позволяетъ опредѣлить позади, сверху и, главное, слѣва отъ матки твердую массу, сжимающую просвѣтъ влагалища и дающую такое ощущеніе, какъ будто между изслѣдующимъ пальцемъ и опухолью нѣтъ ничего, кромѣ очень тонкаго листка ткани. Влагалищная часть матки совершенно отсутствуетъ.

Теченіе болѣзни. Чтобы уменьшить вздутіе живота, больной дано слабительное, и въ прямую кишку введенъ катетеръ—безъ всякаго, однако, результата; кромѣ того, для уменьшенія болей назначены наркотики. На другой день боли въ животѣ продолжались, пульсъ сталъ очень слабъ, температура поднялась до 105° Ф. Назначены морфій, хининъ и возбуждающія. Несмотря на энергичное примѣненіе послѣднихъ, больная продолжала слабѣть и на слѣдующій день утромъ скончалась.

Вскрытіе. Кожа трупа блѣдна, конечности отечны. При вскрытіи брюшной полости, изъ нея излилось большое количество темной кровянистой жидкости, тяжелаго запаха, содержавшей кровяные сгустки. Брюшина и кишки темнаго цвѣта. Тазовая полость наполнена кровянистою жидкостью, которая находится отчасти и внѣ брюшины. Лѣвый яичникъ увеличенъ, съ неровною поверхностью, чернаго цвѣта; правый яичникъ нормаленъ. Матка сдвинута вправо, стѣнки ея тонки, влагалищная часть отсутствуетъ. Почки представляютъ слѣды хроническаго воспаленія.

Описаніе опухоли. Пораженный яичникъ увеличенъ до размѣровъ индюшечьяго яйца, покрытъ легко-снимающеюся капсулой, ткань его имѣетъ зернистый, ломкій характеръ и мѣстами пронизана неправильными полостями. Въ одномъ мѣстѣ ткани имѣется большой гэморрагическій фокусъ: здѣсь-то, повидимому, и произошло кровоизліяніе, обусловившее возникновеніе haematocele. Подъ микроскопомъ ткань опухоли оказалась состоящею изъ тонкой соединительнотканной сѣтки, въ которой были заложены мелкія круглыя клѣтки, величиною съ лейкоциты; кромѣ этой сѣтки, въ опухоли существовали болѣе крупныя соединительнотканныя перекладины, расположенныя довольно правильно. Мѣстами въ опухоли существовали разной величины кровоизліянія.

№ 4.

Sarcoma globocellulare ovarii dextri.

(Случай Olshausen'a [1]).

Анамнезъ. Больная, 31-лѣтняя женщина, въ 1871 году имѣла выкидышъ, а въ 1872 г. родила своего единственнаго ребенка, послѣ чего была очень больна, получила водянку живота и кожи и 23 недѣли

[1]) Болѣзни яичниковъ. Пер. *Капустина*. Спб. 1879. Стр. 568.

пролежала въ постели. Крови за это время отсутствовали, но затѣмъ снова появились и превратились въ почти постоянное кровотеченіе. По словамъ больной, втеченіи $2^1/_2$ лѣтъ она едва-ли одинъ день прожила безъ кровотеченія, которое часто бывало очень сильно. Но съ іюня 1875 года крови совершенно прекратились; зато больная стала чувствовать у себя въ животѣ опухоль.

Объективное изслѣдованіе (въ ноябрѣ 1876 года). Общій видъ больной довольно сносный. Въ полости живота ясно контурированная, очень подвижная опухоль и небольшое количество водяночной жидкости. Опухоль простирается отъ лобка немного выше пупка; на ощупь она болѣе эластична, чѣмъ плотна, но не зыблется. Форма ея неправильная, въ общемъ вытянутая поперечно, съ массою выдающихся частей, особенно слѣва. При влагалищномъ изслѣдованіи опухоль не опредѣляется; влагалище вытянуто; матка приподнята и смѣщена кзади. Чрезъ прямую кишку опредѣляется ножка опухоли въ видѣ шнурка, идущаго къ правому углу матки; прикрѣпленія ея къ маткѣ прощупать, однако, не удается.

Операція произведена 8 ноября 1876 г. и начата разрѣзомъ въ 12 сант., пришедшимся какъ разъ на мѣстѣ прирощенія сальника къ брюшной стѣнкѣ. По отдѣленіи сальника, опухоль обнажена и проколота, причемъ вышло лишь около литра жидкости. Затѣмъ брюшная рана была увеличена до 16 сант., въ верхней части опухоли отдѣлено рукою плотное пристѣночное сращеніе, и потомъ опухоль извлечена наружу. При этомъ оказалось, что она была срощена съ сальникомъ въ двухъ мѣстахъ—вверху и внизу, около ножки, гдѣ опухоль обросла сальникъ, выходившій изъ нея складчатымъ. Оба сращенія и довольно тонкая ножка были перевязаны и перерѣзаны, послѣ чего брюшная рана закрыта.

Послѣопераціонное теченіе. Больная, имѣвшая до операціи бронхіальный катарръ, послѣ операціи перенесла двухстороннюю пнеймонію, отъ которой выздоровѣла. Со стороны полости живота не было никакихъ реакціонныхъ явленій. 14 декабря 1876 г. больная выписалась, но черезъ 3 мѣсяца снова явилась съ опухолью въ лѣвомъ подреберьѣ, замѣченною вскорѣ послѣ выписки. Опухоль эта имѣла около 15 сант. въ ширину и 6—7 въ толщину, была плотна, подвижна, шарообразной формы, безболѣзненна. Мѣсячныя, явившіяся у больной непосредственно послѣ операціи, послѣ годоваго перерыва, одинъ разъ снова повторились черезъ 4 недѣли и больше не появлялись. Очевидно, здѣсь дѣло шло о метастазѣ саркомы на сальникъ и, можетъ быть, на желудокъ. Еще вѣрнѣе, что здѣсь было дальнѣйшее развитіе опухоли сальника, бывшаго сращеннымъ съ удаленнымъ новообразованіемъ и пораженнымъ еще до операціи per continuitatem.

Описаніе препарата. Удаленная опухоль, вѣсившая 1875 грм., имѣла величину головы взрослаго человѣка. Поверхность ея была гладка. Мѣстами на нее открывались кисты, съ куриное яйцо величиною, содержавшія частію творожистый, частію жировой распадъ. Мѣстами въ опу-

холи встрѣчались кровоизліянія. Тамъ, гдѣ она была срощена съ сальникомъ, къ ней примыкалъ также, въ видѣ придатка, яичникъ, увеличенный до размѣровъ куринаго яйца и пронизанный многочисленными саркоматозными узлами.

Микроскопическое изслѣдованіе опухоли обнаружило въ ней мелкоклѣточковую круглоклѣточковую саркому.

№ 5.

Sarcoma globocellulare encephaloides ovarii dextri.

(Случай Assaky [1]).

Анамнезъ. Больная 22 лѣтъ, 20-го сентября 1879 года поступила въ Pitié. Изъ разспросовъ оказалось, что она происходитъ отъ золотушнаго сифилитика-отца, умершаго помѣшаннымъ, и что бабушка ея съ материнской стороны умерла отъ рака грудей. Мать больной, отъ которой получены эти свѣдѣнія, представляла собою худую, блѣдную, болѣзненную женщину, начавшую носить крови лишь по рожденіи дочери. Въ трехмѣсячномъ возрастѣ больная имѣла какую-то сыпь, по всей вѣроятности, специфическаго происхожденія. Умственное развитіе ея шло очень медленно, такъ что ко времени возмужалости она оказалась полной идіоткой. За восемь мѣсяцевъ до поступленія въ больницу у больной быстро началъ расти животъ; ея мать заподозрила беременность и направила больную въ Maternité, откуда она была переведена въ Pitié.

Объективное изслѣдованіе, произведенное 21 сентября, дало слѣдующую картину: больная крайне худа и блѣдна; наружные покровы имѣютъ желтоватый оттѣнокъ. Животъ увеличенъ въ размѣрахъ, но неравномѣрно, — болѣе справа. Его стѣнки напряжены, слегка отечны, испещрены полосками расширенныхъ венъ. При пальпаціи опредѣляется внутри живота объемистая опухоль, лежащая въ правой подвздошной впадинѣ и простирающаяся вплоть до пупка. Опухоль эта состоитъ изъ нѣсколькихъ долей, изъ которыхъ нижняя—самая объемистая. Матка справа неподвижна и образуетъ какъ-бы одно тѣло съ опухолью; ея шейка соотвѣтствуетъ шейкѣ нерожавшей. Дышетъ больная съ трудомъ; въ правой плейрѣ ея опредѣляется значительный выпотъ, въ лѣвой же— небольшое количество жидкости. Бѣлка въ мочѣ нѣтъ. Температура нормальна.

Теченіе болѣзни. 21 сентября больной былъ сдѣланъ проколъ правой плейры, причемъ выпущено $2^1/_2$ литра кровянистой жидкости. Проколъ живота не далъ жидкости ни капли; при проколѣ же опухоли получено лишь немного крови. Въ слѣдующіе дни у больной появились

[1]) Progrès Médical. V. VIII. 1880. № 20. P. 391.

разстройства со стороны мочеваго пузыря и кишекъ, маразмъ сталъ быстро усиливаться, появились пролежни, и 30 сентября больная скончалась.

Вскрытіе не обнаружило въ мозгу ничего ненормальнаго. Въ полости брюшины жидкости не было. Правый яичникъ былъ превращенъ въ объемистую опухоль, занимавшую подвздошную впадину и спускавшуюся въ малый тазъ. Надъ этой опухолью помѣщались двѣ другія, имѣвшія объемъ дѣтской головки каждая и простиравшіяся вплоть до печени. Лѣвый яичникъ нормаленъ. Матка имѣетъ размѣры нерожавшей. Весь большой сальникъ усаженъ узлами неправильной формы, болѣе или менѣе размягченными. Паріэтальный листокъ брюшины также усѣянъ этими узлами, имѣющими полипозный видъ и величину, въ большинствѣ, вишни. Печень жирно перерождена. Селезенка увеличена, дрябла. Мезентеріальныя железы увеличены, размягчены. Лѣвая плейра содержитъ около 200 куб. сант. прозрачной жидкости желтаго цвѣта; лѣвое легкое имѣетъ сзади нѣсколько сращеній. Правая плейра содержитъ около 400 грм. кровянистой жидкости; паріэтальный листокъ ея не представляетъ явленій лимфангита; на pleura diaphragmatica имѣется размягченный полипъ, сходный съ подобными же образованіями въ брюшной полости; легкое мало по объему, представляетъ явленія ателектаза.

Описаніе препарата. Опухоль праваго яичника одѣта фиброзной капсулой, по которой распластана труба. На разрѣзѣ масса опухоли имѣетъ сѣровато-красный цвѣтъ и усѣяна разной величины красными точками, изъ которыхъ при давленіи выступаютъ капельки крови. Подъ микроскопомъ она оказывается состоящею изъ клѣточекъ, плотно прилежащихъ одна къ другой; клѣтки эти кругловаты, почти одинаковаго объема, снабжены круглыми ядрами и представляютъ часто слѣды жироваго перерожденія. Прочія опухоли имѣютъ аналогичное строеніе, съ тою лишь разницею, что узлы, сидящіе на большомъ сальникѣ, заключаютъ внутри наполненныя кровью полости; кромѣ того, составляющія ихъ клѣтки настолько зернисты, что въ нихъ трудно отыскать ядра.

№ 6.

Sarcoma globocellulare ovarii sinistri.

(Случай Thornton'a [1]).

Анамнезъ. Больная, 26-лѣтняя незамужняя женщина, явилась къ автору въ октябрѣ 1881 года. Это была очень красивая, здоровая на видъ, нисколько не истощенная, хотя и худощавая дама. По ея словамъ, раньше она была полна и лишь недавно похудѣла. Отецъ и мать ея живы и здоровы; три сестры умерли отъ острыхъ болѣзней; двоюродному брату

[1]) Medical Times and Gazette. Lond. 1881. V. II. P. 352.

$1^1/_2$ года назадъ была сдѣлана операція по случаю какой-то брюшной опухоли. Сама больная до настоящей болѣзни всегда была здорова, кромѣ перенесенной въ дѣтствѣ скарлатины. Годъ тому назадъ она замѣтила у себя увеличеніе живота, а въ апрѣлѣ 1881 года замѣтила въ животѣ твердую опухоль, которая росла сначала медленно, а въ послѣдніе 3 мѣсяца быстро. Съ увеличеніемъ опухоли крови, которыя больная начала носить съ 14 лѣтъ и которыя никогда не отличались правильностью, совершенно прекратились и лишь иногда показывались на сутки.

Объективное изслѣдованіе. Животъ, особенно лѣвая сторона его, занятъ неправильной формы эластичною массою, тѣсно связанною съ маткой. Въ полости брюшины свободная жидкость. Маточная шейка приподнята и направлена кверху и впередъ. Длина полости матки по зонду—$2^1/_2$ дюйма. Аппетитъ у больной хорошій, стулъ правильный, пульсъ 100 въ минуту, равномѣрный.

Діагнозъ. На основаніи данныхъ изслѣдованія распознана плотная опухоль яичника,—какого, неизвѣстно.

Операція произведена 19 октября 1881. При разрѣзѣ брюшныхъ стѣнокъ, въ брюшной полости оказалось 2 пинты асцитической жидкости. Опухоль принадлежала лѣвому яичнику, вѣсила 8 фунтовъ и, хотя представляла сращенія съ кишками и сальникомъ, но они легко были отдѣлены рукою. Ножка опухоли была широка и настолько коротка, что при перерѣзкѣ ея въ культѣ, вѣроятно, осталась часть новообразованія. Забрюшинныя железы оказались пораженными.

Послѣопераціонное теченіе. Тотчасъ послѣ операціи температура стала подниматься и къ утру слѣдующаго дня достигла 106° Ф., при пульсѣ 150. Затѣмъ началось ея пониженіе, достигшее на 3 день 99,6° Ф., при пульсѣ 112, а потомъ опять легкій подъемъ при пульсѣ 108. На 5 день состояніе больной было вполнѣ удовлетворительнымъ, но на 6-й день вновь началось поднятіе температуры, которая къ 7 дню достигла 103,4° Ф. Рана живота тѣмъ временемъ хорошо зажила. Осторожное изслѣдованіе чрезъ влагалище также не указало никакихъ причинъ лихорадки. Тѣмъ не менѣе послѣдняя продолжалась, съ перерывами, все время до 13 дня послѣ операціи, когда наступила смерть больной.

Вскрытіе обнаружило существованіе абсцесса въ ножкѣ, содержавшаго унцію густаго гноя. Другихъ явленій, которыми-бы можно было объяснить смерть больной, не найдено.

№ 7.

Sarcoma globocellulare ovariorum.

(Случай Sacré, описанный Thiriarомъ и Bockомъ [1]).

Анамнезъ. Больная, служанка, 19 лѣтъ, 30 іюля 1891 поступила въ больницу Св. Іоанна въ Bruxelles'ѣ. Первыя крови появились у ней 13 лѣтъ, всегда приходили правильно. До 18-го года больная пользовалась хорошимъ здоровьемъ, на этомъ же году, $1^1/_2$ года тому назадъ, заболѣла тифомъ, послѣ котораго животъ у нея сталъ постепенно увеличиваться, причемъ одновременно появились сильныя боли въ лѣвой подвздошной впадинѣ. Трудъ сталъ для нея невозможенъ, вслѣдствіе крайней трудности наклоняться. Около лодыжекъ появился отекъ. Все это и заставило ее искать медицинской помощи.

Объективное изслѣдованіе. Общее состояніе больной—хорошее, замѣчается лишь легкое исхуданіе. Въ дыхательной и сосудистой системахъ—ничего ненормальнаго. Аппетитъ больной превосходенъ, мочеотдѣленіе свободно, стулъ неправиленъ. Животъ имѣетъ объемъ послѣднихъ мѣсяцевъ беременности; съ правой стороны опредѣляется опухоль, верхушка которой лежитъ на три поперечныхъ пальца выше пупка, а нижняя часть лежитъ въ правой подвздошной впадинѣ. Опухоль эта твердой консистенціи, бугриста, при различныхъ положеніяхъ больной не смѣщается, но подвижна. При постукиваніи живота въ этой сторонѣ, ниже пупка всюду получается тупой тонъ, выше же—тимпанитъ. Асцита нельзя констатировать ни пальпаціей, ни при помощи выстукиванія. Въ верхней части montis Veneris справа опредѣляется другая опухоль, твердая, болѣзненная при давленіи, величиною съ голубиное яйцо. Эта опухоль, по словамъ больной, появилась немного спустя послѣ появленія первой опухоли; при изслѣдованіи ея кажется, что она лежитъ въ подкожной клѣтчаткѣ, но больная увѣряетъ, что еще два мѣсяца тому назадъ она легко могла заставить эту опухоль скрыться въ тазу. Матка въ anteversio; при усиліи сдвинуть опухоль, она смѣщается лишь очень мало.

Теченіе болѣзни. 10 августа: Опухоль быстро увеличивается въ размѣрахъ, оставаясь подвижною; есть небольшой асцитъ. 24 августа: Опухоль на 8 сантиметровъ возвышается надъ пупкомъ; она плотна, не зыблется, подвижна; при стараніяхъ сдвинуть ее больная чувствуетъ легкую боль. Маленькая опухоль достигла величины куринаго яйца; при изслѣдованіи получается впечатлѣніе, что она выходитъ изъ наружнаго отверстія паховаго канала и направляется въ большую губу. Матка

[1]) Journal de médecine, de chirurgie et de pharmacologie. Bruxelles. 1883. V. 76. P. 105.

подвижна; движенія опухоли передаются ей, особенно если сдвигать опухоль справа налѣво или снизу вверхъ; въ Douglas'овыхъ пространствахъ ничего ненормальнаго. 26 августа: Меньшая опухоль достигла величины апельсина. Общее состояніе больной ухудшилось: исхуданіе быстро возрасло; пульсъ слабый, частый, аппетита нѣтъ.

Операція произведена 3 сентября 1881 проф. Sacré, при строгомъ соблюденіи правилъ антисептики. Разрѣзъ брюшныхъ стѣнокъ начатъ на 2 пальца выше пупка и проведенъ почти до самаго лобка. При разрѣзѣ брюшины вытекло довольно значительное количество водяночной жидкости. Опухоль нигдѣ не представляла сращеній. Проколъ ея троакаромъ остался безъ результатовъ. Въ виду невозможности вывести опухоль черезъ сдѣланный разрѣзъ, ее пришлось разсѣчь на части. Ножка опухоли оказалась очень широкою и богатой сосудами; она была перевязана въ три пучка шелкомъ и перерѣзана. Лѣвый яичникъ оказался также пораженнымъ и поэтому тоже былъ удаленъ. Меньшая опухоль оказалась не имѣющею никакого отношенія къ брюшнымъ органамъ. Вся операція длилась $1^1/_4$ ч.

Послѣопераціонное теченіе сопровождалось лихорадкой, которая, однако, прекратилась уже на третій день; тѣмъ не менѣе состояніе больной долго еще внушало опасенія, нѣсколько разъ появлялись признаки коллапса, и лишь съ 4 октября началось, хотя и медленное, улучшеніе. За это время паховая опухоль увеличилась лишь незначительно. 19 октября больная была выписана, чтобы отправиться для поправки въ деревню; поправившись, она намѣревалась вновь вернуться въ госпиталь для удаленія паховой опухоли.

Описаніе препарата. Удаленная опухоль объемомъ больше головы взрослаго; вѣсъ ея —2400,0. Форму опухоли опредѣлить трудно, такъ какъ во многихъ мѣстахъ она обрѣзана. На поверхности ея можно различить нѣсколько долей, болѣе или менѣе ясно отграниченныхъ; особенно рѣзко выражены двѣ большихъ шарообразныхъ доли. При разрѣзѣ въ опухоли различаются: плотный, бѣло-желтоватаго цвѣта, периферическій слой различной толщины и центральную массу, состоящую изъ желтоватаго и красноватаго распада, причемъ оба этихъ слоя незамѣтно переходятъ одинъ въ другой. При микроскопическомъ изслѣдованіи сока, полученнаго путемъ соскабливанія тканей съ периферіи опухоли, онъ оказывается содержащимъ массу эпителіоподобныхъ клѣтокъ, то округлыхъ, то полигональныхъ, съ небольшимъ количествомъ протоплазмы, объемистыми ядрами и однимъ или нѣсколькими ядрышками. При изслѣдованіи уплотненныхъ кусочковъ опухоли, послѣдняя оказывается состоящею изъ круглыхъ саркоматозныхъ клѣтокъ, расположенныхъ такъ тѣсно одна къ другой, что совершенно нельзя различить промежуточной стромы. Въ центрѣ опухоли клѣтки эти находятся въ состояніи распада. Лѣвый яичникъ, имѣвшій величину около кулака, также найденъ саркоматозно-измѣненнымъ, съ той лишь разницей, что здѣсь клѣтки не представляли слѣдовъ регрессивнаго метаморфоза.

№ 8.

Sarcoma globocellulare ovarii dextri.

(Случай Lang'a [1]).

Анамнезъ. Больная, хорошо упитанная женщина 52 лѣтъ, жена мебельщика, никогда не рожавшая, прежде всегда чувствовала себя хорошо и лишь за 3—4 мѣсяца до смерти начала ощущать боли въ животѣ, постепенно все возраставшія и сопровождавшіяся асцитомъ и отекомъ ногъ. Лихорадки у больной никогда не было.

Объективное изслѣдованіе было очень неполно вслѣдствіе нежеланія больной подвергнуться спеціальному изслѣдованію.

Вскрытіе. Жирный трупъ; слой жировой клѣтчатки подъ кожею живота доходитъ до 5 сант. толщины. Кожные покровы блѣдны. Большія губы и кожа нижней части живота отечны. Грудобрюшная преграда поднята вверхъ до уровня третьяго ребра. Въ обѣихъ плейрахъ по литру сывороточной жидкости. Легкія бѣдны кровью, сверху и спереди слегка эмфизематозны, сзади и снизу ателектатичны. Легкій бронхитъ. Въ околосердечной сорочкѣ немного сывороточной жидкости. Сердце слегка увеличено въ размѣрахъ; мускулатура его дрябла; желудочки оба расширены; стѣнки ихъ блѣдны, отечны и относительно тонки. Въ полости брюшины отъ 12 до 15 литровъ сывороточной жидкости желтаго цвѣта. Печень сильно поднята кверху. Селезенка мала, бѣдна кровью. Подсерозный слой брюшины очень жиренъ, серезный же гладокъ, блестящъ. На париетальномъ листкѣ брюшины, всторонѣ отъ пупка, находится масса просовидныхъ, съ $^1/_2$-горошины величиною, плоскихъ, сѣрожелтыхъ, сочныхъ, блестящихъ узелковъ, частію раскиданныхъ въ одиночку, частію тѣсно сгруппированныхъ; здѣсь же мѣстами виднѣются фибринозныя отложенія и мутныя пятна, такъ что въ общемъ картина похожа на начинающуюся бугорчатку брюшины. Желудокъ великъ, содержитъ кашицеобразную массу; слизистая оболочка его розовато-краснаго цвѣта, слегка припухла на большой кривизнѣ язва съ 10-пфенниговую монету величиной, съ острыми краями и гладкимъ дномъ, занимающая большею частію одинъ мышечный слой, но по мѣстамъ проникающая черезъ подсывороточный и сывороточный слои. При входѣ въ малый тазъ, кверху и немного влѣво отъ мыса, находится подвижная, довольно твердая наощупь опухоль, съ дѣтскую головку величиною, представляющая собою перерожденный правый яичникъ. Лѣвый яичникъ твердъ, цирротиченъ, грубо-зернистъ. Матка приподнята кверху, увеличена, бугриста и представляетъ 5—6 фиброидовъ отъ горошины до вишни величиною.

---

[1]) Zwei Fälle von Ovarialsarcom. Diss. München. 1884.

Описаніе препарата. Опухоль праваго яичника имѣетъ въ длину 15 сант. и 10 въ поперечникѣ, наибольшая же окружность ея равна 70 сант. Форма опухоли яйцевидная, цвѣтъ бѣловаторозовый, на разрѣзѣ нѣсколько болѣе темный, чѣмъ на поверхности.

Микроскопическое изслѣдованіе. Опухоль яичника состоитъ главнымъ образомъ изъ маленькихъ круглыхъ клѣтокъ, между которыми кой-гдѣ попадаются веретенообразныя, и изъ соединительнотканной стромы. Послѣдняя особенно развита на периферіи, гдѣ находится лишь очень мало клѣтокъ, въ центрѣ же существуетъ обратное отношеніе. Клѣтки снабжены большею частію ясными ядрами. Просвѣтовъ сосудовъ въ опухоли попадается очень мало. Мѣстами въ веществѣ опухоли находятся единичныя волокна, похожія на мышечныя. Узелки на брюшинѣ состоятъ исключительно изъ круглыхъ саркоматозныхъ клѣтокъ, отчасти подвергшихся жировому перерожденію.

№ 9.

Sarcoma globocellulare ovariorum.

(Случай Lang'a [1]).

Анамнезъ. Больная 27 лѣтъ, поденьщица, менструируетъ съ 16 лѣтъ, всегда правильно за исключеніемъ послѣднихъ двухъ мѣсяцевъ. Иногда у больной бывали бѣли. Недѣли 3—4 назадъ она почувствовала боли въ правомъ боку и замѣтила тамъ опухоль. Питаніе первое время было хорошее, но затѣмъ быстро появились признаки истощенія.

Объективное изслѣдованіе. При ощупываніи живота можно ясно различить внутри брюшной полости двѣ опухоли: одна лежитъ въ правой подвздошной впадинѣ, другая тотчасъ надъ нею, подъ печенью. Печень чувствительна къ давленію. Матка опредѣляется хорошо. Черезъ влагалище можно прощупать двѣ опухольныя массы—одну немного впереди влагалища, другую сзади.

Теченіе болѣзни. Болѣзнь быстро прогрессировала, такъ что, когда больная, спустя два мѣсяца послѣ перваго изслѣдованія, явилась въ госпиталь для операціи, она представляла слѣдующую картину: животъ шарообразенъ и сильно увеличенъ; кожа его напряжена и лоснится; грудобрюшная преграда поднята очень высоко; при ощупываніи живота, въ немъ съ обѣихъ сторонъ опредѣляются круглыя, плотныя опухоли;

[1]) Zwei Fälle von Ovarialsarcom. Diss. München. 1884.

область тупости, при постукиваніи, доходитъ до пупка, и въ этой области замѣтно ясное зыбленіе; матка лежитъ глубоко въ тазу; стѣнки влагалища сдавлены; больная очень худа и истощена, пульсъ малъ и частъ кожа холодная. Вскорѣ послѣ поступленія въ госпиталь, больной произвели проколъ живота, причемъ было выпущено 2 литра вонючаго гноя. На 6 день по принятіи въ госпиталь больная умерла.

Вскрытіе. Маленькій, сильно худощавый трупъ. Кожа грязноватаго оттѣнка, морщиниста. Обѣ нижнія конечности отечны. Животъ сильно увеличенъ, круглой формы; напряженные покровы его испещрены синими полосами расширенныхъ венъ. Въ полости живота около 100 куб. сант. грязной, оранжевожелтой, непрозрачной жидкости. Кишки покрыты студенистой массой и спаяны въ одинъ клубъ; мѣстами на ихъ виднѣются пятна кровоизліяній; въ другихъ мѣстахъ попадаются на брыжейкѣ мозговидные узлы къ каленый орѣхъ величиной. Печень опущена до пупка и также содержитъ мозговидные узлы, выдающіеся на ея поверхности. Нижнія доли легкихъ прадставляютъ явленія краснаго опеченѣнія. При разрѣзѣ, изъ легкихъ вытекаетъ густая сѣрожелтая жидкость. На плеврахъ экхимозы. Въ бронхахъ много густой слизи. Сердце немного смѣщено влѣво; мускулатура его дрябла; въ полости околосердечной сорочки около 2 ложекъ прозрачной сыворотки. Селезенка довольно велика, мякоть ея богата кровью. Почки нормальной величины; лоханка правой почки расширена. Въ полости малаго таза сращенная съ окружающими органами опухоль, съ дѣтскую головку величиною. Опухоль развилась, повидимому, изъ праваго яичника. При ощупываніи она кажется зыблющеюся, но разрѣзъ показываетъ, что она не содержитъ жидкости, а лишь мягкое вещество грязнаго цвѣта, похожее на гніющій мозгъ. Лѣвый яичникъ также превращенъ въ опухольную массу. На лѣвой трубѣ, почти посрединѣ ея, находится узелъ новообразованія въ орѣхъ величиной; кромѣ того, мозговидному перерожденію подверглись и ея бахромки. Матка тверда, малокровна. Отъ яичниковъ масса новообразованія распространяется на большой сальникъ, въ забрюшинную клѣтчатку, гдѣ она окружаетъ аорту и нижнюю полую вену, и на прямую кишку, гдѣ образуетъ, на 4 пальца выше заднепроходнаго отверстія, узелъ въ грецкій орѣхъ величиною.

Микроскопическое изслѣдованіе яичниковыхъ опухолей показываетъ, что онѣ состоятъ изъ круглыхъ саркоматозныхъ клѣтокъ приблизительно вдвое большей величины противъ лимфатическихъ тѣлецъ; клѣтки эти снабжены ясными ядрами и заложены въ нѣжной соединительной ткани альвеолярнаго типа. Печеночные узлы состоятъ почти изъ голыхъ ядеръ, сосѣднія съ узлами печеночныя клѣтки представляютъ рѣзко выраженное жировое перерожденіе.

№ 10.

Sarcoma globocellulare ovarii dextri.

(Случай Runge [1]).

Анамнезъ. Больная, 50-лѣтняя крестьянка, поступила въ клинику съ жалобами на опухоль внутри живота. По ея словамъ, опухоль появилась 1½ года тому назадъ и постепенно росла.

Объективное изслѣдованіе. Надъ входомъ въ тазъ лежитъ почкообразная опухоль, по размѣрамъ вдвое больше нормальной почки, легко подвижная, причемъ движенія ея весьма болѣзненны. При изслѣдованіи подъ наркозомъ опухоль легко смѣщается вверхъ до пупка и можетъ быть отодвинута подъ правыя ложныя ребра. Матка слѣдуетъ за всѣми ея движеніями, вытягиваясь до 10 сант. въ длину. Отъ праваго угла ея можно прослѣдить идущій къ опухоли шнурокъ.

Діагнозъ — субсерозная фиброміома матки.

Операція. При вскрытіи брюшной полости было опорожнено значительное количество асцитической жидкости. Опухоль оказалась выросшею изъ праваго яичника. Ножка ея состояла главнымъ образомъ изъ яичниковой связки и была 1 разъ перекручена вокругъ своей оси. Труба прилегала къ лѣвой половинѣ опухоли снизу. Послѣ перевязки ножки, опухоль была удалена, и брюшная рана закрыта.

Исходъ операціи — выздоровленіе больной.

Описаніе препарата. Опухоль имѣетъ продолговатую, сплющенную форму и походитъ на увеличенную почку. Длина ея 13 сант., ширина 8½. Остатокъ ножки, имѣющій 4 сант. въ ширину и содержащій часть утолщенной яичниковой связки, находится не въ hilus'ѣ опухоли, а на передней, плоской поверхности послѣдней. На разрѣзѣ опухоли видно нѣсколько кистъ, въ орѣхъ величиною, съ плотными стѣнками.

Микроскопическое изслѣдованіе опухоли показало въ ней круглоклѣточковую саркому.

№ 11.

Sarcoma globocellulare ovarii sinistri.

(Случай проф. Э. К. Валя [2]).

Анамнезъ. Больная, 22-лѣтняя женщина, не рожавшая, явилась съ опухолью, начавшею развиваться около трехъ лѣтъ тому назадъ. Крови

[1]) St.-Petersburger medicinische Wochenschrift. 1885. № 51. S. 427.
[2]) Матвѣевъ. Матеріалы къ вопросу объ овріотоміи въ Россіи. Дисс. Спб. 1886. Стр. 17.

съ 17 лѣтъ, за время болѣзни скудны, а за 5 мѣсяцевъ до поступленія совершенно прекратились. Въ послѣднее время появился отекъ ногъ, асцитъ и боли въ животѣ.

Операція 16 апрѣля 1882 г. Опухоль, вѣсившая 4½ килограмма и сросшаяся съ сальникомъ и мочевымъ пузыремъ, была удалена, послѣ чего ножка опущена въ полость брюшины, и рана закрыта.

Исходъ операціи — смерть больной на другой день.

Вскрытіе показало присутствіе саркоматозныхъ узловъ въ лѣвомъ легкомъ, селезенкѣ, поджелудочной железѣ и большомъ сальникѣ.

Микроскопическое изслѣдованіе показало въ опухоли круглоклѣточковую саркому, мѣстами жирно и слизисто перерожденную.

№ 12.

Sarcoma globocellulare ovarii dextri.

(Случай Levy [1]).

Объективное изслѣдованіе указало на асцитъ, существованіе плотной яичниковой опухоли и перегибъ матки назадъ.

Операція обнаружила, что опухоль произошла изъ праваго яичника и срослась съ сальникомъ и кишками. Тѣмъ не менѣе ее удалось удалить. Что касается матки, то она оказалась въ нормальномъ положеніи; перегибъ же назадъ ея тѣла симулировали два маленькихъ опухольныхъ узла, лежавшихъ въ заднемъ Douglas'овомъ пространствѣ.

Послѣопераціонный періодъ протекъ гладко.

Микроскопическое изслѣдованіе опухоли показало въ ней мелкоклѣточковую круглоклѣточковую саркому.

№ 13.

Sarcoma globocellulare ovarii sinistri.

(Случай Mann'a [2]).

Анамнезъ. Больная, 26 лѣтъ, рожала два раза, послѣдній разъ два года тому назадъ. Послѣ вторыхъ родовъ больная замѣтила у себя въ правомъ боку опухоль, которая росла постепенно, а въ послѣдніе три мѣсяца—быстро. За три недѣли до операціи больная стала страдать явленіями бронхита съ сильной лихорадкой и пульсомъ 120—140 въ минуту.

Объективное изслѣдованіе. Больная лихорадитъ: темпера-

[1]) Centralblatt für Gynaekologie. 1886. № 51. S. 837.
[2]) American Journal of Obstetrics. 1887. XX. P. 452.

тура у нея 102° Ф., а пульсъ 130. Животъ ея значительно увеличенъ, особенно справа. Въ полости брюшины, кромѣ опухоли, имѣется свободная жидкость.

Діагнозъ опухоли затруднителенъ.

Операція произведена 24 февраля 1887 года. Вскрывъ полость живота разрѣзомъ по бѣлой линіи, имѣвшимъ 10 дюймовъ въ длину, авторъ легко извлекъ наружу опухоль. Послѣдняя сидѣла на очень короткой, толстой ножкѣ и, казалось, исходила изъ дна матки, такъ что операторъ принялъ ее за подбрюшинную фиброміому матки. Наложивъ на ножку эластическую лигатуру, онъ отрѣзалъ опухоль и закрылъ полость брюшины, закрѣпивъ остатокъ ножки въ нижнемъ краю раны. Вся операція длилась 37 минутъ.

Послѣоперационное теченіе. Больная хорошо перенесла операцію и стала быстро поправляться. На 9-й день были сняты всѣ швы, причемъ брюшная рана оказалась отлично зажившею. Послѣ снятія швовъ, въ этотъ день больная много двигалась и даже сѣла въ кровати. На слѣдующее утро температура у нея поднялась до 101° Ф., а пульсъ до 140, тогда какъ наканунѣ то и другое было нормально. Изслѣдовавъ разрѣзъ, авторъ увидѣлъ, что ножка опухоли оторвалась, и въ этомъ мѣстѣ существовало отверстіе въ полость брюшины. Не видя другого исхода, авторъ немедленно занаркотизировалъ больную и раскрылъ брюшную полость, причемъ оказалось, что дно матки приросло къ нижнему краю брюшнаго разрѣза. Онъ попробовалъ оторвать его, но получилъ такое сильное кровотеченіе, что принужденъ былъ произвести надвлагалищную ампутацію матки. Культя была прижжена, закрыта брюшиною и опущена въ полость таза, послѣ чего рана брюшныхъ стѣнокъ закрыта. Исходъ этой второй операціи—смерть больной на 3 день отъ септицеміи.

Описаніе препарата. Удаленная опухоль, плотная и ломкая, оказалась круглоклѣточковою саркомою, развившеюся изъ лѣваго яичника; вѣсъ опухоли 15 фунтовъ.

№ 14.

Sarcoma globocellulare ovarii.

(Случай Seeger'a [1]).

Описаніе препарата. Опухоль съ дѣтскую головку величиной, въ видѣ тупой кегли. Поверхность ея представляетъ нѣсколько глубокихъ бороздъ, изъ которыхъ въ одной прикрѣпляется ножка опухоли въ 2 сант. длины и 10 ширины, съ заложенной въ свободномъ краѣ ея трубой. Ткань опухоли довольно тверда и содержитъ, особенно ближе къ центру, многочисленные расширенные сосуды. Тотчасъ подъ капсулой опухоли

[1]) Ueber solide Tumoren des Ovarium. Diss. München. 1888. S. 11.

сидитъ нѣсколько очень тонкостѣнныхъ пузырьковъ съ вишню величиной,—повидимому, расширенныхъ фолликуловъ,—а внутри опухоли встрѣчаются двѣ полости въ грецкій орѣхъ величиной, съ изъѣденными стѣнками и кашицеобразнымъ содержимымъ.

Микроскопическое изслѣдованіе показываетъ, что опухоль соединительнотканными перегородками дѣлится на отдѣленія, наполненныя плотно другъ къ другу прилегающими круглыми клѣтками съ большими ядрами. Во многихъ клѣткахъ встрѣчаются разной величины жировыя капли. Сосуды въ опухоли весьма многочисленны.

№ 15.

Sarcoma globocellulare ovariorum.

(Случай Seeger'a [1]).

Описаніе препарата. Лѣвый яичникъ перерожденъ въ опухоль съ яблоко величиною; поверхность ея бугристая, и на ней видны остатки многочисленныхъ сращеній съ сосѣдними органами. При этой опухоли находится сбоку дермоидная киста, въ куриное яйцо величиною, съ рыжими волосами. Сама опухоль состоитъ изъ сплошной, довольно мягкой ткани, которая на разрѣзѣ имѣетъ волокнистое строеніе и представляетъ нѣсколько круглыхъ, большихъ и малыхъ, отчасти рѣзко контурированныхъ узловъ. Правый яичникъ въ апельсинъ величиною, поверхность его также бугристая, и на ней также имѣются слѣды многочисленныхъ сращеній. На разрѣзѣ онъ состоитъ изъ сплошной ткани, подобной ткани лѣваго яичника и съ такими же узлами. Матка твердо спаяна съ опухолями, въ днѣ ея находится интерстиціальная міома съ вишню величиною и нѣсколько субсерозныхъ—съ горошину. Ножки обѣихъ опухолей коротки и широки.

Микроскопическое изслѣдованіе лѣвосторонней яичниковой опухоли показало, что она состоитъ главнымъ образомъ изъ круглыхъ клѣтокъ съ большими пузырчатыми ядрами, расположенныхъ другъ возлѣ друга. Нѣкоторыя изъ этихъ клѣтокъ имѣютъ больше одного ядра. Клѣтки заложены въ рѣдкой стромѣ изъ соединительнотканныхъ волоконъ. Кровеносныхъ сосудовъ въ опухоли довольно много, особенно вблизи довольно толстой капсулы. Строеніе правосторонней опухоли почти таково же, только здѣсь строма нѣсколько болѣе развита, и кровеносные сосуды многочисленнѣе.

[1]) Ueber solide Tumoren des Ovarium. Diss. München. 1888. S. 12.

№ 16.

Sarcoma globocellulare ovariorum.

(Случай Murphy [1]).

Анамнезъ. Больная—16-лѣтняя дѣвушка, начавшая носить крови за десять мѣсяцевъ до операціи. Черезъ нѣсколько времени послѣ этого мать замѣтила, что у больной постепенно ростетъ животъ, и, заподозривъ беременность, направила ее къ врачу для освидѣтельствованія.

Объективное изслѣдованіе. Больная имѣетъ здоровый видъ и ни на какія боли не жалуется. Увеличенный животъ ея выполненъ огромною опухолью, простирающеюся отъ лобка на 4 дюйма выше пупка. Опухоль кажется совершенно плотною и нигдѣ не представляетъ слѣдовъ зыбленія.

Операція оказалась очень легкою: опухоль, исходившая изъ праваго яичника, несмотря на свою величину, была безъ всякихъ сращеній, и потому операторъ безъ труда удалилъ ее. Лѣвый яичникъ также былъ пораженъ новообразованіемъ и потому также былъ удаленъ.

Послѣопераціонный періодъ протекъ вполнѣ благопріятно: температура не поднималась выше 103° Ф, и больная быстро поправилась.

Описаніе препарата. Опухоль праваго яичника вѣсила 14 фунтовъ 10 унцій и состояла изъ мелко-круглоклѣточковой саркоматозной ткани, похожей на лимфосаркоматозную. Мѣстами въ ней были видны фиброзные пучки и масса кровеносныхъ сосудовъ, носившихъ эмбріональный характеръ. Лѣвый яичникъ вѣсилъ 3 унціи, изъ нормальной его ткани уцѣлѣли лишь остатки нѣсколькихъ граафовыхъ пузырьковъ,—остальное все замѣщено тканью, аналогичною той, изъ которой состояла правосторонняя опухоль.

№ 17.

Sarcoma globocellulare ovariorum.

(Случай Chrobak'a [2]).

Анамнезъ. Больная, замужняя женщина, потеряла двухъ сестеръ отъ бугорчатки. Замужъ вышла 20 лѣтъ. Въ 1879 и 1880 годахъ имѣла по выкидышу, а въ іюлѣ 1887 года перенесла перитонитъ, вызванный простудой. Въ ноябрѣ того же года больная замѣтила у себя увеличеніе живота и въ слѣдующемъ мѣсяцѣ обратилась къ проф. Braun'у, который нашелъ у нея яичниковую опухоль. Въ половинѣ января у нея развилась плейропневмонія.

[1]) The British Gynaekological Journal. 1888. P. 320.
[2]) Wiener medicinische Blätter. 1888. XI. № 23. S. 724.

Теченіе болѣзни. Увидѣвъ больную впервые 12 февраля, авторъ нашелъ ее въ слѣдующемъ состояніи: больная дышетъ часто, поверхностно и съ трудомъ; t° ея до 40°, пульсъ не ниже 120. Животъ увеличенъ и повсюду чувствителенъ; при ощупываніи въ нижней его половинѣ какое-то препятствіе; звукъ, при постукиваніи, посрединѣ нижней части живота тимпаничный, по бокамъ тупой. 12 марта: плейритическій экссудатъ уменьшился, но все же доходитъ до лопатки, животъ мягче, и въ немъ могутъ быть ясно ощупаны двѣ опухоли, изъ которыхъ правая простирается до пупка, лѣвая ниже; матка, при влагалищномъ изслѣдованіи, мягка, отклонена влѣво и кверху. 4 апрѣля: правая опухоль доходитъ до подреберья; животъ опять очень чувствителенъ; сильный метеоризмъ; зыбленія нигдѣ нѣтъ; уже недѣля, какъ у больной сильная рвота, крайне ее ослабившая.

Операція 9 апрѣля, при температурѣ у больной 38° и пульсѣ 126. При вскрытіи брюшной полости оказалось, что широкая связка правой стороны была растянута на поверхности соотвѣтственной опухоли и такъ сращена съ нею, что опухоль сначала показалась межсвязочною; кромѣ того, опухоль была сращена съ кишками; при отдѣленіи этихъ сращеній ломкая ткань опухоли во многихъ мѣстахъ была разодрана, наконецъ, ее удалось отдѣлить отъ сращеній, послѣ чего широкая ножка опухоли была перевязана и отрѣзана. То же продѣлано и съ лѣвой, меньшей опухолью, послѣ чего брюшная рана была закрыта. Вся операція длилась менѣе 40 минутъ.

Исходъ операціи. Первоначально состояніе оперированной не внушало особенныхъ опасеній, но на четвертый день оно вдругъ ухудшилось, и наступила смерть.

Описаніе препарата. Обѣ опухоли состояли изъ непрочной, легко рвущейся ткани. Лѣвая заключала въ себѣ кисту съ апельсинъ величиною, въ правой же были полости не больше грецкаго орѣха.

Микроскопическое изслѣдованіе опухолей показало, что онѣ состоятъ изъ мелкоклѣточковой круглоклѣточковой, съ жировымъ перерожденіемъ, саркоматозной ткани, на периферіи же окружены гладкой мышечной тканью, также въ состояніи жироваго перерожденія.

№ 18.

Sarcoma globocellulare ovarii dextri.

(Случай C. Lucas'a [1]).

Анамнезъ. Больная, 7-лѣтняя дѣвочка, поступила въ госпиталь въ декабрѣ 1884 года съ опухолью живота. Мать больной разсказала, что нѣсколько времени тому назадъ она замѣтила у дочери кровянистое

[1]) Lancet. 1888. May 5. P. 882.

выдѣленіе изъ влагалища, сопровождавшееся другими признаками половаго созрѣванія: увеличеніемъ грудей, ростомъ волосъ на лобкѣ и пр.

Объективное изслѣдованіе. Груди маленькой паціентки увеличены до размѣровъ апельсина каждая и упруги. Лобокъ покрытъ волосами въ дюймъ длиною. Животъ дѣвочки увеличенъ и содержитъ внутри плотную, дольчатую опухоль, простирающуюся поперечно отъ правой подвздошной впадины до линіи на 2 пальца отъ spina anterior superior sinistra и вверхъ—отъ малаго таза до точки на дюймъ выше пупка. Два раза, 7 и 25 января, дѣвочка въ госпиталѣ менструировала.

Операція произведена 4 февраля; опухоль, оказавшаяся круглоклѣточковой саркомой, удалена.

Исходъ операціи былъ вполнѣ благополучный. Признаки преждевременной зрѣлости стали послѣ нея постепенно сглаживаться, крови были только разъ, 6 февраля, и больше не появлялись, груди уменьшились въ объемѣ и пр. Авторъ видѣлъ дитя спустя 2 года 9 мѣсяцевъ и нашелъ его совершенно здоровымъ.

№ 19.

Sarcoma globocellulare ovariorum.

(Случай Rieder'a [1]).

Анамнезъ. Больная, 19-лѣтняя дѣвушка, служащая въ магазинѣ упаковщицей, поступила въ клинику 19 ноября 1887 г. Ребенкомъ перенесла всѣ свойственныя дѣтскому возрасту болѣзни, затѣмъ 15-ти лѣтъ имѣла какую-то воспалительную болѣзнь въ горлѣ, сопровождавшуюся опуханіемъ железъ, а спустя нѣкоторое время—рожу. Крови у больной появились лишь за годъ до поступленія, длились не долѣе одного дня, а за три мѣсяца совсѣмъ прекратились. Весной 1887 года мать больной, замѣтивъ у нея увеличеніе живота, направила ее къ врачу, который нашелъ у больной двѣ плотныхъ опухоли въ животѣ. Съ лѣта 1887 г. больная стала чувствовать въ животѣ боли, которыя главнымъ образомъ и побудили ее не отказываться отъ оперативнаго пособія.

Объективное изслѣдованіе. Больная худа и малокровна. Температура 38,4° Ц. Значительная одышка. Языкъ обложенъ. Пульсъ малъ и слабъ. Въ обѣихъ плейрахъ свободная жидкость. Животъ сильно напряженъ, покровы его растянуты, подкожныя вены расширены. При постукиваніи всюду получается тупой звукъ, кромѣ подреберныхъ областей, гдѣ звукъ имѣетъ тимпаническій характеръ. Пальпація живота даетъ ясное ощущеніе выбленія. Окружность живота на уровнѣ пупка 88,5 сант. Ноги, особенно правая, и большія губы отечны. При влага-

[1]) Münchener medicinische Wochenschrift. 1889. № 1. S. 5.

лищномъ изслѣдованіи въ заднемъ сводѣ опредѣляется бугристая опухоль, повидимому соединенная съ отодвинутой вправо маткой и приросшая къ стѣнкамъ таза. Моча безъ бѣлка, сахара и форменныхъ элементовъ. Проколъ живота шприцемъ далъ нѣкоторое количество прозрачной, желтой, слегка кровянистой жидкости.

Діагнозъ,—вѣроятно, саркома яичника, матки, сальника и печени.

Теченіе болѣзни. Лѣченіе больной первое время состояло въ назначеніи возбуждающихъ и слабительныхъ. Температура была нормальна; боли въ животѣ постепенно усиливались; была нѣсколько разъ рвота. 22 ноября произведенъ проколъ живота подъ хлороформнымъ наркозомъ, и выведено три литра асцитической жидкости съ примѣсью крови, удѣльнаго вѣса 1,017. Послѣ того можно было ясно прощупать въ правой подвздошной области твердую опухоль, а въ области epigastrii нѣсколько соединенныхъ между собою узловъ. Съ правостороннею опухолью эти узлы соединены не были. Путемъ прокола шприцемъ изъ лѣвой плейры былъ извлеченъ кровянистый транссудатъ. Черезъ день послѣ прокола состояніе больной нѣсколько улучшилось: температура продолжала оставаться нормальной, больная хорошо спала, рвота уменьшилась. Мочи 520 куб. сант., уд. в. 1,013. Въ слѣдующіе дни температура продолжала оставаться нормальной, количество мочи колебалось между 450 и 1,100 куб. сант.; рвота послѣ пріема пищи и питья участилась; появилась болѣзненность въ паховыхъ железахъ правой стороны, которыя увеличились въ объемѣ. 27 ноября температура поднялась. 28 ноября припадки сильной рвоты, продолжавшіеся до слѣдующаго полудня; асцитъ увеличился; пульсъ 120; скопленіе жидкости въ плейрахъ, особенно лѣвой, также увеличилось. 1 декабря сильная одышка и безсонница; пульсъ 154; температура 38,7° Ц.; уровень жидкости въ плейрѣ слѣва до лопаточной ости, справа до средины между остью и угломъ лопатки; отекъ ногъ увеличился; въ области крестца пролежень; моча безъ бѣлка; рвоты нѣтъ. Чтобы облегчить дыханіе больной, произведенъ проколъ лѣвой плейры, причемъ выведено 1200 куб. сант. коричневокрасной жидкости, уд. вѣса 1,011, при нагрѣваніи свертывавшейся. Послѣ прокола одышка уменьшилась, и появился спокойный сонъ, но 2 декабря жидкость въ плейрѣ вновь стала быстро накопляться, пульсъ участился до 170 и сдѣлался слабъ, а въ 1-мъ часу дня больная умерла.

Вскрытіе. Полость брюшины содержитъ около литра кровянистой, съ фибринозными хлопьями, мутной жидкости. Сальникъ превращенъ въ твердую, какъ дерево, узловатую массу, толщиной въ 2 сант., шириной въ 15. Брюшина диффузно утолщена, мѣстами бородавчата и зерниста. Брыжейка утолщена и покрыта массою восковаго вида узелковъ. Забрюшинныя железы болѣе сливы величиной, тверды. Въ заднемъ Douglas'овомъ пространствѣ твердый инфильтратъ. Желудокъ сильно уменьшенъ въ объемѣ, содержитъ нѣкоторое количество оранжевожелтой жидкости и представляетъ мѣшкообразное углубленіе на своемъ днѣ; слизистая оболочка его

припухла; стѣнки инфильтрированы, и покрывающая его серозная оболочка имѣетъ почти толщину пальца. Селезенка слегка увеличена и сращена съ окружающими органами; на ней находятся нѣсколько опухольныхъ узелковъ. Поверхность печени представляетъ массу этихъ послѣднихъ. Матка мала, перегнута впередъ, свободна отъ новообразованія; въ маточно-пузырной впадинѣ твердый инфильтратъ. Оба яичника превращены въ опухоли. Лѣвая опухоль, соединенная съ маткою широкой ножкой, тверда, снаружи морщиниста, на разрѣзѣ состоитъ изъ плотной, блестящей, сочной ткани, испещренной сѣрыми и красноватыми полосами; опухоль состоитъ изъ двухъ соединенныхъ между собою узловатыхъ частей, каждая въ гусиное яйцо величиною. Правая опухоль на половину больше лѣвой, въ остальномъ же похожа на нее. Въ сердечной сорочкѣ около 30 куб. сант. сывороточной жидкости; сердце мало, атрофировано. Лѣвая плейра содержитъ $1^1/_2$, правая $^1/_2$ литра зеленоватожелтой жидкости съ хлопьями фибрина. Легкія покрыты фибринознымъ налетомъ. Остальные органы особыхъ измѣненій не представляютъ.

Микроскопическое изслѣдованіе яичниковыхъ опухолей показало, что онѣ состоятъ изъ крупныхъ саркоматозныхъ клѣтокъ, преимущественно круглой формы, заложенныхъ въ довольно развитой стромѣ. Метастатическія опухоли имѣли то же строеніе.

№ 20.

Sarcoma globocellulare ovariorum.

(Случай Guttmann'a [1]).

Анамнезъ. Больная, молодая дѣвушка 14 лѣтъ и 7 мѣсяцевъ, поступила въ Moabit'скую больницу 20 февраля 1889 г. До настоящей болѣзни всегда была здорова. Въ началѣ іюля 1888 года имѣла менструацію,—неизвѣстно, въ первый или во второй разъ въ жизни. 20 іюля 1888 г. она была принуждена къ половому сношенію, которое затѣмъ нѣсколько разъ повторялось. Послѣ того регулъ больше не было, но больная продолжала себя чувствовать хорошо до самаго октября, когда у нея началось увеличеніе живота, заставившее окружающихъ заподозрить у нея беременность.

Объективное изслѣдованіе. Больная хорошо для своихъ лѣтъ развита и упитана, но блѣдна. При ощупываніи живота, въ полости его опредѣляется кругловато-овальная, съ гладкою поверхностью, со всѣхъ сторонъ хорошо контурируемая опухоль. Влагалищное изслѣдованіе, вслѣдствіе сильной болѣзненности, возможно лишь втеченіи нѣсколькихъ секундъ; при этихъ условіяхъ удается, однако, опредѣлить въ маломъ тазу какое-то тѣло, похожее на головку плода.

[1]) Deutsche medicinische Wochenschrift. 1889. № 15. S. 295.

Діагнозъ. На основаніи этихъ данныхъ сначала была предположена беременность; но болѣе тщательное изслѣдованіе подъ наркозомъ убѣдило, что тутъ дѣло идетъ объ яичниковой опухоли, и по всей вѣроятности злокачественной.

Теченіе болѣзни. Общее состояніе больной во время ея пребыванія въ больницѣ быстро ухудшилось; одышка, сначала небольшая, быстро усилилась, появился асцитъ, и 28 февраля больная умерла.

Вскрытіе. Оба яичника превращены въ объемистыя опухоли: лѣвый, лежавшій въ большомъ тазу, имѣлъ 17 сант. въ длину, 14 въ ширину и 5 въ толщину, а правый, находившійся въ маломъ тазу, имѣлъ размѣры $14 \times 11 \times 4$ сант. На разрѣзѣ каждый изъ яичниковъ состоялъ изъ сѣрокрасной, болѣе плотной коры, въ 2 — 3 сант. толщиною, и бѣловатаго, мягкаго содержимаго. Обѣ трубы были саркоматозно инфильтрированы и уплотнены. На сальникѣ было много мелкихъ бѣловатыхъ узловъ, на брыжжейкѣ—довольно большіе узлы такого же вида, а на peritoneum parietale—такіе же узлы въ орѣхъ величиною. Поджелудочная железа была увеличена и почти сплошь пронизана опухольными массами. На поверхности желчнаго пузыря и брюшной сторонѣ діафрагмы находились узлы съ орѣхъ. Обѣ почки были увеличены почти вдвое и пронизаны опухольными узлами, выдававшимися надъ ихъ поверхностью. Задняя поверхность грудины была покрыта значительнымъ числомъ узловъ отъ горошины до боба. На задней поверхности грудной аорты—узелъ съ орѣхъ. На правомъ сердечномъ ушкѣ—2 узла съ горошину. Селезенка, печень, serosa кишекъ, легкія, плейры, околосердечная сорочка и мозгъ были свободны отъ метастазовъ.

Микроскопическое изслѣдованіе показало, что центральныя части яичниковъ и метастатическіе узлы состоятъ исключительно изъ круглыхъ саркоматозныхъ элементовъ, тѣсно прилегающихъ другъ къ другу, безъ промежуточнаго вещества. Что касается периферическаго слоя яичниковъ, то здѣсь, помимо этихъ элементовъ, имѣлась еще гипертрофированная собственная ткань яичниковъ.

№ 21.

Sarcoma globocellulare ovariorum.

(Случай Doran'a [1]).

Свѣдѣнія о больной. Опухоли принадлежали семимѣсячному плоду, женскаго пола, преждевременно родившемуся отъ многородящей и жившему послѣ рожденія всего нѣсколько минутъ.

Вскрытіе. Животъ сильно растянутъ, вслѣдствіе присутствія въ

[1]) Transactions of the Pathological Society of London. XL. 1889. P. 200.

брюшной полости значительнаго количества асцитической жидкости и двухъ яичниковыхъ опухолей. На брюшинѣ никакихъ слѣдовъ перитонита. Печень по своимъ размѣрамъ больше нормальной, почки и селезенка нормальны.

Описаніе препарата. Опухоль лѣваго яичника имѣетъ $3^1/_2$ дюйма въ длину и $2^1/_2$ въ высоту, праваго—$2^1/_2$ и $1^1/_2$ дюйма. Поверхность опухолей мелкобугристая, розоваго цвѣта съ лиловатымъ оттѣнкомъ, безъ сращеній. На разрѣзѣ опухоли оказываются кистами, содержащими прозрачную жидкость. Ихъ стѣнки, однако, толще стѣнокъ обыкновенныхъ кистъ и имѣютъ совершенно другой характеръ.

Микроскопическое изслѣдованіе. Подъ микроскопомъ стѣнки опухолей оказываются состоящими изъ сѣтчатой ткани: здѣсь имѣются различной толщины трабекулы и между ними неодинаковыхъ размѣровъ пространства. Трабекулы состоятъ изъ круглыхъ клѣтокъ, заложенныхъ въ стромѣ изъ прозрачной основной ткани, мѣстами имѣющей ясно-волокнистый характеръ; такимъ образомъ ихъ строеніе напоминаетъ нормальную структуру яичника въ болѣе раннія стадіи эмбріональнаго развитія, чѣмъ на какой находился данный плодъ. Въ нѣкоторыхъ изъ трабекулъ встрѣчаются Graaf'овы пузырьки. Что касается пространствъ между трабекулами, а равно и центральной полости, то какъ послѣдняя, такъ и первыя образовались, повидимому, путемъ исчезновенія бывшаго въ нихъ раньше плотнаго вещества; во всякомъ случаѣ они вовсе не имѣютъ характера эпителіальныхъ пространствъ. На основаніи всей этой картины можно думать, что здѣсь дѣло идетъ скорѣе о гиперплазіи и сохраненіи нормальной эмбріональной ткани яичниковъ, чѣмъ о настоящей саркомѣ, которая, даже и будучи прирожденною, всегда имѣетъ сплошное клѣточатое строеніе.

№ 22.

Sarcoma globocellulare ovarii dextri.

(Случай Sänger'a, описанный Lande [1]).

Свѣдѣнія о больной. Больная 18-лѣтняя дѣвушка, сильно истощенная.

Операція сдѣлана 25 января 1884 г. Брюшина оказалась во многихъ мѣстахъ сращенною съ капсулой опухоли. Былъ небольшой асцитъ. Несмотря на сращенія, опухоль удалена, послѣ чего примѣненъ дренажъ брюшной полости.

Исходъ операціи—выздоровленіе.

[1]) Ueber Drenage der Bauchhöhle bei Laparotomien. Arch. f. Gynäk. 1889. Bd. XXXVI. H. 3.

№ 23.

Sarcoma globocellulare ovarii sinistri.

(Случай Jessett'a [1]).

Анамнезъ. Больная, 44-лѣтняя замужняя женщина, 31 іюля 1888 года поступила въ госпиталь съ жалобами на опухоль въ животѣ. Изъ разспросовъ оказалось, что она имѣла двоихъ дѣтей, менструировала всегда правильно и никогда не бывала серьезно больна,—лишь 8 мѣсяцевъ тому назадъ у нея была желтуха, по ея словамъ, вызванная сильнымъ испугомъ. За послѣдніе мѣсяцы у больной появилось увеличеніе живота, чувствительность въ области печени и боль въ крестцѣ и пахахъ при ходьбѣ; одновременно развилась сильная слабость. Два мѣсяца назадъ больная замѣтила у себя въ животѣ опухоль, а за 2 мѣсяцъ появилось густое желтое выдѣленіе изъ влагалища.

Объективное изслѣдованіе. Больная худа, блѣдна, изнурена, страдаетъ отсутствіемъ аппетита и безсонницею. Животъ сильно растянутъ и имѣетъ на уровнѣ пупка 33 дюйма въ окружности; кожа живота испещрена полосами расширенныхъ венъ. При ощупываніи внутри его опредѣляется твердая, подвижная, неправильной формы опухоль, величиною съ foot-ball (мячъ для игры, величиною обыкновенно бывающій нѣсколько больше головы взрослаго человѣка). Перкуссія по обѣ стороны опухоли даетъ ясный тонъ. При влагалищномъ изслѣдованіи матка оказывается нормальной величины, подвижною и отдѣльною отъ опухоли. Моча имѣетъ высокій удѣльный вѣсъ — 1,034 и кислую реакцію, даетъ значительное количество отстоя, но ни бѣлка, ни сахара не содержитъ. За нѣсколько дней до операціи ко всему этому присоединился значительный асцитъ.

Операція произведена 11 августа 1888 г. и начата разрѣзомъ по бѣлой линіи, чрезъ который вышло около галлона асцитической жидкости. Затѣмъ показалась дольчатая опухоль, настолько эластичная, что ее можно было счесть флюктуирующею. Большой сальникъ по всей ширинѣ былъ крѣпко приращенъ къ поверхности опухоли, но тѣмъ не менѣе послѣдняя была совершенно подвижна. Перевязавъ сальникъ по частямъ и перерѣзавъ его ножницами, операторъ извлекъ опухоль наружу, причемъ оказалось, что часть тонкой кишки приросла къ задней поверхности опухоли настолько интимно, что ее нельзя было отдѣлить, не разорвавъ. Въ виду этого операторъ рѣшился произвести резекцію кишки, которая и была имъ произведена по способу Senn'a, съ наложеніемъ резиноваго кольца. Сшивъ обрѣзанные концы кишки и удаливъ опухоль, авторъ провелъ въ заднее Douglas'ово пространство Tait'овскій стеклянный дренажъ и

[1]) British Gynaekological Journal. 1889. P. 36.

закрылъ рану. Вся операція заняла два часа времени, причемъ больная все время находилась подъ эфирнымъ наркозомъ. Передъ снятіемъ ея съ операціоннаго стола, ей сдѣлали клизму съ брэнди и впрыснули подъ кожу эфиръ.

Послѣопераціонное теченіе сначала было благопріятное. Температура держалась между 99°8 и 100,5° Ф. Кормили больную per rectum, каждые 4 часа; дренажная трубка опоражнивалась каждые 6 часовъ. 13 августа больная стала жаловаться на слабость, но болей въ животѣ не было, метеоризма также. Позволено выпить столовую ложку воды, и назначена Brand'овская мясная эссенція—черезъ 6 часовъ по чайной ложкѣ per os. 14 августа назначена брэнди по чайной ложкѣ съ унціей содовой воды каждые 4 часа, въ перемежку съ мясной эссенціей; сильная слабость; болей въ животѣ нѣтъ; отошли вѣтры, послѣ чего больная почувствовала большое облегченіе. 15 августа стулъ 4 раза; самочувствіе больной хорошее, дренажъ удаленъ. 16 августа больная жалуется на тошноту и чувствительность въ области живота; вставленный резиновый дренажъ вывелъ 6 драхмъ окрашенной жидкости; животъ слегка вздутъ; клизма съ кашицей. 17 августа стулъ 3 раза; температура вечеромъ 104° Ф.; черезъ дренажъ вышло 7 драхмъ окрашенной жидкости; на животъ положенъ ледъ. Съ этого дня у больной стали развиваться припадки остраго перитонита, отъ котораго она и скончалась 20 августа, въ 10 ч. 30 м. утра.

Вскрытіе показало существованіе разлитаго гнойнаго воспаленія брюшины. Кишки слились между собою, и при отыскиваніи среди нихъ перерѣзаннаго мѣста между ихъ петлями найденъ калъ. Оказалось, что резиновое кольцо подѣйствовало, какъ заслонка, и обусловило скопленіе кала въ кишкѣ выше его; затѣмъ послѣдовало изъязвленіе кишечной стѣнки вдоль одной изъ лигатуръ, на брыжжеечной сторонѣ кишки, прободеніе ея, выходъ кала въ полость брюшины и перитонитъ.

Опухоль яичника при микроскопическомъ изслѣдованіи оказалась круглоклѣточковою саркомой.

24.

Sarcoma globocellulare ovariorum.

(Случай Veinlechner'a [1]).

Свѣдѣнія о больной. Больная, 21-лѣтняя, не рожавшая женщина, явилась по поводу присутствія въ животѣ двухъ плотныхъ опухолей.

Операція показала присутствіе у нея двухъ яичниковыхъ опухолей, вѣсомъ въ 600 и 700 грм., свободныхъ отъ сращеній, каковыя опухоли и были удалены.

[1]) Centralblatt für Gynaekologie. 1889. № 36.

№ 25.

Sarcoma globocellulare telangiectodes ovarii sinistri.

(Случай проф. Н. Н. Феноменова [1]).

Анамнезъ. Больная—8-лѣтняя дѣвочка, развитая довольно хорошо, ростомъ 122 сант. По словамъ матери, 3 января 1889 года дѣвочка упала въ погребъ, но, повидимому, не ушиблась,—по крайней мѣрѣ, серьезно. Приглашенный на другой день врачъ нашелъ въ животѣ больной опухоль съ дѣтскую головку величиною, мало-подвижную и почти нечувствительную. Дней черезъ десять у больной вдругъ появились боли въ животѣ, прекратившіяся черезъ 2 дня, причемъ за это время одинъ разъ былъ легкій знобъ. Съ этого времени животъ сталъ увеличиваться весьма замѣтно, и 25 февраля больная поступила въ клинику.

Объективное изслѣдованіе. Животъ напряженъ и увеличенъ: окружность его на уровнѣ пупка 59 сант., отъ лоннаго соединенія до мечевиднаго отростка—28; на немъ видны расширенныя подкожныя вены. При ощупываніи внутри живота опредѣляется мало-подвижная, нечувствительная къ давленію, бугристая въ верхнемъ своемъ отдѣлѣ опухоль, идущая изъ тазовой области; высота опухоли надъ лоннымъ соединеніемъ—19 сант., надъ пупкомъ—7. При изслѣдованіи, подъ хлороформомъ, чрезъ прямую кишку удалось опредѣлить сегментъ опухоли и ея внутрибрюшное положеніе.

Діагнозъ. Въ виду быстраго роста опухоли распознана кистосаркома или чистая саркома лѣваго яичника.

Леченіе. Для удаленія новообразованія 1 марта 1889 года произведено чревосѣченіе. При вскрытіи брюшной полости оказалось, что опухоль срощена съ сальникомъ, передней брюшной стѣнкой и кишками. По раздѣленіи сращеній ее удалось вывести наружу; во время выведенія она надорвалась, причемъ и мѣсто надрыва, и разорванныя сращенія довольно сильно кровоточили; поэтому операторъ, отыскавъ въ глубинѣ таза ножку опухоли, защемилъ ее двумя длинными пинцетами Negar'a, послѣ чего кровотеченіе прекратилось. Затѣмъ ножка была прошита подъ пинцетами, и опухоль отдѣлена. Кровотеченіе изъ разорванной поверхности сращеній съ кишками остановлено прижатіемъ губки, смоченной въ горячей водѣ и выжатой, полость брюшины обильно промыта перегнанной кипяченой водой, и рана зашита.

Послѣопераціонный періодъ протекъ безлихорадочно, и больная на 14 день выписалась изъ клиники, но уже чрезъ 2 недѣли животъ вновь началъ увеличиваться, а въ маѣ больная была вновь доставлена въ

[1]) «Врачъ». 1890. № 17. Стр. 392.

клинику. При изслѣдованіи оказалось, что животъ у нея снова увеличился, сталъ напряженнымъ, и внутри его развилась опухоль, заходившая изъ правой половины живота въ лѣвую. Кромѣ того были опредѣлены разсѣянные узлы, лежавшіе болѣе поверхностно (въ передней брюшной стѣнкѣ или, быть можетъ, на брюшинѣ). Больная имѣла истощенный видъ и кашляла. Отправлена домой безъ операціи.

Описаніе препарата. Удаленная опухоль, вѣсившая 910 грм., представляла собою сѣровато-желтую массу, заключенную какъ-бы въ сумку. Мѣстами въ веществѣ ея имѣлись небольшія (до грецкаго орѣха) полости, наполненныя свернувшеюся кровью. Микроскопическое изслѣдованіе показало, что опухоль была телангіэктатическая круглоклѣточковая саркома, мѣстами въ состояніи жироваго перерожденія и пронизанная кровоизліяніями.

№ 26.

Sarcoma globocellulare ovarii dextri.

(Случай Baudrimont'a описанный Ladouce'омъ [1]).

Анамнезъ. Больная, 42 л., экономка, 10 сентября поступила въ госпиталь съ жалобами на опухоль въ животѣ. Изъ распросовъ оказалось, что отецъ больной умеръ отъ рака ноги, 50 лѣтъ отъ роду, мать же до сихъ поръ здорова, равно какъ и сестра. Мужъ больной умеръ отъ бугорчатки. Сама больная въ дѣтствѣ никакими болѣзнями не страдала, крови стала носить съ 14 лѣтъ, всегда правильно, дѣтей родила троихъ, выкидышей не имѣла. Года два-три тому назадъ у больной появились боли въ животѣ, на уровнѣ hypogastrii, съ ожесточеніями во время регулъ. Два мѣсяца тому назадъ больная замѣтила у себя въ правомъ подреберьѣ подвижную опухоль съ куриное яйцо величиною. Одновременно съ этимъ ея животъ началъ быстро увеличиваться. Приглашенный врачъ произвелъ проколъ живота и выпустилъ 7 литровъ водяночной жидкости лимонно-желтаго цвѣта, но жидкость стала вновь быстро накопляться, такъ что уже черезъ 13 дней понадобился новый проколъ, причемъ выпущено 14 литровъ жидкости. Внутри впавшаго живота можно было послѣ этого втораго прокола прощупать опухоль въ кулакъ величиною. Отековъ ногъ или лица у больной никогда не было, мочеиспусканіе всегда было нормально, на бѣли и меноррагіи больная также никогда не могла жаловаться. Со стороны пищеварительнаго аппарата—наклонность къ запорамъ.

Объективное изслѣдованіе 24 ноября 1889 года. Больная исхудала, но общее состояніе ея здоровья остается хорошимъ. При осмотрѣ бросается въ глаза рѣзкая разница между значительно увеличеннымъ животомъ и худобою остальныхъ частей тѣла; особенно выдается впередъ одно мѣсто живота, подъ пупкомъ. Подкожныя вены выше и ниже пупка значительно расширены. Кожа нижней трети живота представляетъ слѣды шелушенія. При пальпаціи внутри живота опредѣляется твердая, бугристая, подвижная опухоль въ два кулака величиною, расположенная въ правой сторонѣ hypogastrii. Постукиваніе живота больной, при лежачемъ положеніи послѣдней, даетъ притупленіе въ области пупка и ниже, обособленное отъ тупости печени и селезенки; при боковомъ положеніи больной звукъ на вышележащей сторонѣ проясняется. Влагалищное изслѣдованіе даетъ слѣдующіе результаты: шейка матки направлена вправо; передній и задній своды выдаются и даютъ ощущеніе выпяченія; въ заднемъ сводѣ, кромѣ того, опредѣляется баллотирующая твердая опухоль; тѣло матки нормальнаго объема; движенія опухоли маточной шейкѣ не передаются.

Теченіе болѣзни. Во время пребыванія больной въ госпиталѣ ея состояніе продолжало ухудшаться. Водяночная жидкость выпускалась время отъ времени путемъ проколовъ, которыхъ было сдѣлано шесть, но скоро опять накоплялась. 11 декабря появился свободный выпотъ въ правой плейрѣ. Затѣмъ существовавшій у больной запоръ смѣнился діарреей, аппетитъ пропалъ, появились тошнота и рвота, больная стала быстро слабѣть, хотя кахексіи и не было. Въ виду этого рѣшено было не медлить съ оперативнымъ вмѣшательствомъ.

Операція произведена больной 10 декабря, д-ромъ Baudrimont'омъ. При вскрытіи брюшной полости оттуда вышло большое количество водяночной жидкости, послѣ чего показалась бѣловатаго цвѣта. бугристая, довольно мягкой консистенціи опухоль, съ яйцо страуса величиною, лежавшая въ правой подвздошной впадинѣ. Ножка опухоли состояла изъ правой широкой связки; правая труба лежала на передней ея поверхности. Хотя опухоль и была срощена со стѣнками малаго таза и кишками, но эти сращенія удалось легко разорвать, послѣ чего ножка перевязана кэттутомъ, и опухоль удалена. Лѣвый яичникъ оказался уплотненнымъ и увеличеннымъ въ объемѣ, почему онъ также былъ удаленъ. Лѣвый пароварій былъ превращенъ въ кисту около орѣха величиною, также удаленную. Наконецъ мѣстами на брюшинѣ встрѣчались бѣловатыя образованія того же вида, какъ и опухоль; всѣ эти образованія были удалены путемъ соскабливанія. Въ заключеніе полость брюшины была промыта, и наложены три ряда швовъ: 1) на брюшину—кэттутовые; 2) глубокіе на брюшную стѣнку—изъ серебряной проволоки; и 3) поверхностные на нее же—изъ конскаго волоса.

Послѣопераціонное теченіе было вполнѣ благопріятное: t^0 не поднималась выше 38° Ц., рана срослась per primam, асцитъ вновь не появлялся, экссудатъ въ правой плейрѣ всосался, общее состояніе больной поднялось, и въ февралѣ больная выписалась изъ госпиталя совершенно здоровою. Черезъ два мѣсяца, однако, она вновь явилась съ признаками несомнѣннаго рецидива.

[1]) Contribution à l'étude du sarcome de l'ovaire. Thèse de Paris. 1890.

Описаніе препарата. Опухоль праваго яичника представляла шаровидную, бугристую, изборожденную многочисленными сосудами, крайне рыхлую массу въ 3,450 граммовъ вѣсомъ. На разрѣзѣ она оказалась содержащею двѣ кисты, наполненныя желтоватою, густою жидкостью. Многочисленные сосуды радіусами расходились изъ одного центра по всему существу опухоли, напоминая расположеніе сосудовъ въ нормальномъ яичникѣ.

Микроскопическое изслѣдованіе опухоли показало, что она состоитъ изъ круглоклѣточковой саркоматозной ткани. Въ лѣвомъ яичникѣ этой ткани найдено не было. Киста лѣваго пароварія оказалась имѣющею обыкновенное строеніе этого рода кистъ.

№ 27.

Sarcoma globocellulare ovarii sinistri.

(Случай Porter'a [1]).

Анамнезъ. Больная, 18-лѣтняя дѣвушка, поступила 13 февраля 1891 года съ жалобами на опуханіе живота, длившееся уже около года. Крови за это время приходили каждый мѣсяцъ, хотя тинъ ихъ немного измѣнился: онѣ стали продолжительнѣе и начинались нѣсколькими днями раньше.

Объективное изслѣдованіе. Общее состояніе больной хорошее. Въ животѣ опредѣляется большая, плотная, бугристая опухоль, идущая отъ малаго таза выше пупка. Опухоль подвижна, съ маткой не срощена и лежитъ впереди ея. При выслушиваніи живота—никакихъ шумовъ. Матка перегнута назадъ, подвижна.

Діагнозъ—саркома яичника.

Теченіе болѣзни. Во время первой недѣли пребыванія въ госпиталѣ больная имѣла, съ промежуткомъ въ 2 дня, два приступа сильныхъ болей въ животѣ, сопровождавшихся повышеніемъ температуры до 100° Ф. 1 марта также были острыя боли, уступавшія лишь морфію. 7 марта была слабая боль въ лѣвой поясничной области, никогда не появлявшаяся раньше.

Операція произведена 24 марта. Послѣ разрѣза брюшныхъ стѣнокъ, въ 8 дюймовъ длиною, было выпущено нѣкоторое количество асцитической жидкости, и извлечена твердая, бугристая опухоль лѣваго яичника, не сращенная и сидѣвшая на маленькой, сосудистой ножкѣ. Операція продолжалась 1½ часа.

Послѣопераціонный періодъ. Пульсъ, частота котораго во время операціи доходила до 130 ударовъ въ минуту, послѣ операціи постепенно

[1]) Medical News Phila. 1891. Sept. 12. P. 294.

улучшился. Температура лишь одинъ разъ, на второй день, поднялась до 100.2° Ф., затѣмъ упала до нормы. На седьмой день сняты швы, причемъ рана оказалась зажившею первымъ натяженіемъ.

Описаніе препарата. Опухоль вѣсила 7½ фунтовъ и, за исключеніемъ двухъ размягченныхъ гнѣздъ, отличалась твердостью. Мягкія мѣста были мозговидны. Въ одномъ мѣстѣ имѣлась киста въ орѣхъ величиною.

Микроскопическое изслѣдованіе показало, что опухоль состоитъ изъ круглоклѣточковой саркоматозной ткани, одѣтой снаружи фиброзной капсулой.

№ 28.

Sarcoma globocellulare ovarii dextri.

(Случай М. Воскресенскаго [1]).

Анамнезъ. Больная, казачка, 20 лѣтъ, не рожавшая, 1½ года тому назадъ замѣтила у себя въ животѣ опухоль, а 1 годъ тому назадъ стала страдать отсутствіемъ мѣсячныхъ.

Объективное изслѣдованіе. Животъ больной увеличенъ,—окружность его 87 сант. Внутри его опредѣляется продолговатой формы, подвижная, эластичная опухоль, движенія которой очень ясно передаются маткѣ. Послѣдняя подтянута кверху, полость ея—82 mm.

Операція произведена 23 іюня 1888. Послѣ разрѣза брюшныхъ покрововъ перевязано въ нѣсколько пучковъ большое сосудистое сращеніе опухоли съ сальникомъ. Для того, чтобы вытащить опухоль наружу, пришлось увеличить разрѣзъ брюшныхъ стѣнокъ до мечевиднаго отростка—съ одной стороны и до лобка—съ другой. Ножка опухоли была толста, коротка и широка (14 сант. шириною вмѣстѣ съ широкой связкой); въ нее входили труба, яичниковая связка и весь правый край широкой связки. Послѣ перевязки ножки въ 3 пучка и отдѣленія ея отъ опухоли оказалось, что въ ней есть еще остатокъ опухоли, который былъ сейчасъ же вырѣзанъ ножемъ, послѣ чего лигатура была наложена ниже. Оставшаяся часть широкой связки была, однако, настолько коротка, что при сильномъ стягиваніи лигатуръ она надорвалась, и лигатура у угла матки соскочила. Тогда связка съ остатками ножки была оболота съ прижиганіемъ культи аппаратомъ Paquelin'a. Лѣвый яичникъ оказался здоровъ. Туалетъ брюшины произведенъ двуіодистою ртутью. Операція длилась 1¼ часа.

Послѣопераціонный періодъ окончился выздоровленіемъ больной безъ всякихъ осложненій.

Микроскопическое изслѣдованіе опухоли обнаружило въ ней круглоклѣточковую саркому.

[1]) Отчетъ о 20 чревосѣченіяхъ. Протоколы Акушерско-Гинек. Общества въ Кіевѣ. Вып. 12. 1893.

№ 29.

Sarcoma globocellulare ovariorum.

(Случай Theilhaber'a [1]).

Анамнезъ. Больная, 24-лѣтняя женщина, осенью 1890 года родила въ первый разъ. Роды были очень трудные, длились 4 дня и потребовали для своего окончанія наложенія щипцовъ. Послѣ родовъ какой-то воспалительный процессъ, продолжавшійся $^1/_2$ года, и образованіе пузырно-влагалищнаго свища, черезъ годъ зашитаго. Въ это время у больной не существовало никакого новообразованія. Крови приходили правильно, черезъ 4 недѣли, продолжаясь по 3 дня. Такъ продолжалось до начала октября 1892 года, когда крови совершенно прекратились, а во второй половинѣ декабря больная стала чувствовать колотье въ лѣвомъ боку. Приглашенный врачъ нашелъ у нея плеврить. 7 января 1893 больная имѣла выкидышъ. Около того же времени у нея была констатирована опухоль внутри живота.

Объективное изслѣдованіе. Въ обѣихъ плеврахъ опредѣляется свободная жидкость, особенно въ лѣвой, гдѣ уровень ея доходитъ до 4-го ребра. Область сердечной тупости увеличена, — направо она на 2 сант. заходитъ за грудину. Пульсъ 100, слабый, неправильный. Температура 38,3°. Въ правой подвздошной впадинѣ опредѣляется подвижная, твердая, безболѣзненная опухоль, влѣво переходящая на 2 сант. среднюю линію, вверху на 3 сант. не доходящая до пупка. При влагалищномъ изслѣдованіи матка опредѣляется перегнутою назадъ; тѣло ея увеличено, мягко, совершенно отдѣльно отъ опухоли, нижній сегментъ которой прощупывается въ боковыхъ сводахъ.

Теченіе болѣзни. 18 января, при изслѣдованіи, опухоль показалась значительно меньше, чѣмъ раньше, такъ что при наружномъ изслѣдованіи ея почти нельзя прощупать, и только при двойномъ изслѣдованіи она хорошо опредѣляется. За то въ задней части лѣваго свода открытъ сегментъ другой опухоли, не замѣченной въ первый разъ. 25 января: экссудатъ въ обѣихъ плейрахъ увеличился, и у больной сильнѣйшая одышка. Чтобы облегчить ее, сдѣланъ былъ проколъ лѣвой плейры, причемъ выпущено $1^1/_2$ литра кровянистой жидкости. Послѣ прокола больная сначала чувствовала большое облегченіе, потомъ вдругъ, черезъ нѣсколько часовъ, наступила смерть.

Вскрытіе. Въ обѣихъ плейрахъ много кровянистой жидкости. Нижняя и средняя доли праваго легкаго сильно сжаты и лишены воздуха, верхняя эмфизематозна. Верхняя доля лѣваго легкаго отечна, нижняя

[1]) Münchener medicinische Wochenschrift. 1893. № 28. S. 534.

отечна и гиперемирована. Околосердечная сорочка на значительномъ протяженіи срощена съ грудиной, въ полости ея много кровянистой жидкости, на внутреннемъ листкѣ фибринозныя наслоенія; сердечная мышца утончена и жирно-перерождена. Позади верхушки грудной кости находится твердая, въ кулакъ величиною, опухоль, сросшаяся съ грудиною и концами реберъ; на разрѣзѣ она оказывается состоящею изъ плотной бѣлой ткани. Въ печени, селезенкѣ и почкахъ венозный застой. Матка увеличена, имѣетъ 9 сант. длины, 9 толщины и 7 ширины. При разрѣзѣ ея можно видѣть на задней стѣнкѣ маточной полости, вверху, бугристое мѣсто въ талеръ величиною. Яичники почковидно увеличены, тверды на-ощупь, на поверхности гладки, на разрѣзѣ состоятъ изъ однородной бѣлой ткани безъ полостей, если не считать нѣкотораго числа фолликуловъ. Размѣры праваго яичника—$10^1/_2$ сант. ширины, 6 высоты и 2 толщины, лѣваго—8 ширины, $4^1/_2$ высоты и $1^1/_2$ толщины. Ножки ихъ состоятъ только изъ яичниковыхъ связокъ, трубы же и широкія связки расположены совершенно нормально. Съ окружающими органами яичники не срощены и лежатъ свободно—правый во входѣ въ малый тазъ, лѣвый въ заднемъ Douglas'овомъ пространствѣ. Забрюшинныя железы увеличены, тверды, на разрѣзѣ состоятъ изъ той же ткани, что и яичники.

Микроскопическое изслѣдованіе показало, что новообразованіе представляетъ собою круглоклѣточковую саркому, мѣстами со скопленіями фиброзной ткани.

№ 30.

Sarcoma globocellulare ovariorum.

(Случай Martin'a [1]).

Анамнезъ. Больная 32 лѣтъ, заболѣла годъ тому назадъ, послѣ послѣднихъ родовъ. Болѣзнь проявилась сначала обиліемъ мѣсячныхъ и ихъ неправильнымъ появленіемъ, затѣмъ къ этому присоединились боли и затрудненія дефекаціи.

Объективное изслѣдованіе показало, что оба яичника больной увеличены до размѣровъ апельсина. Кромѣ того, имѣлась опухоль между прямой кишкой и влагалищемъ, попытка удалить которую чрезъ влагалище оказалась безуспѣшною вслѣдствіе недостаточнаго обособленія опухоли отъ окружающихъ частей. Небольшой асцитъ.

Операція. Послѣ вскрытія брюшной полости, изъ послѣдней вылилось значительное количество асцитической жидкости. Правый яичникъ, въ апельсинъ величиною, оказался безъ сращеній и потому былъ легко удаленъ. Лѣвый, нѣсколько большій, былъ сращенъ съ кишкой, и потому

[1]) Zeitschrift für Geburtshülfe und Gynaekologie. 1893. Bd. XXVI. S. 223—4.

его пришлось срѣзать, оставивъ на кишечной стѣнкѣ пластинку опухоли. На брюшинѣ замѣчено много узелковъ съ просяное зерно величиною.

Послѣопераціонный періодъ сначала протекалъ хорошо, но затѣмъ снова развился асцитъ, и стала быстро прогрессировать кахексія. Завлагалищная опухоль продолжала расти. Въ виду невозможности оперативной помощи, больная была выписана и отправилась на родину.

Описаніе препарата. Обѣ опухоли равны по размѣрамъ гусиному яйцу каждая и формой вполнѣ напоминаютъ увеличенные яичники. На поверхности одной опухоли видна труба, съ открытымъ брюшиннымъ концомъ, при другой опухоли трубы нѣтъ. Поверхность опухолей узловатая, консистенція напоминаетъ таковую же нормальныхъ почекъ, на разрѣзѣ субстанція опухолей довольно однородна, и лишь мѣстами встрѣчаются маленькія кисты съ грязнымъ содержимымъ; въ одной опухоли замѣчается гематома съ орѣхъ величиною; въ hilus'ѣ опухолей утолщенные сосуды.

Микроскопическое изслѣдованіе показало, что отъ яичниковой ткани уцѣлѣли лишь небольшіе остатки, большинство же опухольной ткани состоитъ изъ маленькихъ круглыхъ саркоматозныхъ клѣтокъ, среди которыхъ мѣстами проходятъ тонкіе соединительнотканные пучки. Кровеносныхъ сосудовъ довольно мало, существующіе же наполнены кровью, которая встрѣчается и свободно излившеюся между опухольными элементами.

№ 31.

Sarcoma globocellulare ovarii.

(Случай Olshausen'a [1]).

Описаніе опухоли. Удаленная оперативнымъ путемъ у 53-лѣтней женщины опухоль имѣла величину двухъ кулаковъ, отличалась твердостью, на разрѣзѣ представляла гладкую, равномѣрно окрашенную въ желтоватый цвѣтъ поверхность.

№ 32.

Sarcoma globocellulare ovarii.

(Случай Croom'a [2]).

Анамнезъ. Больная, 7-лѣтняя дѣвочка, до марта мѣсяца была совершенно здорова. Въ этомъ мѣсяцѣ она была изнасилована мальчикомъ, послѣ чего у нея началось кровотеченіе изъ влагалища, продолжавшееся

[1]) Zeitschrift für Geburtshülfe und Gynäkologie. 1893. Bd. XXVII. S. 256.
[2]) Edinburgh Medical Journal. 1893.

вплоть до поступленія въ больницу, въ ноябрѣ мѣсяцѣ. Вскорѣ послѣ изнасилованія животъ больной сталъ быстро увеличиваться и ко времени поступленія принялъ размѣры 7-мѣсячной беременности.

Объективное изслѣдованіе. При первомъ взглядѣ на больную получалось такое впечатлѣніе, что она беременна, тѣмъ болѣе, что груди у нея были значительно развиты, linea nigra ясно выражена, и лобокъ, а также наружныя поверхности большихъ губъ покрыты густыми волосами. Размѣры живота были слѣдующіе: вертикальный — $7^1/_2$ дюймовъ, поперечный — $7^1/_4$, правый косой — $7^1/_2$, лѣвый — 8. При ощупываніи живота, внутри его опредѣлялась твердая, подвижная опухоль, по сторонамъ которой перкуссія давала ясный тонъ. Произведенное подъ хлороформомъ влагалищное изслѣдованіе показало, что отъ дѣвственной плевы уцѣлѣли лишь остатки, стѣнки влагалища вялы, влагалищная часть мягкой консистенціи, маточный зѣвъ немного раскрытъ. Матка была увеличена,—полость ея по зонду равнялась 3 дюймамъ,—но опредѣлялась совершенно отдѣльно отъ опухоли, съ которою не имѣла сращеній. Размѣры таза опредѣлялись цыфрами: D. Sp. — 8 дюймовъ, D. Cr. — $8^3/_4$, Conj. ext. — $6^1/_4$.

Діагнозъ. На основаніи этихъ данныхъ изслѣдованія, у больной была распознана плотная яичниковая опухоль.

Операція произведена 25 декабря. При разрѣзѣ полости живота, изъ нея вылилось нѣкоторое количество асцитической жидкости, затѣмъ показалась синеватая опухоль, сидѣвшая на длинной ножкѣ и не представлявшая сращеній. Попытка уменьшить объемъ опухоли путемъ прокола не увѣнчалась успѣхомъ: изъ прокола вытекло лишь небольшое количество сывороточно-кровянистой жидкости. Въ виду этого разрѣзъ брюшныхъ стѣнокъ былъ продолженъ до точки въ $1^1/_2$ дюймахъ отъ мечевиднаго отростка, опухоль извлечена, ножка перевязана и отрѣзана. Фаллопіева труба этой стороны была сильно растянута и закручена, труба противоположной стороны — гипертрофирована, а яичникъ малъ и неразвитъ.

Послѣопераціонное теченіе прошло безъ всякихъ осложненій. 11 января дитя вновь было изслѣдовано подъ хлороформомъ, причемъ оказалось, что груди уменьшились въ объемѣ, околососковые кружки поблѣднѣли, малыя губы, раньше бывшія широкими и темными, уменьшились и приняли нормальную окраску, разрыхленность слизистой оболочки влагалища и влагалищной части матки исчезла, маточный зѣвъ вполнѣ закрытъ, полость матки уменьшилась до 2 дюймовъ въ длину, кровотеченія совершенно прекратились. Ростъ волосъ на лобкѣ, однако, продолжался.

Описаніе препарата. Удаленная опухоль вѣсила 6 фунтовъ. Поверхность ея была ровна, мягка, богата сосудами. На разрѣзѣ въ массѣ опухоли оказалось нѣсколько кистъ, раздѣленныхъ тонкими перегородками и содержавшихъ кашицеобразную или клеевидную жидкость.

Микроскопическое изслѣдованіе показало, что опухоль есть круглоклѣточковая саркома, мѣстами подвергшаяся слизистому перерожденію.

№ 33.

Sarcoma globocellulare ovarii sinistri.

(Случай Яковлева, опубликованный Олениным[1]).

Анамнезъ. Больная, замужняя женщина 22 лѣтъ, поступила въ больницу 19 апрѣля 1893. Крови съ 16 лѣтъ, по 4 дня. Родила одинъ разъ, два года тому назадъ. Около года замѣтила въ лѣвомъ паху опухоль съ кулакъ величиною, которая постепенно росла. Несмотря на болѣзнь, общее состояніе паціентки оставалось отличнымъ; существовали лишь запоры.

Объективное изслѣдованіе. Животъ больной увеличенъ: окружность его равна 85—87 сант., разстояніе отъ мечевиднаго отростка до пупка 20, до лобка 41. Сквозь покровы ясно прощупывается подвижная, плотная, дольчатая опухоль, исходящая изъ таза и поднимающаяся на 3 пальца выше пупка. Границы печени и селезенки ясно опредѣлимы. При влагалищномъ изслѣдованіи можно убѣдиться, что матка подвижна, смѣщена кзади и влѣво и отдѣльна отъ опухоли, которая занимаетъ правую половину таза и соединяется съ маткой широкой ножкой.

Операція произведена 29 апрѣля. Разрѣзъ брюшныхъ стѣнокъ послойно начатъ выше пупка. По вскрытіи живота, на края раны наложены временные швы, и объемистая, бугристая, плотная опухоль безъ сращеній выведена наружу, причемъ оказалась принадлежащею лѣвому яичнику. Ножка опухоли была перевязана въ два пучка и отрѣзана. Въ культѣ отдѣльно перевязаны сосуды, послѣ чего она посыпана іодоформомъ и опущена въ полость брюшины. Затѣмъ брюшная рана была зашита шелковыми швами, и наложена давящая повязка.

Послѣоперационное теченіе было гладкое. Температура лишь на второй день поднялась до 38,5°, затѣмъ понизилась до нормы. Рана зажила первымъ натяженіемъ, и 24 мая больная выписана здоровой.

Микроскопическое изслѣдованіе удаленной опухоли, вѣсившей 2,600 грм., обнаружило въ ней круглоклѣточковую саркому.

[1]) Отчетъ гинекологическаго и родильнаго отдѣленій Тамбовской губернской земской больницы за 1893 годъ. Тамбовъ. 1894. Стр. 92—93.

№ 34.

Sarcoma globocellulare ovarii sinistri.

(Случай Landau, описанный Pick'омъ[1]).

Анамнезъ. Больная, 16-лѣтняя дѣвушка, еще не менструировавшая, поступила въ клинику 20 февраля 1894. Съ іюня прошлаго года у нея началъ пухнуть животъ, что было соединено съ постепенно прогрессировавшей слабостью и истощеніемъ. Болей никакихъ не было. За восемь дней до поступленія больная вдругъ совершенно ослѣпла на правый глазъ. Врачъ, къ которому она обратилась, нашелъ при офтальмоскопированіи рѣзко выраженный «застойный сосокъ», каковое явленіе поставилъ въ связь съ метастазомъ опухоли живота.

Объективное изслѣдованіе. Больная худа, истощена, плохо развита. Животъ ея сильно выпяченъ и выполненъ объемистою опухолью, простирающеюся отъ малаго таза до подреберныхъ областей. Перкуссія всюду даетъ тупой тонъ. При пальпаціи опухоль оказывается немного подвижною по направленію снизу вверхъ. Правый глазъ вполнѣ амавротиченъ; глазное яблоко выпячено, неподвижно; зрачекъ совершенно не реагируетъ на внѣшнія раздраженія. При изслѣдованіи офтальмоскопомъ— рѣзко выраженный застойный сосокъ; артеріи тонки, темнаго цвѣта; вены толсты, наполнены. Лѣвый глазъ почти нормаленъ,—слегка лишь гиперметропиченъ.

Операція 5 марта 1894. При вскрытіи брюшной полости въ ней оказалось около $^1/_2$-литра кровянисто-серозной асцитической жидкости. Опухоль принадлежала лѣвому яичнику, имѣла величину головы взрослаго человѣка и слѣва представляла сращенія съ сальникомъ. Послѣ отдѣленія ихъ, она была удалена. Правый яичникъ ничего ненормальнаго не представлялъ и потому былъ оставленъ in situ.

Послѣоперационный періодъ прошелъ вполнѣ гладко, и больная скоро оставила клинику. Зрѣніе на правый глазъ было настолько плохо, что больная не могла считать пальцевъ. Въ началѣ іюня самочувствіе больной было очень хорошимъ; въ этомъ мѣсяцѣ въ первый разъ появились крови, повторившіяся затѣмъ въ іюлѣ. Что касается зрѣнія, то въ серединѣ мая больная могла уже въ комнатѣ различать правымъ глазомъ очертанія большихъ предметовъ; ни головныхъ болей, ни болей въ глазномъ яблокѣ. При изслѣдованіи глазное яблоко неподвижно; зрачекъ расширенъ, реагируетъ слабо; выпячиваніе исчезло; сосокъ въ височной части сухожильно-бѣлъ, границы его рѣзки; артеріи тонки, вены слегка извилисты; въ области желтаго пятна ничего особеннаго. Больная

[1]) Centralblatt für Gynaekologie. 1894. № 39.

въ 2 футахъ можетъ считать пальцы, но лишь въ верхневнутренней части поля зрѣнія. Очевидно, стало быть, заболѣваніе глаза зависѣло не отъ метастаза опухоли, а стояло въ связи съ общимъ малокровіемъ больной и было аналогично подобнымъ же заболѣваніямъ, наблюдающимся послѣ обширныхъ кровопотерь. Можетъ быть, впрочемъ, здѣсь имѣло мѣсто и вліяніе токсиновъ, на которые, какъ извѣстно, зрительный нервъ и сѣтчатка реагируютъ весьма значительно.

Описаніе препарата. Опухоль яичника, удаленная при операціи,—кругловатой формы и эластичной консистенціи. Снаружи она одѣта прочною фиброзною капсулой, а внутри состоитъ изъ желтовато-опаковой, довольно мягкой ткани.

Микроскопическое изслѣдованіе опухоли показываетъ, что она состоитъ главнымъ образомъ изъ круглыхъ саркоматозныхъ клѣтокъ.

№ 35.

Sarcoma globocellulare ovarii dextri.

(Случай Malletta [1]).

Анамнезъ. Больная, 20-лѣтняя дѣвица, поступила 16 мая 1893. Крови съ 13 лѣтъ, приходили черезъ 4 недѣли, въ маломъ количествѣ и съ болями, въ послѣдній разъ были 7 мая. За 3 мѣсяца до поступленія больная замѣтила припухлость въ правой половинѣ живота, а за 2 недѣли у нея появились здѣсь острыя боли, которыя и заставили ее искать медицинской помощи.

Объективное изслѣдованіе. Больная хорошо упитана, но слегка малокровна. Чрезъ брюшныя стѣнки прощупывается занимающая правую сторону живота объемистая опухоль, исходящая изъ малаго таза и простирающаяся до печени. Влагалищное изслѣдованіе обнаруживаетъ справа и позади смѣщенной впередъ и влѣво, но въ общемъ нормальной матки, сегментъ твердой массы. Температура больной 100° Ф., пульсъ 94.

Операція 22 мая, при температурѣ тѣла больной въ 104,5° Ф. При вскрытіи брюшной полости оказалось, что она не содержитъ асцитической жидкости, а заключаетъ лишь объемистую рыхлую опухоль безъ всякихъ сращеній, сидѣвшую на длинной ножкѣ. Послѣдняя была, послѣ перевязки, перерѣзана, культя прижжена, въ брюшную полость проведенъ дренажъ, и рана закрыта.

Послѣопераціонный періодъ. Черезъ 5 часовъ послѣ операціи температура дошла до 106° Ф., пульсъ—до 124, а дыханіе до 32 въ минуту; затѣмъ температура стала понижаться, и поправленіе больной пошло правильно.

[1]) Medical Record, Febr. 24. 1894. P. 237.

Описаніе препарата. Опухоль состояла изъ дольчатой массы овальной формы; въ длину она имѣла 22 сант., въ толщину 16 и въ высоту 10.

Микроскопическое изслѣдованіе обнаружило въ ней круглоклѣточковую саркому.

№ 36.

Sarcoma globocellulare ovariorum.

(Случай изъ клиники бывшей проф. П. П. Пелехина, нынѣ проф. М. С. Субботина, до сихъ поръ не опубликованный [1]).

Свѣдѣнія о больной. Больная, по сословію мѣщанка, 29 лѣтъ отъ роду, поступила въ клинику 20 іюля 1892 года съ жалобами на сильныя боли. Пациентка крайне истощена; пульсъ ея до 100 въ минуту, едва ощутимый; температура 38,5°. Въ животѣ, снизу, опредѣляется бугристая опухоль. Поражены послѣднею также нижняя челюсть и дно полости рта. 31 іюля, рано утромъ, больная скончалась.

Вскрытіе. Оба яичника поражены объемистымъ новообразованіемъ, на разрѣзѣ имѣющимъ бѣловатый видъ и консистенцію мяса. Опухоль окружаетъ со всѣхъ почти сторонъ матку, пронизывая стѣнки ея тѣла, но оставляя полость матки свободною. Железы и мягкія части дна ротовой полости превращены въ узлы такого же характера, какъ и опухоль половыхъ частей. Нижнечелюстная кость вздута, образуя какъ-бы spinam ventosam и также поражена новообразованіемъ. Во всѣхъ остальныхъ органахъ явленія атрофіи и малокровія. Въ полости брюшины немного мутной жидкости.

Описаніе препарата (хранящагося въ Müller'овской жидкости). Оба яичника превращены въ опухоли, приблизительно одинаковой величины, спаянныя между собою и съ маткой въ одну общую массу, немного менѣе головы взрослаго человѣка величиной. Поверхность опухолей довольно гладкая. На разрѣзѣ опухоли представляются состоящими—въ периферическихъ своихъ частяхъ изъ болѣе компактной, въ центральныхъ же—изъ болѣе рыхлой ткани. Мѣстами въ нихъ встрѣчаются, въ небольшомъ количествѣ, полости отъ булавочной головки до орѣха величиною, то съ болѣе гладкими, то съ неровными стѣнками.

Микроскопическое изслѣдованіе. Периферія опухолей одѣта соединительнотканною капсулой, которая въ различныхъ мѣстахъ представляетъ различный видъ: мѣстами она довольно толста и состоитъ исключительно изъ плотно прилегающихъ другъ къ другу зрѣлыхъ соединительнотканныхъ волоконъ; въ другихъ мѣстахъ въ ней встрѣчаются

[1]) Препаратъ хранится въ кабинетѣ патологической анатоміи проф. *К. П. Виноградова.*

различной величины щели, то продольной формы, то кругловатыя, наполненныя мелкими круглыми опухольными клѣтками; по мѣстамъ отъ капсулы уцѣлѣло лишь нѣсколько соединительнотканныхъ перекладинъ, болѣе или менѣе значительно удаленныхъ другъ отъ друга, и опухольныя клѣтки подходятъ къ самой периферіи опухоли. Тамъ и сямъ въ капсулѣ встрѣчаются кровеносные сосуды различнаго калибра, съ довольно толстыми стѣнками, окруженные скопленіями опухольныхъ клѣтокъ. Внутри многихъ сосудовъ—хорошо сохранившіеся красные кровяные шарики. Что касается содержимаго опухоли, то оно также представляетъ различный видъ, смотря по тому, возьмемъ-ли мы участокъ изъ центра опухоли, или изъ периферическаго слоя, граничащаго съ капсулой. Въ центральныхъ частяхъ сосудовъ почти вовсе нѣтъ, волоконъ зрѣлой соединительной ткани—тоже, и все поле зрѣнія занято исключительно опухольными клѣтками, имѣющими большею частью круглую форму. Послѣднія по размѣрамъ раза въ полтора больше лейкоцитовъ, состоятъ изъ крупныхъ ядеръ и относительно небольшаго количества протоплазмы, раздѣлены одна отъ другой весьма малымъ количествомъ безструктурной промежуточной ткани и въ центральныхъ частяхъ опухоли представляютъ признаки сильнаго жироваго перерожденія. Мѣстами здѣсь встрѣчаются неправильной формы полости, наполненныя клѣточнымъ распадомъ и не имѣющія особыхъ стѣнокъ. Въ периферическомъ слоѣ содержимаго опухоли мы находимъ тамъ и сямъ, между клѣтками, пучки зрѣлой соединительной ткани, обыкновенно обрамленные съ обѣихъ сторонъ нѣсколькими правильными, прямолинейными рядами опухольныхъ клѣтокъ. Пучки эти, раскиданные довольно далеко другъ отъ друга, нерѣдко анастомозируютъ между собою, образуя рѣдкопетлистую сѣть. Кромѣ нихъ, мы встрѣчаемъ здѣсь, хотя и въ неособенно большомъ числѣ, кровеносные сосуды, которые по своему строенію довольно рѣзко отличаются отъ тѣхъ, какіе встрѣчаются въ капсулѣ: здѣсь эти сосуды, даже и наибольшіе изъ нихъ, представляютъ лишь тонкую эндотеліальную стѣнку, къ которой вплотную прилегаютъ скопленія опухольныхъ клѣтокъ. Кое-гдѣ, но очень рѣдко, въ ихъ стѣнкахъ наблюдаются такія же измѣненія, какія были въ гораздо болѣе рѣзкой формѣ наблюдаемы въ веретенообразноклѣточковыхъ опухоляхъ, описанныхъ ниже подъ №№ 80 и 81. Самыя клѣтки здѣсь нѣсколько отличаются отъ тѣхъ, какія находятся въ центральныхъ частяхъ опухоли: тогда какъ тамъ онѣ почти исключительно имѣютъ круглую форму, здѣсь ихъ форма представляетъ болѣе разнообразія,—кромѣ крупныхъ клѣтокъ, здѣсь попадаются и полигональныя. Далѣе, между тѣмъ какъ въ центрѣ клѣтки расположены совершенно безпорядочно, здѣсь можно подмѣтить въ ихъ расположеніи извѣстный порядокъ: онѣ или группируются преимущественно вокругъ сосудовъ, или образуютъ правильные линейные цуги, имѣющіе направленіе параллельное отчасти съ направленіемъ соединительнотканныхъ пучковъ, отчасти—сосудовъ. Элементовъ нормальной яичниковой ткани,—фолликуловъ и желтыхъ тѣлъ,—во всей опухоли, несмотря на самые тщательные поиски, найдено не было.

№ 37.

Sarcoma globocellulare ovariorum.

(Случай изъ Обуховской больницы, до сихъ поръ не описанный).

Описаніе препарата (спиртоваго). Оба яичника превращены въ опухоли, около кулака величиною каждая. Опухоли эти сидятъ главнымъ образомъ межсвязочно, между листками широкихъ связокъ, и тѣсно прилегаютъ къ маткѣ по сторонамъ и отчасти сзади, гдѣ онѣ соприкасаются другъ съ другомъ. Форма ихъ округлая, но стороны, которыми онѣ соприкасаются между собою, представляются плоскими. Макроскопически каждая изъ опухолей построена слѣдующимъ образомъ: снаружи она одѣта тонкою (около $^1/_2$ миллиметра), крѣпкою, фиброзною капсулой, отъ которой отходятъ внутрь соединительнотканныя перегородки, дѣлящія опухоль на отдѣльныя доли. Находящееся внутри капсулы содержимое представляетъ собою тонковолокнистое вещество желтаго цвѣта. Въ периферическомъ слоѣ его встрѣчаются кисты около орѣха величиною, съ гладкими стѣнками, центръ же представляется компактнымъ.

Микроскопическое изслѣдованіе. Подъ микроскопомъ строеніе опухолей совершенно аналогично съ тѣмъ, какое описано для препарата, полученнаго въ предыдущемъ случаѣ: точно такая же структура капсулы, такой же характеръ клѣточныхъ элементовъ и промежуточной ткани, такое же распредѣленіе сосудовъ и отношеніе къ нимъ опухольныхъ клѣтокъ. Разница лишь въ томъ, что здѣсь опухольные элементы нѣсколько крупнѣе,—раза въ два слишкомъ превосходятъ своею величиною лейкоциты; кромѣ того, они даже и въ центрѣ перерождены гораздо меньше, чѣмъ элементы предыдущей опухоли; наконецъ между ними чаще встрѣчаются соединительнотканные пучки, отходящіе отъ упомянутыхъ выше перегородокъ. Кисты на периферіи образовались здѣсь, повидимому, не путемъ распада ткани, а путемъ расширенія сосудовъ, на что указываетъ сохранившійся мѣстами на ихъ стѣнкахъ эндотеліальный слой. Фолликуловъ и желтыхъ тѣлъ и здѣсь, несмотря на самые тщательные поиски, найдено не было.

II. Мозговидныя саркомы.

№ 38.

Sarcoma medullare ovarii sinistri.

(Случай Clemens'a [1]).

Анамнезъ. Больная, 42-лѣтняя женщина, заболѣла 10 лѣтъ тому назадъ послѣ родовъ, черезъ три мѣсяца послѣ которыхъ она замѣтила у себя увеличеніе живота. Увеличеніе это прогрессировало такъ быстро, что уже въ первый годъ объемъ живота больной превышалъ объемъ живота беременной. Затѣмъ наступила 1½-годовая остановка, послѣ которой увеличеніе живота продолжалось, и наконецъ въ послѣдніе 2 года онъ принялъ объемъ около 90 сант. Одновременно у больной существовали боли въ животѣ и чувство тяжести, а также неправильность кровей, пищевареніе же, аппетитъ, сонъ и пр. продолжали оставаться очень хорошими.

Объективное изслѣдованіе. Больная имѣетъ довольно хорошій видъ. Животъ огромно увеличенъ, отвисъ до колѣнъ, испещренъ синими полосами расширенныхъ венъ. Наощупь онъ представляется равномѣрно-плотнымъ.

Теченіе болѣзни. 14 марта 1872 больной сдѣланъ проколъ живота, причемъ выпущено лишь немного густой сыворотки и крови. На 5 день послѣ того больная оправилась и встала съ постели, но уже въ слѣдующемъ мѣсяцѣ силы ея стали замѣтно слабѣть, питаніе упало, и 8 мая больная умерла.

Вскрытіе обнаружило у нея существованіе огромной мозговидной саркомы въ 80 фунтовъ вѣсомъ, изъ которыхъ 70 приходились на плотныя части и 10—на жидкія. Между тѣмъ весь трупъ по удаленіи опухоли вѣсилъ не болѣе 80—90 фунтовъ. Опухоль была окружена фибринозными перепонками. Всѣ остальные органы были болѣе или менѣе нормальны.

№ 39.

Sarcoma encephaloides ovariorum.

(Случай Dubourg'a, описанный Pepin'омъ [2]).

Анамнезъ. Больная, 19 лѣтъ, служанка, всегда отличалась слабымъ здоровьемъ, была блѣдна, страдала сердцебіеніями; особенно разстроила ея здоровье болотная лихорадка, которую она получила два года

[1]) Deutsche Klinik. 1873. № 3. S. 29.
[2]) Journal de médecine de Bordeaux. 1891. № 47. P. 520.

тому назадъ. Регулы съ 17 лѣтъ, съ болями, но всегда правильно. Беременна больная не была и всегда страдала бѣлями. Въ сентябрѣ регулы у больной совершенно прекратились; вмѣстѣ съ тѣмъ она замѣтила у себя увеличеніе живота, и появились сильныя боли въ поясницѣ, частая рвота, поносъ и отсутствіе аппетита. Все это заставило больную искать врачебной помощи.

Объективное изслѣдованіе 13 декабря 1890. Больная худа, малокровна, страдаетъ видимой одышкой, хотя легкія ея здоровы; пульсъ частъ и слабъ. Животъ больной сильно увеличенъ и напряженъ, но безболѣзненъ при давленіи. Паховыя железы не увеличены. Ноги слегка отечны. Моча мутна, содержитъ кровь и гной. Поносъ вонючими массами чернаго цвѣта. Влагалищное изслѣдованіе невозможно безъ наркоза вслѣдствіе сильной болѣзненности, вслѣдствіе чего 18 декабря произведено новое изслѣдованіе больной подъ хлороформомъ. При перкуссіи, во время этого втораго изслѣдованія, оказалось, что вся лѣвая половина живота вплоть до желудка даетъ тупой тонъ; справа тупость начинается на 4 пальца ниже пупка; асцита, повидимому, нѣтъ. При ощупываніи въ лѣвой половинѣ живота опредѣлена объемистая, подвижная, плотная опухоль съ гладкою поверхностью; справа тоже опредѣлялась опухоль, казалось, составлявшая продолженіе первой. Влагалищное изслѣдованіе дало слѣдующую картину: матка мала, приподнята и прижата къ лонному соединенію, такъ что передній сводъ совершенно исчезъ; влагалищная часть ея конической формы; задній сводъ выполненъ плотною, гладкою массою, которая подъ пальцемъ легко поднимается и потомъ снова опускается. Движенія опухоли живота маткѣ совсѣмъ не передаются, а опухоли, лежащей въ заднемъ сводѣ, передаются очень мало.

Теченіе болѣзни. 20 декабря, при новомъ изслѣдованіи подъ хлороформомъ, у больной найденъ ясный асцитъ. 21 декабря у больной вдругъ появились нестерпимыя боли въ животѣ, рвота и другіе симптомы перитонита, а 22 декабря больная скончалась.

Вскрытіе. Полость брюшины выполнена массою асцитической жидкости. Въ лѣвой половинѣ живота расположена гладкая, бѣловатаго цвѣта, мягковатая опухоль, тѣсно сросшенная съ сальникомъ и частью кишекъ (colon transversum, colon descendens, отчасти S romanum, нѣкоторыя петли тонкихъ кишекъ) въ одну общую массу. При этомъ толстая кишка какъ-бы вклеена въ толщу опухоли, и всѣ стѣнки кишокъ значительно утолщены и состоятъ изъ бѣловатой ткани. На свободномъ остаткѣ брыжейки S romani встрѣчаются опухольные узлы въ орѣхъ величиною. Ниже опухоли, совершенно отдѣльно отъ нея, лежатъ значительно увеличенные, свободные отъ сросшеній яичники. Правый яичникъ, меньшій по объему, смѣщенъ впередъ и давитъ на пузырь, стѣнки котораго оказались воспаленными. Лѣвый же яичникъ, значительнѣе увеличенный и имѣвшій двулопастную форму, смѣщенъ въ заднее Douglas'ово пространство. Оба яичника соединены съ маткой длинными ножками. Поверхность ихъ гладка,

бѣловатаго цвѣта, консистенція мягковата. Печень объемиста, но узловъ новообразованія не содержитъ. Селезенка нормальна, равно какъ и всѣ грудные органы.

Микроскопическое изслѣдованіе опухолей показало, что всѣ онѣ состоятъ изъ саркоматозной клѣточной ткани съ массой сосудовъ; ни кистъ, ни перерожденныхъ мѣстъ найдено въ опухоляхъ не было.

№ 40.

Sarcoma medullare ovarii dextri.

(Случай Lehmann'a [1]).

Анамнезъ. Больная, 29-лѣтняя женщина, родила 11 мѣсяцевъ тому назадъ и тотчасъ послѣ родовъ замѣтила у себя въ животѣ опухоль, которая начала быстро расти.

Объективное изслѣдованіе. Больная истощена, лихорадитъ. Постоянные запоры. Животъ увеличенъ, какъ при 7-мѣсячной беременности, и окружность его на уровнѣ пупка достигаетъ 94 сант. При пальпаціи внутри его опредѣляется плотная, подвижная опухоль, занимающая правую подвздошную впадину и hypogastrium. Матка подвижна, нормальнаго объема. Зыбленія въ животѣ незамѣтно.

Теченіе болѣзни. Втеченіи мѣсяца съ времени поступленія больной, ея состояніе постепенно ухудшалось, и наконецъ почти ровно черезъ годъ послѣ начала болѣзни больная скончалась.

Вскрытіе обнаружило существованіе у ней саркомы праваго яичника съ метастазами въ легкомъ, печени и лимфатическихъ железахъ.

Описаніе препарата. Опухоль была одѣта снаружи плотной фиброзной оболочкой, внутри которой заключалась мягкая саркоматозная ткань. Окружность ея равнялась 27 сантиметрамъ, длинный діаметръ—17.

№ 41.

Sarcoma encephaloides ovarii dextri.

(Случай D'Antona, описанный Spadaro [2]).

Анамнезъ Въ февралѣ 1894 года въ клинику проф. A. Cantani поступила молодая дѣвушка, 15 лѣтъ, съ жалобами на опухоль въ животѣ. Изъ распросовъ выяснилось, что больная происходитъ изъ

[1]) Nederl. Tijdschrift v. Geneesk. 1869. S. 381. По *Ladoucey*.

[2]) Л. Morgagni. 1884. XXVI P. 305. Вторично тотъ же случай былъ описанъ самимъ проф. *D'Antona*, въ Giornale internazionale delle scienze mediche. 1887. IX. P. 25.

совершенно здоровой семьи и въ первый разъ имѣла крови въ іюлѣ прошлаго года; слѣдующія крови пришли правильно, въ августѣ мѣсяцѣ, послѣ чего менструація прекратилась. Въ сентябрѣ больная замѣтила у себя въ животѣ плотную опухоль, съ куриное яйцо величиною, которая стала быстро расти и втеченіи пяти мѣсяцевъ достигла своего настоящаго объема, не причиняя, впрочемъ, больной никакихъ разстройствъ кромѣ нѣкотораго чувства тяжести, и то въ самое послѣднее время. Въ виду того, что болѣзнь требовала хирургическаго вмѣшательства, больная изъ клиники проф. Cantani переведена съ хирургическую клинику проф. D'Antona.

Объективное изслѣдованіе. Больная слабаго тѣлосложенія, сильно истощена. При осмотрѣ прежде всего бросается въ глаза сильно увеличенный животъ ея, причемъ особенно рѣзко увеличеніе живота выражено справа. При ощупываніи легко опредѣлить внутри живота объемистую, плотную, бугристую опухоль, которая занимаетъ всю правую половину живота, отъ fossa iliaca dextra до реберныхъ хрящей, и отчасти переходитъ на лѣвую сторону, особенно вверху. Опухоль эта подвижна. Кишечникъ весь смѣщенъ влѣво. Матка ощущена, сдвинута кпереди, малоподвижна; задній сводъ сглаженъ.

Діагнозъ. На основаніи быстраго роста опухоли, ея плотности и дольчатости, проф. D'Antona распозналъ въ данномъ случаѣ саркоматозное новообразованіе, исходящее изъ правыхъ придатковъ матки.

Теченіе болѣзни. Для болѣе точнаго и безошибочнаго опредѣленія характера болѣзни, больная нѣкоторое время оставалась въ клиникѣ подъ наблюденіемъ. За это время у ней развились припадки мѣстнаго перитонита: боли, повышеніе температуры, появленіе свободнаго выпота въ полости брюшины и проч. Въ виду этихъ припадковъ проф. D'Antona не сталъ долѣе медлить съ активнымъ вмѣшательствомъ и 8 апрѣля приступилъ къ чревосѣченію.

Операція начата была небольшимъ разрѣзомъ, проведеннымъ на 4 сантиметра выше пупка и на нѣсколько сантиметровъ ниже его, причемъ пупокъ обойденъ слѣва. Этотъ разрѣзъ имѣлъ главнымъ образомъ эксплораторную цѣль. Когда вскрыта была брюшина, въ ранѣ показался темнаго цвѣта большой сальникъ, весь пронизанный крупными сосудами и сращенный съ опухолью. Вмѣстѣ съ тѣмъ черезъ разрѣзъ излилось большое количество асцитической жидкости. Освободивъ отъ нея полость брюшины, операторъ ввелъ въ рану руку, чтобы обслѣдовать опухоль, причемъ верхушка ея оказалась недоступною вслѣдствіи сплошныхъ сращеній, нижняя же и боковыя части найдены свободными. Въ виду этого проф. D'Antona продолжилъ разрѣзъ брюшныхъ стѣнокъ почти до лобка, перерѣзалъ, послѣ предварительной перевязки, сращенія съ сальникомъ и тогда безъ труда вывелъ опухоль наружу. Послѣдняя оказалась сидящею на довольно длинной, перекрученной ножкѣ, содержавшей весьма толстые сосуды и исходившей изъ праваго угла матки. Перевязавъ ножку и пере-

рѣзавъ ее, операторъ удалилъ опухоль, послѣ чего была замѣчена въ полости живота другая, съ апельсинъ величиною, сидѣвшая между листками сальника и сросшенная съ большой кривизной желудка. Эта вторая опухоль была также удалена, послѣ чего брюшная рана зашита.

Послѣоперацiонное теченiе. Первые два дня послѣ операціи больная лихорадила, и ея температура по вечерамъ равнялась 39° и 39,2° Ц. На третій день температура упала до нормы и впослѣдствіи лишь на 6 день разъ поднялась до 38,2° Ц. Въ этотъ день начался правильный стулъ. На 7 день удалены были всѣ швы, причемъ рана оказалась зажившею первымъ натяженіемъ. На 9 день больной было разрѣшено сидѣть въ постели. Слѣдующій день былъ первымъ днемъ Пасхи. Благодаря слабости надзора, одна старуха принесла больной массу разныхъ сластей, купленныхъ на пасхальныхъ балаганахъ. Въ тотъ же день у больной начались сильнѣйшія боли, поносъ и рвота. Всѣ усилія прекратились ихъ остались тщетны, и на третій день Пасхи, 13 апрѣля, больная скончалась.

Описанiе препарата. Яичниковая, бо́льшая по величинѣ опухоль вѣсила 3,725 грм. и имѣла форму овоида, болѣе широкаго книзу и болѣе тонкаго кверху. Поверхность ея была раздѣлена бороздами на нѣсколько разной величины долей. Большой сальникъ былъ тѣсно сросшенъ съ переднею поверхностью опухоли, причемъ его сосуды были настолько расширены, что нѣкоторыя артеріи калибромъ равнялись лучевой артеріи взрослаго, а вены были еще толще. Опухоль сидѣла на ножкѣ около шести сантиметровъ длиною, перекрученной слѣва направо; съуженная кверху, ножка эта расширялась книзу, причемъ въ составъ ея входили: яичниковая связка, часть широкой и труба. Снаружи опухоль была одѣта капсулой, отъ которой, соотвѣтственно долямъ опухоли, отходили внутрь фиброзныя перегородки. Въ центрѣ верхняго сегмента опухоли имѣлось наполненное распадомъ гнѣздо, остальныя же части состояли изъ мозговидной саркоматозной ткани. Меньшая, сальниковая опухоль вѣсила 150 грм. и была одѣта также плотной капсулой. Ткань ея представлялась однородною съ тканью большей опухоли, только здѣсь нигдѣ не было и слѣдовъ перерожденія; кромѣ того, мозговидный характеръ новообразованія былъ здѣсь выраженъ рѣзче.

№ 42.

Cystosarcoma (sarcoma encephaloïdes?) ovarii dextri.

(Случай Blackwell'я [1]).

Анамнезъ. Больная, 30-лѣтняя замужняя женщина, 28 мая 1874 г. родила втораго ребенка, послѣ чего втеченіи 10 дней страдала

[1]) Medical and Surgical Reporter Philad. 1879. V. XL. P. 109.

сильнымъ перитонитомъ. Втеченіи слѣдующихъ 3 лѣтъ послѣ этихъ родовъ у ней появились припадки, напоминавшіе выкидышъ: боли, кровотеченія, уменьшеніе объема живота. Затѣмъ животъ у нея сталъ снова быстро расти, и появились жгучія боли въ правой подвздошной впадинѣ, вслѣдствіе чего явилось подозрѣніе на внѣматочную беременность. Регулы, однако, все время были правильны.

Объективное изслѣдованіе, произведенное 1 января 1878 г., дало слѣдующіе результаты: животъ. больной увеличенъ, растянутъ и спереди выдается, причемъ эта выпуклость не исчезаетъ и при лежачемъ положеніи. При ощупываніи живота, внутри его опредѣляется значительный асцитъ. Общее состояніе больной неудовлетворительно: больная слаба, ничего не ѣстъ, жалуется на сильныя боли въ животѣ. Чтобы облегчить ее, 8 января былъ сдѣланъ проколъ, чрезъ который вышло нѣсколько галлоновъ шоколаднаго цвѣта жидкости. Этотъ проколъ повторенъ 26 іюля, 5 сентбря, 2 и 22 октября.

6 ноября больная умерла отъ истощенія.

Вскрытіе обнаружило, что брюшина сплошь усажена узлами новообразованія, а вся тазовая полость выполнена округлою опухолью, по цвѣту и консистенціи походившею на мозгъ. Авторъ принялъ эту опухоль за кистосаркому праваго яичника.

III. Мелкоклѣточковыя саркомы.

№ 43.

Sarcoma parvicellulare ovarii dextri.

(Случай Oliver'a—Page'a [1]).

Анамнезъ. Больная—28-лѣтняя замужняя женщина, рожавшая одинъ разъ. За послѣдніе два года она страдала меноррагіями и метроррагіями, но за исключеніемъ этого ея здоровье не оставляло желать ничего лучшаго.

Объективное изслѣдованіе. При ощупываніи живота, внутри его, въ лѣвой сторонѣ, прощупывается кругловатая плотная опухоль, съ неправильною поверхностью, безболѣзненная при давленіи. При влагалищномъ изслѣдованіи матка оказывается отклоненною кпереди и влѣво и мало-подвижною; сзади ея опредѣляется объемистая, плотная масса. При зондированіи зондъ съ нѣкоторымъ трудомъ входитъ въ матку на 5 дюймовъ, причемъ направляется влѣво. Аускультація нижней части живота позволяетъ слышать дующій шумъ сосудовъ.

[1]) British Medical Journal 1883. V. II. P. 1018.

Операція произведена д-ромъ Page'емъ и начата большимъ разрѣзомъ брюшныхъ стѣнокъ, проведеннымъ отъ лобка выше пупка. Опухоль оказалась сросшеюся съ задней частью и дномъ матки. Среди сращеній отъ матки шли къ ней двѣ крупныхъ артеріи.

Исходъ операціи былъ благопріятный: больная быстро поправилась и стала правильно носить крови. Ее видѣли черезъ 5—6 мѣсяцевъ послѣ операціи,—она была совершенно здорова.

Описаніе препарата. Удаленная опухоль праваго яичника оказалась мелкоклѣточковою саркомой, вѣсившей 9½ фунтовъ.

№ 44.

Sarcoma parvicellulare ovarii sinistri.

(Случай Kezmarzk'аго, описанный Szabo [1]).

Анамнезъ. Больная 27 лѣтъ, замужняя, рожавшая 5 разъ; первыя крови появились 13-ти лѣтъ и съ тѣхъ поръ приходили правильно, черезъ 4 недѣли, по 8 дней. Осенью 1882 года больная впервые почувствовала увеличеніе живота, но скоро это увеличеніе исчезло. На слѣдующій годъ, въ февралѣ мѣсяцѣ, больная впервые замѣтила у себя опухоль, съ куриное яйцо величиною, выросшую изъ таза. Опухоль первое время росла медленно, но съ іюня стала расти такъ быстро, что начала затруднять дыханіе.

Операція сдѣлана 2 сентября 1883 г., причемъ выпущено 22 литра асцитической жидкости. Опухоль оказалась принадлежащею лѣвому яичнику; она висѣла на тонкой ножкѣ и была легко удалена. Правый яичникъ былъ увеличенъ и потому также удаленъ.

Исходъ операціи—выздоровленіе, сильно затянувшееся вслѣдствіе образованія брюшнаго абсцесса. Выписавшись 7 ноября 1883 г., больная около ½-года чувствовала себя совершенно здоровою, но затѣмъ животъ у нея сталъ снова пухнуть, и 25 сентября 1884 года она неожиданно умерла,—вѣроятно, вслѣдствіе рецидива.

Описаніе препарата. Опухоль величиною въ 1½ раза больше головы взрослаго человѣка, вѣситъ 5 килогр. и состоитъ изъ пяти явственныхъ, кругловатыхъ долей. Вещество ея мягко, почти мозговидно. Внутри опухоли много полостей до орѣха величиною, наполненныхъ или сывороточною жидкостью, или кровью, а въ серединѣ лежитъ полость съ кулакъ величиною, въ которой крестъ-на-крестъ идутъ бѣлыя, легко разрываемыя перемычки. Еще двѣ такихъ же полости, но нѣсколько меньшихъ размѣровъ, находятся въ другихъ мѣстахъ опухоли. Всѣ эти полости возникли путемъ распада опухольной ткани, оказавшейся состоящею изъ мелкихъ саркоматозныхъ клѣтокъ.

[1]) Arch. f. Gynaekologie. B. XXXII. 1888.

IV. Смѣшанныя саркомы.

№ 45.

Sarcoma mixtum ovariorum.

(Случай Mosler'а описанный Hertz'емъ [1]).

Анамнезъ. Больная 38 лѣтъ, прежде всегда была здорова; крови начала носить на 18-мъ году, всегда правильно; съ 28-го года жизни имѣла шесть родовъ, изъ которыхъ лишь четвертые были прежде времени (выкидышъ на 5 мѣсяцѣ), остальные же совершенно нормальны. Съ весны 1866 года больная стала чувствовать тяжесть въ животѣ; вслѣдъ затѣмъ животъ слегка распухъ, появилась тошнота и рвота. Акушерка распознала у больной беременность; не повѣривъ ей, больная обратилась къ врачамъ, а 29 августа 1866 г. поступила въ клинику проф. Mosler'а.

Объективное изслѣдованіе. Больная умѣреннаго питанія; подкожный слой развитъ слабо; кожа грязновато-блѣднаго цвѣта; видныя слизистыя оболочки блѣдны. Грудь хорошо развита. Физическое изслѣдованіе грудныхъ органовъ не показало ничего ненормальнаго, и лишь у верхушки сердца вмѣсто перваго тона выслушивался дующій шумъ. Пульсъ умѣренно-полный. Языкъ нѣсколько обложенъ; изорта умѣренный запахъ. Давленіе на область pylori болѣзненно. Въ серединѣ живота, книзу отъ пупка, прощупывается нѣсколько-бугристая опухоль, лежащая болѣе вправо и лишь немного смѣщаемая въ стороны и кверху. При влагалищномъ изслѣдованіи влагалищная часть матки оказывается отклоненною влѣво, удлиненною и оплотнѣлою. Въ заднемъ Douglas'овомъ пространствѣ опредѣляется распространяющаяся въ стороны, связанная съ маткой, болѣзненная при давленіи опухоль. Изъ влагалища выдѣляется дурно-пахнущій секретъ. Паховыя железы, особенно справа, умѣренно-увеличены и довольно тверды. Остальные органы живота нормальны. Вѣсъ тѣла 93 фунта. Послѣ пріема пищи каждый разъ рвота. Сильныя боли въ животѣ.

Теченіе болѣзни. Къ 24 сентября вѣсъ тѣла больной упалъ до 83 фунтовъ, больная сильно исхудала и стала утверждать, что ослѣпла. Зрачки расширены, плохо реагируютъ. Съ начала октября у больной появились обманы чувствъ, и развилось непроизвольное отдѣленіе мочи и кала. 6 октября появился паразъ лѣваго n. facialis, и образовался про-

[1]) *Virchow's* Archiv. Bd. XXXVI. H. 1.

лежень. 12 октября больная исхудала, какъ скелетъ. Появились безсонница, бредъ и прожорливость. Парезъ лѣваго facialis какъ будто прошелъ, но появился правосторонній. 17 октября явленія со стороны мозговой сферы слабѣе, больная спокойна, на правомъ глазу быстрое размягченіе роговицы. 19 октября кома и смерть.

Вскрытіе, произведенное на другой день, показало слѣдующее. Трупъ крайне истощенный; кожа имѣетъ грязно-сѣроватый оттѣнокъ; на роговицѣ праваго глаза фокусъ размягченія, грудныя железы совершенно атрофированы. Животъ впалый; непосредственно надъ лобкомъ прощупывается опухоль въ 2 кулака величиною. Подкожной жировой ткани почти нѣтъ; мускулы значительно атрофированы, паховыя железы съ обѣихъ сторонъ слегка увеличены. Черепъ и мозговыя оболочки не представляютъ ничего особеннаго. Мозговые желудочки расширены и наполнены серозною жидкостью. Сѣрое вещество мозга блѣдно, въ бѣломъ замѣчается значительное расширеніе сосудовъ. Легкія нормальны, сердце тоже: лишь трехстворчатая заслонка нѣсколько утолщена, и мускулатура отличается блѣдностью. На плёвральной поверхности лѣваго легкаго многочисленные, сѣроватые, прозрачные миліарные узелки; въ большихъ бронхахъ скопленіе секрета; ткань легкихъ отечна; правая плейра также покрыта узелками; бронхіальныя железы не увеличены; pleura costalis повсюду пронизана узелками, pleura же diaphragmatica занята ими лишь спереди, сзади же свободна. Въ полости брюшины много серозной жидкости и плотная, бугристая опухоль въ 2 кулака величиною. Матка смѣщена вправо и перегнута назадъ: подъ нею, больше вправо,—вторая опухоль, величиною раза въ три меньше первой. Обѣ эти опухоли исходятъ, оказалось, изъ яичниковъ. Лѣвосторонняя опухоль имѣетъ $5^1/_2$ дюймовъ въ длину, $4^1/_2$ въ ширину и 3 въ толщину; наибольшая окружность ея 36 сантиметровъ, наименьшая 31. Поверхность ея пестраго вида: бѣлыя и желтыя мѣста чередуются здѣсь съ розовыми, темносинекрасными и темнокрасными. Болѣе выдающіяся части мягче, сильнѣе васкуляризированы, окрашены въ красный цвѣтъ, тогда какъ глубокія—плотны, бѣложелтаго цвѣта. На разрѣзѣ опухоль представляетъ различный видъ: на мѣстѣ соединенія опухоли съ яичниковой связкой масса плотна, пронизана толстыми перекладинами, между которыми расположены тонкіе канальцы, оказавшіеся входящими въ опухоль кровяными сосудами. Въ центрѣ опухоль также плотна, и въ этой уплотненной ткани находится полость съ вязкимъ, слизистымъ, темножелтымъ содержимымъ и гладкими стѣнками. Къ периферіи опухоль мягче, частью сѣрокрасная, частью желтаго, частью темнокрасная цвѣта. На правомъ краю находится флюктуирующее мѣсто въ яблоко величиною, содержащее вязкую жидкость. Правосторонняя опухоль лежитъ глубже въ маломъ тазу, причемъ верхній край ея лежитъ кзади и вправо отъ дна матки, средняя часть—справа и нижняя—спереди и справа отъ влагалищной части. Размѣры этой опухоли: длина $4^1/_2$ дюйма, ширина 3, толщина $2^1/_2$. Поверхность ея неправильна: наряду съ возвышеніями имѣются и довольно широкія, щелеобразныя углубленія. На разрѣзѣ она мягче, мясистѣе, блѣдно-красноватаго цвѣта, въ мѣстѣ прикрѣпленія яичниковой связки пронизана расширенными сосудами. На верхнемъ краю ея—въ дюймъ толщиною, выдающійся надъ поверхностью, болѣе плотный желтый узелъ. Тотчасъ ниже его—еще узелъ, и кругомъ его мелкіе узелки. Лѣвая яичниковая связка укорочена; лѣвая труба срощена съ большой опухолью, оттянута кпереди и книзу, и представляетъ припуханіе въ дюймъ длиною; просвѣтъ ея расширенъ и наполненъ мутною жидкостью; стѣнки трубы утолщены и пронизаны узелками. Правая труба нормальна. Въ excavatio vesico-uterina большое скопленіе фибринозныхъ свертковъ; брюшина здѣсь инъецирована и пропизана узелками. Широкія связки, особенно лѣвая, представляютъ также скопленія узелковъ на своей поверхности. На наружномъ краю лѣвой широкой связки, возлѣ срощенія ея съ опухолью, находится бугристый узелъ въ $^5/_8 \times ^1/_4$ дюйма размѣрами, составленный изъ мелкихъ узелковъ. На передней губѣ маточнаго зѣва экскоріаціи. Матка нормальна. Въ мочевомъ пузырѣ много свѣтлой мочи; слизистая оболочка его нормальна. Въ брыжейкѣ S romani лучистый рубецъ. Брыжеечныя железы нѣсколько увеличены, но на разрѣзѣ особенныхъ измѣненій не представляютъ. Брыжейка содержитъ мало жиру и пронизана желтыми узелками; послѣдніе находятся также на серозной оболочкѣ тонкихъ кишекъ, толстая же отъ нихъ свободна. Слизистая оболочка кишекъ нормальна. Паріэтальный листокъ брюшины усѣянъ узелками. Слизистая оболочка желудка утолщена; кольцо pylori плотно съужено вслѣдствіе утолщенія muscularis; серозная оболочка желудка мѣстами пронизана узелками. Печень меньше нормы; въ правой долѣ ея размягченный фокусъ; тоже и въ лѣвой долѣ. Селезенка мала, плотна. Поджелудочная железа нормальна. Почки также почти нормальны.

Микроскопическое изслѣдованіе. Подъ микроскономъ правая опухоль оказалась въ плотныхъ своихъ частяхъ состоящею изъ длинныхъ, тонкихъ веретенообразныхъ клѣтокъ съ ядрами, а въ мягкихъ — изъ мелкихъ кругловатыхъ клѣтокъ съ однимъ и нѣсколькими ядрами (до 6). Между клѣтками неправильно располагались соединительнотканныя перемычки. Мѣста, гдѣ находились веретенообразныя клѣтки съ большимъ количествомъ межклѣточнаго вещества, представлялись менѣе плотными. Микрохимическое изслѣдованіе тканеваго сока обнаружило присутствіе въ немъ альбумина, казеина и слизи. Болѣе выдававшіеся желтобѣлые узелки содержали массу клѣтокъ въ состояніи жироваго перерожденія; круглыя клѣтки болѣе подпали этой метаморфозѣ, чѣмъ веретенообразная, такъ что мѣстами послѣднія уцѣлѣли, а первыя переродились. Въ темносинекрасныхъ мѣстахъ замѣчено скопленіе зернистаго кровянаго пигмента. Узелъ въ $^5/_8 \times ^1/_4$ дюйма оказался состоящимъ почти исключительно изъ мелкихъ кругловатыхъ клѣтокъ; послѣднія были такъ малы и съ такимъ незначительнымъ количествомъ протоплазмы, что ихъ можно было принять за ядра,—очевидно, это былъ мельчайшій сортъ клѣтокъ, какія наблюдались

Virchow'омъ (Krankhafte Geschvülste. Bd. II. S. 350). Опухольные узелки на брюшинѣ и прочихъ частяхъ по строенію не отличались отъ плотныхъ частей опухоли. Узелки на тонкихъ кишкахъ лежали лишь въ серозной оболочкѣ, мышечная же не была задѣта. Сѣробѣлые узелки на плейрахъ состояли изъ нитевидныхъ соединительнотканныхъ пучковъ, между которыми были расположены соединительнотканныя клѣтки и мелкіе круглые элементы, веретенообразныхъ же не было. Въ печени и сердцѣ найдены отложенія пигмета; желтыя мягкія мѣста въ печени оказались жирно-инфильтрированными. Узелковъ опухоли въ этихъ органахъ не было, равно какъ они отсутствовали и въ железахъ—брыжжечныхъ, поясничныхъ и паховыхъ.

№ 46.

Sarcoma mixtum ovarii dextri.

(Случай Winckel—Leopold'a [1]).

Свѣдѣнія о больной. Больная, 19 лѣтъ и 9 мѣсяцевъ, не рожавшая, регулы стала носить на 16 году, черезъ 3 недѣли по 4—5 дней, въ обильномъ количествѣ, безъ болей. Съ 17-го по 19-й годъ регулы отсутствовали, причемъ больная за это время чувствовала лишь общую слабость, а на 19-мъ году они вновь вернулись и стали приходить неправильно (черезъ 2—3 недѣли), въ очень обильномъ количествѣ, но не сопровождаясь большими разстройствами. Съ начала іюня 1873 года больная замѣтила, что животъ у нея началъ крѣпнуть; одновременно появились боли въ нижней его части, но мочеиспусканіе и стулъ остались правильными. 19 іюля у больной появились жестокія, тянущія боли въ нижней части живота справа, принудившія ее слечь въ постель. При этомъ развилась значительная водянка живота. Приглашенный врачъ, послѣ изслѣдованія, опредѣлилъ закупорку venae hypogastricae dextrae. Произведенъ проколъ живота, давшій 500 грм. жидкости. 6 августа послѣдовала смерть больной при явленіяхъ эмболіи легочной артеріи.

Вскрытіе дало слѣдующіе результаты. На мѣстѣ праваго яичника развилась опухоль, оказавшаяся смѣшанной саркомой, имѣющая 22 сант. длины, 18 ширины и 15 толщины, при наибольшей окружности въ 52 сант. Ножка опухоли довольно широка (до 10 сант.), коротка и крайне богата сосудами; вблизи ея наружная стѣнка опухоли довольно толста (около 1 сант.), въ остальныхъ же мѣстахъ она истончена. Центръ опухоли въ состояніи распаденія, красновато-коричневаго цвѣта, мѣстами подвергся гніенію. Серозная оболочка опухоли гладка, безъ сращеній. Покрываемая ею поверхность округла, мало дольчата. Матка имѣетъ 7 сант.

[1]) Archiv für Gynaekologie. VI B. 2 H. 1874.

длины и 5 сант. ширины въ днѣ. Правая труба—въ 13½ сант. длиною, лѣвая—7 сант. Лѣвый яичникъ нормальной величины. Оба легкихъ малы по объему, спались. Легочная артерія отъ мѣста выхода ея изъ сердца и вплоть до тончайшихъ развѣтвленій въ нижнихъ доляхъ обоихъ легкихъ совершенно выполнена свѣжими кровяными свертками, которые, начиная отъ мѣста раздвоенія артеріи, плотно прикрѣплены къ ея стѣнкамъ.

№ 47.

Sarcoma mixtum ovariorum.

(Случай Atlee [1]).

Анамнезъ. Больная—30-лѣтняя замужняя женщина. Первыя крови 15 лѣтъ, всегда правильны. Замужъ больная вышла 24 лѣтъ и имѣла троихъ дѣтей, изъ которыхъ младшему 18 мѣсяцевъ. Послѣ третьихъ родовъ крови вернулись черезъ 8 мѣсяцевъ и продолжались правильно до января 1876 года, когда онѣ остановились на 3 мѣсяца, а затѣмъ стали приходить опять правильно. Приблизительно въ срединѣ іюля больная стала чувствовать нѣкоторую тяжесть въ правой паховой области и замѣтила здѣсь маленькую опухоль, которая стала быстро расти, что и заставило ее въ сентябрѣ мѣсяцѣ обратиться къ медицинской помощи.

Объективное изслѣдованіе 13 сентября 1876. Животъ больной имѣетъ размѣры конца беременности, мягокъ, даетъ ощущеніе зыбленія. При быстромъ, но легкомъ давленіи въ правой паховой области опредѣляется твердая, узловатая опухоль, идущая чрезъ весь hypogastrium. Тазъ свободенъ. Матка не сдвинута въ стороны, полость ея—2½ дюйма длины. 12 ноября животъ больной оказался растянутымъ, плотнымъ и ясно флюктуирующимъ. Опухоль давала ощущеніе баллотированія. Сдѣланъ проколъ, черезъ который выпущено 26 пинтъ прозрачной желтой жидкости. Послѣ прокола верхняя часть живота опустилась, въ нижней же животъ продолжалъ оставаться увеличеннымъ. При ощупываніи внутри его опредѣлялись теперь двѣ опухоли или одна, раздѣленная глубокой бороздкой. Матка по прежнему самостоятельно подвижна.

Операція произведена 10 декабря 1876 года. При вскрытіи полости брюшины, изъ нея вылилось болѣе 20 пинтъ водяночной жидкости, и показались двѣ опухоли, принадлежавшія обоимъ яичникамъ и сидѣвшія на ножкахъ. Сращеній не было. Обѣ ножки были коротки и широки, причемъ лѣвая прикрѣплялась такъ слабо, что при извлеченіи опухоли она частью оторвалась отъ послѣдней. Ножки были перерѣзаны послѣ предварительной перевязки, и опухоли удалены. Фаллопіевы трубы также были перевязаны и обрѣзаны на разстояніи двухъ дюймовъ отъ своихъ бахромчатыхъ концовъ. На сальникѣ находился узелъ опухоли въ бобъ величи-

[1]) Transactions of the American Gynaecological Society. 1878. V. II. P. 326.

ною; этотъ узелъ былъ также удаленъ. Затѣмъ полость брюшины была промыта, и брюшная рана закрыта швами.

Послѣопераціонное теченіе. Больная оправилась отъ операціи безъ особенно-тяжелыхъ осложненій и скоро была совершенно здорова, но на 30-й день у нея вдругъ появились боли въ поясницѣ и надъ лобкомъ, а черезъ день показались кровн. Потомъ боли прошли, и больная совершенно оправилась.

Описаніе препарата. Обѣ опухоли были плотны, узловаты, почковидной формы. Правая имѣла на своей периферіи нѣсколько кистъ, изъ которыхъ большая была наполнена желтоватою жидкостью, не содержавшею форменныхъ элементовъ, кромѣ нѣсколькихъ бѣлыхъ кровяныхъ шариковъ, а меньшія—темнокрасною кашицею, заключавшею массу красныхъ, зернистыхъ кружковъ.

Микроскопическое изслѣдованіе опухолей показало, что онѣ состоятъ изъ плотной фиброзной стромы, заключающей въ себѣ гнѣзда круглыхъ, овальныхъ и веретенчатыхъ клѣтокъ. Сальниковый узелъ оказался состоящимъ изъ круглоклѣточковой саркоматозной ткани.

№ 48.

Sarcoma fusocellulare (mixtum?) ovariorum.

(Случай Wingate'a [1]).

Анамнезъ. Больная, 39-лѣтняя женщина, мать двоихъ дѣтей, изъ которыхъ младшему 3 года, была здорова до августа 1879 года, когда заболѣла воспаленіемъ легкихъ, сопровождавшимся сильнымъ упадкомъ ея силъ. Регулы, прежде всегда правильныя, показались въ августѣ два раза, а затѣмъ совершенно прекратились. Одновременно животъ больной сталъ увеличиваться, появились припадки тошноты и болей въ спинѣ, на губахъ, языкѣ, щекахъ и въ глоткѣ развилась язвенная сыпь, наконецъ втеченіи 2 недѣль была желтуха. Врачи, къ которымъ обращалась больная за совѣтомъ, опредѣляли у нея то беременность, то опухоль матки.

Объективное изслѣдованіе 9 ноября 1879 года. Больная малокровна, слаба, но на боли не жалуется, а лишь на упомянутую язвенную высыпь. Сознаніе ея вполнѣ сохранено. Пульсъ ея — 140 въ минуту, температура—103° ф. Въ животѣ опредѣляется объемистая опухоль, доходящая до пупка и, повидимому, находящаяся въ связи съ маткой. Опухоль тверда, имѣетъ гладкую поверхность. Шейка матки нормальна. Отековъ нѣтъ. Мочи безъ бѣлка, но съ осадкомъ. Стулъ умѣренный.

Теченіе болѣзни. Первое время по поступленіи въ госпиталь

[1]) Boston Medical and Surgical Journal. 1881. V. CV. № 2. P. 37.

больная оставалась in statu quo, но 14 ноября началась сильная рвота, больная постепенно стала слабѣть и 15 ноября, въ 8 часовъ вечера, скончалась.

Вскрытіе обнаружило, что всѣ органы покойной нормальны, кромѣ яичниковъ и желудка. Лѣвый яичникъ имѣлъ величину кулака, на разрѣзѣ оказался состоящимъ изъ твердой, однородной, сѣроватой ткани съ небольшимъ количествомъ кровеносныхъ сосудовъ; внутри его находилась небольшая киста. Правый яичникъ имѣлъ величину головы взрослаго человѣка, состоялъ также изъ плотной ткани, но съ гораздо большимъ количествомъ сосудовъ и мѣстами носилъ слѣды слизистаго перерожденія, мѣстами же содержалъ маленькія кисты въ числѣ 3 — 4. Привратникъ желудка въ двухъ мѣстахъ имѣлъ утолщенныя до $^3/_4$ дюйма стѣнки, причемъ это утолщеніе имѣло мѣсто въ мышечной и слизистой его оболочкахъ.

Микроскопическое изслѣдованіе яичниковыхъ опухолей показало, что онѣ состоятъ изъ относительно-широкихъ, веретенообразныхъ и круглыхъ клѣтокъ съ большими овальными ядрами, содержащими одно или нѣсколько блестящихъ ядрышекъ. Клѣтки эти лежали или гнѣздами, или цугами и были раздѣлены лишь небольшимъ количествомъ межклѣточнаго вещества. Сосудовъ въ опухоляхъ было много, съ тонкими, неяснымн стѣнками. Утолщеніе стѣнокъ привратника желудка зависѣло отъ развитія въ нихъ толщѣ той же ткани.

№ 49.

Sarcoma mixtum ovariorum.

(Случай Thornton'a [1]).

Анамнезъ. Больная, 49-лѣтняя женщина, происходившая изъ здоровой семьи, поступила въ январѣ 1882 года. По ея словамъ, она всегда была здорова до двухъ послѣднихъ лѣтъ, когда она замѣтила у себя въ животѣ, съ правой стороны, опухоль въ куриное яйцо величиною. Одновременно она стала постепенно слабѣть. Крови сначала приходили правильно, но въ скудномъ количествѣ, а въ послѣдній годъ стали появляться разъ въ 2—3 мѣсяца. Опухоль въ животѣ первое время росла постепенно, за послѣднія же пять недѣль ростъ ея крайне ускорился. Авторъ имѣлъ случай видѣть ее за 10 дней до поступленія и былъ крайне удивленъ быстротою роста какихъ-то кистовидныхъ образованій въ верхнихъ частяхъ опухоли, которыя развились за эти 10 дней.

Объективное изслѣдованіе. Больная выглядитъ неособенно здоровой, цвѣтъ лица ея блѣдноватъ, но особеннаго истощенія незамѣтно.

[1]) Medical Times and Gazette Lond. 1881. V. II. P. 382.

Въ животѣ опредѣляется объемистая, неправильная, плотная масса съ кистовидными выступами въ верхней своей части.

Діагнозъ. Такъ какъ опухоль окружала матку въ тазу, авторъ счелъ ее группою маточныхъ фиброидовъ, подвергшихся кистовидному перерожденію.

Операція произведена 14 января 1882, причемъ удалены двѣ твердыхъ яичниковыхъ опухоли, сросшихся въ одну общую массу и лежавшихъ позади матки. У правой опухоли ножка была настолько инфильтрирована саркоматозною тканью, что ее нельзя было вполнѣ очистить; лѣвая же опухоль была вдвинута въ глубину таза и здѣсь представляла массу сращеній, такъ что извлеченіе ея было сопряжено съ сильнымъ кровотеченіемъ.

Описаніе препарата. Обѣ опухоли имѣли семь фунтовъ вѣсу и являлись сплошными и твердыми, за исключеніемъ упомянутыхъ кистъ на верхней поверхности. Кисты эти имѣли темное, кровянистое содержимое. Гистологически обѣ онѣ были смѣшанными саркомами.

Послѣопераціонное теченіе. Больная безъ всякихъ осложненій оправилась отъ операціи и на 24 день оставила госпиталь, повидимому, совершенно здоровою. Однако, уже въ августѣ она вновь явилась съ жалобами на болѣзненную опухоль, выросшую у нея на шеѣ. Послѣ изслѣдованія авторъ убѣдился, что это была саркома, росшая изъ основанія черепа. Къ октябрю опухоль значительно увеличилась. Масса ея была мягка и, казалась, даже флюктуировала. Операція была невозможна, и потому пришлось ограничиться лишь отнятіемъ одного очень болѣзненнаго узла, выросшаго близъ праваго уха. Больная умерла 24 ноября.

Вскрытіе обнаружило, что опухоль головы охватила всю толщу черепа и давила на мозгъ. По строенію она была такова же, какъ и опухоль удаленныхъ яичниковъ. Кромѣ этой опухоли, у больной существовало пораженіе печени, почекъ, легкихъ и лимфатическихъ железъ—предпозвоночныхъ, бронхіальныхъ и медіастинальныхъ.

№ 50.

Sarcoma mixtum ovariorum.

(Случай Bradbury [1]).

Свѣдѣнія о больной. Больная, незамужняя женщина 38 лѣтъ, заболѣла въ апрѣлѣ 1884 года, когда регулы, прежде бывшія всегда правильными, совершенно прекратились. Болѣзнь кончилась 25 марта 1885 г. смертью.

[1]) British Medical Journal. 1885. V. I. May 23. P. 1048.

Вскрытіе обнаружило, что полость брюшины растянута массою водяночной жидкости, и въ правой подвздошной впадинѣ находится объемистая, неправильной формы, узловатая опухоль, твердой консистенціи, которая отодвинула кишки въ стороны и смѣстила матку внизъ и влѣво. Опухоль выросла изъ праваго яичника и не представляла сращеній. Лѣвый яичникъ также былъ занятъ опухолью, но меньшихъ размѣровъ. Обѣ яичниковыя опухоли были совершенно плотны и никакихъ полостей не содержали. Матка была здорова. Брюшина, особенно покрывавшая нижнюю поверхность грудобрюшной преграды и брыжжейку, была покрыта твердыми, плоскими узелками. Такіе же узлы имѣлись на лѣвой плеврѣ и въ лѣвомъ легкомъ. Обѣ плевральныя полости содержали большое количество прозрачной жидкости. Брыжжеечныя железы отличались своею твердостью. На 10-мъ спиномъ позвонкѣ сидѣлъ узелъ такого же характера, какъ и прочіе.

Микроскопическое изслѣдованіе. Яичниковыя опухоли были одѣты плотной фиброзной капсулой. Кнутри отъ нея лежалъ неодинаковой толщины слой, по виду соотвѣтствовавшій tunica albuginea яичника и состоявшій изъ пластинокъ, образованныхъ пучками большихъ веретенообразныхъ клѣтокъ. Отъ этого пояса отходили перегородки внутрь опухоли, дѣлившія послѣднюю на большія или меньшія доли и терявшіяся въ глубинѣ опухоли. Доли эти состояли изъ смѣшанноклѣточковой саркоматозной ткани, и нѣкоторыя изъ нихъ содержали остатки Graafовыхъ пузырьковъ. Вторичные узлы также оказались состоящими изъ саркоматозныхъ клѣтокъ разной формы.

№ 51.

Sarcoma mixtum ovarii sinistri.

(Случай Cuschier [1]).

Анамнезъ. Больная, 49-лѣтняя женщина, годъ тому назадъ замѣтила у себя въ животѣ опухоль, которая росла съ замѣчательною быстротою и наконецъ стала причинять больной невыносимыя боли и одышку.

Объективное изслѣдованіе. Верхняя часть влагалища вытянута, влагалищная часть матки приподнята и укорочена. Внутри живота—громадная, неясно зыблющаяся опухоль.

Операція. Пробное чревосѣченіе, произведенное 24 октября 1885 г., показало, что опухоль неудалима вслѣдствіе массовыхъ сращеній, почему она была оставлена, и брюшная рана зашита.

Послѣопераціонный періодъ. Оправившись отъ наркоза и

[1]) Medical Record. 1885. XXVIII. P. 498.

замѣтивъ, что опухоль не удалена, больная впала въ крайне угнетенное состояніе и на пятый день умерла безъ малѣйшаго подъема температуры или ускоренія пульса.

Вскрытіе обнаружило, что опухоль, развившаяся изъ лѣваго яичника, чрезвычайно тѣсно срощена съ тазовыми органами и стѣнками живота. Шейка матки до внутренняго зѣва была нормальна, а дальше весь органъ былъ инфильтрированъ опухольными массами. Правый яичникъ и труба были совершенно нормальны. Печень и селезенка также не представляли уклоненій отъ нормы. Забрюшинныя железы были нѣсколько увеличены. Нижняя доля одного легкаго была въ состояніи краснаго опеченѣнія, другое же легкое содержало нѣсколько опухольныхъ узловъ.

Микроскопическое изслѣдованіе. Микроскопически опухоль оказалась почти цѣликомъ состоящею изъ веретенообразныхъ и круглыхъ саркоматозныхъ клѣтокъ. Маточная опухоль имѣла такой же составъ, причемъ мѣстами въ ней было ясно выражено слизистое перерожденіе, а легочные узлы состояли исключительно изъ круглыхъ клѣтокъ.

№ 52

Sarcoma mixtum ovarii sinistri.

(Случай Kelly [1])

Анамнезъ. Больная, 28-лѣтняя женщина, поступила съ сильной одышкой, асцитомъ, опухолью яичника и хроническимъ перитонитомъ, отъ которыхъ вскорѣ и умерла.

Вскрытіе. Трупъ 167 сант. роста, истощенный, синюшный. Зрачки расширены. Задняя часть гиперемирована, на заднихъ поверхностяхъ ногъ темныя пятна. Животъ огромныхъ размѣровъ, сильно растянутъ. Кожа его испещрена полосками расширенныхъ венъ и массою рубцовъ, похожихъ на послѣродовые. По средней линіи выдается впередъ объемистая опухоль. Большія половыя губы отечны. При разрѣзѣ брюшныхъ стѣнокъ оказывается, что подкожная клѣтчатка развита здѣсь очень слабо, стѣнки тонки, мускулатура ихъ блѣдна. Брюшная полость наполнена большимъ количествомъ жидкой крови, среди которой помѣщается опухоль, сросшаяся съ передней стѣнкой живота на протяженіи 10,6 сант. Опухоль въ большей своей части плотна, но содержитъ и массу полостей, наполненныхъ различнаго вида жидкостью; принадлежитъ она лѣвому яичнику. Лѣвая труба растянута по ней на протяженіи 15 сент. Правая труба нормальна; яичникъ покрытъ рубцами. Сальникъ сильно утолщенъ, гиперемированъ и срощенъ съ опухолью легко отдѣляемыми перемычками. Вся тазовая брюшина, особенно надъ маткою и пузыремъ, темнокраснаго

[1]) Johns - Hopkins - Hospital Report. V. II. 1891. P. 173.

цвѣта, зерниста, мѣстами представляетъ много мелкихъ кровоизліяній. Слизистая оболочка пузыря гиперемирована. Матка смѣщена вправо, стѣнки ея мягки, около 1½ сант. толщиной, слизистая оболочка гиперемирована и мѣстами покрыта бѣлымъ налетомъ. Брыжеечныя железы увеличены. Печень сильно увеличена, гиперемирована. Селезенка и почки также представляютъ явленія пассивной гиперемін. Грудобрюшная преграда справа у верхняго края 5 ребра, слѣва—въ шестомъ межреберномъ промежуткѣ. Обѣ плейры наполнены желтоватою жидкостью, которой въ лѣвомъ плейральномъ мѣшкѣ находится 2500 куб. сант., въ правомъ—1800. Оба легкихъ, особенно лѣвое, сжаты. Сердце вѣситъ 220 грм., наполнено жидкою кровью съ темными сгустками, мускулатура его плотна, коричневатаго цвѣта.

Описаніе опухоли. Опухоль вмѣстѣ съ маткой вѣситъ 6,507 грм., на разрѣзѣ плотна, но во многихъ мѣстахъ среди плотнаго вещества содержатся различной величины кисты съ клейкимъ содержимымъ, въ другихъ—гнѣзда омертвѣлой ткани.

Микроскопическое изслѣдованіе показало, что опухоль состоитъ главнымъ образомъ изъ веретенообразныхъ и круглыхъ саркоматозныхъ клѣтокъ. Мѣстами эти клѣтки звѣздчаты, инфильтрированы жиромъ и отдѣлены другъ отъ друга тонкою сѣткою, содержащею въ своихъ петляхъ фибринъ. Имѣвшіяся въ опухоли кисты, очевидно, и образовались путемъ распада такихъ перерожденныхъ мѣстъ.

V. Веретенообразноклѣточковыя саркомы.

№ 53.

Sarcoma fusocellulare ovarii dextri.

(Случай Stilling'a [1]).

Анамнезъ. Больная, замужняя женщина, происходитъ изъ семьи, гдѣ отецъ умеръ отъ рака губы. Рожала 5 разъ въ срокъ, шестой былъ выкидышъ. Болѣзнь началась болями въ животѣ; затѣмъ, съ августа 1867 года, здѣсь можно было замѣтить подвижную, плотную опухоль, которая росла такъ быстро, сопровождаясь притомъ брюшною водянкой, что уже въ мартѣ 1868 года больная стала страдать отъ одышки, и ходьба сдѣлалась для нея затруднительной, а въ апрѣлѣ пришлось прибѣгнуть къ проколу живота, изъ котораго выпущено ведро водяночной жидкости. Крови во время болѣзни продолжали приходить.

[1]) Deutsche Klinik. 1868. № 20.

Объективное изслѣдованіе 10 апрѣля. Общее состояніе больной довольно хорошее,—силы сохранены, всѣ отправленія правильны. Животъ увеличенъ до окружности въ 105 сант. на уровнѣ пупка и содержитъ много водяночной жидкости, по удаленіи которой въ брюшной полости опредѣляется плотная, бугристая опухоль въ голову ребенка величиной, легко подвижная. Черезъ влагалище опухоль не достигается, черезъ прямую кишку тоже. Матка мала, подвижна независимо отъ опухоли, длина ея полости—$6^1/_2$ сант.

Діагнозъ—яичниковая опухоль, по всей вѣроятности злокачественная.

Операція 13 апрѣля, начата длиннымъ разрѣзомъ брюшныхъ стѣнокъ по бѣлой линіи. Опухоль оказалась не сросшеюся и сидѣла на ножкѣ въ палецъ толщиной. Послѣ перевязки ножки она была удалена, въ брюшную полость проведенъ стеклянный дренажъ, и рана закрыта. Операція длилась $^1/_2$ часа.

Послѣопераціонный періодъ протекалъ первые дни хорошо, но затѣмъ развилось воспаленіе брюшины, которое и обусловило смерть больной на 8-й день послѣ операціи.

Описаніе препарата. Удаленная опухоль имѣетъ величину дѣтской головки. Поверхность ея покрыта буграми отъ горошины до яблока величиной. Цвѣтъ опухоли блѣднокрасный.

Микроскопическое изслѣдованіе опухоли показало въ ней веретенообразноклѣточковую саркому.

№ 54.

Sarcoma fusocellulare ovarii dextri.

(Случай Viguier'a [1]).

Свѣдѣнія о больной. Больная—60-лѣтняя старуха, съ 36-лѣтняго возраста страдавшая неправильностью регулъ. За послѣдніе три мѣсяца жизни, животъ больной громадно увеличился, и развилась сильнѣйшая одышка.

Вскрытіе обнаружило существованіе у больной огромной веретенообразноклѣточковой саркомы, развившейся изъ праваго яичника и вѣсившей $20^1/_2$ килограммовъ. Матка была обыкновеннаго объема, но заключала въ стѣнкѣ міоматозный узелъ.

[1]) Bulletins de la Société Anatomique de Paris. V. XLVII. 1872. P. 403.

№ 55.

Sarcoma fusocellulare ovarii dextri.

(Случай Gallard'a, описанный Villard'омъ [1]).

Анамнезъ. Больная, ремесломъ бахромщица, 42 лѣтъ, 24-го декабря 1869 года поступила въ Pitié. До настоящей болѣзни всегда была здорова. Крови съ 16 лѣтъ, всегда правильно. Беременна больная никогда не бывала. Около 2 мѣсяцевъ тому назадъ, во время кровей, она вдругъ почувствовала сильныя, перемежающіяся, коликообразныя боли внизу живота, иррадіировавшія по сторонамъ. Боли эти длились два дня, затѣмъ прошли. Слѣдующія крови пришли у больной правильно, но на слѣдующій мѣсяцъ, во время кровей, онѣ вновь появились. Больная въ это время была внѣ дома; ее перенесли домой въ полуобморочномъ состояніи и уложили въ постель. Кромѣ сильныхъ болей внизу живота и поясницѣ, усиливавшихся при каждомъ движеніи, она испытывала сильную слабость и чувство тяжести подъ ложечкой. Это состояніе длилось нѣсколько дней, причемъ одновременно больная замѣтила, что у нея вспухъ животъ. Ни тошноты, ни рвоты за эти дни не было; но существовали потеря аппетита и безсонница. Черезъ десять дней послѣ начала припадковъ больная поступила въ госпиталь.

Объективное изслѣдованіе. Больная блѣдна, истощена, жалуется на сильныя боли внизу живота и въ лѣвомъ подреберьѣ, иррадіирующія по всѣмъ направленіямъ, особенно же отдающія въ поясницу и ноги; боли эти постоянны, но временами особенно усиливаются. Пульсъ больной малъ, слабъ, но температура не повышена. Аппетита нѣтъ. Мочеиспусканіе невозможно. Животъ напряженъ и увеличенъ, но неравномѣрно: слѣва замѣтна выпуклость, которой невидно справа. Выпуклость эта зависитъ отъ опухоли, выполняющей весь малый тазъ, и поднимающейся въ лѣвое подреберье, на высоту 2 сантиметровъ надъ пупкомъ; справа край опухоли отстоитъ отъ пупка на 3 сантиметра: въ общемъ направленіе опухоли—снизу вверхъ и справа налѣво. Опухоль плотна, безъ бугровъ на поверхности, болѣзненна при давленіи снаружи. При влагалищномъ изслѣдованіи позади и слѣва отъ матки опредѣляется безболѣзненная, мягковатая масса, сдвинувшая матку кпереди и вверхъ и плотно прижавшая ея шейку къ лоннымъ костямъ.

Теченіе болѣзни. По поступленіи больной въ госпиталь, боли у нея продолжались, сна не было, общая слабость возрастала. 17 января 1870 г.: боли въ животѣ усилились; лицо больной блѣдно; опухоль поднимается на 3—4 сант. выше пупка; животъ вздутъ, очень болѣзненъ.

[1]) Bulletins de la Société Anatomique de Paris. XLV. 1874. P. 195 etc.

23 января: появился отекъ нижнихъ конечностей, особенно правой; слабость увеличилась; аппетита нѣтъ; больную уже нѣсколько дней тошнитъ. 25 января: рвота; слабость и худоба весьма значительны; пульсъ малъ; отекъ правой ноги увеличился; давленіе на животъ болѣзненно; опухоль доходитъ до мечевиднаго отростка. Въ слѣдующіе дни состояніе больной продолжало прогрессивно ухудшаться, и наконецъ наступила смерть.

Вскрытіе. Въ полости живота объемистая опухоль, въ 7 килограммовъ вѣсомъ, занимающая весь малый тазъ и простирающаяся до мечевиднаго отростка. Опухоль эта, имѣющая форму бугристаго овоида, лежитъ болѣе въ лѣвой половинѣ живота, притомъ совершенно свободно: ни съ кишками, ни съ брюшными стѣнками сращеній нѣтъ. Периферія ея состоитъ изъ массы кистъ, наполненныхъ кровянистою жидкостью; меньшія изъ нихъ величиною въ орѣхъ, большія—въ голову плода, большинство же съ кулакъ величиною. Центръ опухоли состоитъ изъ компактной массы темноватосѣраго и мѣстами бѣловатосѣраго цвѣта; тамъ и сямъ въ этой массѣ расположены полости, отъ булавочной головки до куринаго яйца величиною, наполненныя въ большинствѣ также кровянистою жидкостью; въ промежуткахъ между полостями зіяютъ перерѣзанные сосуды. Правая труба въ 18 сантиметровъ длиною, уплощена и растянута на поверхности опухоли. Лѣвая труба и лѣвый яичникъ нормальны. Ткань матки съ лѣваго края сливается съ веществомъ опухоли. Въ правомъ легкомъ, близъ основанія,—4 или 5 небольшихъ, плотныхъ, закругленныхъ опухолей отъ горошины до лѣснаго орѣха величиною. Остальные органы ничего особеннаго не представляютъ.

Микроскопическое изслѣдованіе. Гистологически въ опухоли можно различать двоякаго рода мѣста: одни имѣютъ мозговидный характеръ и состоятъ изъ массы удлиненныхъ клѣтокъ съ отчетливыми ядрами, заключенныхъ въ фибриллярной стромѣ,—это болѣе свѣжія мѣста; въ другихъ мѣстахъ, болѣе старыхъ, клѣтки атрофированы и отчасти жирно перерождены: Опухоли въ легкомъ имѣютъ тотъ же характеръ, что и яичниковая.

№ 56.

Sarcoma fusocelluiare ovariorum.

(Случай G. Leopold'a [1]).

Свѣдѣнія о больной. Больная 48 л., всегда правильно менструировавшая и нѣсколько разъ рожавшая, два года тому назадъ заболѣла какою-то тяжелою желудочною формою. Одновременно съ этимъ крови у больной совершенно прекратились, и животъ сталъ болѣе плотнымъ. Больная стала худѣть. Когда она обратилась къ врачамъ, послѣдніе нашли у ней значительную брюшную водянку и большую бисквитообразную опухоль въ животѣ, принятую за ракъ обоихъ яичниковъ. Ни чрезъ влагалище, ни чрезъ прямую кишку опухоль не прощупывалась, даже ручное ректальное изслѣдованіе по Simon'у не дало положительныхъ результатовъ. 9 апрѣля 1873 года больная умерла.

Вскрытіе обнаружило слѣдующее: трупъ сильно исхудавшій; нижнія конечности отечны; въ полости живота около 15 фунтовъ желтоватой сывороточной жидкости. Матка смѣщена вверхъ, имѣетъ 7 сант. длины и 4 ширины (въ днѣ); дно ея нѣсколько отклонено вправо, вслѣдствіе чего правая яичниковая связка имѣетъ лишь 2 сант. длины, лѣвая же—лишь 4 сант. Трубы растянуты, очень тонки, длина каждой—12 сант. Вмѣсто яичниковъ имѣются двѣ опухоли — правая въ 18 сант. длиной, 11 шириной и 10 толщиной, лѣвая нѣсколько меньше. Обѣ опухоли имѣютъ форму значительно увеличенныхъ яичниковъ, покрыты плотными буграми, отчасти окрашенными въ красноватый цвѣтъ, и имѣютъ довольно однообразное основаніе въ видѣ яичниковаго hilus'a, по которому проходитъ широкая связка и труба. Правая опухоль всего значительнѣе развита на своемъ наружномъ концѣ. Обѣ опухоли одѣты гладкими капсулами изъ фиброзной ткани бѣловатаго цвѣта. На поверхности опухолей нигдѣ не видно слѣдовъ сращеній. На разрѣзѣ оказывается, что обѣ онѣ состоятъ изъ расположенной узлами, желтосѣрой, плотной ткани, пронизанной фиброзными полосками. Подъ микроскопомъ опухоли оказались состоящими изъ веретенообразной саркоматозной ткани, развившейся также въ стѣнкѣ желудка и на брюшинѣ. Слизистая оболочка желудка блѣдна, утолщена, особенно у привратника, гдѣ расположена рѣзко ограниченная, круглая, со вздутыми краями и ровнымъ дномъ впадина желтоватаго цвѣта: здѣсь muscularis желудка имѣетъ до $^1/_2$ сант. въ толщину, а лежащая на ней, отчасти гіалиново-перерожденная mucosa—до 1 сант. По всей брыжейкѣ и большому сальнику разбросаны многочисленные, съ просяное зерно и крупнѣе, отчасти плоскіе узелки сѣраго цвѣта, плотной консистенціи; между ними расположены многочисленныя, до величины монеты въ 5 грошей, прозрачныя утолщенія брюшины, мѣстами съ нѣсколько возвышеннымъ краемъ; особенно много ихъ на желчномъ пузырѣ. Нѣкоторыя брыжечныя железы припухли, тверды, сѣрожелтаго цвѣта. Слизистая оболочка тонкихъ кишекъ всюду припухла: въ нижней части ilei, подъ слизистой оболочкой, расположенъ узелъ въ $^1/_2$ вишни величиной, видимый и со стороны брюшины; рядомъ съ нимъ лежитъ другой узелокъ, меньшій, съ горошину величиною; въ colon transversum также находится овальный, въ $^1/_2$ сант. вышиною, плоскій узелъ, довольно плотный, сѣровато-краснаго цвѣта. Почки блѣдны; печень и селезенка малы, малокровны. Нижняя полая вена сильно расширена; легочныя вены вездѣ проходимы, безъ тромбовъ. Сердце дрябло; въ правой артеріальной пазухѣ тромбъ въ 1 сант. толщиной, состоящій частію изъ свѣжихъ.

[1]) Archiv für Gynaekologie. B. VI. Heft 2. 1874.

частію изъ старыхъ слоевъ и соединенный со стѣнкою кровянымъ сверткомъ; онъ продолжается и въ обѣ легочныхъ артеріи, такъ что послѣднія оказываются совершенно облитерированными вплоть до вѣтвей 3 порядка. Легкія содержатъ воздухъ, безкровны. Слизистая оболочка глотки, гортани и трахеи блѣдна. Мозгъ и его оболочки малокровны.

№ 57.

Sarcoma fusocellulare ovariorum.

(Случай Leopold'a [1]).

Свѣдѣнія о больной. Больная, 29-лѣтняя дѣвица, не имѣвшая половыхъ сношеній, умерла отъ сывороточно-фибрознаго перитонита вслѣдствіе прободной язвы на задней стѣнкѣ желудка.

Вскрытіе обнаружило, между прочимъ, что яичники у покойной увеличены въ полтора-два раза противъ нормы, поверхность ихъ плотна, рубчата, покрыта многочисленными углубленіями и бугорками; особенно многочисленны были мелкіе просовидные бугорки, имѣвшіе видъ мелкихъ фолликуловъ. На разрѣзѣ эти бугорки оказались содержащими мелкія, круглыя полости, около булавочной головки величиною. Ткань яичниковъ была равномѣрно-плотна и груба, безъ соединительнотканныхъ перегородокъ; сосудовъ въ ней было очень мало.

Микроскопическое изслѣдованіе показало въ яичникахъ существованіе характерной мелкоклѣточковой яичниковой ткани, наряду съ которою въ нихъ находятся болѣе крупныя веретенообразныя клѣтки, которыя обростаютъ и проростаютъ фолликулы, а прежде всего—многочисленныя желтыя тѣла.

№ 58.

Sarcoma fusocellulare ovariorum.

(Случай Leopold'a [2]).

Анамнезъ. Больная—незамужняя женщина $24^1/_2$ лѣтъ, менструировала неправильно, послѣдніе $1^1/_2$ года съ болями, рожала одинъ разъ, два года тому назадъ. Въ январѣ 1869 года она стала страдать запорами, постепенно все усиливавшимися и затѣмъ смѣнившимися легкимъ поносомъ; позднѣе испражненія стали отходить каждый разъ въ незначительномъ количествѣ, въ видѣ шнурковъ до карандаша толщиною. Въ февралѣ того же года больная замѣтила у себя въ лѣвой половинѣ

[1]) Archiv für Gynaekologie. 1874. Bd. VI. H. 2.
[2]) Archiv für Gynaekologie. Bd. VI. Heft 2. 1874.

живота опухоль, на слѣдующій же мѣсяцъ замѣтила другую опухоль надъ самымъ симфизомъ. Въ маѣ регулы совершенно прекратились. Въ іюлѣ больная была подвергнута медицинскому изслѣдованію, которое и дало нижеслѣдующую картину.

Объективное изслѣдованіе. Въ правой половинѣ живота незамѣтно никакого возвышенія или припухлости, въ лѣвой же расположена въ косомъ направленіи, по линіи отъ переднаго края девятаго ребра до симфиза, цилиндрическая опухоль, плотной консистенціи, верхній конецъ которой лежитъ на 2 сантиметра выше пупка. Опухоль эта замѣтна уже на-глазъ. Кожа надъ нею подвижна. Длина ея достигаетъ 9—10 сантим., ширина равняется 6. Кнутри и кнаружи ее можно удобно обхватить пальцами. Ниже ея, въ области симфиза, опредѣляется другая опухоль, повидимому не имѣющая связи съ верхнею, кругловатой формы, величиною съ кулакъ. Опухоль эта связана съ пупкомъ твердымъ шнуромъ и имѣетъ почти положеніе мочеваго пузыря. Въ кожѣ живота не прощупывается никакихъ узловъ. Паховыя железы съ обѣихъ сторонъ тверды, не увеличены. Влагалищная трубка укорочена; сзади ея опредѣляется досковидно-твердая масса. Влагалищная часть сильно оттѣснена кзади. При вторичномъ изслѣдованіи, произведенномъ 17 іюля, добыты слѣдующія данныя: цилиндрическая верхняя опухоль легко сдвигается туда и сюда надъ нижнею; при различныхъ перемѣщеніяхъ больной, ея положеніе едва мѣняется; при перкуссіи надъ опухолью небольшой тимпанитъ; если ее по возможности изолировать и придавить брюшную стѣнку, то при слабой перкуссіи получается нѣсколько притупленный тонъ, при сильной—тимпаничный; если смѣстить опухоль далеко къ средней линіи, то кнаружи отъ нея также появляется тимпанитъ. Изслѣдованіе 25 іюля показало, что верхній конецъ лѣвой цилиндрической опухоли явственно идетъ въ глубь живота; при растираніи онъ выдается впередъ и дѣлается твердымъ, затѣмъ опять становится мягкимъ, причемъ въ животѣ слышится урчаніе.

Теченіе болѣзни. Несмотря на сильныя боли и частую рвоту, больная въ августѣ чувствовала себя хорошо. Въ началѣ сентября у ней появился сильный приступъ судорогъ въ ногѣ и рукахъ, сопровождавшійся потерею сознанія и учащеннымъ пульсомъ; припадокъ длился 2 минуты. Въ слѣдующую ночь было еще 14 такихъ припадковъ, отъ 5 до 10 минутъ продолжительностью. Затѣмъ наступило короткое улучшеніе, а послѣ него—рвота каломъ, бредъ и потеря сознанія. Наконецъ 9 сентября внезапно наступила смерть.

Вскрытіе. Брюшная полость содержитъ около полутора литровъ прозрачной желтой жидкости. Органы малаго таза плотно притиснуты другъ къ другу. Брюшина приподнята плотною, равномѣрно одѣвающею всю заднюю часть ея массою, которую можно прослѣдить вверхъ до высоты втораго поясничнаго позвонка, особенно справа. Масса эта—коллоидный ракъ, который начинается на 5 сантим. выше конца прямой

кишки, наибольшей толщины достигаетъ на высотѣ 10 сантим., а кончается на уровнѣ втораго поясничнаго позвонка. Въ самомъ толстомъ мѣстѣ стѣнка кишки имѣетъ толщину въ 4 сант. Непосредственно надъ этимъ мѣстомъ просвѣтъ кишки съуженъ. Слизистая оболочка кишки здѣсь блѣдна, тогда какъ къ заднему проходу она становится сильно катарральной. Выше съуженнаго мѣста на слизистой оболочкѣ имѣются многочисленныя плоскія язвы грязно-зеленаго цвѣта, распространяющіяся до S romanum. Мышечный слой кишечной стѣнки, въ этихъ мѣстахъ свободной отъ рака, сильно гипертрофированъ и имѣетъ до 2 миллим. толщины. Заднее Douglas'ово пространство, подъ брюшиннымъ покровомъ, занято рыхлою коллоидною массою; брюшина, однако. ею не пронизана. Отъ дна матки прямая кишка отстоитъ на 5 сантим.; сращеній между нею и дномъ матки нѣтъ. Забрюшинныя железы не увеличены. Лѣвая почка нормальной величины; кора ея сильно утончена, лоханки же и мочеточники расширены. Всѣ другіе органы крайне малокровны. Матка сильно изогнута кпереди. Яичники увеличены въ три раза противъ нормы, оба сильно дольчаты, бугристы, плотны, съ гладкимъ серознымъ покровомъ, безъ сращеній. Лежатъ они вплотную другъ къ другу въ заднемъ Douglas'овомъ пространствѣ, совершенно его выполняя. Правый яичникъ лежитъ по всей своей длинѣ вдоль задней маточной стѣнки, причемъ нижній конецъ его находится на днѣ задняго Douglas'ова пространства, а верхній на 3 сантим. надъ маткою. На соприкасающейся сторонѣ оба яичника сильно уплощены. Ихъ сильно пигментированныя поверхности покрыты многочисленными кровоизліяніями. Лѣвая труба имѣетъ лишь 3 сантим. длины; брюшинный конецъ ея—короткая, приросшая культя. Правая труба исчезаетъ въ сращеніяхъ прямой кишки съ правою стороною матки.

Микроскопическое изслѣдованіе показало, что оба яичника превращены въ типичныя веретенообразныя саркомы.

№ 59.

Sarcoma fusocellulare ovarii sinistri.

(Случай Olshausen'a [1]).

Анамнезъ. Больная, замужняя женщина 51 года, уже 6 лѣтъ не имѣла кровей. Рожала семь разъ, послѣдній разъ 12 лѣтъ тому назадъ. Три мѣсяца тому назадъ она впервые почувствовала что-то твердое въ животѣ; болей не было, но стали развиваться истощеніе и упадокъ силъ.

[1]) Болѣзни яичниковъ. Пер. *Капустина*. Спб. 1879. Стр. 567.

Объективное изслѣдованіе (въ маѣ 1876 года). Больная сильно исхудала и старообразна. Животъ увеличенъ, какъ на 7-мъ мѣсяцѣ беременности, и содержитъ умѣренное количество свободной жидкости. Въ ней плаваетъ чрезвычайно подвижная, вполнѣ безболѣзненная, очень плотная, шарообразная опухоль, равная по величинѣ беременной маткѣ на 5-мъ мѣсяцѣ. На поверхности опухоли замѣчаются лишь легкія, волнистыя неровности, за исключеніемъ нижней части боковыхъ краевъ, гдѣ находится нѣсколько болѣе выдающихся бугристыхъ возвышеній. При влагалищномъ изслѣдованіи опухоль достигается лишь при надавливаніи сверху; при этомъ можно опредѣлить, что на задней сторонѣ она площе и бугристѣе, чѣмъ спереди. Матка лежитъ позади опухоли и нѣсколько отклонена ею къ крестцу.

Операція, произведенная 26 мая 1876 г., начата довольно большимъ разрѣзомъ брюшныхъ стѣнокъ, впослѣдствіи еще удлиненнымъ. При вскрытіи богатой сосудами брюшины вытекло около 2 литровъ прозрачной водяночной жидкости. Опухоль нигдѣ не представляла сращеній, но тѣмъ не менѣе могла быть извлечена лишь послѣ прокола имѣвшихся въ ней мѣстами кистъ (одна изъ нихъ при проколѣ дала около чашки мутной жидкости) и двукратнаго удлиненія разрѣза. Она сидѣла на короткой, толстой ножкѣ, въ составъ которой входили лѣвая труба и яичниковая связка. На ножкѣ опухоль начиналась шарообразной частью, въ большой палецъ руки толщиной, которая лишь послѣ короткой перетяжки переходила въ собственно-опухоль. Правый яичникъ былъ здоровъ. Послѣ перевязки ножки опухоль была удалена, въ брюшную полость проведенъ дренажъ, и рана зашита.

Послѣопераціонный періодъ протекъ съ лихорадкой, которая продолжалась почти двѣ недѣли и зависѣла отъ незначительнаго нагноенія брюшныхъ покрововъ. Въ концѣ концовъ, однако, больная оправилась и еще черезъ годъ сообщала о своемъ здоровьѣ.

Описаніе препарата. Удаленная опухоль имѣла въ длину 17 сант., въ ширину 15, въ высоту 9, и представляла собою полушаріе съ гладкою поверхностью. На болѣе плоской сторонѣ ея находилось мѣсто прикрѣпленія ножки. На разрѣзѣ опухоль была плотна и при разрѣзываніи хрустѣла. Лишь въ двухъ мѣстахъ ея были кисты, съ яблоко величиною. Одна изъ этихъ кистъ лежала тотчасъ подъ поверхностью опухоли. Стѣнки одной кисты были шероховаты, имѣли трабекулярный видъ, а содержимое представляло густую, красно-бурую, маркую массу. Другая киста, съ совершенно гладкими стѣнками, была наполнена янтарножелтою жидкостью.

Микроскопическое изслѣдованіе показало, что опухоль состоитъ изъ длинныхъ веретенообразныхъ клѣтокъ, заложенныхъ въ стромѣ изъ зрѣлой соединительной ткани. Эпителія въ стѣнкахъ кистъ найдено не было.

№ 60.

Sarcoma fusocellulare ovarii sinistri.

(Случай Albert'a [1]).

Анамнезъ. Больная, 41 года, дѣвица, явилась съ жалобами на сильные запоры, одышку при ходьбѣ, усталость при работѣ и чувство тяжести въ животѣ. Годъ тому назадъ у нея была распознана, въ лѣвой половинѣ живота, надъ входомъ въ малый тазъ, яичниковая опухоль съ дѣтскую головку величиной.

Объективное изслѣдованіе. Найденная у больной опухоль имѣетъ теперь величину головы взрослаго человѣка; консистенція ея плотная, подвижность значительная. Асцита и отека нижнихъ конечностей нѣтъ.

Операція 4 августа 1876. Разрѣзъ брюшныхъ стѣнокъ отъ лобка до пупка. Опухоль была безъ сращеній, сидѣла на длинной, въ 15 сант., ножкѣ и потому была удалена безъ всякаго труда.

Исходъ операціи—выздоровленіе больной.

Описаніе препарата. Опухоль величиною въ голову взрослаго, шарообразной формы, немного сплющена въ одномъ изъ діаметровъ.

Микроскопическое изслѣдованіе опухоли показало въ ней веретенообразноклѣточковую саркому.

№ 61.

Sarcoma fusocellulare ovarii dextri.

(Случай Péan'a [2]).

Анамнезъ. Больная—28-лѣтняя женщина, замужемъ 10 мѣсяцевъ, дѣтей не имѣла. Опухоль замѣчена 7 мѣсяцевъ тому назадъ.

Операція. При вскрытіи брюшной полости въ ней найдено около 2 литровъ прозрачной водяночной жидкости. Опухоль нигдѣ не была срощена и, хотя сидѣла на короткой, толстой ножкѣ, была безъ труда удалена.

Исходъ операціи—выздоровленіе больной, и настолько прочное, что годъ спустя паціентка продолжала себя чувствовать вполнѣ здоровою.

Описаніе препарата. Опухоль имѣетъ 17 сант. въ длину, 15 въ ширину и 9 въ толщину. Форма ея полушаровидная, поверхность

[1]) Wiener medisinische Presse. 1879. XX. № 2. S. 44.
[2]) Leçons de la clinique chirurgicale. V. IV. 1879—80.

гладкая. Состоитъ она изъ плотной ткани, въ которой находятся двѣ кисты величиною съ яблоко,—одна съ неровными стѣнками, наполненная красноватобурой массой, другая съ гладкими стѣнками, содержащая прозрачную желтоватую жидкость. Одна изъ этихъ кистъ лежитъ у самой периферіи опухоли.

Микроскопическое изслѣдованіе обнаруживаетъ въ опухоли веретенообразноклѣточковую саркому.

№ 62.

Sarcoma fusocellulare ovarii dextri.

(Случай Borling'a описанный Malins'омъ [1]).

Анамнезъ. Больная 34 лѣтъ, незамужняя, поступила въ госпиталь 11 февраля 1881 г. Послѣдніе два года страдала менорагіями, иногда длившимися 3—4 мѣсяца безъ остановки. Большихъ болей никогда не было, а равно и затрудненій при испражненіи и мочеиспусканіи, но часто бывалъ поносъ и учащенные позывы на мочу. Послѣдніе два мѣсяца больна такъ ослабѣла, что принуждена была все время лежать въ постели.

Объективное изслѣдованіе. Больная блѣдна, малокровна. При ощупываніи живота in regione hypogastrica отчетливо опредѣляется внутри плотная опухоль. При влагалищномъ изслѣдованіи, тазъ оказывается выполненнымъ твердою массою, которая подвижна вмѣстѣ съ маткой и, кажется, составляетъ часть ея. Длина полости матки по зонду—$2^3/_4$ дюйма. Бѣлка въ мочѣ нѣтъ. Всѣ остальные органы нормальны. Для остановки кровотеченія рѣшено было прибѣгнуть къ кастраціи больной.

Операція сдѣлана 2 марта. Лѣвый яичникъ удалось легко удалить, что же касается праваго, то онъ представлялъ собою объемистую массу, плотно сидѣвшую въ тазу и отодвигавшую матку влѣво. Эту опухоль удалось извлечь наружу лишь послѣ того, какъ двѣ бывшія на ея поверхности кисты были проколоты троакаромъ и опорожнены отъ своего содержимаго, которое у первой представляло кровянистую жидкость, у второй — сывороточную; всего жидкости было выпущено изъ обѣихъ кистъ 6 унцій. Послѣ прокола опухоль была извлечена изъ полости живота, и короткая, широкая ножка ея перерѣзана послѣ предварительной перевязки въ два пучка.

Исходъ операціи—полное, безъ всякихъ осложненій выздоровленіе больной, которая оставила госпиталь на 25 день.

Описаніе препарата. Удаленная опухоль имѣла овоидную форму и вѣсила 18 унцій. На поверхности ея находились кисты съ толстыми

[1]) Lancet. 1878. May 17. P. 36.

стѣнками. Остальная часть новообразованія была тверда въ центрѣ, мягче къ периферіи.

Микроскопическое изслѣдованіе обнаружило въ опухоли веретенообразноклѣточковую саркому.

№ 63.

Sarcoma fusocellulare ovarii sinistri.

(Случай Nicaise'a, описанный Oetingerомъ и Tissier [1]).

Анамнезъ. Больная—54 лѣтъ, по занятіямъ поденьщица, происходитъ изъ здоровой семьи, въ дѣтствѣ золотушной не была. Регулы съ 14 лѣтъ, всегда приходили правильно, кончились 8 лѣтъ тому назадъ. Дѣтей у больной было трое; послѣдній родился 25 лѣтъ тому назадъ. Въ 1868 году больная замѣтила, что у нея въ животѣ появилась плотная, подвижная опухоль, съ яблоко величиною. Какихъ-либо страданій эта опухоль больной не причиняла: больная могла тогда пожаловаться лишь на запоры и сердцебіенія. Въ 1875 году къ этимъ разстройствамъ присоединились коликообразныя боли, но настолько мало выраженныя, что больная до 1881 года могла заниматься своимъ дѣломъ. Съ января этого года больная стала худѣть и слабѣть; она легко уставала; колики стали появляться чаще, и иногда настолько сильныя, что доводили больную до обморока. Въ мартѣ того же года у больной сильно распухъ животъ и отекли ноги, ходьба сдѣлалась почти невозможной, одышка усилилась, сердцебіеніе—также. Въ концѣ мая больной произвели пункцію живота, причемъ было выпущено 15 литровъ прозрачной жидкости желтаго цвѣта.

Объективное изслѣдованіе, произведенное 30 іюня, дало слѣдующую картину: больная блѣдна, слаба; животъ значительно увеличенъ, и внутри его прощупывается плотная, подвижная, гладкая опухоль съ голову плода величиною, при пальпаціи дающая ощущеніе баллотированія; ноги отечны; основанія легкихъ сжаты и не дышутъ; выше въ легкихъ мѣстами выслушиваются хрипы.

Операція произведена 8 іюля и начата разрѣзомъ брюшныхъ стѣнокъ отъ лобка до пупка. Чрезъ разрѣзъ вытекло отъ 10 до 12 литровъ прозрачной жидкости лимоннаго цвѣта. Опухоль оказалась совершенно безъ сращеній и потому легко была удалена.

Послѣопераціонное теченіе первое время не внушало опасеній: больная была слаба, но ни болей, ни рвоты, ни лихорадки не было. 14 іюля температура поднялась до 39° Ц.; больная была очень слаба, но въ полномъ сознаніи и ни на что не жаловалась, такъ что наступившая около 6 часовъ вечера, въ этотъ день, смерть ея была для всѣхъ полною неожиданностью.

[1]) Bulletins de la Société Anatomique de Paris. 1881. P. 482.

Вскрытіе показало, что брюшная рана зажила отлично, брюшина не представляетъ никакихъ слѣдовъ воспаленія, ножка опухоли—также, въ венахъ малаго таза ничего похожаго на флебитъ, жидкости въ полости брюшины нѣтъ, матка нормальна, въ остальныхъ органахъ также нѣтъ ничего такого, что-бы могло вызвать смерть.

Описаніе препарата. Удаленная опухоль, принадлежавшая лѣвому яичнику, вѣсила 1200 грм., имѣла правильную овоидную форму и совершенно гладкую поверхность. На разрѣзѣ ткань опухоли имѣла бѣловатый цвѣтъ, была однородна, зерниста и богата сосудами. Тамъ, гдѣ къ опухоли прикрѣплялась ножка, находилось нѣсколько небольшихъ кистъ, съ орѣхъ величиною, наполненныхъ лимоннаго цвѣта жидкостью. Въ центрѣ и мѣстами на периферіи ткань опухоли подверглась слизистому перерожденію. При микроскопическомъ изслѣдованіи опухоль оказалась веретенообразноклѣточковою саркомой съ малымъ количествомъ соединительнотканныхъ волоконъ.

№ 64.

Sarcoma fusocellulare ovarii dextri.

(Случай Elder'a [1]).

Анамнезъ. Больная — 55-лѣтняя женщина, въ первый разъ замѣтила опухоль 18 мѣсяцевъ тому назадъ; она была тогда величиной съ кулакъ и не причиняла больной никакихъ страданій; эти размѣры опухоль сохраняла довольно долгое время, потомъ стала быстро расти. Одновременно у больной развились боли въ животѣ, одышка, затрудненіе при ходьбѣ, общее исхуданіе и слабость.

Объективное изслѣдованіе. Животъ растянутъ, содержитъ большое количество асцитической жидкости и подвижную, твердую опухоль, представлявшую большія трудности для своего распознаванія: она находилась въ такой тѣсной связи съ маткой, что, казалось, исходила изъ нея. Тѣмъ не менѣе авторъ распозналъ въ данномъ случаѣ яичниковую опухоль.

Операція вполнѣ подтвердила этотъ діагнозъ: опухоль оказалась веретенообразною саркомой праваго яичника.

[1]) Transactions of the Obstetrical Society of London. 1883. XXV. P. 130.

№ 65.

Sarcoma fusocellulare ovariorum.

(Случай Leopold'a [1]).

Свѣдѣнія о больной. Больная—29-лѣтняя замужняя женщина, рожавшая 4 раза, явилась съ жалобами на опухоль живота.

Объективное изслѣдованіе обнаружило присутствіе у ней въ тазу многобугристой, плотной, подвижной опухоли.

Діагнозъ—fibromyoma uteri.

Операція состояла въ удаленіи, путемъ чревосѣченія, опухоли, которая оказалась двустороннею яичниковою веретенообразною саркомой съ широкими сращеніями.

Исходъ операціи—выздоровленіе больной.

№ 66.

Sarcoma fusocellulare ovarii sinistri.

(Случай Polaillon'a [2]).

Анамнезъ. Больная, 48 л., служанка, нерожавшая, 12 ноября 1884 г. поступила въ Pitié. По словамъ больной, родители ея никакими опухолями не страдали, сама она всегда пользовалась отличнымъ здоровьемъ, крови съ 12 лѣтъ. Около трехъ лѣтъ назадъ она впервые замѣтила у себя увеличеніе живота съ лѣвой стороны. Въ то же время у ней появились кровотеченія, длившіяся шесть недѣль, послѣ чего менструація снова сдѣлалась правильною. Если прибавить сюда нѣкоторыя боли въ нижней части живота и тошноту послѣ обѣда, то это было все, на что тогда больная могла пожаловаться. Черезъ 18 мѣсяцевъ животъ больной сдѣлался весьма объемистымъ, и регулы потеряли правильный типъ.—стали приходить то каждые 15 дней, то каждыя 3 недѣли. Въ этомъ состояніи она поступила въ госпиталь Lariboisière, гдѣ ей сдѣлали проколъ живота, но безъ всякаго результата. Въ Pitié проколъ былъ повторенъ, но опять-таки не далъ никакой жидкости.

Объективное изслѣдованіе. Животъ больной имѣетъ шарообразную форму и объемъ больше, чѣмъ при концѣ беременности. Постукиваніе даетъ всюду тупой тонъ, кромѣ боковыхъ областей. Никакихъ признаковъ, указывающихъ на асцитъ. При пальпаціи опредѣляется боль-

[1]) Centralblatt für Gynaekologie. 1885. № 8.
[2]) Archives de tocologie. 1885. P. 293.

шая округлая опухоль, съ гладкою поверхностью, слегка выбющаяся, легко смѣщаемая въ стороны. При изслѣдованіи per vaginam своды оказываются свободными, влагалищная часть нормальна, тѣло матки смѣщено вправо и впередъ и фиксировано въ этомъ положеніи. Движенія влагалищной части передаются опухоли. Полость матки не увеличена. Отправленія пузыря и прямой кишки не нарушены. Состояніе больной въ общемъ довольно хорошее, хотя она жалуется на боли въ животѣ и замѣтно исхудала.

Діагнозъ остановился на яичниковой опухоли неизвѣстной натуры,—по всей вѣроятности, многомѣшетчатой, съ преобладаніемъ плотной стромы.

Лѣченіе. 25 ноября больной была сдѣлана операція, начатая разрѣзомъ брюшныхъ стѣнокъ отъ лобка до пупка. При вскрытіи брюшной полости оказалось, что передняя поверхность опухоли представляетъ много сосудистыхъ сращеній съ брюшной стѣнкой; болѣе тонкія изъ этихъ сращеній разорваны пальцами, болѣе толстыя перевязаны кэтгутомъ и перерѣзаны. Въ верхней части опухоли находилось особенно большое сращеніе, содержавшее пакетъ толстыхъ венъ; это сращеніе перевязано въ два пучка и перерѣзано. Сама опухоль по внѣшнему виду нисколько не походила на кисту,—она имѣла скорѣе видъ беременной матки и на поверхности была искрещена крупными венами. Чтобы вывести ее цѣликомъ наружу, сдѣланнаго разрѣза оказалось недостаточно, почему онъ былъ продолженъ выше пупка. Послѣ того были перевязаны боковыя сращенія опухоли, и она была извлечена изъ брюшной полости. При осмотрѣ оказалось, что она сидѣла на толстой, въ предплечье толщиною, ножкѣ, исходившей изъ лѣваго угла матки и содержавшей массу сосудовъ, иные въ палецъ калибромъ. При такихъ условіяхъ внутрибрюшной способъ ухода за ножкой былъ слишкомъ рискованъ, почему операторъ предпочелъ укрѣпить культю въ ранѣ: наложивъ на ножку лигатуру изъ проволоки, онъ отдѣлилъ опухоль и вывелъ остатокъ ножки, имѣвшій около 5 сант. въ діаметрѣ, въ нижній уголъ брюшной раны, которая была зашита семью глубокими и пятью поверхностными швами. Ножка была помѣщена между 6 и 7 глубокими швами, причемъ кожа живота пришита къ ней также семью швами. Операція была проведена по Listery и длилась часъ съ четвертью.

Послѣопераціонное теченіе. Уже въ первый день послѣ операціи изъ культи показалось кровотеченіе, продолжавшееся и на второй день, почему поверхность отрѣза была прижжена термокаутеромъ и покрыта тампонами, смоченными въ растворѣ полуторохлористаго желѣза. Эти мѣры, однако, не имѣли полнаго успѣха,—кровотеченіе снова возвратилось, и для остановки его на ножку былъ наложенъ эластическій жгутъ. Больная послѣ кровотеченія представлялась слабою и блѣдною; пульсъ 86 утромъ, 98 вечеромъ; t° 37°,4 и 37°,2. На третій день кровотеченія не было, пульсъ 72, t° нормальна. На 4 день поверхность

культи начала издавать гнилостный запахъ и была вытерта тампонами, смоченными въ слабомъ карболовомъ растворѣ; жгутъ снятъ; t° утромъ 39°, вечеромъ 38°,4. На слѣдующій, пятый день послѣ операціи t° продолжала быть лихорадочною, но на 6 упала до нормы. 1 декабря снята 2 глубокихъ шва и 1 поверхностный, 3 декабря—1 глубокій и всѣ поверхностные, 6 декабря—оставшіеся глубокіе; брюшная рана зажила per primam. 10 декабря—на мѣстѣ культи, которая частію отвалилась сама, частію была удалена,—углубленіе въ 7—8 сант. глубиною, выстланное грануляціями. Окончательно зарубцевалось это углубленіе къ половинѣ января, а въ концѣ этого мѣсяца больная оставила госпиталь въ весьма хорошемъ состояніи.

Описаніе препарата. Опухоль вѣситъ 11 фунтовъ. Труба сначала распластана на ея поверхности, затѣмъ переходитъ въ нее. Подлѣ ножки имѣется маленькая прибавочная опухоль въ яблоко величиною. На разрѣзѣ опухоль бѣлаго цвѣта, съ сѣроватомъ оттѣнкомъ. Въ общемъ макроскопически она походитъ на міому или фиброму: но микроскопическое послѣдованіе обнаружило, что это — веретенообразноклѣточковая саркома.

№ 67.

Sarcoma fusocellulare ovarii dextri.

(Случай Olshausen'a [1]).

Свѣдѣнія о больной. Больная, 67-лѣтняя женщина, страдала объемистой опухолью внутри живота, не сопровождавшеюся асцитомъ.

Операція, произведенная 14 мая 1885 г., обнаружила, что опухоль сидитъ на короткой, толстой, средней ширины ножкѣ, срощена съ кишками и расположена такъ, что отрѣзокъ ея, съ дѣтскую головку величиной, лежитъ въ заднемъ Douglas'овомъ пространствѣ. Лѣвый яичникъ былъ старчески-атрофированъ.

Исходъ операціи—выздоровленіе больной безъ осложненій.

Микроскопическое изслѣдованіе опухоли показало, что она состоитъ изъ крупно-веретенчатыхъ саркоматозныхъ клѣтокъ.

№ 68.

Sarcoma fusocellulare ovarii dextri.

(Случай Olshausen'a [2]).

Свѣдѣнія о больной. Больная, дѣвица 21 года, явилась къ автору сильно исхудалою, послѣ перенесеннаго ею плеврита, съ опухолью внутри живота въ человѣческую голову величиною.

[1]) Die Krankheiten der Ovarien. Stuttgart. 1886.
[2]) Die Krankheiten der Ovarien. Stuttgart. 1886.

Операція, сдѣланная 21 мая 1884 г., показала существованіе правосторонней, безъ сращеній, яичниковой опухоли, состоявшей изъ очень ломкой ткани. Лѣвый яичникъ былъ малъ и плотенъ. Послѣ удаленія опухоли, перерѣзанная ножка опущена въ полость живота.

Исходъ операціи — выздоровленіе.

Микроскопическое изслѣдованіе опухоли показало, что она почти исключительно состоитъ изъ большихъ веретенообразныхъ клѣтокъ.

№ 69.

Sarcoma fusocellulare ovarii dextri.

(Случай Olshausen'a [1]).

Анамнезъ. Больная, 27-лѣтняя крестьянка, начала носить крови на 15 году; во время двухлѣтняго замужества не менструировала, затѣмъ крови вновь появились и стали приходить правильно, продолжаясь большею частію по 2 дня и не сопровождаясь никакими тяжелыми припадками, до августа 1875 года. Весной этого года животъ больной увеличился и сталъ чувствителенъ къ давленію; затѣмъ болѣзненность уменьшилась. Лѣтомъ того же года въ животѣ впервые была замѣчена твердая опухоль; одновременно больная стала чувствовать упадокъ силъ. Въ августѣ, вмѣстѣ съ прекращеніемъ кровей или вскорѣ послѣ него, животъ вдругъ значительно увеличился и сталъ болѣзненъ; въ то же время появилась лихорадка, заставившая больную 8 дней пролежать въ постели. Черезъ три мѣсяца регулы вновь вернулись и стали приходить правильно; прекратились и тяжелые припадки, но животъ продолжалъ увеличиваться.

Объективное изслѣдованіе (въ маѣ 1876 года). Общее состояніе больной удовлетворительно. Животъ увеличенъ до 87½ сант. въ окружности на уровнѣ пупка. Въ полости его опредѣляется небольшое количество водяночной жидкости, и можно опредѣлить плотную, безболѣзненную опухоль, по величинѣ равную маткѣ семи мѣсяцевъ беременности. Форма опухоли—шаровидная, довольно правильная; лишь справа опредѣляется одиночный бугоръ. Лежитъ опухоль болѣе вправо и легко смѣщается, какъ въ боковыхъ направленіяхъ, такъ и кверху. Верхушка ея отъ пупка отстоитъ на 11 сант., отъ лобка на 29. Въ области пупка—сальниковая грыжа. Чрезъ влагалище опухоль опредѣляется лишь съ большимъ трудомъ. Матка нормальной величины, немного отклонена кзади; движенія опухоли ей совершенно не передаются.

Операція произведена 16 мая 1876 г., съ противогнилостными предосторожностями. При вскрытіи брюшной полости, изъ нея въ большомъ количествѣ вытекла водяночная жидкость, и открылась опухоль, лишь сверху сращенная съ сальникомъ. Опухоль эта сидѣла на довольно длин-

[1]) Die Krankheiten der Ovarien. Stuttgart. 1886. S. 424. Болѣзни яичниковъ. Спб. 1879. Стр. 565.

ной и толстой ножкѣ, которая была перевязана въ два пучка и затѣмъ перерѣзана. Другой яичникъ, лѣвый, былъ кистовидно перерожденъ, почему и его пришлось удалить. Въ заключеніе черезъ заднее Douglas'ово пространство былъ проведенъ дренажъ, и брюшная рана закрыта.

Послѣопераціонный періодъ былъ осложненъ нагноеніемъ въ каналахъ швовъ, флегмонознымъ воспаленіемъ брюшныхъ покрововъ и ограниченнымъ выпотнымъ перитонитомъ. Больная лихорадила 5 недѣль, затѣмъ поправилась, выписалась и черезъ полгода еще сообщала о своемъ полномъ здоровьѣ.

Описаніе препарата. Опухоль была совершенно плотною, и внутри ея находились лишь двѣ полости, съ яблоко величиною, происшедшія, очевидно, путемъ распада. Задняя сторона ея была нѣсколько уплощена. Ножка ничѣмъ не отличалась отъ тѣхъ, какія бываютъ у кистомъ.

Микроскопическое изслѣдованіе обнаружило въ опухоли веретенообразноклѣточковую саркому съ небольшимъ количествомъ круглыхъ клѣтокъ.

№ 70.

Sarcoma fusocellulare ovarii dextri.

(Случай Winckel'я [1]).

Свѣдѣнія о больной. Больная 19¾ лѣтъ, замѣтила у себя въ животѣ опухоль за 3 мѣсяца до поступленія. Крови съ 16 лѣтъ, отъ 17 до 19, т. е. втеченіи двухъ лѣтъ, отсутствовали, когда же вновь появились, то стали приходить неправильно, съ промежутками въ 2—3 недѣли, въ очень обильномъ количествѣ, но безъ замѣтныхъ осложненій. Больная умерла отъ закупорки легочной артеріи кускомъ, оторвавшимся отъ тромба правой подвздошной вены.

Описаніе препарата. При вскрытіи, среди свободной асцитической жидкости съ хлопьями, найдена опухоль въ голову взрослаго человѣка величиною и въ 3,850 грм. вѣсомъ, исходившая изъ праваго яичника. Опухоль эта довольно твердой консистенціи, съ гладкою поверхностью, окружена блестящей капсулой, въ которой вѣтвятся объемистыя вены. На разрѣзѣ вещество опухоли въ большинствѣ случаевъ бѣлаго цвѣта, мозговидно. Въ нижнихъ частяхъ находятся неправильной формы полости, около голубинаго яйца величиною.

Микроскопическое изслѣдованіе показало, что опухоль состоитъ главнымъ образомъ изъ веретенообразныхъ саркоматозныхъ клѣтокъ, расположенныхъ въ различныхъ направленіяхъ. Большихъ сосудовъ въ опухоли немного, капиллярная же сѣть развита хорошо.

[1]) Lehrbuch der Frauenkrankheiten. Leipzig. 1886. S. 679.

№ 71.

Sarcoma fusocellulare ovarii sinistri.

(Случай Schramm'a [1]).

Анамнезъ. Больная, 47-лѣтняя женщина, рожала семь разъ, въ восьмой же выкинула. Увеличеніе живота замѣчено 4 года тому назадъ. Сначала оно не причиняло больной никакихъ разстройствъ, но въ послѣдній годъ появились болѣзненность и затрудненіе мочеиспусканія. Крови, длившіяся по 8—10 дней, отличались обиліемъ, но приходили всегда правильно.

Объективное изслѣдованіе. Больная сильно истощена, кахектична. Животъ увеличенъ, какъ при концѣ беременности, и въ немъ опредѣляется принадлежащая лѣвому яичнику плотная опухоль.

Операція. При вскрытіи брюшной полости оказалось, что опухоль широко срослась съ сальникомъ, который отчасти подвергся перерожденію, почему значительная часть его и была удалена. Затѣмъ была удалена и сама опухоль, сидѣвшая на короткой ножкѣ и имѣвшая круглую форму.

Исходъ операціи—выздоровленіе больной.

Микроскопическое изслѣдованіе опухоли показало въ ней веретенообразноклѣточковую саркому.

№ 72.

Sarcoma fusocellulare ovarii sinistri.

(Случай Gutierrez'a [2]).

Анамнезъ. Больная, 27-лѣтняя дѣвица, начавшая носить крови 15-ти лѣтъ, 3 января 1887 года поступила съ жалобами на тяжелую одышку и опухоль живота, которая развилась втеченіи двухъ послѣднихъ лѣтъ, вызвавъ затрудненіе дыханія и сильныя боли въ лѣвомъ паху, длившіяся 15 дней.

Изслѣдованіе живота открыло существованіе у больной плотной, сидѣвшей на ножкѣ яичниковой опухоли,—вѣроятно, саркомы.

Операція произведена 12 марта, причемъ опухоль оказалась дѣйствительно веретенообразноклѣточковой саркомой, въ 4,400 грм. вѣсомъ, принадлежавшей лѣвому яичнику и сидѣвшей на ножкѣ, въ которую входили

[1]) Centralblatt für Gynäkologie. 1887. № 28. S. 453.

[2]) El Dictamen, 1887; Anales de Obstetricia, Ginecopatia y Pediatria. Tomo VII. 1887. № 82, sept.

лѣвая труба и широкая связка. Послѣ удаленія опухоли, полость брюшины была промыта перегнанной водой, и брюшная рана закрыта.

Послѣопераціонный періодъ прошелъ вполнѣ благополучно, хотя и съ повышеніемъ температуры до 38,5° Ц., и 15 апрѣля больная выписалась.

№ 73.

Sarcoma fasocellulare ovariorum.

(Случай A. Monprofit'a [1]).

Свѣдѣнія о больной. Больная 50 лѣтъ, поступила въ Hôtel-Dieu чрезвычайно истощенною, съ жалобами на сильныя боли въ животѣ, и черезъ нѣсколько часовъ по поступленіи скончалась. Вскрытіе обнаружило существованіе у нея двухъ злокачественныхъ яичниковыхъ опухолей, не сопровождавшееся, однако, асцитомъ.

Описаніе препарата. Одна изъ опухолей, именно правая, была величиною съ два кулака, имѣла овальную форму и бугристую поверхность. Она прикрѣплялась къ маткѣ при помощи широкой связки, которая образовала для нея ножку, около 10 сант. длиною; никакихъ сращеній у этой опухоли не было. По консистенціи опухоль была плотна, на разрѣзѣ производила впечатлѣніе фибромы, не содержала никакихъ полостей и размягченныхъ мѣстъ. Лѣвая опухоль имѣла величину кулака и была расположена въ толщѣ широкой связки, гдѣ была окружена рыхлой клѣтчаткой, изъ которой весьма легко вылущалась. Благодаря такому положенію, она, въ противоположность первой, была совершенно неподвижна. Ея поверхность, консистенція и видъ на разрѣзѣ—были таковы же, какъ и у правой опухоли. Что касается микроскопическаго строенія, то оно у обѣихъ опухолей также было одинаково: обѣ онѣ состояли изъ вертеноообразно-саркоматозной, мало-сосудистой ткани, съ очень лишь небольшими гнѣздами, даже, лучше сказать, точками миксоматозной ткани.

№ 74.

Myxosarcoma fusocellulare ovariorum.

Случай A. Monprofit'a [2]).

Анамнезъ. Больная 54 лѣтъ, 15 октября 1887 года поступила въ Hôtel-Dieu. Изъ распроса оказалось, что она больна уже нѣсколько лѣтъ. До 52-лѣтняго возраста менструація у нея была правильная, но крови отличались обиліемъ и шли по 12—15 дней; втеченіи послѣднихъ двухъ лѣтъ мѣсячныхъ не было. За послѣдніе шесть мѣсяцевъ до поступленія больная сильно ослабѣла.

[1]) Bulletins de la Société Anatomique de Paris. 1887. Octobre. P. 606.
[2]) Bulletins de la Société Anatomique de Paris. 1887. Novembre. P. 672.

Объективное изслѣдованіе. Животъ больной представляетъ въ значительной степени явленія водянки. При пальпаціи лишь съ большимъ трудомъ удается прощупать надъ лоннымъ соединеніемъ, немного влѣво, плотную массу, которая представляется дномъ матки. Маточная шейка стоитъ очень высоко и какъ будто находится въ непосредственной связи съ упомянутой массой. Въ заднемъ сводѣ опредѣляется плотная, круглая, подвижная опухоль, при пальпаціи дающая ощущеніе баллотированія. Съ цѣлью болѣе точнаго изслѣдованія, больной была сдѣлана пункція живота, причемъ выпущено девять литровъ лимонно-желтаго цвѣта жидкости. Послѣ прокола уже очень легко было опредѣлить, что прощупываемая снаружи надъ лобкомъ масса есть дѣйствительно тѣло матки, значительно увеличенное. Что касается опухоли, прощупываемой раньше лишь чрезъ задній сводъ, то теперь удалось прощупать и ея правый сегментъ, чрезъ покровы живота, въ глубинѣ таза. Вскорѣ послѣ прокола, больная, достигнувъ послѣдней степени истощенія, умерла.

Вскрытіе обнаружило существованіе у больной межуточной міомы матки, въ апельсинъ величиною, и опухоли праваго яичника, лежавшей позади матки, въ заднемъ Douglas'овомъ пространствѣ. Лѣвый яичникъ оказался нормальной величины, но уплотненъ и бѣловатаго цвѣта.

Описаніе препарата. Яичниковая опухоль имѣла величину головки доношеннаго плода, не представляла на своей поверхности никакихъ сращеній и соединялась съ правымъ угломъ матки при помощи тонкой перекрученной ножки. Ткань опухоли на разрѣзѣ бѣлаго, съ желтоватымъ оттѣнкомъ, цвѣта, весьма плотная, лишь въ нѣкоторыхъ мѣстахъ немного размягченная, но безъ всякихъ полостей. При гистологическомъ изслѣдованіи опухоль оказалась веретенообразною саркомою, съ примѣсью миксоматозной ткани. Лѣвый яичникъ въ своихъ периферическихъ частяхъ представлялъ нормальное строеніе, но ближе къ центру межуточная ткань его приняла саркоматозный характеръ, а въ самомъ центрѣ нормальная ткань его была уже совершенно замѣнена саркоматозною.

№ 75.

Sarcoma fusocellulare ovarii.

(Случай Thomas-Coe [1]).

Свѣдѣнія о больной. Больная—55-лѣтняя женщина, страдавшая сильно выраженнымъ асцитомъ и отекомъ нижнихъ конечностей.

Операція состояла въ удаленіи, путемъ чревосѣченія, существовавшей

[1]) American Journal of Obstetrics. 1887. XX. P. 173.

у больной опухоли яичника (какого?), подъ микроскопомъ оказавшейся веретенообразноклѣточковою саркомой.

Исходъ операціи—смерть больной отъ перитонита.

Вскрытіе обнаружило существованіе у больной заболѣванія лѣвой почки, которая превратилась въ плотную, хрящевидную массу, по объему бывшую вдвое меньше нормальной почки. Масса эта лежала какъ разъ на нижней полой венѣ, придавливая ее къ позвоночнику и такимъ образомъ способствуя появленію отека. При микроскопическомъ изслѣдованіи, перерожденная почка оказалась состоящею изъ плотной фиброзной ткани, среди которой были заложены группы эпителіальныхъ клѣтокъ (скирръ?).

№ 76.

Sarcoma fusocellulare ovarii dextri.

(Случай Price'a [1])

Анамнезъ. Больная 44 лѣтъ, замужемъ 20 лѣтъ, дѣтей не имѣла. Крови были всегда правильны, и вообще больная была совершенно здорова до 1 января 1887 года, когда у ней появилось недержаніе мочи, постоянныя боли въ тазу и аменоррея. Въ серединѣ февраля недержаніе мочи исчезло, но за то больная почувствовала у себя внутри живота опухоль, которая стала быстро расти. Когда эта опухоль достигла высоты 2 дюймовъ надъ пупкомъ, больная сочла себя беременною и обратилась за совѣтомъ къ врачу.

Объективное изслѣдованіе. Матка мала, нормальна; лѣвый яичникъ и труба также нормальны и расположены позади опухоли, помѣщающейся въ брюшной полости; правый яичникъ неопредѣлимъ.

Операція 11 іюня 1887. Опухоль, оказавшаяся подъ микроскопомъ веретенообразной саркомой праваго яичника, въ 5 фунтовъ вѣсомъ, была легко удалена.

Послѣопераціонное теченіе было вполнѣ благопріятное; лишь вечеромъ на второй день было легкое повышеніе температуры и учащеніе пульса, но эти симптомы прошли послѣ назначенія эпсомской соли, и больная выздоровѣла безъ всякихъ осложненій.

Sarcoma fusocellulare ovariorum.

(Случай Seeger'a [2]).

Описаніе препарата. Матка въ $4^1/_2$ сантиметра длиной (uterus infantilis). Правый яичникъ съ яблоко величиной, поверхность его бугристая. Правая труба срощена съ капсулой опухоли и сначала имѣетъ горизонтальное направленіе, затѣмъ поднимается къ верхушкѣ опухоли. Лѣвый яичникъ величиною съ куриное яйцо, также бугристъ, сидитъ безъ ножки на задней пластинкѣ широкой связки. Лѣвая труба также срощена съ опухолью; брюшинный конецъ ея закрытъ соединительнотканными наслоеніями. На разрѣзѣ ткань обѣихъ яичниковыхъ опухолей плотна, безъ полостей.

[1]) American Journal of Obstetrics. 1887. XX. P. 1291.

[2]) Ueber solide Tumoren des Ovarium. Diss. München. 1888. S. 11.

Микроскопическое изслѣдованіе показываетъ, что обѣ опухоли состоятъ изъ тѣсно лежащихъ овальныхъ или веретенообразныхъ клѣтокъ съ большими овальными ядрами, заложенныхъ въ стромѣ изъ тонковолокнистой ткани. Кровеносныхъ сосудовъ въ толщѣ опухолей мало, но вблизи капсулы они болѣе многочисленны и широки.

№ 78.

Sarcoma fusocellulare ovariorum.

(Случай И. Юндзилла [1]).

Анамнезъ. Больная, крестьянка Ковенской губ., 27 лѣтъ, дѣвственница. До начала 1890 года пользовалась хорошимъ здоровьемъ. Крови появились на 15 году, до болѣзни протекали правильно, черезъ 4 недѣли по 3 дня. Въ началѣ 1890 года у больной появились болѣе обильныя менструаціи, длившіяся въ январѣ и февралѣ по 5 дней, причемъ иногда кровь отдѣлялась кусками. Послѣднія регулы были въ концѣ марта, отличались малообильностью и кратковременностью. Никакой болѣзненности за все это время больная не испытывала. Въ концѣ апрѣля она впервые замѣтила у себя внизу живота, слѣва и книзу отъ пупка, безболѣзненную опухоль, которая стала постепенно увеличиваться; одновременно съ этимъ сталъ увеличиваться и объемъ всего живота. Въ половинѣ іюля опухоль перестала прощупываться, но животъ продолжалъ быстро расти, появилась одышка, усиливавшаяся при малѣйшемъ движеніи, и больная обратилась за помощью въ Виленскій госпиталь.

Объективное изслѣдованіе, произведенное 5 сентября, дало слѣдующіе результаты: больная средняго роста, правильнаго тѣлосложенія, замѣтно малокровна; мышечная система развита хорошо, подкожная клѣтчатка истощена, отековъ нѣтъ; органы дыханія и кровеобращенія не представляютъ ничего ненормальнаго. Область живота имѣетъ видъ сильно выпяченнаго полушарія; кожа живота гладка, блестяща, сильно напряжена; въ полости живота повсюду ощущается зыбленіе. При ощупываніи живота слѣва и нѣсколько книзу отъ пупка прощупывается плотная опухоль, величину и форму которой не удается опредѣлить даже приблизи-

[1]) Приложеніе къ № 7 протоколовъ Виленскаго Медицинскаго Общества за 1890 г.

*

тельно, вслѣдствіе напряженія брюшныхъ стѣнокъ; опухоль эта подвижна и какъ-бы плаваетъ въ асцитической жидкости. При изслѣдованіи черезъ влагалище задній сводъ послѣдняго оказывается сильно выпяченнымъ книзу, и въ немъ прощупывается плотная, подвижная, крупнобугристая опухоль, расположенная въ заднемъ Douglas'овомъ пространствѣ и отчасти выполняющая малый тазъ. Величину и положеніе тѣла матки опредѣлить не удается; длина полости матки нормальна. Паховыя железы съ обѣихъ сторонъ равномѣрно, но незначительно увеличены. Отправленія мочеваго пузыря и кишечника у больной правильны, моча отдѣляется въ достаточномъ количествѣ, прозрачна и бѣлка не содержитъ. Такъ какъ существовавшій у больной асцитъ значительно мѣшалъ точному изслѣдованію опухоли, то 10 октября предпринятъ былъ проколъ живота Potain'овскимъ троакаромъ, и часть водяночной жидкости выпущена. Количество выпущенной жидкости равнялась $18^{3}/_{4}$ аптек. фунт.; по внѣшнему виду она представлялась малопрозрачной, нѣсколько опалесцирующей, мутноватой, тягучей, свѣтло-зеленоватаго цвѣта; въ образовавшемся изъ нея осадкѣ подъ микроскопомъ найдено множество клѣтокъ, въ большинствѣ эндотеліальнаго характера, изъ коихъ многія имѣли по два ядра. На другой день послѣ прокола произведено вторичное изслѣдованіе больной, причемъ, кромѣ первоначально найденной опухоли, открыта еще вторая, расположенная въ правой паховой области, нѣсколько выше горизонтальной вѣтви лобковой кости. Первая опухоль оказалась имѣющею цилиндрическую форму, представлялась плотной, довольно гладкой, крупнобугристой, подвижной, безъ особой боли, во всѣ стороны; верхняя ея граница обозначалась лѣвой реберной дугой, внутренняя книзу отъ пупка незначительно переходила за бѣлую линію, нижняя же терялась въ полости малаго таза. Вторая опухоль была величиною съ кулакъ и представлялась также плотной и бугристой, но менѣе подвижной въ сравненіи съ первой. Матка находилась между обѣими опухолями; она была передвинута впередъ и прижата къ лонному соединенію; размѣры ея были нормальны.

Діагнозъ. На основаніи данныхъ изслѣдованія, въ соединеніи съ анамнестическими данными, была распознана опухоль обоихъ яичниковъ, притомъ опухоль злокачественная, на что указывали: быстрый ростъ ея (менѣе 5 мѣсяцевъ), огромный асцитъ и особенно свойства асцитической жидкости. Изъ отдѣльныхъ видовъ злокачественныхъ опухолей остановились на діагнозѣ саркомы.

Лѣченіе. Несмотря на злокачественность имѣвшейся въ данномъ случаѣ опухоли яичниковъ, рѣшено было удалить ее при помощи чревосѣченія. Операція произведена 26 сентября, подъ хлороформнымъ наркозомъ. Послѣ вскрытія живота по бѣлой линіи разрѣзомъ, имѣвшимъ болѣе 10 сант. въ длину, изъ полости брюшины излилось значительное количество водяночной жидкости. Въ жидкости, какъ и предполагалось до операціи, свободно плавали двѣ опухоли, развившіяся изъ яичниковъ. Изъ этихъ опухолей сначала лѣвая была выведена чрезъ брюшной разрѣзъ наружу,

мѣсто ея прикрѣпленія перевязано въ два пучка крѣпкой шелковой лигатурой, и опухоль удалена; затѣмъ подобнымъ же образомъ удалена была и правая опухоль, ножка которой оказалась гораздо уже. Наконецъ, послѣ тщательнаго осмотра брюшной полости, рана была закрыта 10 глубокими шелковыми швами и 8 поверхностными.

Послѣопераціонный періодъ прошелъ удовлетворительно. На 3 и 4 день было повышеніе t^{0}, но затѣмъ она понизилась до нормы. Самочувствіе больной было прекрасно. 6 октября снята первая повязка; брюшная рана оказалась стойко зажившей, и всѣ швы были удалены, а на область живота наложена давящая ватная повязка. Послѣ этого больная продолжала поправляться, какъ вдругъ 11 октября у нея появилось сильное колотье въ правомъ боку, и мало по малу развился плеритъ. Произведенный проколъ полости плеуры вывелъ около 5 фунтовъ жидкости, совершенно походившей на ту, какая была найдена въ полости брюшины. Послѣ прокола явленія плеурита стихли, больная оправилась и 14 ноября оставила госпиталь съ явленіями притупленія и ослабленнаго дыханія въ правомъ легкомъ, но безъ всякихъ болѣзненныхъ симтомовъ со стороны полости брюшины.

Описаніе препарата. Макроскопически обѣ опухоли состояли изъ относительно большихъ бугровъ, нигдѣ на поверхности не изъязвившихся и состоявшихъ изъ упругой, на разрѣзѣ салообразной массы. Лѣвосторонняя опухоль имѣла колбообразную форму и была составлена изъ двухъ отдѣльныхъ долей, нѣсколько рыхло связанныхъ соединительною тканью: верхняя доля, менѣе объемистая, выступала въ полость брюшины, нижняя же выполняла полость таза. Вѣсила эта опухоль $6^{1}/_{2}$ аптек. фунтовъ. Правая опухоль была съ большой лимонъ величиною. На передней поверхности обѣихъ опухолей лежали плотно съ ними спаянныя, но совершенно проходимыя и нормальныя Фаллопіевы трубы. При микроскопическомъ изслѣдованіи, произведенномъ д-ромъ Гейденрейхомъ, обѣ опухоли оказались саркоматозными, именно веретенообразноклѣточковыми саркомами.

№ 79.

Myxosarcoma fusocellulare ovarii dextri.

(Случай R. T. Smith'a [1])

Анамнезъ. Больная, незамужняя, 27 лѣтъ, поступила въ Soho-госпиталь лѣтомъ 1891 года съ жалобами на меноррагіи: уже около 2 лѣтъ, какъ каждыя крови у ней длятся около двухъ недѣль. Никакой опухоли въ животѣ у больной, при изслѣдованіи, не найдено, а распознанъ аденоидный эндометритъ, и сдѣлано выскабливаніе полости матки. Операція

[1]) British Gynaekologikal Journal. May. P. 46.

доставила, однако, больной лишь кратковременное облегченіе; уже черезъ нѣсколько мѣсяцевъ меноррагіи вернулись, и въ іюлѣ 1892 года больная снова поступила въ госпиталь.

Объективное изслѣдованіе. При изслѣдованіи больной, внутри живота у нея найдена опухоль неравномѣрной консистенціи, оттѣснившая матку кпереди и доходившая кверху до пупка. Водянки живота не было. T° тѣла у больной была высокая—102° Ф., пульсъ частый.

Діагнозъ. На основаніи данныхъ анамнеза и изслѣдованія поставленъ діагнозъ гематомы, вызвавшей перитонитъ.

Леченіе. Произведенное пробное чревосѣченіе обнаружило существованіе у больной плотной опухоли, во многихъ мѣстахъ сращенной съ кишками и потому не допускавшей полнаго своего удаленія. Послѣ чревосѣченія больная скоро оправилась, но затѣмъ у ней быстро развилось сильное истощеніе и отекъ нижней половины тѣла, а черезъ 3 мѣсяца послѣ операціи наступила смерть. За эти три мѣсяца крови у больной совершенно отсутствовали.

Вскрытіе показало существованіе у больной огромной веретенообразноклѣточной саркомы, вѣсившей 28 фунтовъ, выросшей изъ праваго яичника и во многихъ мѣстахъ скомбинированной съ миксомой. Въ лѣвомъ легкомъ—метастазъ опухоли. Увеличенія брыжжеечныхъ железъ не было.

№ 80.

Sarcoma fusocellulare ovarii sinistri.

(Случай проф. А. И. Лебедева, клинически описанный Петровымъ [1]), патолого-анатомически же до сихъ поръ не описанный).

Анамнезъ. Больная, по сословію дворянка, 47 лѣтъ отъ роду, поступила въ клинику 11 марта 1885 года. Первыя крови пришли на 16-мъ году, повторялись за все время своего существованія правильно черезъ 4 недѣли, продолжались по 5—6 дней, были необильны и безболѣзненны; кончились онѣ около 8 лѣтъ тому назадъ. Замужъ больная вышла на 19-мъ году, рожала 7 разъ—пятерыхъ мальчиковъ и двухъ дѣвочекъ; первые роды на 21-мъ году, послѣдніе 18 лѣтъ тому назадъ; шестые роды потребовали поворота, остальные кончились силами природы. Около года тому назадъ больная впервые замѣтила признаки присутствія у нея въ животѣ опухоли; за четыре мѣсяца у ней появились отекъ ногъ, тяжесть и рѣзь въ животѣ и напираніе на низъ, достигшія наконецъ такой степени, что больная не могла ни сидѣть, ни ходить.

Объективное изслѣдованіе. Больная брюнетка средняго роста, слабаго тѣлосложенія и весьма плохаго питанія. Ноги около лодыжекъ отечны. Животъ сильно увеличенъ; размѣры его: окружность на уровнѣ

[1]) Еженедѣльная Клиническая Газета *Боткина*. 1885.

пупка 95 сант., разстояніе отъ мечевиднаго отростка до пупка—18 сант., отъ пупка до лобка—21 сант., отъ правой передневерхней ости подвздошной кости до пупка—25 сант., отъ лѣвой—23 сант. Брюшныя стѣнки весьма тонки и растянуты. Въ брюшной полости опредѣляется несомнѣнное присутствіе водяночной жидкости, въ которой свободно плаваетъ круглое, плотное, съ гладкою поверхностью тѣло, почти съ голову взрослаго человѣка величиною. Опухоль эта, лежащая болѣе въ лѣвой половинѣ живота, подвижна во всѣхъ направленіяхъ, причемъ, поворачивая ее по вертикальной оси справа налѣво, можно прощупать на задней ея поверхности придатокъ съ куриное яйцо величиною, овальной формы, мягкой консистенціи. Передняя и задняя стѣнки влагалища выпадаютъ, и не увеличенная въ объемѣ,—полость ея имѣетъ $7^1/_2$ сант. длины,—матка опущена настолько, что ея влагалищная часть помѣщается въ преддверіи влагалища. По вправленіи выпадающихъ частей на ихъ нормальное мѣсто, своды опредѣляются свободными; если же опухоль сильно надавить и въ этомъ положеніи фиксировать, то черезъ передній и лѣвый своды можно опредѣлить нижній сегментъ опухоли; матка при этомъ помѣщается кзади и влѣво отъ послѣдней. Движенія опухоли, даже и очень значительныя, на маткѣ не отражаются. Однако, если возстановить выпаденіе, а опухоль, насколько возможно, приподнять вверхъ, то при этомъ можно прощупать соединяющій ее съ маткою длинный шнурокъ.

Діагнозъ—саркома лѣваго яичника.

Операція 23 марта 1885 г. Послѣ вскрытія полости живота длиннымъ, въ 27 сант. длиною, разрѣзомъ по бѣлой линіи, вылилось большое количество асцитической жидкости. Опухоль дѣйствительно оказалась принадлежащею лѣвому яичнику и сидѣла на длинной, довольно широкой ножкѣ, состоявшей изъ одной яичниковой связки. Брюшинный конецъ трубы былъ свободенъ отъ сращеній съ поверхностью опухоли. Ножка была перевязана въ 4 пучка толстыми шелковыми лигатурами, перерѣзана и опущена въ полость живота. Затѣмъ была тщательно осмотрѣна брюшина, причемъ, однако, вторичныхъ узловъ опухоли нигдѣ не оказалось. Въ заключеніе брюшная рана была закрыта тридцатью узловатыми шелковыми швами. Вся операція длилась 55 минутъ.

Послѣопераціонный періодъ прошелъ безлихорадочно. На десятый день швы были сняты, причемъ брюшная рана оказалась зажившею первымъ натяженіемъ. На 26-й день больная оставила клинику. Асцита за все это время не было и слѣдовъ, отеки же ногъ, послѣ того какъ больная встала съ постели, повторились, но въ самомъ незначительномъ видѣ; по всей вѣроятности, они зависѣли отъ слабости сердца у больной, что было констатировано еще до операціи.

Описаніе препарата. Удаленная опухоль шаровидной формы, имѣетъ въ окружности 42—43 сант., вѣситъ 1,450 грм. Поверхность ея совершенно гладкая, безъ слѣдовъ сращеній. Снаружи опухоль одѣта тонкой фиброзной капсулой, которую въ нѣкоторыхъ мѣстахъ можно, хотя и

съ трудомъ, отдѣлить отъ опухоли. На разрѣзѣ опухоль оказывается состоящей изъ плотной ткани желтоватобѣлаго цвѣта. Лишь въ двухъ мѣстахъ подъ капсулой встрѣчаются небольшія полости, одна съ лѣсной орѣхъ величиною, другая немного больше, съ неровными, какъ-бы изъѣденными стѣнками. Кое-гдѣ въ толщѣ опухоли, но все-таки ближе къ ея периферіи, встрѣчаются въ одиночку и еще подобныя же полости, но еще меньшихъ размѣровъ.

Микроскопическое изслѣдованіе. Капсула опухоли состоитъ изъ волокнистой соединительной ткани съ небольшимъ числомъ ядеръ и имѣетъ повсюду приблизительно одинаковую толщину,—около $^1/_2$ миллиметра. Главная масса опухоли состоитъ изъ веретенообразныхъ клѣтокъ, снабженныхъ большими, продолговатыми ядрами и весьма малымъ количествомъ протоплазмы. Заложенныя въ мало развитой стромѣ, клѣтки эти располагаются то пластами, то пучками, то мѣстами встрѣчаются и въ полномъ безпорядкѣ. Въ общемъ все-таки можно замѣтить, что онѣ гуще расположены около сосудовъ. Послѣднихъ въ опухоли, и особенно въ ея центрѣ, встрѣчается очень мало, а имѣющіеся нигдѣ не представляютъ толстыхъ стѣнокъ: единственною ихъ оболочкою служитъ тонкая эндотеліальная intima, къ которой вплотную прилегаютъ опухольныя клѣтки, расположенныя обыкновенно своимъ длинникомъ вдоль сосуда. Кромѣ этихъ сосудовъ, въ опухоли довольно часто попадаются рѣдко прямые, чаще изогнутые ходы, не имѣющіе, повидимому, стѣнокъ, а вырытые въ самой опухольной массѣ. Эти ходы обыкновенно набиты продолговатыми клѣтками съ длинными, палочкообразными ядрами, производящими такое впечатлѣніе, будто эндотелій, составлявшій стѣнки этихъ ходовъ, отслоился и въ безпорядкѣ расположился въ ихъ просвѣтѣ. Чѣмъ дальше отъ сосудовъ, тѣмъ клѣтки становятся рѣже, и ткань пріобрѣтаетъ миксоматозный характеръ. Особенно выражено это перерожденіе ея въ центрѣ опухоли, что, очевидно, стоитъ въ связи съ рѣдкостью здѣсь сосудовъ. Какихъ-либо остатковъ нормальной яичниковой ткани во всей опухоли, несмотря на самое тщательное изслѣдованіе, нельзя найти и слѣда.

№ 81.

Sarcoma fusocellulare ovarii sinistri.

(Случай ч. преп. Д. М. Кирѣева, до сихъ поръ не опубликованный).

Анамнезъ. Больная, 33-лѣтняя замужняя женщина, по сословію мѣщанка, занимающаяся домашнимъ хозяйствомъ, поступила 16 февраля 1893 года въ женское отдѣленіе С.-Петербургской Маріинской больницы для бѣдныхъ съ жалобами на опухоль и боли внизу живота. Изъ разспросовъ оказалось, что больная начала носить крови на 16 году; прежде онѣ приходили правильно черезъ каждыя три недѣли, продолжаясь по

3—4 дня, а теперь втеченіи цѣлаго года были только одинъ разъ. Рожала больная пять разъ; первый ребенокъ родился мертвымъ, остальные же роды прошли вполнѣ благополучно. Послѣродовой періодъ всегда протекалъ нормально. Опухоль замѣчена больной около двухъ лѣтъ тому назадъ; первое время она росла медленно, послѣдніе же три мѣсяца быстро.

Объективное изслѣдованіе. Больная средняго тѣлосложенія, нѣсколько малокровна, но въ общемъ ея состояніе можно назвать удовлетворительнымъ. Температура нормальна. Животъ больной увеличенъ. При пальпаціи въ немъ опредѣляется свободный асцитъ, и прощупывается чрезъ брюшные покровы плотная, съ гладкой поверхностью, подвижная, нечувствительная при давленіи опухоль около дѣтской головки величиной, лежащая болѣе влѣво. При двойномъ изслѣдованіи матка оказывается наклоненною впередъ, подвижною, соединенною съ опухолью посредствомъ длинной ножки. Длина полости матки по зонду 8 сантиметровъ. Своды свободны.

Операція 19 февраля, при асептическихъ условіяхъ. Брюшная стѣнка вскрыта разрѣзомъ по бѣлой линіи отъ пупка до лобка. При разрѣзѣ брюшины, изъ полости ея вылилось значительное количество темножелтой, прозрачной асцитической жидкости. Опухоль, оказавшаяся принадлежащею лѣвому яичнику, выведена чрезъ брюшную рану наружу, причемъ кишки были удерживаемы введенными въ брюшную полость четырьмя компрессами. Затѣмъ ножка опухоли была перерѣзана ножомъ, культя ея обшита еще обвивнымъ швомъ и опущена въ полость брюшины. Фаллопіева труба была при этомъ совершенно нетронута. Придатки правой стороны найдены совершенно здоровыми. Въ заключеніе операціи брюшной разрѣзъ былъ зашитъ 15-ю глубокими и двумя поверхностными швами, и на рану наложена асептическая повязка.

Послѣопераціонный періодъ протекъ вполнѣ гладко: температура все время была нормальная, рвоты и тошноты не было, боли незначительныя, и то лишь въ первые два дня. 1 марта всѣ швы были сняты, причемъ въ трехъ нижнихъ оказалось незначительное нагноеніе. Послѣ того больная быстро продолжала поправляться, питаніе ея улучшилось, силы возвратились, и 22 марта паціентка оставила больницу совершенно здоровою.

Описаніе препарата. Обработанная Müller'овскою жидкостью, опухоль микроскопически представляетъ слѣдующую картину: это — неправильно-шарообразное, сплюснутое тѣло съ голову плода величиною, вѣсящее 415 граммовъ. Консистенція опухоли весьма плотная, поверхность гладкая, безъ бугровъ. Снаружи опухоль одѣта довольно толстой, прочной капсулой. На разрѣзѣ видно, что опухоль состоитъ главнымъ образомъ изъ сплошной плотной ткани. Лишь на ея периферіи, почти подъ самой капсулой, находится три сплюснуто-кругловатыхъ полости, съ грецкій орѣхъ величиною, выстланныхъ плотной, гладкой оболочкой. Плотное

вещество опухоли на разрѣзѣ имѣетъ пятнистый видъ, причемъ пятна эти имѣютъ темный, коричневокрасный цвѣтъ.

Микроскопическое изслѣдованіе. Капсула опухоли подъ микроскопомъ имѣетъ совершенно гомогенный видъ, свойственный старой соединительной ткани. Наружная граница ея представляетъ правильную кривую линію, безъ выступовъ и углубленій; напротивъ, внутренняя граница во многихъ мѣстахъ идетъ зигзагообразно, благодаря тому, что въ разныхъ мѣстахъ капсула имѣетъ различную толщину—отъ 0,3 мм. до 0, 1 мм. Извнутри къ этому гомогенному поясу прилегаетъ поясъ тѣсно прилегающихъ другъ къ другу и сильно вытянутыхъ въ длину веретенообразныхъ клѣтокъ съ палочкообразными ядрами; здѣсь же мѣстами идутъ волнообразные пучки волокнистой соединительной ткани. Еще болѣе внутри подъ капсулой лежитъ слой крупныхъ сосудовъ, которые, проникнувъ въ опухоль чрезъ hilus изъ ея ножки, не идутъ въ толщу опухоли, а немедленно принимаютъ периферическое направленіе, такъ сказать, оплетая ее со всѣхъ сторонъ тотчасъ подъ капсулой. Здѣсь просвѣты этихъ сосудовъ имѣютъ самыя разнообразныя очертанія: они то вытянуты параллельно капсулѣ, какъ-бы сплющены; то имѣютъ на поперечныхъ срѣзахъ совершенно круглую, правильную форму; то представляютъ различной формы расширенія. Мѣстами эти расширенія сливаются другъ съ другомъ, и такимъ образомъ получаются разнообразной формы кровяныя лакуны. Стѣнки сосудовъ довольно толсты, имѣютъ гомогенный видъ. Кой-гдѣ попадаются сосуды въ состояніи облитераціи. Что касается главной, расположенной болѣе центрально, массы опухоли, то она также богата сосудами, но это почти безъ исключенія сосуды весьма мелкаго калибра. Главную составную часть массы опухоли представляютъ клѣтки веретенообразной формы, состоящія изъ болѣе узкихъ, палочкообразныхъ или, чаще, изъ болѣе широкихъ, овальныхъ ядеръ, снабженныхъ лишь небольшимъ количествомъ протоплазмы. Клѣтки эти расположены одна подлѣ другой, почти безъ промежуточнаго вещества. Кой-гдѣ между ними попадаются волокна зрѣлой соединительной ткани, идущія волнистыми пугами. Ядра клѣтокъ почти одинаковой длины — около 20 μ, ширина же ихъ варьируетъ довольно значительно; каждое ядро заключаетъ внутри обыкновенно одно, эксцентрически расположенные, ядрышко. Уже при бѣгломъ взглядѣ на препараты опухоли видно, что образующія ее клѣтки расположены далеко неравномѣрно: мѣстами онѣ неправильно раскиданы, мѣстами же группируются въ скопленія, имѣющія видъ то болѣе или менѣе длинныхъ тяжей разной ширины, то болѣе или менѣе круглыхъ гнѣздъ. Указанные тяжи имѣютъ то продольное, прямое направленіе, то изгибаются на своемъ пути, а мѣстами вѣтвятся на тяжи меньшаго калибра. Внимательно слѣдя за ихъ ходомъ, легко убѣдиться, что нѣкоторые изъ нихъ оканчиваются косо-срѣзаннымъ просвѣтомъ сосуда; другіе, напротивъ, представляютъ изъ себя сплошные клѣточные пучки. Переходы отъ первой формы къ послѣдней всего лучше наблюдать на поперечныхъ срѣзахъ. Здѣсь мы

видимъ, прежде всего, просвѣты совершенно не измѣненныхъ мелкихъ сосудовъ, то окруженныхъ лишь тонкою эндотеліальною стѣнкою, то представляющихъ кнаружи отъ этой стѣнки вторую оболочку, болѣе толстую, гомогеннаго вида. Внутри просвѣтовъ попадаются то мало измѣненные красные кровяные шарики, то тѣни ихъ, то желтаго и бѣловатаго цвѣта распадъ; въ нѣкоторыхъ, наконецъ, просвѣтахъ нельзя замѣтить никакого содержимаго. Въ другихъ мелкихъ сосудахъ эндотеліальныя клѣтки теряютъ свое правильное расположеніе; эндотеліальное кольцо, образующееся при поперечномъ разрѣзѣ сосуда, кажется разорваннымъ; самыя клѣтки, вмѣсто того чтобы длинникомъ своихъ ядеръ лежать по круговой линіи, располагаются болѣе или менѣе радіально. Вмѣстѣ съ тѣмъ клѣтки замѣтно увеличиваются въ числѣ, и самая форма ихъ измѣняется, приближаясь къ формѣ веретенообразныхъ опухольныхъ клѣтокъ. Въ результатѣ просвѣтъ сосуда сужывается въ большей или меньшей степени — вплоть до полной его закупорки и превращенія прежде существовавшей эндотеліальной трубки въ клѣточный пучекъ. Весьма часто такое превращеніе имѣетъ мѣсто и при сохраненіи эндотеліальными клѣтками ихъ правильнаго круговиднаго расположенія. Тогда внутри отъ наружнаго эндотеліальнаго кольца образуются новыя концентрическія кольца, все меньшаго и меньшаго діаметра, — вплоть до нѣсколькихъ серповидныхъ клѣтокъ, лежащихъ въ самомъ центрѣ. Такого рода явленія пролифераціи эндотеліальныхъ клѣтокъ наблюдаются не только внутри сосудовъ, но мѣстами и внѣ ихъ, причемъ размноженіе клѣтокъ идетъ не снаружи внутри, а въ обратномъ направленіи, такъ что сохранившійся цѣлымъ просвѣтъ сосуда является, на поперечномъ срѣзѣ, окруженнымъ толстымъ клѣточнымъ кольцомъ. Составляющіе послѣднее клѣточные элементы имѣютъ различную форму въ зависимости отъ ихъ положенія: болѣе внутренніе сохраняютъ еще свой эндотеліальный типъ, но чѣмъ дальше къ периферіи, тѣмъ клѣтки по формѣ все болѣе и болѣе приближаются къ опухольнымъ. Нерѣдко между такимъ толстымъ клѣточнымъ кольцомъ и внутреннимъ тонкимъ кольцомъ эндотелія, ограничивающаго просвѣтъ сосуда, имѣется кольцевидное же пустое пространство. Мѣстами подобное размноженіе клѣтокъ происходитъ по всей периферіи сосуда, мѣстами же—лишь въ одномъ какомъ-нибудь мѣстѣ. Явленія этого рода можно наблюдать не только на мелкихъ сосудахъ, но и на болѣе крупныхъ, причемъ здѣсь нерѣдко встрѣчается одновременное размноженіе клѣтокъ — и кнаружи отъ сосуда, и внутрь, въ его просвѣтъ. Помимо измѣненныхъ такимъ или инымъ образомъ и вовсе не измѣненныхъ, но имѣющихъ оболочки сосудовъ, въ опухоли встрѣчаются также наполненные кровяными шариками каналы безъ всякихъ стѣнокъ, проходящіе прямо въ самой опухольной массѣ. Кромѣ того, во многихъ мѣстахъ опухоли встрѣчаются разлитыя кровоизліянія, причемъ кровяные шарики пронизываютъ ткань опухоли, густо наполняя пространства между опухольными элементами и обусловливая

ихъ атрофію. Эти-то мѣста микроскопически, при разрѣзѣ опухоли, и имѣютъ коричнево-красный пятнистый видъ. Тамъ и сямъ, далѣе, въ опухоли встрѣчаются мѣста, гдѣ опухольныя клѣтки становятся рѣже, пріобрѣтаютъ звѣздчатый видъ и, соединяясь между собою тонкими отростками, образуютъ сѣть съ безцвѣтнымъ, прозрачнымъ содержимымъ въ петляхъ. Сосудовъ въ такихъ, подвергшихся слизистому перерожденію, мѣстахъ вовсе не встрѣчается. Въ заключеніе описанія слѣдуетъ добавить, что во всей опухоли, несмотря на самое тщательное изслѣдованіе, нельзя найти и слѣда нормальной яичниковой ткани,—нѣтъ ничего подобнаго ни остаткамъ фолликуловъ, ни остаткамъ желтыхъ тѣлъ.

VI. Саркомы неизвѣстнаго типа.

№ 82.

Sarcoma ovarii sinistri.

(Случай Atthill'я [1]).

Анамнезъ. Больная, 45-лѣтняя женщина, за нѣсколько мѣсяцевъ до поступленія начала страдать болями въ животѣ, а за нѣсколько недѣль замѣтила у себя въ животѣ опухоль. Кромѣ того, она могла пожаловаться на меноррагіи.

Объективное изслѣдованіе. При изслѣдованіи, внутри живота опредѣлена большая опухоль, лежавшая болѣе вправо и простиравшаяся отъ малаго таза на 1 дюймъ выше пупка. Опухоль при пальпаціи была болѣзненна. При влагалищномъ изслѣдованіи, въ маломъ тазу опредѣлялась твердая, неправильная масса, лежавшая надъ маткой и немного спереди отъ нея. Сама матка была интимно соединена съ опухолью и двигалась вмѣстѣ съ ней.

Діагнозъ. Авторъ принялъ опухоль за стебельчатый маточный кистоф иброидъ.

Теченіе болѣзни. Вскорѣ послѣ поступленія, существовавшіе у больной симптомы чахотки значительно усилились, къ этому присоединились припадки перитонита, и въ результатѣ скоро наступила смерть больной.

Вскрытіе. Брюшная полость наполнена громаднымъ количествомъ водяночной жидкости. Кишки и матка спаяны въ одну общую массу, въ которой невозможно разобраться. Брюшина имѣла по крайней мѣрѣ $^1/_8$ дюйма толщины. Опухоль, опредѣлявшаяся черезъ стѣнки живота, была соединена съ яичникомъ не прямо, а лишь нѣсколькими перетяжками. Самый яичникъ былъ увеличенъ до размѣровъ гусинаго яйца, содержалъ много кистъ и былъ весь саркоматозно-перерожденъ.

[1]) Dublin Journal of Medical Science. V. LIX. 1875. P. 266.

№ 83.

Sarcoma ovarii sinistri.

(Случай Esmarch'a, опубликованный Lange [1]).

Анамнезъ. Больная, 48-лѣтняя женщина, поступила съ жалобой на опухоль въ правой половинѣ живота, съ кулакъ величиною, развившуюся втеченіи 5 послѣднихъ лѣтъ.

Операція обнаружила, что опухоль развилась изъ лѣваго яичника и срощена съ сильно сосудистымъ сальникомъ. Послѣ перевязки этихъ сращеній и ножки опухоли, послѣдняя была удалена, и рана закрыта.

Послѣопераціонный періодъ. На второй день послѣ операціи температура у больной поднялась до 38,9° Ц., пульсъ сталъ частъ и слабъ, животъ вздутъ и тимпаниченъ. Примѣненіе клистировъ значительно облегчило пацієнтку, но на слѣдующій день наступило новое ухудшеніе: тимпанитъ усилился, пульсъ участился до 132 ударовъ въ минуту, появилась одышка, кашель и рвота. Въ ночь на четвертый день развились синюха и охлажденіе конечностей. Утромъ, однако, наступилъ поворотъ къ лучшему, и больная мало-по-малу совершенно поправилась.

№ 84.

Sarcoma ovarii dextri.

(Случай Esmarch'a, опубликованный Lange [2]).

Анамнезъ. Больная, 17-лѣтняя дѣвушка, уже съ 7-лѣтняго возраста имѣла нѣчто вродѣ кровей; 11-ти лѣтъ крови стали настолько обильны, что пришлось прибѣгнуть къ медицинской помощи; съ 15-ти лѣтъ регулы стали приходить правильно, и такъ было до сентября 1876 года, когда они совершенно прекратились. Вмѣстѣ съ тѣмъ у больной развилось замѣтное увеличеніе живота. Призванный на совѣтъ врачъ нашелъ у ней яичниковую опухоль, для оперативнаго лѣченія которой больная и поступила въ госпиталь въ февралѣ 1877 года.

Объективное изслѣдованіе обнаружило у больной присутствіе опухоли, состоявшей изъ плотныхъ частей и кисты. Послѣдняя, бу-

[1]) Berliner klinische Wochenschrift. 1877. № 49.
[2]) Berliner klinische Wochenschrift. 1877. № 49.

дучи проколота, дала около литра прозрачной жидкости съ примѣсью крови, причемъ, несмотря на это опорожненіе, опухоль сохранила прежнюю форму и объемъ. Троакаръ, которымъ произведена пункція, во время опорожненія кисты нѣсколько разъ былъ закупориваемъ мелкими, зернистыми массами, которыя подъ микроскопомъ оказались состоящими главнымъ образомъ изъ круглыхъ клѣтокъ, находившихся въ состояніи жироваго перерожденія.

Операція произведена 20 февраля 1877 г. При вскрытіи брюшной полости показалась объемистая опухоль съ плотными грязносѣроватозелеными стѣнками, которую удалось лишь немного уменьшить въ объемѣ путемъ прокола. Вслѣдствіе этого опухоль была вскрыта, и ея содержимое было извлечено, послѣ чего она была выведена наружу и оказалась принадлежавшею правому яичнику. Послѣ перевязки ея ножки въ три пучка, опухоль была удалена, полость брюшины по возможности освобождена отъ попавшихъ въ нее массъ, и рана закрыта.

Послѣопераціонный періодъ. Въ первые 12 дней послѣ операціи состояніе больной было удовлетворительно, но затѣмъ появились боли въ правой половинѣ груди. При выслушиваніи въ этомъ мѣстѣ можно было замѣтить шумъ тренія. Одновременно температура поднялась и держалась на лихорадочныхъ цифрахъ, но не выше 39° Ц., втеченіи 12 дней, а въ правой плейрѣ появился выпотъ. 30 марта, т. е. черезъ 5 недѣль послѣ операціи, можно было констатировать присутствіе свободной жидкости въ полости брюшины. Вмѣстѣ съ тѣмъ внутри живота начала развиваться новая опухоль, и у больной появилась сильнѣйшая одышка. Въ слѣдующіе дни эти явленія продолжали быстро прогрессировать. Чтобы немного облегчить больную, были сдѣланы проколъ живота, чрезъ который выведено около литра сывороточной жидкости съ примѣсью крови и жирно перерожденныхъ круглыхъ клѣтокъ, и пункція плейры, давшая отрицательный результатъ. Несмотря на эти мѣры, здоровье больной продолжало ухудшаться, и въ первыхъ числахъ мая она скончалась.

Вскрытіе показало присутствіе въ полости живота, съ правой стороны, весьма мягкой опухоли. Забрюшинная клѣтчатка была инфильтрирована новообразованіемъ такого же характера, которое лежало вдоль позвоночника въ видѣ жгута въ руку толщиною. Діафрагма, особенно справа, также была занята опухолью, утолщена до нѣсколькихъ сантиметровъ и значительно приподнята. Опухольная масса занимала и оба медіастинальныхъ пространства, какъ переднее, такъ и заднее. Въ корковомъ слоѣ почекъ найдено было нѣсколько мозговидныхъ узловъ. Малый тазъ былъ весь выполненъ новообразованіемъ. Лѣвый яичникъ былъ нормаленъ, матка мала, атрофирована. Остальные органы найдены болѣе или менѣе здоровыми.

№ 85.

Sarcoma ovarii dextri.

(Случай Bantock'a [1]).

Свѣдѣнія о больной. Больная, 26-лѣтняя бездѣтная женщина, страдала объемистой плотной опухолью яичника.

Операція показала, что опухоль, оказавшаяся мягкою саркомой, сидѣла на ножкѣ и представляла плотныя сращенія съ сальникомъ. Послѣ перевязки ножки 3 лигатурами и сращеній, опухоль была удалена, причемъ вѣсъ ея оказался равнымъ 12 фунтамъ. Въ полость брюшины проведенъ стеклянный дренажъ. Вся операція продолжалась 40 минутъ. Температура больной во время ея была высокая.

Исходъ операціи — смерть больной черезъ 25 часовъ при явленіяхъ общей слабости.

Вскрытіе обнаружило пораженіе лимфатическихъ железъ поясничной области.

№ 86.

Sarcoma ovarii dextri.

(Случай Thornton'a [2]).

Анамнезъ. Больная, 19-лѣтняя дѣвица, поступила въ госпиталь въ іюлѣ 1881 года. Мать ея имѣла какую-то опухоль груди, удаленную 7 лѣтъ тому назадъ, но послѣ этого была здорова. Сама больная никогда серьезно не хворала и менструировала правильно. Первымъ проявленіемъ болѣзни было появившееся у больной за нѣсколько мѣсяцевъ до поступленія затрудненіе при ходьбѣ; затѣмъ она замѣтила внутри живота, въ нижней его части, твердую опухоль, которая и заставила ее искать медицинской помощи.

Объективное изслѣдованіе. Больная малокровна и слаба. Животъ ея содержитъ эластическую, но плотную, почкообразную опухоль, которая выполняетъ всю правую сторону живота отъ лобка до реберъ и большую часть лѣвой до пупка.

Операція произведена 8 іюля и отличалась длиною разрѣза брюшныхъ стѣнокъ. При вскрытіи брюшной полости, послѣдняя оказалась наполненною массой водяночной жидкости, но брюшина была вполнѣ здо-

[1]) British Medical Journal. 1880. June 12. P. 879.
[2]) Medical Times and Gazette Lond. 1881. V. II. P. 212.

рова. Лѣвый яичникъ и матка также найдены здоровыми, опухоль же оказалась принадлежащею правому яичнику.

Послѣопераціонный періодъ протекъ вполнѣ благополучно, хотя температура въ первые 4 часа и была повышена до 103,4° Ф. На семнадцатый день больная оставила госпиталь вполнѣ здоровою, но черезъ нѣсколько мѣсяцевъ у нея развилось опуханіе лимфатическихъ железъ шеи, сдавившихъ ей пищеводъ и глотку; въ результатѣ появилась невозможность принимать пищу и затрудненіе дыханія, а затѣмъ смерть больной отъ истощенія, послѣдовавшая 10 апрѣля 1882 года.

Описаніе препарата. Удаленная опухоль представляла твердую, дольчатую, краснаго цвѣта массу, вѣсомъ въ 8 фунтовъ, одѣтую капсулой въ листъ писчей бумаги толщиною. Периферія опухоли была мясиста, центръ же состоялъ изъ мягкой, желтой, миксоматозной ткани, мѣстами съ кровоизліяніями.

№ 87.

Sarcoma ovariorum.

(Случай Thornton'a [1]).

Анамнезъ. Больная, 45-лѣтняя женщина, прожившая замужемъ 25 лѣтъ, мать восьмерыхъ дѣтей, изъ которыхъ младшему 6 лѣтъ, поступила въ госпиталь въ декабрѣ 1881 года. Изъ распроса оказалось, что отецъ больной умеръ помѣшаннымъ, мать скончалась отъ чахотки, братъ и сестра погибли отъ той же болѣзни. Сама больная никогда не отличалась силами, но всегда была здорова. Въ апрѣлѣ у нея прекратились регулы, въ іюлѣ было сильное маточное кровотеченіе, и найдена въ животѣ опухоль, а въ сентябрѣ развилась брюшная водянка.

Объективное изслѣдованіе. Больная—сухая, худая женщина, кажущаяся старше своихъ лѣтъ. Животъ вздутъ и содержитъ твердую, дольчатую, почковидную опухоль, лежащую въ лѣвой подвздошной впадинѣ, кривизною внизъ и кнаружи, и окруженную свободной жидкостью. Стѣнки живота и ноги отечны; лѣвая нога отечна больше и болѣзненна. При влагалищномъ изслѣдованіи лѣвый сводъ оказывается инфильтрированнымъ.

Діагнозъ—неоперируемая саркома яичника.

Операція, пробное чревосѣченіе, произведена 14 декабря. Полость брюшины оказалась наполненною полугнойной жидкостью, кишки—красны. Лѣвый яичникъ превращенъ въ твердую, бѣловатую опухоль, которая и была удалена; тоже сдѣлано было и съ правымъ яичникомъ, представлявшимъ начало процесса. Инфильтрированныя части также были по возможности удалены.

[1]) Medical Times and Gazette, 1881, V. II. P. 353.

Послѣопераціонное теченіе. Больная медленно поправлялась до 14-го дня, когда съ нею произошелъ припадокъ зноба, и температура сильно поднялась. Это продолжалось два дня, затѣмъ температура понизилась, и больная оправилась. Затѣмъ у нея появились приступы почечныхъ коликъ, находившіеся, вѣроятно, въ связи съ инфильтраціей лѣвой широкой связки и сдавленіемъ соотвѣтствующаго мочеточника. Наконецъ, больная оставила, на 30 день, госпиталь, но нѣсколько мѣсяцевъ спустя погибла отъ общаго саркоматоза.

№ 88.

Sarcoma ovarii dextri.

(Случай von-Antal'я [1]).

Объективное изслѣдованіе обнаружило присутствіе въ животѣ больной болѣзненной, подвижной опухоли въ два кулака величиной.

Операція состояла въ удаленіи опухоли путемъ чревосѣченія.

Исходъ операціи—выздоровленіе больной въ 14 дней, безъ лихорадки.

№ 89.

Sarcoma ovarii dextri.

(Случай Tronchet [2]).

Свѣдѣнія о больной. Больная, 24-лѣтняя женщина, страдала при жизни асцитомъ, отекомъ правой ноги, приступами рвоты, а въ послѣдніе дни жизни къ этому присоединилась одышка.

Діагнозъ. На основаніи данныхъ изслѣдованія распознана при жизни саркоматозная опухоль праваго яичника.

Вскрытіе подтвердило діагнозъ. Опухоль оказалась съ небольшими сращеніями спереди. Явленій перитонита, кромѣ этихъ сращеній, не найдено. Въ обѣихъ плеврахъ оказалась свободная жидкость.

№ 90.

Sarcoma ovariorum.

(Случай проф. Г. Е. Рейна [3]).

Анамнезъ. Больная, 40-лѣтняя женщина, явилась съ жалобами на опухоль внутри живота, отеки, лихорадку и общую слабость. По ея словамъ, она заболѣла всего 3 мѣсяца тому назадъ.

[1]) Centralblatt für Gynaekologie. 1882. № 30.
[2]) Journal de médicine de Bordeaux. 1884. № 9. P. 81.
[3]) Врачъ, 1885, № 43.

Объективное изслѣдованіе. Больная изнурена, лихорадитъ. При изслѣдованіи опредѣляется двусторонній плеврить, асцитъ, отекъ брюшныхъ стѣнокъ и нижнихъ конечностей. Животъ увеличенъ до окружности въ 99 сантиметровъ.

Операція начата разрѣзомъ брюшныхъ стѣнокъ въ 17 сант. длиною. Въ полости живота найдены двѣ опухоли, свободныя отъ сращеній, принадлежавшія обоимъ яичникамъ и сидѣвшія на очень короткихъ ножкахъ. Каждая ножка была перевязана въ два пучка, затѣмъ общей лигатурой, и отрѣзана, а поверхность разрѣза прижжена термокаутеромъ. Операція длилась около часу.

Исходъ операціи—выздоровленіе больной при умѣренной лихорадкѣ и отекѣ лѣвой ноги.

Описаніе препарата. Удаленныя опухоли вѣсили—одна 340, другая 330 грм., и заключали внутри незначительныя кистовидныя полости.

№ 91.

Sarcoma ovarii sinistri.

(Случай Winiwarter'a, описанный Fraipont'омъ [1]).

Анамнезъ. У больной, 42 лѣтъ, не рожавшей, еще 4 года тому назадъ была констатирована опухоль внутри живота. Первоначально она была очень мала и не причиняла никакихъ разстройствъ, но затѣмъ постепенно стала расти и причинять жестокія боли въ лѣвой сторонѣ живота.

Изслѣдованіе обнаружило, что опухоль была расположена передъ маткой, оттѣсненной кзади и вверхъ. Длина полости матки оказалась равною $7^1/_2$ сант.

Операція удаленія опухоли была успѣшна, хотя и существовали широкія сращенія съ передней стѣнкой живота. Ножка опухоли оказалась тонкою, но широкою,—въ 10—12 сант. шириной. Больная выздоровѣла.

№ 92.

Sarcoma myxomatodes ovarii dextri.

(Случай проф. Н. В. Склифосовскаго [2]).

Анамнезъ. Больная, 36-лѣтняя женщина, десять лѣтъ тому назадъ замѣтила у себя въ животѣ опухоль, которая за послѣдніе три года стала быстро расти.

[1]) Annales de la Société Medico-Chirurg. de Liége, 8 janvier 1885; прив. по рефер. въ Centralblatt für Gynaekologie. 1885. № 18.

[2]) По *Матвѣеву*, «Матеріалы къ вопросу объ овріотоміи въ Россіи». Спб. 1886.

Объективное изслѣдованіе. Животъ больной сильно растянутъ огромною опухолью, такъ что окружность его на уровнѣ пупка достигаетъ 112 сант.

Операція 2 февраля 1883 г. Опухоль оказалась сращенною съ передней брюшной стѣнкой, сальникомъ и кишками. Сидѣла она на плотной ножкѣ въ руку толщиною. Уходъ за ножкою внутрибрюшной. Вѣсъ опухоли болѣе пуда.

Послѣопераціонный періодъ. Послѣ операціи больная долго лихорадила вслѣдствіе развитія у нея гнойника, который, наконецъ, 15 апрѣля вскрылся въ прямую кишку. Послѣ того лихорадка прекратилась, и больная выздоровѣла.

№ 93.

Sarcoma ovarii dextri.

(Случай Биддера [1]).

Операція произведена у 18-лѣтней слабой и малокровной особы. Длина разрѣза 18 сант. Опухоль представляла много сращеній съ большими кровеносными сосудами и въ заднемъ Douglas'овомъ пространствѣ. Ножка, послѣ удаленія опухоли, была опущена въ брюшную полость.

Исходъ операціи—смерть больной отъ паренхиматознаго кровотеченія изъ сращеній.

№ 94.

Sarcoma ovarii dextri.

(Случай Olshausen'a [2]).

Анамнезъ. Больная, 25-лѣтняя дѣвица, страдала сильными болями въ правой половинѣ живота, обусловливаемыми присутствіемъ въ этомъ мѣстѣ небольшой, въ полъ-кулака величиною, плотной опухоли. Асцита не было.

Операція, сдѣланная 9 сентября 1884 г., показала, что опухоль, состоящая изъ мозговидной ткани съ известковыми конкрементами, не представляетъ сращеній, но за то сидитъ на столь короткой ножкѣ, что для наложенія лигатуры на послѣднюю, пришлось очистить основаніе опухоли.

Исходъ операціи—выздоровленіе больной безъ всякихъ осложненій.

*) По *Матвѣеву*, «Матеріалы по вопросу объ овріотоміи въ Россіи». Спб., 1886.

*) Die Krankheiten der Ovarien. Stuttgart. 1886.

№ 95.

Myxosarcoma ovarii.

(Случай Olshausen'a [1]).

Свѣдѣнія о больной. Больная, замужняя женщина 39 лѣтъ, страдала брюшною водянкою и опухолью внутри живота, съ голову взрослаго человѣка величиною.

Операція произведена 15 мая 1882 г. Послѣ перевязки ножки въ 2 пучка кэтгутомъ, опухоль была удалена и при изслѣдованіи оказалась яичниковой миксосаркомой.

Исходъ операціи—выздоровленіе.

№ 96.

Sarcoma ovarii sinistri.

(Случай Olshausen'a [2]).

Свѣдѣнія о больной. Больная, 20-лѣтняя дѣвица, страдала лѣвостороннею твердою опухолью внутри живота, съ дѣтскую головку величиною.

Операція, произведенная 18 января 1884 года, показала, что въ брюшной полости очень мало асцитической жидкости, и что очень твердая, желтоватая на разрѣзѣ опухоль, съ париетальными сращеніями, развилась изъ лѣваго яичника, который отчасти сохранился и сидѣлъ на основаніи опухоли.

№ 97.

Myxosarcoma ovarii.

(Случай Olshausen'a [3]).

Свѣдѣнія о больной. Больная—дѣвица 19 лѣтъ, страдавшая яичниковою опухолью, величиною почти въ человѣческую голову, съ гладкою поверхностью.

Операція, произведенная 30 сентября 1878 года, показала существованіе миксосаркомы на ножкѣ, развившейся изъ яичника (какого?). Послѣ перевязки ножки, оказавшейся $1^1/_2$ раза перекрученной, опухоль, вѣсившая два килограмма, была удалена и ножка опущена въ полость живота.

Исходъ операціи—смерть больной на 16-й день.

[1] [2] [3] Die Krankheiten der Ovarien. Stuttgart. 1886.

№ 98.

Sarcoma cysticum ovarii dextri.

(Случай Terrillon'a [1]).

Анамнезъ. Больная, 47-ми лѣтъ, не рожавшая, послѣднія семь лѣтъ страдала постоянными кровотеченіями и сильными болями въ животѣ.

Объективное изслѣдованіе открываетъ внутри живота плохо опредѣлимую, вялую опухоль.

Операція произведена 3 мая 1887 года. Правый яичникъ, занятый саркоматозною опухолью съ кулакъ величиною, въ 250 грм. вѣсомъ, удаленъ вмѣстѣ съ лѣвымъ. Операція длилась $^3/_4$ часа.

Исходъ операціи—выздоровленіе; мучившія больную кровотеченія послѣ нея прекратились.

№ 99.

Sarcoma ovarii.

(Случай Leopold'a [2]).

Анамнезъ. Больная, 22-лѣтняя женщина, за десять мѣсяцевъ до операціи замѣтила у себя быстрое увеличеніе живота, сопровождаемое болями. Вмѣстѣ съ тѣмъ крови у нея замѣтно уменьшились въ количествѣ, а за два мѣсяца до операціи совершенно прекратились.

Операція. При вскрытіи брюшной полости, въ ней найдена ломкая, богатая сосудами саркоматозная опухоль, сидѣвшая на короткой, толстой ножкѣ и представлявшая много кровоточивыхъ сращеній. Вслѣдствіе обилія этихъ послѣднихъ, вывести опухоли наружу не удалось; тѣмъ не менѣе ножка была перевязана тройною лигатурою, опухоль удалена, брюшина пришита къ краямъ раны, и примѣненъ внѣбрюшинный уходъ за культей.

Исходъ операціи—успѣшный. Почти черезъ два мѣсяца больная была демонстрирована Дрезденскому Гинекологическому Обществу въ полномъ здоровьѣ.

[1] Bulletins et memoires de la Société de chirurgie de Paris. 1887. V. XIII.
[2] Centralblatt für Gynaekologie. 1887. № 8.

№ 100.

Sarcoma ovariorum.

(Случай D'Antona [1]).

Анамнезъ. Больная, 15-лѣтняя дѣвушка, дочь богатыхъ родителей, всегда отличалась слабымъ здоровьемъ и болѣе пяти мѣсяцевъ страдала припадками перемежающейся лихорадки. Крови съ 12 лѣтъ, появлялись неправильно, а за восемъ мѣсяцевъ до поступленія совершенно прекратились. При первомъ прекращеніи регулъ больная обратилась къ врачебной помощи, причемъ у нея нашли маленькую опухоль въ нижней части живота; но объ этомъ она сказала лишь одной своей подругѣ, съ просьбою сохранять этотъ фактъ въ секретѣ. Въ августѣ мѣсяцѣ больная заболѣла сильными приступами перемежающейся лихорадки; приглашенный врачъ замѣтилъ у вея опухоль въ животѣ и сообщилъ объ этомъ родителямъ дѣвушки, которые тогда рѣшили отвезти дочь въ Неаполь, для операціи.

Объективное изслѣдованіе. Авторъ увидѣлъ больную впервые въ февралѣ мѣсяцѣ. Это была слабаго сложенія, лимфатичная дѣвушка. Ея животъ былъ сильно увеличенъ и заключалъ въ себѣ твердую, дольчатую опухоль, простиравшуюся отъ малаго таза до мечевиднаго отростка и реберныхъ хрящей. При болѣе тщательномъ изслѣдованіи въ опухоли можно было различить двѣ отдѣльныхъ части: одна, большая, занимала средину живота и правую его сторону; другая, меньшая, помѣщалась въ маломъ тазу и лѣвой подвздошной впадинѣ; обѣ части соединялись между собою какъ-бы шейкой. Опухоль была подвижна. При влагалищномъ изслѣдованіи матка оказалась сдвинутой кнереди массою, которая занимала задній сводъ. Въ полости брюшины небольшое количество асцитической жидкости.

Теченіе болѣзни. Поступивъ подъ наблюденіе автора съ повышенною температурою, больная и впослѣдствіи продолжала лихорадить, причемъ вечерняя температура колебалась у нея между 38,5° и 39° Ц. Иногда бывали дни и безъ лихорадки, но эти промежутки были слишкомъ кратковременны, чтобы воспользоваться ими для операціи. Авторъ выжидалъ втеченіи болѣе 40 дней и, наконецъ, видя, что усилія спеціалистовъ безсильны прекратить лихорадку, рѣшилъ не мѣшкать долѣе, а воспользоваться первымъ свободнымъ отъ лихорадки промежуткомъ, который и насталъ 17 мая.

Операція начата длиннымъ разрѣзомъ брюшныхъ стѣнокъ по бѣлой линіи. При вскрытіи брюшной полости оказалось, что вся передняя по-

*) Giornale internazionale delle scienze mediche. 1887. IX. P. 26.

верхность опухоли покрыта сальникомъ, край котораго внизу сросся съ нею. Операторъ перерѣзалъ, послѣ предварительной перевязки кэтгутомъ, сращенія, отодвинулъ сальникъ, и тогда въ брюшной ранѣ показалась опухоль, занимавшую всю правую половину живота и сидѣвшая на ножкѣ, исходившей изъ праваго угла матки. Лѣвѣе лежала другая опухоль, имѣвшая форму увеличенной почки и сидѣвшая на тонкой, короткой ножкѣ, исходившей изъ лѣваго угла матки. Авторъ перевязалъ обѣ ножки, удалилъ обѣ опухоли и закрылъ брюшную рану 13-ю швами. Вся операція длилась, отъ начала хлороформированія, 35 минутъ.

Послѣопераціонное теченіе. Вечеромъ въ день операціи температура была 37,8° Ц., пульсъ 120; больная чувствовала себя сносно и была спокойна. Въ концѣ втораго дня началась лихорадка, дошедшая на четвертый день до 39,5° Ц., а затѣмъ начавшая постепенно ослабѣвать. На седьмой день сняты были швы, на десятый t° понизилась до нормы, а 12 іюня больная уѣхала съ родителями домой вполнѣ здоровою. Впослѣдствіи авторъ видѣлъ ее въ сентябрѣ того же года; дѣвушка пользовалась тогда отличнымъ здоровьемъ.

№ 101.

Sarcoma ovarii dextri.

(Случай Nelson'a [1]).

Анамнезъ. Больная 39-ти лѣтъ, родилась въ Америкѣ отъ француза и нѣмки, крови начала носить съ 12 лѣтъ, была два раза замужемъ,—первый разъ 7 мѣсяцевъ, второй—17 лѣтъ,—и имѣла девять человѣкъ дѣтей, занималась все время домашнимъ хозяйствомъ. Послѣ рожденія послѣдняго ребенка, 7 лѣтъ тому назадъ, у нея 4 года не было кровей, а затѣмъ появились атипическія маточныя кровотеченія. Годъ тому назадъ у нея былъ какой-то воспалительный процессъ въ области праваго яичника, сопровождавшійся болями въ этомъ мѣстѣ, повышеніемъ температуры и кровотеченіемъ; крови вышло около пинты и притомъ, какъ показалось больной, не изъ влагалища, а изъ прямой кишки. Послѣ кровотеченія припадки стихли, и больная быстро оправилась. Однако вскорѣ болѣзнь вернулась: появились снова боли въ правой паховой области, а за три мѣсяца до поступленія въ больницу животъ сталъ быстро расти. Окружающіе заподозрили беременность, тѣмъ болѣе, что самочувствіе больной было довольно сносное еще за 4 недѣли до поступленія. Однако затѣмъ боли усилились и заставили больную обратиться къ врачамъ, которые распознали у ней новообразованіе и направили больную въ больницу для оперативнаго лѣченія.

*) American Journal of Obstetrics. 1888. T. XXI. P. 1197.

Теченіе болѣзни. При поступленіи въ больницу температура у больной была 100,4° Ф., а пульсъ 104 въ минуту. На слѣдующій день температура поднялась до 100,8° Ф., а пульсъ—до 132. Затѣмъ температура стала понижаться и на утро 4-го дня дошла до 99,5° Ф., а пульсъ до 119. Потомъ послѣдовало новое ухудшеніе, и на 6 день послѣ поступленія больная умерла при явленіяхъ перитонита.

Вскрытіе дало слѣдующую картину: въ брюшной полости большое количество асцитической жидкости; на брюшинѣ слѣды свѣжаго перитонита; внутри лежитъ опухоль, при изслѣдованіи оказавшаяся саркомой, отдѣльная отъ матки, исходящая изъ яичника; опухоль прилежала къ передней стѣнкѣ живота, но нигдѣ не представляла сращеній; ножка опухоли полузакручена, что, очевидно, и вызвало перитонитическія явленія; матка слегка увеличена, но вполнѣ подвижна, и ткань ея нормальна.

№ 102.

Sarcoma ovarii dextri.

(Случай Cousins'a [1]).

Анамнезъ. Больная, 17-лѣтняя дѣвушка, замѣтила у себя сначала отекъ правой ноги, потомъ опухоль внутри живота, развивавшуюся чрезвычайно быстро.

Объективное изслѣдованіе. Животъ сильно увеличенъ, такъ что окружность его на уровнѣ пупка равна 35 дюймамъ. Внутри брюшной полости опредѣляется плотная, узловатая, неподвижная опухоль, прикрѣпленная прочными сращеніями къ верхнему краю правой подвздошной кости. Матка была нормальна, но срощена съ опухолью у основанія послѣдней.

Вскрытіе обнаружило, что сосуды правой подвздошной области внѣдрены въ опухоль и даютъ крупныя вѣтви внутрь фиброзныхъ сращеній. На брюшинѣ и въ брюшныхъ органахъ вторичные саркоматозные узлы.

№ 103.

Sarcoma ovariorum.

(Случай Bantock'a [2]).

Анамнезъ. Больная, 50-лѣтняя женщина, имѣвшая девятерыхъ дѣтей, разъ подвергалась пункціи живота по случаю асцита.

Операція произведена 13 октября 1886 года. Въ полости брюшины найденъ асцитъ. Опухоль оказалась двустороннею: большая (13 фунтовъ

[1]) British Medical Journal. 1888. May. 5.
[2]) British Gynaekological Journal. 1889. V. P. 371.

вѣсомъ) исходила изъ лѣваго яичника, меньшая (3/4 фунта) — изъ праваго. Существовавшія сращенія съ сальникомъ перерѣзаны послѣ наложенія шести лигатуръ. Затѣмъ обѣ опухоли удалены послѣ восьмовидной перевязки ножекъ. Вся операція длилась 40 минутъ.

Исходъ операціи — выздоровленіе.

№ 104.

Sarcoma ovariorum.

(Случай Bantock'a [1]).

Свѣдѣнія о больной. Больная 36 лѣтъ, незамужняя, дѣтей не имѣла.

Операція сдѣлана 28 марта 1888 года. При разрѣзѣ живота, изъ полости брюшины вылилось около 25 пинтъ асцитической жидкости. Опухоль оказалась двустороннею и совершенно безъ сращеній. На ножку правосторонней опухоли, вѣсившей 6 фунтовъ, наложено 6 лигатуръ, на ножку лѣвосторонней, вѣсившей 6 унцій, — 5. Операція длилась 80 минутъ. Послѣ операціи—дренажъ брюшной полости втеченіи 5 дней.

Исходъ операціи — выздоровленіе. Тѣмъ не менѣе 8 мая того же года больная умерла.

№ 105.

Sarcoma ovariorum.

(Случай Demons'a, опубликованный Lamarque'омъ [2]).

Анамнезъ. Больная, 46-лѣтняя замужняя женщина, поступила 16 мая 1888 г. Происходитъ изъ здоровой семьи. Замужемъ съ 18 лѣтъ, рожала разъ, выкидышей не было. Крови приходили правильно. Въ августѣ 1887 года больная замѣтила у себя въ правой подвздошной впадинѣ болѣзненную опухоль, въ орѣхъ величиною. Одновременно появилась водянка живота, въ 4—5 дней достигшая значительныхъ размѣровъ и вызвавшая 9 послѣдовательныхъ пункцій. Черезъ 10 дней послѣ начала болѣзни регулы пропали, и появились частые, болѣзненные позывы на мочу.

Объективное изслѣдованіе. Животъ больной значительно увеличенъ. При проколѣ изъ него вытекло около 5 литровъ водяночной жидкости, послѣ чего въ брюшной полости можно было прощупать, преимущественно справа, неправильную, бугристую, при давленіи болѣзненную опухоль.

[1]) British Gynaekological Journal. 1889. V. P. 375.
[2]) Thèse, Bordeaux, 1889; по *Ladoucc'y*.

Операція. При вскрытіи брюшной полости, изъ нея вытекло значительное количество водяночной жидкости, и показалась объемистая, съ голову взрослаго человѣка, неправильная опухоль, исходившая изъ праваго яичника и не сросшенная ни съ кишками, ни съ маткой. Лѣвый яичникъ былъ также превращенъ въ опухоль около апельсина величиной. Обѣ опухоли были удалены безъ труда.

Исходъ операціи—выздоровленіе больной.

№ 106.

Sarcoma ovarii dextri.

(Случай А. Цандера [1]).

Свѣдѣнія о больной. Больная, 15 л. отъ роду, дѣвственница.

Діагнозъ. Саркома праваго яичника.

Лѣченіе. Овріотомія 16 мая 1887 года. Опухоль оказалась плотной саркомой, въ 9 фунтовъ вѣсомъ, и представляла сплошныя сращенія съ сальникомъ.

Исходъ операціи—выздоровленіе 4 іюня 1887 года.

№ 107.

Sarcoma cysticum ovariorum.

(Случай Terrillon'a [2]).

Анамнезъ. Больная, 40 лѣтъ, больна всего три мѣсяца. Все это время страдала сильнымъ разстройствомъ желудка. Опухоль, разъ появившись, росла очень быстро, такъ что ко времени операціи животъ больной имѣлъ на уровнѣ пупка окружность въ 101 сант.

Операція произведена 22 іюня 1889 г., причемъ удалены двѣ саркоматозныхъ опухоли обоихъ яичниковъ: одна въ 862 грм. вѣсомъ, другая—въ 710.

Исходъ операціи—выздоровленіе.

№ 108.

Sarcoma alveolare ovarii sinistri.

(Случай Säxinger'a, описанный Renz'емъ [3]).

Анамнезъ. Больная, 22-лѣтняя дѣвица, поступила въ клинику 6 мая 1889 г. съ жалобами на боли въ лѣвой половинѣ живота, опухоль въ послѣднемъ, сильную одышку при всякомъ физическомъ напряженіи, ча-

[1]) Врачъ. 1890. № 48. Стр. 1088.
[2]) Bulletins et memoires de la Société de chirurgie de Paris. 1890. V. XVI.
[3]) Zur Casuistik der Sarcome des Ovarium. Diss. Stuttgart. 1891. S. 5.

стую лихорадку и значительное исхуданіе. Отецъ больной здоровъ, мать страдаетъ одышкой, у брата существуютъ отеки. Сама паціентка всегда была хлоротична, на 7-мъ и 11-мъ годахъ перенесла воспаленіе легкихъ, а 14-ти лѣтъ перенесла скарлатину, сопровождавшуюся водянкою живота. Крови съ 14 лѣтъ, продолжались по 8 дней и всегда были обильны, но приходили правильно и безъ болей; въ послѣдній разъ были за $1^1/_2$ года до поступленія. Въ срединѣ ноября 1887 года больная впервые замѣтила опухоль живота, а затѣмъ скоро начались боли въ немъ при ходьбѣ и различныхъ занятіяхъ, иногда же совершенно безпричинно.

Объективное изслѣдованіе. Больная худа, хлоротична. При перкуссіи въ правой легочной верхушкѣ притупленіе, а при выслушиваніи — мелкопузырчатые хрипы. Температура вечеромъ отъ 38° до 39,5°, утромъ нормальная; пульсъ 100—120. Брюшная полость выполнена опухолью въ 2 мужскихъ головы объемомъ, которой верхушка достигаетъ края ложныхъ реберъ лѣвой стороны. Наибольшая окружность живота 89 сант. При ощупываніи опухоль кажется имѣющею фиброзную твердость и легко подвижной. Въ общемъ она имѣетъ шарообразную форму, но въ ней можно различить нѣсколько долей, раздѣленныхъ между собою бороздами. Къ полости брюшины, кромѣ опухоли, умѣренное количество свободной жидкости. При влагалищномъ изслѣдованіи получаются слѣдующія данныя: влагалище узко; матка $7^1/_2$ сант. длины, находится въ связи съ опухолью посредствомъ очень короткой, умѣренно-широкой ножки, идущей отъ правой трети маточнаго дна; лѣвый яичникъ не опредѣляется, правый увеличенъ, болѣзненъ при ощупываніи и съ одной стороны соединяется съ большимъ, полушаровиднымъ отрѣзкомъ опухоли, помѣщающимся въ правой половинѣ таза, съ другой, посредствомъ длинной ножки,—съ маткой.

Теченіе болѣзни. За время пребыванія въ клиникѣ опухоль продолжала быстро расти, асцитъ увеличивался, дыханіе становилось все затруднительнѣе, общее состояніе ухудшалось; объемъ живота на уровнѣ пупка, 6 мая равнявшійся 88 сант., 23 мая былъ равенъ 88,5, а 31 мая—92,5; высота опухоль надъ лобкомъ 6 мая была 21 сант., 23 мая—25, 31 мая—24.

Операція 1 іюня 1889 г. Брюшина оказалась нѣсколько утолщена, но совершенно прозрачна. При вскрытіи полости ея вылилось нѣсколько литровъ жидкости. Опухоль развилась изъ лѣваго яичника, сидѣла на очень широкой ножкѣ, заключавшей въ себѣ толстую вену, и была сращена съ сальникомъ. Послѣ раздѣленія этихъ сращеній ножка эта перевязана.

Послѣопераціонное теченіе. Первые дни послѣ операціи положеніе больной было довольно опасно, но съ десятаго дня началось рѣшительное улучшеніе, и черезъ 37 дней паціентка оставила клинику вполнѣ здоровою.

Описаніе препарата. Удаленная опухоль вѣситъ 8 фунтовъ, тверда наощупь, состоитъ изъ нѣсколькихъ отдѣльныхъ, съ кулакъ вели-

чиною, долей, раздѣленныхъ бороздами; поверхность долей неровная, мѣстами встрѣчаются изодранныя мѣста; на разрѣзѣ опухоль весьма богата сосудами.

Микроскопическое изслѣдованіе опухоли обнаружило въ ней альвеолярную саркому.

№ 109.

Sarcoma cysticum ovariorum.

(Случай F. Krug'a [1]).

Анамнезъ. Больная 49 л., захворала нѣсколько лѣтъ тому назадъ, особенно же сильно—$1^1/_2$ года назадъ.

Объективное изслѣдованіе. При изслѣдованіи per vaginam внутри живота опредѣляются двѣ опухоли: на правой сторонѣ большая, связанная тѣсно съ маткой, а на лѣвой—меньшая, почти на уровнѣ шейки; первая опухоль имѣла плотную консистенцію и не давала и слѣда зыбленія.

Діагнозъ. Правая опухоль была принята за саркоматозную матку, лѣвая же за увеличенный яичникъ или hydrosalpinx.

Лѣченіе. Во время операціи чревосѣченія оказалось, что обѣ опухоли принадлежатъ яичникамъ и могутъ быть опредѣлены, какъ sarcomata cystica. Обѣ онѣ были удалены. Больная скоро поправилась отъ операціи.

№ 110.

Sarcoma colloides ovarii sinistri.

(Случай F. Krug'a [2]).

Свѣдѣнія о больной. Больная 33 л., впервые замѣтила у себя опухоль годъ тому назадъ.

Объективное изслѣдованіе обнаружило присутствіе въ животѣ огромной опухоли, принадлежавшей лѣвому яичнику.

Лѣченіе. Состояніе больной было признано безнадежнымъ, но больная сама тѣмъ не менѣе потребовала операціи.

Исходъ операціи—смерть на 5 день.

Вскрытіе обнаружило существованіе эндокардита и свѣжаго воспаленія брюшины.

Описаніе препарата. Опухоль оказалась огромною (въ 30 фунтовъ вѣсомъ) саркомою съ коллоиднымъ перерожденіемъ.

[1]) American Journal of Obstetrics. 1891. P. 334—5.
[2]) American Journal of Obstetrics. 1891. P. 627.

№ 111.

Sarcoma ovarii sinistri.

(Случай Jacobs'a [1]).

Анамнезъ. Больная 18 лѣтъ, крови начала носить на 14 году, съ 16 лѣтъ замѣтила постепенное увеличеніе живота и уменьшеніе менструаціи; одновременно появились боли внизу живота.

Операція произведена 14 ноября 1892 г.; удаленъ пораженный яичникъ, ножка котораго была перекручена 3 раза, и лѣвая труба, также перекрученная.

Микроскопическое изслѣдованіе удаленной опухоли позволило признать ее саркомою.

№ 112.

Sarcoma ovarii sinistri.

(Случай, описанный Omori и Jkeda [2]).

Свѣдѣнія о больной. Больная—39-лѣтняя женщина, у которой послѣднія 11 лѣтъ каждый мѣсяцъ по разу, а послѣдніе мѣсяцы по два раза выпускалась асцитическая жидкость путемъ прокола.

Операція. При вскрытіи брюшной полости въ ней найдены—большое количество асцитической жидкости и огромная, плотная опухоль съ обширными, прочными сращеніями, вслѣдствіе которыхъ она и не могла быть удалена.

Исходъ операціи. Больная перенесла операцію благополучно и черезъ 20 дней была выписана съ накопившимся асцитомъ.

№ 113.

Sarcoma ovarii dextri.

(Случай, описанный Omori и Jkeda [3]).

Свѣдѣнія о больной. Больная 23 лѣтъ, поступила для операціи въ Fukuoka-госпиталь.

Операція производилась 19 минутъ. Удалена была плотная саркоматозная опухоль съ голову взрослаго человѣка величиною.

Исходъ операціи—смерть отъ шока; вскрытія не было.

[1]) Bulletins de la Société Belge de gynécologie, 1892, № 9; по реф. въ «Журналѣ Акушерства», томъ VII, стр. 617.
[2]) Centralblatt für Gynaekologie. 1892. № 52.
[3]) Centralblatt für Gynaekologie. 1892. № 52.

№ 114.

Sarcoma ovarii sinistri.

(Случай, описанный Omori и Jkeda [1]).

Свѣдѣнія о больной. Больная 17 лѣтъ, оперирована въ Fukuoka-госпиталѣ.

Операція легкая. Опухоль оказалась сосудистою, ломкою саркомой, со сращеніями въ области ножки.

Исходъ операціи—выздоровленіе.

№ 115.

Sarcoma ovarii dextri.

(Случай проф. А. И. Лебедева, описанный Орловымъ [2]).

Анамнезъ. Больная, мѣщанка 31 года, поступила въ клинику 8 февраля 1892 г. Первыя крови на 15 году, приходили и приходятъ теперь совершенно правильно, черезъ 4 недѣли, продолжаясь по 3 дня. Замужъ вышла больная на 27-мъ году, родила одинъ разъ, 5 лѣтъ тому назадъ, вполнѣ благополучно. Опухоль впервые замѣчена осенью 1891 года. Росла она быстро, вызывая ноющія боли внизу живота.

Объективное изслѣдованіе. Больная средняго роста, слабаго тѣлосложенія, умѣреннаго питанія. Животъ въ нижней части увеличенъ; окружность его на уровнѣ пупка 67 сант., наибольшая—73. Въ брюшной полости свободная жидкость и, кромѣ того, болѣе справа—подвижная, безболѣзненная, бугристая опухоль. Тѣло матки нѣсколько увеличено, безболѣзненно, плотно, сдвинуто опухолью вправо и кзади; длина полости матки 10 сантим. Чрезъ оба боковыхъ и передній своды прощупываются отрѣзки мѣстами плотной, мѣстами эластичной, бугристой опухоли. Въ лѣвомъ сводѣ находится мягкой консистенціи тѣло, болѣе подвижное влѣво, чѣмъ вправо, величиною съ голубиное яйцо,—повидимому, лѣвый яичникъ.

Операція 7 марта 1892 г. Послѣ вскрытія брюшной полости опухоль была проколота; но такъ какъ чрезъ проколъ не вышло ни капли жидкости, то брюшной разрѣзъ былъ увеличенъ до 18 сант., и опухоль цѣликомъ выведена наружу. Перекрученная ножка ея была перевязана въ два пучка, перерѣзана и опущена въ полость брюшины. Затѣмъ брюшная

[1]) Centralblatt f. Gynaekologie. 1892. № 52.
[2]) Клинический отчетъ о 200 чревосѣченіяхъ. Дисс. Спб. 1893 Стр. 124.

рана была зашита 18 узловатыми шелковыми швами. Продолжительность операціи 29 минутъ.

Послѣопераціонный періодъ протекъ безъ всякихъ осложненій, и на 25-й день паціентка выписалась изъ клиники здоровою.

Описаніе препарата. Опухоль вѣситъ 2,030 грм.; наибольшая длина ея 20 сант., ширина 18, толщина 12. Форма ея шарообразная, сплющенная; поверхность мѣстами гладкая, мѣстами, особенно снизу, бугристая. Ножка ея состоитъ изъ яичниковой связки и части широкой связки. На разрѣзѣ ткань опухоли рыхла, сочна, бѣловатаго цвѣта.

Б. КОМБИНАЦІИ САРКОМЪ СЪ ДРУГИМИ НОВООБРАЗОВАНІЯМИ.

VII. Фибросаркомы.

№ 116.

Fibroma malignum ovariorum.

(Случай Willks'a [1]).

Анамнезъ. Больная, 18-лѣтняя дѣвушка, за четыре мѣсяца до поступленія заболѣла тяжелыми припадками со стороны желудка.

Объективное изслѣдованіе показало существованіе у больной, въ брюшной полости, трехъ опухолей: одна лежала въ подложечной области, двѣ другихъ въ нижней части живота.

Исходъ болѣзни—смерть больной черезъ 3 мѣсяца послѣ поступленія.

Вскрытіе обнаружило, что желудокъ умершей расширенъ, и привратниковая половина его имѣетъ сильно утолщенныя стѣнки. На разрѣзѣ оказалось, что инфильтрація имѣетъ мѣсто главнымъ образомъ въ подслизистомъ слоѣ желудочной стѣнки, слизистая же и серозная оболочки, особенно послѣдняя, почти нетронуты; лишь въ одномъ мѣстѣ опухоль пронизываетъ всю стѣнку желудка кнаружи и обусловливаетъ сращеніе органа съ поджелудочной железой. Оба яичника превращены въ плотныя опухоли въ кокосовый орѣхъ величиною. Ткань ихъ, равно какъ и утолщенныхъ мѣстъ желудочной стѣнки, имѣетъ бѣлый, фиброзный видъ. Микроскопически она состоитъ изъ фиброзной ткани съ массою ядеръ.

[1]) Transactions of the Pathological Society of London. X. 1859. P. 146.

№ 117.

Fibrosarcoma ovarii dextri.

(Случай Marzolo [1]).

Анамнезъ. Больная, 24-лѣтняя замужняя женщина, получила первыя крови 16-ти лѣтъ, а 17-ти сдѣлалась матерью. Черезъ четыре мѣсяца послѣ родовъ крови пропали и не появлялись втеченіи двухъ лѣтъ. Болѣзнь проявилась сначала бѣлями въ правой паховой области; затѣмъ стала замѣтна въ этомъ мѣстѣ опухоль.

Объективное изслѣдованіе. Общее состояніе больной посредственное. Животъ на уровнѣ пупка имѣетъ 80 сант. въ окружности. Въ нижней части его опредѣляется подвижная, шарообразной формы, бугристая, плотная, при давленіи чувствительная опухоль. Матка нормальна, подвижна независимо отъ опухоли.

Операція произведена черезъ 6 мѣсяцевъ послѣ появленія опухоли. При вскрытіи брюшной полости изъ нея вылилось нѣкоторое количество водяночной жидкости, затѣмъ показалась опухоль, тонкими сращеніями соединенная со стѣнками живота и брюшиной. Проколъ ея далъ лишь немного крови и сыворотки. Ножка опухоли имѣла 7 сант. въ ширину и состояла главнымъ образомъ изъ правой широкой связки. Послѣ перевязки ея, опухоль была удалена, и рана закрыта. Вся операція длилась $^3/_4$ часа.

Исходъ операціи — полное выздоровленіе больной втеченіи 6 недѣль.

Описаніе препарата. Опухоль вѣситъ 1447 грм.; длина ея равняется 19 сант., ширина 17, толщина 9.

Микроскопическое изслѣдованіе опухоли показало, что она представляетъ собою фибросаркому съ преобладаніемъ фиброзной ткани.

№ 118.

Fibrosarcoma ovariorum.

(Случай Elischer'a [2]).

Анамнезъ. Больная, замужняя женщина 37 лѣтъ, поступила 18 октября 1875 г., черезъ 17 недѣль послѣ родовъ. Во время беременности она замѣтила у себя въ нижней части живота слѣва опухоль, сначала въ яблоко величиною, которая начала быстро расти, особенно послѣ

[1]) Gazetta Medica Veneta. 1872. № 42.
[2]) Deutsche medicinische Wochenschrift. 1876. № 15.

родовъ. Вмѣстѣ съ тѣмъ больная быстро ослабѣла и стала страдать сильною одышкою, которая была облегчена лишь частыми проколами живота. Кровей со времени родовъ не было.

Объективное изслѣдованіе. Общее состояніе больной довольно сносное. При изслѣдованіи живота въ немъ опредѣляется присутствіе большаго количества асцитической жидкости, и слѣва прощупывается твердая, подвижная опухоль больше дѣтской головки величиною.

Теченіе болѣзни. Такъ какъ одышка у больной продолжала увеличиваться, то 26 октября была сдѣлана пункція живота, причемъ выведено 10 литровъ соломенножелтой прозрачной жидкости. Однако, асцитъ быстро накопился и 8 ноября потребовалъ новой пункціи, давшей опять 10 литровъ водяночной жидкости. Наконецъ 22 ноября послѣдовала смерть больной.

Вскрытіе показало, что оба яичника больной превращены въ фибросаркоматозныя опухоли, причемъ лѣвая изъ нихъ по размѣрамъ была больше правой.

№ 119.

Fibrosarcoma ovarii dextri.

(Случай Ziembick'aго [1]).

Анамнезъ. Больная, 22-лѣтняя женщина, не рожавшая, поступила въ августѣ 1874 года. Паціентка происходитъ изъ здоровой семьи. Крови съ 16 лѣтъ, никогда не были правильны, пріостанавливаясь иногда на 3—4 мѣсяца, а однажды на цѣлый годъ; метроррагій не было. Болѣзнь началась два года тому назадъ, съ кишечныхъ разстройствъ, за которыми послѣдовало увеличеніе живота и боли въ немъ, а въ январѣ 1874 года къ этому присоединился отекъ нижнихъ конечностей.

Объективное изслѣдованіе. Больная замѣтно блѣдна. Сильная одышка, хотя легкія совершенно здоровы. Аппетита нѣтъ, на низъ постоянный запоръ. Животъ чрезвычайно увеличенъ, и въ полости брюшины опредѣляется значительный асцитъ. Послѣ прокола и опорожненія 12-ти литровъ лимонножелтой жидкости становится возможнымъ опредѣлить въ животѣ твердую, неправильной формы, дольчатую опухоль, которая исходитъ изъ малаго таза и занимаетъ regionem hypogastricam. Опухоль довольно подвижна, причемъ движенія ея передаются и влагалищной части матки. Чрезъ влагалище нижній отрѣзокъ опухоли опредѣляется въ заднемъ сводѣ.

Теченіе болѣзни. Больная провела въ госпиталѣ два мѣсяца, причемъ все это время состояніе ея ухудшалось: кахексія прогрессиро-

[1]) Essai clinique sur les tumeurs solides de l'ovaire. Paris. 1875. P. 8.

вала, появилась лихорадка, и, наконецъ, больная погибла при явленіяхъ полнаго маразма.

Вскрытіе показало, что правый яичникъ превращенъ въ твердую, неправильно-яйцевидную опухоль, съ дѣтскую голову величиной, безъ всякихъ сращеній.

Микроскопическое изслѣдованіе опухоли показало въ послѣдней фибросаркому. Главнымъ образомъ она состояла изъ фиброзной ткани, но встрѣчались и такіе участки, которые состояли преимущественно изъ эмбріональныхъ клѣтокъ, заложенныхъ въ тонкой стромѣ. Сосудовъ въ опухоли находилось очень мало.

№ 120.

Fibrosarcoma ovarii sinistra.

(Случай Olshausen'a [1]).

Свѣдѣнія о больной. Больная, 23-лѣтняя незамужняя женщина, поступила съ небольшимъ асцитомъ и плотною опухолью лѣваго яичника.

Операція показала, что опухоль сидѣла на довольно широкой, длинной ножкѣ и представляла паріетальныя и кишечныя сращенія. Правый яичникъ оказался здоровымъ. Вѣсъ опухоли —3 фунта.

Исходъ операціи—выздоровленіе больной безъ осложненій.

Микроскопическое изслѣдованіе опухоли показало, что опухоль состоитъ изъ значительно развитой фиброзной стромы, въ которой находились гнѣзда изъ большихъ круглыхъ клѣтокъ; гнѣзда эти не имѣли рѣзкихъ границъ и постепенно переходили въ окружающую ткань, а мѣстами въ послѣдней находились разбросанныя порознь круглоклѣточные элементы. Полостей въ опухоли не было, а лишь 3—4 размягченныхъ фокуса.

№ 121.

Fibrosarcoma ovarii sinistri.

(Случай Baer'a [2]).

Анамнезъ. Больная—замужняя женщина 36 лѣтъ, мать двоихъ дѣтей, изъ которыхъ младшему 15 лѣтъ. Съ іюля 1885 года она замѣтила у себя увеличеніе нижней части живота, особенно слѣва, сопровождаемое

[1]) Die Krankheiten der Ovarien. Stuttgart. 1886.
[2]) American Journal of Obstetrics. 1886. XIX. P. 1277.

разстройствами со стороны пищеварительнаго аппарата, а еще раньше въ этомъ мѣстѣ у нея стали появляться боли. Въ концѣ ноября въ области лѣвой подвздошной впадины у нея начались сильныя колики. Приглашенный врачъ распозналъ у больной тазовый перитонитъ и уложилъ ее въ постель. Пролежавъ 3 недѣли, больная встала, хотя и несовсѣмъ еще оправилась отъ болѣзни: у нея продолжались боли внизу живота, поносъ и кровотеченія изъ прямой кишки. Кромѣ того, въ это время она замѣтила внутри живота твердую опухоль, которая постепенно росла. Въ виду всего этого она обратилась къ другому врачу, который поставилъ ей на животъ мушку и снова уложилъ больную въ постель. 10 февраля 1886 года больная почувствовала себя нѣсколько лучше и встала съ постели, хотя ее продолжали мучить тошнота, потеря аппетита, вздутіе живота и чувство давленія на мочевой пузырь и прямую кишку, а впослѣдствіи къ этому присоединилась сильная одышка. 20 марта больная почувствовала сильную судорожную боль въ области опухоли, сопровождаемую безсонницей и тошнотой. Боль эта продолжалась нѣсколько дней, сопровождаясь сильнымъ исхуданіемъ и слабостью больной, которая обратилась тогда за помощью къ автору.

Объективное изслѣдованіе. Животъ растянутъ и тимпаниченъ, за исключеніемъ regio hypogastrica sinistra, въ которой при перкуссіи получается тупой тонъ. Ощупываніемъ внутри живота опредѣляется, въ этой области, плотная, неправильная, дольчатая масса, исходящая изъ малаго таза и, повидимому, сращенная съ маткой. Послѣдняя сдвинута вправо и кпереди; полость ея имѣла $2^1/_2$ дюйма въ длину.

Операція 29 апрѣля, подъ эфирнымъ наркозомъ. Когда животъ былъ разрѣзанъ, показалась узловатая масса цвѣта и вида толстостѣнной яичниковой кисты, но твердая, плотно сращенная со стѣнками таза. Попытка уменьшить ея размѣры путемъ прокола осталась безъ результата, вслѣдствіе чего брюшной разрѣзъ увеличенъ до 6 дюймовъ, опухоль отдѣлена отъ сращеній и извлечена наружу. Затѣмъ ея короткая ножка была перевязана, опухоль удалена, и рана закрыта, причемъ брюшная полость дренирована.

Послѣопераціонное теченіе. Паціентка настолько худо перенесла операцію, что являлось опасеніе, не умерла-бы она на столѣ. Лишь спустя нѣсколько часовъ у нея появился пульсъ. На другой день утромъ, однако, ея состояніе улучшилось, но вечеромъ она вдругъ умерла отъ шока.

Вскрытіе не обнаружило ни малѣйшихъ слѣдовъ перитонита.

Микроскопическое изслѣдованіе удаленной опухоли показало, что она состоитъ изъ фиброзной ткани съ явными, во многихъ мѣстахъ, признаками саркоматознаго перерожденія.

№ 122.

Fibrosarcoma ovarii dextri.

(Случай С. Халафва [1]).

Анамнезъ. Больная, 24 лѣтъ, солдатка, не рожавшая, 12 ноября поступила въ Шереметевскую больницу по случаю опухоли въ животѣ.

Объективное изслѣдованіе. Больная хорошаго тѣлосложенія и питанія. Внизу живота опредѣляется твердая, подвижная опухоль съ кулакъ величиною. Небольшой асцитъ.

Операція произведена 15 ноября. Опухоль, оказавшаяся сращенною съ сальникомъ, удалена, причемъ ея ножка предварительно перевязана четырьмя лигатурами. Въ полости брюшины небольшое количество окрашенной кровью асцитической жидкости.

Послѣопераціонный періодъ прошелъ съ повышеніемъ температуры на 4 день до 38°. Рана зажила первымъ натяженіемъ. 3 декабря больная оставила больницу.

№ 123.

Fibrosarcoma ovarii sinistri.

(Случай Bantock'a [2]).

Анамнезъ. Больная — замужняя женщина 39 лѣтъ, рожавшая одинъ разъ, поступила въ госпиталь съ жалобами на опухоль живота и сильнѣйшую одышку.

Теченіе болѣзни. Когда больная была принята въ госпиталь, одышка была у нея настолько велика вслѣдствіе огромнаго асцита, что пришлось немедленно прибѣгнуть къ проколу живота, причемъ было выпущено 22 пинты водяночной жидкости. Послѣ прокола нижнія части легкихъ могли работать свободно лишь спустя нѣсколько часовъ,—до того онѣ были сдавлены поднятою діафрагмой. Въ концѣ концовъ, однако, положеніе больной послѣ пункціи рѣзко ухудшилось, существовавшій раньше сильный отекъ нижнихъ конечностей исчезъ, но асцитъ скоро началъ снова накопляться, и черезъ 7 дней животъ больной принялъ опять такіе же размѣры, какіе имѣлъ до прокола. Дѣйствіе сердца и легкихъ стало чрезвычайно затруднительнымъ, больная вслѣдствіе одышки не могла ложиться, въ виду чего операціи и была признана неотложной.

[1]) Медицинское Обозрѣніе. 1888. С. 359.
[2]) British Gynaekological Journal. V. III. 1888. P. 225 and 350.

Операція. При разрѣзѣ брюшныхъ стѣнокъ изъ полости брюшины вытекло около 20 пинтъ асцитической жидкости. Брюшина оказалась сильно воспаленною, и сосуды ея — налитыми, такъ что даже прикосновеніе губками вызывало кровотеченіе. Послѣ удаленія опухоли брюшная полость была хорошо промыта и затѣмъ дренирована.

Исходъ операціи былъ вполнѣ благопріятный: температура не поднималась выше 99,2° Ф., и больная отлично поправилась уже втеченіи недѣли.

Описаніе препарата. Удаленная опухоль имѣла овальную форму и слѣдующіе размѣры: длина—9 дюймовъ, ширина—$6^1/_2$, толщина—$5^1/_2$. На разрѣзѣ ясно различались въ ней два слоя: плотный периферическій и болѣе мягкій центральный; послѣдній представлялъ нѣсколько совсѣмъ мягкихъ гнѣздъ. Эти двѣ части опухоли оказались различными и въ гистологическомъ отношеніи: периферическій слой состоялъ изъ пучковъ плотной фиброзной ткани, между которыми были расположены веретенообразные и круглые элементы, центръ же—исключительно изъ клѣтокъ, причемъ въ упомянутыхъ размягченныхъ гнѣздахъ послѣднія подверглись слизистому перерожденію.

№ 124.

Fibrosarcoma ovarii dextri.

(Случай Handfild-Jones'a [1]).

Анамнезъ. Больная — 21-лѣтняя женщина, въ первый разъ увидѣла опухоль въ правой подвздошной области, за 18 мѣсяцевъ до операціи, когда встала послѣ родовъ. Опухоль постепенно увеличивалась, не причиняя болей и не разстраивая здоровья больной. Крови все время были правильны.

Объективное изслѣдованіе. Увидѣвъ больную въ первый разъ за мѣсяцъ до операціи, авторъ нашелъ у нея въ животѣ чрезвычайно твердую, подвижную опухоль, верхушка которой была на палецъ выше пупка.

Операція. При вскрытіи полости брюшины, въ послѣдней оказалось около пинты прозрачной асцитической жидкости. Опухоль была безъ сращеній и потому удалена очень легко. Гипертрофированная труба проходила по ея поверхности.

Исходъ операціи—быстрое выздоровленіе паціентки, которая на 18-й день выписалась изъ больницы совершенно здоровою.

Микроскопическое изслѣдованіе опухоли показало, что она главнымъ образомъ состоитъ изъ фиброзной ткани, но мѣстами въ ней попадаются скопленія эмбріональныхъ саркоматозныхъ клѣтокъ, и мѣстами ткань носитъ миксоматозный характеръ.

[1]) Transactions of the Obstetrical Society of London. 1889. XXXI. P. 126.

№ 125.

Sarcoma magnocellulare ovarii dextri

(Случай Freund'a [1]).

Анамнезъ. Больная, 21-лѣтняя дѣвушка, прежде была совершенно здорова. На 19-мъ году крови появились лишь 2 раза, по 1 дню каждый разъ. Девять мѣсяцевъ тому назадъ больная замѣтила у себя быстрое увеличеніе живота, сопровождаемое по временамъ болями въ правой сторонѣ. Одновременно развилось сильное исхуданіе и слабость, заставившія больную послѣднія 9 недѣль пролежать въ постели.

Объективное изслѣдованіе. Больная маленькаго роста, плохо развитая умственно и физически. Ежедневно лихорадка до 38,9° Ц. Пульсъ 144, слабый. Сильная одышка; число дыханій 36 въ минуту. Двусторонній плеральный выпотъ до лопаточной ости. Животъ растянутъ до 83 сант. въ окружности твердою, бугристою опухолью, которая поднимается до epigastrium'a, легко подвижна въ окружающей ее асцитической жидкости и имѣетъ форму значительно увеличеннаго яичника. Наружныя половыя части плохо развиты: лобокъ безъ жировой клѣточки и почти безъ волосъ, равно какъ и большія губы, которыя не покрываютъ малыхъ. Влагалищная часть матки мала, весь органъ узокъ, вытянутъ кверху, мягокъ, смѣщенъ вправо и своимъ лѣвымъ угломъ соединенъ съ опухолью посредствомъ толстой, крѣпкой ножки. Моча содержитъ бѣлокъ (въ небольшомъ количествѣ), бѣлые кровяные шарики и зернистые цилиндры.

Діагнозъ—злокачественная опухоль лѣваго яичника.

Операція произведена 15 ноября 1886 г. Въ началѣ наркоза произведенъ пробный проколъ правой плейры, причемъ шприцъ вывелъ слегка кровянистый выпотъ. Затѣмъ проведенъ разрѣзъ брюшныхъ стѣнокъ отъ пупка до мѣста на два пальца выше лоннаго соединенія. Брюшныя стѣнки оказались бѣдны жиромъ, богаты водянистою кровью. Полость брюшины выполнена асцитическою жидкостью съ фибринозными хлопьями. На peritoneum parietale и сальникѣ объемистые узлы опухоли. Сальникъ сросшенъ, кромѣ того, съ главною опухолью, которая представлялась плотною, но ломкою, красноватосѣраго цвѣта, и которую удалось вывести наружу лишь продолживъ брюшной разрѣзъ выше пупка. При этомъ оказалось, что матка перекручена слѣва направо, такъ что нормальные придатки лѣвой стороны лежатъ впереди отъ нея, а опухоль принадлежитъ правому яичнику. Ножка ея толста, широка, заключаетъ въ себѣ крайне расширен-

[1]) Ueber die Behandlung bösartiger Eierstocksgeschwülste. Ztschr. f. Gynäk. 1889. XVII Bd. S. 147.

ную внутреннюю сѣмянную вену и сильно также расширенную трубу, идущую вдоль передней стѣнки опухоли и загнутую прямо кверху. Послѣ отдѣленія сращеній, на ножку были наложены четыре лигатуры, послѣ чего она была перерѣзана, и опухоль удалена. Метастатическіе узлы также были удалены. При дальнѣйшемъ осмотрѣ брюшной полости въ заднемъ Douglas'овомъ пространствѣ найдено было, слѣва и позади матки, бугристое жесткое мѣсто, инфильтрированное новообразованіемъ. Этотъ инфильтратъ также былъ удаленъ, послѣ чего животъ закрытъ.

Послѣопераціонный періодъ. Въ день операціи температура больной поднялась до 40,5°, а пульсъ до 144, рвоты не было; мочеотдѣленіе свободно. Затѣмъ температура понизилась до 38,4°, на второй день—до 37,6°, а на третій день была совершенно нормальна. Выпотъ въ плейрахъ началъ уменьшаться и на 10 день исчезъ совершенно. Рана зажила первымъ натяженіемъ. На 13 день больная встала, но вскорѣ допустила погрѣшность въ діэтѣ, послѣ чего температура у нея вновь поднялась, развился катарръ кишекъ и флегмазія на лѣвомъ бедрѣ. Тѣмъ не менѣе больная все-таки оправилась и черезъ 5 недѣль вторично оставила постель, а затѣмъ выписалась домой совершенно здоровою. Изслѣдованіе при выпискѣ показало, что плейры свободны отъ жидкости, животъ всюду даетъ кишечный звукъ, въ заднемъ сводѣ неясное утолщеніе. Авторъ имѣлъ случай видѣть больную спустя два года послѣ операціи, —она продолжала пользоваться отличнымъ здоровьемъ.

Микроскопическое изслѣдованіе удаленной яичниковой опухоли показало, что она представляетъ собою крупноклѣточковую саркому, развившуюся изъ міофибромы праваго яичника.

№ 126.

Fibrosarcoma cysticum ovarii dextri.

(Случай Sänger'a, описанный Lande [1]).

Свѣдѣнія о больной. Больная 37 лѣтъ, замужняя, страдала водянкою и опухолью внутри живота.

Операція произведена 15 ноября 1887 г. Опухоль оказалась больше мужской головы величиною. Многочисленныя сращенія съ органами малаго таза, сальникомъ и восходящимъ колѣномъ толстой кишки. Сращенія были частію отдѣлены пальцами, частію перерѣзаны послѣ предварительной перевязки. Была срѣзана верхушка пузыря, который пришлось зашить. Въ брюшную полость проведенъ дренажъ.

Исходъ операціи—выздоровленіе, послѣ котораго больная имѣла правильную беременность и роды.

[1]) Ueber drenage der Bauchhöhle bei laparotomien. Arch. f. Gynäk. 1889. Bd. XXXVI. H. 3.

№ 127.

Fibrosarcoma cysticum ovariorum.

(Случай Matlakowsk'аго [1]).

Анамнезъ. Больная, 47-лѣтняя женщина, рожала 11 разъ. Крови прекратились 3 года тому назадъ, раньше же приходили совершенно правильно. Начало своей болѣзни паціентка относитъ къ бывшему съ нею за 5 лѣтъ передъ тѣмъ случаю, когда, во время танцевъ, она вдругъ почувствовала сильнѣйшую боль въ животѣ. Съ этихъ поръ у ней открылись сильныя маточныя кровотеченія, продолжавшіяся 2 года. Одновременно съ ихъ окончаніемъ больная замѣтила у себя въ животѣ опухоль, а черезъ $1^1/_2$ года, т. е. за 1 годъ и 6 мѣсяцевъ до операціи, послѣдняя была констатирована проф. Olshausen'омъ, который предложилъ больной удалить новообразованіе. Паціентка, чувствовавшая себя тогда вполнѣ здоровой, на это не согласилась. Между тѣмъ опухоль постепенно стала расти, и общее состояніе больной—ухудшаться. Наконецъ, нѣсколько недѣль тому назадъ у больной развился асцитъ, а 10 дней назадъ—отекъ ногъ, рвота, потеря аппетита, выпаденіе влагалища и сильное исхуданіе.

Объективное изслѣдованіе. Больная средняго роста, исхудалая, съ отечной нижней половиной тѣла. Сердце и легкія здоровы. Пульсъ 116, слабый. Позывы на мочеиспусканіе часты, но мочи отдѣляется мало,—не болѣе столовой ложки заразъ. Моча содержитъ мочевину и хлориды въ уменьшенномъ количествѣ, а фосфаты, сульфаты и мочевую кислоту—въ увеличенномъ; встрѣчаются въ ней также слѣды бѣлка и сахара, но только въ утреннихъ порціяхъ; желчныхъ пигментовъ, уробилина и цилиндровъ въ мочѣ нѣтъ. Животъ больной сильно увеличенъ; окружность его на уровнѣ пупка равняется 113 сант., отъ мечевиднаго отростка до пупка—33, отъ лобка до пупка—19. При пальпаціи въ животѣ ясное зыбленіе, указывающее на присутствіе въ брюшной полости свободной жидкости, сквозь толщу которой прощупывается плотная, съ неровною поверхностью, подвижная опухоль, занимающая область hypogastrii. Передняя стѣнка влагалища выпадаетъ, матка опущена, влагалищные своды выпячены книзу, и чрезъ нихъ въ полости таза опредѣляется жидкость, а среди нея—плотная, неровная, могущая смѣщаться изъ полости таза вверхъ и затѣмъ снова въ него опускающаяся опухоль. Въ области пупка—грыжа съ яблоко величиной, плотная, невправимая.

[1]) Gazeta lecarska Rok XXV. 1890. № 29. Str. 574.

Діагнозъ—плотная опухоль обоихъ яичниковъ, вѣроятно фиброма.

Операція 22 января. При вскрытіи брюшной полости, изъ нея отчасти было извлечено, отчасти вылилось около 3 гарнцевъ асцитической жидкости соломенно-желтаго цвѣта. Затѣмъ была извлечена опухоль, исходившая изъ праваго яичника и сидѣвшая на очень широкой, толстой ножкѣ, заключавшей въ себѣ большія венозныя сплетенія. Спереди къ опухоли была прирощена превращенная въ ретенціонную кисту, припухшая, краснаго цвѣта труба. Послѣ перевязки ножки опухоли въ нѣсколько пучковъ, опухоль была удалена, и остатокъ ножки опущенъ въ брюшную полость. Въ правой широкой связкѣ, ниже трубы, былъ найденъ плотный, круглый узелъ опухоли въ горошину величиною; этотъ узелъ былъ вырѣзанъ. Затѣмъ была удалена и вторая яичниковая опухоль, исходившая изъ лѣваго яичника и также сращенная съ трубой. И здѣсь тоже въ широкой связкѣ былъ найденъ небольшой опухольный узелъ, который былъ удаленъ. Кромѣ этихъ вторичныхъ узловъ, были замѣчены подозрительныя мѣста на брыжжейкѣ. Сальникъ своимъ концомъ проникалъ въ пупочную грыжу; онъ былъ раздѣленъ на отдѣльные участки, перевязанъ и перерѣзанъ, а грыжа удалена вся съ частью брюшной стѣнки. Въ заключеніе брюшная рана была зашита. Операція длилась $1^1/_2$ часа.

Послѣопераціонное теченіе въ первые дни шло отлично,—не было ни болей, ни рвоты, ни лихорадки. Затѣмъ состояніе больной нѣсколько ухудшилось, температура повысилась, силы упали, появились испраженія, окрашенныя, благодаря присутствію крови, въ черный цвѣтъ, наконецъ, больная получила лѣвосторонній плеврит съ небольшимъ экссудатомъ. По миновании плеврита, больная стала поправляться и 2 марта выписалась на видъ совершенно здоровою. Однако, при изслѣдованіи передъ выпискою, въ верхнихъ частяхъ живота опредѣлились подозрительныя, болѣе плотныя мѣста.

Описаніе препарата. Большая опухоль въ голову взрослаго человѣка величиной, вѣситъ 2650 грм., меньшая имѣетъ величину дѣтской головы и вѣситъ 850 грм. По формѣ опухоли напоминаютъ яичники—онѣ овальны, нѣсколько сплющены; поверхность ихъ неровная, причемъ, кромѣ большихъ неровностей, на ихъ поверхности встрѣчаются плоскія возвышенія съ косточку сливы величиною. Ткань опухолей плотная, съ трудомъ рѣжется, сѣророзовобѣлаго цвѣта съ желтоватымъ оттѣнкомъ. Въ центрѣ большой опухоли находится киста съ гусиное яйцо величиною, наполненная серозною жидкостью, съ гладкими стѣнками, а ближе къ периферіи нѣсколько меньшихъ кистъ. Меньшая опухоль содержитъ такихъ кистъ больше; онѣ разбросаны среди опухоли и въ одномъ мѣстѣ скопляются въ такомъ количествѣ, что ткань имѣетъ видъ кавернозной.

Микроскопическое изслѣдованіе показываетъ, что опухоли имѣютъ фибросаркоматозное строеніе, содержащіяся же въ нихъ кисты выстланы эндотеліемъ.

№ 127.

Sarcoma globocellulare fibromatosum ovariorum.

(Случай F. Krug'a [1]).

Анамнезъ. Больная полька, 19 лѣтъ, 13 февраля 1889 года поступила въ German-госпиталь. Въ семьѣ ничего особеннаго. Съ 10 лѣтъ у больной начался сильный ростъ волосъ на всемъ тѣлѣ и особенно на лицѣ. Съ 16 лѣтъ она стала испытывать боли въ животѣ съ правильными промежутками около 4 недѣль; одновременно съ болями бывали носовыя кровотеченія, но ничего подобнаго регуламъ. За нѣсколько мѣсяцевъ до поступленія въ госпиталь боли эти стали постоянными и вмѣстѣ съ тѣмъ животъ сталъ замѣтно пухнуть. Приглашенный врачъ распозналъ двустороннюю haematometram и haematocolpon и направилъ ее въ госпиталь для операціи.

Объективное изслѣдованіе. При первомъ взглядѣ больная производитъ впечатлѣніе мужчины: на лицѣ значительные бакенбарды, все тѣло, особенно грудь, покрыты волосами, кости массивны, гортань совершенно мужская, наружныя половыя части также очень походятъ на мужскія (есть напр. penis около двухъ дюймовъ длиною, способный напрягаться, есть нѣчто вродѣ мошонки и т. п.). Однако при ближайшемъ осмотрѣ половыя части оказываются женскими, penis безъ отверстія, мочеиспускательный каналъ открывается ниже его, янчки не опредѣляются, имѣются влагалище и матка, — словомъ, больная представляетъ случай типичнаго ложнаго гермафродитизма (pseudo-hermafroditismus bilateralis externus femininus). Животъ больной увеличенъ и растянутъ; при изслѣдованіи per vaginam по обѣ стороны маленькой матки и позади ея опредѣляется объемистая опухоль, неясно отдѣляющаяся отъ тѣла матки.

Діагнозъ. На основаніи данныхъ изслѣдованія распознана злокачественная опухоль, по всей вѣроятности, обоихъ янчниковъ.

Лѣченіе. Такъ какъ общее состояніе больной было очень дурно (имѣлся отекъ ногъ, явленія со стороны легкихъ и сердца, общее истощеніе), то операція была отложена. Однако всѣ попытки поднять состояніе больной оказались напрасны: опухоль въ животѣ быстро увеличивалось, истощеніе росло, пульсъ сталъ слабъ и частъ, боли въ животѣ усилились, появился поносъ и временами рвота. Вслѣдствіе этого рѣшено было не откладывать долѣе операціи, которая и была произведена 26 февраля 1889, подъ эфирнымъ наркозомъ. Послѣ вскрытія брюшной полости изъ нея вытекло большое количество водяночной жидкости. Опухоль оказалась во многихъ мѣстахъ сращенною съ кишками и брюшными стѣнками; эти сращенія были перерѣзаны послѣ предварительной перевязки. Затѣмъ опухоль, оказавшаяся, какъ и предполагалось, двойною, была удалена, полость брюшины промыта, и брюшная рана зашита.

Послѣопераціонное теченіе. Больная хорошо перенесла операцію, но на другой день появились признаки двусторонней пнеймоніи, отъ которой больная и умерла на десятый день послѣ операціи.

Вскрытіе обнаружило отсутствіе какихъ-либо воспалительныхъ измѣненій въ брюшинѣ; за то найдены явленія пнеймоніи въ легкихъ, выпотъ съ плейрѣ, эндокардитъ и метастатическое пораженіе почекъ.

Описаніе препарата. При микроскопическомъ изслѣдованіи опухоль яичниковъ оказалась круглоклѣточковою саркомою, элементы которой располагались гнѣздно вокругъ сосудовъ. Мѣстами гнѣзда саркоматозныхъ элементовъ раздѣлены были пучками фиброзной ткани, отчасти подвергшейся различнымъ видамъ перерожденія: слизистому перерожденію, известковой импрегнаціи, окостенѣнію и превращенію въ хрящъ. Метастатическая опухоль почекъ оказалась мягкою, круглоклѣточковою, безъ всякихъ сочетаній съ другими тканями саркомою.

[1]) American Journal of Obstetrics. 1891. P. 28 — 33.

№ 129.

Fibrosarcoma ovariorum.

(Случай Baker'a [1]).

Анамнезъ. Больная 47 лѣтъ, замужемъ была 23 года и имѣла шестерыхъ дѣтей отъ 20 до 6 лѣтъ. Кромѣ того, еще до рожденія перваго ребенка у нея былъ выкидышъ. Крови съ 14 лѣтъ, всегда приходили правильно, но за послѣдній годъ были очень скудны. Въ семьѣ, изъ которой происходила больная, никто злокачественными новообразованіями не страдалъ. Сама больная никогда особеннымъ здоровьемъ не отличалась, особенно же ухудшилось оно у нея за послѣдній годъ: больная не могла теперь стоять долго, чтобы не чувствовать болей внизу живота. Раньше у нея всегда были бѣли, но въ этотъ годъ онѣ исчезли.

Объективное изслѣдованіе, произведенное 24 ноября 1890, позволило найти внутри живота больной узловатую массу, лежавшую у лѣваго бока и сзади матки. Сначала эта масса казалась неподвижною, но при изслѣдованіи больной въ Sims'овскомъ положеніи оказалось возможнымъ передвинуть опухоль въ большой тазъ, не измѣняя положенія матки.

Діагнозъ — pyosalpinx лѣвой трубы.

Операція произведена 5 января 1891 г. Оба янчника оказались пораженными новообразованіемъ и потому были удалены. На поверхности

[1]) Boston Medical and Surgical Journal. 1891. № 14. 335.

маточной брюшины и широкихъ связокъ оказались бугорки, похожіе на туберкулезные.

Исходъ операціи — выздоровленіе безъ всякихъ осложненій.

Описаніе препарата. Удаленные яичники оказались увеличенными до размѣровъ яблока каждый. Поверхность ихъ узловата, ткань на разрѣзѣ плотна, совершенно однородна, бѣловатаго цвѣта. Фаллопіевы трубы были нормальныхъ размѣровъ, вездѣ проходимы.

Микроскопическое изслѣдованіе показало, что яичниковыя опухоли состоятъ изъ фиброзной ткани съ расположенными въ ней гнѣздами веретенеобразныхъ клѣтокъ и цугами широкихъ, плоскихъ, эндотеліоидныхъ клѣтокъ.

№ 130.

Fibrosarcoma ovariorum.

(Случай Casuso [1]).

Анамнезъ. Больная, 30-лѣтняя женщина, начала носить крови съ 12 лѣтъ, а замужъ вышла 23. Съ 26-лѣтняго возраста у ней появились боли въ животѣ и кровотеченія. Въ послѣдніе полгода боли особенно усилились, и животъ больной началъ сильно увеличиваться.

Діагнозъ. На основаніи данныхъ главнымъ образомъ анамнеза авторъ распозналлъ у больной фибросаркому матки.

Операція обнаружила существованіе у больной фибросаркоматознаго пораженія обоихъ яичниковъ. Одинъ изъ нихъ былъ превращенъ въ объемистую плотную опухоль; опухоль другаго была меньше, около кулака величиною, и имѣла поверхность, покрытую разращеніями въ видѣ цвѣтной капусты.

Послѣопераціонный періодъ протекъ вполнѣ благополучно; температура лишь одинъ разъ поднялась до 38,5° Ц.; на 25 день больная выписалась совершенно поправившеюся.

№ 131.

Fibrosarcoma fusocellulare ovarii sinistri.

(Случай Landau, описанный Pick'омъ [2]).

Анамнезъ. Больная, 18-лѣтняя дѣвушка, не рожавшая, поступила въ клинику 12 іюня 1893 г. Крови съ 14 лѣтъ, всегда приходили правильно, 1½ же года тому назадъ вдругъ совершенно прикратились.

[1]) El Progreso Medico de la Habana, 1892, IV, 35; Anales de Obstetricia etc., 1892, abril, № 137.

[2]) Centralblatt für Gynaekologie. 1894. № 39.

Одновременно съ этимъ животъ началъ увеличиваться, и больная стала чувствовать въ немъ ощущеніе чего-то тянущаго, безъ всякой, однако боли.

Объективное изслѣдованіе. Больная —средняго роста, худая, истощенная, безъ отековъ. Внутренніе органы въ большинствѣ здоровы. Мочеиспусканіе свободно. Животъ вынченъ, увеличенъ до 85 сант. на уровнѣ пупка, и въ немъ прощупывается плотная опухоль. Матка дѣвственная, смѣщена кзади и приподнята.

Діагнозъ—плотная яичниковая опухоль.

Операція 14 іюня. При вскрытіи брюшной полости оказалось, что опухоль, величиною болѣе головы взрослаго человѣка, принадлежитъ лѣвому яичнику и сидитъ на широкой ножкѣ, образованной широкою связкой. Ни сращеній, ни асцита не было, вслѣдствіе чего опухоль была удалена легко. Придатки правой стороны были совершенно нормальны.

Исходъ операціи—полное выздоровленіе больной, у которой крови вновь стали приходить совершенно правильно.

Описаніе препарата. Удаленная опухоль имѣетъ яйцевидную форму, поверхность ея гладкая, консистенція очень твердая, вѣсъ болѣе 15 фунтовъ.

Микроскопическое изслѣдованіе опухоли обнаружило въ ней веретенообразноклѣточковую саркому, съ фибросаркоматозными участками. Явленій пролиферація въ сосудахъ найдено не было.

VIII. Кистосаркомы.

а) Круглоклѣточковыя.

№ 132.

Cystosarcoma globocellulare ovarii sinistri.

(Случай Engemann'a [1]).

Анамнезъ. Больная, 43-лѣтняя женщина, втеченіи 30 лѣтъ имѣла опухоль въ животѣ, ростую очень медленно. Опухоль эта вызывала боли въ животѣ; кромѣ того, больная страдала меноррагіями и метроррагіями, длившимися иногда по три мѣсяца, а послѣднія 12 лѣтъ къ этому присоединилось замѣтное опуханіе живота. За нѣсколько мѣсяцевъ до смерти крови у больной совершенно прекратились, и было нѣсколько приступовъ лихорадки. Чтобы уменьшить асцитъ, ей сдѣлали пункцію живота, послѣ которой больная почувствовала такое облегченіе, что въ тотъ же день могла выйти изъ дому. Однако скоро пункцію пришлось повторить, и до смерти больной, въ теченіи четырехъ мѣсяцевъ, это дѣлали 10 разъ.

[1]) American Journal of Obstetrics. 1879. V. XII. P. 362.

Вскрытіе дало слѣдующую картину: трупъ сильно истощенъ, мышцы атрофированы, сильный асцитъ. Брюшина значительно утолщена. Въ полости ея находится большая опухоль, сросшаяся съ переднею и лѣвою стѣнками живота и кишками. Опухоль эта произошла изъ лѣваго яичника и на разрѣзѣ оказалась состоящею—въ срединѣ изъ ткани, похожей на плацентарную, а на периферіи изъ кистовидныхъ полостей. Матка была настолько увеличена, что можно было предполагать въ толщѣ ея стѣнокъ фиброидъ; послѣдняго, однако, не оказалось. На влагалищной части, около наружнаго зѣва, находились двѣ кисты, наполненныя желтоватою жидкостью и, вѣроятно, происшедшія вслѣдствіе закупорки железъ.

Микроскопическое изслѣдованіе опухоли показало, что плотныя части ея состоятъ изъ круглыхъ саркоматозныхъ элементовъ, мѣстами подвергшихся жировому перерожденію. Клѣтки эти были расположены въ опухоли такъ густо, что нельзя было изъ-за нихъ различить стромы. Тамъ и сямъ опухоль была пронизана большимъ количествомъ кровеносныхъ сосудовъ.

№ 133.

Cystosarcoma globocellulare ovariorum.

(Случай проф. Н. В. Склифосовскаго[1]).

Анамнезъ. Больная, замужняя женщина 35 лѣтъ, поступила 17 декабря 1884 г. Первыя крови на 18 году. Вышла замужъ на 19 году и черезъ пять лѣтъ родила. Годъ спустя, больная стала чувствовать боли въ животѣ и замѣтила внутри послѣдняго, слѣва, опухоль, которая стала быстро расти. 1 декабря больной былъ сдѣланъ проколъ живота, причемъ выпущено около 6,500 куб. сант. сначала чистаго гноя, потомъ асцитической жидкости съ гноемъ.

Объективное изслѣдованіе. Животъ больной бочкообразной формы, пупокъ сглаженъ, на кожѣ рубцы отъ беременности и синія полосы венъ. Окружность живота на уровнѣ пупка 105 сант., отъ мечевиднаго отростка до пупка 20, отъ пупка до лобка $24^1/_2$, отъ передневерхнихъ остей до пупка—справа $24^1/_2$, слѣва $26^1/_2$ сант. Въ верхней половинѣ живота, болѣе вправо, прощупывается равномѣрно выбухающаяся опухоль, а въ нижнелѣвой—другая, слегка бугристая и выбухающаяся. Пробный проколъ далъ коллоидную жидкость. По всей лѣвой половинѣ живота, при постукиваніи, тупой тонъ; справа такой же тонъ мѣняется, при перемѣнѣ положенія тѣла, на кишечный. При влагалищномъ изслѣдованіи въ правомъ сводѣ опредѣляется подвижное, эластичное тѣло, меньше кулака величиною; влагалищная часть

[1]) Отчетъ хирургической клиники проф. *Склифосовскаго* за 1884—1890 годы. М. 1891. Стр. 361.

матки смѣщена кзади и влѣво. Больная слаба, синюшна. Ноги отечны. Паховыя железы, особенно слѣва, увеличены. Слѣва же имѣется паховая грыжа. Хроническій катарръ желудка. Въ мочѣ слѣды бѣлка.

Операція 31 декабря. При вскрытіи брюшной полости, изъ нея вытекло около 2,400 куб. сант. свободной жидкости. Опухоль исходила изъ лѣваго яичника, сидѣла на короткой ножкѣ и была сросщена съ сальникомъ. При извлеченіи ея, распавшаяся часть ея оторвалась и упала въ брюшную полость, но сейчасъ же была вынута. Вправо, между листками широкой связки, найдено другое новообразованіе, съ апельсинъ величиною, которое также было удалено, послѣ образованія искусственной ножки. Рана живота зашита съ дренажемъ.

Исходъ операціи—смерть больной 4 января 1885 утромъ, отъ остраго малокровія.

Вскрытіе обнаружило существованіе у больной заматочной кровяной опухоли вслѣдствіе гэморрагическаго перитонита; было констатировано также жировое перерожденіе сердца.

Описаніе препарата. Лѣвосторонняя опухоль оказалась многогнѣздной кистой со стѣнками отъ 0,5 до 12 сант. толщиною; вѣсъ ея 12 фунтовъ, вѣсъ жидкости—9. Правосторонняя опухоль наполнена прозрачнымъ серознымъ содержимымъ.

Микроскопическое изслѣдованіе обнаружило присутствіе въ стѣнкахъ обѣихъ кистъ круглоклѣточковой саркоматозной ткани.

№ 134.

Cystis sarcomatosa unilocularis ovarii dextri.

(Случай В. В. Сутугина[1]).

Анамнезъ. Больная 44 л., жена почетнаго гражданина. Крови стала носить съ 14 лѣтъ, черезъ 3 недѣли, по 7 дней; послѣднія крови были 30 іюня 1883 года. Рожала больная 14 разъ, причемъ 11 разъ въ срокъ и 3—на 9 мѣсяцѣ. За 9 лѣтъ до операціи у больной появились боли въ правой половинѣ живота, а за 5 лѣтъ она замѣтила въ этомъ мѣстѣ опухоль. За послѣдніе 2 мѣсяца больная стала страдать одышкой, тяжестью послѣ ѣды и запорами, мочеиспусканіе часто, но безъ боли.

Объективное изслѣдованіе. Больная хорошо сложена, но истощена и малокровна. Весь животъ сильно растянутъ гладкой, упругой опухолью, поднимающейся изъ таза и не достигающей мечевиднаго отростка только на 4 поперечныхъ пальца. Опухоль едва подвижна въ стороны, но свободна отъ сращеній. Размѣры живота: окружность—102 сант., разстояніе

[1]) Врачъ. 1891. №№ 27 (стр. 820) и 40 (стр. 899).

отъ лобка до пупка—20, отъ лобка до мечевиднаго отростка—47,8, отъ лобка до верхняго края опухоли—41, между остями—86,5. Матка плотна, немного увеличена, наклонена кзади въ первой степени, спереди ея прощупывается нижній сегментъ опухоли.

Діагнозъ — кистома праваго яичника.

Лѣченіе. 16 августа 1888 года произведена операція. По разрѣзѣ и опорожненіи мѣшка правосторонней опухоли, послѣдняя была легко извлечена, ножка ея раздѣлена на 2 пучка и перерѣзана, причемъ отрѣзъ ея обшитъ брюшиной. Затѣмъ былъ удаленъ и лѣвый яичникъ, оказавшійся кистовидно перерожденнымъ и увеличеннымъ до величины куринаго яйца.

Послѣопераціонное теченіе. Послѣ операціи на 2-й и 3-й дни у больной было повышеніе t° до 38,1° и 38,3° Ц., затѣмъ t° понизилась до нормы. Рана зажила первымъ натяженіемъ. Возстановленіе силъ у больной совершалось медленно, улучшеніе аппетита явилось лишь къ концу второй недѣли. Наконецъ больная выздоровѣла совершенно, но уже черезъ 2 мѣсяца у ней развились явленія плейрита и дольчатаго воспаленія легкихъ; къ концу 4 мѣсяца въ выхаркнутой ею мокротѣ опредѣлены саркоматозные куски, а къ концу 8 мѣсяца послѣ операціи больная умерла.

Описаніе препарата. Опухоль праваго яичника оказалась однополостною кистою, стѣнки которой были покрыты старыми сгустками крови. На днѣ мѣшка найдено мясистое утолщеніе, съ грецкій орѣхъ величиною; наростъ этотъ, при микроскопическомъ изслѣдованіи, оказался мелкоклѣточковою саркомой. Въ мелкихъ кистахъ лѣваго яичника найдено гнойное содержимое.

№ 135.

Cystosarcoma ovarii sinistri.

(Случай изъ клиники проф. С. П. Коломнина, нынѣ проф. И. И. Насилова, до сихъ поръ не опубликованный [1]).

Свѣдѣнія о больной. Больная, 19 лѣтъ, поступила въ клинику 19 декабря 1893, умерла 5 января 1894 безъ операціи.

Вскрытіе. Pia mater тонка, малокровна, отдѣляется легко. Вещество мозга малокровно, дрябло. Въ лѣвомъ плейральномъ мѣшкѣ большое скопленіе прозрачной жидкости. Лѣвое легкое сильно сдавлено, ателектатично, малаго объема; правое малокровно, проходимо для воздуха. Сердце небольшаго объема; внутренній листокъ околосердечной сорочки мутенъ; мускулатура сердца весьма блѣдна; полости желудочковъ небольшаго

[1]) Препаратъ находится въ кабинетѣ патологической анатоміи проф. К. Н. Виноградова.

объема; сердечные клапаны безъ измѣненій. Въ полости брюшины большое скопленіе асцитической жидкости. Ткань печени на разрѣзѣ бураго цвѣта. Селезенка въ длину имѣетъ 13 сант., въ ширину 7½ , въ толщину 3; концы ея съужены; пульпа на разрѣзѣ блѣдна. Почки ничего особеннаго не представляютъ. Слизистая оболочка кишекъ блѣдна, рыхла. Вены брыжейки растянуты. Брыжжеечныя железы, равно какъ и забрюшинныя, увеличины до размѣровъ горошины. Матка оттянута вверхъ, грушевидной формы, нормальнаго объема. Правая труба имѣетъ въ длину 9 сант.; правый яичникъ нормальнаго объема. Лѣвый яичникъ превращенъ въ объемистую опухоль, соединенную съ маткой широкою ножкою, въ составъ которой входитъ растянутая широкая связка; лѣвая труба приращена къ опухоли и также растянута до 18 сант. въ длину. Поверхность опухоли, кромѣ того, срощена съ кишечникомъ.

Описаніе препарата (спиртоваго). Опухоль по размѣрамъ больше головы взрослаго, имѣетъ форму немного сплюснутаго шара, на поверхности котораго замѣтно нѣсколько округлыхъ возвышеній. Поверхность ея гладкая. На разрѣзѣ видно, что опухоль состоитъ изъ плотной капсулы и содержимаго. Послѣднее, въ свою очередь, состоитъ отчасти изъ плотнаго вещества, отчасти изъ массы кистъ самыхъ разнообразныхъ размѣровъ, расположенныхъ преимущественно на периферіи. Кисты эти имѣютъ различный видъ: ихъ форма или неправильна, или приближается къ шарообразной; стѣнки то ровны, то представляются неровными, какъ-бы изгрызенными.

Микроскопическое изслѣдованіе показываетъ, что остовъ опухоли состоитъ изъ зрѣлой волокнистой соединительной ткани, которая образуетъ, съ одной стороны, капсулу опухоли, а съ другой—отходящія отъ нея внутрь перегородки, дѣлящія массу опухоли на отдѣльныя доли. Помимо этого остова, плотное вещество опухоли состоитъ изъ массы клѣточныхъ элементовъ эмбріональнаго типа, съ крупными ядрами и небольшимъ количествомъ протоплазмы. Клѣтки эти имѣютъ различную величину,—мѣстами онѣ больше лейкоцитовъ размѣрами, мѣстами же—въ 2—3 раза больше этихъ послѣднихъ; большинство ихъ, впрочемъ, мелкія. Форма клѣтокъ также разнообразна: чаще всего онѣ круглы, но мѣстами попадаются и клѣтки полигональной формы. Лежатъ онѣ или отдѣльными гнѣздами среди волокнистаго остова, или образуютъ сплошные участки. Изучая ихъ расположеніе, легко замѣтить, что онѣ группируются главнымъ образомъ вокругъ кровеносныхъ сосудовъ, которые довольно многочисленны въ опухоли и имѣютъ обычное въ саркомахъ строеніе, т. е. представляютъ собою тонкостѣнныя эндотеліальныя трубки. Мѣстами, особенно въ центральныхъ частяхъ опухоли, клѣточные элементы представляютъ сильные слѣды перерожденія, а мѣстами они успѣли уже превратиться въ распадъ. Промежуточное вещество, въ которомъ заложены клѣтки, отчасти безструктурно, отчасти же имѣетъ видъ тонкой фибриллярной сѣтки, въ петляхъ которой и расположены клѣточные элементы;

при незначительномъ объемѣ послѣднихъ, подобное строеніе придаетъ опухоли мѣстами такой видъ, какъ будто она состоитъ изъ аденоидной ткани. Имѣющіяся въ опухоли полости отчасти представляютъ собою обыкновенныя кисты, отчасти—пространства, образовавшіяся путемъ распада. Элементовъ нормальной яичниковой ткани,—фолликуловъ и желтыхъ тѣлъ,—въ опухоли не встрѣчается нигдѣ.

б) Смѣшанноклѣточковыя.

№ 136.

Cystosarcoma mixtum ovariorum.

(Случай Mengershausen'a [1]).

Анамнезъ. Больная, 61-лѣтняя женщина, работница по занятіямъ, поступила въ клинику 24 іюня. Раньше она всегда пользовалась хорошимъ здоровьемъ, несмотря на дурныя условія жизни. Замужемъ больная не была, дѣтей не имѣла, менструировала до 48 лѣтъ, всегда правильно. Два года тому назадъ у нея былъ тяжелый тифъ, а съ ноября прошлаго года она замѣтила у себя въ правой паховой области болѣзненную опухоль. Вскорѣ затѣмъ подобная же опухоль появилась и въ лѣвой половинѣ живота, и больная принуждена была около трехъ мѣсяцевъ пролежать въ постели. Потомъ она нѣсколько поправилась, но значительное увеличеніе живота и возраставшая слабость принудили ее искать медицинской помощи.

Объективное изслѣдованіе. Больная худа, истощена, глаза ея впали, психика угнетена, хотя сознаніе сохранено вполнѣ. Кожа ея суха, грязноватаго оттѣнка, склера слегка желтушна. Грудная клѣтка правильнаго устройства. Дыханіе учащено—отъ 24 до 30 въ минуту. Діафрагма поднята высоко. Пульсъ около 120 въ минуту, слабый. Животъ значительно увеличенъ. При пальпаціи внутри его опредѣляются двѣ бугроватыя опухоли, мѣстами твердыя, мѣстами болѣе эластическія и даже флюктуирующія. Перкуссія на соотвѣтствующихъ опухолямъ мѣстахъ даетъ тупой тонъ, въ остальныхъ же мѣстахъ живота звукъ тимпатиченъ.

Діагнозъ былъ крайне затруднителенъ, такъ какъ изслѣдованіе чрезъ прямую кишку, вслѣдствіе слабости больной, было почти невозможно.

Теченіе болѣзни. Въ клиникѣ лѣченіе больной было направлено на улучшеніе ея общаго состоянія. Несмотря, однако, на принятыя мѣры, больная быстро шла къ смерти: истощеніе быстро прогрессировало, наступилъ асцитъ, появилось затрудненіе дыханія, пульсъ постепенно ослабѣлъ, и 30 іюля больная умерла при явленіяхъ маразма.

[1]) Ueber Cystosarcoma ovarii duplex. Diss. Jena. 1876.

Вскрытіе. Крайне истощенный трупъ съ огромнымъ животомъ. Кожа блѣдна, подкожный слой почти совершенно исчезъ, мускулатура атрофирована. Плевральные листки, особенно справа, сращены и представляютъ нѣсколько экхимозовъ. Листки околосердечной сорочки также сращены. Діафрагма поднята. Верхнія доли легкихъ мѣстами отечны, мѣстами эмфизематозны; нижняя доля лѣваго легкаго отчасти оплотнѣла. Мышца сердца атрофирована. Брюшная полость содержитъ 3—4 литра желтозеленой жидкости съ хлопьями фибрина. На брюшныхъ органахъ многочисленные слѣды хроническаго перитонита. Изъ малаго таза поднимаются двѣ неправильной формы опухоли, сращенныя съ сальникомъ и простирающіяся до пупка. Селезенка срощена съ діафрагмой, нормальной величины, бѣдна кровью. Печень мала, вяла, на поверхности представляетъ нѣсколько экхимозовъ; капсула ея сморщена. Мочеточники расширены, равно какъ и почечныя лоханки. Кишки мѣстами представляютъ на своихъ стѣнкахъ экхимозы. Брыжжеечныя железы отчасти творожисто перерождены. Влагалище вытянуто, вверху съужено въ видѣ воронки. Матка сжата съ боковъ. Трубы вытянуты въ длину, уплощены. Яичники превращены въ упомянутыя опухоли.

Описаніе препарата. Вѣсъ опухолей вмѣстѣ съ маткой, но безъ содержимаго кистъ, равенъ 1800 граммъ. Длина правой опухоли—17 сант., лѣвой—16; поперечникъ первой—13 сант., второй—12. Обѣ опухоли представляютъ собою многокамерныя толстостѣнныя кисты, мѣстами съ сосочковыми разращеніями внутри. Содержимое лѣвой кисты болѣе серозное. правой болѣе коллоидное. Ткань стѣнокъ на разрѣзѣ имѣетъ то красноватый, то желтоватый и сѣроватый цвѣта.

Микроскопическое изслѣдованіе. Стѣнки кистъ подъ микроскопомъ состоятъ изъ старой соединительной ткани съ гнѣздами эмбріональныхъ,—веретенчатыхъ и круглыхъ,—клѣтокъ, мѣстами жирно перерожденныхъ. Въ содержимомъ кистъ также содержатся веретенообразныя и круглыя клѣтки въ состояніи жироваго перерожденія, а на внутренней поверхности стѣнокъ попадается масса холестеариновыхъ кристалловъ.

№ 137.

Cystoma sarcomatosum ovarii dextri.

(Случай Brunner'a, описанный Friedlander'омъ [1]).

Анамнезъ. Больная, 57 лѣтняя женщина, поступила въ госпиталь 12 іюня 1890. Раньше была совершенно здорова. Рожала 13 разъ, вполнѣ

[1]) Ein Fall von sarcomatösem Kystoma ovarii etc. Diss. München. 1891.

правильно. 1½ года тому назадъ замѣтила у себя опухоль живота, которая постепенно увеличивалась. За 3 недѣли до поступленія къ этому присоединилось опуханіе большихъ губъ. Стулъ всегда былъ задержанъ.

Объективное изслѣдованіе. Больная средняго роста, плохаго питанія. Животъ ея увеличенъ и покрытъ сѣтью расширенныхъ венъ; наибольшая окружность его—97 сант. При пальпаціи въ полости живота ясно опредѣляется большая выбухающаяся опухоль, расположенная болѣе вправо. При влагалищномъ изслѣдованіи влагалище оказывается узко, стѣнки его инфильтрированы спереди и сзади, изъ полости его вытекаетъ дурно пахнущая слизистая жидкость, смѣшивающаяся съ мочей, которую больная не можетъ удерживать. Матка не увеличена, смѣщена вправо. Изслѣдованіе подъ наркозомъ не даетъ ничего существеннаго. Пробный проколъ выводитъ мутную, грязную, сѣрокоричневую жидкость безъ макроскопически-замѣтныхъ твердыхъ составныхъ частей.

Теченіе болѣзни. Во время пребыванія больной въ госпиталѣ главныя жалобы ея сводились къ постепенно возраставшему затрудненію дыханія. Это затрудненіе скоро достигло такой степени, что больную, несмотря на ея дурное общее состояніе, рѣшено было оперировать.

Операція, произведенная 12 іюля, была начата небольшимъ разрѣзомъ живота, черезъ который вытекло 2—3 литра мутной асцитической жидкости коричневаго цвѣта. Затѣмъ показалась объемистая, съ голову взрослаго человѣка величиною, кистовидная опухоль, покрытая на поверхности узлами отъ горошины до вишни, свободная отъ сращеній. Стѣнка ея, особенно справа, представляла твердыя утолщенія. Опухоль исходила изъ праваго яичника и простиралась на два пальца выше пупка. Паріетальный листокъ брюшины, большой сальникъ и стѣнки малаго таза были усѣяны крупными узлами. Убѣдившись въ этомъ, операторъ продолжилъ разрѣзъ до пупка, уменьшилъ объемъ опухоли при помощи прокола и извлекъ ее наружу, послѣ чего ножка опухоли была перевязана въ пять пучковъ кэтгутомъ и перерѣзана. Затѣмъ рана живота была закрыта семью глубокими и нѣсколькими поверхностными шелковыми швами.

Послѣопераціонный періодъ. Послѣ операціи самочувствіе больной все время было удовлетворительно, лихорадка отсутствовала, но пульсъ былъ слабъ, и силы больной постепенно падали, пока, 18 іюля, не наступила смерть.

Вскрытіе. Бронхіальныя железы увеличены, иныя до величины куринаго яйца. Правое легкое сильно уменьшено въ объемѣ. Мускулатура сердца атрофирована. Селезенка бѣдна кровью; капсула ея сморщена. Печень мала, покрыта на поверхности сѣроватыми узлами. Большой сальникъ превращенъ въ твердую массу, толщиною въ 1½—2 сант., состоящую изъ различной величины узловъ; на разрѣзѣ узлы оказываются состоящими изъ сѣрокраснаго, мозговиднаго вещества. Брюшина усѣяна подобными же узлами, то плоскими, то стебельчатыми, отъ булавочной головки до вишни величиною; поверхность ихъ то гладкая, то дольчатая; цвѣтъ на разрѣзѣ то сѣробѣлый, то сѣрокрасноватый. Кромѣ большаго сальника, особенно богаты этими опухолями діафрагма и брыжжейка; послѣдняя имѣетъ твердость почти доски. Забрюшинныя железы инфильтрированы. Почки и мочеточники нормальны. Большія и малыя губы, особенно первыя, отечны. Влагалище съужено; стѣнки его утолщены до 1½ сант., тверды. Матка нѣсколько увеличена, полость ея удлиннена, слизистая оболочка гладка, блѣдна. На задней стѣнкѣ, около отверстія правой трубы,—полипъ съ миндалину величиною. Брюшинный покровъ матки покрытъ опухольными узлами, сидящими на широкомъ основаніи. Такіе же узлы покрываютъ и серозную оболочку пузыря. Въ задненъ Douglas'овомъ пространствѣ остатки стараго экссудата. Лѣвый яичникъ нормальной величины, его поверхность покрыта узлами. Лѣвая труба свободна. Правый яичникъ вмѣстѣ съ трубой превращенъ въ опухоль, удаленную послѣ операціи, и отъ него осталась лишь инфильтрированная культя.

Описаніе препарата. Опухоль одѣта плотной оболочкой, которая мѣстами можетъ быть безъ труда раздѣлена на двѣ пластинки. Внутренняя поверхность ея гладка, сѣрокраснаго цвѣта, въ одномъ мѣстѣ усажена узлами, содержащими внутри маленькія полости. Соединительнотканныя перекладины, перекрещивающія полость опухоли, показываютъ, что прежде она состояла изъ двухъ кистъ, которыя затѣмъ слились въ одну.

Микроскопическое изслѣдованіе. Подъ микроскопомъ въ стѣнкѣ кисты легко различаются два слоя: наружный бѣдный сосудами и внутренній сосудистый. Первый слой состоитъ исключительно изъ зрѣлой соединительной ткани; во второмъ, среди соединительнотканной стромы, расположены въ безпорядкѣ веретенообразныя и полигональныя саркоматозныя клѣтки. Мѣстами среди стромы расположены мелкія кисты, отчасти сливающіяся другъ съ другомъ и наполненныя коллоидно-перерожденными клѣтками. Въ другихъ мѣстахъ стѣнка кисты покрыта сосочками, богатыми сосудами и одѣтыми высоко-цилиндрическимъ эпителіемъ. Элементовъ яичника въ стѣнкѣ кисты нигдѣ найти нельзя. Узлы на брюшинѣ подъ микроскопомъ оказываются состоящими изъ веретенчатыхъ саркоматозныхъ клѣтокъ, заложенныхъ въ нѣжной сѣтчатой стромѣ. Тамъ и сямъ они пронизаны многочисленными, имѣющими нѣжныя стѣнки кровеносными сосудами. Такое же строеніе имѣютъ узлы сальника, діафрагмы, печени и железъ. Что касается влагалища, то стѣнки его оказываются утолщенными исключительно вслѣдствіе воспалительнаго процесса и гипертрофіи тканей.

в) Веретенообразноклѣточковыя.

№ 138.

Cystosarcoma ovarii sinistri.

(Случай Stilling'a [1])

Анамнезъ. Больная, 27-лѣтняя женщина, замѣтила впервые увеличеніе живота 8 мѣсяцевъ тому назадъ. Всѣ отправленія во время болѣзни были нормальны.

Объективное изслѣдованіе. Животъ больной сильно увеличенъ и достигаетъ на уровнѣ пупка 102 сант. въ окружности. Въ правой подреберной области опредѣляется плотная, безболѣзненная опухоль съ дѣтскую головку величиною. При изслѣдованіи чрезъ влагалище и прямую кишку въ тазу прощупывается эластическая опухоль, дающая явственное ощущеніе зыбленія. Положеніе матки нормальное.

Операція 10 іюня. При вскрытіи брюшной полости показалась опухоль, состоявшая изъ двухъ кистъ и плотной части. Одна изъ кистъ, большая, будучи проколота, дала около $^1/_2$ ведра желтой, мутной, безъ запаха жидкости. Другая киста, меньшая, содержала прозрачную водянистую жидкость. Развилась опухоль изъ лѣваго яичника, правый же и матка были совершенно здоровы. Ножка опухоли имѣла $1\,^1/_2$ дюйма въ ширину и $^1/_2$ дюйма въ толщину. Послѣ перевязки, ножка была перерѣзана, и опухоль удалена.

Исходъ операціи—смерть больной на пятый день безъ опредѣленной причины.

Описаніе препарата. Мѣшетчатые отдѣлы опухоли имѣютъ стѣнку отъ 1 до 2 миллим. толщины. Большею частью стѣнка эта представляетъ обычное для кистъ строеніе, но въ одномъ мѣстѣ, именно въ перегородкѣ между обѣими кистами, она представляется толще и мягче. Плотная часть опухоли больше дѣтской головки величиною, сильно сосудиста и на разрѣзѣ представляетъ много мелкихъ кистъ, отъ орѣха до боба величиною, содержащихъ коллоидную жидкость.

Микроскопическое изслѣдованіе. Микроскопически опухоль опредѣляется, какъ кистосаркома. Плотныя части ея содержатъ большія, овальныя, вытянутыя въ продольномъ направленіи, ядерныя клѣтки, расположенныя длинными цугами или гнѣздами въ тонкой стромѣ.

[1]) Deutsche Klinik. 1872. № 39. S. 361.

№ 138.

Cystosarcoma fusocellulare ovarii sinistri.

(Случай проф. Н. В. Склифосовскаго [1]).

Анамнезъ. Больная, 59-лѣтняя дворянка, до появленія настоящей болѣзни всегда пользовалась хорошимъ здоровьемъ. Крови съ 12 — 14 лѣтъ, всегда были правильны, кончились 12 лѣтъ тому назадъ. Замужъ больная вышла 18 лѣтъ, рожала. Въ 1878 году она впервые замѣтила опухоль внутри живота, съ лѣвой стороны; мѣсяца черезъ три у нея появились боли въ крестцѣ, запоры и затрудненія мочеиспусканія, причемъ опухоль къ тому времени достигла уже большихъ размѣровъ. Въ сентябрѣ 1878 года, т. е. на пятый мѣсяцъ послѣ появленія опухоли, больной былъ сдѣланъ проколъ живота, при помощи котораго выпущено большое количество мутной кровянистой жидкости. Опухоль послѣ прокола замѣтно уменьшилась въ объемѣ, но не исчезла совершенно.

Объективное изслѣдованіе (въ октябрѣ 1878 года). Больная худа, блѣдна; кожа и мышцы дряблы. Животъ значительно увеличенъ; окружность его на уровнѣ пупка 79 сант., на 2 пальца ниже пупка—82,5, отъ лобка до пупка—18 сант., отъ правой передневерхней ости до пупка 16,5 сант., съ лѣвой стороны—то же самое, отъ пупка до мечевиднаго отростка—12 сант. Опухоль довольно плотна, мало подвижна, неясно зыблется. При постукиваніи въ области опухоли получается тупой звукъ, но бокамъ же тимпаническій. Влагалищное изслѣдованіе показываетъ, что опухоль выполняетъ собою малый тазъ, нисдавливая своды, особенно задній, смѣщая матку впередъ и кверху и фиксируя ее. При проколѣ опухоли шприцемъ, получена кровянистая жидкость.

Операція 15 октября показала, что опухоль представляетъ собою кисту, на значительномъ протяженіи сросшуюся съ кишками и стѣнками таза. Стѣнки кисты мѣстами были истончены и легко рвались, мѣстами же представляли значительныя разрощенія; содержимое опухоли состояло изъ темнокровянистой массы. Въ виду невозможности удаленія опухоли, она была разрѣзана, промыта и вшита стѣнками въ брюшную рану.

Послѣоперационное теченіе. Первоначально больная послѣ операціи чувствовала себя удовлетворительно, и температура держалась на нормальныхъ цыфрахъ. Затѣмъ мало-по-малу развилась длительная лихорадка, и 19 ноября больная скончалась при явленіяхъ полнаго упадка силъ.

Вскрытіе. Сердце уменьшено въ объемѣ, его мышца дрябла. Въ верхушкахъ легкихъ сплошь разсѣяны мелкія гнѣзда съ гнойно-катарральной

[1]) Отчетъ изъ клиники проф. *Н. В. Склифосовскаго*, сост. *Кузьминымъ*. Спб. Стр. 186.

слизью; легочная ткань малокровна, но проходима для воздуха. Печень увеличена въ объемѣ, мягка, сѣраго цвѣта. Селезенка немного увеличена, дрябла. Слизистая оболочка желудка и кишекъ рыхла, гиперемирована. Почки уменьшены въ объемѣ, на поверхности зернисты; ихъ ткань мягка, малокровна, лоханки атрофированы. Правый яичникъ цѣлъ; лѣваго нѣтъ,— мѣсто его занимаетъ новообразованіе. Послѣднее помѣщается главнымъ образомъ слѣва отъ матки и позади ея, глубоко опускаясь въ тазъ, продырявливая стѣнку прямой кишки и будучи сращено съ сальникомъ и кишками. Матка приподнята кверху и сильно атрофирована. Мочевой пузырь стоитъ высоко. Задняя стѣнка влагалища выпячена.

Описаніе препарата. Стѣнка кисты на разрѣзѣ оказывается состоящею изъ бѣлой мозговидной массы; внутренняя же ея поверхность представляетъ грибовидныя разрощенія, мѣстами переходящія въ гангренозный распадъ.

Микроскопическое изслѣдованіе обнаружило, что стѣнка опухоли состоитъ изъ веретенообразныхъ саркоматозныхъ клѣтокъ съ примѣсью зрѣлой соединительной ткани, сосудовъ и мѣстами пигментныхъ зеренъ.

№ 140.

Cystosarcoma fusocellulare ovariorum.

(Случай Reynolds-Garriguies'a [1]).

Анамнезъ. Больная, пожилая женщина, замѣтила у себя въ животѣ появленіе опухоли, похожей на кисту, и одновременно стала страдать сильными запорами. Нѣсколько дней спустя, у нея развились сильныя боли въ животѣ, и чрезъ нѣсколько минутъ наступила внезапная смерть.

Вскрытіе дало слѣдующую картину: въ брюшной полости большое количество красноватой жидкости; въ тазу опухоль, состоящая изъ массы кистъ съ крайне ломкими, хрупкими стѣнками прозрачнаго вида; совершенно нормальная матка погружена въ эту опухоль, равно какъ и лѣвая труба, правая же труба свободна; отъ яичниковъ не осталось и слѣда.

Микроскопическое изслѣдованіе опухоли показало, что стѣнки кистъ состоятъ исключительно изъ веретенообразныхъ саркоматозныхъ клѣтокъ.

№ 141.

Cystosarcoma fusocellulare ovarii sinistri.

(Случай проф. Н. В. Склифосовскаго [2]).

Анамнезъ. Больная, замужняя женщина 34 лѣтъ, поступила въ клинику 30 сентября 1883 г. Происходитъ изъ здоровой семьи. Крови на

[1]) American Journal of Obstetrics. 1881. XIV. P. 889.

[2]) Отчетъ хирургической клиники проф. *Склифосовскаго* за 1880 — 1884 годы. М. 1885. Стр. 389.

14-мъ году. Замужъ вышла 21 года. Черезъ годъ послѣ замужества крови прекратились на 8 лѣтъ, а предъ началомъ настоящей болѣзни появились въ видѣ метроррагій, сильно ослабившихъ больную. Дѣтей больная не имѣла. Четыре года тому назадъ она замѣтила у себя въ нижней части живота, слѣва, опухоль въ кулакъ величиною, которая постепенно росла и наконецъ достигла настоящихъ размѣровъ.

Объективное изслѣдованіе. Животъ больной равномѣрно увеличенъ. Окружность его на уровнѣ пупка 96 сант., отъ мечевиднаго отростка до пупка 12, отъ пупка до лобка 18, отъ передневерхнихъ остей до пупка по 20. Въ брюшной полости опредѣляется мало подвижная, бугристая, плотная вверху и выбухающаяся въ нижнемъ отрѣзкѣ опухоль. При перкуссіи живота на мѣстѣ, соотвѣтствующемъ опухоли, получается тупой тонъ. Между опухольной тупостью и печеночной есть полоса кишечнаго тона, селезеночная же тупость сливается съ опухольной. Матка обращена назадъ, увеличена, подвижна, причемъ движенія ея передаются нижней части опухоли, занимающей передній сводъ. Больная очень малокровна. Грудные и брюшные органы нормальны.

Операція произведена 8 октября. Послѣ вскрытія брюшной полости сдѣлана попытка уменьшить объемъ опухоли путемъ прокола. Послѣ прокола, давшаго мутную жидкость, объемъ опухоли, однако, уменьшился мало. Вслѣдствіе этого брюшной разрѣзъ былъ увеличенъ, и тогда лишь чрезъ него удалось вывести объемистую опухоль, не имѣвшую никакихъ сращеній. Она принадлежала лѣвому яичнику, правый же найденъ въ состояніи атрофіи. Ножка опухоли перевязана въ 2 пучка и отрѣзана, послѣ чего рана закрыта, и наложена іодоформная повязка.

Послѣопераціонный періодъ. Нѣсколько дней послѣ операціи больная лихорадила, причемъ, однако, температура не поднималась выше 38,7° Ц., и общее состояніе больной было вполнѣ удовлетворительное. На седьмой день сняты швы; брюшная рана на всемъ протяженіи срослась per primam. 13 ноября больная выписалась вполнѣ здоровой. Черезъ годъ она благополучно родила сына.

Описаніе препарата. Опухоль представляла толстостѣнную кисту, плотныя части которой вѣсили 6 фунтовъ, а жидкое содержимое—16.

Микроскопическое изслѣдованіе плотныхъ частей опухоли показало, что онѣ состояли изъ веретенообразноклѣточковой саркоматозной ткани.

№ 142.

Cystosarcoma fusocellulare ovarii.

(Случай Olshausen'a [1]).

Свѣдѣнія о больной. Больная, 49-лѣтняя замужняя женщина, страдала средней величины опухолью внутри живота.

[1]) Die Krankheiten der Ovarien. Stuttgart. 1886.

Операція обнаружила, что опухоль, бывшая кистосаркомою яичника (какого?), представляетъ массу тазовыхъ сращеній. Послѣ перевязки этихъ послѣднихъ и ножки, опухоль удалена.

Исходъ операціи—смерть больной отъ шока черезъ 12 часовъ.

Вскрытіе обнаружило саркоматозное пораженіе брюшины, плейръ и дна матки, содержавшей внутри веретенообразноклѣточковую опухоль съ куриное яйцо величиною.

№ 143.

Cystosarcoma fusocellulare ovariorum.

(Случай Nieberding'a, описанный Rueder'омъ [1]).

Анамнезъ. Больная, 29-лѣтняя незамужняя женщина, весной 1887 года замѣтила у себя незначительное увеличеніе живота, которое стало быстро прогрессировать и къ концу лѣта достигло порядочныхъ размѣровъ. Такъ какъ, кромѣ того, крови у ней съ августа совершенно прекратились, то больная сочла себя беременною. Врачъ, къ которому она обратилась, также нашелъ у ней беременность и, кромѣ того, свободный асцитъ.

Объективное изслѣдованіе, произведенное въ концѣ декабря, въ клиникѣ проф. Nieberding'a, дало слѣдующіе результаты: больная—худая, истощенная женщина съ огромнымъ животомъ, размѣры котораго больше, чѣмъ въ концѣ беременности. Покровы живота напряжены. Постукиваніе даетъ здѣсь повсюду тупой тонъ, и лишь въ верхней части живота звукъ принимаетъ тимпаническій характеръ. При сильномъ нажиманіи рукою по обѣимъ сторонамъ живота опредѣляется твердая, величиною съ голову ребенка масса, верхушка которой заходитъ, повидимому, за пупокъ, но вслѣдствіе сильнаго асцита не можетъ быть точно ощупана. При изслѣдованіи чрезъ влагалище оказывается, что влагалищная часть слегка увеличена и плотно прижата къ лонному соединенію большою, твердою, позади матки лежащею опухолью, которая выполняетъ почти весь малый тазъ. Опухоль эта совершенно неподвижна. Тѣло матки отдѣльно отъ опухоли не опредѣляется.

Діагнозъ. На основаніи данныхъ объективнаго изслѣдованія у больной распознанъ фиброидъ матки, можетъ быть въ соединеніи съ беременностью, и свободный асцитъ. Черезъ 3 дня этотъ діагнозъ пришлось, однако, нѣсколько измѣнить. Когда, путемъ прокола, водяночная жидкость была изъ полости живота выпущена, оказалось, что въ животѣ можно опредѣлить двойную опухоль, раздѣленную по срединѣ углубленіемъ и напоминавшую своею формою увеличенную двурогую матку; маточныхъ

[1]) Zwei Fälle von Ovarialerkrankung. Diss. Würzburg. 1888.

шумовъ слышно не было. Вслѣдствіе этого предположеніе о беременности было оставлено, и распознанъ большой подбрюшинный фиброидъ, который было рѣшено удалить путемъ операціи.

Операція произведена 5 января 1888. Послѣ вскрытія брюшной полости показалась двухлопастная опухоль. По извлеченіи ея изъ таза можно было видѣть, что сдвинутая вправо и прижатая къ лонному соединенію матка лежитъ какъ разъ въ углубленіи между двумя половинками опухоли, отчего она до операціи и не могла быть опредѣлена отдѣльно. Съ правой стороны къ опухоли была приращена большая, наполненная сывороточною жидкостью киста. Сама опухоль исходила изъ лѣваго яичника и была соединена съ лѣвымъ угломъ матки очень короткой, довольно широкой ножкой. Кромѣ того, отъ верхушки опухоли тянулись черезъ матку на противоположную сторону широкія лентовидныя сращенія. Помимо этихъ перепонокъ, на брюшинѣ тамъ и сямъ были замѣтны фибринозныя отложенія въ видѣ островковъ. Послѣ перерѣзки сращеній между двумя лигатурами, опухоль была удалена, полость брюшины тщательно промыта, и брюшная рана зашита.

Послѣопераціонный періодъ. До вечера втораго дня послѣ операціи состояніе больной было въ общемъ удовлетворительно, затѣмъ пульсъ участился и сдѣлался малъ, началась рвота. Такъ какъ было подозрѣніе на заворотъ кишекъ, то брюшная рана на 3 день была раскрыта, и органы брюшной полости подвергнуты тщательному осмотру. При этомъ оказалось, что дѣйствительно въ одномъ мѣстѣ кишка ущемилась, и, кромѣ того, начался перитонитъ, вслѣдствіе котораго кишечныя петли начали скленваться. Послѣ расправленія кишекъ и удаленія изъ задняго Douglas'ова пространства нѣкотораго количества мутной кровянистой жидкости, брюшная полость была вновь закрыта. Послѣ того симптомы непроходимости кишекъ исчезли, но перитонитъ продолжалъ прогрессировать, температура у больной поднялась до 40° Ц., пульсъ ослабѣлъ, и вечеромъ на четвертый день послѣ операціи наступила смерть.

Вскрытіе. Петли кишекъ склеены между собою и съ брюшной стѣнкой. Брюшинный покровъ ихъ мутенъ. Печень и грудобрюшная преграда покрыты слоемъ желтоватой студени. Въ маломъ тазу довольно много мутной жидкости. Матка лежитъ почти по средней линіи; полость шейки наполнена тягучею слизью. Лѣвая широкая связка утолщена, твердовата наощупь и покрыта фибринозными отложеніями. Послѣднія замѣчаются и на правой широкой связкѣ. Селезенка мала, капсула ея покрыта желтымъ налетомъ. Корковое вещество почекъ расширено и окрашено въ желтый цвѣтъ. Печень на разрѣзѣ представляетъ легкую желтую окраску.

Описаніе препарата. Опухоль вѣситъ 2 килограмма, поверхность ея гладкая, цвѣтъ блѣднокрасный. Лѣвый отдѣлъ опухоли имѣетъ 13 сант. въ высоту и 11 въ поперечникѣ, правый 11 и 9 сант., задній 11½ и 10 сант. Сросшаяся съ опухолью правосторонняя киста—около 7 куб. сант. въ объемѣ, содержитъ жидкую желтую массу, стѣнки ея

тонки, снаружи и снутри гладки, блѣднокраснаго цвѣта. Напротивъ, всѣ три отдѣла главной опухоли имѣютъ толстыя, отъ 2 до 3 сант., стѣнки, пронизанныя, подобно пчелиному соту, массою мелкихъ полостей отъ булавочной головки до каленаго орѣха, величина которыхъ возрастаетъ отъ периферіи къ центру. Какъ большія, такъ и эти маленькія полости наполнены тягучимъ, слизистымъ, желтоватокрасными веществомъ, мѣстами смѣшаннымъ съ кровью. Полость лѣваго отдѣла опухоли совершенно изолирована, пустоты же остальныхъ отдѣловъ сообщаются между собою.

Микроскопическое изслѣдованіе. Стѣнка правосторонней кисты снаружи покрыта плоскимъ эпителіемъ, кнутри отъ котораго лежитъ толстый слой зрѣлой соединительной ткани съ массою клѣточныхъ элементовъ, заключающій въ себѣ большое количество расширенныхъ кровеносныхъ сосудовъ; кнутри отъ этого слоя расположенъ въ нѣсколько слоевъ низкоклѣточный цилиндрическій эпителій, выстилающій полость кисты. Большая опухоль повсюду оказывается состоящею изъ массы мелкихъ кистъ, плотно прилежащихъ другъ къ другу и одѣтыхъ однослойнымъ цилиндрическимъ эпителіемъ. Перегородки между кистами состоятъ изъ волоконъ соединительной ткани, между которыми заложена масса веретенчатыхъ саркоматозныхъ клѣтокъ и мѣстами проходятъ кровеносные сосуды

№ 144.

Myxosarco-cystoma papillare ovariorum.

(Случай Kingman'a [1]).

Анамнезъ. Больная, 38-лѣтняя незамужняя женщина, ремесломъ судомойка, до настоящей болѣзни была здорова. $2^1/_2$ года тому назадъ у нея появилась маленькая опухоль въ правой сторонѣ живота, которая стала расти сначала медленно, а въ послѣдніе 4 мѣсяца быстро. Первыя крови съ 13 лѣтъ, съ промежутками въ 3—4 недѣли, по 4 дня, безъ болей, послѣдній разъ были за 2 недѣли. Аппетитъ у больной всегда былъ хорошъ, хотя иногда бывали разстройства желудка. Моча всегда отдѣлялась правильно. Болей въ животѣ больная никогда не чувствовала, а лишь нѣкоторое чувство тяжести.

Объективное изслѣдованіе. Животъ больной растянутъ и увеличенъ больше, чѣмъ въ концѣ беременности. Стѣнки живота, особенно въ нижней части, отечны и флюктуируютъ. По обѣимъ сторонамъ какъ разъ надъ передневерхними остями, замѣчается болѣе сильная резистентность и ощущеніе баллотированія. При постукиваніи нижняя часть живота до пупка даетъ тупой тонъ, поднимающійся по средней линіи выше, чѣмъ по бокамъ. Матка при двойномъ изслѣдованіи не опредѣляется. Шейка ея сдвинута немного впередъ. Въ заднемъ Douglas'овомъ пространствѣ опредѣляется круглая масса, принятая за тѣло перегнутой кзади матки. Уд. вѣсъ мочи 1,040, реакція ея сильно кислая, цвѣтъ мутножелтый, безъ бѣлка, но съ значительнымъ содержаніемъ уратовъ. Ноги отечны.

[1]) Boston Medical and Surgical Journal. 1892. V. CXXVI. № 6. P. 140.

Діагнозъ—многогнѣздная киста яичника, по всей вѣроятности, съ инкапсулированнымъ асцитомъ.

Операція. Послѣ вскрытія брюшной полости, изъ нея вытекло 14 пинтъ свѣтложелтой жидкости, и показалась объемистая опухоль, два кистовидныхъ отдѣла которой лежали по обѣ стороны позвоночника. Отъ мѣста ихъ соединенія шла тонкая ножка къ лѣвому углу матки, на протяженіи 5—7 дюймовъ. Кисты содержали 36 унцій жидкости, сильно похожей на разведенный гной, которая частію была выпущена чрезъ канюлю, частію попала въ брюшную полость, гдѣ смѣшалась съ нарочно оставленною тамъ на этотъ случай водяночною жидкостью. Опухоль не имѣла сращеній и потому была легко удалена. Правый яичникъ лежалъ въ заднемъ Douglas'овомъ пространствѣ и былъ превращенъ въ мягкую сосочковую опухоль, которая также была удалена. Затѣмъ брюшная полость была нѣсколько разъ промыта теплымъ солевымъ растворомъ, въ заднее Douglas'ово пространство вставленъ стеклянный дренажъ, и рана закрыта серебряными швами.

Послѣопераціонный періодъ протекъ вполнѣ благополучно. Черезъ 3 недѣли состояніе больной представлялось въ такомъ видѣ: рана живота вполнѣ зажила; самочувствіе паціентки отличное, болей нигдѣ нѣтъ; матка слегка увеличена и сдвинута влѣво; въ заднемъ сводѣ инфильтратъ, температура 98,6 Ф., пульсъ 70.

Описаніе препарата. Сосочковая масса праваго яичника имѣетъ величину кулака и при основаніи содержитъ нѣсколько маленькихъ кистъ. Опухоль лѣваго яичника состоитъ изъ двухъ большихъ кистъ и нѣсколькихъ малыхъ. Внутреннія стѣнки ихъ покрыты сосочковыми разрощеніями, а въ одномъ мѣстѣ и наружная стѣнка, значительно утолщенная, представляетъ такія же разрощенія.

Микроскопическое изслѣдованіе. Сосочки опухолей покрыты слоемъ цилиндрическаго эпителія. Нѣкоторые изъ нихъ фиброзны, другіе состоятъ главнымъ образомъ изъ веретенчатыхъ саркоматозныхъ клѣтокъ, большинство же состоитъ изъ миксоматозной ткани. Во многихъ мѣстахъ сосочки опухоли крайне напоминаютъ по строенію ворсинки хоріона.

№ 145.

Cystosarcoma fusocellulare enchondromatodes ovarii sinistri.

(Случай д-ра В. А. Вастена, до сихъ поръ не опубликованный).

Анамнезъ. Больная, крестьянская дѣвица 49 лѣтъ, чернорабочая, поступила въ С.-Петербургскую Обуховскую больницу 12 января 1893 г. съ жалобами на кашель, одышку, общую слабость и увеличеніе живота.

Изъ распросовъ оказалось, что больная никогда не была беременна. Крови начались съ 15 лѣтъ, приходили черезъ 3 недѣли и продолжались по 3—6 дней, въ небольшомъ количествѣ, безъ болей; прекратились онѣ уже давно—около 12 лѣтъ. Настоящая болѣзнь началась года 4 тому назадъ, причемъ животъ постепенно росъ въ своемъ объемѣ, появилась одышка и общая слабость; болей, однако, больная никогда въ животѣ не чувствовала. Мочеиспусканіе было всегда нормально, на низъ запоры.

Объективное изслѣдованіе. Больная очень исхудала. Сердечный толчекъ въ четвертомъ межреберномъ промежуткѣ; верхняя граница сердечной тупости на четвертомъ ребрѣ; тоны сердца чисты. Нижняя граница праваго легкаго спереди на 3-мъ ребрѣ, сбоку на 4-мъ, сзади на границѣ нижней трети лопатки. При выслушиваніи въ лѣвомъ легкомъ всюду опредѣляется довольно много влажныхъ хриповъ; въ правомъ, сзади и снизу, слышенъ выдохъ съ бронхіальнымъ оттѣнкомъ. Животъ больной значительно увеличенъ; окружность его на уровнѣ пупка $105^1/_2$ сант., разстояніе отъ лобка до пупка—$19^1/_2$ сант., отъ пупка до мечевиднаго отростка—$21^1/_2$ сант. При постукиваніи получается тупой тонъ по средней линіи на 2 пальца выше пупка; съ боковъ граница тупости идетъ дугообразно, справа доходя до реберъ, слѣва сливаясь съ тупостью селезенки. При перемѣнѣ больною положенія предѣлы тупости значительно перемѣщаются. При ощупываніи по всему животу получается ощущеніе зыбленія, а въ лѣвой подвздошной впадинѣ опредѣляется какое-то баллотирующее тѣло. Паховыя железы увеличены. Стѣнки влагалища выпадаютъ. Зѣвъ точкообразный, съ нѣсколькими эррозіями кругомъ. При двойномъ изслѣдованіи матка оказывается атрофированной; черезъ лѣвый, передній и задній своды въ полости живота опредѣляется гладкое, свободно баллотирующее тѣло.

Операція 20 января. Послѣ обычнаго приготовленія больной, она была захлороформирована, причемъ въ началѣ наркоза у ней имѣло мѣсто выпаденіе прямой кишки; выпавшая часть была съ кулакъ величиною. Операція начата разрѣзомъ брюшныхъ стѣнокъ по бѣлой линіи, около 12 сант. длиною. Брюшина въ нижней части раны оказались утолщенною. При вскрытіи ея вылилось значительное количество асцитической жидкости съ небольшою примѣсью крови. По удаленіи ея, исходившая изъ лѣваго яичника опухоль была выведена въ брюшную рану, нѣсколько увеличенную кверху отъ пупка. Опухоль сидѣла на широкой, но тонкой ножкѣ, перевязанной въ три пучка. Затѣмъ было подобнымъ же образомъ перевязано въ два пучка широкое сращеніе опухоли съ сальникомъ, послѣ чего опухоль была удалена. При осмотрѣ брюшины оказалось, что она мѣстами покрыта довольно большими бляшками стараго фибрина, а мѣстами на ней встрѣчаются мелкіе узелки съ чечевичное зерно величиною. Кромѣ удаленной яичниковой опухоли, въ полости живота, именно въ правомъ подреберьѣ, найдена была еще одна, повидимому постороняя, масса, но при дальнѣйшемъ изслѣдованіи она оказалась значительно смѣщенною печенью. Въ заключеніе операціи полость брюшины была очищена, и брюшной разрѣзъ зашитъ двѣнадцатью глубокими и десятью поверхностными швами.

Послѣопераціонное теченіе болѣзни. Больная перенесла операцію весьма хорошо. Температура была не лихорадочная, пульсъ не превышалъ 88 ударовъ въ минуту, заживленіе брюшной раны шло правильно. Однако 28 января состояніе больной вдругъ измѣнилось къ худшему: пульсъ участился до 124 ударовъ въ минуту, дыханіе—до 34, появилась одышка и сильная слабость; при изслѣдованіи найденъ былъ весьма значительный выпотъ въ правой плейрѣ. Послѣдняя была 30 января пунктирована, причемъ выпущено 2,400 куб. сант. непрозрачной, зеленоватой жидкости удѣльнаго вѣса 1,014, содержавшей въ большомъ количествѣ кровяные шарики и эндотеліальныя клѣтки. Проколъ значительно облегчилъ больную, и ея состояніе вновь поправилось. Въ тотъ же день были сняты всѣ швы, наложенныя на брюшную рану, причемъ послѣдняя оказалась зажившею первымъ натяженіемъ. Хорошее состояніе больной продолжалось, впрочемъ, лишь нѣсколько дней; затѣмъ выпотъ въ правой плейрѣ накопился вновь, временами стала появляться безсонница, существовавшій и раньше кашель усилился, больная стала страдать болями въ области печени, наконецъ вновь появился асцитъ; при ощупываніи печени она оказалась доходящею до пупка и бугристою. Такое состояніе, то улучшаясь, то ухудшаясь, продолжалось до іюня мѣсяца, когда къ перечисленнымъ припадкамъ присоединилась еще боль въ лѣвой рукѣ. Дважды произведенная за это время пробная пункція правой плейры дала въ результатѣ оба раза одно и то же—буроватую жидкость съ примѣсью кровяныхъ шариковъ и эндотеліальныхъ клѣтокъ. Въ октябрѣ у больной появились боли въ ногахъ, во всемъ же прочемъ ея состояніе оставалось по прежнему. Такъ продолжалось до января 1894 года, причемъ все это время силы больной постепенно слабѣли, питаніе ухудшалось, маразмъ возрасталъ, и наконецъ 24 января 1894 года больная скончалась.

Вскрытіе. Сердце представляетъ картину бурой атрофіи и жироваго перерожденія мускулатуры; при вскрытіи его полостей замѣчаются слѣды хроническаго фибрознаго эндокардита, выраженные особенно на клапанахъ двустворки и аорты. Въ плейрахъ находится серозно-кровянистая жидкость; кромѣ того, плейральные листки представляютъ слѣды хроническаго фибринознаго воспаленія. Правое легкое ателектатично; у корня его найдены три рядомъ лежащія, но не сообщающіяся между собою кисты, каждая въ грецкій орѣхъ величиною, съ плотными стѣнками и густымъ, шоколаднаго цвѣта содержимымъ; въ верхней части верхней доли легкаго, среди воспалительнаго инфильтрата, находится еще полость, содержащая распадъ, со стѣнками, въ которыхъ замѣтны маленькіе участки бѣлой ткани. Въ лѣвомъ легкомъ также встрѣчены явленія воспаленія, выраженныя особенно въ заднихъ частяхъ; кромѣ того, здѣсь

найдены три свѣжихъ гангренозныхъ фокуса, съ большой лѣсной орѣхъ величиною. Полость брюшины содержитъ кровянистую жидкость. Печень представляетъ картину бурой атрофіи и хроническаго слипчиваго перигепатита. Почки и селезенка атрофированы, представляютъ много инфарктовъ. Изъ праваго яичника исходитъ опухоль, съ небольшую картофелину величиной, состоящая изъ отдѣльныхъ кистъ, наполненныхъ коллоиднымъ веществомъ. На мѣстѣ лѣваго яичника найдена небольшая культя, свободная отъ сращеній, пропитанная известковыми солями.

Описаніе препарата. Удаленная опухоль лѣваго яичника сплющенно-шаровидной формы, имѣетъ въ длину 18 сант., въ ширину—15, въ высоту—11. Поверхность ея—гладкая, блестящая, почти повсюду сухожильнаго бѣлаго цвѣта. Въ двухъ мѣстахъ на ней замѣтны остатки сращеннаго сальника. Ножка опухоли широкая, но очень тонкая. На разрѣзѣ оказывается, что опухоль одѣта толстою, сухожильно-бѣлою капсулой. Содержимое ея состоитъ изъ массы различной величины и формы кистовидныхъ пространствъ, частью совершенно обособленныхъ, частію соединенныхъ между собою. Стѣнки этихъ пространствъ имѣютъ отъ одного до трехъ миллиметровъ толщины. Внутри кистъ содержится желтовато-бѣлое, кашицеобразное вещество, среди котораго мѣстами попадаются болѣе плотныя образованія, имѣющія связь со стѣнками полостей.

Микроскопическое изслѣдованіе. [1]). Микроскопически удаленная опухоль представляетъ довольно сложное строеніе. Остовъ ея состоитъ изъ волокнистой соединительной ткани, въ которой заложены образованія различной структуры: есть здѣсь, во-первыхъ, железистыя и сосочковыя образованія, свойственныя обыкновеннымъ пролиферирующимъ кистомамъ; во-вторыхъ, мѣстами въ толщѣ какъ капсулы, такъ и перегородокъ между кистами встрѣчаются участки изъ эмбріональной веретенообразноклѣточковой ткани; въ-третьихъ, опухоль по мѣстамъ представляетъ чрезвычайно оригинальныя образованія, похожія на молодой хрящъ; въ-четвертыхъ, наконецъ, въ одномъ участкѣ опухоли, лежащемъ близъ hilus'a и свободномъ отъ саркоматознаго перерожденія, встрѣчаются довольно хорошо сохранившіеся остатки нормальной яичниковой ткани: примордіальные фолликулы и желтыя тѣла въ различныхъ стадіяхъ развитія.

[1]) Подробное описаніе гистологическаго строенія этой весьма интересной и, въ то же время, сложной опухоли я надѣюсь обработать впослѣдствіи, въ видѣ отдѣльной статьи; здѣсь же ограничусь лишь очень краткимъ описаніемъ. В. Г.

г) Неизвѣстнаго типа.

№ 146.

Cystosarcoma ovarii.

(Случай Schroeder'a [1]).

Объективное изслѣдованіе. Опухоль простиралась кверху выше пупка, была сильно напряжена и давала ощущеніе какъ-бы зыбленія. Справа наверху изъ массы ея выступала небольшая киста.

Операція показала, что, за исключеніемъ этой кисты, содержавшей жидкость, остальная часть опухоли состояла изъ мозговиднаго вещества. Такъ какъ кишки оказались тѣсно сращенными съ новообразованіемъ, то о радикальномъ удаленіи послѣдняго не могло быть и рѣчи.

Исходъ операціи — выздоровленіе больной при температурѣ не выше 39° Ц.

№ 147.

Cystosarcoma ovarii.

(Случай Pean'a [2]).

Анамнезъ. Больная начала менструировать 18-ти лѣтъ, замужъ вышла 21 года, имѣла двоихъ дѣтей. Опухоль замѣчена 5 мѣсяцевъ тому назадъ. Произведено было 11 пункцій живота, изъ коихъ каждая давала 1—5 литровъ кровянистой жидкости.

Объективное изслѣдованіе. Больная исхудала, кахектична, лихорадитъ. Пульсъ 140, нитевидный; число дыханій 39 въ минуту. Нижняя половина туловища до пупка и нижнія конечности отечны. Животъ огромный.

Операція начата разрѣзомъ отъ лобка до подложечки. Брюшная полость оказалась наполненною кровянистой жидкостью. Опухоль была сращена со стѣнками живота и кишками, имѣла очень ломкія стѣнки. Послѣ отдѣленія сращеній, ножка ея была перевязана въ два пучка и отрѣзана. Операція длилась $1^1/_2$ часа.

Исходъ операціи—выздоровленіе больной.

[1]) Berliner klinische Wochenschrift. 1877. № 42.
[2]) Leçons de la clinique chirurgicale. IV. 1879–80. P. 1112.

№ 148.

Cystosarcoma ovarii.

(Случай Fasbender'a [1]).

Свѣдѣнія о больной. Больная, 68-лѣтняя старуха, поступила съ жалобами на сильную опухоль живота.

Операція показала, что опухоль, вѣсомъ въ $15^1/_2$ фунтовъ, представляетъ собою яичниковую кистосаркому съ весьма толстыми сращеніями. Несмотря на то, опухоль удалось удалить. Въ полости брюшины найденъ небольшой асцитъ.

Исходъ операціи—благопріятный для больной.

№ 149.

Sarcoma cysticum ovariorum.

(Случай Péan'a [2]).

Анамнезъ. Больная, весьма слабая и истощенная дѣвица, страдающая религіозной маніей, поступила для операціи по поводу опухоли внутри живота. Регулы съ 14 лѣтъ. Судя по показаніямъ больной, болѣзнь ея началась 3 года тому назадъ, врачемъ же констатирована лишь за 5 недѣль до поступленія; однако и въ этотъ короткій срокъ можно было замѣтить быстрый ростъ опухоли.

Операція. При вскрытіи брюшной полости длиннымъ разрѣзомъ, въ ней найдено небольшое количество кровянистой асцитической жидкости, затѣмъ показалась объемистая, красноватаго цвѣта опухоль, поднимавшаяся изъ малаго таза до области epigastrii. Опухоль эта состояла изъ сплошной массы, мѣстами пронизанной мелкими кистами съ кровянистымъ, коллоиднымъ и слизистымъ содержимымъ. Двѣ трети ея были отняты путемъ morcellement, послѣ чего лишь стала видна дольчатая нижняя часть опухоли, заключавшая въ себѣ кисты большаго объема, чѣмъ какія найдены въ верхней части. Вмѣстѣ съ тѣмъ стало видно, что опухоль заняла оба яичника, обѣ широкихъ связки и дно матки. Всѣ пораженныя мѣста были удалены, послѣ предварительной перевязки, затѣмъ маточная культя была прижжена полуторохлористымъ желѣзомъ, припудрена іодоформомъ, и рана закрыта. Операція продолжалась $1^1/_4$ ч.

Исходъ операціи непосредственный — выздоровленіе больной, отдаленный же неизвѣстенъ.

[1]) Berliner klinische Wochenschrift. 1880. 11 Oct. S. 588.
[2]) Leçons de la clinique chirurgicale. V. V. 1881–82. P. 1320.

№ 150.

Cystosarcoma ovariorum.

(Случай Péan'a [1]).

Анамнезъ. Больная, замужняя женщина, начавшая носить крови 13 лѣтъ, вышедшая замужъ 25, дѣтей не имѣвшая, поступила съ жалобами на опухоль внутри живота, замѣченную ею $1^1/_2$ года тому назадъ. Послѣдніе $^1/_2$ года опухоль стала расти особенно быстро, что сопровождалось крайнимъ истощеніемъ больной. Паціенткѣ было сдѣлано уже три прокола живота: одинъ, 4 мѣсяца тому назадъ, далъ 6 литровъ лимонно-желтой жидкости; второй, 6 недѣль тому назадъ, далъ 7 литровъ ея; при третьемъ, сдѣланномъ за 15 дней, вышло 5 литровъ жидкости шеколаднаго цвѣта.

Объективное изслѣдованіе. Больная крайне худа, истощена. Животъ ея огромнаго размѣра, напряженъ, испещренъ полосами расширенныхъ венъ, и внутри его можно опредѣлить объемистую опухоль, исходящую изъ малаго таза.

Операція начата длиннымъ разрѣзомъ, сопровождавшимся такимъ сильнымъ кровотеченіемъ, что для его остановки пришлось наложить до 40 пинцетовъ. Опухоль оказалась сращенною съ брюшными и тазовыми стѣнками, брыжейкою и кишками. По своему строенію она состояла изъ нѣсколькихъ кистъ, опорожнившихъ при проколѣ до 15 литровъ вонючаго гноя, и плотныхъ саркоматозныхъ массъ, вѣсившихъ до 10 кило. Занимала она оба яичника и обѣ широкихъ связки. Несмотря на сращенія и широкое распространеніе, она была удалена по частямъ.

Исходъ операціи—выздоровленіе больной, которая выписалась на 19-й день. Черезъ два мѣсяца, однако, у нея развился, неизвѣстно отъ какой причины, гнойный тазовый перитонитъ; для удаленія гноя былъ сдѣланъ проколъ влагалищнаго свода, каковая операція и имѣла своимъ исходомъ смерть больной.

№ 151.

Cystosarcoma ovarii sinistri.

(Случай Péan'a [2]).

Анамнезъ. Больная 42 лѣтъ, имѣла четверыхъ дѣтей. Болѣзнь началась 2—3 года тому назадъ и вызвала значительный асцитъ и общій упадокъ силъ больной.

[1]) Leçons de la clinique chirurgicale V. P. 1881—82. 1322.
[2]) Leçons de la clinique chirurgicale. 1882.

Операція. При вскрытіи брюшной полости, изъ нея вылилось около 3 литровъ водяночной жидкости, и показалась неправильной формы, дольчатая опухоль, состоявшая изъ нѣсколькихъ полостей и полумягкаго мозговиднаго вещества. Полости были наполнены мутной серозно-гнойной жидкостью, которая была опорожнена путемъ проколовъ. Ихъ стѣнки мѣстами были въ состояніи нагноенія. Исходила опухоль изъ лѣваго яичника и представляла многочисленныя сращенія съ брыжейкою и паріетальнымъ листкомъ брюшины. Послѣдняя имѣла красный цвѣтъ и мѣстами была зерниста, а мѣстами покрыта кистовидными узлами. По удаленіи ихъ и яичниковой опухоли, рана была закрыта.

Исходъ операціи. Больная медленно оправилась отъ операціи, причемъ въ нижнемъ углу раны у ней осталось отверстіе, изъ котораго вытекала коричневатая серозная жидкость. Черезъ полгода паціентка стала испытывать боли въ правой подвздошной впадинѣ. Болѣзнь рецидивировала и кончилась смертью больной.

№ 152.

Cystoma adenosarcomatodes ovarii sinistri.

(Случай проф. Н. В. Склифосовскаго [1]).

Анамнезъ. Больная, дѣвица 31 года, крови стала носить на 16-мъ году, часто съ опозданіемъ на 4—6 недѣль. За послѣдніе 8 мѣсяцевъ регулъ совсѣмъ не было. Съ 15-го года у больной появились припадки падучей, по 1—2 въ мѣсяцъ. Опухоль замѣчена за 8 лѣтъ до операціи.

Объективное изслѣдованіе. Ясное хроническое воспаленіе легкихъ. Животъ увеличенъ до 89 сант. въ окружности.

Операція 23 января 1882 г. Опухоль оказалась сращенною съ передней брюшной стѣнкой и сальникомъ. Ножка перевязана струнною нитью и опущена въ брюшную полость.

Исходъ операціи—выздоровленіе больной, которая выписалась, однако, съ усилившимся процессомъ въ легкихъ.

Описаніе препарата. Опухоль содержитъ до 12 фунтовъ студневидной жидкости. На днѣ ея расположена другая, въ апельсинъ величиною. Кромѣ того, на внутренней поверхности кисты разбросаны плотныя новообразованія отъ горошины до сливы величиной.

Микроскопическое изслѣдованіе обнаружило аденосаркоматозное строеніе опухольныхъ стѣнокъ.

[1]) Врачъ, 1883. № 9.

№ 153.

Cystosarcoma ovarii sinistri.

(Случай Thornton'a [1]).

Анамнезъ. Больная 47 лѣтъ, замужемъ 27 лѣтъ, мать троихъ дѣтей, изъ которыхъ младшему 20 лѣтъ. Крови съ 16 лѣтъ, всегда правильны, но обильны и съ болями. Больная была всегда здорова до того времени, когда, 3 года назадъ, замѣтила у себя опухоль въ лѣвой подвздошной области. Увидѣвъ тогда больную, авторъ нашелъ у нея увеличенную, но подвижную матку, расширивъ зѣвъ которой, замѣтилъ, что полость органа выполнена плотною массою новообразованія. Экразеромъ и пальцами авторъ извлекъ часть массы около куринаго яйца величиною, выскоблилъ остальное и впрыснулъ въ полость іодную тинктуру. Кровотеченіе прекратилось, больная скоро оправилась и совершенно выздоровѣла. Это было въ 1877 году, а въ 1880 авторъ былъ вновь приглашенъ къ больной и нашелъ у нея внутри живота, больше влѣво, плотную опухоль, доходившую почти до пупка. Матка была приподнята и фиксирована. Съ теченіемъ времени въ опухоли стала замѣчаться флюктуація.

Объективное изслѣдованіе. Больная сильно истощена. Кожа суха, шелушится. Пульсъ 88, температура нормальна. Языкъ чистъ, аппетитъ хорошъ, на низъ запоръ. Моча идетъ свободно, блѣднаго оттѣнка, прозрачная, слегка кислой реакціи, уд. в. 1,010, безъ бѣлка. Животъ сильно растянутъ и испещренъ синими полосами расширенныхъ венъ. Вся лѣвая половина его, отъ лобка до края реберъ, занята выбухающею опухолью, хрустящею въ нижней своей части. Въ правой паховой области находится другая масса, отдѣльная отъ первой, твердая. Влагалищное изслѣдованіе даетъ мало добавочныхъ данныхъ. Матка немного увеличена, неподвижна. Опухоль въ тазу не опредѣляется.

Діагнозъ многокамерная яичниковая опухоль и фиброидъ матки.

Операція 20 апрѣля 1881. Опухоль, оказавшаяся многогнѣздною кистосаркомой лѣваго яичника, была совершенно инкапсулирована въ широкой связкѣ и представляла такія обширныя сращенія съ сальникомъ, брыжейкою, кишками и тазовыми органами, что авторъ сначала хотѣлъ ее оставить на мѣстѣ, но затѣмъ ему удалось осторожно энуклеировать ее, наложивъ на сращенія массу лигатуръ. Во время вылущенія опухоли, авторъ былъ удивленъ присутствіемъ массы мозговидныхъ саркоматозныхъ образованій, лежавшихъ снаружи отъ нея. Послѣ извлеченія опухоли оказалось, что эти массы выросли изъ слѣпой кишки. Удаливъ

[1]) Medical Times and Gazette Lond. 1883. Febr. 24. P. 211.

ихъ, авторъ нашелъ, далѣе, третью опухоль, въ кокосовый орѣхъ величиною, лежавшею справа подъ печенью и соединенную съ сальникомъ сосудистою ножкою, которая была перевязана и отрѣзана.

Послѣоперационное теченіе. Больная послѣ операціи поправлялась очень медленно; температура доходила иногда до 102, 2° ф. и по нѣскольку дней оставалась выше 100; пульсъ былъ частый и слабый. Но на 7 день, когда кишечникъ больной былъ хорошо очищенъ клизмою, температура понизилась до нормы, а пульсъ—до 88 въ минуту. На 24 день послѣ операціи паціентка выписалась здоровою, но кахектичною; впослѣдствіи, однако, она совершенно поправилась.

Описаніе препарата. Опухоль яичника представляла собою многогнѣздную кисту съ необыкновенно толстыми стѣнками изъ саркоматозной ткани того же цвѣта и вида, какъ и двѣ другія опухоли; но послѣднія, особенно же опухоль слѣпой кишки, были гораздо мягче, мозговиднѣе. Сальниковая опухоль внутри заключала полость, выстланную морщинистой перепонкой и заключавшую 2—3 унціи желтой жидкости.

№ 154.

Cystosarcoma ovarii sinistri.

(Случай Péan'a [1]).

Анамнезъ. Больная, 34-лѣтняя женщина, ремесломъ вышивальщица, поступила съ такою сильною одышкою, что почти совершенно не могла говорить. Единственное, что отъ нея удалось узнать, — это то, что нѣсколько дней тому назадъ ей дѣлали проколъ живота.

Объективное изслѣдованіе. Больная худа, истощена. Лицо, шея и плечи въ красныхъ пятнахъ. Дыханіе хриплое, прерывистое. Животъ крайне растянутъ, зыблется, причемъ жидкость не смѣщается при перемѣнѣ больною положенія. При влагалищномъ изслѣдованіи, влагалищная часть матки нормальна, матка почти неподвижна, въ заднемъ сводѣ опредѣляется плотная опухоль съ куриное яйцо величиною.

Черезъ три часа по поступленіи больная умерла въ припадкахъ асфиксіи.

Вскрытіе. При вскрытіи живота брюшина оказалась имѣющею нормальную окраску, не утолщенною. Кишки сбиты въ кучу и смѣщены подъ діафрагму. Небольшой асцитъ. Полость живота выполнена опухолью, имѣющею около 75 сант. въ окружности, зыблющеюся, округлою, съ толстыми стѣнками, испещренною на поверхности толстыми сосудами. Опухоль эта срощена съ брюшиною въ области лѣвой подвздошной впадины и лѣваго подреберья. При вскрытіи опухоли, изъ нея вылилось 4—5

[1]) Leçons de la clinique chirurgicale. V. VI. 1883—84. P. 895.

литровъ желтоватой жидкости, наполнявшей главную камеру кисты; кромѣ этой камеры, опухоль содержала нѣсколько небольшихъ, наполненныхъ болѣе темно окрашенной и болѣе плотной жидкостью. Стѣнки опухоли имѣютъ въ толщину большею частію отъ 4 до 5 сант. Правый яичникъ кистовидно перерожденъ и имѣетъ величину куринаго яйца. Матка тѣсно срощена съ лежащимъ позади ея отдѣломъ большой опухоли, развившейся изъ лѣваго яичника; отдѣлъ этотъ плотенъ, съ кулакъ величиною; онъ-то и опредѣлялся при жизни больной въ заднемъ сводѣ. Въ легкихъ явленія бронхопнеймоніи. Почки носятъ ясные слѣды интерстиціальнаго нефрита. Остальные органы болѣе или менѣе нормальны.

№ 155.

Cystosarcoma ovarii dextri.

(Случай проф. Г. Е. Рейна [1]).

Анамнезъ. Больная, 42-лѣтняя женщина, поступила въ клинику съ опухолью внутри живота, развивавшеюся, по ея словамъ, втеченіи $4^1/_2$ лѣтъ.

Объективное изслѣдованіе. Больная сильно истощена, лихорадитъ. Животъ увеличенъ до окружности въ 123 сант. на уровнѣ пупка. Незначительный асцитъ. Опухоль простирается отъ малаго таза до 2—3 поперечныхъ пальцевъ выше пупка.

Операція показала, что опухоль представляетъ сплошныя, весьма крѣпкія срощенія съ брюшною стѣнкою и кишками, и сидитъ на очень короткой, широкой ножкѣ. Послѣ отдѣленія срощеній частію руками, частію ножемъ, причемъ было наложено нѣсколько лигатуръ, ножка была перевязана сначала въ три пучка, потомъ вся цѣликомъ, отрѣзана и опущена въ брюшную полость. Продолжительность операціи—1 часъ 29 минутъ.

Исходъ операціи — смерть больной на 5 день отъ гнилостнаго зараженія.

Описаніе препарата. Удаленная опухоль вѣсила 1,677 грм. и представляла собою кисту, на внутренней поверхности которой сидѣли саркоматозные узлы до дѣтской головки величиною.

№ 156.

Cystosarcoma ovarii dextri.

(Случай Harsha [2]).

Анамнезъ. Больная, 50 лѣтъ, обратилась къ автору съ жалобами на увеличеніе живота. По ея словамъ, животъ началъ расти около

[1]) Врачъ. 1885. № 48.
[2]) American Journal of Obstetrics. 1885. XVIII. P. 793.

десяти мѣсяцевъ тому назадъ, раньше же былъ обыкновенной величины. Особенныхъ разстройствъ это увеличеніе больной не причиняло: она испытывала лишь непріятное чувство тяжести, нѣкоторое затрудненіе дыханія, да сонъ пацієнтки былъ неспокоенъ.

Объективное изслѣдованіе. Общее состояніе больной удовлетворительное. Животъ значительно увеличенъ, такъ что его окружность на уровнѣ пупка достигаетъ 4 футъ 10 дюймовъ, и представляетъ всѣ признаки значительнаго асцита. Присутствіе значительнаго количества водяночной жидкости въ полости брюшины сильно мѣшало пальпаціи, но тѣмъ не менѣе авторъ распозналъ опухоль яичника, которую и рѣшилъ удалить оперативнымъ путемъ.

Операція. При вскрытіи брюшной полости, изъ нея вытекло весьма большое количество жидкости,—приблизительно 10 галлоновъ. Брюшина, въ томъ числѣ и брюшинный покровъ кишекъ, имѣла темнокрасный цвѣтъ вслѣдствіе сильнаго налитія сосудовъ. Внутри помѣщалась опухоль, исходившая изъ праваго яичника и имѣвшая величину нѣсколько больше головки новорожденнаго. Она не имѣла никакихъ сращеній и сидѣла на короткой ножкѣ, которая была раздѣлена на пучки и плотно перевязана. Послѣ удаленія опухоли полость живота дезинфецирована и зашита.

Послѣопераціонное теченіе было замѣчательно благопріятное. Больная поправилась очень быстро, безъ лихорадки. Авторъ видѣлъ ее черезъ 2 мѣсяца послѣ операціи, и она была совершенно здорова.

№ 157.

Cystofibrosarcoma ovarii dextri.

(Случай Андіона [1]).

Анамнезъ. Больной 35 лѣтъ отъ роду. До операціи, вслѣдствіе сильнаго асцита, ей были сдѣланы 4 прокола живота троакаромъ съ промежутками въ 37, 35 и 11 дней.

Операція произведена 8 декабря безъ антисептики, при очень дурныхъ условіяхъ. Опухоль оказалась со сращеніями. Ножка ея была перевязана шелковой лигатурой и вшита въ кожную рану.

Исходъ операціи—смерть больной на третій день отъ гнилостнаго воспаленія брюшины.

[1]) По *Матвѣеву*, «Матеріалы по вопросу объ овaріотоміи въ Россіи». Дисс. СПБ. 1886.

№ 158.

Cystofibrosarcoma ovarii sinistri.

(Случай Андіона [1]).

Анамнезъ. Больной 35 лѣтъ; опухоль существуетъ у нея $1^1/_2$ года, вызвавъ сильный асцитъ.

Операція 11 іюня 1883 г. при соблюденіи строгой антисептики. Ножка опухоли перевязана кэтгутомъ и опущена въ брюшную рану.

Исходъ операціи—выздоровленіе.

№ 159.

Cystosarcoma ovarii sinistri.

(Случай Ассмута [2]).

Анамнезъ. Больной 39 лѣтъ. Опухоль существуетъ у нея $1^1/_2$ года.

Операція въ маѣ 1884 года Опухоль оказалась съ повсемѣстными крѣпкими сращеніями, отдѣленіе которыхъ потребовало такъ много времени, что операція въ общемъ длилась около 2 часовъ. Внутрибрюшинный способъ ухода за ножкой.

Исходъ операціи — выздоровленіе больной, которая, однако, черезъ 2 мѣсяца погибла отъ саркоматозной кахексіи.

№ 160.

Cystosarcoma ovarii.

(Случай Левенсона [3]).

Операція произведена 4 февраля 1877 г. у 42-лѣтней. Опухоль оказалась снабженною многочисленными сосудистыми сращеніями. На ножку была наложена лигатура изъ кэтгута, послѣ чего ножка отожжена.

Исходъ операціи—смерть на другой день отъ перитонита.

[1]) По *Матвѣеву*, «Матеріалы къ вопросу объ овaріотоміи въ Россіи». Дисс. Спб. 1886.

[2]) По *Матвѣеву*, «Матеріалы къ вопросу объ овaріотоміи въ Россіи». СПБ. 1886.

[3]) По *Матвѣеву*, «Матеріалы къ вопросу объ овaріотоміи въ Россіи». СПБ. 1886.

№ 161.

Cystosarcoma ovarii dextri.

(Случай Прево [1]).

Анамнезъ. Больной 45 лѣтъ, крови стала носить на 15 году, во время болѣзни маточныя кровотеченія. Рожала восемь разъ. Опухоль замѣчена 2 года тому назадъ.

Операція 23 декабря 1878 г. Опухоль оказалась безъ сращеній. По удаленіи ея, ножка опущена въ полость брюшины, и рана закрыта.

Исходъ операціи—смерть отъ гнилостнаго перитонита.

№ 162.

Cystosarcoma ovariorum.

(Случай Прево [2]).

Анамнезъ. Больная 37 лѣтъ. Крови съ 12 лѣтъ, около года тому назадъ совершенно прекратились. Дѣтей больная не имѣла. Опухоль замѣчена одновременно съ прекращеніемъ менструаціи.

Операція 22 ноября 1881 г., продолжалась 1 ч. 45 мин. Опухоль оказалась безъ сращеній.

Исходъ операціи — выздоровленіе.

№ 163.

Cystosarcoma ovarii.

(Случай Прево [3]).

Анамнезъ. Больная 43 лѣтъ. Крови съ 17 лѣтъ, всегда правильно. Рожала 10 разъ. Опухоль замѣчена 1/2-года тому назадъ.

Операція 6 ноября 1883 г., продолжалась 1 1/2 часа. Опухоль оказалась безъ сращеній.

Исходъ операціи — смерть отъ истощенія.

[1]) По *Матвѣеву*, «Матеріалы къ вопросу объ овaріотоміи въ Россіи». Спб. 1886.

[2]) По *Матвѣеву*, «Матеріалы къ вопросу объ овaріотоміи въ Россіи». Спб. 1886.

[3]) По *Матвѣеву*, «Матеріалы къ вопросу объ овaріотоміи въ Россіи». Спб. 1886.

№ 164.

Cystis sarcomatodes ovarii.

(Случай проф. Н. В. Склифосовскаго [1]).

Анамнезъ. Больная 20 лѣтъ. Первыя крови на 13 году. Увеличеніе живота замѣчено всего 5 мѣсяцевъ тому назадъ и развивалось очень быстро.

Объективное изслѣдованіе. Больная очень малокровна. Въ легкихъ признаки начинающейся пневмоніи. Животъ сильно увеличенъ, такъ что окружность его на уровнѣ пупка достигаетъ 84 сант.

Операція 12 ноября 1883 г. Опухоль, сращенная съ сальникомъ, содержала въ полости свѣжеизлившуюся кровь. Ножка ея перевязана струнной нитью и, послѣ перерѣзки, опущена въ полость брюшины.

Исходъ операціи — выздоровленіе больной.

№ 165.

Cystosarcoma ovariorum.

(Случай Фе [2]).

Анамнезъ. Больная 43 лѣтъ. Крови съ 17 лѣтъ, всегда правильно. Рожала 10 разъ. Опухоль замѣчена впервые 1/2-года тому назадъ.

Операція 6 ноября 1883 г., длилась 1 1/2 часа. Опухоль оказалась безъ сращеній. Уходъ за ножкою внутрибрюшинный.

Исходъ операціи — смерть больной отъ истощенія.

№ 166.

Cystosarcoma ovarii dextri.

(Случай A. Underhill'я [3]).

Анамнезъ. Больная, 42-лѣтняя женщина, вернувшись однажды съ прогулки домой сильно усталою, внезапно почувствовала сильную боль въ правой ногѣ, которая вслѣдъ затѣмъ распухла. Приглашенный, спустя

[1]) По *Матвѣеву*, «Матеріалы къ вопросу объ овaріотоміи въ Россіи». Спб. 1886.

[2]) По *Матвѣеву*, «Матеріалы къ вопросу объ овaріотоміи въ Россіи». Спб. 1886.

[3]) British Medical Journal. 1886. V. I, P. 18.

нѣсколько дней, врачъ нашелъ отечность всей ноги, опухоль бедра и наружныхъ половыхъ частей съ правой стороны и чувствительность въ области венъ—femoralis и saphenae magnae. Въ тазу, кромѣ того, опредѣлялась, справа, глубоко сидящая опухоль довольно мягкой консистенціи, съ большой апельсинъ величиною. На основаніи этихъ данныхъ врачъ поставилъ діагнозъ флебита венъ праваго бедра и параметрита. Черезъ мѣсяцъ болѣзнь усилилась, и больная поступила въ госпиталь, гдѣ распознали опухоль яичника, которую и рѣшили удалить путемъ чревосѣченія.

Операція. При вскрытіи брюшной полости въ ней найдена многогнѣздная киста, исходившая изъ праваго яичника. Киста была пунктирована и опорожнена отъ ея содержимаго, но когда хотѣли удалить ее,— это вполнѣ сдѣлать оказалось невозможнымъ въ виду существованія многочисленныхъ сращеній съ тазовыми органами и кишками. Оставшаяся неудаленною часть ея была вшита въ брюшную рану, и примѣнены стеклянные дренажи.

Послѣоперационный періодъ протекъ съ повышеніемъ температуры до 100° Ф. Больная умерла на пятый день послѣ операціи при явленіяхъ возраставшаго упадка силъ.

Вскрытіе обнаружило, что матка и лѣвый яичникъ были нормальны, а развившаяся изъ праваго яичника опухоль имѣетъ характеръ саркомы.

№ 167.

Cystosarcoma ovariorum.

(Случай Terrillon'a [1]).

Анамнезъ. Больная 46 лѣтъ, больна $2^1/_2$ года. Сильное истощеніе.

Операція 7 января 1886 г. Вмѣсто одного яичника многогнѣздная cystosarcoma, сидящая на толстой, закрученной ножкѣ и во многихъ мѣстахъ представляющая сращенія. На ножку наложены 6 лигатуръ изъ кэтгута. Другой яичникъ оказался также саркоматознымъ и потому тоже удаленъ. Вся операція длилась $1^1/_2$ часа.

Исходъ операціи—выздоровленіе больной.

[1]) Bulletins et memoires de la Société de chirurgie de Paris. 1886. V. XII.

№ 168.

Cystosarcoma ovarii.

(Случай Olshausen'a [1]).

Свѣдѣнія о больной. Больная, 58-лѣтняя замужняя женщина, страдала объемистою эластичною опухолью внутри живота.

Операція сдѣлана 8 сентября 1884 г. Опухоль, оказавшаяся кистосаркомой, сильно кровоточила изъ мѣста прокола, почему его пришлось закрыть швами. Она представляла значительныя сращенія съ кишкою (на протяженіи метра) и богатымъ кровью сальникомъ, на который пришлось наложить лигатуру en masse. При удаленіи опухоли, произошелъ разрывъ широкой связки, сопровождавшійся сильнымъ кровотеченіемъ, которое повлекло за собою коллапсъ. Послѣ искусственнаго дыханія, продолжавшагося втеченіи получаса, больная, однако, пришла въ себя.

Исходъ операціи—смерть больной черезъ 5 часовъ.

№ 169.

Cystosarcoma ovarii (sinistri?).

(Случай Olshausen'a [2]).

Теченіе болѣзни. Больная за 12—14 лѣтъ до смерти была пользована авторомъ отъ перегиба матки кзади, съ очень частыми и сильными приступами воспаленія брюшины. Черезъ нѣсколько лѣтъ авторъ вновь увидѣлъ ее по причинѣ новыхъ, тяжелыхъ припадковъ и нашелъ надъ лѣвой половиной входа въ тазъ твердую опухоль, съ гладкою поверхностью, въ дѣтскую головку величиною. Матка была приподнята, и перегибъ ея кзади въ значительной степени исчезъ. По физическимъ свойствамъ опухоли и тѣсной связи ея съ маткой авторъ принялъ ее за маточную фиброму. Спустя 1—2 года послѣ того, возлѣ первой опухоли, справа, образовалась вторая, и обѣ, слившись между собою, росли медленно, но постепенно. Мѣсячныя очищенія при этомъ сдѣлались очень обильны. Когда, затѣмъ, авторъ черезъ значительный промежутокъ снова увидѣлъ больную, онъ нашелъ въ опухоли, достигшей къ этому времени размѣровъ матки въ концѣ беременности, упругія мягкія мѣста. Далѣе опухоль по размѣрамъ стала значительно превосходить матку въ концѣ беременности, представляя собою гладкое, шарообразное тѣло, на которомъ, однако, различались три большихъ, плоскихъ возвышенія, обнару-

[1]) Die Krankheiten der Ovarien. Stuttgart. 1886.
[2]) Die Krankheiten der Ovarien. Stuttgart. 1886.

живавшихъ явственное зыбленіе. Это заставило автора заподозрить въ данномъ случаѣ яичниковую кистому. Чтобы еще болѣе убѣдиться въ томъ, онъ сдѣлалъ въ двухъ мѣстахъ проколъ опухоли шприцемъ: полу-чилась мутная, свѣтложелтая, вполнѣ свертывавшаяся въ желатинозную массу жидкость. Подъ конецъ жизни больная поступила въ одинъ изъ госпиталей, гдѣ, для облегченія ея страданій, ей былъ сдѣланъ проколъ опухоли толстымъ троакаромъ, выведшимъ 22 фунта жидкости удѣльнаго вѣса 1,016. Вскорѣ послѣ того больная умерла.

Описаніе препарата. Опухоль, найденная при вскрытіи, оказалась яичниковой кистосаркомой, вѣсившей 25 фунтовъ. Внутри ея заключались многочисленныя щели и полости, содержавшія массивные старые свертки фибрина и свѣжія кровяныя свернувшіяся массы.

№ 170.

Cystoma sarcomatosum ovariorum.

(Случай Péan'a [1]).

Анамнезъ. Больная 43 лѣтъ, по занятіямъ кухарка, поступила съ опухолью въ животѣ, замѣченной впервые 8 мѣсяцевъ тому назадъ. Опухоль сопровождалась водянкой, потребовавшею уже 11 проколовъ.

Объективное изслѣдованіе. Внутри живота, почти по средней линіи, расположена объемистая опухоль, стѣнка которой мѣстами представляетъ замѣтныя утолщенія. При проколѣ опухоли троакаромъ получена густая, клейкая жидкость. Матка приподнята.

Черезъ 7 дней послѣ прокола больная умерла при явленіяхъ перитонита.

Вскрытіе. Брюшина воспалена, мѣстами покрыта гноемъ. Оба яичника соединены между собою и превращены въ кистовидныя опухоли, стѣнки которыхъ толсты и уже при простомъ разрѣзѣ позволяютъ различить ихъ саркоматозное строеніе. Изъ другихъ органовъ саркоматозно перерожденными найдены матка, въ задней части, и желудокъ, на стѣнкѣ котораго, по сосѣдству съ привратникомъ, замѣчена небольшая опухольная бляшка.

№ 171.

Cystosarcoma ovarii sinistri.

(Случай Sacré, описанный L. Warnot'омъ [2]).

Анамнезъ. Больная рожала девять разъ, всѣ нормально; послѣднее роды были 10 лѣтъ тому назадъ; до настоящей болѣзни она никогда

[1]) Leçons de clinique chirurgicale. 1887. P. 1.022.

[2]) Journal de médecine, de chirurgie et pharmacologie. Bruxelles. 1887. V. 84. P. 98.

ничѣмъ больна не была. Два съ половиною года тому назадъ, она замѣтила у себя въ нижней части живота присутствіе опухоли, съ кулакъ величиною, легко подвижной. Черезъ 6 мѣсяцевъ къ этому присоединилась брюшная водянка, быстро достигшая огромной степени развитія; чтобы облегчить больную, ей было сдѣлано нѣсколько проколовъ живота, но послѣ каждаго прокола жидкость быстро накоплялась снова.

Объективное изслѣдованіе. При осмотрѣ больной прежде всего замѣчается сильный асцитъ и отечность нижнихъ конечностей. Проколъ живота вывелъ около 10 литровъ желтой, прозрачной жидкости. Когда животъ послѣ прокола опалъ, внутри его стало легко прощупать бугристую опухоль, съ голову ребенка величиною, подвижную во всѣ стороны. Изслѣдованіе черезъ влагалище и черезъ прямую кишку убѣдило, что опухоль эта исходитъ не изъ матки.

Операція. 27 іюля проф. Sacré, признавъ у больной опухоль лѣваго яичника, произвелъ ей чревосѣченіе и удалилъ опухоль, оказавшуюся кистосаркомой.

Исходъ операціи. Послѣ операціи первые два дня все шло благополучно, но на третій день появилась лихорадка (39,2° Ц.), боли въ животѣ, жидкость въ полости брюшины. Проф. Sacré ввелъ въ нижній конецъ брюшной раны большой дренажъ, при помощи котораго и было выведено изъ полости брюшины нѣкоторое количество мутной жидкости, содержавшей хлопья фибрина. Это нѣсколько облегчило больную, но къ вечеру явленія перитонита усилились, а на слѣдующій день больная скончалась.

№ 172.

Cystosarcoma ovarii sinistri.

(Случай Wenning'a [1]).

Анамнезъ. Больная—молодая дѣвушка 17 лѣтъ, по занятіямъ портниха, за 9 мѣсяцевъ до операціи имѣла половое сношеніе. Вскорѣ послѣ этого у нея началъ быстро расти животъ, а затѣмъ появились боли въ правой половинѣ живота, тошнота и рвота. Припадки послѣдней были у ней и раньше, за годъ передъ тѣмъ; рвота наступала безъ всякихъ причинъ каждое утро; такъ продолжалось около мѣсяца, послѣ чего припадки сами собой постепенно прекратились, чтобы въ описываемое время вновь появиться. Несмотря на увеличеніе живота, крови продолжали приходить совершенно правильно. Тѣмъ не менѣе мать больной заподозрила у ней беременность и направила къ врачу для освидѣтельствованія.

Объективное изслѣдованіе. Животъ больной сильно увеличенъ вслѣдствіе присутствія внутри его объемистаго тѣла, твердаго, неэластичнаго, съ неровной поверхностью, которое выполняетъ всю брюшную по-

[1]) American Journal of Obstetrics. 1888. V. XXI. P. 1214.

лость, кромѣ верхнихъ частей правой половичы. При влагалищномъ изслѣдованіи въ переднемъ и боковыхъ сводахъ опредѣляется сплошная плотная масса, выполняющая малый тазъ. Тѣло матки не контурируется отчетливо, но кажется, будто оно помѣщается въ заднемъ сводѣ: здѣсь пальцемъ удается довольно ясно опредѣлить мягкую, эластичную маточную ткань. Подвижность матки незначительная; давленіе на опухоль со стороны живота передается ей. Аускультація живота даетъ отрицательные результаты.

Діагнозъ. Хотя анамнестическія данныя и дѣлали вѣроятнымъ въ данномъ случаѣ существованіе беременности, авторъ на основаніи данныхъ объективнаго изслѣдованія предположилъ у больной опухоль, тѣмъ болѣе, что состояніе маточнаго зѣва и шейки противорѣчило мысли о беременности. Чтобы еще болѣе быть увѣреннымъ въ своемъ заключеніи, авторъ изслѣдовалъ матку при помощи зонда.

Теченіе болѣзни. Наблюдая вслѣдъ затѣмъ больную, авторъ замѣтилъ, что опухоль весьма быстро ростетъ, а общее состояніе больной ухудшается, вслѣдствіе чего, по его настоянію, паціентка была переведена въ больницу для операціи. Она поступила сюда сильно истощенною, съ начавшимся за недѣлю асцитомъ, но въ больницѣ ея состояніе скоро улучшилось, благодаря назначенію возбуждающихъ средствъ. Прекратилась мало-по-малу и рвота, хотя опухоль продолжала расти очень быстро. Пользуясь этимъ улучшеніемъ, авторъ хотѣлъ произвести пробное чревосѣченіе, но больная вдругъ потребовала, чтобы ее изъ больницы отпустили домой, что и пришлось исполнить: 3 іюня она была выписана, а 10 іюня авторъ былъ снова приглашенъ къ ней,—оказалось, что за эту недѣлю асцитъ усилился, и больная стала страдать сильною одышкой. Чтобы облегчить ее, пришлось произвести проколъ живота, причемъ выпущенъ цѣлый тазъ сывороточной жидкости. Затѣмъ рѣшено было произвести больной операцію у ней на дому, что и приведено въ исполненіе черезъ день, 12 іюня.

Операція была начата разрѣзомъ брюшныхъ стѣнокъ, проведеннымъ отъ лобка до мѣста на 3 дюйма выше пупка. Черезъ разрѣзъ вышло большое количество асцитической жидкости, и показалась объемистая опухоль, совершенно безъ сращеній. Чтобы уменьшить ея объемъ, операторъ пунктировалъ ее троакаромъ; жидкости, однако, не показалось, за то, когда инструментъ былъ вытащенъ, черезъ проколъ хлынула масса грязно-кровяной матеріи, и вся масса опухоли сразу опала. Авторъ промылъ полость внутри опухоли горячей водой, удалилъ матерію и, перевязавъ ножку опухоли, отрѣзалъ ее. Затѣмъ, убѣдившись, что матка и другіе органы совершенно нормальны, онъ зашилъ животъ, вставивъ дренажъ. Къ концу операціи больная оказалась совершенно безъ пульса, но затѣмъ, благодаря примѣненію виски подъ кожу и горячихъ кувшиновъ къ ногамъ, скоро оправилась.

Послѣопераціонное теченіе. Послѣ операціи брюшная полость 3—4 раза въ день промывалась чрезъ дренажъ слабымъ карболовымъ растворомъ. Кровотеченія не было, рана правильно заживала, но силы больной, несмотря на всѣ мѣры, постепенно слабѣли, и 15 іюня больная скончалась.

№ 173.

Cystosarcoma ovarii sinistri.

(Случай Purcell'я [1]).

Анамнезъ. Больная—35-лѣтняя женщина, происходившая изъ здоровой семьи и сама пользовавшаяся всегда хорошимъ здоровьемъ. Замужемъ она 13 лѣтъ и за это время имѣла 6 дѣтей и 2 выкидыша. Годъ и 7 мѣсяцевъ тому назадъ, будучи на шестомъ мѣсяцѣ беременности, больная упала и сильно ушиблась; тѣмъ не менѣе она доносила и родила въ срокъ живую дѣвочку. Черезъ самое короткое время послѣ этихъ родовъ она замѣтила у себя въ правой сторонѣ плотную опухоль, которая быстро стала расти; одновременно съ этимъ появились боли въ правомъ боку, но общее состояніе больной продолжало оставаться удовлетворительнымъ, она могла ходить и даже дѣлать небольшія прогулки, хотя и скоро утомлялась.

Объективное изслѣдованіе. Животъ больной значительно увеличенъ,—окружность его на уровнѣ пупка равна 38 дюймамъ, — напряженъ и испещренъ полосками расширенныхъ подкожныхъ венъ. При ощупываніи внутри его опредѣляется объемистая опухоль, которая справа представляетъ слѣды флюктуаціи, въ нижней же своей части плотна; лишь мѣстами въ плотной массѣ опредѣляются болѣе мягкія возвышенія. Опухоль подвижна; давленіе на нее слегка болѣзненно. Влагалищное изслѣдованіе не даетъ ничего особеннаго.

Теченіе болѣзни. Больная поступила для оперативнаго леченія въ госпиталь, гдѣ и провела подъ наблюденіемъ шесть недѣль. За это время животъ продолжалъ быстро увеличиваться и достигъ слѣдующихъ размѣровъ: окружность на уровнѣ пупка 39 дюймовъ, разстояніе отъ мечевиднаго отростка до пупка— $8^1/_2$ д.; отъ пупка до лобка—9, отъ пупка до лѣвой передневерхней ости — $8^7/_8$, до правой 10. Общее состояніе больной измѣнилось, впрочемъ, мало. Иногда она продолжала чувствовать боли въ правомъ боку и спинѣ, временами жаловалась на безсонницу, а за послѣднія три недѣли у нея появилась задержка мочи. Состояніе грудныхъ органовъ продолжало оставаться нормальнымъ; моча также во все время ничего патологическаго не представляла.

Операція начата была длиннымъ разрѣзомъ брюшныхъ стѣнокъ, причемъ вышло много асцитической жидкости. Несмотря на величину разрѣза, опухоль не удалось вывести изъ брюшной полости, вслѣдствіе чего ее пунктировали троакаромъ. Послѣдній вывелъ массу гнойной жидкости, послѣ чего объемъ опухоли значительно уменьшился, и ее удалось извлечь наружу. Теперь она имѣла величину головы взрослаго человѣка и представляла собою

[1]) British Gynaecological Journal. 1888. V. IV. P. 353.

кисту съ толстыми стѣнками изъ саркоматозной ткани. На поверхности ея была растянута труба съ бахромками. Ножекъ у опухоли было двѣ: длинная и короткая; обѣ были перевязаны, и опухоль отдѣлена. Правый яичникъ былъ съ кулакъ величиною и представлялся также кистовидно-перерожденнымъ, почему былъ тоже удаленъ. Въ заключеніе полость брюшины была промыта и закрыта швами.

Исходъ операціи—смерть больной отъ остраго перитонита.

№ 174.

Polycystoma papillare sarcomatosum ovarii dextri.

(Случай Freund'a [1]).

Анамнезъ. Больная—19-лѣтняя дѣвушка, всегда бывшая слабою. Крови съ 13-го года, правильны, обильны. Заболѣла за 8 мѣсяцевъ до операціи, причемъ болѣзнь началась болями въ правой половинѣ нижней части живота, за которыми послѣдовали лихорадка, рвота, опухоль живота, появленіе гноя и крови въ испражненіяхъ, затѣмъ сильная слабость и малокровіе.

Операція состояла въ удаленіи опухоли, оказавшейся большою многогнѣздною кистомою праваго яичника, съ саркоматозными сосочками, сильно сращенною съ сальникомъ, кишками и тазовой брюшиной.

Исходъ операціи—полное выздоровленіе больной, которая оставила клинику въ цвѣтущемъ состояніи.

№ 175.

Cystosarcoma multiloculare ovarii dextri.

(Случай Demons'a, описанный Lamarque'омъ [2]).

Анамнезъ. Больная, 48-лѣтняя дѣвица, по занятіямъ кухарка, поступила 8 іюля. Изъ разспросовъ оказалось, что она происходитъ изъ здоровой семьи, въ юношескіе годы была блѣдна и хлоротична, менструировать начала съ 18 лѣтъ. Шесть лѣтъ тому назадъ у нея развились приступы рвоты, повторявшіеся втеченіи 15 — 20 дней и сопровождавшіеся сильною слабостью. Семь—восемь мѣсяцевъ спустя, крови, и раньше не отличавшіяся правильностью, сдѣлались еще болѣе неправильными, а затѣмъ въ правой подвздошной впадинѣ больная замѣтила у себя какую-то опухоль. Два года тому назадъ приступы рвоты повторились снова и длились четыре часа. Въ то же время больная стала испытывать сильныя боли во всемъ животѣ. Черезъ полгода послѣ того крови окончательно прекратились.

Объективное изслѣдованіе. Животъ больной напряженъ, твердъ, выпяченъ, испещренъ полосами расширенныхъ венъ. Въ полости его опредѣляется опухоль, простирающаяся выше пупка. Давленіе на животъ болѣзненно. Матка неподвижна и, повидимому, связана съ опухолью.

Операція 12 іюля. При вскрытіи брюшной полости, показалась краснаго цвѣта, бугристая опухоль, ясно выбухающаяся въ центрѣ. При проколѣ этого мѣста выведено около 600 грм. жидкости. Дальнѣйшее изслѣдованіе опухоли показало, что она развилась изъ праваго яичника и срощена съ кишками, маткою и ея придатками. Послѣ отдѣленія этихъ сращеній опухоль удалена и рана закрыта.

Исходъ операціи — смерть больной на 6 день отъ гнойнаго перитонита.

Описаніе препарата. Опухоль состояла изъ одной большой кисты, въ голову плода величиною, и расположенныхъ кругомъ нея мелкихъ кистъ, которыя всѣ имѣли одинаковое содержаніе. Стѣнки опухоли представляли ясное саркоматозное перерожденіе.

[1]) Ueber die Behandlung bösartiger Eierstocksgeschwülste. Ztschr. f. Gynaek. 1889. XVII Bd. S. 144.

[2]) Thèse, Bordeaux, 1889; по *Ladonce'y*.

№ 176.

Cystosarcoma ovariorum.

(Случай проф. Н. Н. Феноменова [1]).

Анамнезъ. Больная 33 л., дѣвица. Опухоль впервые замѣчена (врачемъ) случайно въ 1888 году; въ послѣдній мѣсяцъ она стала расти быстро, причемъ больная сильно похудѣла. Въ половинѣ февраля она заболѣла острымъ, довольно распространеннымъ перитонитомъ и выпотнымъ плеритомъ, а въ концѣ марта, именно 31 числа, поступила въ клинику съ очень плохимъ общимъ состояніемъ и сильнымъ истощеніемъ T^o съ 6 февраля все время была лихорадочная (до 39 — 40° Ц.), пульсъ частый (100 — 110).

Объективное изслѣдованіе. Животъ больной увеличенъ и очень чувствителенъ при прикосновеніи. Двойнымъ изслѣдованіемъ (черезъ кишку) опредѣлены: опухоль (по всей вѣроятности двусторонная) и перитонитъ.

Лѣченіе. 4 апрѣля больной произведена операція. Одна опухоль (правая), оказавшаяся разорванной, удалена послѣ прошиванія ножки. Другая, на значительномъ пространствѣ сросшаяся съ кишками и брюшной стѣнкой, тоже удалена. Брюшина представляла рѣзкую картину

[1]) Врачъ. 1890. № 17. Стр. 393.

воспаленія — красный цвѣтъ, нѣкоторое количество мутноватаго выпота и рѣзкое налитіе сосудовъ. Полость ея промыта большимъ количествомъ обезпложенной воды, и рана зашита.

Послѣоперацiонное теченіе. Температура послѣ операціи все время была не выше 37°, но пульсъ значительно чаще нормы. На третьи сутки больная умерла. Вскрытія не было.

Описаніе препарата. Удаленная опухоль оказалась кистомою съ саркоматознымъ перерожденіемъ. По мѣстамъ найдены небольшія гнѣздныя скопленія гноя.

№ 177.

Cystosarcoma ovarii sinistri.

(Случай А. Цандера [1]).

Анамнезъ. Больная 58 л., вдова, рожала 12 разъ.

Діагнозъ. Кистосаркома лѣваго яичника.

Лѣченіе. Произведена оваріотомія 20 января 1887 г. Опухоль оказалась сидящею на широкой ножкѣ.

Исходъ операціи. Гнойное воспаленіе брюшины и смерть черезъ двѣ недѣли послѣ операціи.

№ 178.

Cystis sarcomatosa ovariorum.

(Случай А. Цандера [2]).

Анамнезъ. Больная 30 лѣтъ отъ роду. Первыя мѣсячныя на 22 году, бывали правильно, по 5 дней; послѣднія мѣсячныя были за 5 мѣсяцевъ до поступленія. Рожала 1 разъ. Два года тому назадъ больная замѣтила опухоль въ правой половинѣ живота, а около пяти мѣсяцевъ появилась опухоль и въ лѣвой; росли эти опухоли довольно медленно. Раньше полная, больная за послѣднее время замѣтно похудѣла.

Объективное изслѣдованіе. При изслѣдованіи внутри живота найдены двѣ опухоли, изъ которыхъ правая съ большой кулакъ величиною. Обѣ опухоли отграничены одна отъ другой, поверхности ихъ тверды и мѣстами бугристы. Матка отклонена влѣво и неясно отграничена отъ лѣвой опухоли, которая передвигается вмѣстѣ съ нею. Наружный зѣвъ проходимъ для пальца, черезъ внутренній же даже и зондъ

[1]) Врачъ. 1890. № 48. Стр. 1088.
[2]) Врачъ. 1890. № 48. Стр. 1089.

проходитъ съ трудомъ; за то, разъ пройдя, зондъ идетъ на 11 сант. вправо, причемъ его головка ясно прощупывается чрезъ брюшныя стѣнки съ правой опухоли.

Діагнозъ — саркома яичниковъ.

Лѣченіе. 2 сентября 1889 г. больной произведена операція. Въ полости брюшины найдено много жидкости темнокровянаго цвѣта. Обѣ опухоли оказались многокамерными кистами. Правая опухоль была тѣсно связана съ маткою и не имѣла настоящей ножки: ея основаніе, шириною въ 4 поперечныхъ пальца, состояло изъ частей широкой связки. При проколѣ опухоли, была опорожнена одна изъ кистъ ея, содержавшая мутную, темную жидкость. Послѣ этого опухоль удалось вытянуть, причемъ нижняя часть ея оказалась покрытою многочисленными мягкими наростами разной величины, до голубинаго яйца, похожими на острыя кондиломы. На основаніе опухоли былъ наложенъ жомъ, затѣмъ ножка ея была перевязана, и опухоль отрѣзана вмѣстѣ съ маткою. Во время этой процедуры лопнула другая киста, входившая въ составъ опухоли, и изъ нея вышло много гноя, часть котораго попала и въ полость брюшины. Вторая опухоль оказалась плотно сросшенною съ кишками и потому оставлена нетронутою.

Послѣоперацiонное теченіе. Первое время послѣ операціи больная чувствовала себя довольно хорошо; рвоты не было; t° вечеромъ — 37,1° Ц., пульсъ—84. Ночью больная не спала и жаловалась на боль въ спинѣ. Утромъ на другой день появилась рвота, пульсъ сталъ почти неощутимъ, а ночью больная умерла. При вскрытіи въ полости брюшины найдено много слегка кровянистой жидкости; кишки оказались спаянными свѣжимъ волокнинымъ выпотомъ; матка была нормальной величины.

Описаніе препарата. Удаленная опухоль оказалась на разрѣзѣ состоящею изъ нѣсколькихъ кистъ, перегородки между которыми состояли изъ распадавшихся саркоматозныхъ массъ. Не удаленная опухоль оказалась также многокамерною кистою, внутреннія стѣнки которой были покрыты такими же саркоматозными наростами, какъ и описанные выше на наружной поверхности правой опухоли.

№ 179.

Cystosarcoma ovarii sinistri.

(Случай Malins'a [1]).

Анамнезъ. Больная, 9-лѣтняя дѣвочка, поступила въ госпиталь 19 апрѣля 1890 г. Изъ распросовъ ея родныхъ оказалось, что за послѣдніе 5 мѣсяцевъ у нея стали появляться неправильныя кровоизліянія

[1]) Lancet. 1890. May 31. P. 1174.

изъ влагалища, сочтенныя за менструацію. Одновременно у ней появились частыя боли въ животѣ, больная исхудала, стала блѣдна и слаба, аппетитъ у ней исчезъ.

Объективное изслѣдованіе. Больная худо развита для своихъ лѣтъ, истощена, съ тупымъ и боязливымъ выраженіемъ лица. Температура у нея 103,2° Ф., пульсъ 120. Языкъ сухъ. Моча удѣльнаго вѣса 1,027, безъ бѣлка. Въ животѣ, при наружномъ изслѣдованіи, опредѣляется плотная, неэластичная, кругловатая масса, съ гладкою поверхностью, идущая отъ малаго таза до пупка и справа не доходящая на 1/2 дюйма до гребешка правой подвздошной кости, а слѣва—на дюймъ до гребешка лѣвой, причемъ въ обоихъ промежуткахъ перкуссія даетъ ясный звукъ. При изслѣдованіи черезъ прямую кишку, въ маломъ тазу ощупывается объемистая, плотная масса; матка точно не опредѣляется. Проколъ опухоли шприцемъ далъ почти драхму кровянистой жидкости.

Діагнозъ—Haematocele.

Операція 24 апрѣля. При вскрытіи брюшной полости, изъ нея излилось около 8 унцій красноватой сывороточной жидкости, и открылась опухоль синевато-краснаго цвѣта, твердая наощупь, похожая на міому. Произведенный проколъ показалъ, что значительная часть опухоли плотна. Въ виду этого разрѣзъ брюшныхъ стѣнокъ былъ продолженъ выше пупка, и опухоль извлечена наружу, причемъ оказалось, что она почти не представляла сращеній; лишь задняя поверхность ея была сращена съ сальникомъ, но послѣдній удалось легко отдѣлить. Ножка опухоли имѣла 2 дюйма ширины. Правый яичникъ былъ также увеличенъ. Послѣ перевязки опухолевой ножки въ два пучка, опухоль была удалена, брюшина промыта теплой водой, вставленъ дренажъ, и рана закрыта.

Послѣоперационное теченіе. Уже во время операціи больная подверглась сильному шоку, причемъ температура ея упала до 98° Ф. На слѣдующее утро она поднялась до 103° Ф., а пульсъ до 120. Къ вечеру температура была 99,4° Ф., пульсъ 150. Затѣмъ температура поднялась, а пульсъ еще болѣе участился, и 27 апрѣля больная умерла.

Вскрытіе обнаружило явленія перитонита, существовавшаго у больной еще до операціи.

Описаніе препарата. Опухоль вѣсила 1 фунтъ и 1 унцію. Поверхность ея, въ общемъ гладкая, представляла нѣсколько бугровъ съ грецкій орѣхъ величиною, внутри которыхъ были наполненныя кровянистою жидкостью кисты. Остальное вещество опухоли было тубкообразно и пропитано кровью на периферіи и плотно въ центрѣ.

Микроскопическое изслѣдованіе показало въ опухоли кистосаркому.

№ 180.

Sarcoma cysticum ovarii dextri.

(Случай Terrillon'a [1]).

Анамнезъ. Больная 58 лѣтъ, больна годъ. Вслѣдствіе развившейся водянки сдѣлано нѣсколько пункцій живота, но жидкость вновь накоплялась, и ко времени операціи животъ имѣлъ на уровнѣ пупка окружность въ 120 сант.

Операція сдѣлана 2 октября 1889 г. и длилась 40 минутъ. Выпущено 4 литра водяночной жидкости. Опухоль оказалась мѣшетчатой саркомой праваго яичника, повидимому старой, представлявшей сращенія съ сальникомъ. Лѣвый яичникъ былъ также кистоматозно перерожденъ. Оба яичника удалены.

Исходъ операціи — выздоровленіе.

№ 181.

Cystis sarcomatosa glandularis ovarii sinistri.

(Случай В. В. Сутугина [2]).

Анамнезъ. Больная 24 лѣтъ, уроженка г. Тулы, жена чиновника. Крови съ 11 лѣтъ, черезъ 4 недѣли по 5 дней; послѣдніе крови 25 февраля 1889 г. Вышла замужъ 5 лѣтъ тому назадъ, рожала 3 раза, послѣдній разъ 2 1/2 года тому назадъ. 2 года назадъ у больной была опредѣлена врачемъ киста лѣваго яичника, за послѣдніе 3 мѣсяца начавшая очень быстро расти.

Объективное изслѣдованіе. Больная малокровна. Въ животѣ опредѣляется тонкостѣнная, легко-зыблющаяся, шарообразная, смѣстимая въ стороны и почти неподвижная вверхъ опухоль, исходящая изъ малаго таза. Размѣры живота: отъ лобка до пупка — 19 сант., отъ лобка до верхняго края опухоли — 20. Матка нѣсколько увеличена и перегнута назадъ. Передній сводъ выпяченъ опухолью.

Діагнозъ — киста лѣваго яичника.

Лѣченіе 7 марта больной была сдѣлана операція. Киста, оказавшаяся безъ сращеній, опорожнена разрѣзомъ, ножка ея перевязана въ 3 пучка и перерѣзана, причемъ срѣзъ обшитъ брюшиной. Матка по удаленіи опухоли приняла нормальное положеніе, такъ какъ сращеній въ

---

1) Bulletins et memoires de la Société de chirurgie de Paris. 1890. V. XVI.
2) Врачъ. 1891. № 37. Стр. 821.

Douglas'овомъ пространствѣ не было. Правые придатки найдены не измѣненными и потому оставлены.

Послѣопераціонный періодъ прошелъ гладко; t° не поднималась выше 37,7° Ц.; рана зажила первымъ натяженіемъ. На 2-й день послѣ операціи у больной появились крови, шедшія до 5 дня; 18 марта она встала съ постели, а на 22-й день послѣ операціи выписалась здоровою.

Описаніе препарата. Удаленная опухоль оказалась ростущею, железистою, коллоидною, саркоматозною кистой лѣваго яичника.

№ 182.

Cystis sarcomatosa multilocularis ovarii sinistri.

(Случай В. В. Сутугина [1]).

Анамнезъ. Больная, уроженка Владимірской губерніи, 20 лѣтъ. Крови съ 15 лѣтъ, черезъ три недѣли по 5 дней; послѣднія кончились за недѣлю до операціи. Замужъ вышла 2 года тому назадъ, не рожала. 1½ года назадъ больная замѣтила внизу живота опухоль, съ кулакъ величиною, которая постепенно росла и за мѣсяцъ, безъ малаго, до операціи вызвала явленія остраго перитонита.

Объективное изслѣдованіе. Больная очень малокровна и худощава. Въ животѣ опредѣляется исходящая изъ таза, гладкая, совершенно неподвижная, выбющаяся опухоль. Окружность живота на уровнѣ пупка 83 сант., разстояніе отъ лобка до пупка 17 сант., до верхняго края опухоли—31, до мечевиднаго отростка—43. Полость матки — 6 сант., матка смѣщена опухолью влѣво.

Діагнозъ. На основаніи данныхъ изслѣдованія распознана киста праваго яичника и тазовый перитонитъ.

Лѣченіе. 21 сентября 1889 г. произведена операція. Послѣ разрѣза брюшныхъ стѣнокъ сплошныя рыхлыя сращенія были разрушены рукой, киста опорожнена разрѣзомъ и выведена изъ раны. При вскрытіи встрѣчено плотное сращеніе наружнаго конца трубы съ брыжжейкой S. Romani, по разрывѣ котораго изъ трубы вытекла гноевидная жидкость. Ножка опухоли прошита въ 4 пучка и закрыта брюшиной на срѣзѣ. Брюшная полость промыта 2% растворомъ борной кислоты.

Послѣопераціонный періодъ прошелъ съ повышеніемъ t° на 2 день вечеромъ до 38,7° Ц. На 10 день сняты швы, причемъ рана оказалась зажившею первымъ натяженіемъ. На 21 день больная встала съ постели, а на 25-й выписалась здоровою. Мѣсячныхъ послѣ операціи не было.

Описаніе препарата. Удаленная опухоль оказалась многополостной, коллоидной, саркоматозной кистомой лѣваго яичника. Лѣвая труба представляла явленія гиперпластическаго воспаленія, была толщиною въ мизинецъ, просвѣтъ ея съуженъ и наполненъ гноевидною жидкостью, не содержавшей, однако, гноеродныхъ микробовъ.

[1]) Врачъ. 1891. № 37, стр. 825.

№ 183.

Cystosarcoma ovariorum.

(Случай Shaw-Mackenzie [1]).

Анамнезъ. Больная, замужняя женщина 28 лѣтъ, послѣдніе 10 мѣсяцевъ жизни страдала аменорреей, сопровождавшейся увеличеніемъ живота и рвотою. На основаніи этихъ признаковъ она долго считала себя беременною и обратилась къ врачебной помощи, лишь когда была при смерти.

Объективное изслѣдованіе. Въ госпиталѣ, куда больная поступила незадолго до смерти, у ней распознали опухоль яичниковъ, асцитъ и двусторонній плейритическій выпотъ.

Вскрытіе обнаружило, что правый яичникъ превращенъ въ саркоматозную кисту съ прозрачнымъ содержимымъ, лѣвый же—въ саркоматозную сплошную массу. Матка и трубы были нормальны. Опухоль вѣсила 5½ фунтовъ, не имѣла сращеній и могла быть легко удалена при своевременномъ оперативномъ вмѣшательствѣ.

№ 184.

Cystosarcoma ovarii dextri.

(Случай проф. А. И. Лебедева, описанный Орловымъ [2]).

Анамнезъ. Больная, 33-лѣтняя крестьянка, поступила въ клинику 9 января 1888 г. съ жалобами на опухоль живота, тяжесть и боль внизу его и сильную одышку. Первыя крови на 14-мъ году, приходятъ правильно черезъ 4 недѣли, продолжаясь по 4 дня. Рожала 3 раза, вполнѣ благополучно. Опухоль замѣчена 2 года тому назадъ; сначала она была въ кулакъ величиной, росла медленно и не причиняла никакихъ разстройствъ, въ послѣднее же время стала расти очень быстро.

Объективное изслѣдованіе. Больная высокаго роста, средняго тѣлосложенія, плохаго питанія, малокровна. Брюшные покровы растянуты, животъ увеличенъ до окружности въ 102 сант. на уровнѣ пупка, посреди-нѣ его—пупочная грыжа больше кулака величиной. При пальпаціи въ брюшной полости опредѣляется свободная жидкость и окруженная ею плотная, бугристая опухоль, больше головы взрослаго человѣка величиною, подвижная во всѣхъ направленіяхъ. Матка нормальной величины и кон-

[1]) Transactions of the Obstetrical Society of London. 1892. XXXIV. P. 2.

[2]) Клинической отчетъ о 200 чревосѣченіяхъ. Дисс. Спб. 1893. Стр. 117.

систенціи, приподнята вверхъ и отклонена кзади и вправо; полость ея— 10 сант. Нижній сегментъ опухоли опредѣляется въ передненъ сводѣ. Соединена она съ маткой нерѣзко.

Операція 20 января 1888 г. Послѣ вскрытія брюшныхъ стѣнокъ отъ лобка до пупка, черезъ грыжевой мѣшокъ, показавшаяся опухоль была проколота троакаромъ. Чрезъ проколъ, однако, вытекло лишь немного жидкости, въ виду чего разрѣзъ былъ продолженъ вверхъ до длины въ 24 сант., и опухоль выведена наружу. Короткая ножка ея была затѣмъ перевязана въ 3 пучка и перерѣзана. Въ заключеніе брюшныя стѣнки были зашиты двойнымъ рядомъ швовъ: брюшина сшита непрерывнымъ швомъ изъ кэтгута, а остальные слои — 24-мя шелковыми узловатыми швами. Грыжевой мѣшокъ въ промежуткахъ между наложеніемъ тѣхъ и другихъ швовъ былъ удаленъ ножницами. Длилась операція $1^1/_2$ часа.

Послѣопераціонный періодъ протекъ съ повышенной (до 38,6°) температурой, но безъ особыхъ осложненій. На 10-й день сняты швы, причемъ брюшная рана оказалась зажившею per primam; на 15-й день больная встала съ постели, а на 26-й выписалась изъ клиники здоровою.

Описаніе препарата. Опухоль имѣетъ форму громадно-увеличеннаго яичника. На поверхности ея много выпячивающихся кистъ. На разрѣзѣ опухоль оказывается состоящею изъ массы полостей, отдѣленныхъ тонкими, иногда просвѣчивающими перегородками. Содержимое нѣкоторыхъ полостей студенистаго вида. Вѣсъ опухоли—3,580 грм., длина—25 сант., ширина — 22.

№ 185.

Cystosarcoma ovarii.

(Случай Fedriani, опубликованный Panizo [1]).

Анамнезъ. Больная, замужняя женщина 58 лѣтъ, поступила въ госпиталь 15 октября 1893 съ жалобами на одышку и постоянную рвоту. Крови всегда были болѣзненны и весьма обильны. Больная имѣла 5 срочныхъ родовъ и 7 выкидышей. Послѣдній выкидышъ былъ 14 лѣтъ тому назадъ и сопровождался язвеннымъ метритомъ, длившимся 5 лѣтъ. Затѣмъ, четыре года тому назадъ, больная замѣтила у себя постепенно увеличеніе живота, но долго отказывалась отъ операціи и позволила сдѣлать себѣ лишь пункцію живота, пока усилившаяся одышка и рвота не заставили ее искать болѣе радикальнаго оперативнаго пособія.

Операція произведена 20 октября. Послѣ разрѣза брюшныхъ

[1]) Revista médica de Sevilla; Anales de Obstetricia etc., t. XIV, № 160, marzo de 1894.

стѣнокъ, показалась большая опухоль, для уменьшенія объема которой прибѣгли къ проколу и выпустили 4—5 литровъ жидкости. Затѣмъ опухоль была извлечена, и рана закрыта.

Исходъ операціи—выздоровленіе больной, которая въ первыхъ числахъ декабря оставила госпиталь.

Описаніе препарата. Опухоль имѣла слѣдующіе размѣры: длина — 48 сант., ширина — 40, высота—19. Вѣсъ опухоли 14 кило. Она состояла изъ мясистой массы, заключавшей въ центрѣ и на периферіи нѣсколько полостей частію съ гноемъ, частію съ желтоватой жидкостью.

д) Дермоидныя.

№ 186.

Sarcoma dermoides globocellulare ovarii sinistri.

(Случай Unverricht'a [1]).

Анамнезъ. Больная, 24-лѣтняя служанка, поступила въ госпиталь 22 августа 1878. Всегда блѣдна и слаба, но серьезныхъ болѣзней не имѣла. Крови съ 16 лѣтъ, всегда правильно до іюня 1878 года, когда онѣ совершенно прекратились. Одновременно больная стала чувствовать сильную слабость и боли въ ногахъ; затѣмъ животъ у ней началъ быстро увеличиваться, и въ немъ появилась твердая опухоль, росшая съ замѣчательною быстротою.

Объективное изслѣдованіе. Больная худа, малокровна, цвѣтъ лица ея болѣзненный, мускулатура слаба, подкожнаго жироваго слоя почти нѣтъ. Грудная клѣтка представляетъ рѣзкій контрастъ съ сильно увеличеннымъ животомъ. Выпуклость послѣдняго неравномѣрна: она болѣе выражена справа. Отека ногъ нѣтъ. При ощупываніи внутри живота опредѣляется опухоль съ дѣтскую головку величиною, съ неровною поверхностью, которая мѣстами представляется твердой и узловатой, мѣстами болѣе мягка и эластична. Проколъ шприцемъ Prawatz'a, сдѣланный въ одномъ изъ этихъ послѣднихъ мѣстъ, вывелъ нѣкоторое количество грязной, клейкой жидкости. Опухоль свободно движется въ полости живота. Перкуссія даетъ тупой звукъ въ тѣхъ мѣстахъ, гдѣ опухоль прилежитъ къ брюшной стѣнкѣ, т. е. по средней линіи и вправо отъ нея; въ поясничныхъ же областяхъ звукъ становится тимпаничнымъ. При влагалищномъ изслѣдованіи влагалище оказывается съуженнымъ и вытянутымъ въ длину. Влагалищная часть матки высоко поднята, увеличена и покрыта узлами въ видѣ цвѣтной капусты, одѣтыми гладкой,

[1]) Breslauer Aerztliche Zeitschrift. 1879. № 2, S. 15.

слегка подвижной слизистой оболочкой. Узлы эти эластичны, мягки. Позади матки опредѣляется эластичная опухоль, огибающая органъ сзади полукругомъ. Двойное изслѣдованіе позволяетъ убѣдиться, что эта опухоль тождественна съ тою, которая прощупывается чрезъ стѣнки живота. Изслѣдованіе зеркаломъ показываетъ, что слизистая оболочка влагалищной части матки нетронута и лишь немного блѣдна. Грудные органы, печень и селезенка нормальны. Моча безъ бѣлка и сахара. Дефекація затруднена. Температура 38° Ц., пульсъ 84 въ минуту.

Теченіе болѣзни. Во время пребыванія больной въ госпиталѣ подъ наблюденіемъ, нижняя часть ея живота продолжала быстро расти, и одновременно усиливалась одышка. Вскорѣ въ полости брюшины можно было опредѣлить свободный асцитъ. Чтобы облегчить больную, 6 сентября ей сдѣлали проколъ живота и выпустили 5 литровъ свѣтлой зеленоватожелтой жидкости съ хлопьями. Самочувствіе больной послѣ этого улучшилось, но слабость продолжалась, одышка также скоро вернулась вслѣдствіе накопившагося снова асцита, появился отекъ ногъ, и 15 сентября больная умерла при явленіяхъ маразма.

Вскрытіе. Маленькій, исхудалый трупъ. Обѣ нижнія конечности отечны. Животъ сильно растянутъ, особенно спереди и справа. При вскрытіи грудной клѣтки діафрагма оказалась съ обѣихъ сторонъ крайне поднятою и превращенною въ толстую, до 1 сант. толщиною, твердую пластинку. Легкія сдавлены, смѣщены кзади и кверху. Сердце также смѣщено вверхъ и вправо. Въ обѣихъ плейрахъ немного красноватой жидкости. Полость брюшины наполнена массою краснокоричневой, съ хлопьями, жидкости. По удаленіи ея, открылась опухоль болѣе человѣческой головы величиною, выходящая изъ малаго таза и поднимающаяся на 3 сант. выше пупка. Поверхность опухоли гладка, блестяща, бѣлаго цвѣта. Опухоль спереди дѣлится тонкой вертикальной бороздой на двѣ доли, задняя же часть ея состоитъ изъ большихъ, бѣлыхъ, сосудистыхъ массъ, прилежащихъ къ позвоночнику. Матка смѣщена влѣво и кверху и соединена съ опухолью трубою, имѣющею толщину мизинца и проходящею по всей лѣвой боковой поверхности опухоли. Верхушка опухоли покрыта сальникомъ, превращеннымъ въ твердую массу около 4 сант. толщиной и сросшимся, кромѣ опухоли, съ діафрагмой и нижней поверхностью печени. Послѣдній органъ покрытъ многочисленными узлами, выступающими на его поверхности и проникающими въ паренхиму. Забрюшинная клѣтчатка инфильтрирована, причемъ инфильтратъ поднимается по сторонамъ до обѣихъ почекъ. Кишечныя петли разнообразно спаяны между собою и съ опухолью. Поперечная толстая кишка окружена инфильтрированнымъ сальникомъ. Лѣвый яичникъ превращенъ въ описанную опухольную массу, правый же нормаленъ. Тѣло матки также нормально, но шейка покрыта свѣтлосѣрыми, довольно мягкими опухольными узлами. Вся нижняя поверхность діафрагмы также покрыта узлами, которые здѣсь бѣлы, довольно крѣпки и расположены отчасти четкообразно, отчасти въ одиночку; они пронизываютъ всю толщу грудобрюшной преграды и даже показываются на плейральной сторонѣ. Правая pleura costalis также усѣяна многочисленными мелкими узелками опухоли. Селезенка средней величины, дрябла и вблизи hilus'a представляетъ бѣлый, круглый узелъ съ вишню величиной.

Описаніе препарата. Яичниковая опухоль на разрѣзѣ содержитъ внутри костеобразную массу, требующую для своего раздѣленія пилы. Разрѣзанная такимъ образомъ внутренность опухоли имѣетъ различный видъ: мѣстами здѣсь попадаются желтокрасныя и желтобѣлыя, маркія, кашеобразныя и мѣлообразныя массы; въ другихъ мѣстахъ попадаются сѣрокрасныя губчатыя массы, окруженныя твердыми опухольными узлами; въ третьихъ замѣчаются хрящеватыя массы голубоватобѣлаго цвѣта, выступающія или въ видѣ тѣлъ съ горошину величиною, или въ видѣ большихъ островковъ съ окостенѣвшими частями. Посреди кашеобразныхъ массъ встрѣчаются то въ одиночку, то пучками бѣлокурые волосы, а въ одномъ мѣстѣ найдено остроконечное зубовидное тѣло. Сальниковые узлы оказались состоящими изъ сѣрокрасной массы съ полостями, наполненными молочною жидкостью. Забрюшинный инфильтратъ имѣлъ темнокрасный, губчатый видъ.

Микроскопическое изслѣдованіе. Стѣнки яичниковой опухоли оказались состоящими изъ зрѣлой соединительной ткани, содержимое же имѣло различный характеръ: кашицеобразныя массы состояли изъ жира, холестеарина и пр.; губчатыя и мозговидныя—изъ неособенно большихъ круглыхъ саркоматозныхъ клѣтокъ, заложенныхъ въ нѣжной соединительнотканной стромѣ. Метастатическіе узлы во всѣхъ пораженныхъ органахъ также состояли изъ круглоклѣточковой саркоматозной ткани.

№ 187.

Cystosarcoma mixtum dermoides ovariorum.

(Случай Thornton'a [1]).

Анамнезъ. Больная 26-лѣтняя женщина, замужемъ 5 лѣтъ, имѣетъ двухъ дѣтей, изъ которыхъ младшему 3 года. Отнявъ втораго ребенка отъ груди послѣ 9-мѣсячнаго кормленія, больная подумала, что она опять забеременѣла, такъ какъ на лицо были всѣ признаки беременности: отсутствіе кровей, увеличеніе живота и пр. Больной даже казалось, что она чувствуетъ движенія плода. Прошло, однако, болѣе года, а мнимая беременность все продолжалась, что и заставило больную обратиться къ врачу.

---

[1]) Medical Times and Gazette Lond. 1881. V. II. Nov. 5. P. 547.

Объективное изслѣдованіе. Животъ больной выполненъ очень большою, твердою опухолью, на которой различается неправильная масса, весьма похожая на остатки плода. При влагалищномъ изслѣдованіи, влагалищная часть матки оказалась нормальною, а матка—подвижною, съ небольшимъ тѣломъ. Впереди матки опредѣлялся нижній сегментъ опухоли съ угловатой, костяной массой на своей поверхности. Пупокъ былъ темнаго цвѣта и образовалъ опухоль съ ½ куринаго яйца величиною; изъ него вытекало небольшое количество жидкости съ запахомъ.

Діагнозъ. На основаніи данныхъ анализа и объективнаго изслѣдованія распознанъ дермоидъ яичника, можетъ быть, въ соединеніи съ внѣматочной беременностью.

Операція начата разрѣзомъ брюшныхъ стѣнокъ около 8 дюймовъ длиною, послѣ чего оказалось, что оба яичника были поражены новообразованіемъ. Большая опухоль принадлежала лѣвому яичнику; она была приращена къ сальнику, который былъ покрытъ узелками въ видѣ саговыхъ зеренъ. Послѣ отдѣленія сращеній, обѣ ножки были перевязаны, и опухоли удалены.

Исходъ операціи—смерть больной на 5 день отъ гнилокровія.

Описаніе препарата. Опухоль лѣваго яичника вѣсила 19 фунтовъ и оказалась подъ микроскопомъ смѣшанною саркомою, содержавшею нѣсколько кистъ съ костями, кожей, волосами, зубами и пр. Пупковая опухоль представляла собою уголщеніе кожи, содержавшее внутри нѣсколько маленькихъ, наполненныхъ жидкостью полостей, изъ которыхъ и вытекало отдѣлимое опухоли.

№ 188.

Cystosarcoma dermoides ovarii sinistri.

(Случай Thornton'a [1]).

Анамнезъ. Больная, 16-лѣтняя дѣвушка, поступила въ больницу 16 іюня. Крови еще не появлялись. Въ дѣтствѣ больная перенесла обычныя дѣтскія болѣзни, но въ общемъ была ребенкомъ здоровымъ и все время чувствовала себя хорошо до половины марта, когда у нея появилась боль въ животѣ и увеличеніе послѣдняго.

Объективное изслѣдованіе. Животъ больной сильно растянутъ подвижною, твердою опухолью весьма неправильной формы, въ нѣкоторыхъ мѣстахъ выбухающею, въ другихъ твердою, какъ кость. Изслѣдованіе чрезъ прямую кишку показало, что матка нормальныхъ размѣровъ, и опухоль принадлежитъ лѣвому яичнику.

Операція была произведена 29 іюня. Послѣ разрѣза живота оказалось, что въ брюшной полости содержится много свободной жидкости, въ которой плавала объемистая опухоль, крайне богатая сосудами и имѣющая цвѣтъ селезенки. Стараясь извлечь ее наружу, операторъ разорвалъ стѣнку опухоли, которая здѣсь, оказалось, омертвѣла, и содержимое послѣдней излилось въ полость брюшины. Въ концѣ концовъ опухоль, принадлежавшая лѣвому яичнику была удалена; удаленъ также и правый яичникъ, оказавшійся кистовидно перерожденнымъ.

Послѣопераціонное теченіе было вполнѣ благопріятнымъ, и больная быстро поправилась.

Описаніе препарата. Опухоль вмѣстѣ съ содержимымъ вѣсила 9½ фунтовъ и представляла собою дермоидную кисту съ яснымъ развитіемъ саркоматозной ткани, особенно въ ножкѣ. Внутри кисты найдены зубы, кости, волосы, кожа и т. п. Мѣстами стѣнка ея омертвѣла вслѣдствіе закупорки сосудовъ.

[1]) Transactions of the Obstetrical Society of London. 1885. XXVII. P. 194.

№ 189.

Cystosarcoma dermoides ovarii.

(Случай Jacobsen'a [1]).

Свѣдѣнія о больной. Больная, 13-лѣтняя дѣвочка, явилась съ опухолью внутри живота.

Операція показала у ней существованіе смѣшанной яичниковой опухоли—саркомы и дермоидной кисты, въ полостяхъ которой находились содержавшія жиръ и волосы кругловатыя тѣла, напоминавшія недоношенныя куриныя яйца. Снаружи киста была покрыта сосочковыми разрощеніями.

Исходъ операціи сначала казался благопріятнымъ,—больная скоро оправилась; но затѣмъ съ замѣчательною быстротою развился рецидивъ на брюшинѣ, отъ котораго больная спустя 8 недѣль и погибла [2]).

[1]) Centralblatt für Gynaekologie. 1889. № 14.

[2]) Въ эту же группу случаевъ можно отнести и случай № 15, гдѣ одинъ яичникъ представлялъ, кромѣ саркоматознаго пораженія, дермоидную кисту, другой былъ превращенъ въ чистую саркому.

IX. Болѣе рѣдкія комбинаціи.

№ 190.

Sarcoma lipomatodes ovarii dextri.

(Случай E. Tison'a [1]).

Анамнезъ. Больная, 67 лѣтъ, экономка, 4 мая 1889 года поступила въ госпиталь Saint-Joseph съ явленіями полной афазіи. Впослѣдствіи оказалось, что въ началѣ года она около мѣсяца провела въ госпиталѣ Lariboisière по случаю брюшной опухоли, которую ей тамъ пунктировали, но безъ результата. Послѣ этого больной была предложена операція, но она на нее не согласилась и оставила госпиталь. Три недѣли спустя, она была брошена на земь своимъ сожителемъ, и когда ее подняли, оказалось, что она совершенно потеряла даръ слова, и вся лѣвая сторона ея тѣла парализована. Въ такомъ состояніи она была доставлена въ госпиталь Saint-Joseph.

Объективное изслѣдованіе. При изслѣдованіи, помимо афазіи, полнаго паралича лѣвой половины тѣла и недостаточности митральнаго клапана, у больной опредѣлялась объемистая опухоль живота, представлявшая всѣ особенности яичниковой кисты. Опухоль эта доходила до пупка и принадлежала, повидимому, правому яичнику. Въ полости брюшины имѣлся асцитъ. За 173 дня, проведенныхъ больною въ госпиталѣ, опухоль увеличилась на треть своей величины.

Лѣченіе. Такъ какъ о радикальномъ лѣченіи опухоли, въ виду тяжелаго общаго состоянія больной, не могло быть и рѣчи, то пришлось ограничиться выжидательнымъ лѣченіемъ. Подъ вліяніемъ его состояніе больной нѣсколько улучшилось, но затѣмъ быстро развились явленія общаго отека, и 24 октября больная скончалась.

Вскрытіе обнаружило присутствіе въ полости брюшины около 3—4 литровъ асцитической жидкости лимонно-желтаго цвѣта. Опухоль оказалась состоящею изъ двухъ частей, верхней и нижней, раздѣленныхъ между собою бороздой. Она занимала всю правую половину живота, отъ праваго свода вплоть до печени, и была столь крѣпко сращена съ окружающими органами, что для ея отдѣленія пришлось прибѣгнуть къ ножу. Различныя части опухоли имѣли неодинаковую консистенцію, иныя казались даже флюктуирующими, но разрѣзъ показывалъ, что и онѣ не содержали въ себѣ жидкости, а состояли изъ сѣроватой мягкой ткани. При

[1]) Bulletins de la Société Anatomique de Paris. 1889. P. 570.

микроскопическомъ изслѣдованіи одни мѣста опухоли оказались чрезвычайно богатыми жировыми клѣточками, съ прослойками изъ молодой соединительной ткани; другія мѣста, наоборотъ, почти вовсе не содержали жировыхъ клѣтокъ и состояли исключительно изъ соединительной ткани, причемъ среди элементовъ ея были какъ эмбріональныя клѣтки, такъ и волокна. Въ общемъ на первый взглядъ опухоль отчасти производила впечатлѣніе липомы въ состояніи воспаленія, но болѣе внимательное изученіе заставило здѣсь признать саркому въ состояніи жироваго перерожденія.

№ 191.

Lymphosarcoma ovarii dextri.

(Случай Murray'я [1]).

Анамнезъ. Больная, 48-лѣтняя вдова, не рожавшая, поступила 22 апрѣля 1874 года. Опухоль замѣтила 8 лѣтъ тому назадъ, причемъ первоначально она не оказывала замѣтнаго вліянія на здоровье.

Объективное изслѣдованіе. Больная очень худа и слаба. Животъ напряженъ и содержитъ большое количество водяночной жидкости. При ощупываніи чрезъ брюшныя стѣнки, внутри его опредѣляется какая-то плотная масса. При влагалищномъ изслѣдованіи прощупывается плотная, неподвижная, спереди сращенная съ маткой опухоль.

Теченіе болѣзни. Больная не согласилась на операцію, и, чтобы облегчить ее, пришлось ограничиться лишь проколомъ живота, чрезъ который вышло $2^1/_2$ галлона свѣтлой жидкости. Чрезъ 12 дней новый проколъ, давшій 2 галлона. Затѣмъ пункціи были повторены еще два раза, и каждый разъ жидкости получалось все меньше. Силы больной тѣмъ временемъ быстро падали, и 8 декабря она скончалась при явленіяхъ маразма.

Вскрытіе показало существованіе большой яичниковой опухоли справа, сращенной со стѣнками таза и кишками. Матка была велика и усѣяна мелкими фиброидами.

Описаніе препарата. Яичниковая опухоль имѣетъ величину головы взрослаго и состоитъ изъ нѣсколькихъ, большею частью круглыхъ, различной величины долей; одна изъ нихъ больше половины всей опухоли. Эта доля опухоли одѣта снаружи очень твердою фиброзною капсулой, отъ которой отходятъ внутрь фиброзныя перегородки. Вещество этой доли довольно мягко; мѣстами въ немъ замѣчаются еще болѣе мягкіе фокусы, а въ другихъ мѣстахъ неправильной формы полости. Остальныя доли опухоли представляли собою круглые узлы, изъ которыхъ каждый былъ заключенъ въ крѣпкой фиброзной капсулѣ и содержалъ внутри полость.

[1]) Transactions of the Pathological Society of London. XXVI. 1875. P. 143.

Между собою узлы были разграничены фиброзными перегородками, хотя и неполными. Въ полостяхъ ихъ нигдѣ не было найдено обычной для кистъ серозной жидкости, а одни изъ нихъ содержали кровь, другія сыровидную массу, третьи кашицеобразное вещество, иныя—твердое содержимое, легко дробившееся на части.

Микроскопическое изслѣдованіе. Въ болѣе поверхностныхъ,—повидимому, раньше образовавшихся,—частяхъ опухоли ткань состоитъ главнымъ образомъ изъ клѣтокъ разной формы: то круглыхъ, то овальныхъ, то веретенообразныхъ, то угловатыхъ, причемъ веретенообразныя клѣтки попадаются лишь около перегородокъ; хотя клѣтки и не соприкасаются между собою, однако, въ нѣкоторыхъ мѣстахъ кажутся полигональными, какъ-бы отъ взаимнаго давленія. Величиною клѣтки не больше лимфатическихъ тѣлецъ, а нѣкоторыя меньше. Ядра ихъ неособенно ясно видны, кромѣ большихъ клѣтокъ, гдѣ они представляются объемистыми и одиночными. Заложены клѣтки или въ зернистой, однородной основной ткани, или въ тонкой стромѣ. Значительная часть опухоли представляетъ нѣсколько иное строеніе: здѣсь клѣтокъ меньше, онѣ болѣе однообразны и ничѣмъ не отличаются отъ лейкоцитовъ, а строма развита сильнѣе. По характеру строма ничѣмъ не отличается отъ стромы аденоидной ткани. Мѣстами въ ткани опухоли встрѣчаются разной величины пространства, съ діаметромъ обыкновенно не меньше 3—4 діаметровъ лейкоцита, съ тонкими, но ясными стѣнками, окруженными плотной фиброзной тканью. Пространства эти содержатъ аморфную зернистую массу, много лейкоцитовъ и мѣстами фибринозныя сѣтки. Кой-гдѣ въ нихъ попадаются отдѣльные красные кровяные шарики и остатки кровянаго пигмента. Эти пространства, по всей вѣроятности, суть расширенные лимфатическіе сосуды. Мѣстами, наконецъ, въ опухоли встрѣчаются кровеносные капилляры съ хорошо сохранившимися стѣнками. Такимъ образомъ опухоль въ болѣе позднихъ, по образованію, частяхъ состоитъ изъ аденоидной ткани, въ болѣе раннихъ же—изъ саркоматозной, почему и можетъ быть названа лимфосаркомой.

№ 192.

Rhabdomyosarcoma ovarii.

(Случай Terrillon'a, описанный E. Vignard'омъ [1]).

Анамнезъ. больная 17 лѣтъ, 16 октября 1886 г. поступила въ Salpêtrière'скій госпиталь въ крайне тяжеломъ общемъ состояніи—почти умирающею. Изъ распросовъ оказалось, что больная никогда не имѣла

[1]) Bulletins de la Société Anatomique de Paris. 1889. P. 33.

кровей. 18 мѣсяцевъ тому назадъ у нея развилось сильнѣйшее малокровіе, появились постоянныя кровотеченія изъ носу и головныя боли, аппетитъ пропалъ совершенно. Приглашенный врачъ заподозрилъ начало легочной чахотки. За 8 мѣсяцевъ до поступленія въ госпиталь у больной началъ быстро расти животъ, причемъ одновременно развились припадки колики въ животѣ и затрудненнаго мочеиспусканія. Въ мартѣ 1888 г. больной былъ сдѣланъ первый проколъ живота, чрезъ который вышло около 6 литровъ свѣтлой жидкости желтаго цвѣта. Жидкость, однако, скоро вновь накопилась, такъ что съ марта по октябрь пришлось сдѣлать 12 пункцій, изъ которыхъ послѣдняя вывела 13 литровъ асцитической жидкости, а предпослѣдняя — 15.

Объективное изслѣдованіе. Больная крайне истощена и блѣдна, причемъ огромный объемъ живота и отечныя нижнія конечности представляютъ рѣзкій контрастъ съ исхуданіемъ верхней половины тѣла. Кожа живота растянута и испещрена синими полосами расширенныхъ венъ. Окружность живота на уровнѣ пупка—114 сант. При перкуссіи почти повсюду тупой тонъ.

Лѣченіе. 20 октября больной была произведена проф. Terrillo n'омъ операція оваріотоміи. При операціи былъ констатированъ огромный асцитъ и объемистая плотная опухоль одного изъ яичниковъ (какого?). Другой яичникъ и матка оказались совершенно здоровы. Черезъ часъ послѣ операціи больная умерла.

Описаніе препарата. Микроскопически опухоль представляла собою яйцеобразную массу, съ гладкою поверхностью, по объему вдвое превосходившую голову взрослаго человѣка. Ножка опухоли имѣла около 5 сантиметровъ въ ширину, была уплощена и заключала въ себѣ объемистые сосуды и трубу, конецъ которой былъ распластанъ на поверхности опухоли. На разрѣзѣ опухоль оказалась сплошною, за исключеніемъ трехъ-четырехъ маленькихъ, въ орѣхъ, пустотъ на периферіи, заключавшихъ въ себѣ серозную жидкость. Ткань опухоли была мягкой консистенціи, сѣровато-бѣлаго цвѣта, полупрозрачная, тамъ и сямъ она имѣла красноватый оттѣнокъ, а въ центрѣ новообразованія попадались геморрагическіе фокусы и полоски. При микроскопическомъ изслѣдованіи ткань опухоли оказалась, какъ это и слѣдовало ожидать, саркоматозною, но помимо того въ опухоли несомнѣнно констатировано существованіе характерныхъ поперечно-исчерченныхъ мышечныхъ волоконъ. Волокна эти находились въ опухоли въ весьма большомъ числѣ и не оставляли никакого сомнѣнія въ томъ, что здѣсь имѣлось дѣло съ комбинаціей саркомы и поперечно-полосатой міомы.

№ 193.

Sarcoma melanodes ovariorum.

(Случай Petit'a [1]).

Свѣдѣнія о больной. Больная—молодая дѣвушка 16 лѣтъ, поступила съ жалобами на быстро растущую опухоль въ животѣ, запоры и одышку.

Объективное изслѣдованіе. При изслѣдованіи у больной найдены двѣ опухоли: одна опредѣлялась при пальпаціи живота, другая при влагалищномъ изслѣдованіи; послѣдняя опухоль была тѣсно сращена съ тазовыми органами. Найденъ также небольшой асцитъ.

Теченіе болѣзни. Болѣзнь быстро прогрессировала и скоро кончилась смертью больной. Замѣчательно при этомъ, что соотвѣтственно росту опухоли количество мочи все уменьшалось, причемъ въ послѣдніе дни не превышало 400 грм. въ сутки; мочевины въ этомъ количествѣ мочи было $3^1/_2$ грамма.

Вскрытіе обнаружило существованіе у покойной меланотической саркомы обоихъ яичниковъ. Поясничныя и паховыя железы были не увеличены.

№ 194.

Adenosrcoma ovariorum.

(Случай Thomas'a [1]).

Анамнезъ. Больная — замужняя женщина 32 лѣтъ, мать троихъ дѣтей, изъ которыхъ младшему 17 мѣсяцевъ. Здоровье ея всегда было очень хорошо до послѣднихъ родовъ, послѣ которыхъ она стала быстро слабѣть и худѣть. Врачи, къ которымъ она обратилась по этому поводу, нашли у нея твердую опухоль праваго яичника, съ куриное яйцо величиною. Опухоль росла довольно быстро и наконецъ достигла размѣровъ головы взрослаго человѣка. Послѣдніе три мѣсяца кровей не было.

Объективное изслѣдованіе. Больная очень слаба и изнурена, такъ что производитъ впечатлѣніе страдающей сахарнымъ мочеизнуреніемъ. Животъ ея очень чувствителенъ и растянутъ опухолью, простирающеюся выше пупка. Асцита нѣтъ.

[1]) Journal de médecine de Bordeaux. 1885. № 4, P. 42.
[2]) American Journal of Obstetrics. 1875—76. VIII. P. 664.

Операція. При разрѣзѣ брюшной полости въ ней найдена объемистая опухоль праваго яичника, ножка которой была перевязана, и опухоль удалена. Лѣвый яичникъ оказался также увеличеннымъ и смѣщеннымъ въ заднее Douglas'ово пространство. Удаливъ и его, авторъ закрылъ брюшную рану и кончилъ операцію, длившуюся всего 36 мин.

Послѣопераціонное теченіе. Тотчасъ послѣ операціи у больной началась рвота, продолжавшаяся и въ слѣдующіе 3 дня, такъ что больную пришлось кормить чрезъ прямую кишку. На 4 день послѣ операціи у больной открылось сильное маточное кровотеченіе, чрезвычайно ее ослабившее. Температура въ этотъ день 101° Ф., пульсъ 140. На 5-й день слабость увеличилась; въ ночь на 6-й день, правда, больная почувствовала себя немного лучше, но къ вечеру 6-го дня состояніе ея ухудшилось, появился коллапсъ съ холоднымъ потомъ и крайнимъ ослабленіемъ дѣятельности сердца, пульсъ доходилъ до 145 ударовъ въ минуту, а временами совершенно пропадалъ. Въ виду этихъ угрожающихъ симптомовъ авторъ рѣшилъ произвести больной переливаніе молока. Молоко было взято отъ коровы, стерилизовано и влито въ v. mediana basilicam въ количествѣ 9 унцій. Сейчасъ послѣ вливанія больная стала жаловаться на сильную головную боль, температура у ней еще болѣе поднялась, а пульсъ участился до 155 ударовъ въ минуту. Затѣмъ больная крѣпко уснула и проспала всю ночь. На другой день у нея былъ легкій бредъ, но въ общемъ состояніи было замѣтно рѣшительное улучшеніе; пульсъ сталъ рѣже—116 въ минуту. Въ дальнѣйшіе дни больная стала постепенно поправляться и наконецъ вполнѣ выздоровѣла.

Описаніе препарата. Обѣ удаленныхъ яичниковыхъ опухоли имѣли плотную консистенцію, хотя и не въ такой мѣрѣ, какъ, наприм., фибромиомы матки. Большая опухоль имѣла на своей поверхности бороздку, по которой проходила труба. Опухоль поменьше имѣла форму и размѣры почки, а поверхность ея была похожа на поверхность цирротической печени. Подъ микроскопомъ обѣ онѣ оказались аденосаркомами, съ значительною примѣсью эмбріональныхъ элементовъ яичника и саркоматозныхъ клѣтокъ.

№ 195.

Adenosarcoma ovariorum.

(Случай Atlee [1]).

Анамнезъ. Больная—30-лѣтняя замужняя женщина, мать двухъ дѣтей, изъ которыхъ младшему 20 мѣсяцевъ. И первые, и вторые роды были совершенно правильны. Крови приходили во-время до іюля 1875 года,

[1]) Transactions of the American Gynaekological Society. 1878. V. II. P. 326.

когда онѣ совершенно прекратились, почему больная, чувствовавшая себя нездоровою еще съ мая этого года, сочла себя беременною.

Объективное изслѣдованіе 29 сентября 1875 г. При лежачемъ положеніи больной, уже на-глазъ замѣтна въ ея животѣ опухоль, лежащая въ regio hypogastrica и простирающаяся выше пупка. Опухоль эта имѣетъ неправильно-овоидную форму. Поверхность ея покрыта твердыми, круглыми буграми отъ $^1/_2$ до 2 дюймовъ въ діаметрѣ. По своей консистенціи и внѣшнему виду опухоль походитъ на цирротическую печень. Лежитъ она въ тазу впереди отъ матки и подвижна во всѣ стороны. Матка немного приподнята; полость ея—$2^1/_2$ дюйма длины; на движенія опухоли она отвѣчаетъ слабо. Асцита нѣтъ. Больная худа, блѣдна, но довольно бодра.

Операція сдѣлана 14 октября проф. Thomas'омъ, который удалилъ оба яичника, оказавшіеся пораженными аденосаркомой.

Исходъ операціи—выздоровленіе больной черезъ шесть недѣль. Вполнѣ оправившись, больная, однако, чувствовала себя хорошо лишь восемь недѣль, послѣ чего стала страдать явленіями непроходимости кишекъ. Произведенное пробное чревосѣченіе показало, что вся полость живота выполнена узлами новообразованія; всякая помощь при такихъ условіяхъ была невозможна, и больная умерла.

№ 196.

Adenosarcoma ovarii sinistri.

(Случай Thomas'a [1]).

Анамнезъ. Больная, 48-лѣтняя женщина, имѣла опухоль внутри живота, ростую втеченіи трехъ лѣтъ. Опухоль эта, до операціи принятая за маточный фиброидъ, въ концѣ концовъ сильно ослабила ее.

Операція была начата разрѣзомъ по бѣлой линіи, отъ пупка до лобка, причемъ выпущено большое количество асцитической жидкости соломеннаго цвѣта. Затѣмъ въ ранѣ показалась объемистая, съ голову взрослаго человѣка величиною, сосудистая опухоль, состоявшая изъ плотной ткани, кромѣ нижней части, гдѣ имѣлась небольшая киста. Чрезвычайно прочныя сращенія соединяли ее съ кишками. Боясь при ихъ отдѣленіи разорвать послѣднія, операторъ перерѣзалъ ихъ, оставивъ на стѣнкѣ кишекъ пластинки опухоли, и впослѣдствіи вывелъ эти пластинки въ наружную рану. Затѣмъ ножка опухоли была, послѣ предварительной перевязки, перерѣзана, и брюшная рана закрыта.

Послѣопераціонное теченіе. Первые два дня послѣ операціи положеніе больной не внушало опасеній, затѣмъ температура стала

[1]) Medical and Surgical Reporter. 1879. V. XL. P. 424.

постепенно подниматься, а пульсъ учащаться, такъ что первая дошла до 103,5° Ф., а второй — 160. Благодаря энергичному примѣненію гидротерапіи удалось, однако, понизить температуру до 99,5°, а пульсъ до 110. Потомъ, черезъ нѣсколько дней, въ состояніи больной снова наступило ухудшеніе: появилась рвота и боли въ животѣ, пульсъ участился до 150 и ослабѣлъ, при нормальной температурѣ. Однако, и на этотъ разъ подкожными впрыскиваніями бренди удалось скоро поправить больную, которая черезъ день была внѣ всякой опасности.

№ 197.

Adenoma sarcomatodes ovariorum.

(Случай проф. Отта [1]).

Анамнезъ. Больная, 23-лѣтняя женщина, поступила съ жалобами на быстрое увеличеніе живота, непріятное чувство тяжести въ немъ, временами боли, тошноту, рвоту и рѣзкій упадокъ силъ. Впервые увеличеніе живота замѣчено больною 3 мѣсяца тому назадъ. Мѣсячныя вообще приходили неправильно, запаздывая иногда на 2—4 мѣсяца; послѣднія были больше мѣсяца тому назадъ.

Объективное изслѣдованіе. Больная крайне истощена, исхудала, апатична. Животъ увеличенъ до окружности 86 сант. на уровнѣ пупка; за недѣлю, проведенную больною подъ наблюденіемъ до операціи, эта окружность возросла еще на 10 сант. Въ брюшной полости опредѣляется свободная жидкость и двѣ довольно плотныхъ, подвижныхъ, совершенно безболѣзненныхъ при давленіи опухоли, простирающихся кверху до уровня пупка. Дѣвственная плева цѣла. Матка перегнута впередъ, не увеличена. Органы дыханія и кровообращенія нормальны. Пульсъ 90.

Операція 8 ноября 1884. При вскрытіи брюшной полости, изъ нея вытекло значительное количество совершенно прозрачной водяночной жидкости. Брюшина оказалась покрытою множествомъ узелковъ новообразованія. Яичниковыя опухоли были удалены легко, несмотря на ширину ножекъ. Вся операція продолжалась $^1/_2$ часа.

Послѣопераціонный періодъ. Вскорѣ послѣ операціи температура понизилась до 35,3°, пульсъ упалъ, появилась частая рвота. Затѣмъ коллапсъ былъ устраненъ, но рвота продолжалась; пульсъ между 110 и 130. На восьмой день смѣнена повязка, причемъ оказалось, что въ верхнемъ углу рана совершенно не срослась и зіяла. Наложены новые швы, однако сращенія не происходило. На 15-й день больная умерла при явленіяхъ общаго упадка силъ. Вскрытія не было.

[1]) Врачъ. 1888. № 16. Стр. 308.

№ 198.

Myxosarcoma carcinomatosum haemorrhagicum ovariorum.

(Случай Spiegelberg'a [1]).

Теченіе болѣзни. 36-лѣтняя женщина, беременная во второй разъ, 20 марта 1867 преждевременно разрѣшилась двойними и въ тотъ же день вечеромъ заболѣла: появился поносъ, рвота, знобъ, вздутіе живота и боли въ немъ. При изслѣдованіи, внизу живота, справа, найдена была легко-подвижная, отдѣльная отъ матки, весьма чувствительная при давленіи, овальной формы опухоль съ кулакъ величиною. На десятый день послѣ начала заболѣванія больная умерла.

Вскрытіе показало существованіе въ маломъ тазу двухъ яичниковыхъ опухолей.

Описаніе препарата. Правая опухоль имѣетъ въ длину 20 сант., въ ширину—12, въ толщину 4, лѣвая—15, 10 и 4 сант. Поверхность ихъ дольчатая, цвѣтъ блѣднокрасный.

Микроскопическое изслѣдованіе показало, что въ опухоляхъ нѣтъ и слѣда способной функціонировать яичниковой ткани. Главную составную часть ихъ представляла круглоклѣточковая саркоматозная ткань. Въ нѣкоторыхъ же частяхъ, имѣвшихъ отчасти бѣловато-желтый цвѣтъ, находились большія альвеолы, съ большими, отчасти жирно-перерожденными клѣтками и сосудистыми соединительнотканными перекладинами, дававшія картину рака. Кромѣ того, мѣстами въ опухоляхъ находились апоплектическіе некробіотическіе фокусы, разрывъ которыхъ и повлекъ за собою смертельный перитонитъ.

№ 199.

Carcinoma sarcomatosum ovariorum.

(Случай Seeger'a [2]).

Описаніе препарата. Правый яичникъ величиною съ куриное яйцо, лѣвый съ яблоко. Брюшинный конецъ правой трубы представляетъ узелъ съ грецкій орѣхъ, съ ворсистою поверхностью. Поверхность обоихъ яичниковъ бугристая; кой-гдѣ на ней слѣды сроще́ній. Ножки опухолей очень коротки и широки. При разрѣзѣ, обѣ опухоли оказываются состоящими изъ сплошной, нѣсколько ломкой ткани; въ лѣвой опухоли встрѣчаются круглые, рѣзко ограниченные узлы болѣе твердой консистенціи.

[1]) Monatschrift für Geburts kunde. B. XXX. S. 380; по *Renz*'y и *Olshausen*'y.
[2]) Ueber solide Tumoren des Ovarium. Diss. München. 1888. S. 14.

Микроскопическое изслѣдованіе показало, что обѣ яичниковыя опухоли состоятъ изъ эпителіальныхъ клѣтокъ весьма разнообразной формы, заложенныхъ въ очень рѣдкой стромѣ. Мѣстами, однако, попадаются плотныя залежи веретенообразныхъ клѣтокъ. Ткань опухолей вообще очень богата сосудами.

№ 200.

Carcinoma sarcomatosum ovarii sinistri.

(Случай Seeger'a [1]).

Описаніе препарата. Лѣвый яичникъ превращенъ въ опухоль, длина которой 23 сант., ширина 16, толщина 13. На поверхности ея нѣсколько углубленій. Сидитъ опухоль на короткой лентообразной ножкѣ. Ткань ея плотная, но ломкая, особенно въ центрѣ. Труба въ наружной ея половинѣ также поражена новообразованіемъ: всего болѣе снаружи на ней находится плотный узелъ съ грецкій орѣхъ величиною, а внутри отъ него—нѣсколько меньшихъ. Пораженная часть трубы плотно спаяна съ яичниковою опухолью, но, кромѣ этихъ сроще́ній, послѣдняя другихъ не представляетъ.

Микроскопическое изслѣдованіе показываетъ, что въ нѣкоторыхъ мѣстахъ опухоли между соединительнотканными пучками лежатъ многочисленныя веретенообразныя клѣтки съ удлиненными ядрами. Въ другихъ мѣстахъ встрѣчаются большія полигональныя клѣтки съ очень крупными ядрами; клѣтки эти нигдѣ не соединяются ни въ группы, ни въ гнѣзда. Наконецъ въ опухоли встрѣчается много широкихъ сосудовъ и по сосѣдству съ ними—многочисленныя круглыя клѣтки малой величины.

№ 201.

Sarcoma ovariorum.

(Случай Olshausen'a [2]).

Свѣдѣнія о больной. Больная, 33-лѣтняя женщина, страдала двойною яичниковою опухолью, не сопровождавшеюся асцитомъ.

Операція, произведенная 13 марта 1884 года, показала, что обѣ опухоли со сроще́ніями, и правая отчасти развита подсерозно.

Описаніе препарата. Удаленныя опухоли состояли изъ хорошо развитой стромы, въ составъ которой входили веретенообразныя,

[1]) Ueber solide Tumoren des Ovarium. Diss. München. 1888. S. 25.
[2]) Die Krankheiten der Ovarien. Stuttgart. 1886.

звѣздообразныя и круглыя клѣтки; эта скорѣе саркоматозная, чѣмъ фиброзная, строма заключала въ себѣ довольно многочисленныя гнѣзда и перекладины изъ низко-цилиндрическихъ эпителіальныхъ клѣтокъ; послѣднія образованія, повидимому, не анастомозировали между собою; яснаго образованія кистъ въ опухоли не было замѣтно.

№ 202.

Sarcoma alveolare ovarii.

(Случай Terrier [1]).

Анамнезъ. Больная 46 л., замужняя, рожала два раза, заболѣла годъ тому назадъ опухолью въ животѣ, которая сопровождалась разстройствами мѣсячныхъ и метроррагіями. Для выясненія характера опухоли, больной два раза дѣлались пробные проколы.

Объективное изслѣдованіе. Общее состояніе больной посредственное. Внутри живота опухоль среднихъ размѣровъ, со сращеніями въ Douglas'овомъ пространствѣ. Окружность живота на уровнѣ пупка— 87 сант.

Операція сдѣлана 21 октября 1881 г. При операціи опухоль оказалась принадлежащей яичнику (какому?) и сращенною съ маткой. Послѣдняя поражена фиброидомъ. Другой яичникъ нормаленъ. Вся операція длилась 35 мин.

Исходъ операціи — смерть отъ гнилостнаго перитонита черезъ 63 часа.

Описаніе препарата. Какъ показало изслѣдованіе удаленнаго новообразованія, произведенное проф. Malassez, опухоль состояла изъ двухъ частей: оболочки и содержимаго. Въ составъ оболочки входили: сверху брюшинный листокъ, а подъ нимъ—толстый слой фиброзной ткани безъ эластическихъ волоконъ. Содержимое опухоли имѣло подъ микроскопомъ различный видъ. Мѣстами встрѣчались кистовидныя полости, выстланныя мостовиднымъ эпителіемъ и наполненныя бѣлыми кровяными шариками, заложенными въ тонкой сѣткѣ изъ фибрина. Рядомъ съ этими кистами лежали другія полости, кишкообразной формы, выстланныя полиэдрическими клѣтками; клѣтки эти мѣстами расположены были въ нѣсколько слоевъ, а мѣстами, казалось, стремились выполнить весь просвѣтъ полостей. Въ нѣкоторыхъ мѣстахъ опухоль состояла изъ эмбріональной клѣточной ткани, пронизанной соединительнотканными волокнами и сосудами, стѣнки которыхъ были измѣнены пролифераціей внутренняго ихъ слоя. Ткань эта тамъ и снимъ была усѣяна творожистыми гнѣздами, образовавшимися путемъ жироваго перерожденія клѣтокъ. Наконецъ встрѣчались въ опухоли и мѣста, похожія

[1]) Revue de chirurgie. 1884. V. IV.

на раковыя: они заключали въ себѣ неправильныя полости, наполненныя закругленными клѣтками, которыя представляли нѣчто среднее между саркоматозными и эпителіальными элементами и были признаны Malassez за переходную форму между обоими клѣточными типами. Въ итогѣ опухоль была принята за альвеолярную саркому, по своему строенію аналогичную нормальной ткани зародышеваго яичника.

B) АНГІОСАРКОМЫ (ЭНДОТЕЛІОМЫ).

I. Вида Perithelioma.

№ 203.

Endothelioma ovarii dextri.

(Случай Chrobak'a описанный Rosthorn'омъ [1]).

Анамнезъ. Больная, 48-лѣтняя женщина, явилась въ клинику съ жалобами на ростущую у нея въ животѣ опухоль.

Объективное изслѣдованіе обнаружило присутствіе у больной плотной, съ голову ребенка величиною, подвижной опухоли.

Діагнозъ. Fibromyoma uteri.

Операція. Послѣ разрѣза брюшныхъ стѣнокъ и вскрытія брюшной волости оказалось, что опухоль эта есть ничто иное какъ увеличенный по всѣхъ размѣрахъ яичникъ, который и былъ удаленъ.

Исходъ операціи вполнѣ благопріятный для больной.

Описаніе препарата. Опухоль вѣситъ 3 килограмма и имѣетъ въ длину 21, а въ поперечникѣ 15 сант. Ножка ея длинная, шириной около трехъ пальцевъ. Труба нормальнаго вида и длины. На разрѣзѣ опухоль мѣстами имѣетъ видъ кистовидно перерожденнаго яичника: тамъ и снмъ въ ней попадаются полости отъ горошины до орѣха величиною.

Микроскопическое изслѣдованіе. Въ качествѣ основной ткани опухоли является фиброзная плотная ткань съ продолговатыми, параллельно лежащими ядрами. Клѣтки этой ткани мѣстами ясно веретенообразны, часто волнистаго вида, такъ что въ общемъ онѣ отличаются отъ своеобразныхъ соединительнотканныхъ элементовъ яичника. Въ описанную строму опухоли вложены, ограниченныя ея перекладинами, альвеолярныя пространства различной формы и величины. Мѣстами круглыя, мѣстами овальныя, эти альвеолы даютъ своеобразные колбовидные отростки, образуютъ розетки и анастомозируютъ другъ съ другомъ. Характерно для

[1]) Archiv für Gynaekologie. 1891. Bd. XLI. H. III. S. 328.

нихъ, что отъ сосѣдней соединительной ткани онѣ отграничиваются рѣзкою линіей. Внутри альвеолы наполнены плотно сдавленными, однообразными, почти кубическими эпителіальными клѣтками, которыя состоятъ изъ круглыхъ, неособенно большихъ, ясно окрашиваемыхъ ядеръ, окруженныхъ лишь тонкимъ поясомъ протоплазмы. Расположеніе ихъ таково, что при поверхностномъ осмотрѣ онѣ напоминаютъ трубчатыя железистыя образованія. Во многихъ мѣстахъ клѣточныя скопленія пронизаны многочисленными кругловатыми, пустыми или безструктурной массой наполненными просвѣтами, такъ что въ общемъ получается видъ, какъ будто нѣсколько железистыхъ трубокъ разрѣзаны вкось; лишь тщательный осмотръ показываетъ что просвѣты эти не имѣютъ отчетливыхъ границъ. Строма даетъ въ альвеолы соединительнотканные отростки, которые, будучи перерѣзаны, даютъ островки соединительной ткани. Какъ уже сказано, между стромой и альвеолами вездѣ рѣзкая граница, мѣстами же они отдѣлены другъ отъ друга щелями: одна сторона послѣднихъ ограничена рядомъ отвѣсныхъ, напоминающихъ цилиндрическій эпителій клѣтокъ, другая же, наружная,—стиснутыми, длинными, веретенообразными клѣтками основной ткани. Въ срединѣ альвеолъ, помимо упомянутыхъ вакуолъ безъ отчетливыхъ границъ, имѣются различной формы, и величины лакунарныя пространства, содержащія отчасти хорошо сохранившіеся красные кровяные шарики, отчасти мелкозернистую массу; лакуны эти вездѣ опоясаны линіей отвѣсно къ периферіи просвѣта расположенныхъ опухольныхъ клѣтокъ. Въ рѣдкихъ случаяхъ клѣточныя образованія безъ рѣзкой границы переходятъ въ рыхлую соединительную ткань; въ большинствѣ они даютъ во всѣ стороны отростки, посредствомъ которыхъ находятся въ связи съ несомнѣнными кровеносными сосудами. Эти сосуды, весьма многочисленные въ основной ткани, почти исключительно имѣютъ капиллярный характеръ—въ видѣ длинныхъ, сѣтеобразно анастомозирующихъ между собою эндотеліальныхъ трубокъ, контуры которыхъ ограничены вдающимися въ просвѣтъ эндотеліальными ядрами. Нѣкоторые изъ нихъ очень расширены и содержатъ хорошо сохранившіеся красные кровяные шарики или ихъ тѣни, а также въ необычномъ числѣ большіе бѣлые элементы. Наряду съ эндотеліальными во многихъ сосудахъ встрѣчаются рѣзко выраженные адвентиціальные элементы въ состояніи разрощенія. Весьма часто въ такихъ расширенныхъ капиллярахъ можно встрѣтить признаки образованія тромбовъ. Нормальныхъ сосудовъ прекапиллярнаго сорта очень мало. Узкія капиллярныя трубки во многихъ мѣстахъ расширяются ампуллообразно, какъ это описалъ и Eckardt, и эти ампуллы путемъ разрощенія клѣточныхъ элементовъ превращаются въ клѣточные цилиндры, такъ что можно принять прямой переходъ сосудовъ въ эти послѣдніе. При этомъ внимательное разсмотрѣніе показываетъ, что, дойдя до клѣточныхъ образованій, сосуды дѣлятся и окружаютъ послѣднія: веретенообразныя клѣтки остаются по краямъ, а эндотелій входитъ въ альвеолы. На многихъ же мѣстахъ капилляры прямо теряются въ клѣ-

точныхъ массахъ. Самое замѣчательное въ развитой картинѣ опухоли представляютъ просвѣты среди альвеолъ: безструктурная, мѣстами оплотнѣвшая масса содержимаго едва-ли представляетъ что иное, кромѣ дегенеративнаго продукта клѣтокъ. Kolatzek (Deutsche Zeitschrift für Chirurgie, Bd. IX) говоритъ о слизистомъ перерожденіи, другіе о коллоидномъ,—въ данномъ случаѣ вѣрнѣе послѣднее. Столь характерное для всей группы эндотеліомъ и особенно цилиндромъ гіалиновое перерожденіе опухольныхъ клѣтокъ здѣсь совершенно незамѣтно. Итогируя все, можно сказать, что здѣсь дѣло идетъ объ опухоли, равномѣрно занявшей весь яичникъ и построенной изъ двоякаго рода элементовъ: ненормальной, лишенной фолликуловъ стромы съ многочисленными капиллярами и массы клѣтокъ, собранныхъ въ трубки или скопленія. Рядъ моментовъ: взаимное отношеніе этихъ клѣтокъ, альвеолярное ихъ расположеніе, связь ихъ съ сосудами, присутствіе въ нихъ кровяныхъ лакунъ и вакуолъ, возникшихъ путемъ дегенераціи,—все это даетъ право установить эндотеліальную натуру опухоли. Труднѣе точно установить исходный пунктъ ея. Всего вѣрнѣе, этимъ пунктомъ являются лимфатическія пространства, окружающія кровеносные сосуды и выстланныя перителіемъ Eberth'a, вслѣдствіе чего опухоль можетъ быть названа perithelioma vasculare.

№ 204.

Perithelioma ovarii dextri.

(Случай Amann'a [1]).

Анамнезъ. Больная, 29-лѣтняя не рожавшая женщина, втеченіи многихъ мѣсяцевъ имѣла постоянныя кровотеченія. Боли въ животѣ существовали у ней лишь незначительныя.

Объективное изслѣдованіе. Изслѣдованіе чрезъ влагалище позволяетъ опредѣлить, что матка мала, перегнута впередъ, и справа отъ нея лежитъ кругловатая опухоль, въ кулакъ величиною, мѣстами совершенно плотная, мѣстами ясно флюктуирующая; подвижная труба проходитъ по поверхности опухоли.

Діагнозъ—фиброма или фибросаркома праваго яичника.

Операція. Имѣвшая лишь незначительныя сращенія опухоль была легко выведена наружу, послѣ чего ножка ея перевязана въ четыре пучка и отрѣзана. Лѣвый яичникъ оказался совершенно нормаленъ. Ножка опухоли покрыта брюшиной и опущена, послѣ чего брюшная рана закрыта тремя рядами швовъ: непрерывнымъ кэтгутовымъ, наложеннымъ на брюшину, мышечно-фасціальнымъ—погружнымъ шелковымъ и такимъ же узловатымъ кожнымъ.

[1]) Archiv für Gynaekologie. Bd. XLVI. H. III.

Исходъ операціи—полное выздоровленіе больной, которая черезъ нѣсколько недѣль совершенно поправилась, избавилась отъ кровотеченій, стала правильно носить крови и вышла замужъ.

Описаніе препарата. Опухоль вѣситъ 230 грм. и имѣетъ грушевидную форму. На ней можно видѣть ножку и брюшинный конецъ перерѣзаной трубы. Поверхность опухоли гладкая, голубовато-сѣрокраснаго цвѣта, съ незначительными слѣдами сращеній. Консистенція опухоли эластичная, мѣстами довольно твердая, въ другихъ мѣстахъ почти тѣстоватая. На разрѣзѣ опухоль оказалась очень богата кровью, находящеюся въ широкихъ лакунахъ, пронизывающихъ все ея существо. Вблизи плотной, въ 3—4 мм. толщиною, капсулы эти лакуны находятся на большомъ протяженіи, совершенно отдѣляя капсулу отъ опухольной ткани. Въ менѣе твердой части послѣдней находится болѣе центральная полость, съ грецкій орѣхъ величиною, наполненная свернувшейся кровью. Сама масса опухоли довольно мягка, сѣробѣлаго цвѣта. Вслѣдствіе присутствія продолговатыхъ кровяныхъ лакунъ подъ капсулой она имѣетъ здѣсь почти листоватый видъ. Но и въ центральныхъ частяхъ бросается въ глаза богатство опухоли кровью, благодаря присутствію здѣсь многочисленныхъ сосудовъ мѣстами толще ручки пера. Уже при осмотрѣ разрѣза опухоли простымъ глазомъ видно, что опухольная масса вложена въ сѣтообразную соединительнотканную строму. Граафовыхъ пузырьковъ и вообще нормальной яичниковой ткани не видно нигдѣ.

Микроскопическое изслѣдованіе. Микроскопъ открываетъ въ опухоли, соотвѣтственно ея капсулѣ, поясъ эластическихъ волоконъ; расположенныя между ними ядра имѣютъ веретенообразную форму; ближе къ массѣ самой опухоли ядеръ между волокнами больше, больше и сосудовъ, причемъ направленіе ихъ параллельно цугамъ волоконъ. Сама опухольная масса имѣетъ довольно однообразный видъ: въ соединительнотканную строму вложены скопленія клѣтокъ въ видѣ кругловатыхъ бляшекъ. Эти скопленія состоятъ изъ тонкихъ тяжей, сообщающихся другъ съ другомъ и производящихъ впечатлѣніе сѣти. Сравнивая послѣдовательные срѣзы и воспроизводя строеніе опухоли, можно видѣть, что главныя скопленія клѣтокъ имѣютъ мѣсто въ области кровеносныхъ сосудовъ и, повидимому, стоятъ въ связи съ ближайшею окружностью послѣднихъ. Однако, слѣдуетъ упомянуть, что мѣстами сосуды проходятъ въ соединительной ткани и безъ всякаго измѣненія ихъ окружности и окружающей ткани. На мѣстахъ клѣточныхъ скопленій существуетъ гораздо большее количество клѣтокъ и въ окружающей соединительной ткани. Клѣтки эти достигаютъ величины почти одинаковой съ клѣтка миновообразованія, но вездѣ длинно-веретенчаты и расположены пучками. При сильномъ увеличеніи видно, что клѣтки новообразованія кругловаты или продолговаты и прилежатъ другъ къ другу безъ видимаго промежуточнаго вещества. Клѣточныя ядра крайне велики и выполняютъ клѣтки, оставляя лишь тонкія каемочки протоплазмы. Митотическія измѣненія клѣточнаго ядра замѣтны лишь въ немногихъ мѣстахъ, и то очень неясно, что зависитъ отъ способа консервированія препарата ($^1/_3\%$ растворъ хромовой кислоты). Въ срединѣ большихъ изъ упомянутыхъ тяжей очень часто находятся на поперечномъ разрѣзѣ круглые или овальные просвѣты, которые нерѣдко наполнены красными кровяными шариками и отграничены отъ опухольныхъ клѣтокъ слоемъ тонкихъ веретенообразныхъ клѣточекъ. Въ самыхъ тонкихъ тяжахъ есть также полыя пространства, неправильнаго вида, безъ особеннаго содержимаго, ограниченныя самими клѣтками новообразованія. Относительно величины и формы опухольныхъ тяжей можно констатировать слѣдующую разницу: здѣсь есть, 1) совершенные ряды веретенообразныхъ клѣтокъ, проходящіе лишь на короткомъ протяженіи и переходящіе; во, 2) многослойстыя клѣточныя скопленія, которыя въ формѣ маленькихъ тяжей образуютъ упомянутые анастомозы кругомъ соединительнотканныхъ перекладинъ. Какъ упомянуто выше, менѣе крупные тяжи имѣютъ неправильные, щелеобразные просвѣты, идущіе обыкновенно недалеко; въ бо́льшихъ изъ нихъ, напротивъ, почти всегда виденъ въ центрѣ ясный кровеносный сосудъ, т. е. видна образованная плоскими веретенчатыми клѣтками трубка, набитая красными кровяными шариками. Кругомъ этой трубки расположено скопленіе опухольныхъ клѣтокъ, продольныя оси которыхъ во многихъ мѣстахъ расположены относительно просвѣта сосуда радіально; отсюда-то и распространяется упомянутая сѣть перекладинъ изъ тонкихъ тяжей. 3) Мѣстами въ опухоли видны неправильныя скопленія опухольныхъ клѣтокъ. Послѣднія во многихъ мѣстахъ лежатъ около окружающей соединительной ткани рядами, подобно цилиндро-эпителіальнымъ скопленіямъ на периферіи карциноматозныхъ опухолей. Далѣе бросается въ глаза въ этихъ большихъ скопленіяхъ клѣтокъ нахожденіе на срѣзѣ кругловатыхъ просвѣтовъ, съ перваго взгляда похожихъ на просвѣты сосудовъ. Однако, при болѣе тщательномъ осмотрѣ оказывается, что здѣсь въ большинствѣ дѣло идетъ лишь о поперечныхъ разрѣзахъ соединительнотканныхъ пучковъ, которые можно разсматривать, какъ остатки пронизанной новообразованіемъ соединительной ткани, причемъ ограничивающія опухольныя клѣтки имѣютъ упомянутое цилиндро-эпителіальное расположеніе. Кромѣ того, въ скопленіяхъ опухольныхъ клѣтокъ проходитъ и много средней величины сосудовъ. Если точнѣе разобрать отношеніе опухольныхъ клѣтокъ къ элементамъ сосудистыхъ стѣнокъ, то оказывается слѣдующее: первые зачатки измѣненія сосудовъ опредѣляются яснѣе всего на границѣ опухольной массы, у капсулы. Состоящіе изъ простыхъ эндотеліальныхъ клѣтокъ капилляры во многихъ мѣстахъ не представляютъ, при этомъ, измѣненій; напротивъ, сосуды толще капилляровъ почти нигдѣ не имѣютъ нормальнаго вида: между тѣмъ какъ внутренняя ихъ оболочка состоитъ изъ нетронутыхъ эндотеліальныхъ клѣтокъ, снаружи, вмѣсто адвентиціи, прилегаетъ неправильная масса опухольныхъ клѣтокъ, которыя одѣваютъ эндотеліальную трубку какъ-бы футляромъ. Что трубка эта есть дѣйствительно intima,—то видно изъ ея содержимаго—красныхъ кровяныхъ

шариковъ. На мѣстахъ, гдѣ разрощеніе околососудистаго клѣточнаго футляра велико, эндотеліальный слой или приподнятъ отъ ближайшей окружности, или совершенно отсутствуетъ, и здѣсь видны большія, наполненныя кровью полости, которыя ограничены прямо опухольными клѣтками, и въ которыя входятъ неправильнаго вида, распадающіяся клѣточныя массы. Возникновеніе этихъ кровяныхъ полостей, очевидно, надо объяснить такъ, что при болѣе сильномъ разрощеніи опухольнаго футляра intima сначала приподнимается, потомъ совершенно уничтожается, кровь изливается тогда между опухольными массами и обусловливаетъ ихъ разрушеніе. Отсюда понятно также, что, какъ это ясно видно во многихъ мѣстахъ, въ срединѣ просвѣта еще немного измѣненнаго сосуда находятся шары изъ опухольныхъ клѣтокъ, совершенно плавающіе въ крови. Относительно капиллярныхъ сосудовъ и внутренней оболочки нѣкоторыхъ большихъ надо еще упомянуть, что и эндотеліальныя клѣтки ихъ иногда оказываются ясно пролиферирующими; однако въ количественномъ отношеніи это разрощеніе эндотелія отходитъ на задній планъ и съ возникновеніемъ новообразованія въ связи не стоитъ. Изъ сказаннаго видно, что здѣсь дѣло идетъ о такъ называемой альвеолярной опухоли, клѣтки которой имѣютъ исходнымъ пунктомъ окружность сосудовъ средней величины. Что же касается того, клѣтки-ли самой адвентиціи, или эндотелій окружающихъ сосуды лимфатическихъ пространствъ образуютъ главный исходный пунктъ,— это разобрать трудно. Мѣста, гдѣ измѣненія находятся въ самомъ началѣ, говорятъ за то, что исходнымъ пунктомъ служатъ клѣтки самой адвентиціи, т. е. перителій Eberth'a. Выходящія отсюда сѣтообразныя развѣтвленія тяжей производятъ такое впечатлѣніе, какъ будто они соотвѣтствуютъ ходу лимфатическихъ путей; но такъ какъ на этихъ тяжахъ нигдѣ не видно, чтобы ихъ ограничивали эндотеліальныя клѣтки, а скорѣе замѣчаются неправильные переходы въ окружающую соединительную ткань, то отсюда выходитъ, что разросшіяся перителіальныя массы вступаютъ въ окружающую лимфатическую ткань, не ограничиваясь лимфатическими путями, или что отчасти самъ эндотелій лимфатическихъ путей образованъ здѣсь разрощеніемъ тяжей. Противъ послѣдняго, впрочемъ, говоритъ то обстоятельство, что лишь рѣдко въ этихъ тяжахъ можно найти соотвѣтствующіе просвѣты.

№ 205.

Perithelioma ovariorum.

(Случай Amann'a [1]).

Анамнезъ. Больная, 64-лѣтняя старуха, поступила съ жалобами на опухоль внутри живота.

[1]) Archiv für Gynaekologie. Bd. XLVI. Hf. III.

Объективное изслѣдованіе. При ощупываніи живота опредѣляется исходящая изъ малаго таза и поднимающаяся на четыре пальца надъ пупкомъ бугристая, мѣстами флюктуирующая опухоль.

Операція обнаружила существованіе многогнѣздной опухоли обоихъ яичниковъ, представлявшей значительныя сращенія и потому удаленной лишь съ трудомъ.

Исходъ операціи—смерть больной черезъ нѣсколько часовъ.

Вскрытіе показало существованіе метастазовъ въ стѣнкѣ желудка, подъ серозной оболочкой.

Описаніе препарата. Удаленная опухоль состояла изъ массы кистъ разной величины, наполненныхъ частію серозной жидкостью, частію кровянистой. Стѣнки кистъ толще, чѣмъ обыкновенно при кистомахъ, состоятъ изъ мягкой ткани, на разрѣзѣ сѣроватобѣлаго цвѣта, съ болѣе мягкими узлами красноватосѣраго оттѣнка. Узлы эти во многихъ мѣстахъ прилежатъ къ самой стѣнкѣ полостей и зачастую переходятъ въ наполненныя кровью пустоты, съ сѣтью перекладинъ внутри.

Микроскопическое изслѣдованіе. Кисты выстланы многослойнымъ пластомъ изъ веретенообразныхъ клѣтокъ, откуда выходятъ клѣточные тяжи, вступающіе прямо въ описанные мозговидные узлы. Послѣдніе состоятъ изъ скопленія червеобразно извивающихся тяжей изъ круглыхъ и полигональныхъ клѣтокъ. Тяжи эти большею частію имѣютъ круглую форму, а встрѣчающіяся на нихъ колбообразныя утолщенія придаютъ имъ четкообразный видъ, на основаніи чего можно думать, что они соотвѣтствуютъ лимфатическимъ путямъ. Они имѣютъ большое сходство съ раковыми цугами, — разница лишь въ томъ, что отъ окружающей соединительной ткани они отграничены не такъ рѣзко и часто переходятъ въ нее, да и нигдѣ нельзя видѣть отграниченія этихъ тяжей эндотеліальными клѣтками лимфатическихъ путей. Точное заключеніе относительно исходнаго пункта развитія опухоли можно сдѣлать лишь изъ изученія отношенія клѣтокъ ея къ стѣнкамъ сосудовъ. Въ кровеносныхъ сосудахъ средняго калибра видно, что кругомъ нетронутой внутренней оболочки существуетъ тонкая гіалиновая полоска, а далѣе массы опухольныхъ клѣтокъ одѣваютъ сосудъ какъ-бы футляромъ. Что эти клѣтки разрослись не изъ другаго мѣста, а здѣсь возникли, — это доказывается тѣмъ, что отсюда во всѣ стороны радіально идутъ клѣточные ряды, пронизывая окружающую ткань, и что клѣтки, особенно тамъ, гдѣ развитія новообразованія наблюдалось въ самомъ началѣ, находятся на самомъ мѣстѣ адвентиціи. Эта картина сходна съ гистологическимъ строеніемъ селезенки, гдѣ также выходящіе изъ адвентиціи сосудовъ цуги пульпы идутъ такъ же. Такимъ образомъ пролиферационный процессъ беретъ здѣсь начало въ наружной оболочкѣ сосудовъ средняго калибра. Изъ сильно разростающихся перителіальныхъ массъ выходятъ неправильно расположенные въ соединительной ткани клѣточные ряды, которые совершенно похожи на раковые. Замѣчательно еще отношеніе, встрѣчаемое на мѣстѣ перехода мозговидныхъ

узловъ въ пустотѣ: подъ микроскопомъ видно, что вся ткань узловъ состоитъ лишь изъ опухольныхъ клѣтокъ и вложенныхъ въ нихъ эндотеліальныхъ сосудовъ, наполненныхъ кровью; ближе къ пустотамъ просвѣты сосудовъ дѣлаются все больше, расположенная между ними клѣточная ткань все рѣже, такъ что на разрѣзѣ получается впечатлѣніе пчелинаго сота. Перегородки образуются еще и дальше къ внутренности кровяной лакуны изъ нетронутыхъ эндотеліальныхъ клѣтокъ, за которыми расположены болѣе рѣдкія опухольныя клѣтки. Кромѣ этихъ кавернозныхъ частей, опухоль эта въ гистологическомъ отношеніи совершенно похожа на предыдущую (см. № 204) своимъ альвеолярнымъ строеніемъ и способомъ возникновенія опухольныхъ клѣтокъ.

II. Вида Endothelioma intravasculare.

№ 206.

Angiosarcoma ovarii sinistri.

(Случай Bardeheyer'a, описанный Marchand'омъ [1]).

Анамнезъ. Больная, женщина, имѣвшая болѣе 50 лѣтъ отъ роду, обратилась къ врачебной помощи по поводу врожденной опухоли съ лѣвой паховой области. Опухоль имѣла раньше величину яблока, медленно росла и періодически, каждыя четыре недѣли, припухала. Половыя раздраженія у больной существовали.

Объективное изслѣдованіе дало слѣдующую картину: надъ mons Veneris имѣется распространяющаяся влѣво и кверху большая опухоль, продолговато-округлой формы, безъ бугровъ и неровностей. Чтобы паховой каналъ былъ открытъ,—это не опредѣляется, такъ какъ опухоль выходитъ выше его. На правой сторонѣ у больной имѣется грыжа. При внутреннемъ изслѣдованіи оказывается, что влагалище облитерировано, матки нѣтъ, яичники не прощупываются.

Операція начата разрѣзомъ брюшныхъ покрововъ надъ опухолью, послѣ чего послѣдняя была легко вытянута до ножки въ два пальца толщиною. Ножка была перерѣзана, грыжевой мѣшокъ зашитъ, и рана закрыта.

Исходъ операціи — выздоровленіе больной.

Описаніе препарата. Вылущенная опухоль — продолговато-круглой формы, съ одной стороны уплощена, имѣетъ 14 сант. длины, 10—ширины и 9 высоты, вѣситъ послѣ уплотненія 730,0. Почти вся ея поверхность одѣта гладкой оболочкой, которая связана съ ядромъ опухоли посредствомъ рыхлой соединительной ткани и имѣетъ видъ се-

[1]) Beiträge zur Kenntniss der Ovarien-tumoren. Diss. Halle. 1879.

розной оболочки, можетъ быть, принадлежавшей широкой связкѣ. Подъ оболочкою замѣчается нѣкоторое количество довольно крупныхъ, частію еще наполненныхъ сосудовъ, а также слѣды бороздокъ, указывающихъ на дольчатость опухоли. Внутри отъ серознаго покрова лежитъ еще плотная, но довольно тонкая фиброзная оболочка, прочно соединенная съ долями опухоли и переходящая въ ея соединительнотканныя перегородки. На одномъ концѣ опухоли находится короткое, имѣющее видъ лентовидной ножки образованіе, которое непосредственно переходитъ въ опухольный покровъ. Сюда примыкаетъ мясистое, въ 5 сант. длиною и почти палецъ толщиной, продолговатое тѣло, состоящее большею частью изъ грубой волокнистой соединительной ткани съ многочисленными сосудами и на свободномъ концѣ представляющее поверхность отрѣза. На этомъ образованіи сидитъ еще одна, въ ладонь величиною, соединительнотканная оболочка, которой одна, довольно ровная, поверхность переходитъ въ поверхность опухоли, а другая покрыта соединительнотканными ворсинками и жировыми придатками. Оболочка эта принадлежала, повидимому, грыжевому мѣшку. Серозваго покрова нѣтъ, далѣе, на пространствѣ треугольнаго, въ 8 сант. длиною и 6 шириною, мѣста на уплощенной сторонѣ опухоли; одинъ конецъ этого мѣста переходитъ въ ножку; здѣсь, повидимому, опухоль была отпрепарирована отъ своей подкладки. Консистенція опухоли теперь, послѣ пребыванія въ спиртѣ, плотна, эластична, почти такова же, какъ консистенція фибромы или міомы, на которыя опухоль походитъ и своею поверхностью. На разрѣзѣ она состоитъ изъ нѣкотораго числа кругловатыхъ и продолговатыхъ узловъ разной величины, изъ которыхъ большій имѣетъ величину средняго яблока. Отдѣльныя доли опухоли рѣзко отграничены; на ихъ окружности можно даже видѣть какъ-бы образованіе щелей, причемъ щели эти и раздѣляютъ доли, связанныя между собою лишь незначительнымъ количествомъ соединительной ткани. Въ другихъ мѣстахъ онѣ соединены прочнѣе, частью грубою соединительною тканью, частью опухольною массой, которая выполняетъ промежутки между главными долями. Вещество опухоли довольно однородно, желтовато-бѣлаго цвѣта. Въ большихъ узлахъ можно различать болѣе мелкія доли, раздѣленныя тонкими соединительнотканными полосками. Какъ въ послѣднихъ, такъ и среди гомогенной опухольной массы видны просвѣты перерѣзанныхъ сосудовъ отъ 0,5 до 1,0 мм. калибромъ. Въ глубинѣ опухоли находится киста съ волошскій орѣхъ величиною, съ нѣсколько губчатыми стѣнками, въ полости которой виденъ остатокъ мягкаго, красноватаго сгустка.

Микроскопическое изслѣдованіе. Подъ микроскопомъ опухоль почти всюду оказывается состоящею изъ плотно стиснутыхъ клѣточныхъ трубокъ, такъ что ея строеніе больше напоминаетъ строеніе нормальной почечной коры или паренхимы яичекъ, чѣмъ структуру патологическаго образованія. Трубки эти длинны, довольно одинаковы калибромъ, идутъ то прямолинейно, то извиваясь, представляютъ нѣчто вродѣ ргоггіа и клѣточное содержимое. Обыкновенно онѣ вплотную прилежатъ другъ къ другу, и лишь тамъ и самъ между ними проходятъ полоски соединительной ткани и волосные сосуды. Въ общемъ онѣ идутъ парал-

лельно другъ другу и прямо, такъ что на многихъ срѣзахъ онѣ попадаются лишь въ продольномъ направленіи, а на другихъ, проведенныхъ поперечно къ первымъ, видны лишь поперечныя сѣченія ихъ. На другихъ мѣстахъ онѣ расположены неправильно, похоже на извитые канальцы почекъ. Просвѣта въ трубкахъ нѣтъ, и клѣтки расположены въ нихъ не такъ, какъ эпителій въ железистыхъ трубкахъ. Напрасно также было-бы искать здѣсь аналогіи съ нормальной картиной яичниковой ткани. Если взять одну изъ трубокъ съ продольнымъ разрѣзомъ, то видны продолговато-круглыя, довольно мелкія ядра въ 0,0075 мм. длины и 0,005 ширины, расположенныя своимъ длинникомъ параллельно продольной оси. Клѣтки, гдѣ онѣ еще замѣтны отдѣльно, веретенообразны. На поперечныхъ срѣзахъ трубокъ круглыя въ этомъ разрѣзѣ ядра образуютъ простой рядъ тотчасъ у периферіи трубки. Въ другихъ трубкахъ они расположены болѣе безпорядочно, но всегда периферически. Они заключены въ мелкозернистую, довольно однородную протоплазматическую массу, которая въ срединѣ трубки нѣсколько просвѣтляется. Границы клѣтокъ видны лишь въ немногихъ мѣстахъ, но это, быть можетъ, есть послѣдствіе консервированія опухоли. Поперечникъ трубокъ достигаетъ въ среднемъ 0,0375—0,04 мм. Явно вдвойнѣ контурированная, повидимому безструктурная, гомогенная tunica propria имѣетъ 0,0025 мм. толщины, но не во всѣхъ частяхъ опухоли. Въ нѣкоторыхъ мѣстахъ она принимаетъ другой видъ; однако, и здѣсь можетъ обнаруживать тѣ же элементы въ измѣненномъ видѣ; гомогенное влагалище трубокъ значительно увеличено здѣсь въ толщину,—отъ 0,0075 до 0,0125 мм.,—между тѣмъ какъ содержимое представляется нѣсколько болѣе сдавленнымъ (0,0225 въ поперечникѣ). При этомъ влагалище остается безструктурнымъ, сильно преломляющимъ свѣтъ, гіалиновымъ, и самое большее—принимаетъ какъ-бы продольную исчерченность. Вмѣстѣ съ тѣмъ трубки становятся болѣе извитыми, часто совершенно перегнутыми, такъ что на мѣстѣ сгиба ихъ стѣнки соприкасаются. Отъ такихъ мѣстъ есть переходныя къ другимъ, гдѣ нѣтъ отдѣльныхъ клѣточныхъ трубокъ, а имѣется гіалиновая сѣть перекладинъ, которыя представляютъ тотъ же видъ, ту же свѣтопреломляемость, какъ и tunica propria трубокъ. Посредине двухъ перекладинъ почти всегда проходитъ полоска, повидимому, указывающая на спаиваніе двухъ половинъ. Не образуя правильной сѣти, перекладины часто пересѣкаются, или соединяются другъ съ другомъ, или оканчиваются колбообразно, или представляются перерѣзанными поперечно, въ видѣ круглыхъ фигуръ. Пространства между перекладинами, соотвѣтственно формѣ этихъ послѣднихъ, имѣютъ неправильный видъ и мѣстами представляютъ бухты или углубленія; выполнены они тѣми же клѣтками, что и трубки, но здѣсь клѣтки расположены менѣе правильно. Тамъ, гдѣ двѣ перекладины тѣсно соприкасаются, часто между ними остается пространство лишь для одного ряда плоскихъ клѣтокъ. Такимъ образомъ можно говорить о двухъ системахъ перекладинъ: клѣточныхъ и гіалиновыхъ, которыя переплетаются

другъ съ другомъ. Въ нѣкоторыхъ мѣстахъ, которыя отличаются своимъ прозрачнымъ видомъ, клѣтки совершенно погибли,—видны лишь складчатыя гіалиновыя вмѣстилища или перекладины, въ петляхъ которыхъ мѣстами замѣтны остатки жирно-перерожденныхъ клѣтокъ и распадъ. Развитіе упомянутой гіалиновой балочной сѣти можно себѣ представить такимъ образомъ, что при увеличеніи перекладинъ клѣточные элементы совершенно оттѣсняются на задній планъ и лишь одиночно лежатъ въ узкихъ щелеобразныхъ пространствахъ. Мѣстами ткань опухоли имѣетъ такое расположеніе, которое напоминаетъ строеніе компактной кости, именно, когда гіалиновыя перекладины группируются вокругъ центральнаго сосуда на подобіе гаверсовыхъ пластинокъ. На нѣкоторыхъ мѣстахъ встрѣчаются, наконецъ, неправильныя трубко- и колбоподобныя образованія съ толстыми гіалиновыми стѣнками и клѣточнымъ содержимымъ, которыя соединены другъ съ другомъ лишь рыхло, посредствомъ нѣжноволокнистой, повидимому слизистой соединительной ткани. Отъ гіалиноваго влагалища отходятъ мѣстами въ клѣточную массу колбообразные отростки, которые на поперечныхъ срѣзахъ представляются въ видѣ гіалиновыхъ кружковъ, окруженныхъ со всѣхъ сторонъ клѣтками. Изъ вышеизложеннаго можно заключить, что своеобразныя трубки, сходныя съ эпителіальными, на самомъ дѣлѣ состоятъ изъ эндотелія. Конечно, чтобы сказать это, необходимо было изслѣдовать ихъ происхожденіе. Съ этой цѣлью авторъ изслѣдовалъ периферію опухоли и междольчатыя перегородки, такъ какъ остальное все было однообразно, а остатковъ паренхимы яичника не было нигдѣ. Въ указанныхъ частяхъ находятся единичныя, повидимому молодыя трубки, раздѣленныя слоями грубой волокнистой соединительной ткани. Пучки послѣдней мѣстами раздѣляются, и возникшія такимъ образомъ щели наполнены клѣтками, границы которыхъ неразличимы, и ядра которыхъ расположены вдоль. Мѣстами трубки вѣтвятся и образуютъ какъ-бы сѣть, причемъ концы ихъ теряются въ соединительной ткани. На нѣкоторыхъ препаратахъ онѣ являются въ видѣ выстланныхъ эндотеліемъ канальцевъ, которые идутъ нѣкоторое время въ прямомъ направленіи и постепенно расширяются, причемъ эндотеліальныя клѣтки умножаются, и образуются клѣточныя трубки, подобныя вышеописаннымъ, но болѣе тонкія; кромѣ того, эти трубки не имѣютъ tunicae propriae, но ограничиваются окружающею соединительною тканью. Лишь когда трубки умножаются въ числѣ и располагаются въ пучкахъ, многообразно извитыми, между ними получается тонкій соединительный слой, который кажется тогда принадлежащимъ имъ самимъ. Если расщепить такое образованіе, то клѣточное содержимое выпадаетъ изъ оболочки, и тогда на разрѣзахъ часто получается щелеобразная дырка между стѣнкою и клѣтками. Между тѣмъ какъ, далѣе, въ болѣе тонкихъ трубкахъ ядра удерживаютъ первоначальное свое расположеніе, далѣе они постепенно становятся косо къ продольной оси трубки, причемъ при дальнѣйшемъ разрощеніи клѣтки отслаиваются отъ стѣнокъ. Въ такомъ по-

ложеніи клѣтки иногда попадаются и въ законченныхъ трубкахъ. Такимъ образомъ исчезаетъ просвѣтъ канальцевъ, если таковой былъ. Ясныя клѣточныя границы и здѣсь почти нигдѣ невидны, а самое большее—видны прилипшіе къ концамъ ядеръ тонкіе отростки изъ мелкозернистой протоплазмы. Что касается до значенія щелей и канальцевъ соединительной ткани, то это могутъ быть или лимфатическіе сосуды, или кровяные капилляры. Нѣкоторыя картины говорятъ за послѣднее—именно, прямое направленіе ихъ и почти одинаковый калибръ, причемъ, однако, точное различіе едва-ли возможно, такъ какъ въ канальцахъ не видно ни кровяныхъ тѣлецъ, ни ихъ остатковъ. Однако, хорошо сохранившіеся маленькіе сосуды замѣтны и въ этихъ частяхъ опухоли: они представляются въ видѣ прямолинейныхъ эндотеліальныхъ трубокъ, съ характерными развѣтвленіями. Болѣе толстые изъ нихъ снабжены нѣжной мышечной оболочкой. Впрочемъ переходовъ отъ такого несомнѣннаго сосуда къ клѣточнымъ цилиндрамъ наблюдать автору не пришлось. Въ рѣдкой ткани между трубками также видны капилляры. Итакъ данная опухоль характеризуется почти повсюду одинаковымъ составомъ—изъ клѣточныхъ цилиндровъ, имѣющихъ въ соединительной стромѣ родъ tunicae propriae. Мѣстами видъ мѣняется вслѣдствіе гіалиноваго перерожденія послѣдней. Сами клѣтки вездѣ сохраняютъ свой первоначальный характеръ и вездѣ, какъ по происхожденію, такъ и по другимъ признакамъ,—должны считаться эндотеліальными.

№ 207.

Endothelioma intravasculare ovarii.

(Случай Ackermann'a-Olshausen'a [1])

Объективное изслѣдованіе. Больная, молодая дѣвушка 17 лѣтъ, сильно истощена. Въ полости живота опредѣляется неподвижная опухоль съ голову взрослаго человѣка величиною. По своей консистенціи опухоль имѣетъ видъ мелкополостной кисты.

Діагнозъ—по всей вѣроятности, ракъ яичника.

Операція, предпринятая съ пробною цѣлью, показала невозможность удаленія опухоли, оказавшейся дѣйствительно злокачественною.

Исходъ болѣзни—смерть больной на девятый день послѣ чревосѣченія отъ истощенія.

Вскрытіе показало, что опухоль происходила изъ одного яичника; другой былъ совершенно здоровъ. Печень въ правой своей долѣ имѣла метастатическій узелъ въ 5×3 сант. размѣрами, который состоялъ изъ разсыпчатой мозговидной массы. Въ забрюшинной клѣтчаткѣ также находились вторичные узлы новообразованія.

[1]) Die Krankheiten der ovarien. Stuttgart. 1886. S. 78.

Микроскопическое изслѣдованіе яичниковой опухоли показало, что она главнымъ образомъ состоитъ изъ ткани, похожей на вязанье. По формѣ и строенію ткань эта напоминала капиллярную сѣть. И дѣйствительно, легко было убѣдиться, что отдѣльныя перекладины этой сѣти на самомъ дѣлѣ представляютъ собою капилляры, но безъ содержанія крови, а или пустые, или выполненные круглыми клѣтками. Промежутки между перекладинами также были кой-гдѣ пусты, кой-гдѣ наполнены гомогенной бѣлковидной массой, кой-гдѣ содержали клѣточные элементы, которые были отчасти круглы, отчасти, особенно по периферіи перекладинъ, веретенообразны.

№ 208.

Angiosarcoma ovariorum.

(Случай Eckardt'a [1]).

Анамнезъ. Больная, замужняя женщина 46 лѣтъ, явилась съ жалобами на опухоль внутри живота и сильныя кровотеченія.

Объективное изслѣдованіе обнаружило присутствіе у больной въ полости живота плотной, мало-подвижной опухоли, съ голову взрослаго человѣка величиною, исходившей, повидимому, изъ лѣваго яичника. Матка была увеличена до величины этого органа на третьемъ мѣсяцѣ беременности.

Операція. Послѣ вскрытія брюшной полости опухоль, оказавшаяся не сросшенною, а лишь вколотившеюся въ полость малаго таза, была выведена наружу, и ея ножка, въ 3 поперечныхъ пальца ширины, послѣ перевязки отрѣзана. Такъ какъ матка была пронизана маленькими міомами, и больная жаловалась на кровотеченія, то былъ удаленъ и правый, значительно увеличенный яичникъ.

Послѣоперационный періодъ. Послѣ операціи температура поднялась и все время держалась выше нормы, появилась рвота, явленія коллапса, и на 4-й день утромъ больная умерла.

Вскрытіе дало слѣдующую картину: брюшина не представляетъ слѣдовъ воспаленія; между кишками, въ обѣихъ подвздошныхъ впадинахъ и заднемъ Douglas'овомъ пространствѣ свертки крови; печень анэмична и жирно перерождена; почки малокровны, эпителій извитыхъ канальцевъ жирно перерожденъ; сердце дрябло, атрофировано.

Описаніе препарата. Опухоль лѣваго яичника имѣетъ эллипсовидную форму и вѣситъ 4200 грм.; наибольшая окружность ея—70 сант., наименьшая—35. Поверхность одѣта рыхлою соединительною тканью и мѣстами покрыта плоскими, бугристыми возвышеніями; тамъ и сямъ по

[1]) Zeitschrift für Gynaekologie. 1889. Bd. XVI.

ней проходятъ большіе кровеносные сосуды. На двухъ противоположныхъ другъ другу мѣстахъ опухоли находятся два горба, изъ которыхъ одинъ — дермоидъ съ мелкими кистами въ стѣнкѣ, другой состоитъ на разрѣзѣ изъ мозговидной желтой массы съ кровоизліяніями. Большая часть опухоли состоитъ изъ ткани, пронизанной многими кистовидными полостями, раздѣленными посредствомъ перекладинъ; полости эти наполнены кровью. На многихъ мѣстахъ периферіи попадаются участки желтой опаковой ткани, особенно у втораго горба. Мѣстами въ опухоли видны размягченные гэморрагическіе фокусы. Лѣвая труба растянута по поверхности опухоли. Правый яичникъ имѣетъ размѣры: 3×2×5 сант. Поверхность его неровная. На разрѣзѣ встрѣчается много круглыхъ тѣлъ со старое желтое тѣло величиной, грязной, сѣрожелтой окраски. Правая труба патологически не измѣнена.

Микроскопическое изслѣдованіе. Лѣвосторонняя опухоль одѣта сильно-развитой капсулой, богатой сосудами, внутренняя оболочка которыхъ сильно утолщена, и эндотеліальныя ядра выступаютъ прямо въ просвѣтъ. Сама опухоль рѣзко ограничена, и лишь въ отдѣльныхъ мѣстахъ въ нее вступаютъ широкіе соединительнотканные пучки съ большими кровеносными сосудами внутри. Главная масса опухоли состоитъ изъ клѣточныхъ скопленій, расположенныхъ то трубкообразно, то шарообразно, то колбообразно, и отдѣленныхъ лишь крайне нѣжною соединительною тканью. Границу между шарами образуютъ капиллярныя петли. Клѣтки опухоли примыкаютъ вплоть къ эндотелію сосудовъ. Ближе къ центру опухоли клѣточныя скопленія расположены болѣе правильно, въ видѣ какъ-бы железистыхъ трубокъ, но безъ настоящаго просвѣта. Ядра клѣтокъ тѣсно прилежатъ другъ къ другу, протоплазмы очень мало, форма клѣтокъ чаще веретенообразная, хотя есть и другихъ формъ. Вокругъ клѣточныхъ скопленій — гомогенныя, сильно преломляющія свѣтъ влагалища. Мѣстами въ массѣ опухоли встрѣчаются кровоизліянія и некротическія гнѣзда. Въ срединѣ новообразованія попадаются и другія картины, гдѣ клѣтки, подобныя описаннымъ, образуютъ разнообразной формы сѣть съ кровью въ петляхъ послѣдней; мѣстами среди нихъ можно найти и узнать эндотелій; мѣстами клѣтки посылаютъ въ просвѣты отростки. Правый яичникъ также оказался патологически-измѣненнымъ: онъ пронизанъ массою опухольныхъ узелковъ, строеніе которыхъ было одинаково, и которые можно считать начальною стадіей развитія новообразованія. Между яичниковой стромой лежатъ отграниченныя отъ нея трубки, анастомозирующія между собою. Многіе участки, по величинѣ соотвѣтствующіе желтымъ тѣламъ, ограничены по периферіи разрощеніями маленькихъ веретенообразныхъ клѣтокъ, а въ срединѣ наполнены трубчатыми элементами. Кровь циркулируетъ прямо среди элементовъ опухоли, такъ какъ эндотеліальной оболочки лакунъ, кромѣ указанныхъ клѣтокъ, нѣтъ. Въ общемъ получается впечатлѣніе, будто новообразованіе вступаетъ въ преформированныя полости со стѣнокъ, въ видѣ отростковъ. Почти всюду въ

опухоли желтыя тѣла, но малоразвитыя обратно; въ нихъ замѣчается развитіе сосудовъ и разрощеніе эндотелія. Мѣстами лежатъ неправильно образованныя сосудистыя пространства, выстланныя эндотеліемъ,—вообще, получается картина кавернознаго перерожденія яичниковъ, описаннаго Gottschalk'омъ (Arch. f. Gynaek., Bd. XXI, S. 234). Сохранившіяся фолликуловъ въ опухоли очень мало. Въ итогѣ объ опухоли являются типичными ангіосаркомами въ смыслѣ Kolaczek'а.

№ 209.

Endothelioma ovarii.

(Случай Миллера[1]).

Описаніе препарата. Спиртовый препаратъ представляетъ собою многогнѣздную, около дѣтской головки величиною, кисту, поверхность которой въ большинствѣ гладкая и лишь мѣстами имѣетъ шероховатый видъ, мѣстами же на поверхности видны перепонки, указывающія на слѣды бывшихъ здѣсь сращеній. Киста состоитъ изъ главной камеры и нѣсколькихъ меньшихъ. Толщина стѣнки главной кисты колеблется между нѣсколькими миллиметрами и 2—3 сант.; на разрѣзѣ стѣнка обнаруживаетъ большею частью пластинчатое строеніе. Внутренняя поверхность ея имѣетъ различный видъ: то она гладка, то шероховата, а мѣстами на ней выдаются большіе узлы, иногда объизвествленные; кромѣ того, большой участокъ ея покрытъ ворсистыми разрощеніями. Меньшія кисты внутри гладки.

Микроскопическое изслѣдованіе. На внутренней стѣнкѣ большой кисты лишь рѣдко можно найти низкій цилиндрическій эпителій съ овальными ядрами при основаніи клѣтокъ; большею частію онъ исчезъ съ поверхности стѣнки. Мѣстами эпителій даетъ отростки въ подлежащую ткань, и въ нѣкоторыхъ изъ этихъ отростковъ попадаются кистовидныя образованія въ 2—3 мм. діаметромъ, расположенныя по большей части группами и выстланныя правильнымъ цилиндрическимъ эпителіемъ, который въ нѣкоторыхъ изъ этихъ кистъ очень высокъ и похожъ на бокаловидныя клѣтки. Ткань вышеуказанныхъ ворсъ большею частію находится въ состояніи гіалиноваго перерожденія и разложенія, такъ что ихъ структура не можетъ быть распознана; лишь у весьма немногихъ удается опредѣлить, что онѣ главнымъ образомъ состоятъ изъ эпителіальныхъ клѣтокъ, заложенныхъ въ нѣжной соединительной ткани. Свое начало ворсы имѣютъ въ маленькихъ полостяхъ, которыя плотно лежатъ близъ внутренней поверхности стѣнки главной кисты, въ стромѣ; при своемъ разростаніи ворсинки раздвигаютъ стѣнки своихъ вмѣстилищъ и

[1]) Archiv für Gynaekologie. Bd. XLII. 1892. S. 408.

выходятъ въ просвѣтъ большой кисты. Кромѣ вышеописанныхъ, въ стѣнкѣ кисты встрѣчаются и другія образованія. Волокнистая, мало содержащая клѣтокъ, соединительнотканная строма образуетъ небольшія полости, по формѣ болѣе или менѣе круглыя или продолговатыя. Иногда можно видѣть, какъ въ болѣе обширное круглое пространство входитъ каналъ съ относительно узкимъ просвѣтомъ. Нѣкоторыя изъ продолговатыхъ пространствъ вѣтвятся. Все это производитъ такое впечатлѣніе, какъ будто здѣсь имѣется соединенная система трубокъ, и смотря по тому, какъ разрѣзаны эти трубки, вдоль или поперекъ, на препаратахъ получаются круглыя или продолговатыя образованія. Всѣ эти пространства выполнены кубическими эпителіоидными клѣтками, но несплошь. Граница отдѣльныхъ клѣтокъ, исключая находящихся въ перерожденныхъ мѣстахъ, всюду отчетлива; посрединѣ клѣточнаго вещества видны большія круглыя ядра. Упомянутыя полыя образованія имѣютъ въ среднемъ почти одинаковый калибръ; толщина стромы, наоборотъ, различна: мѣстами ея перекладины очень тонки, и такъ какъ находящіеся въ нихъ сосуды сильно налиты, то это часто имѣетъ такой видъ, будто вся ткань состоитъ изъ эпителіальныхъ элементовъ и кровеносныхъ сосудовъ; въ другихъ мѣстахъ, напротивъ, строма кажется преобладающею. Другую характерную особенность представляетъ гіалиновое перерожденіе—главнымъ образомъ стромы, но отчасти и эпителіоидныхъ элементовъ. Иногда оно проявляется тѣмъ, что на периферіи кистовидныхъ пространствъ замѣчается тонкая полоска совершенно гомогеннаго вещества, кольцомъ окружающая или всю периферію пространства, или только часть ея. Мѣстами цѣлые участки соединительной ткани подверглись гіалиновому перерожденію. Изъ эпителіоидныхъ элементовъ перерожденными оказываются лишь немногіе, находящіеся ближе къ центру пространства. Помимо гіалиноваго перерожденія клѣтокъ, мѣстами можно видѣть слизистое и жировое ихъ перерожденіе, а мѣстами онѣ оказываются превращенными въ зернистыя массы,—послѣднее наблюдается обыкновенно въ тѣхъ участкахъ, строма которыхъ цѣликомъ гіалиново-перерождена. Третье замѣчательное обстоятельство въ данномъ случаѣ, — это существованіе внутриполостныхъ сосочковыхъ разрощеній. Во многихъ полостяхъ видно, какъ въ одномъ или нѣсколькихъ мѣстахъ периферіи гіалиново-перерожденная строма пуговицеобразно вдается въ ихъ просвѣтъ, расталкивая эпителій. Такимъ образомъ получаются гіалиновые сосочки съ широкимъ основаніемъ, въ срединѣ которыхъ можно очень часто видѣть сосуды, а иногда маленькіе экстравазаты. Эти сосочки всегда покрыты тѣмъ же самымъ кубическимъ эпителіемъ, что и остальныя части полости. Когда подобные сосочки увеличиваются, они могутъ совершенно выполнить полость, и такимъ образомъ получаются пространства, наполненныя гіалиновымъ, почти безструктурнымъ содержимымъ, въ которомъ можно замѣтить лишь нѣсколько сосудовъ и тамъ и сямъ, крайне неясно,—окружность выполненной пустоты. Четвертую важную особенность представляютъ тѣ мѣста стѣнокъ кисты, гдѣ эпителій совершенно слущенъ. Въ сильно

истонченной соединительнотканной стромѣ этихъ мѣстъ можно замѣтить неправильныя кучки жирноперерожденныхъ эпителіальныхъ клѣтокъ, во многихъ мѣстахъ пронизывающія ткань. Далѣе, въ стромѣ часто замѣтны кровоизліянія. Красные кровяные шарики встрѣчаются и въ описанныхъ пустотахъ, большею частію въ перемѣшку къ эпителіальными клѣтками; въ исключительныхъ случаяхъ они, однако, цѣликомъ наполняютъ пустоты. Наиболѣе утолщенная (до 3 сант.) часть стѣнки кисты состоитъ единственно изъ волокнистой соединительной ткани безъ всякихъ эпителіальныхъ элементовъ. Объизвестленныя мѣста стѣнки, будучи выдержаны 5—6 дней въ 10% растворѣ соляной кислоты, даютъ картину гіалиновыхъ перекладинъ, въ петляхъ которыхъ находятся группы перерожденныхъ клѣтокъ. Прямая связь эпителія, выстилающаго внутренность кисты, и описанныхъ полыхъ образованій нигдѣ не можетъ быть констатирована. Если-бы такая связь была подмѣчена, тогда, конечно, было-бы легко рѣшить вопросъ, есть-ли данная опухоль эпителіома, или эндотеліома. Отсутствіе же этой связи, вмѣстѣ съ существующими въ литературѣ данными, позволяетъ думать, что въ настоящемъ случаѣ дѣло идетъ объ эндотеліальной опухоли.

№ 210.

Endothelioma intravasculare ovariorum.

(Случай Amann'a [1]).

Анамнезъ. Больная, замужняя женщина 48 лѣтъ, рожавшая одиннадцать разъ, лишь мѣсяцъ тому назадъ замѣтила у себя опухоль живота и стала чувствовать боли in regione epigastrica.

Объективное изслѣдованіе. При изслѣдованіи больной найденъ у нея умѣренный асцитъ и позади матки нѣсколько плотныхъ, отчасти подвижныхъ опухолей.

Операція обнаружила существованіе бугристыхъ опухолей, развившихся изъ обоихъ яичниковъ, каковыя опухоли и были удалены.

Исходъ операціи—выздоровленіе больной.

Описаніе препарата. Удаленныя опухоли вѣсятъ вмѣстѣ 870,0. Величина каждой — съ дѣтскую головку. По ихъ поверхности проходятъ безъ особыхъ измѣненій трубы. На разрѣзѣ внутри опухолей оказывается масса мелкихъ кистовидныхъ полостей, наполненныхъ серознымъ содержимымъ, которыя размѣщены въ губчатой, мѣстами хрупкой, мозглой массѣ. Эта масса, въ свою очередь, въ видѣ мозговидныхъ узловъ расположена въ сѣтообразно-расположенной соединительной ткани.

Микроскопическое изслѣдованіе. Подъ микроскопомъ

[1]) Archiv für Gynäkologie. Bd. XLVI. Hf. III.

ткань опухоли оказывается имѣющею альвеолярное строеніе. Въ сильно пролиферирующей соединительнотканной стромѣ заложены группами неправильной формы клѣтки. Эти клѣточныя группы въ большинствѣ рѣзко отграничены по окружности и потому имѣютъ видъ карциноматозныхъ альвеолъ, но онѣ раздѣлены на многочисленныя отдѣленія рядомъ тонкихъ клѣтокъ. Сами клѣтки то веретенообразны, то круглы, и часто расположены въ формѣ тончайшихъ трубокъ, т. е. въ срединѣ кругловатыхъ клѣточныхъ цуговъ находятся щелеобразныя или кругловатыя пространства, содержащія лейкоциты или распадающіяся опухолевыя клѣтки. Въ большихъ цугахъ зачастую имѣется центрально расположенная свѣтлая часть. При сильномъ увеличеніи видно, что здѣсь дѣло идетъ о поломъ пространствѣ, которое пронизано клѣточными мостиками, исходящими изъ пристѣночныхъ клѣтокъ. Находясь въ прямой связи съ этими конгломератами клѣтокъ, входятъ въ щели соединительной ткани клѣточные цуги въ формѣ простыхъ клѣточныхъ рядовъ. Форма клѣтокъ въ этихъ цугахъ болѣе веретенообразная. Далѣе, тамъ и сямъ въ ткани опухоли имѣетъ мѣсто своеобразное расположеніе клѣтокъ въ формѣ тончайшихъ трубокъ, причемъ на одной сторонѣ находятся болѣе полигональныя клѣтки, на другой—веретенообразныя, такъ что приходится признать, что здѣсь дѣло идетъ о сосудистой трубкѣ, элементы стѣнокъ которой на одной сторонѣ приняли веретенообразную форму, а на другой полигональную. При дальнѣмъ изслѣдованіи оказывается въ самомъ дѣлѣ, что въ элементахъ стѣнокъ кровяныхъ капилляровъ происходитъ значительная пролиферація, такъ что возникаютъ конгломераты клѣтокъ, совершенно сходныхъ съ клѣтками плотныхъ клѣточныхъ цуговъ. Что здѣсь именно идетъ дѣло о кровеносныхъ капиллярахъ,—видно изъ того, что внутри пролиферирующей эндотеліальной трубки видны красныя кровяныя тѣльца. Впрочемъ, такія картины, на которыхъ можно ясно узнать кровеносный сосудъ, какъ таковой, несмотря на сильную пролиферацію, встрѣчаются лишь рѣдко, именно на периферіи пачкообразно вложенныхъ въ соединительную ткань цуговъ. Поэтому опухоль слѣдуетъ принять исходящею изъ эндотелія капилляровъ. Что здѣсь не видно большихъ кровяныхъ лакунъ, это объясняется, можетъ быть, тѣмъ, что измѣненія расположенныхъ въ рыхлой соединительной ткани кровяныхъ капилляровъ рано привели ихъ къ облитераціи.

№ 211.

Endothelioma intravasculare ovarii sinistri.

(Случай Amann'a [1]).

Анамнезъ. Больная, 25-лѣтняя женщина, беременная въ первый разъ, на 4-мъ мѣсяцѣ беременности обратилась за врачебною помощью,

[1]) Archiv für Gynaekologie. Bd. XLVI. Hft. III.

сообщивъ, что послѣ поднятія тяжелой кадки съ водой она почувствовала сильную боль въ лѣвомъ паху и замѣтила здѣсь образованіе плотной опухоли, больше боба величиною, впослѣдствіи становившейся все болѣе и болѣе болѣзненною.

Объективное изслѣдованіе показало присутствіе въ лѣвой паховой области сильно покраснѣвшаго возвышенія, обусловленнаго расположенною подъ кожей, трудно подвижною, болѣзненною, бугристою опухолью. Опухоль эта была ничѣмъ инымъ, какъ грыжею, заключавшею въ себѣ измѣненный яичникъ.

Операція. Несмотря на противовоспалительное лѣченіе, пришлось удалить яичникъ оперативнымъ путемъ.

Исходъ операціи—выздоровленіе больной, довольно медленное, хотя и протекшее безъ повышенія температуры.

Описаніе препарата. Удаленный яичникъ имѣлъ величину маленькой груши, на разрѣзѣ былъ мягокъ, богатъ кровью и сокомъ. Въ отдѣльныхъ мѣстахъ его видна была древовидно расположенная соединительная ткань въ формѣ бѣловатыхъ тяжей, пронизывавшихъ основную ткань, которая состояла главнымъ образомъ изъ сѣроватокрасныхъ хрупкихъ массъ. Граафовыхъ пузырьковъ въ яичникѣ замѣтно не было.

Микроскопическое изслѣдованіе опухоли было очень затруднено вслѣдствіе сильнаго воспалительнаго измѣненія ткани и повсюднаго выступленія на первый планъ скопленій круглыхъ элементовъ. Однако, на срѣзахъ мѣстами можно было замѣтить также еще скопленія неправильно образованныхъ, большею частію веретенообразныхъ клѣтокъ, а также, наряду съ ними, ясныя измѣненія сосудистыхъ стѣнокъ. Внутренняя оболочка сосудовъ мѣстами еще видна, но къ ней почти вездѣ прямо примыкаютъ упомянутыя скопленія большею частію веретенообразныхъ клѣтокъ. Въ большинствѣ же сосудовъ сама эта оболочка является исходнымъ пунктомъ пролиферація. Во всякомъ случаѣ сосудистыя стѣнки капилляровъ являются исходнымъ пунктомъ пролиферація, проникающей въ окружность. Правда, въ этомъ случаѣ нельзя съ достовѣрностью установить генетическую связь почти равномѣрно расположенныхъ круглыхъ и веретенообразныхъ опухольныхъ клѣтокъ,—нельзя вслѣдствіе сильно выраженной инфильтраціи,—тѣмъ не менѣе связь эта можетъ быть принята съ достаточною долею вѣроятности, и въ этомъ случаѣ можно признать исходящую изъ капилляровъ endothelioma intravasculare.

III. Вида Endothelioma lymphaticum.

№ 212.

Lymphangioma (sarcoma) cystomatosum ovarii sinistri.

(Случай G. Leopold'a [1]).

Анамнезъ. Больная, 8-лѣтняя дѣвочка, была совершенно здорова до весны 1871 года, когда у нея вдругъ началъ пухнуть животъ. Въ первое время подозрѣвали копростазъ, тѣмъ болѣе, что дѣвочка одновременно стала страдать запоромъ; но съ возстановленіемъ дѣятельности кишечника это подозрѣніе пало. Вслѣдъ затѣмъ въ животѣ у больной была замѣчена подвижная, съ голову взрослаго человѣка величиною, опухоль, которая въ 4 недѣли выросла вдвое. Вмѣстѣ съ развитіемъ опухоли у больной развилась сильная кахексія, лицо осунулось и приняло старческій видъ (facies ovariana Spencer-Wells'a); водянки не было. Осенью того же года больная скончалась.

Вскрытіе дало слѣдующую картину: матка имѣетъ 5 сантиметровъ длины; дно ея, въ 2 сант. шириною, сильно оттянуто влѣво. Лѣвая труба имѣетъ въ длину 12 сант., правая—8, лѣвая круглая связка—7, правая—4. Сосуды лѣвой широкой связки и лѣвой яичниковой связки сильно расширены и наполнены тромбами. Лѣвая труба по размѣрамъ крайне похожа на послѣродовую матку. По всей своей длинѣ она, вмѣстѣ съ расширенною до 4—6 сант. яичниковою связкою, лежитъ между двумя большими узлами опухоли, изъ которыхъ нижній равенъ по величинѣ головѣ взрослаго человѣка, а верхній—головѣ ребенка. Если привести матку съ трубами въ ихъ естественное отношеніе къ опухоли, то оказывается, что опухоль перевернулась кругомъ своего поперечника, такъ что верхній край трубы сдвинутъ кпереди и книзу, и маточный конецъ ея повернутъ на $^1/_2$ кругомъ самого себя; вслѣдствіе этого сосуды по обѣ стороны мѣста поворота сильно наполнены, и ткань яичниковой связки и подсывороточнаго слоя дна матки—отечна.

Описаніе препарата. Вмѣстѣ съ маткою опухоль вѣситъ 16 фунтовъ и имѣетъ 36 сант. длины, 26 — ширины и 19 — высоты. Имѣя такіе размѣры, она состоитъ изъ большаго числа узловъ отъ кулака ребенка до головы взрослаго человѣка величиною, которые всѣ одѣты довольно гладкою сывороточною оболочкой. Послѣдняя заходитъ во всѣ углубленія и щели между узлами; во многихъ мѣстахъ она покрыта нѣжными ложными перепонками и колоссальными сосудами, до гусинаго пера толщиною, разнообразно извивающимися и почти сплошь наполненными

[1]) Archiv für Gynaekologie. VI B. 2 H. 1874.

тромбами. Несмотря на значительную величину, опухоль вѣситъ относительно мало, что обусловливается, очевидно, ея строеніемъ—изъ мощнаго тканеваго остова и тысячи мелчайшихъ полыхъ пространствъ, среди которыхъ лишь два съ грецкій орѣхъ величиною. Отъ крайне нѣжной и тонкой ($^1/_4$ mm. толщины) сывороточной оболочки протягиваются внутрь, почти по всѣмъ плоскостямъ разрѣза, то болѣе мощные, то тонкіе соединительнотканные цуги, между которыми и располагаются вышеупомянутыя мелкія полости и щели, наполненныя частію свѣтлой, частію мутноватой жидкостью. Эти полыя пространства такъ тѣсно примыкаютъ къ сывороточной оболочкѣ, что между ними и соединительной тканью послѣдней макроскопически едва виденъ промежутокъ. Такимъ образомъ о крѣпкой капсулѣ въ собственномъ смыслѣ здѣсь не можетъ быть и рѣчи. Сосудовъ внутри опухоли замѣтно очень мало. При болѣе внимательномъ осмотрѣ видно, что большинство полыхъ пространствъ содержатъ внутри тонкую, паутинообразную сѣть изъ нѣжныхъ пучковъ. Микроскопически опухоль опредѣляется, какъ lymphangioma cystomatosum.

№ 213.

Endothelioma cystomatosum lymphaticum ovariorum.

(Случай Olshausen'a, описанный Marchand'омъ [1]).

Случай этотъ относится къ 48-лѣтней женщинѣ, оперированной Olshausen'омъ по поводу плотныхъ опухолей обоихъ яичниковъ.

Описаніе препарата. Опухоль одной стороны, меньшая по размѣрамъ, имѣетъ почти 9 сант. въ длину, 7 въ ширину и 5 въ толщину, по большей части плотна. На ней замѣчается большое число кругловатыхъ, гладкихъ возвышеній отъ боба до орѣха величиною, частію плотныхъ, частію съ полостями внутри; послѣднія наполнены мягкой мозговидной массой и имѣютъ тонкіе, щелеобразные просвѣты. Въ одномъ мѣстѣ опухоли, на ея поверхности лежитъ кусокъ трубы, въ 4—5 сант. длиною, съ хорошо сохранившимися бахромками и пароваріемъ. На разрѣзѣ въ опухоли видно нѣсколько болѣе объемистыхъ полостей, отдаленныхъ другъ отъ друга нѣжными соединительнотканными перегородками. Послѣднія на поверхности соединяются съ тонкой, но плотной соединительнотканной оболочкой, которая большею частію тѣсно соединена съ массой опухоли. На нѣкоторыхъ мѣстахъ она, однако, отдѣляется отъ нея, и здѣсь видна гладкая стѣнка. Вся масса опухоли имѣетъ дольчатое или, точнѣе, листовидное строеніе подобно кистосаркомѣ грудей, такъ что съ поверхности ея разрѣза можно попасть въ безчисленныя щелевидныя пространства, которыя ограничены сосочковою массою опухоли. При разрѣзѣ изъ опухоли

[1]) Beiträge zur Kenntniss der Ovarien-tumoren. Diss. Halle. 1879.

вытекаетъ нѣсколько свѣтлой жидкости. Опухоль другой стороны больше по размѣрамъ—почти съ голову взрослаго человѣка величиной. Она представляетъ собою главнымъ образомъ однокамерную кисту съ гладкой поверхностью, отъ которой отходитъ ножка въ палецъ толщиной. И на ней можно замѣтить отрѣзокъ трубы, почти въ 5 сант. длиной, на одной изъ бахромокъ которой сидитъ мягкій, бѣловатый узелокъ опухоли съ горошину величиною. Одна часть стѣнки кисты имѣетъ лишь нѣсколько миллиметровъ толщины, фиброзна; большая же часть стѣнки, главнымъ образомъ на сторонѣ противолежащей ножкѣ, значительно толще,—до 3 сантиметровъ,—и образована массой опухоли такого же строенія, какъ и описанная меньшая опухоль. Весьма тонкій слой соединительной ткани ограничиваетъ эту массу снаружи, между тѣмъ, какъ внутренняя поверхность имѣетъ видъ крайне неправильный, шероховатый—вслѣдствіе вдающихся въ полость кисты сосочковыхъ разращеній. Въ общемъ плотная масса опухоли раздѣляется многочисленными, глубоко подъ ея поверхностью идущими бороздами на отдѣленія отъ орѣха до голубинаго яйца величиной, каковыя отдѣленія въ свою очередь распадаются на длинные, въ 2—3 сант. длиною, похожіе на вязальныя спицы сосочки. На другихъ мѣстахъ такія образованія имѣютъ въ общемъ видъ вязанья, а мѣстами они образуютъ низкія разращенія, похожія на цвѣтную капусту. Между ними находятся остатки тонкой стѣнки кисты, образующей кругловатые участки. Лишь незначительная часть внутренней поверхности стѣнки свободна отъ этихъ разращеній, но и та шагреенообразно-шероховата. Масса опухоли въ свѣжемъ состояніи желтовато-бѣла, мягка и очень богата сосудами.

Микроскопическое изслѣдованіе. Отъ внутренней поверхности кистъ и свободной поверхности находившихся на ней разращеній меньшей опухоли можно было снять слипшіяся кучки клѣтокъ, повидимому, эпителіальныхъ, которыя имѣли плотно другъ къ другу прилежащія, продолговатыя ядра съ большими, блестящими ядрышками. При расщипываніи сосочковыхъ частей получались кучки клѣтокъ, которыя равнымъ образомъ состояли изъ плотныхъ, одно на другомъ лежавшихъ ядеръ, съ неясно-ограниченной протоплазмой, и напоминали раковыя тѣла. Между ними находились многочисленныя, свободно лежавшія, веретенообразныя клѣтки, пучки волоконъ, свободныя ядра и пр. На основаніи этихъ находокъ нельзя было сказать ничего опредѣленнаго о натурѣ опухоли. Для дальнѣйшаго изслѣдованія были взяты части изъ обѣихъ опухолей, уплотненныя въ Müller'овской жидкости и алкоголѣ. При этомъ оказалось въ общемъ одно и то же строеніе: строма изъ плотной волокнистой соединительной ткани съ многочисленными, параллельно расположенными, продолговатыми ядрами, перекладинами изъ которыхъ ограничивались многочисленныя, кругловатыя, чаще розеткообразныя отдѣленія, наполненныя клѣтками. На срѣзахъ же перпендикулярныхъ находились продолговатыя щелевидныя пространства, противолежащія стороны которыхъ были покрыты слоями плотно лежавшихъ такихъ же клѣточныхъ массъ. Средина сосочковыхъ разращеній всегда оказывалась занятою фибриллярною соединительною тканью съ сосудами. Для изученія развитія опухолей лучше всего могли служить срѣзы изъ узловъ на поверхности опухолей, равно какъ и нѣкоторыя части фиброзной стѣнки большей опухоли. Въ качествѣ видимой начальной стадіи развитія опухоли являются тонкія, щелевидныя пространства въ плотной, богатой ядрами стромѣ. Пространства эти одѣты клѣточнымъ слоемъ, который часто можно отдѣлить въ видѣ тонкаго листка съ правильно расположенными кругловатыми ядрами, безъ видимыхъ клѣточныхъ границъ, такъ что на нихъ надо смотрѣть, какъ на эндотеліальныя. Этотъ слой невездѣ представляется имѣющимъ одну толщину: часто онъ является видимо разростающимся—отчасти просто утолщеннымъ, отчасти снабженнымъ многоядерными разращеніями, которыя колбообразно вступаютъ въ щелевыя пространства. Такимъ образомъ просвѣтъ послѣднихъ получаетъ неправильный видъ, а мѣстами противолежащія поверхности ихъ оказываются соединены мостикообразными разращеніями клѣтокъ. Какъ правило, однако, просвѣтъ щелей сохраняется, хотя и сильно съуженнымъ, причемъ разращеніе клѣточнаго слоя идетъ по направленію къ периферіи. Такимъ образомъ большинство щелей являются выстланными толстымъ слоемъ клѣточныхъ массъ, которыя многочисленными кругловатыми отростками врастаютъ въ окружность и образуютъ на срѣзахъ упомянутыя розеточныя формы. Этимъ путемъ возникаютъ образованія, подобныя железамъ; однако, легко убѣдиться, что здѣсь нигдѣ нѣтъ настоящаго эпителія, а лишь разращенія эндотелія. Клѣточныя массы, которыя при поверхностномъ осмотрѣ нерѣдко имѣютъ аденомо- или карциномо-подобный видъ, на дѣлѣ оказываются всегда гораздо болѣе тѣсно соединенными со стромою, такъ что кисточкой ихъ или вовсе нельзя, или невполнѣ можно удалить; притомъ, если даже клѣточныя массы и удается удалить изъ стромы, послѣ нихъ все-таки остаются своеобразныя, тонкія соединительнотканныя нити. Эпителіальныхъ элементовъ яичника въ опухоляхъ нигдѣ нельзя найти и слѣдовъ. Клѣточныя границы въ разращеніяхъ неясны, хотя во многихъ мѣстахъ замѣтна веретенообразная форма клѣтокъ. Ядра, которыя въ общемъ имѣютъ одну и ту же форму и величину, въ среднемъ представляютъ длину отъ 0,01 до 0,0125 миллим., при 0,0075 ширины, и на поверхности располагаются плоскостями, въ глубинѣ же отвѣсно или радіально. Если представить, что сказанный процессъ невездѣ совершается одновременно, то клѣточныя массы постепенно сближаются и остаются отдѣленными другъ отъ друга лишь тонкими соединительнотканными перекладинами, такъ что изъ нихъ и состоитъ главная масса плотнаго узла. Часто, далѣе, клѣточныя кучки соединяются съ тонкими клѣточными пучками, которые проходятъ, повидимому, по предъобразованнымъ путямъ, принимающимъ участіе въ разращеніи, такъ что въ итогѣ получается своеобразная сѣтка. Между тѣмъ, какъ при кистосаркомѣ грудей строма все болѣе и болѣе врастаетъ въ щелевыя пространства,

вытѣсняя продъ собой слои эпителія,—здѣсь, такимъ образомъ, происходитъ совершенно обратное: разрощеніе идетъ главнымъ образомъ къ периферіи. Далѣе происходятъ вторичныя измѣненія какъ въ стромѣ, такъ и въ клѣточныхъ частяхъ; первая при этомъ оказывается мѣстами миксоматозно-перерожденною, вслѣдствіе чего возникаютъ колбообразныя вздутія внутри сосочковъ; кучки же клѣтокъ зачастую на большомъ протяженіи подвергаются гіалиновому перерожденію, которое, повидимому, всегда имѣетъ мѣсто въ ядрахъ. Въ результатѣ получается образованіе кругловатыхъ, рѣзко ограниченныхъ дырокъ или пузырьковъ, которые часто глубоко втиснуты и занимаютъ большую часть клѣточной массы. Наряду съ нормальными ядрами съ тонко-зернистымъ содержимымъ и блестящимъ ядрышкомъ, въ опухольной массѣ мѣстами попадаются ядра двойной величины, которыя отличаются своимъ гомогеннымъ, прозрачнымъ видомъ; ядрышки въ нихъ также представляются увеличенными. Въ одномъ случаѣ, напр., длина ядра была 0,02 миллим., а ширина 0,0125, поперечникъ же ядрышка 0,003 миллим. Также и большіе гіалиновые пузырьки въ 0,036—0,045 миллим. поперечникомъ часто имѣютъ внутри блестящій рожокъ или зернистое, болѣе ядрообразное тѣльце. Гіалиновое содержимое принимаетъ окраску гэматоксилиномъ. Изрѣдка въ опухоли встрѣчаются большія, наполненныя гіалиновыми массами пространства, иногда съ отложившимися въ нихъ, еще сильнѣе преломляющими свѣтъ коллоидными частицами. Неизмѣненныя клѣтки при этомъ отискиваются и образуютъ родъ сѣти, петлями которой и служатъ гіалиновые участки; послѣдніе невсегда круглы, но часто вытянуты вдоль. Во многихъ изъ розеткообразныхъ клѣточныхъ кучекъ попадаются образованія совершенно сходныя съ описанными Billroth'омъ въ опухоляхъ околоушной железы фигурами (Virch. Arch., B. XVII, S. 361, T. 7, F. 4). Средина розетки занята плотнымъ клубкомъ тонкихъ волоконъ, распространяющихся лучеобразно по всѣмъ направленіямъ. Въ нѣкоторомъ отдаленіи отъ центра встрѣчаются продолговатокруглыя ядра, которыя расположены радіально, по направленію къ периферіи все болѣе и болѣе увеличивающіяся къ числѣ и образующія снаружи кругловатыя ацинозныя кучки, которыя рѣзко отграничены отъ окружающей соединительной ткани. Существуетъ различіе между ближайшими къ центру и периферическими ядрами: послѣднія, какъ болѣе молодыя, принимаютъ окраску живѣе первыхъ, которыя, повидимому, уже переродились. Можно, далѣе, убѣдиться, что указанная волокнистая масса, находящаяся въ центрѣ каждой розетки, вовсе не принадлежитъ къ соединительнотканной стромѣ, а обязана своимъ происхожденіемъ своеобразной дегенераціи клѣтокъ: именно, мѣстами попадаются розетки, очевидно возникшія вслѣдствіе разрощенія во всѣ стороны клѣтокъ изъ одного пункта, и въ центрѣ которыхъ можно узнавать еще неизмѣненныя ядра и клѣтки. Тѣла этихъ клѣтокъ, всегда лишь неясно ограниченныя, вытягиваются при дальнѣйшемъ периферическомъ ростѣ въ длину, такъ что получаются длинныя

веретенообразныя формы, а потомъ—только неправильныя полосы, среди которыхъ мѣстами еще удержалось нѣсколько ядеръ. Наряду съ этимъ часто образуются въ клѣточной ткани, путемъ гіалиноваго перерожденія, дырки, которыя удлиняются въ радіальномъ направленіи. Необходимо еще замѣтить, что въ просвѣтахъ, часто существующихъ въ центрѣ разросшихся клѣточныхъ массъ, нерѣдко находится мелкозернистое содержимое, стягивающееся послѣ уплотненія. Въ большинствѣ случаевъ оно пронизано большимъ числомъ круглыхъ клѣтокъ, которыя, по ихъ часто многочисленнымъ ядрамъ, должны быть признаны за лимфатическія тѣльца. Напротивъ, красныхъ кровяныхъ шариковъ въ нихъ нигдѣ нѣтъ, хотя по близости клѣточныхъ скопленій и попадаются наполненные кровеносные сосуды, а также красноватыя кучки пигмента. На основаніи всего сказаннаго данную опухоль нужно принять за эндотеліальную, причемъ, такъ какъ нѣтъ никакого основанія приписывать какую-нибудь роль въ ея образованіи кровеноснымъ сосудамъ, то въ качествѣ вѣроятнаго ея исходнаго пункта остаются лимфатическіе сосуды и лимфатическія пространства. На это указываетъ и самый характеръ частію каналообразныхъ, частію неправильнаго вида щелеобразныхъ пространствъ, на внутренней поверхности которыхъ клѣточныя разрощенія имѣютъ свое начало; сверхъ того, еще His (Arch. f. Microsc. Anat. I) указалъ на богатство яичника этими сосудами. Теперь, разъ образованіе клѣточныхъ скопленій изъ эндотелія прочно установлено, дальнѣйшее легко понятно: очевидно, опухольная масса есть результатъ сочетанія разрощенія клѣтокъ съ миксоматознымъ перерожденіемъ промежуточной ткани и гіалиновымъ перерожденіемъ клѣтокъ. Кромѣ того, слѣдуетъ принять еще въ разсчетъ образованіе кистъ путемъ расширенія лимфатическихъ пространствъ и вторичныя измѣненія — распаденіе стѣнокъ кистъ и т. п. Къ сожалѣнію содержимое кистовидныхъ пространствъ въ опухоляхъ не было надлежащимъ образомъ изслѣдовано.

№ 214.

Cystoma dermoides sarcomatosum ovarii (sinistri?)

(Случай Schroeder'a, описанный Flaischlen'омъ [1]).

Анамнезъ. Больная рожала два раза; за годъ до операціи у нея былъ выкидышъ и послѣ него 12-недѣльное кровотеченіе, а затѣмъ время отъ времени атипичныя кровотеченія. Въ послѣднее время состояніе больной сильно ухудшилось.

Объективное изслѣдованіе. Матка смѣщена вправо и кзади, длина полости ея 12 сант. Справа надъ маткою опухоль, слѣва—три соеди-

[1]) Zeitschrift für Gynaekologie. 1882. Bd. VII. S. 434.

ненныхъ другъ съ другомъ, причемъ нижняя, съ кулакъ величиною, лежитъ въ маломъ тазу.

Операція состояла въ удаленіи опухоли путемъ чревосѣченія, причемъ опухоль оказалась односторонней яичниковою.

Описаніе препарата. На широкой ножкѣ сидитъ толстостѣнная киста, съ яблоко величиною, наполненная плотнымъ, салообразнымъ, заключающимъ волоса содержимымъ; внутренняя поверхность ея стѣнки бородавчата, съ бугристыми мѣстами, изъ которыхъ и ростутъ волоса. Обособленно отъ этой кисты расположено скопленіе четырехъ кистъ съ тягучимъ содержимымъ. Наружныя стѣнки ихъ тонки, промежуточныя же утолщены; на внутренней поверхности стѣнокъ — небольшія вторичныя кисты и ихъ остатки. Въ срединѣ борозды, отграничивающей скопленіе кистъ отъ дермоида, находится мозговидный узелъ съ волошскій орѣхъ величиною. Далѣе, въ составъ опухоли входитъ объемистая, съ голову взрослаго человѣка, киста, стѣнки которой представляютъ два слоя: наружный тонкій, изъ бѣловатокрасной, гомогенной ткани, и внутренній умѣренной толщины, шиферносѣрнаго цвѣта, мѣстами переходящій въ бугристыя образованія, вдающіяся въ просвѣтъ кисты. Кромѣ того, изъ стѣнки кисты исходитъ нѣсколько мягкихъ полипозныхъ образованій и нѣсколько образованій въ формѣ розетокъ. Всѣ эти образованія имѣютъ одно строеніе: тутъ можно видѣть безчисленныя, плотно другъ возлѣ друга расположенныя, отъ булавочной головки до горошины величиною, полости; кромѣ того, на разрѣзѣ полипозныхъ разрощеній встрѣчается мозговидное вещество, а въ утолщенныхъ частяхъ розетокъ, наряду съ нимъ, объемистыя кистовидныя пространства. Содержимое этой кисты болѣе жидко, чѣмъ прочихъ. Далѣе, наконецъ, въ составъ опухоли входитъ еще одна киста, съ яблоко величиною, съ крайне тонкими стѣнками и совершенно прозрачнымъ содержимымъ, примыкающая къ брюшинному отверстію трубы. Киста эта одѣта брюшиной, съ которою соединена посредствомъ рыхлой соединительной ткани. Внутренняя поверхность ея на значительномъ протяженіи одѣта однослойнымъ цилиндрическимъ эпителіемъ.

Микроскопическое изслѣдованіе дермоидной кисты показало, что единичныя, возвышающіяся надъ уровнемъ стѣнки ея, части содержатъ пластинчатый эпителій и сальныя железы, словомъ имѣютъ строеніе кожи. Въ подъэпителіальной соединительной ткани найдены двѣ частицы компактнаго костнаго вещества. Во многихъ мѣстахъ можно констатировать переходъ плоскаго эпителія въ многослойный полигональный. Въ другихъ мѣстахъ, лишь мало выдающихся надъ уровнемъ стѣнки и при разрѣзѣ явно-злокачественныхъ, встрѣчается, съ одной стороны, основная ткань, то чисто волокнистая, но чаще богатая клѣтками, а съ другой—вложенные въ нее клѣточные пучки, которые заключены въ частію прямыя, частію извитыя сосудоподобныя пространства и въ разныхъ направленіяхъ перекрещиваютъ соединительнотканную строму. Наряду съ этими пучками попадаются кругловатыя, значительныхъ размѣровъ клѣточныя скопленія, также ограниченныя цугами соединительной ткани и часто соединяющіяся другъ съ другомъ. При болѣе точномъ изслѣдованіи составляющія эти скопленія клѣтки оказываются не эпителіальными, а соединительнотканными. Ихъ ядра кругловаты, гомогенны, плотно прилежатъ одно къ другому, снабжены блестящими ядрышками; мѣстами они, впрочемъ, являются болѣе зернистыми. Ядра эти включены въ тонкую протоплазматическую сѣтку, которая образована посредствомъ соединенія развѣтвленій, лежащихъ между ядрами слизистыхъ клѣтокъ. Отъ простыхъ зернистыхъ соединительнотканныхъ клѣтокъ, элементы клѣточныхъ скопленій отличаются своею равномѣрною, кругловато-овальною формой и еще тѣмъ, что размѣры ихъ нѣсколько больше. Обращая вниманіе на своеобразное расположеніе описанныхъ клѣточныхъ образованій, можно думать, что они развились изъ кровяныхъ или лимфатическихъ сосудовъ. Однако въ нихъ нигдѣ не удается открыть эндотеліальнаго покрова, а равнымъ образомъ нигдѣ нельзя констатировать и ясной связи сосудовъ съ клѣточными пучками. Помимо описанныхъ ограниченныхъ клѣточныхъ образованій, въ нѣкоторыхъ мѣстахъ опухоли попадается и разлитое пораженіе соединительной ткани, а мѣстами можно наблюдать непосредственный переходъ отъ нормальной, богатой клѣтками соединительной ткани къ описаннымъ клѣточнымъ скопленіямъ. Среди одного изъ этихъ послѣднихъ встрѣчаются отдѣльныя маленькія альвеолы съ включенными въ нихъ гомогенными, повидимому свободными ядрами. Въ окружающихъ клѣточные пучки частяхъ соединительная ткань вообще замѣчательно богата ядрами, причемъ эти послѣднія нерѣдко принимаютъ форму элементовъ, образующихъ самые пучки. Далѣе, иногда въ соединительной ткани попадаются мѣста, въ которыхъ тѣсно другъ возлѣ друга лежатъ объемистыя веретенообразныя ядра, — мѣста, рѣшительно напоминающія веретенообразноклѣточковую саркому. Въ утолщенныхъ межуточныхъ стѣнкахъ соединенныхъ между собою кистъ также можно найти вышеописанные клѣточные пучки, но здѣсь они раздѣлены между собою широкимъ поясомъ нетронутой соединительной ткани. Затѣмъ, и здѣсь опять-таки встрѣчалось на большомъ протяженіи разлитое саркоматозное перерожденіе соединительной ткани, картины котораго рѣзко разнились отъ вида упомянутыхъ клѣточныхъ пучковъ: альвеолярное строеніе здѣсь отступало на задній планъ, и бросались въ глаза большія, сильно-зернистыя саркоматозныя ядра, причемъ эта ткань, совершенно отвѣчавшая по виду круглоклѣточковой саркомѣ, мѣстами представляла постепенные переходы къ обыкновенной соединительной ткани. По мѣстамъ отъ измѣненной такимъ образомъ ткани отходятъ клѣточные пучки, наполненные характерными однородными ядрами и вѣтвящимися миксоматозными клѣтками, каковые пучки въ самыхъ различныхъ направленіяхъ пронизываютъ основную ткань. Интересно, что тамъ и снмъ въ стѣнкахъ саркоматозно-перерожденныхъ кистъ можно найти вполнѣ сохранившіеся фолликулы. Можно также встрѣтить здѣсь соединительнотканные пучки, окружающіе

пуги клѣтокъ въ состояніи гіалиноваго перерожденія. Эпителій стѣнки сросшихся кистъ почти вездѣ замѣненъ саркоматозными клѣтками, и лишь кой-гдѣ попадаются отдѣльныя железистыя трубки. Что касается микроскопическаго строенія стѣнокъ большой кисты, то наружный ея слой подобнымъ же образомъ саркоматозно перерожденъ; внутренній слой заключаетъ въ себѣ многочисленныя, плотно другъ къ другу примыкающія, кругловатыя, разной величины, но одинаковаго строенія образованія, отдѣленныя другъ отъ друга тонкими, богатыми ядрами соединительнотканными перекладинами. Въ этихъ образованіяхъ тѣ же самыя свободныя, гомогенныя ядра съ блестящими ядрышками, какъ и въ описанныхъ выше скопленіяхъ, имѣющихъ мѣсто въ стѣнкѣ дермоидной кисты, но здѣсь клѣточные элементы менѣе плотно прилегаютъ другъ къ другу и включены въ тонкую сѣть изъ волоконъ, лучеобразно распространяющихся отъ нѣсколькихъ звѣздообразныхъ пунктовъ. Въ этихъ исходныхъ пунктахъ волоконъ находятся въ очень большомъ числѣ гомогенныя, повидимому свободныя ядра. Равно многочисленны эти ядра и въ периферическихъ слояхъ данныхъ образованій. Въ нѣкоторыхъ изъ этихъ послѣднихъ замѣтны коллоидныя массы, образовавшіяся пугемъ перерожденія клѣтокъ. Иную картину представляетъ строеніе полипозныхъ мозговидныхъ образованій: здѣсь видна однообразная саркоматозная ткань, съ многочисленными, зернистыми, большими, повидимому свободными ядрами, между которыми встрѣчаются вѣтвящіяся слизистыя клѣтки, иногда образующія своими развѣтвленіями сѣть. Мѣстами описанныя ядра включены въ тѣла клѣтокъ, что можно наблюдать особенно на краяхъ препарата. Кое-гдѣ въ саркоматозной ткани встрѣчаются ограниченныя соединительнотканными цугами альвеолярныя пространства, плотно набитыя скопленіями клѣточныхъ элементовъ. Разрѣзъ розеткообразныхъ образованій, проходящихъ въ полости кисты, даетъ весьма красивую картину: средина образованія занята обыкновенно сосудистою соединительною тканью, а кругомъ лежатъ другъ возлѣ друга альвеолярныя пространства, наполненныя гомогенными ядрами. Такимъ образомъ здѣсь повторяется структура стѣнокъ кисты, и это даетъ право смотрѣть на сказанныя образованія, какъ на остатки прежде существовавшихъ въ полости кисты перегородокъ. Въ итогѣ строеніе опухоли совершенно аналогично описаннымъ Marchand'омъ эндотеліомамъ.

№ 215.

Endothelioma ovarii dextri.

(Случай Martin'а, описанный Pomorsk'имъ [1]).

Анамнезъ. Больная, 49-лѣтняя женщина, давно уже имѣла боль въ правомъ боку, въ послѣдніе мѣсяцы настолько усилившіяся, что ей

[1]) Zeitschrift für Geburtshulfe u. Gynäkologie. Bd. XVIII. 1890. S. 92.

пришлось прибѣгнуть къ лѣченію въ клиникѣ. Крови съ 16 лѣтъ, всегда приходили правильно, въ довольно обильномъ количествѣ, продолжались отъ 3 до 6 дней, безъ всякихъ осложненій; въ послѣдній разъ онѣ были $1^1/_4$ г. тому назадъ. Рожала больная 4 раза, всегда благополучно; выкидышей не имѣла. Въ послѣдніе мѣсяцы, помимо болей, стала страдать общею слабостью, отсутствіемъ аппетита и запорами.

Объективное изслѣдованіе. Больная истощена, кахектична, лихорадитъ. При влагалищномъ изслѣдованіи, влагалище широко, разрыхлено; матка мала, приподнята вверхъ и смѣщена влѣво; въ правой половинѣ таза опредѣляется совершенно обособленная отъ матки, мало подвижная, плотная опухоль съ дѣтскую голову величиной; поверхность опухоли довольно гладкая, и лишь справа на ней можно прощупать нѣсколько выдающихся, твердыхъ узловъ.

Діагнозъ—правосторонняя яичниковая опухоль.

Операція 15 января 1889 г. При вскрытіи брюшной полости, изъ нея показалась опухоль съ дѣтскую голову величиной, совершенно покрытая сальникомъ и на большомъ протяженіи, особенно внизу, сращенная съ нимъ. Эти сращенія отдѣлены послѣ предварительной перевязки. При этомъ стѣнка опухоли въ одномъ мѣстѣ разорвалась, и изъ нея вышло немного вонючей, желтой, какъ желтокъ, жидкости, застывавшей при охлажденіи. Чтобы выпустить всю эту жидкость, опухоль была проколота, но аспираторъ вывелъ лишь очень немного содержимаго. Послѣ того опухоль была пальцами отдѣлена отъ оставшихся сращенными съ ней кишекъ и сальника,—причемъ стѣнка ея мѣстами разорвалась,—извлечена наружу и удалена. При осмотрѣ кишечника оказалось, потомъ, что въ одномъ изъ мѣстъ сращенія стѣнка кишки разорвалась, и кишечное содержимое вышло въ полость брюшины. Отверстіе это тотчасъ было закрыто двойнымъ кэтгутовымъ швомъ. Зашита была также и надорванная въ одномъ мѣстѣ serosa. Въ заключеніе полость брюшины была осторожно очищена, и рана закрыта. Вся операція длилась 35 минутъ.

Исходъ операціи—смерть больной на третій день отъ гнилостнаго перитонита.

Вскрытіе показало, что среди перепутанныхъ кишокъ имѣется пространство, наполненное грязною жидкостью. Почки представляли явленія гидронефроза. Забрюшинныя железы слегка припухли. Всѣ паренхиматозные органы носили слѣды воспаленія.

Описаніе препарата. Удаленная яичниковая опухоль имѣетъ 15 сант. въ наибольшемъ поперечникѣ, тверда, шарообразна, не имѣетъ легко отдѣляемой серозной оболочки. Поверхность опухоли гладкая, и лишь на днѣ ея имѣются затвердѣнія и выпуклости, придающія ему бугристый видъ. Часть задней стѣнки опухоли, гдѣ существовало сращеніе съ кишками, имѣетъ ворсинчатое, губкообразное строеніе, мѣста же, гдѣ стѣнка была сращена съ сальникомъ, кажутся изодранными. Слѣва на периферіи опухоли висятъ остатки широкой связки съ небольшой частью

трубы. Стѣнки опухоли на разрѣзѣ имѣютъ около 8 сант. (sic! милл.?) толщины, толщина же бугристаго мѣста на днѣ доходитъ до $1^1/_2$ сант. Содержимое опухоли было по большей части извлечено во время операціи, и отъ него остался въ полости опухоли лишь комокъ въ гусиное яйцо величиною, состоявшій изъ жира и волосъ. Внутренняя поверхность стѣнокъ опухоли шероховата, неровна, изъѣдена.

Микроскопическое изслѣдованіе. Стѣнка опухоли состоитъ изъ трехъ соединительнотканныхъ слоевъ, образующихъ капсулу, вмѣщающую въ себѣ дермоидъ. Внутренній, довольно тонкій слой,—желтосѣраго цвѣта, состоящій изъ войлокообразной ткани, и является границею послѣдняго. Указанные три слоя вездѣ имѣютъ концентрическое расположеніе, кромѣ лишь дна опухоли, гдѣ между наружнымъ и внутреннимъ слоемъ находится мозговидное, свѣтлосѣраго цвѣта вещество, которое такимъ образомъ пересѣкается пучками соединительной ткани, что получается альвеолярная структура ткани. Эти пучки изъ наружнаго слоя, гдѣ они лежатъ длинными, параллельными рядами, входятъ въ средній слой и здѣсь, будучи раздвинуты мозговидной массой, ограничиваютъ большія, круглыя, колбовидныя пространства. Мѣстами они идутъ радіально по отношенію къ центру опухоли, анастомозируютъ между собою и образуютъ длинноовальныя, тонкія щели, дающія ткани видъ сота и содержащія мягкое кашицеобразное вещество. Въ другихъ мѣстахъ ткань представляется совершенно плотною и, повидимому, состоитъ изъ однихъ соединительнотканныхъ зрѣлыхъ волоконъ. Мягкое вещество, находящееся въ упомянутыхъ пустотахъ, продолжается во внутренній поясъ капсулы; вотъ почему этотъ послѣдній и имѣетъ войлокообразный, желтосѣрый видъ. Остатковъ яичника, въ видѣ-ли фолликуловъ, или въ видѣ желтыхъ тѣлъ,—въ основаніи опухоли нигдѣ найдено не было. Микроскопическое изслѣдованіе стѣнки опухоли въ ея ворсистыхъ, губчатыхъ участкахъ обнаружило здѣсь существованіе альвеолярныхъ, наполненныхъ клѣтками пространствъ, расположенныхъ внутри тонкой соединительнотканной стромы. Выполняющія альвеолы клѣтки велики, круглой, колбообразной, цилиндрической или полиморфной формы, съ широкимъ, свѣтлымъ ободкомъ протоплазмы и ясно контурированнымъ ядромъ. На основаніи этой картины, похожей на раковую, авторъ призналъ въ данномъ случаѣ раковое перерожденіе стѣнки дермоида; однако новое, болѣе тщательное изслѣдованіе привело его къ иному заключенію. Дѣйствительно, альвеолы съ клѣтками походили на раковыя, но клѣтки не выполняли ихъ вплотную, а располагались нѣсколькими небольшими группами. Внутри группъ, между клѣтками, попадались тонкія, серпообразныя формы, въ промежуткахъ же между группами лежали вразсыпную плоскія, дубинкообразныя и веретенчатыя клѣтки; попадались и указанные тонкіе серпы съ ядромъ посрединѣ вогнутаго края, а также круглыя или многоугольныя гигантскія клѣтки съ многочисленными ядрами. Кромѣ того, тамъ и сямъ въ альвеолахъ лежали цѣлые пучки параллельныхъ тонкихъ волоконъ, между которыми замѣчались бусообразно расположенныя, мелкія, круглыя клѣтки. Казалось, что эти пучки не принадлежали къ содержимому альвеолъ и находились тутъ случайно, оторванные отъ окружающей ткани. На периферіи альвеолъ клѣтки болѣе соотвѣтствовали соединительнотканному типу: тутъ находились довольно толстыя веретенчатыя клѣтки, расположенныя то концентрически относительно альвеолы, то поперечно. Въ нѣкоторыхъ альвеолахъ эти периферическія клѣтки образовали совершенные цилиндры. Въ другихъ мѣстахъ, гдѣ дегенерація была рѣзче выражена, плоскія, большія эпителіоидныя клѣтки, безъ замѣтнаго отчетливо ядра, группировались подобно перьямъ лука, образуя скопленія, подобныя канкроидным жемчужинамъ. Такимъ образомъ картина альвеолъ имѣла много характернаго для карциномъ, но, съ другой стороны, веретенообразныя и гигантскія клѣтки говорили за саркому. За послѣднее говорило и то обстоятельство, что на периферіи альвеолъ не было рѣзкой границы между ихъ содержимымъ и стромою, но толстыя веретенообразныя клѣтки непосредственно переходили въ окружающую соединительную ткань. Что касается, далѣе, болѣе плотныхъ мѣстъ окружавшей дермоидъ ткани, гдѣ преобладали пучки зрѣлыхъ соединительнотканныхъ волоконъ, то здѣсь были открыты слѣдующія картины. Волокнистая соединительная ткань представляла здѣсь мелкіе промежутки и щели, изъ которыхъ одни были совершенно пусты, другія содержали маленькія клѣтки съ отчетливо контурированными клуглыми ядрами. Иногда же въ нихъ можно было найти правильный слой эндотелія. Клѣтки эти очевидно находились въ состояніи пролиферацiи, такъ какъ въ нихъ можно было замѣтить много мелкихъ ядеръ. Нѣкоторыя изъ нихъ увеличивались, принимали извѣстное количество протоплазмы и отличались совершенно ясно, какъ новыя клѣтки. Эти новыя клѣтки въ видѣ цѣпи изъ 2—3—4 штукъ пополняли веретенообразныя щели. При этомъ можно было отлично наблюдать всѣ фазы развитія альвеолярной структуры новообразованія. По мѣрѣ пролиферацiи клѣтокъ соединительнотканныя щели расширяются и превращаются въ альвеолярныя пространства, наполненныя клѣтками. Окружающая соединительная ткань также преобразуется. Толстыя перекладины ея расщепляются, и между отдѣльными ихъ волокнами проникаютъ клѣтки. Такимъ путемъ образуется тонкая сѣть изъ волоконецъ, промежутки которой выполнены новообразованными круглыми клѣтками. На дальнѣйшей ступени развитія отъ соединительнотканной сѣти остаются лишь отдѣльно лежащія между круглыми клѣтками веретенообразныя клѣтки. Но этимъ дѣло еще не ограничивается: нѣкоторыя изъ круглыхъ клѣтокъ увеличиваются въ размѣрахъ, ихъ ядра утолщаются, протоплазма разбухаетъ, и въ итогѣ клѣтки постепенно преобразуются въ плоскія, круглыя и веретенообразныя, снабженныя крупными ядрами, эпителіоидныя клѣтки. Такимъ образомъ получаются альвеолы, наполненныя клѣтками эпителіальнаго вида. Послѣднія всегда остаются, однако, въ тѣсной связи съ материнскою тканью. Кромѣ того, на ихъ

происхожденіе указываютъ тѣ находящіеся среди нихъ прямые или серпообразно изогнутые веретенчатые элементы, которые являются послѣдними остатками соединительной ткани. Въ нѣкоторыхъ мѣстахъ ростъ круглыхъ клѣтокъ бываетъ такъ энергиченъ, что онѣ достигаютъ большаго объема и превращаются въ разной формы гигантскія клѣтки съ большимъ числомъ ядеръ—до 16. Если прибавить сюда группировку эпителіоидныхъ клѣтокъ, на болѣе старыхъ мѣстахъ, въ видѣ перьевъ лука, то этимъ картина послѣдовательнаго развитія ткани будетъ закончена.

№ 216.

Endothelioma cysticum myxomatodes ovarii.

(Случай Tauffera, опубликованный Velitsоемъ [1]).

Анамнезъ. Больная, 24-лѣтняя дѣвица, худая, блѣдная, замѣтила у себя опухоль 9 лѣтъ тому назадъ. Съ того времени опухоль, по ея словамъ, все увеличивалась, и, наконецъ, вызвала такой упадокъ силъ у больной, что послѣдніе четыре мѣсяца она принуждена была все время лежать въ постели.

Операція 24 февраля 1886 г. При вскрытіи брюшной полости оказалось, что опухоль развилась изъ лѣваго яичника и глубоко лежала въ заднемъ Douglasовомъ пространствѣ, будучи соединена съ окружающими органами прочными, широкими сращеніями. Особенно тѣсно была она соединена съ тѣломъ матки, которое пришлось вслѣдствіе этого удалить вмѣстѣ съ ней посредствомъ надвлагалищной ампутаціи. Придатки правой стороны оказались вполнѣ здоровыми. Операція длилась 1½ часа.

Исходъ операціи—смерть больной.

Описаніе препарата. Удаленная опухоль состоитъ изъ нѣсколькихъ отдѣловъ, которые, будучи взяты вмѣстѣ, образуютъ тѣло съ голову взрослаго человѣка величиною. Поверхность ея гладкая, блестящая, съ полукруглыми, тѣстообразной консистенціи возвышеніями до кулака величиною. Ея капсула, похожая на серозную оболочку, очень тонка и даетъ отъ себя между долями опухоли тонкія соединительнотканныя перегородки. Вещество опухоли большею частію свѣтлосѣраго цвѣта, мозговидно, сочно, легко разрывается пальцемъ; лишь мѣстами попадаются болѣе твердые коричневокрасные узлы, отъ орѣха до яблока величиною. На разрѣзѣ идущія внутрь опухоли нѣжныя соединительнотканныя перегородки придаютъ ей видъ сота или губки; здѣсь видно множество мелкихъ, отъ булавочной головки до просяного зерна величиною, круглыхъ или продолговатыхъ пространствъ, выполненныхъ прозрачной, однородною слизью. Въ этой порозной ткани попадаются кой-гдѣ полости отъ орѣха до дѣтскаго кулака величиною, съ гладкими или неровными стѣнками. Одни изъ нихъ содержатъ мутноватую сывороточную жидкость, другія распадъ, третьи медообразную желтую массу, четвертые слизистое студнеобразное вещество, отчасти коричневокрасная цвѣта.

Микроскопическое изслѣдованіе. Въ соскобленномъ съ поверхности разрѣза опухольномъ сокѣ можно видѣть, среди многочисленныхъ жировыхъ капель и сильно блестящихъ шариковъ, массу овальныхъ или круглыхъ ядеръ, которыя свободно плаваютъ въ жидкости и мѣстами окружены протоплазмой. При микроскопическомъ изслѣдованіи срѣзовъ изъ уплотненной опухоли, находившіяся въ ней мелкія поры оказались маленькими, по большей части круглыми полостями, внутренняя клѣточная стѣнка которыхъ безъ рѣзкихъ границъ переходитъ въ окружающую основную ткань. Между этими пространствами проходитъ въ большомъ количествѣ отчасти пустые, отчасти сплошные клѣточные пучки неравномѣрнаго калибра. Будучи расположены въ различныхъ плоскостяхъ, они на поверхности разрѣза чаще попадаются въ косомъ и поперечномъ видѣ, чѣмъ въ продольномъ. Пучки эти вѣтвятся и даютъ отростки, которые, соединяясь между собою, образуютъ сѣтчатую ткань. Нерѣдко тонкій, извилистый, обыкновенно утолщенный въ видѣ бутона розы пучекъ впадаетъ въ большую круглую кисту, или же своими развѣтвленіями теряется въ пустыхъ или сплошныхъ колбахъ. Вообще круглыя кисты рѣдко являются вполнѣ замкнутыми, а чаще переходятъ, иныя въ нѣсколькихъ мѣстахъ, въ полые или массивные клѣточные пучки. Иногда, наконецъ, довольно однообразно расширенные, цилиндрическіе, сплошные клѣточные пучки сразу переходятъ въ состоящія изъ эндотеліальныхъ клѣтокъ тонкія трубки. Ни вокругъ кистъ, ни вокругъ клѣточныхъ пучковъ незамѣтно никакой перепонки, которая-бы ихъ ограничивала; лишь вокругъ большихъ кистовидныхъ пространствъ можно замѣтить кругомъ слой основной ткани. Находящіяся въ этомъ слоѣ, равно какъ и составляющія клѣточные пучки и колбы клѣтки хорошо различаются вслѣдствіе ихъ большею частію объемистыхъ хрупкозернистыхъ, овальныхъ ядеръ съ сильно окрашивающимися ядрышками; ядра эти помѣщаются въ мелкозернистой массѣ плазмы, которая невсегда позволяетъ различать границы отдѣльныхъ клѣтокъ. Всегда и вездѣ эти клѣтки тѣсно связаны съ основною тканью и нигдѣ не встрѣчаются обособленно. Даже гдѣ онѣ механически оторваны при разрѣзѣ,—все же соединены съ основной тканью отростками. Въ другихъ мѣстахъ, особенно въ узкихъ щеляхъ, прилегающія къ краямъ щели клѣтки посылаютъ въ просвѣтъ тонкозернистыя, блѣдно-контурированныя плазматическія продолженія. Въ нѣкоторыхъ изъ опухольныхъ образованій, особенно въ объемистыхъ клѣточныхъ пучкахъ, встрѣчаются отчасти въ одиночку, отчасти группами соотвѣтствующія по величинѣ и формѣ ядрамъ, рѣзко ограниченныя, блестящія, гомогенныя, гіалиновыя образованія, которыя иногда сливаются въ гіалиновыя массы. Всѣ до сихъ поръ описанныя образованія расположены въ опухоли среди миксоматозной ткани, состоящей изъ вѣтвистыхъ, часто звѣздообразныхъ клѣтокъ, которыя, соединяясь другъ съ другомъ своими отростками, образуютъ сѣтку, выполненную тонкозернистой муцинозной массой. Сосудами опухоль небогата, встрѣчающіеся же въ ней

[1]) Zeitschrift für Geburtshülfe und Gynäkologie, Bd. XVIII. 1890. S. 106.

не отличаются по виду отъ нормальныхъ. Особенность расположенія ихъ та, что кровеносные капилляры окаймляютъ клѣточные пучки и кисты, мѣстами такъ близко подходя къ послѣднимъ, что только самое тщательное разсмотрѣніе избавляетъ отъ ошибки принять ихъ за соединенные между собою. Краснокоричневые, болѣе плотные узлы новообразованія обязаны своимъ образованіемъ экстравазатамъ. Кровяныя тѣльца въ нихъ нерѣдко пронизаны или сѣтчатыми, или прямыми фиброзными волокнами. Между экстравазатами и мозговиднымъ веществомъ часто попадаются очень расширенные, извитые, наполненные кровяными тѣльцами капилляры, эндотелій которыхъ не обнаруживаетъ никакихъ измѣненій. При взглядѣ на описанныя картины, клѣточные элементы опухоли представляются нѣсколько похожими на эпителіальные,—какъ тамъ, такъ и здѣсь попадаются большія круглыя ядра. Но этимъ и ограничивается сходство. Отсутствіе рѣзкихъ границъ у клѣтокъ, отношеніе между этими послѣдними и основной тканью, существованіе плазматическихъ отростковъ у клѣтокъ—все это убѣждаетъ, что описываемые элементы не суть эпителіальные, но соединительнотканные. Что касается ихъ источника, то на него указываетъ ясно уже самая форма клѣточныхъ пучковъ; очевидно, послѣдніе суть лимфатическіе сосуды, образующія же ихъ клѣтки произошли изъ ихъ эндотелія.

№ 217.

Endothelioma lymphaticum ovarii.

(Случай Winckel'я, описанный Amann'омъ [1]).

Анамнезъ. Больная, 7-лѣтняя дѣвочка, поступила по поводу очень большой, весь животъ выполнявшей опухоли.

Операція показала, что опухоль неудалима вслѣдствіе обширныхъ сращеній; кромѣ того, въ данномъ случаѣ имѣлось много метастазовъ.

Исходъ операціи — смерть маленькой больной черезъ нѣсколько дней.

Описаніе препарата. Опухоль состояла изъ мягкой, сѣровато-бѣлой, пропитанной кровью массы, въ которой были заложены мелкія кисты съ водянистымъ содержимымъ.

Микроскопическое изслѣдованіе показало, что опухоль имѣетъ альвеолярное строеніе. Соединительнотканная строма ея неособенно богата клѣтками. Клѣтки опухоли бросаются въ глаза своею величиною, веретенообразны, колбообразны или полигональны. Часто попадаются среди нихъ гигантскія клѣтки съ нѣсколькими ядрами или однимъ

[1]) Archiv für Gynakologie. Bd. XLVI. Hft. III.

большимъ, дольчатымъ ядромъ. Онѣ лежатъ перепутанно и часто входятъ въ окружающую соединительную ткань. Для опредѣленія ихъ исходнаго пункта имѣетъ значеніе то обстоятельство, что онѣ часто являются ограничивающими полыя пространства кругловатой или щелеобразной формы, содержащія въ просвѣтѣ лейкоциты, распадъ и отторгшіяся клѣтки опухоли. Эти образованія отвѣчаютъ по ихъ расположенію относительно соединительной ткани и сосудовъ лимфатическимъ путямъ и, такъ какъ периферически отъ этихъ массъ эндотелія лимфатическихъ путей нигдѣ не видно, то ясно, что здѣсь сказаннымъ образомъ измѣнился самъ эндотелій,—опухоль, стало быть слѣдуетъ разсматривать, какъ endothelioma lymphaticum. Слѣдуетъ еще замѣтить, что здѣсь оказалась очень тѣсная внутренняя связь между опухольными клѣтками и окружающей соединительной тканью, такъ что при механическомъ разрываніи препаратовъ клѣтки никогда не отдѣлялись отъ этой послѣдней, какъ то бываетъ при ракѣ.

ОГЛАВЛЕНІЕ.

Стран.

Отъ автора. 1

Введеніе. Взглядъ на исторію вопроса о саркомахъ яичника.—Какъ часто встрѣчается саркоматозное пораженіе яичниковъ вообще и отдѣльныя формы его въ частности? 5

I. **Этіологія.** Гипотезы, объясняющія возникновеніе новообразованій вообще и саркомъ въ частности, въ приложеніи къ саркомамъ яичника.—Гипотеза *Cohnheim*'а.—Гипотеза *Heukelom*'а.—Взгляды *Klebs*'а и *Hansemann*'а.—Микробы и Protozoa.—Моменты, способствующіе возникновенію саркоматозныхъ опухолей въ яичникахъ.—Взглядъ *Leopold*'а. — Наслѣдственность. — Національность.—Общая конституція организма и перенесенныя послѣднимъ болѣзни.—Половая дѣятельность.—Возрастъ.—Занятія. 17

II. **Патологическая анатомія.** Разнообразіе макроскопической картины яичниковыхъ саркомъ.—Внѣшняя форма различныхъ видовъ этихъ опухолей.—Ихъ размѣры и вѣсъ.—Видъ поверхности.—Цвѣтъ.—Консистенція.—Макроскопическое строеніе яичниковыхъ саркомъ. — Отношеніе ихъ къ сосѣднимъ органамъ.—Гистологическая ихъ картина.—Строеніе капсулы и существа яичниковыхъ саркомъ.—Ихъ строма и клѣточные элементы.—Сосуды кровеносные и лимфатическіе.—Полости въ яичниковыхъ саркомахъ и ихъ строеніе. 29

III. **Исторія развитія.** Теоріи, объясняющія генезъ саркомъ вообще и яичниковыхъ въ частности.—Развитіе саркомъ изъ основной соединительной ткани органа.—Участіе лимфоидныхъ элементовъ.—Возрѣніе на саркому, какъ генетически эндотеліальную опухоль.—Развитіе комбинированныхъ саркоматозныхъ опухолей. — Отношеніе саркоматозныхъ элементовъ къ элементамъ яичника.—Ростъ яичниковыхъ саркомъ.—Регрессивныя измѣненія въ нихъ.—Метастазы при яичниковыхъ саркомахъ и метастазы саркомъ въ яичникахъ.—Пути распространенія метастазовъ и органы, поражаемые послѣдними 53

НБ ХГМУ

СТРАН.

IV. **Клиническое теченіе.** Разнообразіе клинической картины, наблюдаемой при саркоматозномъ пораженіи яичниковъ.—Начальные симптомы заболѣванія.—Ходъ болѣзни при различныхъ формахъ яичниковыхъ саркомъ.—Общая клиническая картина вполнѣ развитой болѣзни и разборъ отдѣльныхъ симптомовъ.—Послѣднія стадіи и исходъ болѣзни 70

V. **Дифференціальная діагностика.** Трудность распознаванія яичниковыхъ саркомъ и ея причины.—Заболѣванія, могущія подать поводъ къ ошибкамъ.—Казуистика этихъ послѣднихъ.—Значеніе различныхъ методовъ изслѣдованія въ распознаваніи яичниковыхъ саркомъ.—Отличіе опухолей этого рода отъ беременности, опухолей матки, яичниковыхъ новообразованій иного состава и другихъ опухолей въ половой сферѣ.—Распознаваніе отдѣльныхъ формъ яичниковыхъ саркомъ 92

VI. **Лѣченіе.** Радикальное лѣченіе яичниковыхъ саркомъ.—Противорѣчивость существующихъ взглядовъ на него.—Выборъ времени для операціи.—Техника операціи.—Уходъ за ножкой.—Результаты оперативнаго лѣченія саркоматозныхъ опухолей яичника вообще и отдѣльныхъ формъ ихъ въ частности.—Рецидивы болѣзни послѣ операціи.—Палліативное лѣченіе яичниковыхъ саркомъ—оперативное и неоперативное.—Можетъ-ли яичниковая саркома пройти сама собою, безъ всякаго лѣченія? 111

Матеріалы къ вопросу о саркомахъ яичниковъ 128

РИСУНКИ:

Рис. 1. **Поперечный срѣзъ облитерированныхъ капилляровъ.** (Изъ опухоли № 81).

Рис. 2. **Косой срѣзъ крупнаго сосуда.** (Изъ опухоли № 81).

Рис. 3. **Косой срѣзъ капилляра.** (Изъ опухоли № 80).

Рис. 4. **Отчасти закупоренный, отчасти свободный капилляръ.** (Изъ опухоли № 80)

Рис. 5 **Поперечный срѣзъ облитерированаго сосуда, окруженнаго лимфатическою щелью съ размножившимся перителіемъ.** (Изъ опухоли № 80).

Рис. 6. **Уцѣлѣвшій примордіальный фолликулъ.** (Изъ опухоли № 145).

Рис. 7. **Сохранившееся желтое тѣло.** (Изъ опухоли № 145).

Рис. 8 **Гнѣздо молодыхъ хрящевыхъ клѣтокъ.** (Изъ опухоли № 145).



Рис. 1.



Рис. 2.



Рис. 3.



Рис. 4.

Рисовалъ съ натуры д-ръ В. К. Варлихъ.

(Микроскопъ Leitz'a, призма Nachet. Рис. 1—окул. № 1, объект. № 7; рис. 2—окул. № 1, объект. № 7; рис. 3—компенсац. окул. № 12, объект. № 3; рис. 4—окул. № 1, объект. № 7).



Рис. 5.



Рис. 6.

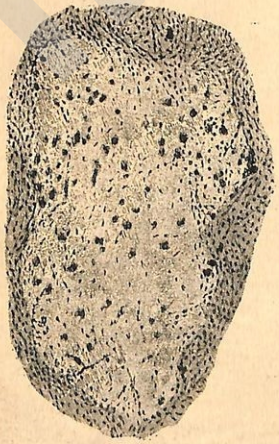

Рис. 7.

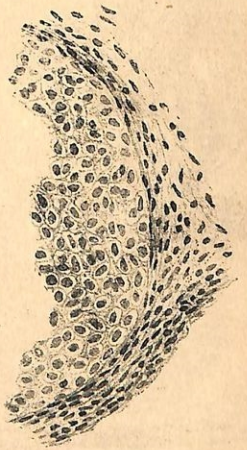

Рис. 8.

Рисовалъ съ натуры д-ръ В. К. Варлихъ.

(Микроскопъ Leitz'a, призма Nachet. Рис. 5—окул. № 1, объект. № 3; рис. 6—окул. № 3, объект. № 7; рис. 7—компенсац. окул. № 12, объект. № 7; рис. 8—окул. № 1, объект. № 7).

Положенія.

1) На основаніи опытовъ надъ животными можно лишь отчасти судить о тѣхъ процессахъ, какіе совершаются въ человѣческомъ организмѣ, здоровомъ и больномъ.

2) Разрыву промежности во время родовъ нерѣдко, за нѣсколько моментовъ, предшествуетъ образованіе трещины въ эпидермисѣ промежностнаго кожнаго покрова; замѣтивъ эту трещину и замедливъ прорѣзываніе предлежащей части, врачъ можетъ еще спасти промежность.

3) Для клиническихъ потребностей было-бы чрезвычайно желательно отыскать какой-либо новый, болѣе легкій способъ культивировки гонорройныхъ гонококковъ, такъ какъ способъ Wertheim'a по своей трудности весьма мало пригоденъ для обихода клиники.

4) Мышьякъ въ большихъ дозахъ долженъ занять почетное мѣсто при лѣченіи неоперируемыхъ раковъ.

5) Пораженіе печени въ этіологіи эклампсіи играетъ роль лишь способствующаго момента, но не можетъ быть признано за главную причину этого заболѣванія.

6) Для выясненія происхожденія кахексіи при злокачественныхъ новообразованіяхъ необходимо прежде всего изучить химически вещества, вырабатываемыя въ этихъ опухоляхъ.

Инв. №
НАУЧНАЯ БИБЛИОТЕКА
1-го Харьк. Мед. Института

НБ ХМА

Curriculum vitae.

Викторинъ Сергѣевичъ Груздевъ, сынъ учителя духовнаго училища, вѣроисповѣданія православнаго, родился 26 января 1866 года въ г. Кинешмѣ, Костромской губерніи. Первоначальное образованіе получилъ въ Костромскомъ духовномъ училищѣ, а затѣмъ окончилъ полный курсъ наукъ въ Костромской духовной семинаріи со степенью студента. Весною 1886 г. сдалъ при X С.-Петербургской гимназіи испытаніе зрѣлости и, будучи удостоенъ аттестата зрѣлости, въ томъ же году поступилъ на младшее отдѣленіе приготовительнаго курса Императорской Военно-Медицинской Академіи. Въ 1891 году окончилъ курсъ Академіи съ отличіемъ (medicus cum eximia laude), былъ оставленъ по конкурсу при Клиническомъ военномъ госпиталѣ въ числѣ врачей для усовершенствованія и поступилъ ординаторомъ въ академическую акушерско-гинекологическую клинику профессора Алексѣя Ивановича Лебедева, гдѣ состоитъ и до сихъ поръ, съ осени 1893 года и по настоящее время, завѣдывая родильнымъ покоемъ клиники.

Имѣетъ слѣдующія научныя работы:

1) «О вліяніи потѣнія на свойства желудочнаго сока и кислотность мочи». Экспериментальное изслѣдованіе. («Врачъ», 1889 года, № 20).

2) «Сравнительное вліяніе обильнаго и умѣреннаго питья воды на азотистый обмѣнъ, усвоеніе азотистыхъ веществъ пищи, кровяное давленіе и легочно-кожныя потери у острыхъ лихорадочныхъ больныхъ». Работа, Конференціей Императорской Военно-Медицинской Академіи удостоенная золотой медали. («Врачъ», 1890 года, №№ 7—11).

3) «Нѣсколько наблюденій надъ комбинированнымъ,—хирургическимъ и бальнеологическимъ; — лѣченіемъ женскихъ болѣзней въ Желѣзноводскѣ». («Хирургическій Вѣстникъ», 1893 года, февраль).

4) «Женскій отдѣлъ на Гигіенической Выставкѣ». Обзоръ санитарнаго положенія русской женщины на основаніи экспонатовъ Всероссійской Гигіенической Выставки 1893 года. («Врачъ», 1893 года, №№ 33—37).

5) «Къ вопросу о началѣ половой зрѣлости у обитательницъ С.-Петербурга». Статистическое изслѣдованіе. («Труды V съѣзда русскихъ врачей въ память Пирогова»).

6) «Начало половой зрѣлости у обитательницъ Россіи въ зависимости отъ вліяющихъ на него факторовъ». Статистическое изслѣдованіе. («Журналъ Русскаго Общества охраненія народнаго здравія», 1894 года).

7) «Маисовая головня (Ustilago maydis), какъ средство, усиливающее родовыя сокращенія матки». Клиническое наблюденіе. («Врачъ», 1894 года, № 19).

8) «Къ вопросу объ этіологіи остраго многоводія (hydramnios acutus) въ связи съ ученіемъ о происхожденіи околоплодной воды вообще». Патолого-анатомическое изслѣдованіе. («Врачъ», 1894 года, №№ 41—44).

9) «Къ вопросу о теченіи послѣдоваго періода родовъ при одиночной перевязкѣ пуповины». Докладъ на «Клиническихъ бесѣдахъ врачей клиникъ Императорской Военно-Медицинской Академіи». (Приготовленъ къ печати).

10) «Саркомы яичниковъ». Монографія. (Представляется въ качествѣ диссертаціи для соисканія степени доктора медицины).

Сверхъ того, лѣтомъ 1893 года изучалъ бактеріологію въ лабораторіи при Ботаническомъ Кабинетѣ Императорской Военно-Медицинской Академіи, а съ 1888 года состоитъ постояннымъ сотрудникомъ газеты «Врачъ».