http://www.moderntechno.de/index.php/meit/article/view/meit46-02-009
DOI: 10.30890/2567-5273.2026-46-02-009

УДК 616.24-007.272-083.98:616-001.45

TENSION PNEUMOTHORAX IN BLAST-RELATED CHEST INJURIES

НАПРУЖЕНИЙ ПНЕВМОТОРАКС ПРИ МІННО-ВИБУХОВИХ ПОРАНЕННЯХ ГРУДНОЇ КЛІТКИ

Kucherenko B.Yu. / Кучеренко Б.Ю.,
Assistant / Асистент
ORCID: 0000-0002-8298-591X
Bitchuk M.D. / Бітчук М.Д.
c.med.s., as.prof. / к.мед.н., доц.
ORCID: 0000-0003-0057-7398
Bachynskyi R.O. / Бачинський Р.О.
c.b.s., as.prof. / к.,біол.н., доц.
ORCID: 0000-0001-7141-0435
Stroiev M.Yu. / Строєв М.Ю.
Assistant / Асистент
ORCID: 0000-0002-0980-983X
Bondar O/B / Бондар О.Б.
c.med.s., as.prof. / к.мед.н., доц.
ORCID: 0000-0002-6264-1335
Kharkiv National Medical University, Kharkiv, Nauky, 4, 61022
Харківський національний медичний університет, Харків, Науки 4, 61022

Анотація

Актуальність. *Напружений пневмоторакс при мінно-вибухових пораненнях грудної клітки є однією з ключових причин потенційно запобіжної смерті у травмі. Його клінічна небезпека полягає у швидкому розвитку обструктивного шоку, гіпоксії та зупинки кровообігу за відсутності своєчасної декомпресії [1; 7; 15].*

Мета*. Проаналізувати сучасні медичні підходи до діагностики та лікування напруженого пневмотораксу при бойовій і вибуховій травмі грудної клітки, порівняти голкову декомпресію, пальцеву торакостомію, трубчасте дренування та невідкладну торакотомію.*

Матеріали і методи*. Проведено огляд клінічних настанов Tactical Combat Casualty Care, Advanced Trauma Life Support, Prehospital Trauma Life Support, World Health Organization Basic Emergency Care та публікацій щодо травматичного пневмотораксу, товщини грудної стінки, ефективності голкової декомпресії і хірургічного контролю травми грудної клітки.*

Результати*. Встановлено, що голкова декомпресія залишається швидким початковим втручанням, але її ефективність обмежується довжиною катетера, анатомічним доступом і ризиком обструкції. Пальцева торакостомія забезпечує більш надійну декомпресію, але потребує належних умов і компетенції. Трубчасте дренування є методом стабільного контролю плевральної порожнини, тоді як невідкладна торакотомія має вузькі показання при травматичній зупинці кровообігу або неконтрольованій внутрішньогрудній кровотечі.*

Висновки*. Тактика лікування напруженого пневмотораксу повинна бути синдромною, швидкою та послідовною: підозра, декомпресія, повторна оцінка, стабільний плевральний дренаж і хірургічний контроль за показаннями.*

Ключові слова*: військова медицина, медицина невідкладних станів, травма грудної клітки, пневмоторакс, торакостомія, плевральний дренаж.*

© 2026 The Author(s). Published by Modern engineering and innovative technologies under CC BY 4.0 · https://creativecommons.org/licenses/by/4.0/

Вступ.

Травма грудної клітки при вибуховому ураженні поєднує дію вибухової хвилі, уламкових поранень, тупої травми та вторинної контамінації. У цьому спектрі напружений пневмоторакс займає особливе місце, оскільки є станом, який може бути смертельним протягом хвилин, але потенційно коригується простим декомпресивним втручанням [1; 4; 15].

Клінічна проблема полягає в тому, що діагностика напруженого пневмотораксу у пораненого часто відбувається без рентгенографії, комп'ютерної томографії або ультразвуку. Рішення приймається за синдромними ознаками: прогресуюча дихальна недостатність, гіпоксія, асиметрія вентиляції, гіпотензія, тахікардія, погіршення свідомості, розширення вен шиї або відхилення трахеї, причому останні дві ознаки можуть бути пізніми і непостійними [3; 4; 20].

У сучасній тактиці лікування ключовим є не очікування повної діагностичної впевненості, а раннє розпізнавання клінічного патерну, при якому ризик бездіяльності перевищує ризик декомпресії. Саме тому TCCC та ATLS розглядають напружений пневмоторакс як невідкладний синдром, що потребує негайної корекції [1; 4].

Мета роботи. Метою статті є медичний аналіз сучасних підходів до лікування напруженого пневмотораксу при мінно-вибухових пораненнях грудної клітки з порівнянням ефективності, показань, обмежень і ризиків голкової декомпресії, пальцевої торакостомії, трубчастого дренування та невідкладної торакотомії.

Патофізіологія напруженого пневмотораксу

Напружений пневмоторакс виникає, коли повітря надходить у плевральну порожнину, але не може вільно виходити назовні. Зростання внутрішньоплеврального тиску стискає легеню, зміщує середостіння, зменшує венозне повернення до серця і формує обструктивний шок. У травмі цей механізм може поєднуватися з гемотораксом, контузією легень, переломами ребер і крововтратою, що ускладнює клінічну картину [4; 15].

При вибуховому ураженні додаткове значення має баротравма. Навіть без великого зовнішнього дефекту грудної стінки ударна хвиля може пошкоджувати альвеолярно-капілярну мембрану, створюючи умови для витоку повітря. Якщо пацієнт отримує позитивний тиск у дихальних шляхах, ризик швидкого наростання напруження збільшується.



Рисунок 1 - Синдромний алгоритм ведення напруженого пневмотораксу.

Клінічна діагностика і повторна оцінка

У нестабільного пацієнта діагноз напруженого пневмотораксу є насамперед клінічним. Найбільш значущими є не окремі симптоми, а їх динамічне поєднання: наростання задишки, зниження сатурації, тахікардія, гіпотензія, асиметрія дихальних шумів, біль у грудній клітці, погіршення свідомості та відсутність альтернативного пояснення декомпенсації [3; 4; 20].

Повторна оцінка після декомпресії є обов'язковою. Якщо через 1–5 хвилин не спостерігається поліпшення вентиляції, сатурації або гемодинаміки, необхідно перевірити прохідність катетера, правильність місця введення, наявність гемотораксу, тампонади серця, масивної кровотечі або повторного напруження. Однократна декомпресія не гарантує остаточного контролю стану [16–18].

Голкова декомпресія: місце, техніка, обмеження

Голкова декомпресія є швидким втручанням, яке може виконуватися при клінічній підозрі на напружений пневмоторакс. Традиційним доступом є другий міжреберний проміжок по середньоключичній лінії, однак через значну товщину

грудної стінки, особливо у військовослужбовців або пацієнтів з ожирінням, цей доступ може бути неефективним при використанні коротких катетерів [15; 16].

Альтернативним і часто рекомендованим доступом є п'ятий міжреберний проміжок по передній або середній пахвовій лінії. Він може мати меншу товщину тканин і кращу відповідність подальшому розміщенню плеврального дренажу. Для дорослого пацієнта зазвичай обирають катетер 14G довжиною не менше 8 см, хоча успіх залежить не лише від довжини, а й від правильного анатомічного орієнтування [16–18].

Основні причини неефективності голкової декомпресії включають недостатню довжину катетера, перегин або закупорку катетера, помилкове місце введення, відсутність справжнього напруження, наявність масивного гемотораксу або швидке повторне накопичення повітря. Саме тому голкова декомпресія повинна розглядатися як початковий крок, а не як остаточне лікування [18].

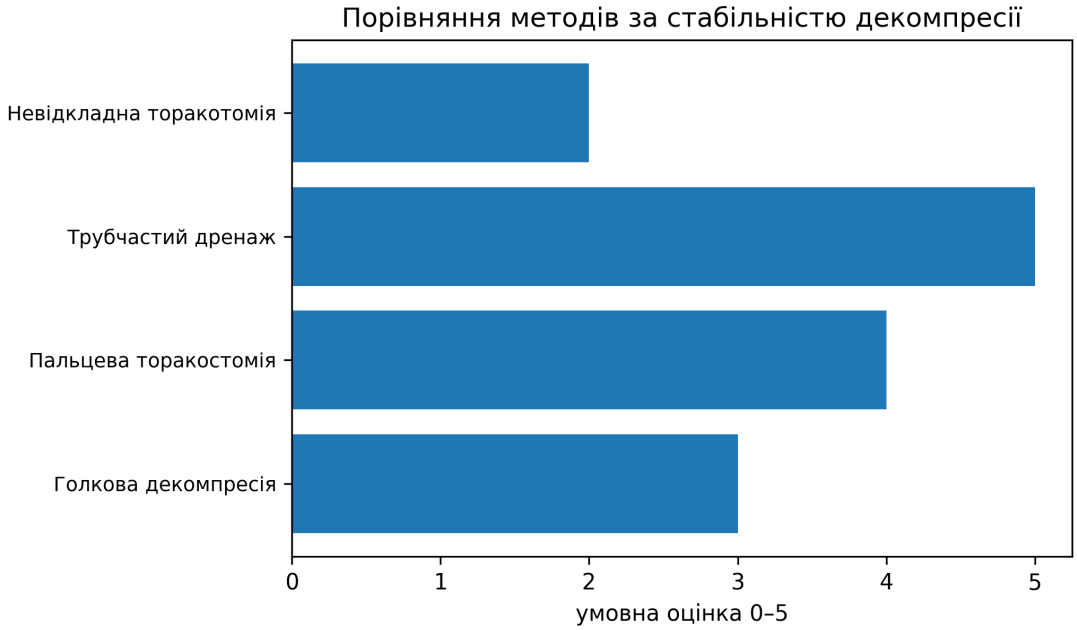

Рисунок 2 - Умовне порівняння стабільності декомпресії різними методами.

Пальцева торакостомія і трубчасте дренування

Пальцева торакостомія забезпечує пряму декомпресію плевральної порожнини через розсічення тканин і пальцеву ревізію входу у плевру. Її перевага полягає у меншій залежності від довжини катетера та вищій надійності

декомпресії, однак вона потребує асептики, інструментів, аналгезії або седації і належного контролю кровотечі з м'яких тканин [1; 4].

Трубчасте дренування плевральної порожнини є методом стабільного контролю пневмотораксу або гемопневмотораксу. Дренаж зазвичай встановлюють у безпечному трикутнику грудної клітки; розмір дренажу залежить від клінічної задачі. При травматичному гемотораксі частіше використовують більший діаметр, тоді як ізольований пневмоторакс може контролюватися меншим дренажем за умови адекватної функції системи [4; 19].

Оцінка ефективності дренування включає клінічне поліпшення, вихід повітря, характер і обсяг крові, стабілізацію сатурації та гемодинаміки. Масивний первинний вихід крові або продовження значної крововтрати через дренаж є показанням до невідкладної хірургічної оцінки.



Рисунок 3. Порівняльна матриця втручань при травматичному пневмотораксі.

Невідкладна торакотомія

Невідкладна торакотомія не є альтернативою голковій декомпресії у більшості випадків. Це високоризикове втручання з вузькими показаннями, які включають травматичну зупинку кровообігу при проникаючій травмі грудної клітки, підозру на тампонаду серця, масивну внутрішньогрудну кровотечу або

потребу в прямому контролі судинного ушкодження [4; 19].

При мінно-вибуховій травмі рішення про торакотомію ускладнюється множинністю уражень і високою ймовірністю поєднаної кровотечі. Її ефективність залежить від часу від зупинки кровообігу, механізму травми, наявності ознак життя, доступності хірургічного контролю та можливості подальшої інтенсивної терапії. Без цих умов торакотомія може збільшити ятрогенне навантаження без реального покращення виживаності.

Фармакологічний супровід

Фармакологічне ведення травми грудної клітки спрямоване на аналгезію, седацію за показаннями, профілактику інфекції при відкритих пораненнях, корекцію крововтрати та підтримку гемодинаміки. Вибір препарату залежить від стану дихання: опіоїди потребують обережності при гіповентиляції, тоді як кетамін часто є більш прийнятним у нестабільних травмованих пацієнтів [3; 15].

При необхідності інтубації або контрольованої вентиляції слід враховувати, що позитивний тиск може погіршити недренований пневмоторакс. Тому при високій підозрі на напруження декомпресія має передувати або супроводжувати розширення респіраторної підтримки. Седація, міорелаксація та знеболення повинні застосовуватися в дозах, які відповідають гемодинамічному стану пацієнта.

Порівняння протоколів

Tactical Combat Casualty Care акцентує увагу на швидкій клінічній декомпресії в разі прогресуючого респіраторного дистресу після травми грудної клітки. ATLS деталізує госпітальний первинний огляд і підкреслює, що напружений пневмоторакс є клінічним діагнозом, який не потребує очікування рентгенографії в нестабільного пацієнта [1; 4].

Українські порядки домедичної допомоги описують базові дії при травмі та порушенні дихання, але рівень інвазивних плевральних втручань визначається професійною компетенцією, локальними протоколами та умовами надання допомоги [6]. Отже, інтеграція міжнародних підходів потребує чіткого розмежування компетенцій: хто, де і за яких умов може виконувати декомпресію

або дренування.

Диференційна діагностика декомпенсації після травми грудної клітки

Декомпенсація після травми грудної клітки не завжди пояснюється напруженим пневмотораксом. Подібну клінічну картину можуть створювати масивний гемоторакс, тампонада серця, обструкція дихальних шляхів, контузія легень, аспірація, травматичний шок або поєднання кількох станів [4; 20].

Якщо після коректної декомпресії стан не поліпшується, необхідно змінити діагностичну гіпотезу. Масивний гемоторакс проявляється шоком і зниженням дихальних шумів, але потребує не лише повітряної декомпресії, а й дренування та хірургічного контролю кровотечі. Тампонада серця може давати гіпотензію і тахікардію без значного поліпшення після декомпресії плеври.

Ультразвукова оцінка за протоколом eFAST може допомогти виявити пневмоторакс, гемоторакс або перикардіальну рідину, але у нестабільного пацієнта вона не повинна затримувати життєзберігаюче втручання. Інструментальне підтвердження має підтримувати клінічне рішення, а не підміняти його.

Помилки проведення декомпресії та тактика повторного втручання

Помилки проведення голкової декомпресії можуть бути первинними або вторинними. Первинна негативна спроба виникає, коли катетер не досягає плевральної порожнини або встановлений поза оптимальною анатомічною зоною. Вторинна негативна спроба пов’язана з перегином, закупоркою, дислокацією або повторним накопиченням повітря [16–18].

Клінічним критерієм успіху є не звук виходу повітря сам по собі, а поліпшення стану: зменшення задишки, підвищення сатурації, покращення артеріального тиску або зниження ознак обструктивного шоку. Якщо поліпшення немає, обґрунтованим є повторне втручання іншим доступом або перехід до пальцевої торакостомії чи дренування за наявності умов.

Етика дослідження

Стаття є оглядово-аналітичною, не містить персональних даних пацієнтів, не передбачає втручання в лікувальний процес і не потребує окремого висновку

комісії з біоетики. У роботі використано відкриті наукові джерела та клінічні настанови, автори яких декларують дотримання етичних принципів медичних досліджень.

Таблиця 1. Порівняння методів декомпресії та контролю плевральної порожнини

Метод	Переваги	Обмеження	Клінічне місце
Голкова декомпресія	Найшвидший стартовий метод, мінімальний набір інструментів, можливість застосування при швидкій декомпенсації	Невдача при короткому катетері, обструкція, перегин, неправильний доступ, повторне напруження	Початкове втручання при клінічній підозрі на напружений пневмоторакс
Пальцева торакостомія	Надійніша декомпресія, не залежить від довжини катетера, дозволяє пальцеву ревізію	Потребує інструментів, аналгезії, асептики, компетенції, ризик кровотечі	Розширене втручання при неефективності голки або високій імовірності рецидиву
Трубчасте дренування	Стабільний контроль повітря і крові, можливість моніторингу дренажу	Біль, інфекція, пошкодження органів, потреба в системі дренування	Госпітальний або передовий етап після первинної декомпресії
Невідкладна торакотомія	Прямий контроль тампонади серця або масивної кровотечі	Висока інвазивність, вузькі показання, потреба в хірургічному етапі	Травматична зупинка кровообігу або неконтрольована внутрішньогрудна кровотеча

Примітка. Таблиця має оглядово-аналітичний характер; дозування та алгоритми повинні звірятися з чинними локальними протоколами, інструкціями до препаратів і клінічним станом пацієнта.

Таблиця 2. Фармакологічний супровід травми грудної клітки

Ситуація	Препарат	Орієнтовна доросла доза	Застереження
Біль при травмі грудної клітки	Кетамін	20–30 мг внутрішньовенно або внутрішньокістково повільно; 50–100 мг внутрішньом'язово	Менший ризик пригнічення дихання порівняно з опіоїдами, але потрібен моніторинг
Стабільний пацієнт з сильним болем	Фентаніл	25–50 мкг внутрішньовенно титровано	Обережність при гіповентиляції, гіпоксії, шоку
Місцева анестезія при дренуванні	Лідокаїн 1%	До 3–5 мг/кг без адреналіну залежно від локального протоколу	Уникати внутрішньосудинного введення; враховувати масу тіла
Седація перед інтубацією	Кетамін	1–2 мг/кг внутрішньовенно	Позитивний тиск може погіршити недренований пневмоторакс
Міорелаксація перед інтубацією	Рокуроній	1,0–1,2 мг/кг внутрішньовенно або внутрішньокістково	Потрібна готовність до вентиляції і контролю дихальних шляхів
Відкрите або проникаюче поранення	Цефазолін або цефтріаксон	Цефазолін 2 г кожні 8 год або цефтріаксон 2 г 1 раз на добу	Схема залежить від контамінації, алергії, локального протоколу
Геморагічний компонент	Транексамова кислота	1 г протягом 10 хв, потім 1 г протягом 8 год у перші 3 год	Не показана замість хірургічного гемостазу

Примітка. Таблиця має оглядово-аналітичний характер; дозування та алгоритми повинні звірятися з чинними локальними протоколами, інструкціями до препаратів і клінічним станом пацієнта.

Таблиця 3. Порівняння протокольних акцентів при напруженому пневмотораксі

Протокол	Діагностичний підхід	Втручання	Особливість
Tactical Combat Casualty Care	Клінічна підозра при прогресуючому респіраторному дистресі після травми грудної клітки	Голкова декомпресія рекомендованим доступом і повторна оцінка	Орієнтація на польові умови і швидкість
Advanced Trauma Life Support	Клінічний діагноз у нестабільного пацієнта без очікування рентгенографії	Негайна декомпресія з подальшим дренуванням	Системна логіка госпітального первинного огляду
Prehospital Trauma Life Support	Синдромна оцінка вентиляції та перфузії	Декомпресія відповідно до компетенції та локальних протоколів	Фокус на догоспітальному етапі
Український нормативний контекст	Оцінка травми, дихання, кровообігу та виклик екстреної допомоги	Інвазивні втручання залежать від рівня допомоги і локальних протоколів	Потребує чіткого розмежування компетенцій

Примітка. Таблиця має оглядово-аналітичний характер; дозування та алгоритми повинні звірятися з чинними локальними протоколами, інструкціями до препаратів і клінічним станом пацієнта.

Висновки

Напружений пневмоторакс при вибуховій травмі грудної клітки є клінічним синдромом, що потребує негайної декомпресії без очікування інструментального підтвердження у нестабільного пацієнта.

Голкова декомпресія є швидким стартовим втручанням, але має значний ризик технічної невдачі; пальцева торакостомія і трубчасте дренування забезпечують більш стійкий контроль плевральної порожнини за наявності відповідних умов.

Невідкладна торакотомія має вузькі показання і повинна розглядатися не як метод лікування звичайного пневмотораксу, а як втручання при травматичній зупинці кровообігу, тампонаді серця або неконтрольованій внутрішньогрудній кровотечі.

Фармакологічний супровід має враховувати ризик пригнічення дихання, необхідність адекватного знеболення, профілактику інфекції при відкритих пораненнях і корекцію геморагічного компоненту травми.

Конфлікт інтересів

Конфлікт інтересів відсутній.

Література

1. Committee on Tactical Combat Casualty Care. Tactical Combat Casualty Care Guidelines for Medical Personnel. Joint Trauma System; 2024. Available at: https://deployedmedicine.com

2. Joint Trauma System. Prolonged Casualty Care Guidelines. Defense Health Agency; 2024. Available at: https://jts.health.mil

3. National Association of Emergency Medical Technicians. Prehospital Trauma Life Support. 10th ed. Burlington: Jones & Bartlett Learning; 2023.

4. American College of Surgeons Committee on Trauma. Advanced Trauma Life Support: Student Course Manual. 10th ed. Chicago: American College of Surgeons; 2018.

5. World Health Organization. Basic Emergency Care: Approach to the Acutely Ill and Injured. Geneva: World Health Organization; 2018.

6. Міністерство охорони здоров'я України. Наказ №441 від 09 березня 2022 року «Про затвердження порядків надання домедичної допомоги особам при невідкладних станах». Доступно на: https://zakon.rada.gov.ua [In Ukrainian].

7. Eastridge BJ, Mabry RL, Seguin P, Cantrell J, Tops T, Uribe P, et al. Death on the battlefield: implications for the future of combat casualty care. J Trauma Acute Care Surg. 2012;73(6 Suppl 5):S431-7.

8. Kotwal RS, Montgomery HR, Kotwal BM, Champion HR, Butler FK Jr, Mabry RL, et al. Eliminating preventable death on the battlefield. Arch Surg. 2011;146(12):1350-8.

9. Shackelford SA, Del Junco DJ, Powell-Dunford N, Mazuchowski EL, Howard JT, Kotwal RS, et al. Association of prehospital blood product transfusion during medical evacuation of combat casualties in Afghanistan with acute and 30-day survival. JAMA. 2017;318(16):1581-91.

10. CRASH-2 Trial Collaborators. Effects of tranexamic acid on death, vascular occlusive events, and blood transfusion in trauma patients with significant hemorrhage. Lancet. 2010;376(9734):23-32.

11. CRASH-3 Trial Collaborators. Effects of tranexamic acid on death, disability,

vascular occlusive events and other morbidities in patients with acute traumatic brain injury. Lancet. 2019;394(10210):1713-23.

12. Holcomb JB, Jenkins D, Rhee P, Johannigman J, Mahoney P, Mehta S, et al. Damage control resuscitation: directly addressing the early coagulopathy of trauma. J Trauma. 2007;62(2):307-10.

13. Spahn DR, Bouillon B, Cerny V, Duranteau J, Filipescu D, Hunt BJ, et al. The European guideline on management of major bleeding and coagulopathy following trauma: sixth edition. Crit Care. 2023;27:80.

14. Butler FK. Tactical Combat Casualty Care: beginnings. Wilderness Environ Med. 2017;28(2S):S12-7.

15. Harcke HT, Pearse LA, Levy AD, Getz JM, Robinson SR. Chest wall thickness in military personnel: implications for needle thoracentesis in tension pneumothorax. Mil Med. 2007;172(12):1260-3.

16. Inaba K, Branco BC, Eckstein M, Shatz DV, Martin MJ, Green DJ, et al. Optimal positioning for emergent needle thoracostomy: a cadaver-based study. J Trauma. 2011;71(5):1099-103.

17. Ball CG, Wyrzykowski AD, Kirkpatrick AW, Dente CJ, Nicholas JM, Rozycki GS, et al. Thoracic needle decompression for tension pneumothorax: clinical correlation with catheter length. Can J Surg. 2010;53(3):184-8.

18. Laan DV, Vu TD, Thiels CA, Pandian TK, Schiller HJ, Murad MH, et al. Chest wall thickness and decompression failure: a systematic review and meta-analysis. Injury. 2016;47(4):797-804.

19. Harris T, Davenport R, Mak M, Brohi K. The evolving science of trauma resuscitation. Emerg Med Clin North Am. 2018;36(1):85-106.

20. Kirkpatrick AW, Sirois M, Laupland KB, Liu D, Rowan K, Ball CG, et al. Hand-held thoracic sonography for detecting post-traumatic pneumothoraces: the Extended Focused Assessment with Sonography for Trauma. J Trauma. 2004;57(2):288-95.

Abstract. Introduction. *Tension pneumothorax caused by blast-related chest trauma is a major potentially preventable cause of death. Its danger lies in rapidly progressive obstructive shock, hypoxemia and cardiac arrest if decompression is delayed.*

Aim*. To analyze contemporary medical approaches to diagnosis and treatment of tension pneumothorax in combat and blast chest trauma and to compare needle decompression, finger thoracostomy, tube thoracostomy and emergency thoracotomy.*

Materials and methods*. Guidelines of Tactical Combat Casualty Care, Advanced Trauma Life Support, Prehospital Trauma Life Support, World Health Organization Basic Emergency Care and publications on traumatic pneumothorax, chest wall thickness and decompression techniques were reviewed.*

Results and Methods*. Needle decompression remains a rapid initial intervention, but its efficacy may be limited by catheter length, access site and catheter obstruction. Finger thoracostomy provides more reliable decompression but requires appropriate conditions and clinical competence. Tube thoracostomy is the method of stable pleural control, whereas emergency thoracotomy has narrow indications in traumatic arrest or uncontrolled intrathoracic bleeding.*

*Conclusions****.*** *Management of tension pneumothorax should follow a syndrome-based and sequential strategy: suspicion, decompression, reassessment, stable pleural drainage and surgical control when indicated.*

Keywords: *military medicine, emergency medicine, chest trauma, pneumothorax, thoracostomy, pleural drainage.*

Стаття відправлена 20.07.2026.

Кучеренко Б.Ю., Бітчук М.Д., Бачинський Р.О., Строєв М.Ю. Бондар О.Б.