ISSN 2220-5071 (Print)
ISSN 2522-1094 (Online)

ТУБЕРКУЛЬОЗ ЛЕГЕНЕВІ ХВОРОБИ ВІЛ-ІНФЕКЦІЯ

український рецензований
науково-практичний спеціалізований медичний журнал

№ 4 (63) 2025

Наночастинки металів
як нова антропогенна небезпека

Вибухове ураження легень

Штучний інтелект у медичній освіті

Tuberculosis
Lung Diseases
HIV Infection

ukrainian peer-reviewed
scientific and practical
specialized medical
journal

www.tubvil.com.ua
www.vitapol.com.ua

Національний медичний університет імені О.О. Богомольця
Bogomolets National Medical University

ISSN 2220-5071 (Print)
ISSN 2522-1094 (Online)
DOI 10.30978/TB

ТУБЕРКУЛЬОЗ ЛЕГЕНЕВІ ХВОРОБИ ВІЛ-ІНФЕКЦІЯ

український рецензований науково-практичний спеціалізований медичний журнал

№ 4(63)
2025

Головний редактор В.І. Петренко

Журнал зареєстровано та індексується в міжнародних наукометричних системах і спеціалізованих каталогах Scopus, Index Copernicus, Google Scholar, Ulrich's Periodicals Directory, ICMJE, Polska Bibliografia Naukowa, CrossRef, 1findr, Dimensions, Scilit, Lens, Microsoft Academic, Naver, BASE, WorldCat, EuroPub, Sciencegate, OUCI, NLM Catalog, Research4Life, KOAR, Wizdom.ai, ReadCube, Semantic Scholar, LibKey

Журнал внесено до загальнодержавних баз даних «Україніка наукова», «Наукова періодика України» Національної бібліотеки України імені В.І. Вернадського

Матеріали публікуються в УРЖ «Джерело»

Подяка

Журнал опубліковано завдяки щирій підтримці американського народу, наданій Урядом Сполучених Штатів Америки

Зміст журналу є відповідальністю авторів та не обов'язково відображає погляди Уряду США

Tuberculosis Lung Diseases HIV Infection

ukrainian peer-reviewed scientific and practical specialized medical journal

ЗАСНОВАНИЙ У ТРАВНІ 2010 РОКУ
ВИХОДИТЬ 4 РАЗИ НА РІК

КИЇВ // ПП «ІНПОЛ ЛТМ» // 2025 р.

www.tubvil.com.ua

ТУБЕРКУЛЬОЗ ЛЕГЕНЕВІ ХВОРОБИ ВІЛ-ІНФЕКЦІЯ

український рецензований науково-практичний спеціалізований медичний журнал

Державна реєстрація
Реєстр суб'єктів у сфері медіа
Ідентифікатор медіа R30-03977
Рішення Національної ради України
з питань телебачення і радіомовлення
№ 1241 від 11.04.2024 р.

Засновники
Національний медичний університет
імені О.О. Богомольця
Приватне підприємство «ІНПОЛ ЛТМ»

Рекомендовано Вченою радою
НМУ імені О.О. Богомольця
Протокол № 3 від 20.10.2025 р.

Журнал включено
до Переліку наукових фахових видань
України з медичних наук, категорія «А»
Додаток 10 до наказу МОН України від 26.06.2024
№ 920. У виданні можуть публікуватися результати
дисертаційних робіт на здобуття наукових
ступенів доктора наук, кандидата наук
та ступеня доктора філософії

Видавець
Приватне підприємство «ІНПОЛ ЛТМ»

Свідоцтво суб'єкта видавничої справи
ДК № 5460 від 15.08.2017 р.

Комп'ютерна верстка та дизайн
Корженівська А.В.

Коректор
Теплюк В.М.

Періодичність
4 рази на рік

Друк
ТОВ «ПРО ФОРМАТ»
02166, Київ, вул. Кубанської
України, 45б, оф. 16
(код ЄДРПОУ 41438677)

Свідоцтво суб'єкта видавничої справи
ДК № 5942 від 11.01.2018 р.

Підписано до друку 30.10.2025 р.
Замовлення № 0425ТЛ
Ум. друк. арк. 14,88
Формат 60 × 84/8
Папір офсет. Друк офсет.
Наклад — 480 прим.

ГОЛОВНИЙ РЕДАКТОР

Петренко Василь Іванович (Київ)

РЕДАКЦІЙНА КОЛЕГІЯ

Ботнару В. (Botnaru Victor) (Chisinau, Moldova)
Верещако Р.І. (Київ)
Голубовська О.А. (Київ)
Грищук Л.А. (Тернопіль)
Дужий І.Д. (Суми)
Зайков С.В. (Київ)
Казаков Ю.М. (Полтава)
Коваль Г.Д. (Чернівці)
Кондратюк В.Є. (Київ)
Костик О.П. (Львів)
Кузик П.В. (Київ)
Литвиненко Н.А. (Київ)
Мацегора Н.А. (Одеса)
Норейко С.Б. (Київ)
Островський М.М. (Івано-Франківськ)
Разнатовська О.М. (Запоріжжя)
Ракішева А.С. (Алмати, Казахстан)
Рибак Н.Р. (Rybak N.R.) (Род Айленд, США)
Степаненко В.І. (Київ)
Тодоріко Л.Д. (Чернівці)
Фланіган Т.П. (Flanigan Timothy P.) (Провіденс, США)
Хоффнер С. (Hoffner Sven) (Стокгольм, Швеція)
Шевченко О.С. (Харків)
Яременко Л.М. (Київ)

НАУКОВІ РЕДАКТОРИ

Науковий редактор за тематикою «Фтизіатрія»
Тодоріко Л.Д. (pulmonology@bsmu.edu.ua)

Науковий редактор за тематикою «ВІЛ-інфекція»
Голубовська О.А. (ogolubovska@gmail.com)

Науковий редактор за тематикою «Пульмонологія»
Норейко С.Б. (normans@meta.ua)

Науковий редактор за тематикою «Внутрішні хвороби»
Кондратюк В.Є. (kondratiuk_v@ukr.net)

Секретар Бондаренко Ярослава (bondarenko1yaroslava@gmail.com)

Видання призначене для фахівців галузі охорони здоров'я

Журнал опубліковано завдяки щирій підтримці американського народу, наданій Урядом Сполучених Штатів Америки

Зміст журналу є відповідальністю авторів та не обов'язково відображає погляди Уряду США

Адреса редакції та видавця
03179, м. Київ,
вул. Академіка Єфремова, 19а, оф. 3
Телефон 096-702-11-52
E-mail: vitapol3@gmail.com

Надруковано на безкислотному папері

© 2025 Національний медичний університет імені О.О. Богомольця
https://nmuofficial.com

© 2025 Приватне підприємство «ІНПОЛ ЛТМ»
www.vitapol.com.ua

ОРИГІНАЛЬНІ ДОСЛІДЖЕННЯ / *ORIGINAL RESEARCHES*

5 Наночастинки металів як нова антропогенна небезпека
в гігієні довкілля, пульмонології та громадському здоров'ї
О.П. Яворовський, С.Т. Омельчук, Т.О. Зінченко, В.М. Рябовол, В.Д. Алексійчук

Metal Nanoparticles as a New Anthropogenic Hazard
in Environmental Hygiene, Pulmonology and Public Health
O.P. Yavorovsky, S.T. Omelchuk, T.O. Zinchenko, V.M. Riabovol, V.D. Aleksiichuk

15 Значущість впливу супутніх захворювань або небажаних явищ на ефективність лікування
та якість життя людей, що стикнулися з туберкульозом, під час війни в Україні
Н.А. Литвиненко, Л.М. Процик, М.В. Погребна, Ю.О. Сенько

Significance of the Impact of Comorbidities or Adverse Events
on the Effectiveness of Treatment and Quality of Life in Patients
with Tuberculosis During the War in Ukraine
N.A. Lytvynenko, L.M. Protsyk, M.V. Pohrebna, Yu.O. Senko

25 Дапагліфлозин у стратегії вторинної профілактики ішемічної хвороби серця:
клінічні результати у хворих із постінфарктним кардіосклерозом
Л.А. Кузьменко, Н.М. Кобиляк

Dapagliflozin in the Strategy of Secondary Prevention of Ischaemic Heart Disease:
Clinical Results in Patients with Post-Myocardial Infarction Cardiosclerosis
L.A. Kuzmenko, N.M. Kobyliak

35 Напрями оптимізації антибіотикотерапії пацієнтів похилого віку
з коронавірусною хворобою
О.А. Голубовська, О.В. Безродна, Д.В. Турчак

Directions for Optimising Antibiotic Therapy in Elderly Patients
with Coronavirus Disease
O.A. Golubovska, O.V. Bezrodna, D.V. Turchak

41 Стратифікація груп пацієнтів залежно від перебігу COVID-19
з урахуванням рівня інтерлейкінів-10 і -6 та їхнього співвідношення
К.Ю. Литвин, О.О. Білоконь, О.А. Кушнєрова, І.О. Губар, О.О. Волікова

Stratification of Patient Groups Depending on the Course of COVID-19
Taking into Account the Levels of Interleukins-10 and -6 and their Ratio
K.Yu. Lytvyn, O.O. Bilokon, O.A. Kushnierova, I.O. Gubar, O.O. Volicova

51 Системна модуляція запалення та судинного ремоделювання
у стабільній постінфарктній когорті під впливом лозартану
В.-С.М. Галіч, Н.М. Кобиляк

Systemic Modulation of Inflammation and Vascular Remodelling
in a Stable Post-Infarction Cohort under the Influence of Losartan
V.-S.M. Halich, N.M. Kobyliak

61 Шкала радіологічного скринінгу легеневого фіброзу як структурований
діагностичний інструмент аналізу радіологічних патернів комп'ютерної томографії
при пост-COVID-19 інтерстиційних захворюваннях легень
О.К. Яковенко, О.Я. Дзюблик, Я.О. Дзюблик, Е.М. Ходош

Radiological Screening Scale of Pulmonary Fibrosis as a Structured Diagnostic Tool
for the Analysis of Radiological Patterns of Computed Tomography
in Post-COVID-19 Interstitial Lung Diseases
O.K. Yakovenko, O.Ya. Dziublyk, Ya.O. Dziublyk, E.M. Khodosh

68 Психоемоційний стан пацієнтів із хронічним обструктивним
захворюванням легень з різною масою тіла
Л.І. Пилипів

Psycho-Emotional State of Patients with Chronic Obstructive
Pulmonary Disease with Different Body Weight
L.I. Pylypiv

УДК 616.24-002-073.756.8:616.98:578.834.1-06 DOI: http://doi.org/10.30978/TB2025-4-61



О.К. Яковенко[1], О.Я. Дзюблик[2], Я.О. Дзюблик[2], Е.М. Ходош[3]

[1] Волинський національний університет імені Лесі Українки, Луцьк

[2] ДУ «Національний науковий центр фтизіатрії, пульмонології та алергології імені Ф.Г. Яновського НАМН України», Київ

[3] Харківський національний медичний університет

Шкала радіологічного скринінгу легеневого фіброзу як структурований діагностичний інструмент аналізу радіологічних патернів комп'ютерної томографії при пост-COVID-19 інтерстиційних захворюваннях легень

Мета роботи — розробити шкалу радіологічного скринінгу легеневого фіброзу для оцінки радіологічних патернів легеневого фіброзу у пацієнтів з пост-COVID-19 інтерстиційним захворюванням легень та на основі розробленої шкали покращити діагностику легеневого фіброзу.

Матеріали та методи. В дослідження увійшли пацієнти (n = 257), які перенести тяжкий COVID-19 в 2020 та 2021 р. та яким був виставлений діагноз постковідного синдрому з проявом пост-COVID-19 інтерстиційного захворювання легень (ПК-ІЗЛ).

Результати та обговорення. В 40,8 % випадків (n = 105, жінок 58 %, чоловіків 42 %, середній вік — (62,45 ± 2,01) року) пацієнтам був виставлений діагноз ПК-ІЗЛ з легеневим фіброзом за даними комп'ютерної томографії легень високої роздільної здатності в технічному режимі інспіраторної КТ із використанням тонкої колімації (0,6—1,5 мм) без уведення контрастної речовини. Пацієнтам з цієї досліджуваної групи (n = 105) на основі розробленої шкали радіологічного скринінгу легеневого фіброзу по локалізації та ідентифікації радіологічних патернів була проведена інтерпретація радіологічних патернів комп'ютерної томографії легень.

Згідно зі структурованим та послідовним аналізом комп'ютерних томограм пацієнтів з ПК-ІЗЛ із установленим легеневим фіброзом (n = 105), за шкалою радіологічного скринінгу легеневого фіброзу, діагноз був підтверджений лише в 11,43 % випадків на підставі виявлених радіологічних патернів, що може свідчити про гіпердіагностику легеневого фіброзу при цій патології.

Висновки. Дана шкала потенційно може бути використана як додатковий діагностичний інструмент пульмонологами та радіологами для встановлення радіологічного діагнозу легеневого фіброзу при ПК-ІЗЛ та інших інтерстиційних захворюваннях легень з проявом легеневого фіброзу, а також як алгоритм дій для програм штучного інтелекту з інтерпретації радіологічних патернів інтерстиційних захворювань легень, проте отримані результати є попередніми та остаточно не підтвердженими.

Ключові слова

Шкала радіологічного скринінгу легеневого фіброзу, комп'ютерна томографія, пост-COVID-19 інтерстиційні захворювання легень, звичайна інтерстиційна пневмонія, легеневий фіброз, ідіопатичний легеневий фіброз, штучний інтелект.

Після асоційованої з коронавірусною хворобою-2019 (COVID-19) пневмонії описані стійкі аномалії паренхіми легень, такі як пост-COVID-19-інтерстиційні захворювання легень (ПК-ІЗЛ), при яких на комп'ютерній томограмі спостерігають ознаки, що відповідають легеневому фіброзу (ЛФ). Проте виникають труднощі в розрізненні дійсно незворотного фіброзу, фіброзоподібних і нефіброзних змін, а також у тому, що це може означати в прогнозуванні природного перебігу захворювання [13]. Чинники ризику розвитку фіброзоподібних рентгенологічних аномалій після тяжкого COVID-19 описані неповністю, а ступінь кореляції результатів комп'ю-

© 2025 *Автори. Опубліковано на умовах ліцензії CC BY-ND 4.0 / Authors. Published under the CC BY-ND 4.0 license*

терної томографії (КТ) із симптомами та результатами оцінки функції після госпіталізації не з'ясовано. Однак вже через 4 міс після госпіталізації фіброзоподібні зміни спостерігали в 72 % пацієнтів, які перебували на респіраторній підтримці за допомогою штучної вентиляції легень, і в 20 % осіб, яким її не проводили [11].

Ушкодження епітелію та ендотелію відбувається у фазу гострого респіраторного дистрес-синдрому через порушення регуляції вивільнення матриксних металопротеїназ, фактора роста ендотелію судин і цитокінів (інтерлейкіну-6 і фактора некрозу пухлини-α), що призводить до гіперплазії пневмоцитів II типу та накопичення фібробластів і міофібробластів із надмірним відкладенням колагену [9]. Легеневий фіброз є визнаним наслідком гострого респіраторного дистрес-синдрому, але його клінічна значущість обговорюється [17]. Під час раннього відновлення після COVID-19 візуально переважає радіологічний патерн (РП) «матового скла», що може свідчити про наявність запального ексудату в альвеолах. З часом спостерігають зменшення виявів за типом «матового скла», підсилення ретикуляції та потовщення міжчасточкових перетинок із розрішенням фіброзних змін до 49-го дня [8]. Загалом «матове скло» та консолідація з двобічним і периферичним поширенням є найтиповішими РП гострої пневмонії, асоційованої з COVID-19. Вони візуалізуються за допомогою КТ або рентгенологічного дослідження грудної клітки [5], що дає змогу пульмонологам припустити наявність інших інтерстиційних захворювань легень (ІЗЛ), які характеризуються запаленням або ЛФ в інтерстиційному просторі, основним наслідком чого є порушення газообміну, що призводить до задишки, зниження толерантності до фізичного навантаження та погіршення якості життя [15].

Пандемія COVID-19 несприятливо вплинула на всі етапи діагностики та лікування ІЗЛ, насамперед це стосується менеджменту пацієнтів з ІЗЛ і COVID-19, оскільки вони сприйнятливіші до інфікування і мають підвищений ризик тяжкого перебігу захворювання та летального наслідку. У тих, хто переніс SARS-CoV-2-інфекцію, залишаються радіологічні аномалії, хоча триває дискусія щодо того, чи справді це ІЗЛ. У деяких пацієнтів COVID-19 виявляє раніше недіагностоване ІЗЛ [13], у деяких випадках після COVID-19 спостерігають прогресування стійкого запального процесу у вигляді ПК-ІЗЛ, що персистує, із переважанням організуючої пневмонії [14] або змінами у вигляді пост-COVID-19-ЛФ [7]. Так, за даними вітчизняного дослідження, у 9,4 % випадків був установлений діагноз ПК-ІЗЛ, з них у 76 % ПК-ІЗЛ була представлена як окрема респіраторна патологія у вигляді постковідного синдрому після тяжкого перебігу COVID-19, у 16 % — як дебют системного захворювання сполучної тканини після COVID-19, у 8 % — як інші хронічні ІЗЛ, які не були вчасно діагностовані до пандемії COVID-19. При ПК-ІЗЛ РП фіброзоподібних змін установлений у 64 % пацієнтів, формування РП ЛФ, який у деяких випадках був пов'язаний із системним захворюванням сполучної тканини та іншим хронічними ІЗЛ, — у 36 % [1].

Легеневий фіброз має радіологічні КТ-ознаки (ретикуляція, бронхоектази/бронхіолоектази, стільникова легеня, РП «матового скла», який менш екстенсивний за ретикуляцію) та характерний для таких ІЗЛ, як ідіопатичний ЛФ (ІЛФ) із РП звичайної інтерстиційної пневмонії (ЗІП), неспецифічна інтерстиційна пневмонія, хронічний гіперсенситивний пневмоніт (ГП), ІЗЛ при автоімунних захворюваннях тощо. Ще до пандемії COVID-19 РП фіброзоподібних змін був описаний при криптогенній організуючій пневмонії у вигляді базальної ретикуляції та порушення архітектоніки з накладеними альвеолярними помутніннями, які є ознакою того, що в пацієнта може виникнути ЛФ [11]. Поширеність ПК-ЛФ точно не відома, але ранній аналіз даних пацієнтів із COVID-19 після виписки з лікарні свідчить про високий рівень фіброзних порушень. З огляду на те, що масштаби пандемії COVID-19 і кількість осіб у світі, які потребували штучної вентиляції легень, ці зміни в легенях, імовірно, будуть серйозною проблемою [9].

Складність КТ-діагностики ПК-ІЗЛ та інших ІЗЛ полягає у тому, що КТ-зміни дуже схожі при різних інтерстиційних пневмоніях на РП ЛФ, зокрема таких ІЗЛ, як ЗІП при ІЛФ та неспецифічна інтерстиційна пневмонія, що призводить до помилкового встановлення первинного діагнозу ІЗЛ із ЛФ. Наприклад, ІЛФ плутають з гіперсенситивним пневмонітом або навпаки, незважаючи на наявність КТ-відмінностей [12].

Пандемія COVID-19 призвела до дилеми в діагностиці ЛФ при ПК-ІЗЛ. Незважаючи на те, що ЛФ має чіткий РП, має місце гіпердіагностика ЛФ у пацієнтів з ІЗЛ після COVID-19. Виникнення таких помилок зумовлено складністю радіологічної діагностики, а також відсутністю тривалого та комплексного моніторингу за цією групою пацієнтів з ІЗЛ.

Мета роботи — розробити шкалу радіологічного скринінгу легеневого фіброзу для оцінки радіологічних патернів звичайної інтерстиційної пневмонії та інших інтерстиційних захворювань легень із патерном легеневого фіброзу, зокрема в пацієнтів з постковідними інтерстиційними захворюван-

нями легень, яким за даними комп'ютерної томографії попередньо був установлений діагноз легеневого фіброзу; за допомогою розробленої шкали об'єктивізувати радіологічний патерн легеневого фіброзу та поліпшити його діагностику.

Матеріали та методи

У дослідження було залучено 257 пацієнтів, які перенести тяжкий COVID-19 у 2020 та 2021 р. та яким був установлений діагноз постковідного синдрому з виявом ІЗЛ. У 40,8 % випадків (n = 105, із них 58 % жінок та 42 % чоловіків, середній вік — (62,45 ± 2,01) року) діагностовано ПК-ІЗЛ із ЛФ за даними КТ легень високої роздільної здатності в технічному режимі інспіраторної КТ із використанням тонкої колімації (0,6—1,5 мм) без уведення контрастної речовини.

У ретроспективному аналізі з анамнезу було з'ясовано, що 48 % пацієнтів із ПК-ІЗЛ у гострий період тяжкого COVID-19 перебували на неінвазивній респіраторній підтримці (CPAP), яка, за даними біноміального тесту на рівні значущості 5 %, значуще не вплинула на наявність РП ЛФ та прогресування ПК-ІЗЛ. Наявність радіологічного патерну ЛФ відзначена як у випадках використання CPAP, так і без неї, тому для остаточного висновку про вплив респіраторної підтримки на перебіг цієї патології використано асимптотичний Т-тест Бернуллі для порівняння ймовірностей успіху в двох незалежних схемах випробувань. Отримане спостережене значення критерію становило 0,55, натомість 5 %-критичне значення розподілу Стьюдента — 2,07, що дало підставу для висновку про відсутність значущого зв'язку між CPAP і наявністю РП ЛФ при ПК-ІЗЛ.

Також у досліджуваній групі пацієнтів із ПК-ІЗЛ не виявлено значущого зв'язку між наявністю РП ЛФ і статтю пацієнтів (p = 1,000; p = 0,146 за біноміальним критерієм) та віком (p = 0,881 або p = 0,885 за біноміальним критерієм). Клінічний перебіг ПК-ІЗЛ, окрім радіологічних змін, виявлених при КТ у динаміці, оцінювали за допомогою опитування пацієнтів, показників спірометрії, тесту з 6-хвилинною ходою (6MWT), сатурації. У всіх випадках виявлено рестриктивні зміни при дослідженні спірометрії та зниження толерантності до фізичного навантаження з виникненням задишки, а також зменшення сатурації різного ступеня. Розрахунок коефіцієнта кореляції між показниками форсованої життєвої ємності легень (ФЖЄЛ) та прогресуванням хвороби, між ФЖЄЛ і 6MWT, між об'ємом форсованого видиху за першу секунду ($ОФВ_1$) та прогресуванням хвороби, між $ОФВ_1$ і 6MWT виявив наявність значущих (на рівні 5 %) кореляцій середнього рівня. За допомогою тесту Колмогорова—Смирнова встановлено, що показники ФЖЄЛ (p = 0,200), $ОФВ_1$ (p = 0,200) і 6MWT розподілені за нормальним законом, тому для аналізу залежності цих показників від прогресування хвороби використано Т-тест для незалежних нормально розподілених вибірок, який показав, що прогресування хвороби й показники ФЖЄЛ та $ОФВ_1$ є значуще взаємозалежними на рівні 5 %, тоді як значущої залежності між 6MWT і прогресуванням хвороби не встановлено. Виявлено, що за відсутності радіологічного патерну ЛФ імовірність прогресування ПК-ІЗЛ (вибіркова частка 0,13) значуще менша за ймовірність поліпшення клінічного перебігу ПК-ІЗЛ (вибіркова частка 0,87).

Пацієнтам із досліджуваної групи (n = 105) на основі розробленої шкали радіологічного скринінгу легеневого фіброзу (ШРСЛФ) за локалізацією (А) та ідентифікацією РП ЛФ (Б) була проведена інтерпретація РП за бальною шкалою (В):

А. Білатеральне ураження базального інтерстицію (+20 балів), білатеральне, субплевральне ураження периферичного інтерстицію (+20 балів), переважають ураження верхніх відділів інтерстицію (верхівки) (–10 балів), наявне лише однобічне ураження та/або ураження верхніх відділів інтерстицію (–10 балів);

Б. Білатеральний патерн ретикуляції (сітчасті зміни) (+20 балів), білатеральні зміни, які нагадують патерн стільникової легені (+10 балів), білатеральний патерн стільникової легені (+20 балів), білатеральний малюнок, подібний до бронхоектаз (+10 балів), білатеральний патерн бронхоектаз (+20 балів), білатеральний патерн консолідації (–10 балів), переважання патерну «матового скла» (–10 балів), наявність патерну емфіземи/емфізематозних кіст/циліндричних бронхоектаз (–10 балів);

В. Згідно зі структурованим та послідовним аналізом РП із визначенням балів за ШРСЛФ за наявності 60—80 балів може бути діагностований ЛФ, > 80 балів — ЛФ із патерном ЗІП (ІЛФ), 30—60 балів — можливі фіброзоподібні зміни, ЛФ малоімовірний, < 30 балів — ЛФ відсутній.

Оцінку DICOM-файлів КТ легень пацієнтів із ПК-ІЗЛ (n = 105) проводили за допомогою програми K-PACS Workstation із пошаровим вивченням зображень у легеневому вікні, послідовним аналізом виявлених РП і визначенням кількості балів за ШРСЛФ (рис. 1).

Результати та обговорення

Розбіжність між раніше встановленим діагнозом ЛФ та його діагностикою за допомогою ШРСЛФ при ПК-ІЗЛ становила 88,57 % уна-

Радіологічні патерни	Бали	ІЗЛ без легеневого фіброзу
		< 30 Б
Білатеральне ураження базального інтерстицію	+20	+20
Білатеральне, субплевральне ураження периферичного інтерстицію	+20	+20
Переважають ураження верхніх відділів інтерстицію (верхівки)	–10	–10
Білатеральний патерн ретикуляції	+20	.....
Білатеральні зміни, які нагадують патерн стільникової легені	+10	.....
Білатеральний патерн стільникової легені	+20	.....
Білатеральний малюнок, подібний на бронхоектази	+10	.....
Білатеральний патерн бронхоектазів	+20	.....
Білатеральний патерн консолідації	–10	–10
Переважання патерну матового скла	–10	–10
Наявність патерну емфіземи/ емфізематозних кіст/циліндричних бронхоектазів	–10	.....

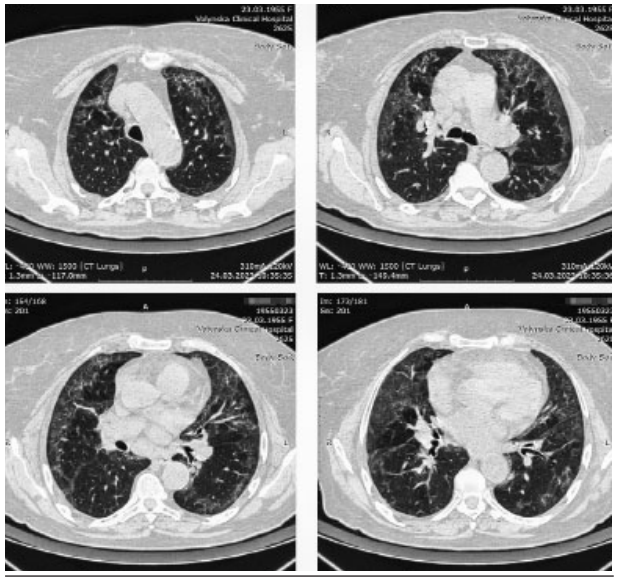

Рис. 1. **Пост-COVID-19 ІЗЛ без ЛФ (10 балів)**

Радіологічні патерни	Бали	ІЗЛ із фіброзоподібними змінами
		30–60 Б
Білатеральне ураження базального інтерстицію	+20	+20
Білатеральне, субплевральне ураження периферичного інтерстицію	+20	+20
Переважають ураження верхніх відділів інтерстицію (верхівки)	–10	–10
Білатеральний патерн ретикуляції	+20	+20
Білатеральні зміни, які нагадують патерн стільникової легені	+10	.....
Білатеральний патерн стільникової легені	+20	.....
Білатеральний малюнок, подібний на бронхоектази	+10	.....
Білатеральний патерн бронхоектазів	+20	.....
Білатеральний патерн консолідації	–10	.....
Переважання патерну матового скла	–10	–10
Наявність патерну емфіземи/ емфізематозних кіст/циліндричних бронхоектазів	–10	.....

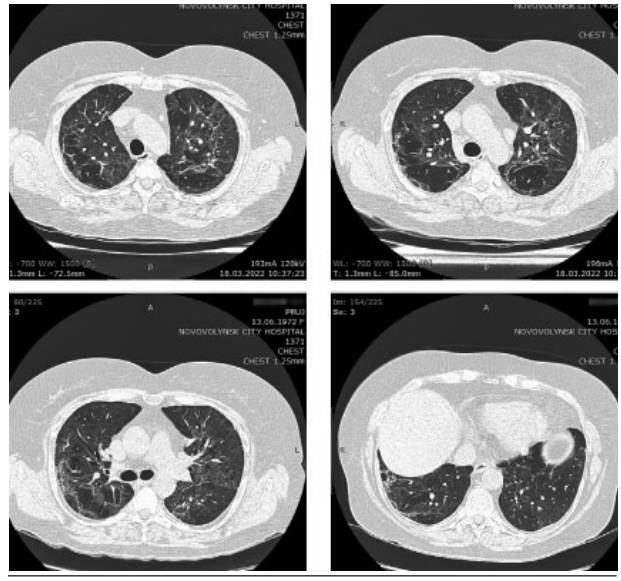

Рис. 2. **Пост-COVID-19 ІЗЛ із фіброзоподібними змінами (40 балів)**

слідок не підтвердженого ЛФ (рис. 1, 2). Діагноз ЛФ за результатами аналізу з використанням ШРСЛФ був підтверджений лише в 11,43 % (n = 12) випадків на підставі виявлених РП по шкалі від 60 Б до 80 Б (рис. 3–4) та більше, що свідчить про наявність виявленої гіпердіагностики ЛФ при ПК-ІЗЛ. Отримані результати доводять, що ШРСЛФ потенційно можна використовувати як додатковий діагностичний інструмент для пульмонологів та радіологів, а також для розробки алгоритмів штучного інтелекту (ШІ) для встановлення радіологічного діагнозу ЛФ при ПК-ІЗЛ, ЗІП (ІЛФ) та інших ІЗЛ із виявом ЛФ, але це попередні результати, тому необхідно провести спільні наукові дослідження пульмонологами та радіологами для оцінки позитивної прогностичної цінності розробленої ШРСЛФ для діагностики ЛФ при ПК-ІЗЛ.

Виявлено понад 200 ІЗЛ — від надзвичайно рідкісних до відносно поширених. Більшість ІЗЛ характеризуються запаленням або ЛФ в інтерстиційному просторі, основним наслідком чого є порушення газообміну, що призводить до задишки, зниження толерантності до фізичного навантаження та погіршення якості життя. Наслідки значно відрізняються залежно від ІЗЛ.

Радіологічні патерни	Бали	ІЗЛ із легеневим фіброзом
		60–80 Б
Білатеральне ураження базального інтерстицію	+20	+20
Білатеральне, субплевральне ураження периферичного інтерстицію	+20	+20
Переважають ураження верхніх відділів інтерстицію (верхівки)	–10	–10
Білатеральний патерн ретикуляції	+20	+20
Білатеральні зміни, які нагадують патерн стільникової легені	+10	+10
Білатеральний патерн стільникової легені	+20	.....
Білатеральний малюнок, подібний на бронхоектази	+10	.....
Білатеральний патерн бронхоектазів	+20	+20
Білатеральний патерн консолідації	–10	–10
Переважання патерну матового скла	–10	–10
Наявність патерну емфіземи/ емфізематозних кіст/циліндричних бронхоектазів	–10	.....

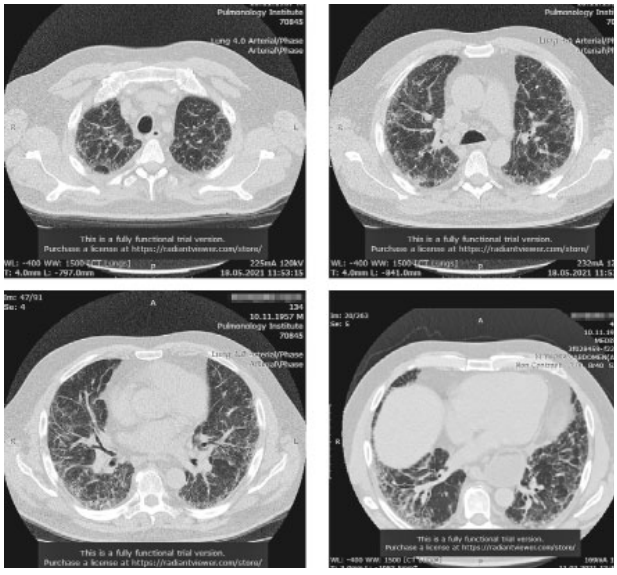

Рис. 3. **Пост-COVID-19 ІЗЛ із прогресуючим ЛФ (ANA+) та виникненням раку легень (Adenocarcinoma, EGFR+) (60 балів)**

Радіологічні патерни	Бали	ЗІП або ІЛФ
		80–100 Б
Білатеральне ураження базального інтерстицію	+20	+20
Білатеральне, субплевральне ураження периферичного інтерстицію	+20	+20
Переважають ураження верхніх відділів інтерстицію (верхівки)	–10	.....
Білатеральний патерн ретикуляції	+20	+20
Білатеральні зміни, які нагадують патерн стільникової легені	+10	.....
Білатеральний патерн стільникової легені	+20	+20
Білатеральний малюнок, подібний на бронхоектази	+10	.....
Білатеральний патерн бронхоектазів	+20	+20
Білатеральний патерн консолідації	–10	–10
Переважання патерну матового скла	–10	–10
Наявність патерну емфіземи/ емфізематозних кіст/циліндричних бронхоектазів	–10	.....

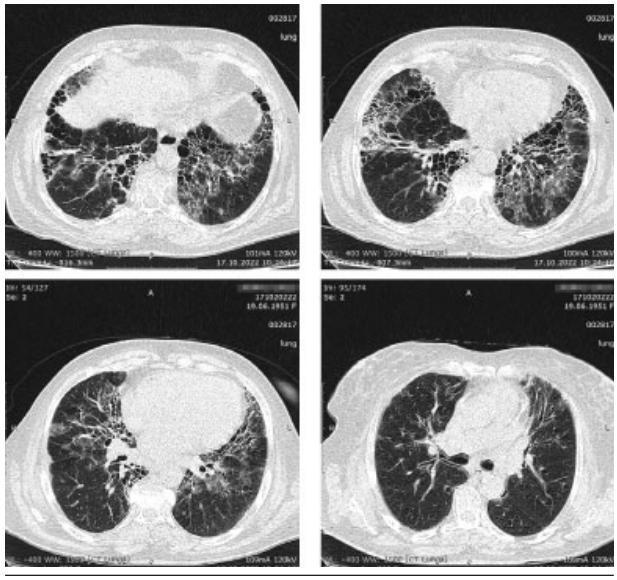

Рис. 4. **Пост-COVID-19 із супутнім ІЛФ (80 балів)**

За деяких станів може відбуватися спонтанна зворотність або стабілізація, але в багатьох осіб з ІЗЛ, особливо у тих, у кого має місце прогресування ЛФ і дихальна недостатність, є високий ризик летального наслідку [15].

Для якісної діагностики ІЗЛ радіолог має ідентифікувати та схарактеризувати знахідки на КТ відповідно до сучасної номенклатури термінів (аномалії у вигляді таких РП, як вузлики, мікровузлики, кісти, псевдокісти, стільникові зміни, ретикуляція, мозаїчне згасання, лінійне помутніння, помутніння за типом «матового скла», потовщення міжчасточкової перегородки, бронхоектази та консолідація) [3], а знання та розуміння анатомії легень дає змогу визначити анатомічний розподіл цих аномалій, що також важливо для диференційного діагнозу.

У 2024 р. члени товариства Флейшнера оновили глосарій термінів для торакальної візуалізації, мета якого сприяти ще суворому використанню термінології, яка потрібна для структурованої звітності й точного пошуку у великих базах даних [4]. Незважаючи на стандартизацію термінології для торакальної радіології в пацієнтів з ІЗЛ та виявом ЛФ використання базових даних КТ залишається складним завданням. Упродовж

останніх п'яти років спостерігається експоненціальне збільшення кількості пристроїв для радіології, схвалених FDA, переважно завдяки багатообіцяючим результатам, які дає штучний інтелект (ШІ). Компанія Siemens вже інтегрувала ШІ у своє програмне забезпечення для автоматичної ідентифікації та кількісної оцінки ділянок інтересу в легенях. Функції програмного забезпечення спочатку пропонують сегментацію легеневої тканини, а потім надають результати сегментації часток легень, виявлення та вимірювання уражень. У пацієнтів, які страждають на COVID-19, програмне забезпечення може аналізувати консолідацію та помутніння за типом «матового скла», виявляючи інші аномалії, і цю функціональність слід використовувати для діагностики ІЗЛ [6]. Недоступну для неозброєного ока додаткову інформацію з комп'ютерних томограм можна отримати за допомогою їхнього математичного опрацювання та створення сегментованих гістограм, що дає змогу порівнювати й аналізувати як ізольовані, так і поширені зміни з урахуванням динаміки патофізіологічних характеристик органів та тканин при різних захворюваннях людини.

Уже не один рік фахівці ДУ «Національний науковий центр фтизіатрії, пульмонології та алергології імені Ф.Г. Яновського НАМН України» для аналізу КТ-зображень грудної клітки використовують ліцензовану програму Dragonfly від Object Research Systems (Монреаль, Канада), яка виконує мікрорентгенівський структурний аналіз досліджуваних тканин, що дало змогу виявити особливості змін паренхіми легень при пневмонії, асоційованої з COVID-19, та її наслідками [2]. Сучасні діагностичні підходи використовують комп'ютерні діагностичні інструменти для поліпшення виявлення захворювань, моніторингу й точного прогнозування захворювання, які ґрунтуються на ШІ, можуть бути використані в комп'ютерній медицині [6]. Інтерстиційні захворювання легень має діагностувати комісія, до складу якої входять пульмонолог, радіолог і патоморфолог, із залученням інших необхідних спеціалістів, які обговорюють комбінацію зображень на комп'ютерній томограмі, гістології, результати тестування легеневої функції та інші обстеження. Саме тому була розроблена ШРСЛФ за локалізацією та ідентифікацією РП ЛФ, яка потенційно може бути використана як додатковий діагностичний інструмент для лікарів пульмонологів і радіологів, а також як алгоритм для програм ШІ з інтерпретації РП ЛФ для кращої диференційної діагностики ПК-ІЗЛ та інших ІЗЛ з виявом ЛФ, але розроблена ШРСЛФ потребує проведення спільних наукових досліджень пульмонологами, радіологами та патоморфологами для оцінки позитивної прогностичної цінності шкали для діагностики ЛФ при ПК-ІЗЛ.

Висновки

Попередньо встановлений діагноз ЛФ за результатами аналізу з використанням ШРСЛФ при ПК-ІЗЛ не був підтверджений у 88,57 % випадків, що може свідчити про його гіпердіагностику при цій патології.

Згідно зі структурованим та послідовним аналізом РП за ШРСЛФ за наявності 60—80 балів може бути діагностований ЛФ, > 80 балів — ЛФ із патерном ЗІП (ІЛФ), 30—60 балів — можливі фіброзоподібні зміни, ЛФ малоімовірний, 30 балів — ЛФ відсутній.

Розроблена ШРСЛФ потенційно може бути використана як додатковий діагностичний інструмент пульмонологами та радіологами для встановлення радіологічного діагнозу ЛФ при ПК-ІЗЛ, ЗІП (ІЛФ) та інших ІЗЛ із виявом ЛФ, а також як алгоритм дій для програм ШІ з інтерпретації РП та для кращої диференційної діагностики ІЗЛ із виявом ЛФ, але отримані результати є попередніми та остаточно не підтвердженими, тому потребують подальшого вивчення клініцистами, радіологами та патоморфологами для оцінки позитивної прогностичної цінності розробленої ШРСЛФ для діагностики ЛФ при ПК-ІЗЛ.

Конфлікту інтересів немає.
Участь авторів: концепція та дизайн дослідження, збір, аналіз та інтерпретація даних, написання статті — О.К. Яковенко; редагування та остаточне затвердження статті — О.Я. Дзюблик, Я.О. Дзюблик, Е.М. Ходош.

Список літератури

1. Яковенко ОК, Дзюблик ЯО, Ханін ОГ та ін. Пост-COVID-19 інтерстиційні захворювання легень як прояв постковідного синдрому. Укр пульмонол журн. 2023;31(2):39-43. http://www.ifp.kiev.ua/doc/journals/upj/23/pdf23-2/39.pdf.
2. Яковенко ОК, Линник МІ, Ліскіна ІВ та ін. Рентгенологічні та морфологічні особливості розвитку синдрому легень, що зникають, у хворих на негоспітальну вірусну пневмонію (COVID-19). Infusion & Chemotherapy. 2024;7(1):24-30. doi: 10.32902/2663-0338-2024-1-24-30.
3. Althobiani MA, et al. Interstitial lung disease: a review of classification, etiology, epidemiology, clinical diagnosis, pharmacological and non-pharmacological treatment. Front Med (Lausanne). 2024 Apr 18;11:1296890. doi: 10.3389/fmed.2024.1296890.
4. Bankier A, et al. Fleischner Society: Glossary of Terms for Thoracic Imaging. Radiology. 2024; 310(2):232558. doi: 10.1148/radiol.232558.
5. Churruca M, et al. COVID-19 pneumonia: A review of typical radiological characteristics. World J Radiol. 2021 Oct 28;13(10):327-343. doi: 10.4329/wjr.v13.i10.327.
6. Dack E, et al. Artificial Intelligence and Interstitial Lung Disease. Diagnosis and Prognosis. Investigative Radiology. 2023;58(8):602-9. doi: 10.1097/RLI.0000000000000974.

7. Deependra Kumar Rai, et al. Post COVID 19 pulmonary fibrosis. Is it real threat? Indian J Tuberc. 2021 Jul;68(3):330-3. doi: 10.1016/j.ijtb.2020.11.003.
8. Fang Y, et al. Pulmonary fibrosis in critical ill patients recovered from COVID-19 pneumonia: preliminary experience. Am J Emerg Med. 2020;38:2134-8. doi: 10.1016/j.ajem.2020.05.120.
9. George PM, et al. Pulmonary fibrosis and COVID-19: the potential role for antifibrotic therapy. Lancet Respir Med. 2020 Aug;8(8):807-15. doi: 10.1016/S2213-2600(20)30225-3.
10. Martinez-Jimenez S, et al. Specialty Imaging: HRCT of the Lung. 2nd Edition. Elsevier Health Sciences, 2017. 600 p. Print ISBN: 9780323524773.
11. McGroder CF, et al. Pulmonary fibrosis 4 months after COVID-19 is associated with severity of illness and blood leucocyte telomere length.Thorax.2021;76:1242-5.doi:10.1136/thoraxjnl-2021-217031.
12. Morell F, et al. Chronic hypersensitivity pneumonitis in patients diagnosed with idiopathic pulmonary fibrosis: a prospective case-cohort study. Lancet Respir Med. 2013 Nov;1(9):685-94. doi: 10.1016/S2213-2600(13)70191-7.
12. Myall KJ, et al. How COVID-19 interacts with interstitial lung disease. Breathe (Sheff). 2022 Mar;18(1):210158. doi: 10.1183/20734735.0158-2021.
14. Myall KJ, et al. Persistent post-COVID-19 interstitial lung disease. An observational study of corticosteroid treatment. Ann Am Thorac Soc. 2021 May;18(5):799-806. doi: 10.1513/AnnalsATS.202008-1002OC.
15. Wijsenbeek M, et al. Interstitial lung diseases. Lancet. 2022 Sep 3;400(10354):769-86. doi: 10.1016/S0140-6736(22)01052-2.
16. Wilcox ME, et al. Radiologic outcomes at 5 years after severe ARDS. Chest. 2013;143:920-6. doi: 10.1378/chest.12-0685.

O.K. Yakovenko[1], O.Ya. Dziublyk[2], Ya.O. Dziublyk[2], E.M. Khodosh[3]
[1]Lesya Ukrainka Volyn National University, Lutsk, Ukraine
[2]SO «National Scientific Center of Phthisiology, Pulmonology and Allergology named after F.G. Yanovsky of NAMS of Ukraine», Kyiv, Ukraine
[3]Kharkiv National Medical University, Kharkiv, Ukraine

Radiological Screening Scale for Pulmonary Fibrosis as a Structured Diagnostic Tool for the Analysis of Radiological Patterns of Computed Tomography in Post-COVID-19 Interstitial Lung Diseases

Objective — to develop a radiological screening scale for pulmonary fibrosis to evaluate radiological patterns of pulmonary fibrosis in patients with post-COVID-19 interstitial lung disease and, based on this scale, to improve the diagnosis of pulmonary fibrosis.

Materials and methods. The study included patients (n = 257) who had had severe COVID-19 in 2020 and 2021 and who were diagnosed with post-COVID syndrome with post-COVID-19 interstitial lung disease (PC-ILD).

Results and discussion. In 40.8 % of cases (n = 105; women 58 %, men 42 %; mean age (62.45 ± 2.01) years), patients were diagnosed with PC-ILD with pulmonary fibrosis according to high-resolution computed tomography (CT) of the lungs performed in inspiratory mode using fine collimation (0.6–1.5 mm) without administration of contrast medium. Patients from this study group (n = 105) underwent interpretation of CT radiological patterns of the lungs based on the developed Radiological Pulmonary Fibrosis Screening Scale for the localisation and identification of radiological patterns.

According to a structured and sequential analysis of CT scans of patients with PC-ILD and diagnosed pulmonary fibrosis (n = 105), using the Radiological Screening Scale for Pulmonary Fibrosis, the diagnosis was confirmed only in 11.43 % of cases based on the identified radiological patterns, which may indicate overdiagnosis of pulmonary fibrosis in this pathology.

Conclusions. This scale can potentially be used as an additional diagnostic tool by pulmonologists and radiologists to establish a radiological diagnosis of pulmonary fibrosis in PC-ILD and other interstitial lung diseases with pulmonary fibrosis, as well as an algorithm for artificial intelligence programmes for interpreting radiological patterns in interstitial lung diseases; however, the results obtained are preliminary and not yet confirmed.

Keywords: radiological screening scale of pulmonary fibrosis, computed tomography, post-COVID-19 interstitial lung disease, usual interstitial pneumonia, pulmonary fibrosis, idiopathic pulmonary fibrosis, artificial intelligence.

Контактна інформація / *Corresponding author*

Яковенко Олег Костянтинович, д. мед. н., зав. кафедри внутрішньої та сімейної медицини медичного факультету
https://orcid.org/0000-0002-9865-4314. E-mail: volyn_pulmo@ukr.net

Стаття надійшла до редакції/*Received* 04.07.2025.
Стаття рекомендована до опублікування/*Accepted* 26.08.2025.
Стаття опублікована / *Published* 30.10.2025.

ДЛЯ ЦИТУВАННЯ

- Яковенко ОК, Дзюблик ОЯ, Дзюблик ЯО, Ходош ЕМ. Шкала радіологічного скринінгу легеневого фіброзу як структурований діагностичний інструмент аналізу радіологічних патернів комп'ютерної томографії при пост-COVID-19 інтерстиційних захворюваннях легень. Туберкульоз, легеневі хвороби, ВІЛ-інфекція. 2025;4:61-67. doi: 10.30978/TB2025-4-61.
- Yakovenko OK, Dziublyk OYa, Dziublyk YaO, Khodosh EM. [Radiological Screening Scale for Pulmonary Fibrosis as a Structured Diagnostic Tool for the Analysis of Radiological Patterns of Computed Tomography in Post-COVID-19 Interstitial Lung Diseases]. Tuberculosis, Lung Diseases, HIV Infection (Ukraine). 2025;4:61-67. http://doi.org/10.30978/TB2025-4-61. Ukrainian.