

EV 4944/14 ISSN1339-5882 #20221-10021P

# INTERMEDICAL JOURNAL

VOLUME II (12)/2018

CLINICAL AND  
SCIENTIFIC ISSUES

Interlekársky časopis  
Інтермедичний журнал

Editorial board: Ukraine  
Uzhhorod, Universitetska st.,16-a  
[journal.intermedical@gmail.com](mailto:journal.intermedical@gmail.com)

## TABLE OF CONTENT

<b>1</b>	<b>АЛГОРИТМ ПОСТАНОВКИ ДІАГНОЗУ ГОСТРОГО ПУЛЬПІТУ ТИМЧАСОВИХ ЗУБІВ</b> Клітинська О.В., Іваськевич В.З., Зорівчак Т.І.	<b>4</b>
<b>2</b>	<b>ANALYSIS OF THE DOMINANT MICROBIAL ASSOCIATIONS OF THE MOUTH CAVITY AND THEIR SENSITIVITY TO ANTIBACTERIAL SUBSTANCES</b> O.Ye. Kostenko, M.V. Krivtsova, Ye.Ya. Kostenko, O.V. Savchuk	<b>11</b>
<b>3</b>	<b>ELECTROMIOGRAPHIC RESEARCH OF MUSCLES FUNCTIONAL ACTIVITY OF THE MAXILLOFACIAL AREA IN PATIENTS WITH OPEN BITE IN DIFFERENT TYPES OF FACIAL GROWTH</b> Flis P.S. Tsyzh O.O. Kostiuk T.M.	<b>15</b>
<b>4</b>	<b>A TWIN PHENOMENON IN THE WORLD</b> Bilynskiy O.Ya., Dobrovolska M.K.	<b>26</b>
<b>5</b>	<b>КОЕФІЦІЄНТ ПРОПУСКАННЯ ТА ПОГЛИНАННЯ ПЛАСТМАСИ ГАРЯЧОЇ ПОЛІМЕРИЗАЦІЇ ПРИ ВИГОТОВЛЕННІ ПОВНИХ ЗНІМНИХ ПЛАСТИНКОВИХ ПРОТЕЗІВ</b> Локота Ю.Є.	<b>30</b>
<b>6</b>	<b>IMPROVING THE QUALITY OF THE DENTAL EDUCATION OF FUTURE SPECIALISTS BY IMPLEMENTATION IN THE TRADITIONAL SYSTEM OF A PERSON-ORIENTED TRAINING MODEL OF TEACHING</b> Hasiuk N.V., Antonyshyn I.V., Pohoretska K.V., Levandovsky R.A.	<b>30</b>
<b>7</b>	<b>IMPROVING THE QUALITY OF THE DENTAL EDUCATION OF FUTURE SPECIALISTS BY IMPLEMENTATION IN THE TRADITIONAL SYSTEM OF A PERSON-ORIENTED TRAINING MODEL OF TEACHING</b> Hasiuk N.V., Antonyshyn I.V., Pohoretska K.V., Levandovsky R.A.	<b>34</b>
<b>8</b>	<b>МЕТОДОЛОГІЯ КОМПЛЕКСНОЇ ОЦІНКИ СТАНУ ПЕРИНАТАЛЬНОЇ ДОПОМОГИ</b> Слабкий Г.О., Дудіна О.О., Дудник С.В.	<b>40</b>
<b>9</b>	<b>СИНДРОМ ЕЛЕРСА-ДАНЛОСА (ПРОЯВИ В ПОРОЖНИНІ РОТА). КЛІНІЧНИЙ ВИПАДОК.</b> Ярошенко О.Г., Соколова І.І.	<b>47</b>
<b>10</b>	<b>ОРГАНІЗАЦІЙНО-СТРУКТУРОВАНА СИСТЕМА СПОСТЕРЕЖЕНЬ ЗА ПРОЦЕСАМИ ФОРМУВАННЯ ЗАХВОРЮВАНЬ ОРГАНІВ РОТОВОЇ ПОРОЖНИНИ</b> Фера М.О.	<b>51</b>
<b>11</b>	<b>REGIONAL PATHOLOGIC ANATOMY CENTER AS THE FUNCTIONAL ORGANIZATION MODEL OF PATHOLOGIC ANATOMY SERVICE IN UKRAINE</b> Rosha L.G.	<b>56</b>

УДК-616.314-007.21-056.7-008.6-36-053.2

## Синдром Елерса-Данлоса (прояви в порожнині рота). Клінічний випадок

Ярошенко О.Г.<sup>1</sup>, Соколова І.І.<sup>2</sup>

<sup>1</sup>- к.мед.н., асистент кафедри стоматології Харківського національного медичного університету, Харків, Україна

<sup>2</sup>- д.мед.н., професор, завідувач кафедри стоматології Харківського національного медичного університету, Харків, Україна

**Summary:** Oral cavity of a nine-year-old girl was examined. Primary adentia of temporary and permanent teeth was detected. The patient was referred for examination to the Interregional Medical Genetics Center. After the survey and research Ehlers - Danlos syndrome was diagnosed.

**Key words:** primary edentulous, connective tissue, Ehlers-Danlos syndrome, X-ray, collagen type III.

**Синдром Елерса-Данлоса** («гіпереластичність шкіри», недосконалий десмогенез, недосконалий десмогенез Русакова) - це група спадкових системних захворювань сполучної тканини, що викликані дефектом синтезу колагену. Синдром названий на честь двох дерматологів, які ідентифікували його на початку ХХ століття: Едварда Елерса (1863-1937) з Данії та Анрі-Олександра Данлоса (1844-1912) з Франції. Залежно від окремої мутації, тяжкість синдрому може змінитися від помірної до небезпечної для життя. Схеми лікування даної патології, на жаль, відсутні. Але існують певні заходи щодо догляду і це сприяє пом'якшенню його наслідків.

Симптоми сильно варіюють в залежності від типу хвороби [1, 2, 3], проте, всі вони викликані пошкодженням або дефіцитом колагену типу III. Хвороба, як правило, вражає суглоби, шкіру і кровоносні судини, має прояви у вигляді таких симптомів: нестабільність суглобів (схильність до розтягування, вивихів, підвивихів, надмірного перерозгинання суглобів); плоскостопість; високе й вузьке піднебіння; легкі синці, оксамитово-гладка шкіра, яка легко пошкоджується; остеопенія, ранній початок остеопорозу; ураження серця з підвищеним ризиком ендокардиту; м'язова слабкість; часті загострення в холодну погоду. Симптомами синдрому Елерса-Данлоса також є деформації хребта, такі як сколіоз (викривлення хребта), кіфоз (горб в грудному відділі), ен: Tethered spinal cord syndrome, базилярна інвагінація (cranial settling), а також мальформація Арнольда-Кіарі (ураження довгастого мозку, мозочка з вираженим потиличним болем, порушеннями ковтання, атаксією та іншими симптомами), функціональні розлади кишківника (гастрит, синдром подразнення кишківника), нервової системи (синдром зап'ястного каналу, парестезії, невралгія трійчастого нерва) [4, 5, 6].

Враховуючи вище викладене, раннє виявлення даної патології сприяє, безумовно, поліпшенню якості життя дитини.

Відомо, що порожнина рота є відображенням стану всього організму й дитячий лікар -стоматолог при огляді порожнини рота може виявити перші симптоми різних захворювань, у тому числі й даної патології. Вчасно поставлений діагноз спільно з лікарями - генетиками допоможе не тільки покращити якість життя, а й уникнути багатьох ускладнень даного захворювання. Прикладом сказаного може бути наступний клінічний випадок.

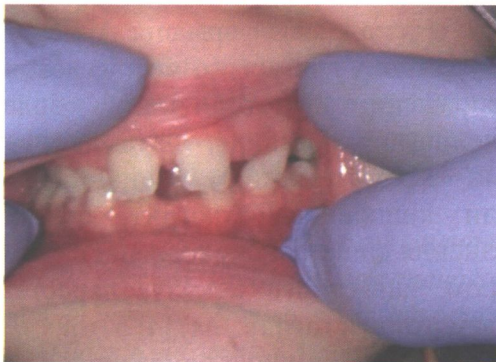Дільничним лікарем стоматологом-педіатром на прийом до Університетського стоматологічного центру була скерована дівчинка 9 років (історія хвороби № 162536).

Зі слів мами у дитини естетичний недолік зубів. Огляд порожнини рота у лікаря-стоматолога проходили два рази на рік. Зі слів мами дитина соматично здорова. Виписка з історії хвороби від педіатра підтверджує належність дитини до першої групи здоров'я. При детальному зборі анамнезу було з'ясовано, що дитина користується окулярами з 5-ти років.

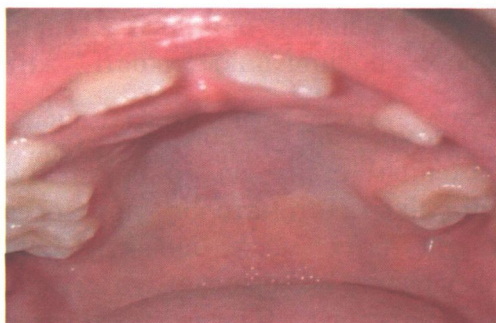
*Об'єктивно:* дані зовнішнього огляду відповідають віку дитини, дівчинка контактна. Нижня третина обличчя зменшена, носогубні складки згладжені, на підборідді відзначається симптом наперстка. Дані огляду порожнини рота: глибина присінку порожнини рота менша за норму, слизова оболонка порожнини рота блідо рожевого кольору, піднебіння вузьке, куполоподібне, прикус змінний,

діастема. На верхній правій щелепі: постійний центральний різець, постійний латеральний різець, тимчасове ікло, тимчасовий другий моляр (перший тимчасовий моляр відсутній, також нема відстані між зубами 5.3 та 5.5), перший постійний моляр. На верхній лівій щелепі: постійний центральний різець, наявність тимчасового ікла і першого постійного моляра. (рис. 1, рис. 2).

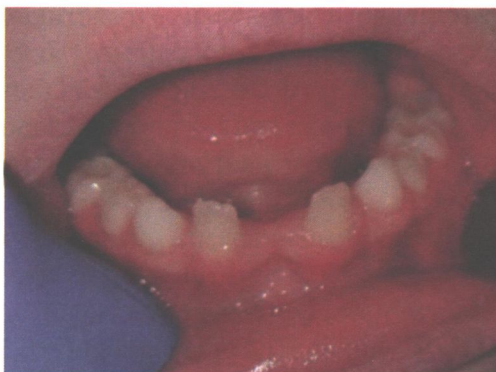При огляді порожнини рота: на нижній щелепі відзначається первинна адентія центральних постійних різців (рис.3, рис.4). Порожнина рота раніше санована: в зубі 4.6 на жувальній поверхні є пломба, а в зубі 3.6 нами проведена неінвазивна герметизація фісур.



**Рис.1. Фото вестибулярної поверхні зубів 1.1, 1.2, 5.3, 6.3.**

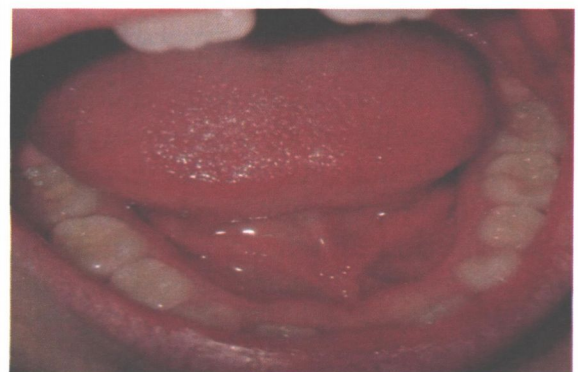

**Рис. 2. Піднебіння вузьке, куполоподібне, діастема, наявність зубів 1.1, 1.2, 5.3, 5.5, 1.6, (відсутність відстані між зубами 5.3 та 5.5), 2.1, 6.3 та 2.6.**



**Рис.3. Фронтальна ділянка нижньої щелепи, відсутні центральні постійні різці. Первинна адентія зубів 3.1 та 4.1.**

**Рис.4. Нижня щелепа, жувальна поверхня тимчасових та постійних зубів (в зубі 3.6 проведено неінвазивну герметизацію фісур, в зубі 4.6 – наявність пломби).**



Після проведеного огляду порожнини рота нами був встановлений діагноз: часткова первинна адентія постійних зубів. Для уточнення діагнозу дитину скеровано в рентгенологічне відділення для проведення скринінгового дослідження.

На панорамному рентгенівському знімку (рис. 5) відзначається на правій верхній щелепі - відсутність зачатків премолярів і другого постійного моляра, на

лівій верхній щелепі є шипоподібний латеральний різець, постійне ікло і відсутність зачатків премолярів і другого постійного моляра. На нижній щелепі - відсутність зачатків центральних різців, з лівого боку відсутність зачатків другого премоляра і другого постійного моляра, з правого боку - відсутність зачатка ікла, другого премоляра і другого постійного моляра.

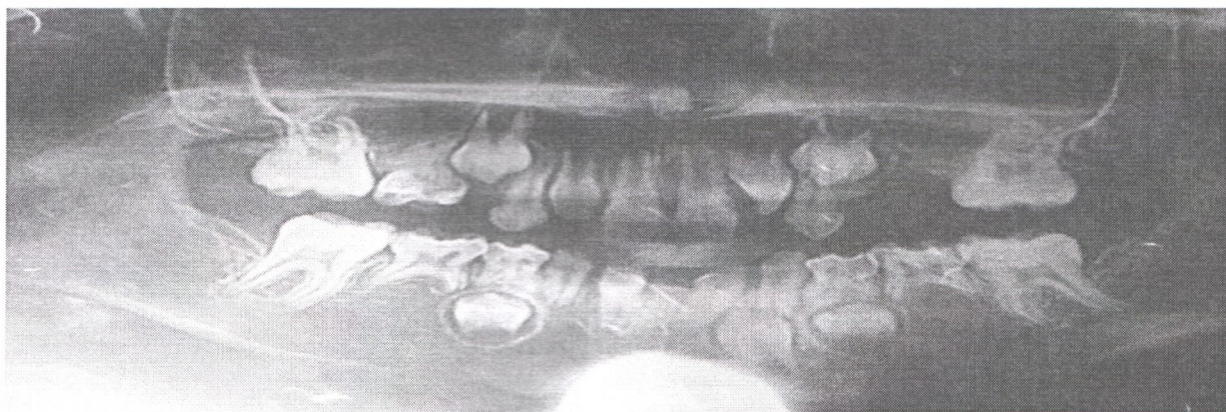


Рис. 5. Панорамний рентгенівський знімок (первинна часткова адентія постійних зубів 1.3, 1.5, 2.4, 2.5, 3.1, 3.5, 4.1, 4.3, 4.5).

Отже ми можемо відзначити наступне: на верхній щелепі у дитини відсутні шість постійних зубів, а на нижній щелепі відсутні сім постійних зубів, що говорить про первинну часткову адентію постійних зубів. Відсутність такої кількості зубів може свідчити на користь генетичної або спадкової схильності до розвитку даної патології.

На наступному етапі дитина була скерована на обстеження в Харківський Міжобласний медико-генетичний центр, де після проведеного обстеження дівчинці був поставлений діагноз: Синдром Елерса-Данлоса.

Дані огляду та обстеження лікарів-інтернів. Після огляді й обстеженні лікар-окуліст поставив наступний діагноз: гіперметронія середнього ступеня обох очей. Аномалія розвитку головки зорового нерва правого ока. Розходяща косоокість. При проведенні біохімічних досліджень крові та сечі, після проведення тонкошарової хроматографії було виявлено дефіцит таких мікроелементів, як магній,

цинк, мідь, селен. Підвищення рівня креатиніну, помірна гіпергомоцістенемія, гіпербілірубінемія.

Висновок кардіолога: додаткова хорда.

Висновок гастроентеролога: помірна дисфункція, периваскулярна інфільтрація печінки.

Після постановки діагнозу «синдром Елерса-Данлоса», лікарями-генетиками було рекомендовано й призначено: 1) кофакторна дієтотерапія (з обмеженням гречки, яловичини, сиру, твердого сиру, ячного білку, м'ясних бульйонів); 2) фармакотерапія: Mg B6 по 1 таблетці 2 рази на день, протягом 1 місяця, L-оптіЦінк (30мг) по ½ табл. на день, 1 місяць, Селен по 0,75 г на день 1 місяць., Коензим Q 10 по 30 мг на день 1 місяць. Рекомендовано повторне обстеження через 2 місяці.

На наступних етапах спостереження за пацієнткою нами була проведена ремінералізуюча терапія сольовою системою для глибокого фторування емалі «Ftorcalcit – E» зубів 1.1, 2.1, 1.2, 3.2, 4.2 та неінвазивна герметизація фісур зубів 16, 26,

36. Дівчинка була скерована до лікаря - ортодонта з метою спільного проведення, лікування, протезування порожнини рота та диспансерного обліку.

**Висновки:** Синдром Елерса-Данлоса - це спадкове захворювання, викликане дефектом синтезу колагену. Так як серйозність синдрому може змінитися від помірного до небезпечного для життя, існує необхідність якомога більш ранньої діагностики даної патології для пом'якшення наслідків і поліпшення якості життя.

Лікар стоматолог при огляді порожнини рота у таких дітей може бути первинною ланкою в постановці такого складного діагнозу, що надалі сприятиме комплексному обстеженню у лікарів-генетиків та лікарів-педіатрів вузьких спеціальностей.

Диспансерне спостереження за порожниною рота дитини слід здійснювати

4 рази на рік.. Після санації порожнини рота слід проводити ремінералізуючу терапію усіх зубів та герметизацію фісур постійних молярів і премолярів згідно строкам їх прорізування.

Також план лікування та спостереження за такими дітьми лікарю-стоматологу слід складати спільно з ортодонтом, враховуючи первинну адентію.

Синдром Елерса-Данлоса вимагає проведення комплексу лікувальних заходів із залученням лікарів-педіатрів різного профілю. Лікування має бути комплексним (захворювань очей, шлунково-кишкового тракту, захворювання порожнини рота), як симптомів одного захворювання, а не як кожної патології окремо.

#### ЛІТЕРАТУРА:

1. Парфенова, Н. Н. Роль наследственных механизмов в возникновении склеро-дегенеративных поражений аортального клапана / Н. Н. Парфенова, С. И. Хасанова, Л. Б. Митрофанова [и др.] // Кардиологический журнал. – 2013. – № 1 (99). – С. 50–53
2. James, William; Berger, Timothy; Elston, Dirk (2005). *Andrews' Diseases of the Skin: Clinical Dermatology*. (10th ed.). Saunders. P. 512. ISBN 0-7216-2921-0.
3. Uncovered: How U.S. Health System Can Fail Even the Insured — A Woman Endures 16-Month Odyssey To Get a Diagnosis», John Carreyrou, Wall Street Journal, November 16, 2007
4. Гречанина Е.Я., Песочина Э.А., Гречанина Ю.Б. Наследственные заболевания соединительной ткани. Харьков, 2010. 26 с.
5. Киселева, Д. С. Остеоартроз у пациентов с семейной гипермобильностью суставов: клинико-генеалогический анализ, риск возникновения и тяжесть течения / Д. С. Киселева, Н. В. Коншу, И. А. Викторова // Лечащий врач. – 2014. – № 4. – С. 34–38.
6. Наследственные и многофакторные нарушения соединительной ткани у детей. Алгоритмы диагностики. // Медицинский вестник . – 2015. – Т. 10, № 1. – С. 5–35.

#### **СИНДРОМ ЕЛЕРСА-ДАНЛОСА (ПРОЯВИ В ПОРОЖНИНІ РОТА). КЛІНІЧНИЙ ВИПАДОК.**

**О.Г. Ярошенко<sup>1</sup>, І.І.Соколова<sup>2</sup>**

<sup>1</sup>- к.мед.н., асистент кафедри стоматології Харківського національного медичного університету, Харків, Україна

<sup>2</sup>- д.мед.н., професор, завідувач кафедри стоматології Харківського національного медичного університету, Харків, Україна

**Резюме.** Проведено обстеження порожнини рота дівчинки 9-ти років. Була виявлена первинна адентія постійних зубів. Пацієнта було скеровано на обстеження в Міжобласний медико-генетичний центр. Після проведеного обстеження і дослідження був поставлений діагноз: синдром Елерса - Данлоса.