


ISSN 2226-2008



ОДЕСЬКИЙ МЕДИЧНИЙ ЖУРНАЛ

№ 4 (189)/2024



ISSN 2226-2008

ОДЕСЬКИЙ НАЦІОНАЛЬНИЙ МЕДИЧНИЙ УНІВЕРСИТЕТ

ОДЕСЬКИЙ МЕДИЧНИЙ ЖУРНАЛ

№ 4 (189)



Видавничий дім
«Гельветика»
2024

Рішення Національної ради України з питань телебачення і радіомовлення
№ 37 від 11.01.2024. Протокол № 1 і № 1764 від 24.05.2024. Протокол № 16

«Одеський медичний журнал» включений до Переліку наукових фахових видань України в категорії «Б»
(галузь – медичні науки, спеціальності – 221 «Стоматологія», 222 «Медицина»,
226 «Фармація, промислова фармація», 228 «Педіатрія») згідно з наказами Міністерства освіти і науки
України № 894 від 10.10.2022 р. (додаток 2) та № 185 від 20.02.2023 р. (додаток 4).
Включено до наукометричної бази Scopus з 25.11.2023 (<https://www.scopus.com/sourceid/21101200961>)

Засновник – Одеський національний медичний університет.

Одеський медичний журнал

№ 4 (189) 2024

Заснований у 1926 році, поновлений у 1997 році

Головний редактор

Академік НАМН України, лауреат Державної премії України,
доктор медичних наук, професор В. М. ЗАПОРОЖАН

Науковий редактор

Професор П. Б. АНТОНЕНКО

Відповідальний секретар

Доцент І. В. ЮРЧЕНКО

Редакційна колегія

П. Б. Антоненко, М. Л. Аряєв, В. О. Гельмбольдт, Л. С. Годлевський, М. Я. Головенко, В. Н. Горохівський, Б. П. Громовик,
В. В. Грубнік, О. В. Деньга, Б. С. Запорожченко, М. М. Лебедюк, В. Г. Марічерета, С. М. Марчишин, В. В. Ніколаєвський,
Я. В. Рожковський, Нінель Ревенко, Г. С. Сенаторова, А. С. Сон, Л. М. Унгурян, С. А. Шнайдер

Редакційна рада

П.-А. Абрахамссон – Університетська клініка Лундського університету (Швеція), А. Борткієвіч – Інститут медицини праці
ім. Нофера (Лодзь, Польща), І. І. Гук – Віденський медичний університет (Австрія), М. П. Ландіні – Болонський універси-
тет (Італія), В. Скрипаріу – Університет медицини та фармації імені Г. Попа (Ясси, Румунія), Д. Утлі – BioMedES (Велика
Британія), Р. Хусс – Університетська клініка Аугсбургського університету (Німеччина), В. Чупіна – Університет «Овідіус»
(Констанца, Румунія)

Друкується за рішенням Вченої ради Одеського національного медичного університету,
протокол № 3 від 28.11.2024 р.

(http://journal.odmu.edu.ua/?page_id=18)

ISSN 2226-2008

DOI 10.32782/2226-2008-2024-2

© Одеський національний медичний університет, 2024

ISSN 2226-2008

THE ODESA NATIONAL MEDICAL UNIVERSITY

ODES'KIJ MEDICNIJ ZURNAL

№ 4 (189)



Publishing House
"Helvetica"
2024

Decisions of the National Council of Television and Radio Broadcasting of Ukraine
№ 37 from 11.01.2024. Protocol № 1 and № 1764 from 24.05.2024. Protocol № 16.

“Odesa Medical Journal” is included in the List of specialized scientific publications of Ukraine of category “B” (branch – medical sciences, specialties – 221 “Dentistry”, 222 “Medicine”, 226 “Pharmacy, industrial pharmacy”, 228 “Pediatrics”) according to the Orders of the Ministry of Education and Science of Ukraine No. 894 dated 10.10.2022 (appendix 2) and No. 185 dated 20.02.2023 (appendix 4).
It is accepted for coverage in Scopus database since November, 25, 2023 (<https://www.scopus.com/sourceid/21101200961>)

The founder of “Odesa Medical Journal” is the Odesa National Medical University.

Odes'kij medicnij zurnal

№ 4 (189) 2024

Founded in 1926, refounded in 1997

Editor-in-chief

Academician of NAMS of Ukraine, the Ukraine State Prize Winner,
MD, Professor V. M. ZAPOROZHAN

Science Editor

Professor P. B. ANTONENKO

Executive Secretary

Associate Professor I. V. YURCHENKO

Editorial Board

P. B. Antonenko, M. L. Ariaiev, V. O. Helmboldt, L. S. Hodlevskyi, M. Ya. Holovenko, V. N. Horokhivskyi, B. P. Hromovyk, V. V. Hrubnik, O. V. Denha, B. S. Zaporozhchenko, M. M. Lebedyuk, V. G. Marichereda, S. M. Marchyshyn, V. V. Nikolaievskyi, Ya. V. Rozhkovskyi, Ninel Revenco, G. S. Senatorova, A. S. Son, L. M. Unhurian, S. A. Shnaider

Editorial Council

P.-A. Abrahamsson – Lund University Hospital (Sweden), A. Bortkiewicz – Nofer Institute of Occupational Medicine (Lodz, Poland), I. I. Guk – Medical University of Vienna (Austria), M. P. Landini – University of Bologna (Italy), R. Huss – University Hospital Augsburg (Germany), V. Ciupina – Ovidius University of Constanta (Romania)

Recommended for publication by the Odesa National Medical University of Ministry of Health of Ukraine Scientific Board
on 28 November of 2024, protocol № 3

(http://journal.odmu.edu.ua/?page_id=18&lang=en)

ISSN 2226-2008

DOI 10.32782/2226-2008-2024-2

© The Odesa National Medical University, 2024

ЗМІСТ

ТЕОРІЯ ТА ЕКСПЕРИМЕНТ

Н. О. Гевкалюк, Р. О. Древніцька ЕКСВІЗИТНІ РЕАКЦІЇ СЛИЗОВОЇ ОБОЛОНКИ ЯЗИКА ПРИ ПАТОЛОГІЇ ОРГАНІВ ШЛУНКОВО-КИШКОВОГО ТРАКТУ.....	7
О. V. Guzun, O. S. Zadorozhnyy, P. P. Chechyn, O. V. Artemov, Wael Chargui, A. R. Korol HISTOPATHOLOGICAL CHANGES IN RABBIT EYES AFTER TRANSSCLERAL DIODE CYCLOPHOTOCOAGULATION.....	13
I. V. Smirnov, B. A. Nasibullin, S. G. Gushcha, A. L. Plakida USE OF MINERAL WATER WITH HIGH ORGANIC SUBSTANCES IN EXPERIMENTAL METABOLIC SYNDROME.....	19

КЛІНІЧНА ПРАКТИКА

I. Ye. Shapovalenko THE COURSE OF METABOLIC COMPLICATIONS UNDER CHILDHOOD OBESITY AND OVERWEIGHT	25
О. С. Фітькало НАСЛІДКИ ВПЛИВУ ПТСР З РОЗЛАДАМИ ПСИХІКИ ТА ПОВЕДІНКИ НА ПСИХІЧНЕ ЗДОРОВ'Я ВІЙСЬКОВОСЛУЖБОВЦІВ.....	29
M. I. Tutchenko, D. V. Rudyk, S. L. Chub, M. S. Besedinskyi, I. V. Klusko, O. A. Sirenko CLINICAL AND PATHOPHYSIOLOGICAL ASPECTS OF SPLENECTOMY AND SELECTIVE SPLENIC ARTERY LIGATION IN PATIENTS WITH DECOMPENSATED PORTAL HYPERTENSION.....	34
N. I. Khramenko, L. M. Velychko, N. V. Konovalova, O. V. Bohdanova THE LEVEL OF MOLECULAR MARKERS ACTIVITY ON PERIPHERAL BLOOD LYMPHOCYTES IN PATIENTS WITH OPTIC NEURITIS.....	40
D. O. Tymchyshyn, O. O. Budniuk EFFECTIVENESS OF ANALGESIA FOR THE WOUNDED WITH COMBAT TRAUMA OF THE EXTREMITIES AT THE EARLY HOSPITAL LEVELS OF PROVIDING MEDICAL CARE.....	46
L. M. Semeniuk, Ye. S. Kozachuk, O. I. Kryzhanovska THE ROLE OF DEHYDROEPIANDROSTERONE IN THE FORMATION OF FUNCTIONAL HYPOANDROGENISM, ENDOMETRIOSIS AND WOMEN'S SEXUAL HEALTH DISORDERS.....	51

ОГЛЯД ЛІТЕРАТУРИ

O. V. Marfian, A. Ye. Demkovych, Yu. I. Bondarenko, O. Yu. Balitska, Ye. O. Loza, K. O. Loza THE ROLE OF IMMUNE LINK IN THE PATHOGENESIS OF INFLAMMATORY PROCESSES IN THE PERIODONTIUM.....	56
Г. С. Сенаторова, О. В. Омельченко, І. М. Галдіна, О. В. Бучнева СИНДРОМ ПОДОВЖЕНОГО ІНТЕРВАЛУ QT У ПРАКТИЦІ ПЕДІАТРА	62
Ye. I. Yurchenko, G. F. Stepanov, I. V. Yurchenko DIABETES MELLITUS AND COVID-19: A POSSIBLE ASSOCIATION AND RISKS OF DEVELOPMENT (LITERATURE REVIEW).....	72

ФАРМАКОЛОГІЯ І ФАРМАЦІЯ

Б. П. Громовик, О. Б. Панькевич РОЛЬ І МІСЦЕ ФАРМАЦЕВТИЧНОЇ БЕЗПЕКИ У СИСТЕМІ НАЦІОНАЛЬНОЇ БЕЗПЕКИ.....	78
L. I. Kucherenko, O. V. Khromylova, R. R. Akopian, G. R. Nimenko, I. V. Pavliuk VALIDATION OF THE METHOD OF QUANTITATIVE DETERMINATION OF THE ACTIVE SUBSTANCE ((S)-2,6-DIAMINOHEXANOIC ACID 3-METHYL-1,2,4- TRIAZOLYL-5- THIOACETATE IN EYE DROPS	84
L. I. Budniak, S. M. Marchyshyn, L. V. Slobodianiuk, R. B. Kotsyuba, N. Ya. Muzyka, P. V. Kryvosh CHOICE OF THE OPTIMAL METHOD OF EXTRACTION OF FLAVONOIDS AND POLYPHENOLS OF <i>CENTAURIUM ERYTHRAEA</i> RAFN. HERB	90

CONTENTS

THEORY AND EXPERIMENT

- N. O. Gevkaliuk, R. O. Drevnitska
EXQUISITE REACTIONS OF THE MUCOUS MEMBRANE OF THE TONGUE
IN THE PATHOLOGY OF THE ORGANS OF THE GASTROINTESTINAL TRACT.....7
- O. V. Guzun, O. S. Zadorozhnyy, P. P. Chechyn, O. V. Artemov, Wael Chargui, A. R. Korol
HISTOPATHOLOGICAL CHANGES IN RABBIT EYES AFTER TRANSSCLERAL
DIODE CYCLOPHOTOCOAGULATION.....13
- I. V. Smirnov, B. A. Nasibullin, S. G. Gushcha, A. L. Plakida
USE OF MINERAL WATER WITH HIGH ORGANIC SUBSTANCES
IN EXPERIMENTAL METABOLIC SYNDROME.....19

CLINICAL PRACTICE

- I. Ye. Shapovalenko
THE COURSE OF METABOLIC COMPLICATIONS UNDER CHILDHOOD OBESITY
AND OVERWEIGHT25
- O. S. Fitkalo
EFFECTS OF POST-TRAUMATIC STRESS DISORDER WITH MENTAL
AND BEHAVIORAL DISORDERS ON THE MILITARY'S MENTAL HEALTH29
- M. I. Tutchenko, D. V. Rudyk, S. L. Chub, M. S. Besedinskyi, I. V. Klusko, O. A. Sirenko
CLINICAL AND PATHOPHYSIOLOGICAL ASPECTS OF SPLENECTOMY AND SELECTIVE
SPLENIC ARTERY LIGATION IN PATIENTS WITH DECOMPENSATED PORTAL HYPERTENSION.....34
- N. I. Khramenko, L. M. Velychko, N. V. Konovalova, O. V. Bohdanova
THE LEVEL OF MOLECULAR MARKERS ACTIVITY ON PERIPHERAL BLOOD
LYMPHOCYTES IN PATIENTS WITH OPTIC NEURITIS.....40
- D. O. Tymchyshyn, O. O. Budniuk
EFFECTIVENESS OF ANALGESIA FOR THE WOUNDED WITH COMBAT TRAUMA
OF THE EXTREMITIES AT THE EARLY HOSPITAL LEVELS OF PROVIDING MEDICAL CARE.....46
- L. M. Semeniuk, Ye. S. Kozachuk, O. I. Kryzhanovska
THE ROLE OF DEHYDROEPIANDROSTERONE IN THE FORMATION OF FUNCTIONAL
HYPOANDROGENISM, ENDOMETRIOSIS AND WOMEN'S SEXUAL HEALTH DISORDERS.....51

LITERATURE REVIEW

- O. V. Marfian, A. Ye. Demkovich, **Yu. I. Bondarenko**, O. Yu. Balitska, Ye. O. Loza, K. O. Loza
THE ROLE OF IMMUNE LINK IN THE PATHOGENESIS
OF INFLAMMATORY PROCESSES IN THE PERIODONTIUM.....56
- G. S. Senatorova, O. V. Omelchenko, I. M. Galdina, O. V. Buchnieva
LONG QT SYNDROME IN PEDIATRIC PRACTICE.....62
- Ye. I. Yurchenko, G. F. Stepanov, I. V. Yurchenko
DIABETES MELLITUS AND COVID-19: A POSSIBLE ASSOCIATION AND RISKS
OF DEVELOPMENT (LITERATURE REVIEW).....72

PHARMACOLOGY AND PHARMACY

- B. P. Hromovyk, O. B. Pankevych
THE ROLE AND PLACE OF PHARMACEUTICAL SECURITY IN THE NATIONAL
SECURITY SYSTEM.....78
- L. I. Kucherenko, O. V. Khromylova, R. R. Akopian, G. R. Nimenko, I. V. Pavliuk
VALIDATION OF THE METHOD OF QUANTITATIVE DETERMINATION OF THE ACTIVE
SUBSTANCE ((S)-2,6-DIAMINOHEXANOIC ACID 3-METHYL-1,2,4- TRIAZOLYL-5-
THIOACETATE IN EYE DROPS84
- L. I. Budniak, S. M. Marchyshyn, L. V. Slobodianiuk, R. B. Kotsyuba, N. Ya. Muzyka, P. V. Kryvosh
CHOICE OF THE OPTIMAL METHOD OF EXTRACTION OF FLAVONOIDS
AND POLYPHENOLS OF *CENTAURIUM ERYTHRAEA* RAFN. HERB90

Г. С. Сенаторова¹ <https://orcid.org/0000-0001-6725-4695>

О. В. Омельченко¹ <https://orcid.org/0000-0001-8728-8489>

І. М. Галдіна^{1,2} <https://orcid.org/0000-0001-6538-914X>

О. В. Бучнева^{1,3} <https://orcid.org/0000-0002-7054-1844>

СИНДРОМ ПОДОВЖЕНОГО ІНТЕРВАЛУ QT У ПРАКТИЦІ ПЕДІАТРА

¹Харківський національний медичний університет, Харків, Україна

²Комунальне некомерційне підприємство Харківської обласної ради «Обласна дитяча клінічна лікарня», Харків, Україна

³ДУ «Інститут загальної та невідкладної хірургії імені В. Т. Зайцева Національної академії медичних наук України», Харків, Україна

УДК 616.12-008.46-036.886-053.2

Г. С. Сенаторова¹, О. В. Омельченко¹, І. М. Галдіна^{1,2}, О. В. Бучнева^{1,3}

СИНДРОМ ПОДОВЖЕНОГО ІНТЕРВАЛУ QT У ПРАКТИЦІ ПЕДІАТРА

¹Харківський національний медичний університет, Харків, Україна

²Комунальне некомерційне підприємство Харківської обласної ради «Обласна дитяча клінічна лікарня», Харків, Україна

³ДУ «Інститут загальної та невідкладної хірургії імені В. Т. Зайцева Національної академії медичних наук України», Харків, Україна

Мета роботи – представити сучасний погляд на проблему синдрому подовженого інтервалу QT (LQTS) у дітей, що дозволить своєчасно попереджувати розвиток раптової серцевої смерті в дитячому віці та проілюструвати тактику ведення хворого з LQTS власним клінічним спостереженням.

У роботі наведено огляд сучасної літератури щодо причин та механізмів розвитку, діагностики та лікування LQTS у дітей. Представлено власне клінічне спостереження підлітка з LQTS та тактику його ведення.

Викладені матеріали дозволять розширити знання лікарів-педіатрів про LQTS як предиктора фатальних порушень ритму серця у дітей та дадуть можливість своєчасно попереджувати розвиток раптової серцевої смерті в дитячому віці.

Ключові слова: синдром подовженого інтервалу QT, синдром раптової серцевої смерті, каналопатії, тахікардія типу «пірует», діти.

UDC 616.12-008.46-036.886-053.2

G. S. Senatorova¹, O. V. Omelchenko¹, I. M. Galdina^{1,2}, O. V. Buchnieva^{1,3}

LONG QT SYNDROME IN PEDIATRIC PRACTICE

¹Kharkiv National Medical University, Kharkiv, Ukraine

²Kharkiv Regional Children's Clinical Hospital, Kharkiv, Ukraine

³State Institution "Zaycev V. T. Institution of General and Urgent Surgery of the National Academy of Medical Sciences of Ukraine", Kharkiv, Ukraine

Introduction. Long QT syndrome (LQTS) refers to channelopathies characterized by prolongation of the QT interval with occurrence of palpitations, syncope, and anoxic seizures secondary to ventricular arrhythmia, classically torsade de pointes.

The purpose of the work – to present a modern view of the problem of LQTS in children, which will allow preventing the development of sudden cardiac death in children's age in a timely manner, and to illustrate the tactics of managing a patient with LQTS with own clinical observation.

Materials and methods. The research was based on modern literary sources devoted to etiology, pathogenesis, clinical manifestations, treatment, and management tactics of different variants of LQTS in children. The analysis of the original clinical observation of a teenager with congenital LQTS is presented. The research was carried out following the principles of the Helsinki Declaration. Informed consent of the parents was obtained for the research. The authors declare no conflict of interest.

Results. The work provides a review of modern literature on the causes and mechanisms of development, diagnosis, and treatment of LQTS in children. The article presents individual clinical participant data of a teenager who was diagnosed with congenital LQTS and the tactics of its treatment. In order to prevent sudden cardiac death, the child was prescribed β -blockers and a defibrillator-cardioverter was installed.

Conclusion. The presented materials will allow expanding the knowledge of pediatricians, family doctors and children's cardiologists about LQTS as a predictor of fatal heart rhythm disturbances in children and will provide an opportunity to timely prevent the development of sudden cardiac death in childhood.

Key words: long QT syndrome, sudden cardiac death, channelopathies, pirouette-type tachycardia, children.



Вступ. Одним з найбільш небезпечних захворювань із ризиком розвитку раптової серцевої смерті (РСС) аритмогенного генезу є синдром подовженого інтервалу QT (англ. long QT syndrome, LQTS) [1; 2]. Поширеність LQTS у загальній популяції у середньому становить 1:2000–1:2500 осіб [1; 3; 4]. Необхідно зазначити, що до цієї кількості ввійшли хворі, у яких зафіксоване подовження інтервалу QTc (коригованого) за даними ЕКГ, та не враховували тих, у кого був позитивний генотип за результатами молекулярного скринінгу, але зберігалась нормальна тривалість QTc, тому справжня розповсюдженість патології, вірогідно, значно більша. Так, за даними різних авторів, частота виявлення LQTS становить від 1:2500 до 1:20000 осіб [1; 4; 5; 6]. Відповідно, якщо в Україні щороку народжується до півмільйона дітей, серед них може бути від 50 до 200 пацієнтів із LQTS і небезпечною розвинути РСС у молодому віці [7]. Вважається, що LQTS трапляється у всіх вікових та етнічних групах. Гендерне співвідношення для LQTS 1,6–2:1 на користь жіночої статі, особливо починаючи з підліткового віку [8].

Усі форми LQTS відповідні за третину випадків РСС та близько 20% раптової смерті немовлят [9; 10; 11]. За даними літератури, смертність у разі нелікованих вроджених форм LQTS досягає 75%, при цьому близько 21% дітей помирають протягом року після першого синкопального епізоду і до 50% в перше десятиліття життя [12; 13].

Мета роботи – представити сучасний погляд на проблему синдрому подовженого інтервалу QT (LQTS) у дітей, що дозволить своєчасно попереджувати розвиток раптової серцевої смерті в дитячому віці та проілюструвати тактику ведення хворого з LQTS власним клінічним спостереженням.

Матеріали і методи. Проведено пошук сучасних літературних джерел на етіологію, патогенез, клінічні прояви, лікування та тактику ведення різних варіантів LQTS у дітей. Представлено аналіз власного клінічного спостереження підлітка з вродженим LQTS. Дослідження виконано відповідно до принципів Гельсінської декларації. На проведення досліджень отримано інформовану згоду батьків дитини. Автори заявляють про відсутність конфлікту інтересів.

Синдром подовженого інтервалу QT – це генетично зумовлена патологія іонних каналів, що характеризується подовженням інтервалу QT, з виникненням поліморфної шлуночкової тахікардії типу torsades de pointes (тахікардії типу «пірует») і раптової серцевої смерті [1; 2; 3; 5; 7].

Натепер LQTS асоціюють з так званою «первинною електричною хворобою серця» (primary electric heart disease), що виявляється в осіб без жодних ознак органічної патології серцево-судинної системи, та викликає вроджені структурні аномалії серця [14; 15].

Виділяють вроджений та набутий LQTS. Синдром вродженого подовженого інтервалу QT – це порушення серцевого ритму генетично детерміноване з переважно аутосомно-домінантним типом успадкування. Набуте подовження інтервалу QT трапляється на тлі деяких захворювань, порушень електролітного балансу або застосування препаратів, які подовжують інтервал QT [1; 3; 16; 17].

Історія відкриття синдрому, найбільш ймовірно, починає відлік з 1856 р., коли Т. Meissner описав раптову смерть під час стресової ситуації дівчини з туговухістю, у сім'ї якої ще двоє дітей померли за аналогічних обставин [18]. Тільки через 100 років А. Jervell і F. Lange-Nielsen (1957 р.) представили повний клінічний опис LQTS у чотирьох членів однієї родини з вродженою глухотою, частими нападами втрати свідомості і стійким подовженням інтервалу QT на ЕКГ [19]. Незабаром, незалежно один від одного, італійський педіатр С. Romano (1963 р.) та ірландський педіатр О. Ward (1964 р.) надали спостереження аналогічного синдрому, але без вродженої глухоти [20; 21].

Таким чином, з 1964 р. відомі два варіанти спадкового синдрому подовженого інтервалу QT: Романо-Уорда (аутосомно-домінантний) і Джервелла-Ланге-Нільсена (аутосомно-рецесивний). В останньому випадку подовження інтервалу QT поєднується із вродженою глухотою. Встановлено, що синдром Романо-Уорда визначають у популяції з частотою 1:10000, а в дитячому віці від 1:3000 до 1:7000 [1; 18; 22]. Синдром Джервелла-Ланге-Нільсена вважається рідкісною патологією, трапляється з частотою 1:100000–200000 усього населення і становить менш 1% від усіх діагностованих випадків генетично детермінованого LQTS [18; 23; 24].

Основною рисою LQTS є довший, ніж у нормі інтервал QT. Інтервал QT вимірюється від початку зубця Q до кінця зубця T. Якщо ідентифікація точки закінчення зубця T ускладнена, інтервал QT вимірюється до місця перетину ізольованої лінії та лінії, дотичної до дуги зубця T [25; 26].

Інтервал QT на електрокардіограмі (ЕКГ) являє собою час від початку деполізації шлуночків до кінця реполяризації, таким чином відображаючи тривалість потенціалу дії шлуночків. На клітинному рівні потенціал дії міокарда характеризується послідовною спільною дією різних іонних каналів (калієвих, натрієвих, кальцієвих) [25; 27]. У дітей тривалість інтервалу QT менша, ніж у дорослих [7]. Наявні таблиці, в яких представлені нормативи електричної систоли шлуночків (інтервал QT) для такої статі, віку і частоти серцевих скорочень. Якщо у пацієнта тривалість інтервалу QT перевищує показники більше, ніж на 0,05 с, то це вказує на подовження електричної систоли шлуночків [18; 25].

Для об'єктивної оцінки інтервалу QT користуються коригованим (з поправкою на частоту серцевих скорочень (ЧСС) інтервалом QT (QTc), що визначається за формулами Базетта (Bazett) і Фредеріка (Friderici) [28; 29].

Нормальні значення інтервалу QTc демонструють важливі відмінності, залежні від віку та статі, які слід враховувати в обговоренні LQTS (табл. 1). [30; 31; 32; 33].

Таблиця 1
Порогові рівні інтервалу QTc
(адаптовано за Bayes de Luna, 2011) [7]

Вікові та гендерні категорії	Нормальний	Проміжний	Подовжений
Вік 1–15 років	< 440	440–460	> 460
Чоловіки	< 430	430–450	> 450
Жінки	< 450	450–470	> 470

Генетична природа вродженого LQTS уперше була описана Keating et al. у 1995 р. [34]. Натепер відомо 17 генів, у них ідентифіковано близько 600 мутацій, які призводять до розвитку LQTS [35; 36]. Найбільш розповсюдженими вважаються LQTS1, LQTS2, LQTS3 типи – до 90% усіх випадків вродженого LQTS [11; 37; 38]. При цьому близько 15–20% обстежених з клінічними та електрокардіографічними проявами LQTS не мають ідентифікованих генетичних змін [3; 39]. Незважаючи на широке генетичне різноманіття LQTS, загальні прояви його патогенезу загалом однакові для будь-якої форми. Основу LQTS становлять порушення в будові іонних (калієвих, натрієвих, кальцієвих) каналів кардіоміоцитів, які формуються білками, що кодуються вказаними вище 17 генами [36; 40]. Дисфункція цих іонних каналів або білків, пов'язаних із внутрішньоклітинним іонним транспортом, призводить до подовження тривалості потенціалу дії, гетерогенності реполяризації і тахіаритмії, індукованої механізмом рієнтри [1; 25; 41]. Подовження потенціалів дії збільшує ймовірність трансмембранних коливань напруги, що виникають під час деполяризованого потенціалу дії міоцитів (рання постдеполяризація). Якщо тривалість потенціалу дії міоцитів на локальній ділянці змінюється, ці коливання можуть реактивувати сусідні міоцити, які реполяризувались, і таким чином стати причиною виникнення шлуночкової тахікардії типу «пірует» [1; 4; 8; 41]. Піруетна тахікардія (Torsades de Pointes) – це специфічна форма поліморфної шлуночкової тахікардії у пацієнтів із синдромом подовженого інтервалу QT, що характеризується швидкими нерегулярними QRS-комплексами, які виглядають ніби «перевертаються» навколо ізолінії електрокардіограми [25; 42].

Ця аритмія може спонтанно припинитися або трансформуватися у фібриляцію шлуночків. Ризик шлуночкової тахікардії типу «пірует» залежить від ступеня подовження інтервалу QTc, особливо якщо він становить >500 мс [18; 42; 43]. Крім того, LQTS значно підвищує чутливість міокарда до впливу симпатичної нервової системи, що стає причиною частих тахіаритмій, здатних приводити до фібриляції шлуночків. При цьому у різних генетичних типів LQTS відзначається різна чутливість до тих або інших впливів. Наприклад, LQTS 1 типу характеризується синкопальними нападами і аритмією під час фізичного навантаження, у LQTS 2 типу аналогічні прояви спостерігаються у разі шумних і різких звуків, для LQTS 3 типу, навпаки, більш характерні розвиток аритмій і фібриляції у спокійному стані (наприклад, під час сну) [2; 3; 5; 44; 45].

У реалізації проявів LQTS значну роль відіграють модифіковані та немодифіковані чинники ризику подовження інтервалу QT [15; 31; 46].

Модифіковані чинники ризику подовження інтервалу QT:

- 1) електролітний дисбаланс (нудота, блювота, діарея, лікування петлевими діуретиками, гіпокаліємія, гіпокальціємія, гіпомagneзіємія);
- 2) гіпотиреоз;
- 3) голодування чи ожиріння;
- 4) одночасне застосування інгібіторів системи цитохромів P 450, що подовжують інтервал QT;

5) лікарські засоби: антибіотики (азітроміцин, кларитроміцин, кліндаміцин, ерітроміцин, ципрофлоксацин), протитуберкульозні препарати (ізоніазид), протигрибкові препарати (флуконазол, кетоконазол), антиаритмічні препарати (хінідин, лідокаїн, флекаїнід, ритмонорм, кордарон, соталол, аймалін), серцево-судинні засоби (адреналін, кавінтон), гастроентерологічні препарати (цизаприд, домперидон, ондасетрон), антигістамінні (астемізол, терфенадин), діуретики (фуросемід, гідрохлортиазид, індапамід), нейролептики (галоперидол, дроперидол), антидепресанти (амітриптилін, циталопрам, фенотіазін) та деякі інші [47; 48].

Немодифіковані чинники ризику подовження інтервалу QT:

- 1) сімейний анамнез раптової смерті (вроджене подовження інтервалу QT, генний поліморфізм);
- 2) синкопальний стан в анамнезі;
- 3) початкове подовження інтервалу QTc в анамнезі;
- 4) жіноча стать;
- 5) структурні захворювання міокарду/дисфункція лівого шлуночка;
- 7) ниркова недостатність;
- 8) порушення метаболізму препаратів у печінці.

Серед дітей дебют рецидивуючої клінічної симптоматики LQTS відбувається у віці 5–15 років, найчастіше у підлітків – у середньому у віці 14 років [2; 5; 13; 20].

Спектр клінічних проявів варіює від повної відсутності симптомів до синкопальних станів та раптової смерті. Тривалість втрати свідомості становить у середньому 1–2 хвилини і в половині випадків супроводжується епілептиформними, тоніко-клонічними судомами з мимовільним сечовипусканням і дефекацією [16; 18]. Синкопальні стани при LQTS зумовлені розвитком поліморфної шлуночкової тахікардії типу «пірует». Рідко хворий скаржиться на серцебиття перед втратою свідомості. Патогномонічним є синкопальні стани, які провокуються фізичним та/або емоційним навантаженням, різким звуком, плаванням [5; 7; 22; 45; 46].

Особливості синкопальних станів при LQTS:

- виникають, як правило, на висоті психоемоційного або фізичного навантаження;
- типові провісники (раптова загальна слабкість, потемніння в очах, серцебиття, тяжкість за грудиною);
- швидке, без амнезії і сонливості, відновлення свідомості;
- відсутність змін особистості, характерних для хворих на епілепсію.

Клінічна класифікація LQTS ґрунтується на особливостях його перебігу. Виділяють чотири основні клінічні варіанти перебігу LQTS [2; 3; 25; 46]:

- синкопе + подовження інтервалу QT (38%);
- ізольоване подовження інтервалу QT (40%);
- синкопе під час відсутності подовження інтервалу QT (11%);
- прихована форма – «німа», латентний перебіг синдрому.

Необхідно зазначити, що під час збирання анамнезу найбільшу увагу необхідно приділяти докладній характеристиці синкопальних станів: вік манифестації синкопе, фактори, що провокують синкопе, особ-

ливості початку та закінчення нападу, самопочуття після відновлення свідомості. Обов'язковою частиною обстеження є складання сімейного анамнезу (наявність у родичів 1 і 2 ступеня спорідненості нападів втрати свідомості та/або випадків раптової смерті віком до 40 років; подовження інтервалу QT на ЕКГ у членів сім'ї та/або у родичів, а також уражених членів сім'ї) [5; 46; 48].

Під час проведення стандартного клінічного огляду необхідно звернути увагу на наявність фенотипічних особливостей, характерних для варіантів LQTS з мультисистемним ураженням. Синдактилія трапляється у 100% випадків при синдромі Тімоті. Для хворих із синдромом Джервелла-Ланге-Нільсена характерна вроджена нейросенсорна приглухуватість. При синдромі Андерсена-Тавіла виявляються такі стигми дизембріогенезу, як низько посаджені вушні раковини, гіпертелоризм, дефекти м'якого та твердого піднебіння, мікрогнатія, клінодактилія та синдактилія, низький ріст та сколіоз [2; 6; 15].

Відповідно до сучасних рекомендацій Європейського товариства кардіологів (ESC, 2022) провідними діагностичними критеріями LQTS є тривалість $QTc \geq 480$ мс на повторних ЕКГ у 12 відведеннях або ризик розвитку LQTS > 3 балів за модифікованою шкалою діагностики LQTS (табл. 2). За наявності в анамнезі непритомності аритмогенного генезу або зупинки серця визначення $QTc \geq 460$ мс досить для вірогідної діагностики LQTS [5; 48].

В оновленнях клінічної практики Канадського кардіоваскулярного товариства (CCS, 2023) щодо ведення пацієнтів з LQTS рекомендують включати тестування на біговій доріжці з фізичним навантаженням (з тривалим записом ЕКГ у період відновлення протягом 6 хвилин у дорослих та 10 хвилин у дітей), яке може виявити аномальне подовження QT у період відновлення, незважаючи на нормальний чи межовий QTc на ЕКГ спокою. Це дослідження також може допомогти визначити генотип LQTS за змінами патерну зубця T та реакцією сегмента ST на фізичне навантаження. Так, під час фізичного навантаження інтервал QTc зазвичай подовжується при LQTS 1 типу і залишається подо-

вженим протягом раннього відновлення. Тип 2 характеризується подовженим значенням QTc на ранній стадії навантаження та пізнього відновлення, але може бути нормальним на піку навантаження та на ранньому відновленні. При LQTS 3 типу інтервал QT зазвичай істотно не змінюється під час навантаження, і жодної конкретної закономірності не було встановлено в інших рідкісних генотипах LQTS [48].

Слід зазначити, що ESC (2022) вважає, що для діагностики LQTS може бути корисним проведення ортокліностатичної проби [5], але в рекомендаціях CCS (2023) відзначено, що тест ЕКГ стоячи не показав достатньої діагностичної цінності у дітей та підлітків [5]. У цьому віковому періоді найбільш значущими є дані ЕКГ, особливо в перші 4 хвилини відновлення після фізичного навантаження [5].

Зважаючи на те, що подовження інтервалу QT може бути непостійним, тому добове холтеровське моніторування ЕКГ є досить інформативним методом, особливо при LQTS 2 та 3 типів. Це пояснюється тим, що у пацієнтів з такими варіантами LQTS більш виражене подовження інтервалу QT спостерігається у нічний час або під час проведення провокаційних тестів [15; 43].

Провокаційні тести з використанням деяких лікарських препаратів можуть допомогти вирізнити LQTS серед інших варіантів каналопатій, але не рекомендується рутинне проведення провокаційної проби з введенням адреналіну [43; 47; 48].

З метою уточнення характеру змін структур та функцій серця всім дітям з підозрою на LQTS обов'язково показано проведення доплерокардіографії.

У хворих з LQTS не рекомендується інвазивне електрофізіологічне обстеження серця [5].

Дуже важливим для діагностики самого LQTS та його варіантів має медико-генетичне тестування. Пацієнтам з уже встановленим діагнозом LQTS рекомендується проходити генетичне тестування та отримати консультацію у спеціалізованому медико-генетичному центрі для призначення генотип-специфічного лікування та виявлення родичів, що входять до групи ризику виникнення шлуночкової тахікардії та розвитку РСС [3; 5; 24; 48].

Таблиця 2

Модифікована діагностична шкала LQTS (ESC, 2022)

		Критерій	Бали
ЕКГ	QTc	≥ 480 мс	3,5
		$= 460-479$ мс	2
		$= 450-459$ мс (у чоловіків)	1
		≥ 480 мс протягом 4-ої хвилини відновлення після тесту з фізичним навантаженням	1
	<i>Зареєстрована тахікардія туну «пірует» (Torsade de pointes)</i>		2
	Альтернація хвилі T		1
Наявність зазубин на хвилі T у III відведенні		1	
Низький пульс для віку		0,5	
Клінічні прояви	Синкопе	зі стресом	2
		без стресу	1
Сімейний анамнез	Член(и) родини з визначеним LQTS		1
	Раптова смерть у сім'ї хворого у віці <30 років		0,5
Генетичні знахідки	Патогенна мутація		3,5

Примітка: діагноз LQTS встановлюється за кількості балів більше 3.

Також під час обстеження пацієнта з LQTS необхідно проводити лабораторні дослідження крові з оцінкою електролітного складу, визначенням активності кардіоспецифічних ферментів та маркерів запалення, включаючи дослідження титру антитіл до структур серця, гормонального профілю щитоподібної залози для виключення вторинних станів, що призводять до шлуночкових тахіаритмій.

Лікування LQTS включає міждисциплінарний підхід, який повинен бути спрямований на зниження ризику розвитку небезпечних для життя аритмій та РСС. Основні принципи лікування LQTS: корекція способу життя, психологічна підтримка, медикаментозна та немедикаментозна профілактика РСС; невідкладна терапія шлуночкової тахікардії типу «пірует» [3; 5; 43; 45; 48].

Насамперед усім хворим рекомендовано виключити прийом препаратів, що подовжують інтервал QT. Необхідно відмовитись від екстремальних фізичних навантажень та мінімізувати генотип-специфічні тригери, попереджувати дизелектролітні порушення. Заняття професійним спортом протипоказані хворим із синкопальною формою LQTS та хворим із групи високого ризику; за відсутності клінічних проявів та генетично підтвердженого LQTS рішення приймається лікарською комісією в індивідуальному порядку [5; 43; 48].

Основа медикаментозної терапії LQTS становлять β-адреноблокатори [3; 5; 15; 48; 49; 50]. Перевага надається таким неселективним β-адреноблокаторам, як надолол (1,0–1,5 мг/кг/добу в 1–2 прийоми) та пропранолол (1,0–4,0 мг/кг/добу в 3–4 прийоми), тому що вони забезпечують більшу ефективність у попередженні аритмогенного ризику, ніж селективні β1-адреноблокатори – метопролол та атенолол [3; 5; 11; 48]. Визначено, що надолол та пропранолол найбільш ефективні при LQTS 1 та 2 типів [43; 49]. Їм надається перевага у хворих із середнім та високим аритмогенним ризиком. Хворим з низьким ризиком розвитку життєво-загрожуючої аритмії можна призначати біспролол [48]. Що стосується призначення метопрололу та атенололу, то останніми роками ці β-адреноблокатори обмежуються хворим на LQTS, оскільки їх застосування супроводжується високим ризиком рецидиву подовження інтервалу QT із загрозою розвитку аритмій [11].

На додаток до β-адреноблокаторів хворим з підтвердженим LQTS 3 типу та $QTc > 500$ мс, у яких після лікарської проби QTc зменшується більш ніж на 40 мс, рекомендується призначення блокатора натрієвих каналів мексилетину (2,0–5,0 мг/кг у 3 прийоми) [5; 48; 51]. Також у деяких варіантах LQTS у підлітків можливе призначення флекаїніду, який діє за рахунок пригнічення дії швидких натрієвих каналів [5; 43; 48; 52]. Антиаритмічна терапія призначається довічно з корекцією дози препарату залежно від збільшення ваги пацієнта. Також необхідно підтримувати концентрацію калію, магнію та кальцію у сироватці крові в межах норми [5; 43; 48].

У разі недостатньої ефективності медикаментозної терапії хворим з LQTS показані хірургічні методи лікування – лівостороння симпатична денервація серця (ЛСДС) та імплантація кардіовертера-дефібрилятора (ІКД) [3; 5; 43; 48]. Відповідно до рекомендацій Канадського товариства кардіологів (2023) такі

методи лікування у дітей, як правило, використовуються рідко [48].

ЛСДС рекомендована особливо молодим пацієнтам, у яких рецидиви шлуночкової тахікардії зберігаються, незважаючи на прийом максимально допустимої дози β-адреноблокаторів. Також ЛСДС виконується як ще один крок перед розглядом необхідності встановлення ІКД або за наявності протипоказань до ІКД чи відмови від нього [5; 53; 54]. Визначено, що антифібриляторні ефекти ЛСДС, такі як ослаблення симпатичного локалізованого розряду і підвищення порога фібриляції шлуночків, значно знижують серцеві події приблизно на 90% після процедури. Це робить ЛСДС цінним варіантом для лікування пацієнтів з LQTS, особливо у дітей або у випадках проривних синкопе при LQTS 2 та 3 типів, де спостерігається висока сприйнятливості до симпатичних сплесків [5; 43].

Відповідно до рекомендацій ESC (2022) встановлення ІКД належить до показань II класу для хворих з LQTS з урахуванням можливих ускладнень та психосоціального впливу на якість життя пацієнта [5; 43]. Хворі, які мають високий ризик LQTS, та ті, у кого була зупинка серця з успішним відновленням серцевої діяльності або множинні аритмогенні синкопальні епізоди на тлі прийому β-адреноблокаторів, повинні проходити агресивне лікування з імплантацією кардіовертера-дефібрилятора [5; 43; 55; 56]. Встановлення ІКД є важливим у терапії пацієнтів з підтвердженим LQTS 3 типу, який часто демонструє зниження чутливості до β-адреноблокаторів та аритмогенними рецидивами під час сну [43].

Пацієнти з LQTS потребують постійного спостереження у спеціалізованих аритмологічних центрах [5; 48]. Частота відвідувань залежить від віку хворого і тяжкості захворювання. При синкопальній формі LQTS контроль ефективності терапії і моніторинг факторів ризику РСС проводиться 1 раз на 1–6 місяців. За відсутності синкопе моніторинг факторів ризику проводиться не рідше 1 разу на рік. В пубертатному періоді – 1 раз на 6 місяців.

Хворим з ІКД контроль системи проводиться не рідше 1 разу на 6 місяців; а також щоразу у разі спрацьовування пристрою або рецидиву синкопе. У разі планового контролю системи ІКД попередньо проводяться ЕКГ, холтеровське моніторування серцевого ритму, ДЕхоКГ, рентгенографія органів грудної клітки у прямій і лівій бічній проєкціях.

Питання про вакцинацію вирішується в індивідуальному порядку залежно від клінічного стану дитини, ефективності медикаментозного контролю аритмії, а також з урахуванням раніше виявлених провокуючих чинників (зв'язок маніфестації аритмії з вакцинацією, інфекційним захворюванням).

Дітям із синкопальною формою LQTS вакцинація проводиться за індивідуальним графіком. За відсутності синкопе вакцинація проводиться в декретовані терміни.

Для ілюстрації вище зазначених положень наводимо КЛІНІЧНИЙ ВИПАДОК власного спостереження та ведення дитини з LQTS.

Дитина Д., 13 років, надійшла до відділення інтенсивної терапії обласної клінічної дитячої лікарні з життєзагрозливим порушенням серцевого ритму.

З анамнезу захворювання відомо, що у хворої під час занять у школі була втрата свідомості, яка супроводжувалась ціанозом шкіри та носо-губного трикутника, мимовільним сечовипусканням.

З анамнезу життя з'ясовано, що дитина від 2 вагітності, яка перебігала на тлі загрози переривання з 12 тижнів. Пологи 2, самостійні, вага під час народження 2600 г. Зростала та розвивалась відповідно до віку. Серед перенесених захворювань: ГРВІ, вітряна віспа, пневмонія, пієлонефрит. Оперативних втручань не було. Алергічний анамнез не обтяжений. Під час бесіди з матір'ю було з'ясовано, що в молодших класах при обстеженні на ЕКГ – ознаки подовженого інтервалу QT, але повного обстеження дитині проведено не було. Мати – 41 рік, перенесла ішемічний інсульт у 2016 р., батько – 41 рік, здоровий.

Дитина надійшла до лікарні в тяжкому стані, що зумовлено порушенням серцевого ритму, АТ 60/20 мм рт.ст., SpO₂ – 92%, на ЕКГ поліморфна шлуночкова тахікардія. Не лихоманила. Катаральних явищ не було. Стан свідомості – приглушення, оцінка за шкалою ком Глазго 12 балів. Очі відкриває, зіниці діаметром 3 мм, OD=OS, фотореакції збережені, мляві, симетричні, погляд короткочасно фіксує. Корнеальні та рогівкові рефлекси збережені. Тонус м'язів знижений, рухи в кінцівках збережені, D=S. Судом не спостерігалось. Менінгеальні знаки негативні. Грубої вогнищевої неврологічної симптоматики не виявлено.

Дівчинка правильної тілобудови, високоросла (вага 58 кг, зріст 175 см, ІМТ = 19,3 кг/м²). Шкірні покриви блідо-рожеві, без висипу. Видимі слизові рожеві, вологі, губи рожеві. Перфузія нігтьових лож задовільна. Дис-

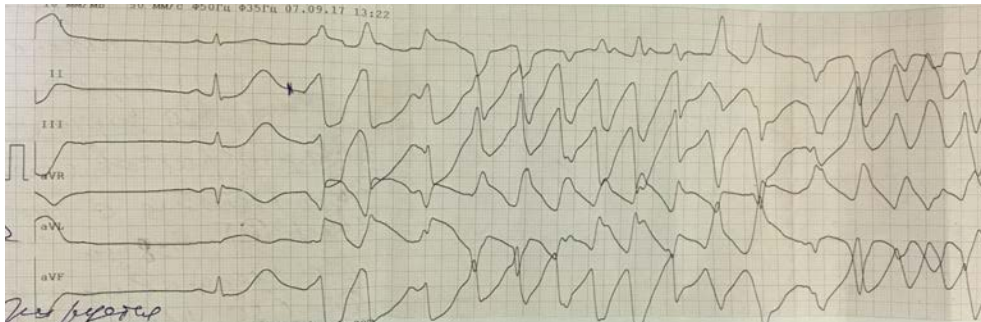
тальні відділи кінцівок теплі на дотик. Периферійних набряків немає. Дихання самостійне, ритмічне, ЧД 18 за хвилину. Аускультативно у легенях дихання везикулярне, проводилося у всі відділи, помірно послаблене в базальних відділах, хрипи не вислуховувались. Перкуторно над легенями ясний легеневий звук. Тони серця приглушені, аритмічні, короткий систолічний шум над верхівкою, ЧСС 86 ударів на хвилину. Артеріальна гіпотензія.

Живіт м'який, доступний пальпації у всіх відділах. Печінка та селезінка не збільшені. Фізіологічні відправлення не порушені.

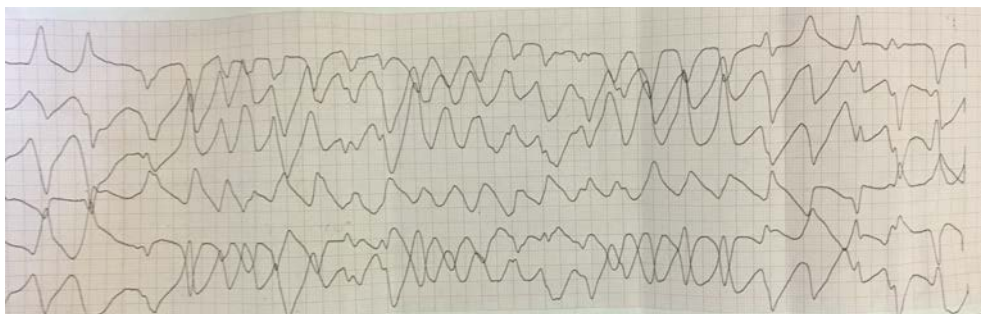
Під час ЕКГ-обстеження у хворої виявлено порушення серцевого ритму – поліморфна шлуночкова тахікардія типу «пірует». Черговим лікарем введено кордарон 5 мг/кг в/в струйно. На ЕКГ на тлі короткотривалих епізодів синусового ритму зареєстровано подовжений інтервал QTc до 690 мс та поліморфну шлуночкову тахікардію типу «пірует» (рис. 1 А, Б).

Кордарон відмінено. Відповідно до рекомендацій Європейського товариства кардіологів (2022) внутрішньовенно введено лідокаїн у сумарній дозі 3,5 мг/кг. Знову стійкого ефекту досягнуто не було, призначено β-блокатор анаприлін у дозі по 20 мг 3 рази на добу внутрішньо. Стан дитини стабілізовано, напад шлуночкової тахікардії купійовано, на ЕКГ зареєстрована парасистолічна шлуночкова бігеменія, синдром подовженого інтервалу QT (рис. 2 А, Б).

Надалі протягом доби повторно були зареєстровані напади шлуночкової тахікардії типу «пірует». Дитину переведено до кардіохірургічного відділення ДУ «Інститут загальної та невідкладної хірургії імені

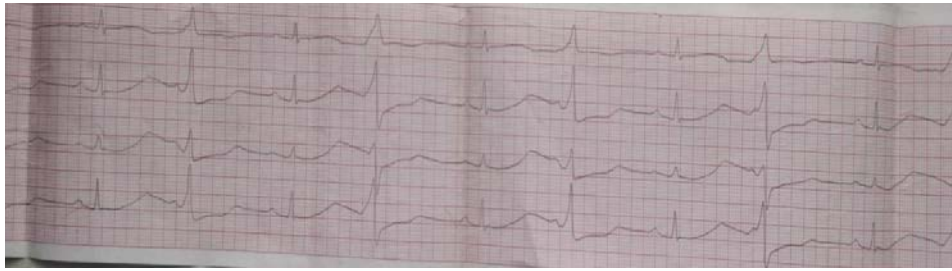


а

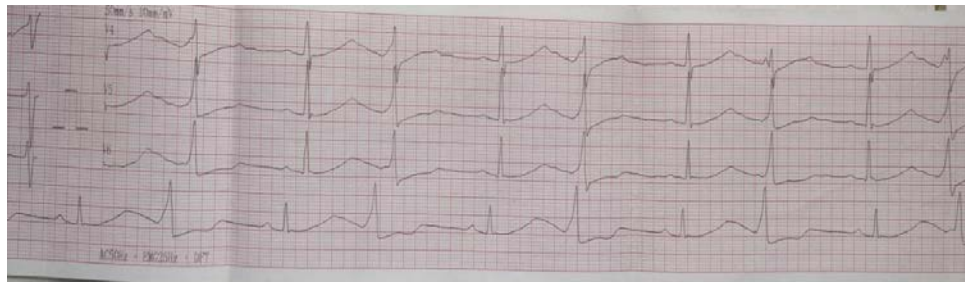

б

Рис. 1. а, б – веретеноподібна поліморфна шлуночкова тахікардія типу «пірует»



а



б

Рис. 2. а, б. Парасистолічна шлуночкова бігеменія, LQTS

В.Т. Зайцева НАМН України» (м. Харків) для вирішення питання імплантації кардіовертера-дефібрилятора, про що отримано згоду батьків дитини.

Діагноз на момент переведу: **синдром подовженого інтервалу QT. Поліморфна шлуночкова тахікардія. Синкопе. Субаортальна аномальна хорда лівого шлуночка. Органічне ураження ЦНС, синдром вегетативної дисфункції.**

За час спостереження дитина була обстежена.

Клінічний аналіз крові: дефіцитна анемія легкого ступеня.

Клінічний аналіз сечі: без патології.

Біохімічні показники: загальний білок, протеїнограма, цукор крові, тропонін Т, креатинін та сечовина крові, білірубін загальний і фракції, трансамінази, тімолова проба, альфа-амілаза крові, лактатдегідрогеназа, креатинфосфокіназа, лужна фосфатаза, ліпідний спектр крові – в межах норми.

Рентгенографія органів грудної порожнини: легені без патологічних змін. Серце мітральної конфігурації, талія згладжена за рахунок III дуги, КТІ=39,7%, кардіо-діафрагмальні кути: гострий праворуч, прямий ліворуч.

ЕКГ: неодноразово були зареєстровані порушення серцевого ритму (поліморфна шлуночкова тахікардія типу «пірует»; парасистолічна шлуночкова бігеменія, синдром подовженого інтервалу QT).

ДЕХОКГ: субаортальна аномальна хорда лівого шлуночка. Зниження шкортливої здатності лівого шлуночка (ФВ=49%) на тлі шлуночкової тахікардії. Порушення діастолічної функції лівого шлуночка.

УЗД органів черевної порожнини та нирок: помірне збільшення печінки до 2,5 см нижче краю реберної дуги, структура однорідна, ехогенність не підвищена; помірна деформація ЧМС, сольова інкрустація мисок нирок.

ЕЕГ: ознаки зниження функціональної активності кори головного мозку. Плоский тип ЕЕГ. Нижньостволова дисфункція.

ЕхоЕГ: ознаки лікворної гіпертензії I ступеня.

Доплерографія судин голови та ший: отримані добрі ультразвукові сигнали з передньої, середньої та задньої мозкових артерій з обох боків, основної та інтракраніальних ділянок хребтових артерій. Сполучні артерії Вілізієва кола функціонують задовільно. Кровонаповнення в загальній, внутрішній та зовнішній сонних артеріях нерівномірне, спектр кровоплину значно змінений.

МРТ головного мозку: на серії отриманих томограм головного мозку вогнищевої патології та інтракраніальних патологічних об'ємних утворень не виявлено. Бокові шлуночки трохи асиметричні (S>D), розміри в межах норми, 3 та 4 шлуночки не змінені. Серединні структури не зміщені. Трохи розширені конвексимальні субарахноїдальні простори на тлі початкових гіпотрофічних змін відділів обох гемісфер головного мозку. Гіпофіз та гіпоталамічна зона не змінені.

Консультація нейрохірурга та отоларинголога: патології не виявлено.

Консультація невропатолога: органічне ураження ЦНС, синдром вегетативної дисфункції.

Консультація кардіохірурга-аритмолога: синдром подовженого інтервалу QT, поліморфна шлуночкова тахікардія. Синкопе. Дитині показано оперативне лікування – імплантація кардіовертера-дефібрилятора.

В умовах кардіохірургічного відділення ДУ «Інститут загальної та невідкладної хірургії імені В.Т. Зайцева НАМН України» хворій проведена імплантація кардіовертера-дефібрилятора. Післяопераційний період без особливостей. На 5-ту добу стан пацієнтки з помітним поліпшенням. Параметри гемодинаміки оптимальні. Симптомів серцевої недостатності не виявлено. На ЕКГ:

скорочення інтервалу QT, шлуночкові аритмії не рецидивують. Робота ІКД стабільна у заданому режимі. Рекомендовано приймати беталок ЗОК (метопролол) 25 мг 1 раз на добу зранку із контролем ЧСС, АТ безстроково під наглядом кардіолога. Контроль ЕКГ та стану імплантованого кардіовертера-дефібрилятора 2 рази на рік. Протипоказано наражати ІКД впливу електромагнітного поля, у разі виконання хірургічних операцій користуватись біполярним коагулятором. Спостереження сімейного лікаря, кардіолога, помірна фізична активність.

Натепер стан дитини стабільний; перебуває поза межами України.

Особливістю цього клінічного випадку є те, що у дитини мав місце вроджений LQTS, про який вказували попередні ЕКГ-дослідження, але дитина не була обстежена в повному обсязі і, відповідно, не призначалось адекватне профілактичне лікування. Клінічним проявом стало синкопе у віці 13 років, що типово для такого віку. Також дитина жіночої статі, що частіше трапляється починаючи з підліткового періоду. Синкопе

на тлі LQTS було викликано розвитком поліморфної шлуночкової тахікардії типу «пірует», яка є предиктором РСС. Купіювати напад вдалося на тлі призначення бета-блокаторів. З огляду на те, що у дитини вже розвинулося синкопе внаслідок поліморфної тахікардії типу torsades de pointes як маркер можливого розвитку РСС, то тактика ведення такої хворої потребувала встановлення ІКД з позитивним прийомом бета-блокаторів та спостереження кардіолога та кардіохірурга.

Висновки

Таким чином, у роботі наведені основні положення, що стосуються сучасних знань про синдром подовженого інтервалу QT, основні клінічні прояви, діагностичні критерії та тактику лікування дітей з LQTS. Також надано приклад власного клінічного спостереження підлітка з вродженим LQTS. Вищевказані дані розширяють знання педіатрів, сімейних лікарів та дитячих кардіологів про синдром подовженого інтервалу QT як предиктора фатальних порушень ритму серця у дітей та дозволять своєчасно попереджувати розвиток раптової серцевої смерті в дитячому віці.

ЛІТЕРАТУРА

- Galić E, Bešlić P, Kilić P, et al. Congenital long QT syndrome: A systematic review. *Acta Clin Croat.* 2021; 60(4): 739–748. doi: 10.20471/acc2021.60.04.22.
- Lankaputra M, Voskoboinik A. Congenital long QT syndrome: A clinician's guide. *Intern Med J.* 2021; 51(12): 1999–2011. doi: 10.1111/imj.15437.
- Wilde AA, Amin AS, Postema PG. Diagnosis, management and therapeutic strategies for congenital long QT syndrome. *Heart.* 2022; 108(5): 332–338. doi: 10.1136/heartjnl-2020-318259.
- Schwartz PJ, Stramba-Badiale M, Crotti L, et al. Prevalence of the congenital long-QT syndrome. *Circulation.* 2009; 120(18): 1761–1767. doi: 10.1161/CIRCULATIONAHA.109.863209.
- Zeppenfeld K, Tfelt-Hansen J, de Riva M, et al. 2022 ESC Guidelines for the management of patients with ventricular arrhythmias and the prevention of sudden cardiac death. *Eur Heart J.* 2022; 43(40): 3997–4126. doi: 10.1093/eurheartj/ehac262.
- Ergül Y, Şahin GT, Kafali HC, et al. Clinical and genetic characteristics and course of congenital long QT syndrome in children: A nine-year single-center experience. *Anatol J Cardiol.* 2021; 25(4): 250–257. doi: 10.14744/AnatolJCardiol.2020.08791.
- Zharinov OY, Ivanov Yu., Kuts VO. Electrocardiographic syndromes and phenomena: we refer to the textbook. *Health.com.ua.* 2019; 4(65): 41–43. (in Ukrainian). Available from: <https://health-ua.com/article/44240-elektrokardografchn-sindromi-tafenomeni-zvertamosya-dopdruchnika>.
- Modell SM, Lehmann MH. The long QT syndrome family of cardiac ion channelopathies: a HuGE review. *Genet Med.* 2006; 8(3): 143–155. doi: 10.109701.gim.0000204468.85308.86.
- Acar DB, Uslu S, Oner T, et al. A rare cause of neonatal death: long QT syndrome. *Med Bull Sisli Etfal Hosp.* 2017; 51: 329–333. doi: 10.5350/SEMB.20160710113812.
- Tester D, Wong L, Chanana P, et al. Cardiac genetic predisposition in sudden infant death syndrome. *J Am Coll Cardiol.* 2018; 71(11): 1217–1227. doi: 10.1016/j.jacc.2018.01.030.
- Aldirawy M, Musa R, Hamdi M, et al. Congenital long QT syndrome (LQTS) in infancy: a challenging case. *Cureus.* 2024; 16(1): e51810. doi: 10.7759/cureus.51810.
- Pupaza A, Cinteza E, Vasile CM, Nicolescu A, Vatasescu R. Assessment of Sudden Cardiac Death Risk in Pediatric Primary Electrical Disorders: A Comprehensive Overview. *Diagnostics (Basel).* 2023; 13(23): 3551. doi: 10.3390/diagnostics13233551.
- Czocek RJ, Kaltman JR, Cassidy AE, et al. Quality of life of pediatric patients with long QT syndrome. *Am J Cardiol.* 2016; 117(4): 605–610. doi: 10.1016/j.amjcard.2015.11.052.
- Synoverska OB, Alekseeva YuI, Fomenko NM, Reitmaier MY, Shkandrii SB. Prolonged QT interval syndrome in pediatric practice: literature data and clinical case description. *Modern Pediatrics. Ukraine.* 2021; 7(119): 55–61. (in Ukrainian). doi: 10.15574/SP.2021.119.55.
- Nedelska SM, Zhylenko IA, Lyutykova GV. Long QT interval syndrome in practice of paediatricians. *Modern Pediatrics. Ukraine.* 2018; 3(91): 86–91. (in Ukrainian). doi: 10.15574/SP.2018.91.86.
- Schwartz PJ, Ackerman MJ. The long QT syndrome: a transatlantic clinical approach to diagnosis and therapy. *Eur Heart J.* 2013; 34(40): 3109–3116. doi: 10.1093/eurheartj/ehc089.
- Fernández-Falgueras A, Sarquella-Brugada G, Brugada J, Brugada R, Campuzano O: Cardiac channelopathies and sudden death: recent clinical and genetic advances. *Biology (Basel).* 2017; 6(1): 7. doi: 10.3390/biology6010007.
- Nagornaya NV, Konopko NN, Chetverik NA, Kartashova OS. Long QT syndrome as a cause of syncope and life-threatening conditions. *Healthy Child.* 2007; 2(5). (in Ukrainian). Available from: <https://mif-ua.com/archive/article/751>.

19. Jervell A, Lange-Nielsen F. Congenital deaf-mutism, functional heart disease with prolongation of the QT interval, and sudden death. *Am Heart J.* 1957; 54(1): 59–68. doi: 10.1016/0002-8703(57)90079-0.
20. Romano C, Gemme G, Pongiglione R. Rare cardiac arrhythmias of the pediatric age. I. Repetitive paroxysmal tachycardia. *Minerva Pediatr.* 1963; 15: 1155–1164.
21. Ward O. A new familial cardiac syndrome in children. *J Ir Med Assoc.* 1964; 54: 103–106.
22. Moss AJ, Schwartz PJ, Grampton RS, et al. The long QT syndrome: prospective longitudinal study of 328 families. *Circulation.* 1991; 84(3): 1136–1144. doi: 10.1161/01.cir.84.3.1136.
23. Schwartz PJ, Spazzolini C, Crotti L, et al. The Jervell and Lange-Nielsen syndrome: natural history, molecular basis, and clinical outcome. *Circulation.* 2006; 113(6): 783–790. doi: 10.1093/eurheartj/ehl355.
24. Adler A, Novelli V, Amin AS, et al. An international, multicentered reappraisal of genes reported to cause congenital long QT syndrome. *Circulation.* 2020; 141(6): 418–428. doi: 10.1161/circulationaha.119.043132.
25. Rukovodstvo po kardyolohyy [Guide to cardiology] / Pod red. V.N. Kovalenko. Kyiv: MORION, 2008. 1424 p. (in Ukrainian).
26. Vink AS, Neumann B, Lieve KVV, et al. Determination and interpretation of the QT interval. *Circulation.* 2018; 138(21): 2345–2358. doi: 10.1161/CIRCULATIONAHA.118.033943.
27. Takasugi N, Gono H, Nakasugi M, et al. Prevalence of microvolt T-Wave alternans in patients with long QT syndrome and its association with torsade de pointes. *Circ Arrhythm electrophysiol.* 2016; 9(2): e003206. doi: 10.1161/CIRCEP.115.003206.
28. Vink AS, Neumann B, Lieve KVV, et al. Determination and interpretation of the QT interval: comprehensive analysis of a large cohort of long QT syndrome patients and controls. *Circulation.* 2018; 138: 2345–2358. doi: 10.1161/CIRCULATIONAHA.118.033943.
29. Andrsova I, Hnatkova K, Helanova K, et al. Problems with Bazett QTc correction in paediatric screening of prolonged QTc interval. *BMC Pediatr.* 2020; 20(1): 558. doi: 10.1186/s12887-020-02460-8.
30. Vink AS, Clur SB, Wilde AAM, Blom NA. Effect of age and gender on the QTc-interval in healthy individuals and patients with long-QT syndrome. *Trends Cardiovasc Med.* 2018; 28: 64–75. doi: 10.1016/j.tcm.2017.07.012.
31. Vink AS, Clur SB, Geskus RB, et al. Effect of age and sex on the QTc interval in children and adolescents with type 1 and 2 long-QT syndrome. *Circulation: Arrhythm Electrophysiol.* 2017; 10(4): e004645. doi: 10.1161/CIRCEP.116.004645.
32. Dies-Escute N, Arbelo E, Martínez-Barrios E, et al. Sex differences in long QT syndrome. *Front Cardiovasc Med.* 2023; 10: 1164028. doi: 10.3389/fcvm.2023.1164028.
33. Costa S, Saguner AM, Gasperetti A, et al. The link between sex hormones and susceptibility to cardiac arrhythmias: from molecular basis to clinical implications. *Front Cardiovasc Med.* 2021; 8: 644279. doi: 10.3389/fcvm.2021.644279.
34. Curran ME, Splawski I, Timothy KW, et al. A molecular basis for cardiac arrhythmia: HERG mutations cause long QT syndrome. *Cell.* 1995; 80(5): 795–803. doi: 10.1016/0092-8674(95)90358-5.
35. Giudicessi JR, Wilde AAM, Ackerman MJ. The genetic architecture of long QT syndrome: A critical reappraisal. *Trends Cardiovasc Med.* 2018; 28(7): 453–464. doi: 10.1016/j.tcm.2018.03.003.
36. Giudicessi JR, Roden DM, Wilde AAM, Ackerman MJ. Classification and Reporting of Potentially Proarrhythmic Common Genetic Variation in Long QT Syndrome Genetic Testing. *Circulation.* 2018; 137(6): 619–630. doi: 10.1161/CIRCULATIONAHA.117.030142.
37. Balestra E, Bobbo M, Cittar M, et al. Congenital Long QT syndrome in children and adolescents: a general overview. *Children (Basel).* 2024; 11(5): 582. doi: 10.3390/children11050582.
38. Westphal DS, Burkard T, Moscu-Gregor A, et al. Reclassification of genetic variants in children with long QT syndrome. *Mol Genomic Med.* 2020; 8(9): e1300. doi: 10.1002/mgg3.1300.
39. Mazzanti A, Maragna R, Vacanti G, et al. Interplay between genetic substrate, QTc duration and arrhythmia risk in patients with long QT syndrome. *J Am Coll Cardiol.* 2018; 71(15): 1663–1671. doi: 10.1016/j.jacc.2018.01.078.
40. Wallace E, Howard L, Liu, et al. Long QT syndrome: genetics and future perspective. *Pediatr Cardiol.* 2019; 40: 1419–1430. doi: 10.1007/s00246-019-02151-x.
41. Bohnen M, Peng G, Robey S, et al. Molecular pathophysiology of congenital long QT syndrome. *Physiol. Rev.* 2017; 97(1): 89–134. doi: 10.1152/physrev.00008.2016.
42. Wren C. Concise Guide to Pediatric Arrhythmias. Oxford, UK; 2012. 190 p.
43. Hauwanga WN, Yau R, GohK, et al. Management of Long QT Syndrome: A Systematic Review. *Cureus.* 2024; 16(6): e62592. doi: 10.7759/cureus.62592.
44. Reed GJ, Boczek NJ, Etheridge SP, Ackerman MJ. CALM3 mutation associated with long QT syndrome. *Heart Rhythm.* 2015; 12: 419–422. doi: 10.1016/j.hrthm.2014.10.035.
45. Hocini M, Pison L, Proclemer A, et al. Diagnosis and management of patients with inherited arrhythmia syndromes in Europe: results of the European Heart Rhythm Association Survey. *Europace.* 2014; 16(4): 600–603. doi: 10.1093/europace/euu074.
46. Yoshinaga M, Kucho Y, Nishibatake M, Ogata H, Nomura Y. Probability of diagnosing long QT syndrome in children and adolescents according to the criteria of the HRS/EHRA/APHS expert consensus statement. *Eur Heart J.* 2016; 37(31): 2490–2497. doi: 10.1093/eurheartj/ehw072.
47. Schwartz PJ, Wosley RL. Predicting the unpredictable: Drug-Induced QT prolongation and Torsades de Pointes. *J Am Coll Cardiol.* 2016; 67(13): 1639–1650. doi: 10.1016/j.jacc.2015.12.063.
48. Davies RA, Ladouceur VB, Green MS, et al. The 2023 Canadian Cardiovascular Society clinical practice update on management of the patient with a prolonged QT interval. *Can J Cardiol.* 2023; 39: 1285–301. doi: 10.1016/j.cjca.2023.06.011.
49. Ahn J, Kim H, Choi J-I, et al. Effectiveness of beta-blockers depending on the genotype of congenital long-QT syndrome: a meta-analysis. *PloS One.* 2017; 12(10): e0185680. doi: 10.1371/journal.pone.0185680.

50. Han L, Liu F, Li Q, et al. The efficacy of beta-blockers in patients with long QT syndrome 1–3 according to individuals' gender, age, and QTc intervals: a network meta-analysis. *Front. Pharmacol.* 2020; 11: 579525. doi: 10.3389/fphar.2020.579525.
51. Bos JM, Crotti L, Rohatgi RK, et al. Mexiletine shortens the QT interval in patients with potassium channel-mediated type 2 long QT syndrome. *Circ. Arrhythm. Electrophysiol.* 2019; 12(5): e007280. doi: 10.1161/CIRCEP.118.007280.
52. Ergül Y, Özgür S, Onan SH, Tuzcu V. Can flecainide totally eliminate bidirectional ventricular tachycardia in pediatric patients with Andersen-Tawil syndrome? *Turk Kardiyol Dern Ars.* 2018; 46(8): 718–722. doi: 0.5543/tkda.2018.10.5543/tkda.2017.77856.
53. Antonopoulos A, Lawrence D, Patrini D, et al. The role of sympathectomy in long QT syndrome. *J Thorac Dis.* 2017; 9(9): 3394–3397. doi: 10.21037/jtd.2017.08.45.
54. Niaz T, Bos JM, Sorensen KB, Moir C, Ackerman MJ. Left cardiac sympathetic denervation monotherapy in patients with congenital long QT syndrome. *Circ Arrhythm Electrophysiol.* 2020; 13(12): e008830. doi: 10.1161/CIRCEP.120.008830.
55. Olde Nordkamp LR, Postema PG, Knops RE, et al. Implantable cardioverter-defibrillator harm in young patients with inherited arrhythmia syndromes: a systematic review and meta-analysis of inappropriate shocks and complications. *Heart Rhythm.* 2016; 13(2): 443–454. doi: 10.1016/j.hrthm.2015.09.010.
56. Kojima K, Kato K, Fujii Y, et al. Successful management of a young athlete with type 2 long QT syndrome by genotype-specific risk stratification and bridging therapy with a wearable cardioverter defibrillator. *Intern Med.* 2022; 61(8): 1179–1182. doi: 10.2169/internalmedicine.8093-21.

Надійшла до редакції 27.06.2024 р.

Прийнята до друку 28.11.2024 р.

Електронна адреса для листування galdina.iryna@gmail.com

Науково-практичний журнал

ОДЕСЬКИЙ МЕДИЧНИЙ ЖУРНАЛ

№ 4 (189) 2024

Коректура • *Наталія Славгородська*

Комп'ютерна верстка • *Наталія Кузнєцова*

E-mail: omj@onmedu.od.ua

Сайти: <http://journals.onmedu.od.ua>, <http://journal.odmu.edu.ua>

Підписано до друку: 29.11.2024.

Формат 60x84/8. Гарнітура Times New Roman.

Папір офсет. Цифровий друк. Обл.-вид. арк. 10,14. Ум. друк. арк. 12,09.

Замов. № 1124/795. Наклад 100 прим.

Видавництво і друкарня – Видавничий дім «Гельветика»

65101, Україна, м. Одеса, вул. Інглєзі, 6/1

Телефон +38 (095) 934 48 28, +38 (097) 723 06 08

E-mail: mailbox@helvetica.ua

Свідоцтво суб'єкта видавничої справи

ДК № 7623 від 22.06.2022 р.