СПЕЦІАЛІЗОВАНИЙ РЕЦЕНЗОВАНИЙ НАУКОВО-ПРАКТИЧНИЙ ЖУРНАЛ

Том 21, № 5, 2025

ISSN 2224-0586 (print), ISSN 2307-1230 (online)

МЕДИЦИНА® НЕВІДКЛАДНИХ СТАНІВ

Том 21, № 5, 2025

ZASLAVSKY® Publishing house
www.mif-ua.com

МЕДИЦИНА НЕВІДКЛАДНИХ СТАНІВ

20 років

“Аксімед” завжди попереду!

НА БАЗІ КЛІНІКИ “АКСІМЕД” ФУНКЦІОНУЄ

ЦЕНТР ПРОБЛЕМ СНУ

ЕФЕКТИВНА ДІАГНОСТИКА ТА ЛІКУВАННЯ:

- порушень дихання уві сні (нічне апное);
- усіх видів безсоння;
- синдрому неспокійних ніг.

ПРОВОДИМО НАЙСУЧАСНІШУ
ПОЛІСОМНОГРАФІЮ



ЛІКУВАННЯ ХРАПУ







AKSIMED.UA • 044 390 00 55

Державна установа «Інститут загальної та невідкладної хірургії Національної академії медичних наук України»
Харківський національний медичний університет

За підтримки:

Всеукраїнської громадської організації «Всеукраїнська Асоціація працівників невідкладної медичної допомоги та медицини катастроф»



МЕДИЦИНА НЕВІДКЛАДНИХ СТАНІВ
EMERGENCY MEDICINE (UKRAINE)

Спеціалізований рецензований науково-практичний журнал
Заснований у серпні 2005 року
Періодичність виходу: 8 разів на рік

Том 21, № 5, 2025

Включений в наукометричні і спеціалізовані бази даних
Scopus,
НБУ ім. В.І. Вернадського, «Україніка наукова», «Наукова періодика України», Ulrichsweb Global Serials Directory, CrossRef, WorldCat, Google Scholar, ICMJE, SHERPA/RoMEO, BASE, NLM-catalog, NLM-Locator Plus, EBSCO, OUCI, DOAJ

mif-ua.com

ZASLAVSKY Publishing house

Open Journal System

МЕДИЦИНА НЕВІДКЛАДНИХ СТАНІВ®

Emergency Medicine (Ukraine)

Спеціалізований рецензований науково-практичний журнал

Том 21, № 5, 2025

ISSN 2224-0586 (print),
ISSN 2307-1230 (online)

ZASLAVSKY® Publishing house

Співзасновники:
ДУ «Інститут загальної та невідкладної хірургії НАМН України», Харківський національний медичний університет, Заславський О.Ю.

Завідуюча редакцією
Купріненко Н.В.

Розміщення реклами та інформації про лікарські засоби
v_iliyna@ukr.net

Журнал внесено до переліку наукових фахових видань України, в яких можуть публікуватися результати дисертаційних робіт на здобуття наукових ступенів доктора і кандидата наук. Наказ МОН України від 24.04.2024 р. № 582. Категорія А

Рекомендовано до друку та поширення через мережу Інтернет вченою радою ДУ «ІЗНХ НАМН України», протокол № 9 від 31.07.2025

Реєстрація: ідентифікатор медіа R30-04854. Рішення Національної ради України з питань телебачення та радіомовлення № 1718 від 23.05.2024.

Українською та англійською мовами

Формат 60×84/8. Ум.-друк. арк. 15,69
Тираж 12 000 прим. Зам. 2025-mns-148

Адреса редакції:
E-mail: medredactor.vdz@gmail.com
nikonov.vad@gmail.com
alexfeskov1963@gmail.com
(Тема: До редакції журналу «МНС»)
Тел.: +38 (050) 970-94-76
www.mif-ua.com, https://emergency.zaslavsky.com.ua

Видавець Заславський О.Ю.
zaslavsky@i.ua
Свідоцтво суб'єкта видавничої справи
ДК № 2128 від 13.05.2005

Друк: ТОВ «Ландпресс»

Головний редактор

Професор **Ніконов Вадим Володимирович**
(Харків, Україна)

Науковий редактор

Професор **Бойко В.В.**
(Харків, Україна)

Редакційна колегія

Авдосьєв Ю.В. (Харків, Україна)
Більченко О.В. (Харків, Україна)
Воротинцев С.І. (Запоріжжя, Україна)
Георгіянц М.А. (Харків, Україна)
Іванов Д.Д. (Київ, Україна)
Іванова Ю.В. (Харків, Україна)
Климовицький В.Г. (Лиман, Україна)
Кобеляцький Ю.Ю. (Дніпро, Україна)
Курсов С.В. (Харків, Україна)
Лахно І.В. (Харків, Україна)
Лоскутов О.А. (Київ, Україна)
Михайлусов Р.М. (Харків, Україна)
Негодуйко В.В. (Харків, Україна)
Новицька-Усенко Л.В. (Дніпро, Україна)
Пархоменко К.Ю. (Харків, Україна)
Підгірний Я.М. (Львів, Україна)
Тарабан І.А. (Харків, Україна)
Феськов О.Е. (Харків, Україна)
Целуйко В.Й. (Харків, Україна)
Черній В.І. (Лиман, Україна)
Вашадзе Шорена (Батумі, Грузія)
Macas Andrius (Каунас, Литва)
Stefan De Hert (Гент, Бельгія)

Редакція не завжди поділяє думку автора публікації. Відповідальність за вірогідність фактів, власних імен та іншої інформації, використаної в публікації, несе автор. Передрук та інше відтворення в якій-небудь формі в цілому або частково статей, ілюстрацій або інших матеріалів дозволені тільки при попередній письмовій згоді редакції та з обов'язковим посиланням на джерело. Усі права захищені.

© ДУ «Інститут загальної та невідкладної хірургії НАМН України», 2025
© Заславський О.Ю., 2025

МЕДИЦИНА НЕВІДКЛАДНИХ СТАНІВ®

Emergency Medicine (Ukraine)

Specialized reviewed practical scientific journal

Volume 21, № 5, 2025

ISSN 2224-0586 (print),
ISSN 2307-1230 (online)

ZASLAVSKY® Publishing house

Co-founders:
State Institution "Institute of General and Urgent Surgery of the National Academy, of Medical Sciences of Ukraine"
Kharkiv National Medical University,
Zaslavsky O.Yu.

Managing Editor
Kuprinenko N.V.

Advertising and DrugPromotion Department
v_iliyna@ukr.net

The journal is included in the list of scientific periodicals of Ukraine, which can publish the results of dissertations on competition of the scientific degrees of doctor and candidate of sciences. Order of the MES of Ukraine dated 24.04.2024 No. 582. Category A

Recommended for publication and distribution over the Internet by the scientific council of the State Institution "IGUS of the NAMS of Ukraine", protocol No. 9 dated 31.07.2025

Registration: Media identifier R30-04854. Decision of the National Council of Ukraine on Television and Radio Broadcasting No. 1718 dated 23.05.2024

In Ukrainian and English

Folio: 60×84/8. Printer's sheet 15,69
Circulation 12 000. Order 2025-mns-148

Editorial office address:
E-mail: medredactor.vdz@gmail.com
nikonov.vad@gmail.com
alexfeskov1963@gmail.com
(Subject: Editorial board of the «Emergency Medicine»)
Tel.: +38 (050) 970-94-76
www.mif-ua.com, https://emergency.zaslavsky.com.ua

Publisher Zaslavsky O.Yu.
zaslavsky@i.ua
Publishing entity certificate
ДК № 2128 dated 13.05.2005

Print: Landpress Ltd.

Editor-in-Chief

Prof. **Vadim Nikonov**
(Kharkiv, Ukraine)

Scientific Editor

Prof. **Valeriy Boiko**
(Kharkiv, Ukraine)

Editorial Board

Yuriy Avdosyev (Kharkiv, Ukraine)
Aleksandr Bilchenko (Kharkiv, Ukraine)
Sergiy Vorotyntsev (Zaporizhzhia, Ukraine)
Marine Georgiyants (Kharkiv, Ukraine)
Dmytro D. Ivanov (Kyiv, Ukraine)
Yuliya Ivanova (Kharkiv, Ukraine)
Volodymyr Klymovytsky (Lyman, Ukraine)
Yurii Kobeliatsky (Dnipro, Ukraine)
Serhii Kursov (Kharkiv, Ukraine)
Igor Lakhno (Kharkiv, Ukraine)
Oleh Loskutov (Kyiv, Ukraine)
Rostyslav Mikhaylusov (Kharkiv, Ukraine)
Volodymyr Nehoduiko (Kharkiv, Ukraine)
Liudmyla Novytska-Usenko (Dnipro, Ukraine)
Kyrylo Parkhomenko (Kharkiv, Ukraine)
Yaroslav Pidhirnyi (Lviv, Ukraine)
Igor Taraban (Kharkiv, Ukraine)
Oleksandr Feskov (Kharkiv, Ukraine)
Vira Tseluyko (Kharkiv, Ukraine)
Volodymyr Chernii (Lyman, Ukraine)
Shorena Vashadze (Batumi, Georgia)
Macas Andrius (Kaunas, Lithuania)
Stefan De Hert (Ghent, Belgium)

The editorial board not always shares the author's opinion. The author is responsible for the significance of the facts, proper names and other information used in the paper. No part of this publication, pictures or other materials may be reproduced or transmitted in any form or by any means without permission in writing form with reference to the original. All rights reserved.

© State Institution "Institute of General and Urgent Surgery of the National Academy of Medical Sciences of Ukraine", 2025
© Zaslavsky O.Yu., 2025

Євсєєва В.В., Черній В.І., Харченко К.В.

Вплив типу періопераційного інфузійного менеджменту як компонента ERAS на частоту періопераційних ускладнень у пацієнток високого ризику під час мультирезекційних хірургічних втручань при метастатичному раку яєчників 75

Строкань А.М., Лоскутов О.А., Дмитрієв Д.В., Марцінів В.В., Клименко О.В., Хоменко А.М., Антофійчук А.М., Седлецький Р.Є., Німкович Р.О.

Медико-соціологічне дослідження проблем хронічного болю, пов'язаного з бойовою травмою 82

Білявська А.В., Ященко Н.О., Тодуров Б.М., Лоскутов О.А., Кузьмич І.М., Мельник А.Ю., Мельник М.Г.

Визначальні фактори довгострокових результатів ортотопічної трансплантації серця: досвід найбільшої української когорти 95

Haider Saadoon Qasim Alhilfi, Redha Alwan Hasan Alhashimi, Mohammed Talip Thejeel

Чи пов'язана фібриляція передсердь із розміром лівого передсердя? 105

V.V. Yevsieieva, V.I. Chernii, K.V. Kharchenko

The impact of perioperative infusion management choice as a component of ERAS on the incidence of perioperative complications in high-risk patients undergoing multiresection surgical interventions for metastatic ovarian cancer 75

A.M. Strokan, O.A. Loskutov, D.V. Dmytriiev, V.V. Martsiniv, O.V. Klymenko, A.M. Khomenko, A.M. Antofiichuk, R.Ye. Sedletskyi, R.O. Nimkovych

Medical and sociological study of chronic pain problems associated with combat trauma 82

A.V. Biliavska, N.O. Yashchenko, B.M. Todurov, O.A. Loskutov, I.M. Kuzmych, A.Yu. Melnyk, M.H. Melnyk,

Determinants of long-term outcomes in orthotopic heart transplantation: experience from the largest Ukrainian cohort 95

Haider Saadoon Qasim Alhilfi, Redha Alwan Hasan Alhashimi, Mohammed Talip Thejeel

Is the atrial fibrillation related to left atrial sizes? 105

Лікарю, що практикує

Хорошун Е.М., Міщенко В.А., Бодня К.І., Негодуйко В.В., Пушкар М.Б., Нерушева О.В., Кондратюк В.В.

Клінічний випадок екстрабукальної скарлатини, що був спричинений *Streptococcus pyogenes* у військовослужбовця 109

Practicing Physician

E.M. Khoroshun, V.A. Mishchenko, K.I. Bodnia, V.V. Nehoduiko, M.B. Pushkar, O.V. Nerusheva, V.V. Kondratyuk

A clinical case of extrabuccal scarlet fever caused by *Streptococcus pyogenes* in a serviceman 109

Науковий огляд

Чуклін С.М., Чуклін С.С.

Кальцій-спрямована терапія при гострому панкреатиті 115

Хлєбніков В.В., Лизогуб М.В., Федотова І.Ф., Лизогуб К.І., Одинець І.Ю.

Перспективи лікування післятравматичних невропатій 130

Scientific Review

S.M. Chooklin, S.S. Chuklin

Calcium-directed therapy in acute pancreatitis 115

V.V. Khliebnikov, M.V. Lyzohub, I.F. Fedotova, K.I. Lyzohub, I.Yu. Odynets

Perspectives of treatment of post-traumatic neuropathies 130

УДК 616.917-022.7:579.862-057.36 DOI: https://doi.org/10.22141/2224-0586.21.5.2025.1922

Хорошун Е.М.[1, 2], Міщенко В.А.[1], Бодня К.І.[1], Негодуйко В.В.[1, 2], Пушкар М.Б.[1], Нерушева О.В.[3], Кондратюк В.В.[1, 2]
[1]Харківський національний медичний університет, м. Харків, Україна
[2]Військово-медичний клінічний центр Північного регіону, м. Харків, Україна
[3]КНП «Інфекційна лікарня м. Костянтинівка», м. Костянтинівка, Україна

Клінічний випадок екстрабукальної скарлатини, що був спричинений *Streptococcus pyogenes* у військовослужбовця

Резюме. *У цьому випадку ранова стрептококова інфекція, що була спричинена Streptococcus pyogenes у військовослужбовця, набула генералізованого перебігу, що дало підставу клінічно діагностувати екстрабукальну скарлатину та підтвердити цей діагноз на підставі проведення лабораторного обстеження. На сьогодні лікарі недостатньо обізнані щодо діагностики та лікування екстрабукальної скарлатини, випадки якої практично не реєструвалися в мирний час, але значно почастішали в період воєнних дій. Своєчасне призначення антибактеріальної терапії та обробка рани з урахуванням можливого приєднання стрептококової інфекції при осколкових пораненнях та опіках шкіри є доцільним на догоспітальному етапі.*
Ключові слова: *ранова стрептококова інфекція; екстрабукальна скарлатина; клінічний перебіг; діагностика; лікування*

Скарлатина (шифр за МКХ-10 — А-38) — гостре інфекційне захворювання, що викликається β-гемолітичним стрептококом групи А *(Streptococcus pyogenes)* та характеризується симптомами загальної інтоксикації, ангіною та висипом на шкірі [1–3].

Діагностика скарлатини не викликає труднощів у лікарів та ґрунтується на епідеміологічних даних, характерній клінічній картині захворювання (лихоманка, інтоксикація, ангіна, яскрава дрібноточкова висипка на гіперемованій шкірі зі згущенням у природних складках і на згинальних поверхнях, на бічних поверхнях живота, грудної клітки з подальшим відлущенням поверхневого епітелію, зокрема пластинчастим, долонь та стоп) і лабораторних дослідженнях (швидкі тести, бактеріологічне дослідження) [4–8].

Вхідними воротами інфекції, крім слизових оболонок верхніх дихальних шляхів, під час воєнних дій найчастіше стає пошкоджена внаслідок поранення та опіків шкіра. Стрептококова інфекція вважається інвазивною, коли *Streptococcus pyogenes (group A streptococcus)* виділяють із ранової ділянки [9–11]. Виникає так звана екстрабукальна скарлатина.

У випадку розвитку екстрабукальної скарлатини у місці адгезії бактерій *S. pyogenes* формується запально-некротичне вогнище. Бактерії починають активно виробляти еритрогенний екзотоксин. Саме цей токсин здатний запускати агрегацію тромбоцитів і лейкоцитів та продукцію суперантигенів [6]. Це призводить до розвитку поліклональної активації лімфоцитів, каскаду реакцій запального цитокінового шторму та розвитку токсичного шоку з подальшою появою ознак поліорганної недостатності. Еритрогенний токсин відіграє провідну роль у патогенезі скарлатини, появі притаманної для скарлатини висипки, петехій та плям на шкірі людини та призводить до подальшого розвитку стрептококового токсичного шоку та сепсису. Віднесений до окремої нозологічної форми синдром токсичного шоку зазвичай розвивається як ускладнення, обумовлене стрептококовою бактеріємією [9, 10]. Його клінічні прояви аналогічні таким при септичних шоках

© «Медицина невідкладних станів» / «Emergency Medicine» («Medicina neotložnyh sostoânij»), 2025
© Видавець Заславський О.Ю. / Publisher Zaslavsky O.Yu., 2025

Для кореспонденції: Хорошун Едуард Миколайович, Герой України, кандидат медичних наук, полковник медичної служби, начальник Військово-медичного клінічного центру Північного регіону, вул. Культури, 5, м. Харків, 61058, Україна; e-mail: ehoroshun@i.ua; тел.: +380 (67) 692-31-20; доцент, кафедра хірургії № 4, Харківський національний медичний університет, просп. Науки, 4, м. Харків, 61022, Україна
For correspondence: Eduard M. Khoroshun, Hero of Ukraine, PhD in Medicine, Colonel of the Medical Service, Head of the Military Medical Clinical Center of the Northern Region, Kultury st., 5, Kharkiv, 61058, Ukraine; e-mail: ehoroshun@i.ua; phone: +380 (67) 692-31-20; Associate Professor, Department of Surgery 4, Kharkiv National Medical University, Nauky ave., 4, Kharkiv, 61022, Ukraine
Full list of authors information is available at the end of the article.



Рисунок 1. Шкіра хворого навколо рани при госпіталізації до лікарні

іншої етіології та без адекватного лікування можуть закінчитися летальним результатом. За даними деяких авторів, рівень летальності при стрептококовому сепсисі дорівнює майже 30 %.

На сьогодні клініцисти недостатньо обізнані про екстрабукальну скарлатину, діагностику та лікування цієї форми інфекції, бо у мирний час на долю екстрабукальної скарлатини, за даними статистики, припадало менше ніж 1 % випадків.

Саме тому лікарі повинні пам'ятати про потенційне збільшення випадків інвазивної стрептококової інфекції в період воєнних дій, які своєчасно не діагностуються та залишаються поза зоною уваги. Серед загальної кількості поранених певна частина має незначні опіки або осколкові ушкодження тканин. Саме вони не потребують подальшої госпіталізації та залишаються без певного контролю лікарів первинної ланки. Подальшими клінічними ускладненнями екстрабукальної скарлатини може стати розвиток запалення легень, сепсису, синдрому стрептококового токсичного шоку та некротичного фасціїту [10, 11]. Своєчасна діагностика та терміновий початок лікування пацієнтів з інфекцією, обумовленою β-гемолітичним стрептококом групи А, дасть змогу зберегти їм життя [12].

На сьогодні практично відсутні дані літератури про частоту й особливості перебігу екстрабукальної скарлатини під час воєнних дій.

У цій статті автори мали за **мету** звернути увагу як цивільних, так і військових лікарів на особливості клінічного перебігу та труднощі діагностики екстрабукальної форми скарлатини, спричиненої *Streptococcus pyogenes* у військовослужбовця, підкреслюючи необхідність ранньої діагностики та призначення своєчасного терапевтичного втручання при лікуванні цієї категорії хворих.

Опис клінічного випадку. Пацієнт Г. (31 рік, військовослужбовець) при госпіталізації (03.03.2023 р.) скаржився на підвищення температури тіла до 38,5 °С, пульсуючий біль та почервоніння в місці осколкових поранень на лівій гомілці, гнійне виділення з рани, набряк лівої кінцівки, появу інтенсивного багряного з синюшним відтінком висипу на шкірі обличчя, кінцівок та тулубі, слабкість, млявість, швидку втомлюваність, головний біль.

Анамнез хвороби: захворів гостро 01.03.2023 р., коли з'явилися вищенаведені скарги. Звернувся до лікаря, який після огляду направив хворого до Військово-медичного клінічного центру Північного регіону з діагнозом: посттравматична ранова інфекція, неуточнена, середньотяжкий перебіг. Алергічний дерматит.

При спілкуванні з хворим було з'ясовано, що він у кінці лютого отримав осколкове поранення лівої ноги в ділянці гомілки, після обробки рани та накладення пов'язки повернувся в місце дислокації. Зі слів хворого, рана загоювалась погано, а через певний час з'явилися гнійні виділення. Шкіра навколо рани набула інтенсивного багряного кольору. Площа та інтенсивність гіперемії шкіри навколо рани з кожним днем збільшувалися, висип поширювався далі (рис. 1).

Загальний стан хворого поступово погіршувався, наростала слабкість, млявість. Згодом приєдналася лихоманка, що трималася на високих фебрильних цифрах. На тлі лихоманки та погіршення загального стану хворого з'явився висип, який поширився на тулуб, кінцівки, обличчя (рис. 2).

Анамнез життя: туберкульоз, венеричні захворювання, ВІЛ-інфекцію, вірусні гепатити, цукровий діабет заперечує.

Об'єктивно при надходженні: стан середньотяжкий, хворий у свідомості, млявий, температура тіла 38,5 °С, частота серцевих скорочень 98/хв, частота дихальних рухів 21/хв, артеріальний тиск 130/76 мм рт.ст. На шкірі обличчя, тулуба, живота, верхніх та нижніх кінцівок — дрібноточковий висип, місцями зливний у природних складках і на згинальних поверхнях, на бічних поверхнях грудної клітки (рис. 2). На лівій гомілці, у зонах осколкових поранень, спостерігалась інтенсивна, яскрава гіперемія шкіри та висип з тенденцією до злиття та поширення (рис 1). Слизова ротоглотки незначно гіперемована, нальотів немає. Периферійні лімфатичні вузли збільшені у паховій ділянці зліва. У неврологічному статусі: зіниці симетричні, менінгеальні та патологічні симптоми негативні. Дихання самостійне, над легенями перкуторний легеневий звук, аускультативно вислуховується жорстке дихання, сатурація кисню капілярної крові методом пульсоксиметрії (SpO_2) — 98 %. Тони серця ритмічні, приглушені, артеріальний тиск 130/76 мм рт.ст., частота серцевих скорочень — 98 поштовхів за 1 хвилину. Живіт м'який, помірно болючий в епігастральній зоні, печінка на 2,5 см виступає з-під краю реберної дуги, край ущільнений. Симптом Пастернацького негативний з обох боків.

При проведенні загального аналізу крові у пацієнта відмічалось наростання лейкоцитозу зі зсувом формули (зниження лімфоцитів і моноцитів та підвищення гранулоцитів).

Динаміка показників загального аналізу крові наведена в табл. 1.

У загальному аналізі сечі від 03.03.2023 р. було виявлено незначну протеїнурію (0,1 г/л).

У біохімічному аналізі крові від 06.03.2023 р. рівні АСТ, АЛТ не збільшені, фракції білірубіну в межах норми, рівень сечовини — 4,2 ммоль/л, креатиніну — 69,4 мкмоль/л, глюкози — 4,3 ммоль/л.

Антистрептолізин О (кількісний) від 06.03.2023 р. становив 492,57 МО/мл.

Бактеріологічний аналіз вмісту рани від 06.03.2023 р.: виявлено *Streptococcus pyogenes* > 10^8/мл.

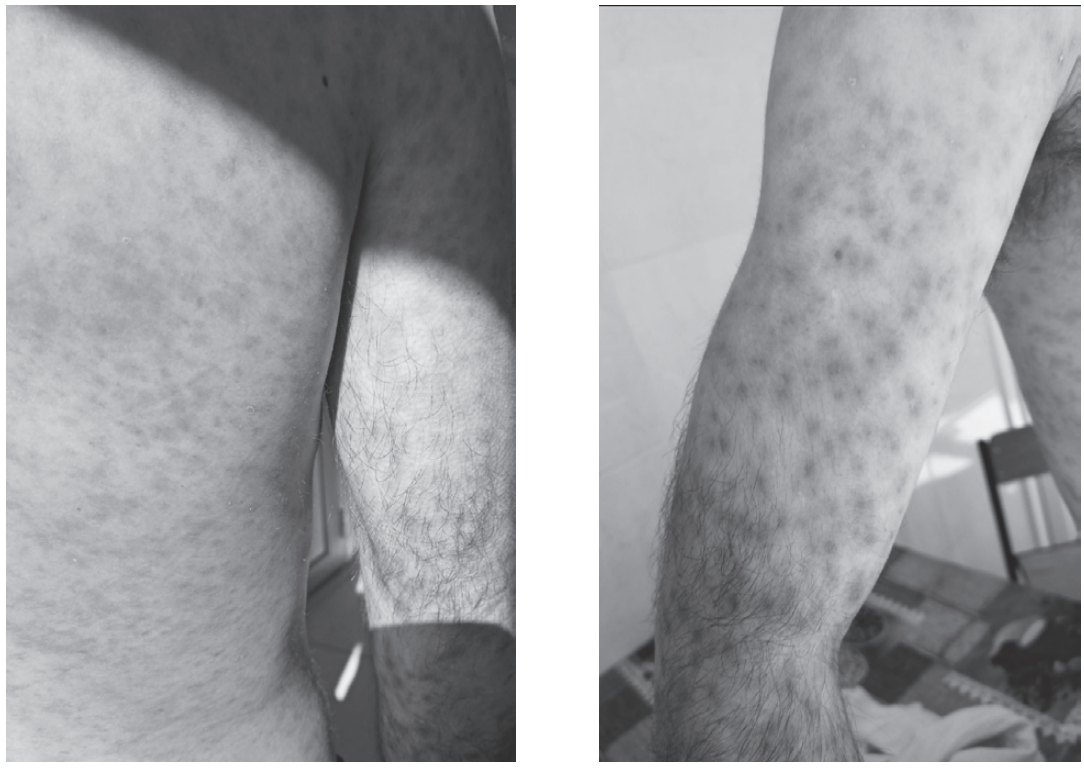

Рисунок 2. При госпіталізації до лікарні висип на шкірі пацієнта, який поширився на тулуб, кінцівки, обличчя

Таблиця 1. Динаміка показників загального аналізу крові хворого

Показники	Дата та час аналізу		
	03.03.2023 р. (9:00)	08.03.2023 р. (9:00)	18.03.2023 р. (9:00)
Еритроцити, × 10^{12}/л	3,62	3,08	3,77
Гемоглобін, г/л	160	113	120
Гематокрит, %	48	46	47
Кольоровий показник	0,88	0,8	0,91
Тромбоцити, × 10^9/л	181	212	264
Лейкоцити, × 10^9/л	19,2	12,3	8,6
Мієлоцити	–	–	–
Паличкоядерні, %	22	9	4
Сегментоядерні, %	56	59	60
Еозинофіли	1	–	–
Базофіли	2	1	1
Лімфоцити, %	17	27	30
Моноцити, %	2	4	5
Плазматичні клітини	–	–	–
Швидкість осідання еритроцитів	25	20	11

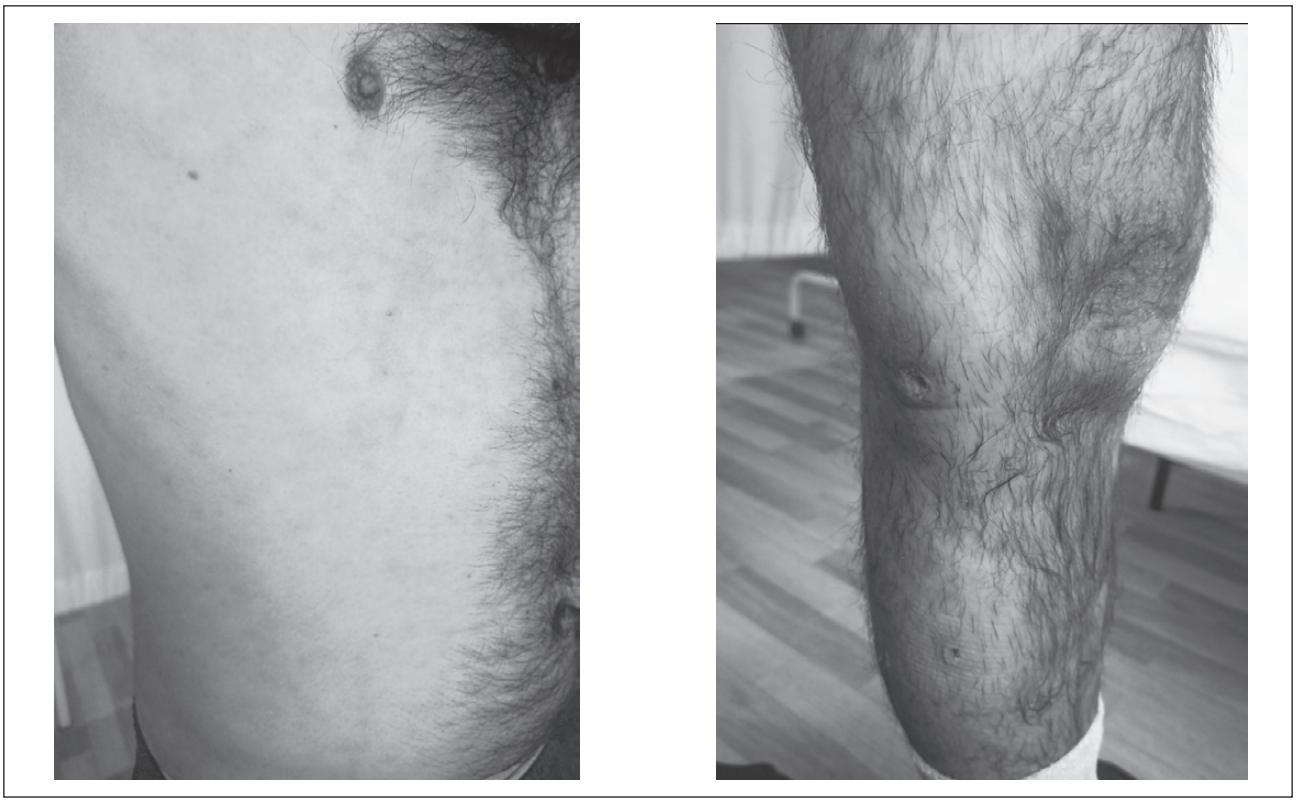

Рисунок 3. На тлі лікування відбулося зменшення набряку та гіперемії навколо ранового отвору, зменшення інтенсивності висипки на тулубі та кінцівках



Рисунок 4. Пластинчасте лущення епідермісу на тулубі пацієнта

Експрес-тести від 06.03.2023 р. на ВІЛ-інфекцію, вірусні гепатити В і С — негативні.

Експрес-тести від 06.03.2023 р. на наркотичні речовини — негативні.

Рентгенографія органів грудної клітки від 06.03.2023 р.: легені та серце без патології.

УЗД органів черевної порожнини від 06.03.2023 р.: виражені дифузні зміни паренхіми печінки, ехоознаки хронічного холециститу, дифузні зміни підшлункової залози, дифузні зміни паренхіми нирок, ехоознаки хронічного пієлонефриту, ехоознаки двостороннього сольового діатезу.

З огляду на скарги, дані об'єктивного обстеження, лабораторного та інструментального дослідження пацієнту встановлено клінічний діагноз: екстрабукальна скарлатина, середньотяжкий перебіг; вогнепальне осколкове поранення лівої гомілки.

Хворому було призначено таке лікування: антибактеріальна терапія (амоксиклав 500/125 мг 3 рази на день 14 днів), протизапальні препарати (ібупрофен), дезінтоксикаційна та десенсибілізуюча терапія, обробка рани.

Динамічне спостереження у Військово-медичному клінічному центрі Північного регіону на тлі лікування свідчило на користь позитивної динаміки захворювання у пацієнта. Температура знизилася до нормальних показників на 4-ту добу, значно зменшився набряк та гіперемія навколо ранового отвору. Рана почала загоюватися. Значно зменшилася інтенсивність висипки на тулубі та кінцівках (рис. 3).

Місцями на тулубі, кінцівках, долонях та стопах з'явилося висівкоподібне та пластинчасте лущення епідермісу (рис. 4), що є одним з клінічних діагностичних маркерів, притаманних скарлатині взагалі та екстрабукальній скарлатині зокрема.

Щодо лабораторного контролю перебігу захворювання, спостерігалась позитивна динаміка показників клінічного аналізу крові (табл. 1), була тенденція до зниження рівня антистрептолізину (від 18.03.2023 р.) до 310,72 МО/мл. Контрольний бактеріологічний засів вмісту з рани (від 18.03.2023 р.): росту не дав.

Висновки

1. Вогнепальна рана завжди є первинно забрудненою, містить змішану мікробну флору, а також некротичні тканини, які є сприятливим середовищем для розвитку інфекційного процесу.

2. Успішне лікування ранового процесу можливе за умови адекватної первинної хірургічної обробки рани, а також індивідуального вибору методів хірургічного лікування.

3. У військових конфліктах сьогодення інфекційні ускладнення трапляються досить часто та становлять до 35 %. Це диктує сувору потребу проводити обов'язкову антибактеріальну терапію з метою уникнення інфекційних ускладнень при пораненнях, починаючи з базового рівня медичної допомоги.

4. У випадку розвитку екстрабукальної скарлатини військовослужбовець повинен бути госпіталізований до лікувального закладу, обстежений та пролікований згідно з протоколом.

Конфлікт інтересів. Автори заявляють про відсутність конфлікту інтересів та власної фінансової зацікавленості при підготовці даної статті.

Внесок авторів. Хорошун Е.М., Міщенко В.А., Бодня К.І. — концепція та дизайн дослідження; Негодуйко В.В. — первинний пошук літератури, переклад літературних джерел, написання статті; Бодня К.І., Пушкар М.Б. — первинний пошук літератури, написання та подання статті; Нерушева О.В., Кондратюк В.В. — узагальнення результатів дослідження.

Список літератури

1. Salvatore Pardo S., Perera T.B. Scarlet Fever. Available from: https://www.ncbi.nlm.nih.gov/books/NBK507889/. Last update: February 6, 2025.

2. Ferreira L.C.M., Oliveira A., Pereira C., et al. Scarlet fever in an adult patient: A challenging diagnosis in an airway emergency. SAGE Open Med Case Rep. 2021. 9:2050313X211049908. Published 2021 Oct 7. doi: 10.1177/2050313X211049908.

3. Морозов С.О., Матвєєнко М.С. Інфекційні ускладнення при бойових пораненнях: методичні рекомендації для студентів 4-го курсу підготовки до практичних занять з дисципліни «Підготовка офіцерів запасу». [Електронний ресурс] Харків: ХНУ імені В.Н. Каразіна, 2024. 35 с.

4. Efstratiou A., Lamagni T. Chapter 19 Epidemiology of Streptococcus pyogenes. Streptococcus pyogenes: Basic Biology to Clinical Manifestations [Internet]. 2nd edition. Available from: https://www.ncbi.nlm.nih.gov/books/NBK587100/. Accessed: November 7, 2022.

5. Ruiz-Rodríguez J.C., Chiscano-Camón L., Maldonado C., et al. Catastrophic Streptococcus pyogenes Disease: A Personalized Approach Based on Phenotypes and Treatable Traits. Antibiotics (Basel). 2024. Vol. 13(2):187. doi: 10.3390/antibiotics13020187.

6. Proft T., Fraser J.D. Chapter 14. Streptococcus pyogenes Superantigens: Biological properties and potential role in disease. Streptococcus pyogenes: Basic Biology to Clinical Manifestations [Internet]. 2nd edition. Available from: https://www.ncbi.nlm.nih.gov/books/NBK587120/. Accessed: October 4, 2022.

7. Phillips R., Martin-Bates A.J., Withnall R. Unusual case of suspected recurrent scarlet fever in a UK serviceman. J R Army Med Corps. 2018. Vol. 164(2):130-131. doi: 10.1136/jramc-2018-000961.

8. Alotaibi A., Binsaqr M.A., Mutlaq M.R., et al. Atypical Presentation of Scarlet Fever. Cureus. 2022. Vol. 14(12):e33142. doi: 10.7759/cureus.33142.

9. Happonen L., Collin M. Immunomodulating Enzymes from Streptococcus pyogenes-In Pathogenesis, as Biotechnological Tools, and as Biological Drugs. Microorganisms. 2024. Vol. 12(1):200. doi: 10.3390/microorganisms12010200.

10. Wang J., Ma C., Li M., et al. Streptococcus pyogenes: Pathogenesis and the Current Status of Vaccines. Vaccines (Basel). 2023. Vol. 11(9):1510. doi: 10.3390/vaccines11091510.

11. Brouwer S., Rivera-Hernandez T., Curren B.F., et al. Pathogenesis, epidemiology and control of Group A Streptococcus infection. Nat Rev Microbiol. 2023. Vol. 21(7):431-447. doi: 10.1038/s41579-023-00865-7.

12. Barsoumian A., Solberg S., Maves R.C., et al. Профілактика інфекції при бойових пораненнях. Об'єднана система лікування травм: настанови з клінічної практики (JTS CPG). Доступ за посиланням: https://tccc.org.ua/guide/infection-prevention-in-combat-related-injuries-cpg. Дата оновлення матеріалу 18 грудня 2023 року.

Отримано/Received 27.04.2025
Рецензовано/Revised 01.06.2025
Прийнято до друку/Accepted 12.06.2025

Information about authors

Eduard M. Khoroshun, Hero of Ukraine, PhD in Medicine, Colonel of the Medical Service, Head of the Military Medical Clinical Center of the Northern Region, Kharkiv, Ukraine; e-mail: ehoroshun@i.ua; phone: +380 (67) 692-31-20; Associate Professor, Department of Surgery 4, Kharkiv National Medical University, Kharkiv, Ukraine; https://orcid.org/0000-0003-1258-1319

Viktoriia A. Mishchenko, PhD in Medicine, Associate Professor, Department of Infectious and Pediatric Infectious Diseases, Parasitology, Phthisiology and Pulmonology, Postgraduate Education Institute, Kharkiv National Medical University, Kharkiv, Ukraine; e-mail: vitaigla62@gmail.com, va.mishchenko@knmu.edu.ua; https://orcid.org/0009-0009-8070-4385

Kateryna I. Bodnia, MD, DSc, PhD, Professor, Honored Worker of Science and Technology of Ukraine, Head of the Department of Infectious and Pediatric Infectious Diseases, Parasitology, Phthisiology and Pulmonology, Postgraduate Education Institute, Kharkiv National Medical University, Kharkiv, Ukraine; e-mail: bodnyamed@gmail.com; phone: +380 (50) 343-73-43, +380 (67) 956-75-78; https://orcid.org/0000-0002-5413-5969

Volodymyr V. Nehoduiko, MD, DSc, PhD, Associate Professor, Colonel of the Medical Service, Head of the Clinic of Emergency Medical Care (and Reception and Evacuation), Military Medical Clinical Center of the Northern Region, Kharkiv, Ukraine; e-mail: vol-ramzes13@ukr.net; phone: +380 (50) 452-32-73; Professor, Department of Surgery 4, Kharkiv National Medical University, Kharkiv, Ukraine; https://orcid.org/0000-0003-4540-5207

Mykhailo B. Pushkar, PhD in Medicine, Assistant, Associate Professor, Department of Anesthesiology, Intensive Care and Pediatric Anesthesiology, Kharkiv National Medical University, Kharkiv, Ukraine; e-mail: mb.pushkar@knmu.edu.ua, mihail.pushkar@gmail.com; phone: +380 (97) 778-80-70; https://orcid.org/0000-0003-3725-973X

Oksana Nerusheva, Infectious Disease Doctor, Kostyantynivka Infectious Diseases Hospital, Kostyantynivka, Donetsk Region, Ukraine; e-mail: oksnerush@ukr.net; https://orcid.org/0009-0002-2847-7305

Vadym V. Kondratyuk, PhD in Medicine, Lieutenant Colonel of the Medical Service, Associate Professor, Department of Infectious and Pediatric Infectious Diseases, Parasitology, Phthisiology and Pulmonology, Postgraduate Education Institute, Kharkiv National Medical University, Kharkiv, Ukraine; e-mail: infektion1979@gmail.com; Head of the Infectious Diseases Department, Military Medical Clinical Center of the Northern Region, Kharkiv, Ukraine; https://orcid.org/0009-0008-6039-3762

Conflicts of interests. Authors declare the absence of any conflicts of interests and own financial interest that might be construed to influence the results or interpretation of the manuscript.

Authors' contribution. Khoroshun E.M., Mishchenko V.A., Bodnia K.I. — research concept and design; Negoduyko V.V. — primary literature search, translation of literary sources, writing of an article; Bodnia K.I., Pushkar M.B. — primary literature search, writing and submitting of the article; Nerusheva O.V., Kondratyuk V.V. — summarization of research results.

E.M. Khoroshun[1, 2], V.A. Mishchenko[1], K.I. Bodnia[1], V.V. Nehoduiko[1, 2], M.B. Pushkar[1], O.V. Nerusheva[3], V.V. Kondratyuk[1, 2]
[1]Kharkiv National Medical University, Kharkiv, Ukraine
[2]Military Medical Clinical Center of the Northern Region, Kharkiv, Ukraine
[3]Kostiantynivka Infectious Diseases Hospital, Kostiantynivka, Ukraine

A clinical case of extrabuccal scarlet fever caused by *Streptococcus pyogenes* in a serviceman

Abstract. In this case, the wound streptococcal infection caused by *Streptococcus pyogenes* in a serviceman became generalized, which gave reason to clinically diagnose extrabuccal scarlet fever and confirm this diagnosis based on laboratory examination. Today, doctors are not sufficiently aware of the diagnosis and treatment of extrabuccal scarlet fever, cases of which were practically not registered in peacetime, but became significantly more frequent during the period of military operations. Timely administration of antibacterial therapy and wound treatment, taking into account the risk of secondary streptococcal infection in shrapnel wounds and skin burns, is advisable at the pre-hospital stage.

Keywords: wound streptococcal infection; extrabuccal scarlet fever; clinical manifestations; diagnosis; treatment