

Харківська медична академія післядипломної освіти
Донецький національний медичний університет



**МІЖНАРОДНИЙ
НЕВРОЛОГІЧНИЙ
ЖУРНАЛ**

**INTERNATIONAL
NEUROLOGICAL
JOURNAL**

**Спеціалізований рецензований науково-практичний журнал
Заснований у листопаді 2004 року
Періодичність виходу: 8 разів на рік**

Том 20, № 4, 2024

Включений в наукометричні і спеціалізовані бази даних

Scopus,

НБУ ім. В.І. Вернадського, «Україніка наукова», «Наукова періодика України»,
Ulrichsweb Global Serials Directory, CrossRef, WorldCat, Google Scholar, ICMJE, SHERPA/RoMEO, BASE,
NLM-catalog, NLM-Locator Plus, EBSCO, OUCI



Open Journal System



МІЖНАРОДНИЙ НЕВРОЛОГІЧНИЙ ЖУРНАЛ
INTERNATIONAL NEUROLOGICAL JOURNAL

Meždunarodnyj nevrologičeskij žurnal

Том 20, № 4, 2024

p-ISSN 2224-0713

e-ISSN 2307-1419

Передплатний індекс: 91338

*Спеціалізований рецензований
науково-практичний журнал*

*Specialized reviewed
practical scientific journal*



Співзасновники: Харківська медична академія післядипломної освіти, Донецький національний медичний університет, Заславський О.Ю.

Завідуюча редакцією Купріненко Н.В.

Адреса для звернення:

З питань передплати: info@mif-ua.com,
тел. +38 (067) 325-10-26

**З питань розміщення реклами
та інформації про лікарські препарати:**
v_iliyna@ukr.net

Журнал внесено до переліку наукових фахових видань України, в яких можуть публікуватися результати дисертаційних робіт на здобуття наукових ступенів доктора і кандидата наук. Наказ МОН України від 26.11.2020 № 1471. Категорія Б.

Ресстрація: Ідентифікатор медіа R30-04749. Рішення Національної ради України з питань телебачення та радіомовлення № 1718 від 23.05.2024.

Українською та англійською мовами

*Формат 60×84/8. Ум. друк. арк. 7,32.
Тираж 7 000 прим. Зам. 2024-інж-146.*

Адреса редакції:

E-mail: medredactor.vdz@gmail.com

(Тема: До редакції «Міжнародного неврологічного журналу»)

Тел. +38 (067) 325-10-26

http: //inj.zaslavsky.com.ua

Видавець Заславський О.Ю.
zaslavsky@i.ua

Свідоцтво суб'єкта видавничої справи ДК № 2128
від 13.05.2005

Друк: ТОВ «Ландпресс»

Головний редактор

Марина Анатоліївна ТРІЩИНСЬКА

(Київ, Україна)

Редакційна колегія

Дельва М.Ю. (Полтава, Україна)

Дзяк Л.А. (Дніпро, Україна)

Дубенко О.Є. (Харків, Україна)

Карабань І.М. (Київ, Україна)

Кириллова Л.Г. (Київ, Україна)

Козьолкін О.А. (Запоріжжя, Україна)

Копчак О.О. (Київ, Україна)

Літовченко Т.А. (Харків, Україна)

Міщенко Т.С. (Харків, Україна)

Московко С.П. (Вінниця, Україна)

Негрнич Т.І. (Львів, Україна)

Орос М.М. (Ужгород, Україна)

Паєнок А.В. (Львів, Україна)

Пилипенко М.М. (Київ, Україна)

Сіделковський О.Л. (Київ, Україна)

Смоланка В.І. (Ужгород, Україна)

Стоянов О. М. (Одеса, Україна)

Ткаченко О.В. (Київ, Україна)

Трінус К.Ф. (Київ, Україна)

Шкробот С. І. (Тернопіль, Україна)

Curatolo Paolo (Rome, Italy)

Dafin F. Muresanu (Cluj Napoca, Romania)

Cregg Roman (London, UK)

Редакція не завжди поділяє думку автора публікації. Відповідальність за вірогідність фактів, власних назв та іншої інформації, використаної в публікації, несе автор. Передрук та інше відтворення в якій-небудь формі в цілому або частково статей, ілюстрацій або інших матеріалів дозволені тільки за попередньої письмової згоди редакції та з обов'язковим посиланням на джерело. Усі права захищені.

© Харківська медична академія післядипломної освіти, 2024
© Донецький національний медичний університет, 2024
© Заславський О.Ю., 2024



МІЖНАРОДНИЙ НЕВРОЛОГІЧНИЙ ЖУРНАЛ
INTERNATIONAL NEUROLOGICAL JOURNAL

Meždunarodnyj nevrologičeskij žurnal

Volume 20, № 4, 2024

p-ISSN 2224-0713

e-ISSN 2307-1419

Subscription index:: 91338

*Specialized reviewed
practical scientific journal*

*Specialized reviewed
practical scientific journal*



**Co-founders: Kharkiv Medical Academy of Postgraduate
Education, Donetsk National Medical University,
Zaslavsky O. Yu.**

Managing Editor Kuprinenko N.V.

Correspondence addresses:

Subscription department: info@mif-ua.com,
тел. +38 (067) 325-10-26

Advertising

and DrugPromotion Department:

v_iliyna@ukr.net

*The journal is included in the list of scientific periodicals of Ukraine,
which can publish the results of dissertations on competition of the
scientific degrees of doctor and candidate of sciences. Order of the
MES of Ukraine dated 26.11.2020 № 1471. Category B.*

*Registration: Media identifier R30-04854. Decision of the National
Council of Ukraine on Television and Radio Broadcasting No. 1718
dated 23.05.2024*

In Ukrainian and English

*Folio: 60×84/8. Printer's sheet 7,32.
Circulation 7 000. Order 2024-inj-146.*

Editorial office address:

E-mail: medredactor.vdz@gmail.com

(Subject: *International Neurological Journal*)

Tel. +38 (067) 325-10-26

http://inj.zaslavsky.com.ua

Publisher Zaslavsky O.Yu.

zaslavsky@i.ua

Publishing entity certificate ДК № 2128

dated 13.05.2005

Print: Landpress Ltd.

Editor-in-Chief

Maryna A. TRISHCHYNSKA

(Kyiv, Ukraine)

Editorial Board

Delva Mykhaylo (Poltava, Ukraine)

Dzyak Lyudmila (Dnipro, Ukraine)

Dubenko Olga (Kharkiv, Ukraine)

Karaban Iryna (Kyiv, Ukraine)

Kyryllova Liudmyla (Kyiv, Ukraine)

Kozyolkin Oleksandr (Zaporizhzhia, Ukraine)

Kopchak Oksana (Kyiv, Ukraine)

Litovchenko Tetyana (Kharkiv, Ukraine)

Mishchenko Tamara (Kharkiv, Ukraine)

Moskovko Sergii (Vinnytsia, Ukraine)

Negrych Tetyana (Lviv, Ukraine)

Oros Mykhailo (Uzhhorod, Ukraine)

Payenok Angelika (Lviv, Ukraine)

Pylypenko Maksym (Kyiv, Ukraine)

Sidelkovskiy Aleksey (Kyiv, Ukraine)

Smolanka Volodymyr (Uzhhorod, Ukraine)

Stoyanov Alexander (Odessa, Ukraine)

Tkachenko Olena (Kyiv, Ukraine)

Trinus Kostiantyn (Kyiv, Ukraine)

Shkrobot Svitlana (Ternopil, Ukraine)

Curatolo Paolo (Rome, Italy)

Dafin F. Muresanu (Cluj Napoca, Romania)

Cregg Roman (London, UK)

The editorial board not always shares the author's opinion. The author is responsible for the significance of the facts, proper names and other information used in the paper. No part of this publication, pictures or other materials may be reproduced or transmitted in any form or by any means without permission in writing form with reference to the original. All rights reserved..

© Kharkiv Medical Academy of Postgraduate Education, 2024
© Donetsk National Medical University, 2024
© Zaslavsky O.Yu., 2024

Зміст

Contents

Огляд

Review

Прийма М.Ю., Студеняк Т.О.
Типовий перебіг гіпокампального склерозу:
огляд літератури 167

M.Yu. Pryima, T.O. Studeniak
Typical course of hippocampal sclerosis.
Literature review 167

Нестеренко В.Г., Шевченко О.С., Зеленська К.О., Григоров М.М.
Клініко-епідеміологічні характеристики
інвалідизуючих неврологічних захворювань
(літературний огляд) 176

V.G. Nesterenko, A.S. Shevchenko, K.O. Zelenska, M.M. Hryhorov
Clinical and epidemiological characteristics of
disabling neurological diseases
(literature review) 176

Оригінальні дослідження

Original Researches

Волошин-Гапонов І.К., Черненко І.І., Волошина Н.П.
Особливості структурних
та функціональних змін органів черевної
порожнини при хворобі Вільсона 185

I.K. Voloshyn-Haponov, I.I. Chernenko, N.P. Voloshyna
Structural and functional changes in organs
of the abdominal cavity in patients
with Wilson's disease 185

Матяш М.М., Галанта Ю.А.
Медико-психологічні складові
постковідного синдрому: порушення
когнітивної та емоційної сфери людини..... 191

M.M. Matiash, Yu.A. Galanta
The medical and psychological components
of post-COVID syndrome: disorders of the
cognitive and emotional sphere of a person 191

Нехлопочин О.С., Никифорова А.М., Вербов В.В., Йовенко Т.А., Чешук Є.В.
Вплив анатомічного рівня ушкодження
спинного мозку на ступінь вираженості
неврологічних порушень
при хребетно-спинномозковій травмі 198

O.S. Nekhlopochyn, A.N. Nikiforova, V.V. Verbov, T.A. Yovenko, Ye.V. Cheshuk
Influence of the anatomical level
of spinal cord injury on the severity
of neurological impairments in spinal
cord trauma..... 198

Богдан І.С., Богдан А.І., Плахтир З.О.
Лікування різних типів постампутаційного
болю в резидуальній кінцівці
в умовах повномасштабної війни 207





I.S. Bohdan, A.I. Bohdan, Z.O. Plakhtyr
Management of different types
of postamputation residual limb pain amid
full scale war..... 207

Самойлова Г.П., Марковська О.В., Товажнянська О.Л., Мирошниченко М.С., Бібіченко В.О., Сакал Г.О.
Звіт про випадок геморагічного інсульту
на тлі фібриляції передсердь
у поєднанні з гіпертонічною хворобою..... 211

H.P. Samoiloval, O.V. Markovska, O.L. Tovazhnyanska, M.S. Myroshnychenko, V.O. Bibichenko, H.O. Sakal
A case report of a hemorrhagic stroke
with atrial fibrillation in combination
with hypertension 211

UDC 616.831-005.1+616.12-008.331.1:616.125-008.313]-07-08

DOI: <https://doi.org/10.22141/2224-0713.20.4.2024.1084>

H.P. Samoiloва , O.V. Markovska , O.L. Tovazhnyanska , M.S. Myroshnychenko ,
V.O. Bibichenko , H.O. Sakal 
Kharkiv National Medical University, Kharkiv, Ukraine

A case report of a hemorrhagic stroke with atrial fibrillation in combination with hypertension

For citation: International Neurological Journal (Ukraine).2024;20(4):211-215. doi: 10.22141/2224-0713.20.4.2024.1084

Abstract. Background. Stroke is a heterogeneous syndrome, and identification of risk factors and treatment depends on the specific pathogenesis of the disease. Cardiovascular diseases are risk factors for the development of acute disorders of cerebral circulation. According to recent studies, one third of all ischemic strokes are cardioembolic. The main pathoetiology of a hemorrhagic stroke in the form of intracerebral hemorrhages is chronic hypertension and cerebral amyloid angiopathy. The occurrence of a hemorrhagic stroke against the background of atrial fibrillation in combination with hypertension is a rather rare phenomenon and poses a problem in the choice of treatment for such patients. The aim was to determine the optimal treatment for a complex case of a hemorrhagic stroke with atrial fibrillation in combination with hypertension. **Materials and methods.** We present the clinical case of an 84-year-old woman who developed a hemorrhagic stroke on the background of atrial fibrillation in combination with hypertension. The main issue the cardio-neurological team faced was the administration of oral anticoagulants. On the one hand, the patient had indications for their administration according to current clinical guidelines (CHA₂DS₂-VASc score of 6 points); on the other hand, the presence of a hemorrhagic stroke is a contraindication. **Results.** This case demonstrates the solution to the difficult issue of choosing treatment for a hemorrhagic stroke and prevention of secondary complications of atrial fibrillation in combination with hypertension. After medical cardioversion, using clinical recommendations for the treatment of a hemorrhagic stroke, as well as given the positive dynamics of the neurological status, the patient was prescribed apixaban at a dose of 2.5 mg twice a day under the control of a coagulogram from the 7th day of the disease onset. **Conclusions.** We believe it is necessary to perform a thorough neurological examination and assessment of cognitive functions in all patients with atrial fibrillation, as well as to consider neuroimaging prior to the prescription of anticoagulant therapy. We recommend considering the administration of oral anticoagulants to patients with a low risk of recurrence and a high risk of thromboembolic complications after intracerebral hemorrhage.

Keywords: intracerebral hemorrhage; arrhythmia; hypertension; diagnosis; treatment

Introduction

Stroke is a heterogeneous syndrome, and the definition of risk factors and treatment depend on its specific pathogenesis [1, 3]. Cardiovascular diseases are risk factors for the development of acute disorders of cerebral circulation. According to recent studies, one third of all ischemic strokes are cardioembolic, and the percentage of strokes considered to be cardioembolic increased from 22.8 % in 2002–2005 to 54.3 % in 2009–2012 [2].

The main pathoetiology of a hemorrhagic stroke in the form of intracerebral hemorrhages (ICH) is chronic hypertension and cerebral amyloid angiopathy [3].

Atrial fibrillation (AF) and hypertension often coexist. Their frequency increases with age, and they are one of the mortality causes. There has been a discussion in clinical research and determination of the relationship between these two diseases for a long time. Left ventricular hypertrophy and left atrial remodeling in hypertension contribute to the

 © 2024. The Authors. This is an open access article under the terms of the Creative Commons Attribution 4.0 International License, CC BY, which allows others to freely distribute the published article, with the obligatory reference to the authors of original works and original publication in this journal.

Для кореспонденції: Самойлова Ганна Петрівна, кандидат медичних наук, асистент, кафедра неврології, Харківський національний медичний університет, просп. Науки, 4, м. Харків, 61022, Україна; e-mail: hp.samoilova@knmu.edu.ua; тел.: +380 (66) 382-18-53

For correspondence: Hanna P. Samoiloва, PhD in Medicine, Assistant, Department of Neurology, Kharkiv National Medical University, Nauky Ave., 4, Kharkiv, 61022, Ukraine; e-mail: hp.samoilova@knmu.edu.ua; phone: +380 (66) 382-18-53

Full list of authors' information is available at the end of the article.

development of atrial fibrillation. AF with hypertension increases the risk of thromboembolic complications and heart failure [4].

The occurrence of a hemorrhagic stroke against the background of AF in combination with hypertension is a rather rare phenomenon and poses a problem in the choice of treatment for such patients. Patients with atrial fibrillation who require anticoagulation in the setting of ICH are controversial, and the decision to resume anticoagulation is the subject of active research.

In the presented clinical case, we explain the tactics of a complex diagnostic treatment.

Case report

Information about the patient

An 84-year-old patient after physical overload, against the background of blood pressure of 170/100 mmHg, developed an attack of dizziness, accompanied by a single vomiting, which did not bring relief. After verticalization and trying to walk, the patient lost consciousness, which lasted up to 10 minutes, without convulsions. The emergency medical team performed an ECG study and, with suspicion of atrial fibrillation, recommended hospitalization for further diagnosis and selection of treatment. The patient's medical history includes treatment of hypertension with telmisartan 40 mg once daily and aspirin 100 mg daily.

Clinical data and diagnostic assessment

During examination in the clinic, the patient showed BMI 23.5 kg/m², blood pressure 170/90 mmHg, heart rate 110 beats per minute (irregular), respiratory rate 25 per minute, SaO₂ 97 %. Thyroid gland without pathology. During auscultation, the heart sounds are arrhythmic, the loud second heart sound on the aorta. Auscultatory, vesicular breathing in the lungs. The abdomen is painless on palpation; the liver is not enlarged. Urination and defecation are not disturbed. Neurological disorders: scanning speech, ataxia (with swaying on the right), adiadochokinesia and intention tremor on the right, pronounced asthenic syndrome, mild cognitive impairment (MMSE 26 points). Glasgow coma scale score is 15 points. NIHSS score is 3 points at the time of examination.

Clinical analyses of blood and urine revealed no pathological changes. Biochemical blood test showed: blood glucose 6.0 mmol/l, glycosylated hemoglobin 6.18 %, cholesterol 6.6 mmol/l, LDL 5.1 mmol/l, HDL 0.54 mmol/l, triglycerides 2.3 mmol/l, AST 35 units/l, ALT 34 units/l, total bilirubin 9.1 mmol/l, creatinine 70 μmol/l, urea 3.7 mmol/l, total protein 71 g/l, K 4.1 mmol/l, Na 135 mmol/l.

Coagulogram: PT 11 sec, PI 111 %, TT 14 sec, fibrinogen 4,1 g/l, aPTT 25 sec, INR 0.8 units.

ECG on admission: atrial fibrillation was detected (absence of P waves, presence of f waves between QRS).

Echocardiography data: cardiosclerosis, arrhythmia, interatrial septal aneurysm of 2 cm, patent foramen ovale with a diameter of 4–5 mm and right-to-left shunting. There is no pulmonary hypertension. Dilatation of the left and right atrium. Mitral valve prolapses of the first degree. Regurgitation of mitral, aortic, tricuspid valves +. Left ventricular

hypertrophy. Ascending aorta dilatation. Pleurisy and pericarditis are absent. Ejection fraction is 65 %.

An atherosclerotic plaque and a 30% stenosis were found on the back wall of the left common carotid artery during ultrasound examination of extra- and intracranial vessels.

During the CT scan of the brain, we visualized a hematoma of 27 × 26 × 20 mm with moderate perifocal edema and fourth ventricle compression in the right hemisphere of the cerebellum. No midline shift was found. The ventricles of the brain were not dilated. We determined a pronounced uneven decrease in periventricular white matter. Convexital subarachnoid spaces were slightly diffusely expanded. Bone destructive changes were not determined (Fig. 1).

Therapeutic intervention

To restore sinus rhythm during atrial fibrillation, we prescribed propafenone 150 mg every 2 hours (up to 600 mg per day). The main issue the cardio-neurological team faced was the administration of oral anticoagulants. On the one hand, the patient had indications for their use according to current clinical guidelines (CHA₂DS₂-VASC score 6 points); on the other hand, the presence of a hemorrhagic stroke is a contraindication [5].

Using clinical recommendations for the treatment of hemorrhagic stroke [6], as well as given the positive dynamics of the neurological status (NIHSS score of 2 points on the 7th day), the patient was prescribed apixaban at a dose of 2.5 mg twice a day under the control of a coagulogram from the 7th day of the disease onset.

To correct the lipid metabolism, rosuvastatin 10 mg per day was prescribed under the control of blood analysis for liver samples, and a hypolipidemic diet.

A combined preparation of citicoline 500 mg and ginkgo biloba 80 mg was used as neuroprotective therapy at a dose of 1 capsule twice a day.

Further observations and results

The restoration of the patient's sinus rhythm occurred 36 hours after the prescription of medical cardioversion. ECG: sinus rhythm, ventricular extrasystole, diffuse repolarization abnormalities.

During physical examination after 14 days, the patient showed BMI 23.5 kg/m², blood pressure 125/70 mmHg, heart rate 85 beats per minute, respiratory rate 21 per minute, SaO₂ 99 %. Thyroid gland without pathology. During auscultation, the heart sounds are rhythmic, the loud second heart sound on the aorta. Auscultatory, vesicular breathing in the lungs. The abdomen is painless on palpation; the liver is not enlarged. Urination and defecation are not disturbed.

When evaluating the neurological status, we revealed positive dynamics: NIHSS score 2 points, MMSE 27 points. Glasgow coma scale score is 15 points. Elements of ataxia (deviation of the body to the right when walking), scanning speech preserved.

Clinical analysis of blood and urine showed no pathological changes. Biochemical blood test revealed: blood glucose 4.8 mmol/l, glycosylated hemoglobin 5.9 %, triglycerides 0.70 mmol/l, cholesterol 5.74 mmol/l, LDL 3.36 mmol/l, HDL 1.76 mmol/l, AST 17.8 units/l, ALT 12.20 units/l, total bilirubin 13.1 mmol/l, creatinine 72 μmol/l, urea

5.72 mmol/l, total protein 73.7 g/l, K 4.47 mmol/l, Na 139 mmol/l.

Coagulogram: PT 17.3 sec, PI 95 %, TT 20.1 sec, fibrinogen 2.0 g/l, aPTT 36 sec, INR 1.8 units.

The patient refused to repeat the CT scan of the brain.

After restoring sinus rhythm, the patient was prescribed bisoprolol 10 mg once a day under heart rate control. The patient continued to take hypolipidemic and neuroprotective therapy, keeping a hypolipidemic diet.

Discussion

AF is a frequent cause of strokes and thromboembolism. The risk of death, disability, and stroke recurrences is higher with strokes on the background of AF than with strokes of

other etiology. The algorithm for managing a patient with AF is complex, so the European Society of Cardiology 2024 focuses on the ABC route, where A is avoid stroke with anticoagulation; B — better symptoms control; C — cardiovascular risk factors and comorbidities management.

The action plan of the studied drug is “A” focus, that is, a strategy in prevention of stroke and thromboembolism. Therefore, considering anticoagulation in a patient, we should begin with assessing the risk of stroke/thromboembolism and the use of appropriate anticoagulants, the primary goal of which is to reduce the risk of stroke and systemic embolism [5]. Clinically, the CHA₂DS₂-VASc score is commonly used to estimate the annual risk of ischemic stroke in a patient with atrial

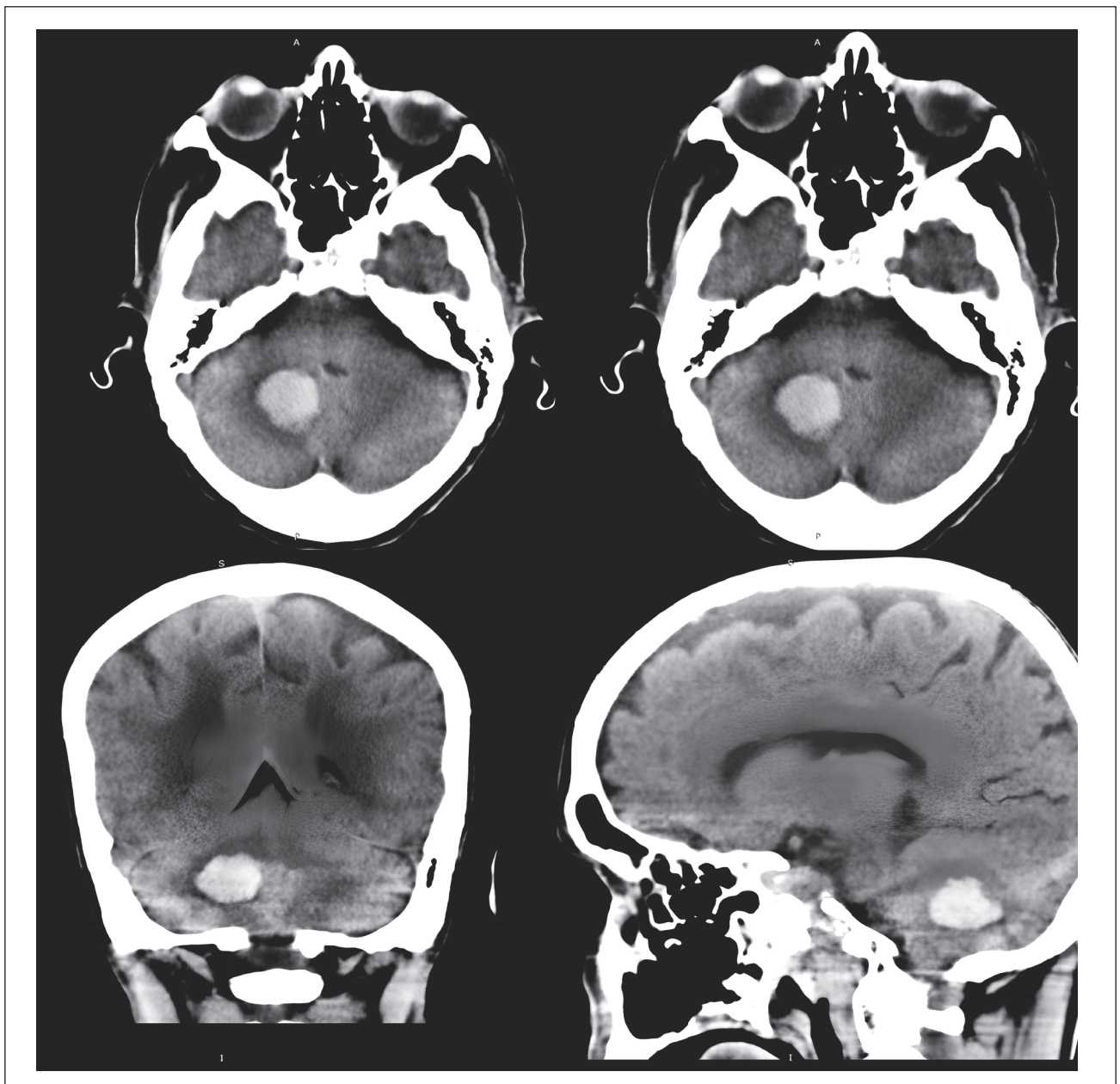


Figure 1. Hematoma in the right hemisphere of the cerebellum. Pronounced signs of vascular encephalopathy

fibrillation and to determine whether anticoagulation is indicated [6].

However, the occurrence of a hemorrhagic stroke against the background of AF poses new challenges for doctors in choosing treatment for such patients.

Insufficiently controlled hypertension increases the risk of stroke by 2–4 times. Chronic hypertension is the main cause of ICH in patients under 70 years of age. High blood pressure causes vascular remodeling at the cellular level, leading to lipohyalinosis and true arterial dissection (Charcot-Bouchard aneurysm), which rupture and promote extravasation of high-pressure blood into the brain parenchyma. Bleeding against the background of hypertension occurs in deep structures of the brain, which are supplied with blood by small vessels, including the thalamus, pons, and cerebellum [4].

The question of whether and when antiplatelet therapy should be resumed after ICH, especially in patients at high risk of developing ischemic stroke, remains a subject of much debate. The RESTART randomized trial investigated the safety of resuming antiplatelet therapy after a stroke and found that the risk of recurrent stroke was probably too small to outweigh the benefits of antiplatelet therapy in patients requiring it for secondary stroke prevention [7].

Patients with atrial fibrillation who require anticoagulation in the setting of ICH are controversial, and the decision to resume anticoagulation is the subject of active research [8, 10].

One of the studies on the use of anticoagulants after ICH [9] has found that individuals who had lobar ICH with atrial fibrillation should not be offered long-term anticoagulation therapy. However, patients with non-lobar ICH and a particularly high risk of thromboembolic stroke or a low risk of recurrent ICH may undergo long-term anticoagulation.

In contrast to this study, several population-based and cohort studies have shown a reduced risk of thromboembolic events and lower mortality in patients who continued oral anticoagulants after ICH, with only one study showing a high risk of recurrent ICH [4].

Two recent meta-analyses have found a lower risk of thromboembolic events, including ischemic stroke, and no increased risk of ICH in patients taking anticoagulants [10].

These results emphasize the need for re-initiation of anticoagulants after ICH.

Conclusions

We believe that it is necessary to perform a thorough neurological examination and assessment of cognitive functions in all patients with AF, as well as consider neuroimaging prior to the prescription of anticoagulant therapy.

We recommend considering the administration of oral anticoagulants in patients with a low risk of recurrence and a high risk of thromboembolic complications after ICH.

References

1. Boehme AK, Esenwa C, Elkind MS. Stroke Risk Factors, Genetics, and Prevention. *Circ Res.* 2017 Feb 3;120(3):472-495. doi: 10.1161/CIRCRESAHA.116.308398.
2. Kelley RE, Kelley BP. Heart-Brain Relationship in Stroke. *Biomedicines.* 2021 Dec 4;9(12):1835. doi: 10.3390/biomedicines9121835.
3. Magid-Bernstein J, Girard R, Polster S, et al. Cerebral Hemorrhage: Pathophysiology, Treatment, and Future Directions. *Circ Res.* 2022 Apr 15;130(8):1204-1229. doi: 10.1161/CIRCRESAHA.121.319949.
4. Gue YX, Lip GH. Hypertension and atrial fibrillation: Closing a virtuous circle. *PLoS Med.* 2021 Jun 1;18(6):e1003598. doi: 10.1371/journal.pmed.1003598.
5. Joglar JA, Chung MK, Armbruster AL, et al.; Peer Review Committee Members. 2023 ACC/AHA/ACCP/HRS Guideline for the Diagnosis and Management of Atrial Fibrillation: A Report of the American College of Cardiology/American Heart Association Joint Committee on Clinical Practice Guidelines. *Circulation.* 2024 Jan 2;149(1):e1-e156. doi: 10.1161/CIR.0000000000001193.
6. Lip GY, Nieuwlaat R, Pisters R, Lane DA, Crijns HJ. Refining clinical risk stratification for predicting stroke and thromboembolism in atrial fibrillation using a novel risk factor-based approach: the euro heart survey on atrial fibrillation. *Chest.* 2010 Feb;137(2):263-272. doi: 10.1378/chest.09-1584.
7. Al-Shahi Salman R, Murray GD, Dennis MS, et al. The RE-start or STop Antithrombotics Randomised Trial (RESTART) after stroke due to intracerebral haemorrhage: statistical analysis plan for a randomised controlled trial. *Trials.* 2019 Mar 25;20(1):183. doi: 10.1186/s13063-019-3270-2.
8. Eckman MH, Rosand J, Knudsen KA, Singer DE, Greenberg SM. Can patients be anticoagulated after intracerebral hemorrhage? A decision analysis. *Stroke.* 2003 Jul;34(7):1710-1716. doi: 10.1161/01.STR.0000078311.18928.16.
9. Murthy SB, Gupta A, Merkler AE, et al. Restarting Anticoagulant Therapy After Intracranial Hemorrhage: A Systematic Review and Meta-Analysis. *Stroke.* 2017 Jun;48(6):1594-1600. doi: 10.1161/STROKEAHA.116.016327.
10. Biffi A, Kuramatsu JB, Leasure A, et al. Oral Anticoagulation and Functional Outcome after Intracerebral Hemorrhage. *Ann Neurol.* 2017 Nov;82(5):755-765. doi: 10.1002/ana.25079.

Received 06.04.2024

Revised 16.04.2024

Accepted 25.04.2024 ■

Information about authors

Hanna P. SamoiloVA, PhD in Medicine, Assistant, Department of Neurology, Kharkiv National Medical University, Kharkiv, Ukraine; e-mail: hp.samoilova@knmu.edu.ua; phone: +380 (66) 382-18-53; <https://orcid.org/0000-0003-3119-5480>

Olena V. Markovska, PhD in Medicine, Associate Professor, Acting Head of the Department of Sports, Physical and Rehabilitative Medicine, Physical Therapy, Ergotherapy, Kharkiv National Medical University, Kharkiv, Ukraine; e-mail: ov.markovska@knmu.edu.ua; <https://orcid.org/0000-0002-8759-4272>

Olena L. Tovazhnyanska, MD, DSc, PhD, Professor, Head of the Department of Neurology, Kharkiv National Medical University, Kharkiv, Ukraine; e-mail: ol.tovazhnyanska@knmu.edu.ua; <https://orcid.org/0000-0002-7551-3818>

Mykhailo S. Myroshnychenko, MD, DSc, PhD, Professor, Head of the Department of General and Clinical Pathological Physiology named after D.O. Alpern, Kharkiv National Medical University, Kharkiv, Ukraine; e-mail: ms.myroshnychenko@knmu.edu.ua; <https://orcid.org/0000-0002-6920-8374>

Viktoria O. Bibichenko, PhD in Medicine, Associate Professor, Department of General and Clinical Pathological Physiology named after D.O. Alpern, Kharkiv National Medical University, Kharkiv, Ukraine; e-mail: vo.bibichenko@knmu.edu.ua; <https://orcid.org/0000-0002-9141-0579>

Hanna O. Sakal, PhD in Medicine, Associate Professor, Department of General and Clinical Pathological Physiology named after D.O. Alpern, Kharkiv National Medical University, Kharkiv, Ukraine; e-mail: ho.sakal@knmu.edu.ua; <https://orcid.org/0000-0002-1648-0585>

Conflicts of interests. Authors declare the absence of any conflicts of interests and own financial interest that might be construed to influence the results or interpretation of the manuscript.

Information about funding. This research did not receive any specific grant from funding agencies in the public, commercial, or non-for-profit sectors.

Ethical declaration. This study was conducted in accordance with the ethical standards set forth in the Declaration of Helsinki and with adherence to ethical principles.

Informed consent. We obtained written and oral informed consent of the patient for this case.

Data availability statement. This report presents the clinical details and management of the clinical episode; data sharing is not applicable.

Authors' contribution. H.P. Samoilova — concept and design of the study, acquisition, analysis and interpretation of data, drafting the article, final approval; O.V. Markovska — concept and design of the study, acquisition, analysis and interpretation of data, critical revising, final approval; O.L. Tovazhnyanska — concept and design of the study, acquisition, analysis and interpretation of data, critical revising, final approval; M.S. Myroshnychenko — concept and design of the study, analysis and interpretation of data, drafting the article, critical revising, final approval; V.O. Bibichenko — concept and design of the study, analysis and interpretation of data, final approval; H.O. Sakal — concept and design of the study, analysis and interpretation of data, drafting the article, final approval.

Самойлова Г.П., Марковська О.В., Товажнянська О.Л., Мирошніченко М.С., Бібіченко В.О., Сакал Г.О.
Харківський національний медичний університет, м. Харків, Україна

Звіт про випадок геморагічного інсульту на тлі фібриляції передсердь у поєднанні з гіпертонічною хворобою

Резюме. Актуальність. Інсульт є гетерогенним синдромом, і визначення факторів ризику та лікування залежить від його патогенезу. Відомо, що захворювання серцево-судинної системи є факторами ризику розвитку гострих порушень мозкового кровообігу. Згідно з останніми дослідженнями, третина всіх ішемічних інсультів є кардіоемболічними. Фібриляція передсердь та гіпертензія часто співіснують, підвищуючи ризик тромбоемболічних ускладнень і серцевої недостатності. Основною ж патоетіологією геморагічного інсульту у вигляді внутрішньомозкових крововиливів є хронічна гіпертензія та церебральна амілоїдна ангіопатія. Виникнення геморагічного інсульту на фоні фібриляції передсердь у поєднанні з артеріальною гіпертензією є досить рідкісним явищем і створює проблему у виборі стратегії лікування. **Метою** дослідження було визначення оптимальної тактики лікування складного випадку геморагічного інсульту на тлі фібриляції передсердь у поєднанні з гіпертонічною хворобою. **Матеріали та методи.** Ми представляємо клінічний випадок геморагічного інсульту, що розвинувся у 84-річної жінки на тлі фібриляції передсердь у поєднанні з гіпертонічною хворобою. Основним питанням, яке постало перед кардіоневрологічною командою, було призначення пероральних антикоагулянтів. З одного боку, пацієнт-

ка мала показання до їхнього призначення згідно з чинними клінічними настановами (оцінка за шкалою CHA₂DS₂-VASc 6 балів), з іншого боку, наявність геморагічного інсульту є протипоказанням. **Результати.** Цей випадок демонструє вирішення складного питання щодо вибору тактики лікування геморагічного інсульту й профілактики вторинних ускладнень фібриляції передсердь у поєднанні з артеріальною гіпертензією. Після проведення медикаментозної кардіоверсії з огляду на клінічні рекомендації щодо лікування геморагічного інсульту, а також позитивну динаміку неврологічного статусу пацієнтці було призначено апіксабан у дозі 2,5 мг 2 рази на добу під контролем коагулограми з 7-го дня від початку захворювання. **Висновки.** Ми вважаємо, що необхідно ретельно проводити неврологічний огляд та оцінку когнітивних функцій в усіх пацієнтів із фібриляцією передсердь, а також розглядати виконання нейровізуалізації до призначення антикоагулянтної терапії. Ми рекомендуємо розглянути призначення пероральних антикоагулянтів пацієнтам після внутрішньомозкового крововиливу, які мають низький ризик його рецидиву й високий ризик розвитку тромбоемболічних ускладнень.

Ключові слова: внутрішньомозковий крововилив; аритмія; гіпертонічна хвороба; діагностика; лікування