# ФАРМАЦИЯ И ФАРМАКОЛОГИЯ

УДК 615.015:615.454.122

## ИССЛЕДОВАНИЕ РЕПАРАТИВНЫХ СВОЙСТВ КРЕМОВ С ДЕКСПАНТЕНОЛОМ И КЕРАМИДАМИ

**Я.А. БУТКО[1]**
**С.М. ДРОГОВОЗ[1]**
**Т.В. ДЕЕВА[2]**
**Н.А. ЛЯПУНОВ[3]**

*[1)]Национальный фармацевтический университет, г. Харьков, Украина*

*[2)]Харьковский национальный медицинский университет, г.Харьков, Украина*

*[3)]Государственный научный центр лекарственных средств, г.Харьков, Украина*

*e-mail:yaroslavabutko79@mail.ru*

Исследованы репаративные свойства кремов с декспантенолом или керамидами и их комбинации на модели линейных ран у крыс. Результаты исследования показали, что данные кремы обладают репаративными свойствами и способствуют увеличению прочности рубца. Выраженность репаративной активности кремов «Декспантенол с керамидами», «Керамиды» и «Декспантенол» была на уровне 69,5-76,5%. Добавление керамидов в крем с декспантенолом не повлияло на выраженность репаративных свойств последнего, что подтверждает отсутствие антагонизма в их действии.Морфологические исследования показали, что при лечении кремом «Декспантенол с керамидами» в ране была наиболее зрелая новообразующая ткань, которая способствует более успешной эпителизации. Следовательно, перспективным является дальнейшее исследование данных кремов с целью изучения их механизмов влияния на процессы репарации.

Ключевые слова: крем, декспантенол, керамиды, линейные раны, репаративные свойства.

Разработка препаратов для местного лечения ран является актуальной проблемой хирургии и дерматологии. Препараты для местного лечения ран должны разрабатываться с учетом фазы течения раневого процесса и соответствовать основным медико-биологическим требованиям, предъявляемым к аналогичным препаратам [1, 4].

Сегодня одним из перспективных препаратов для применения в фазах регенерации и реорганизации рубца является декспантенол. Однако, большинство препаратов с декспантенолом, зарегистрированных в России и Украине, не соответствуют современным требованиям, т.к. приготовлены на гидрофобной вазелин-ланолиновой основе, которая создает «паровой эффект» и нарушает отхождение экссудата из раны, что создает благоприятные условия для активизации воспаления и развития инфекции, а также вызывает мацерацию кожи вокруг раны, что нарушает газообменные процессы и приводит к гипоксии тканей [4]. Процессы воспаления и гипоксии способствуют избыточной активации фибробластов, которые активно продуцируют коллаген, избыток которого может нарушать естественный процесс заживления и создавать некачественный рубец [1, 8, 10]. Поэтому поиск и совершенствование новых ранозаживляющих препаратов на гидрофильной основе является актуальным.

В последнее время в косметологии получили широкое применение керамиды [3, 9], использование которых целесообразно при нарушениях процессов пролиферации и дифференциации клеток, а также барьерной функции кожи [7]. В косметической практике их применяют для предотвращения старения кожи (нормализации водного баланса кожи, эластичности и гладкости), а также они защищают кожу от негативных факторов внешней среды (в т.ч. всасы-

вания токсинов, аллергенов, микроорганизмов и т.п.) [3, 7, 9].

В связи с этим были разработаны кремы на гидрофильной основе с содержанием комбинации декспантенола и керамидов для местного лечения ран в фазах регенерации и реорганизации рубца.

**Цель исследования.** Изучение ранозаживляющих свойств кремов с декспантенолом и керамидами в условиях раневого процесса.

**Материалы и методы.** Для изучения репаративных свойств кремов была использована модель линейных резаных ран у крыс, которая позволяет оценить влияние препарата на скорость формирования и дозревания грануляционной ткани за короткий период времени [4].

Технология кремов и их состав были разработаны в ГНЦЛС (г. Харьков) под руководством проф. Н.А. Ляпунова (табл. 1).

Таблица 1

**Состав исследуемых кремов**

| Препарат | Состав препарата |
|---|---|
| №1 | эмульсионная основа типа м/в (плацебо) |
| №2 | эмульсионная основа типа м/в, содержащая 0,5% керамидов |
| №3 | эмульсионная основа типа м/в, содержащая 5,0% декспантенола |
| №4 | эмульсионная основа типа м/в, содержащая 5,0% декспантенола и 0,5 % керамидов |

Опыты были проведены на 30 крысах массой 170-210 г. Животные были выращены в питомнике вивария ЦНИЛ НФаУ и содержались в стандартных условиях вивария на обычном рационе со свободным доступом к воде и пище. Манипуляции с животными проводили согласно «Общим этическим принципам экспериментов на животных» (2001).

Для создания линейной раны крысам под тиопенталовым наркозом (40 мг/кг) на участке кожи спины делали разрез, сразу накладывали швы и обрабатывали кожу 5% раствором йода [4]. На следующий день начинали лечение, которое проводили в течение 5 дней. Животные были разделены на 5 групп (по 6 в каждой): группа – контрольная патология (животных не лечили), группы 2-5 – животные, которых лечили кремами №№ 1-4, соответственно. На 6-й день опыта животных декапитировали и вырезали участки кожи с рубцом. На ранотензиометре проводили испытание прочности шва раны. Репаративную активность (РА), в процентах, вычисляли по формуле: РА = [(Мо – Мк) / Мк] * 100%, где Мо – нагрузка, при которой расходился шов у крыс опытной группы, г; Мк – у крыс группы контроля, г.

Морфологические исследования проводили на базе ХНМУ под руководством доц. Деевой Т.В. Образцы забирали из области раневого дефекта с прилежащей кожей, фиксировали в 10% растворе нейтрального формалина, проводили через спирты восходящей концентрации, заливали в целлоидин-парафин. Срезы окрашивали гематоксилином и эозином (обзорная микроскопия) и пикрофуксином по Ван-Гизону (для выявления коллагеновых волокон) [2, 6]. Светооптическое исследование микропрепаратов проведено под микроскопом "Бимам Р-12".

Для более объективной характеристики состояния линейных ран у крыс всех групп проведена полуколичественная оценка: состояние раневого канала (0 баллов – отсутствие канала; 1 балл – узкий канал; 2 балла – средний канал; 3 балла – канал занимает все поле зрения; 4 балла – канал не в поле зрения); степень зрелости новообразованной соединительной ткани (0 баллов – ткань с интенсивным волокнообразованием и зрелыми фиброцитами; 1 балл – фиброциты ориентированы в одном направлении, волокна представлены в умеренном количестве; 2 балла – ткань с обилием разнонаправленных клеток фибробластического ряда, волокна малочисленны; 3 балла – разреженная ткань с единичными клетками и волокнами; 4 балла – начальные этапы пролиферации гистиоцитов в клеточном детрите); состояние подкожной жировой клетчатки (0 баллов – интактная ткань; 1 балл – умеренная клеточная пролиферация; 2 балла – образование грануляционной ткани; 3 балла – грануляционная ткань и продуктивное воспаление; 4 балла – выраженная воспалительная реакция).

Статистическую значимость различий оценивали по t-критерию Стьюдента. При регистрации результатов в альтернативной форме (наличие/отсутствие эффекта) использовали критерий φ (угловое преобразование Фишера) [5]

**Результаты и их обсуждение.** Результаты изучения репаративных свойств кремов, полученные на модели линейных ран у крыс, приведены в таблице 2.

Таблица 2

**Репаративная активность кремов на модели линейной раны у крыс (n=6)**

| Условия опыта | Показатели тензиометрии, г | Репаративная активность, % |
|---|---|---|
| Контрольная патология | 446,6±64,3 | – |
| № 1 (основа крема) | 440,0±74,2 | –1,5% |
| № 2 (керамиды 0,5%) | 786,7±53,1* | 76,2%# |
| № 3 (декспантенол 5%) | 788,3±51,5* | 76,5%# |
| № 4 (декспантенол 5% + керамиды 0,5%) | 757,2±55,6* | 69,5%# |

Примечания: * – достоверно по отношению к контрольной патологии (p≤0,05, критерий Стьюдента); # – достоверно по угловому преобразованию Фишера относительно контроля.

Согласно полученным результатам (табл. 2) в группе животных с контрольной патологией прочность рубцовой ткани соответствовала показателю тензиометрии 446,6 г. При лечении ран основой крема прочность рубца осталась на уровне контрольной патологии, т. е. данная основа не проявила репаративную активность. В группе животных, которых лечили кремом с керамидами показатель тензиометрии соответствовал 786,7 г (что в 1,76 раза достоверно превышает данные контроля); кремом с декспантенолом – 788,3 г (что в 1,77 раза достоверно превышает данные контроля), а при лечении кремом с декспантенолом и керамидами – 757,2 г (что в 1,70 раза достоверно превышает данные контроля).

Таким образом, на модели линейных ран согласно показателям тензиометрии кремы с керамидами, декспантенолом и их комбинация достоверно увеличивают прочность рубцовой ткани и выраженность их репаративного действия была на уровне 69,5-76,5%.

Морфологические исследования показали, что в группе контроля у 60% животных раневой канал был конусовидной формы, достаточно широкий и проходил через все слои кожи, мышечный слой и подкожную жировую клетчатку. Канал заполнен новообразованной соединительной тканью, неоднородной по степени зрелости. В поверхностных участках данная ткань имеет незрелый характер (рис.1а). В глубоких участках раневого канала соединительная ткань содержит хаотично расположенные фиброциты и незрелые фибробласты, немногочисленные кровеносные капилляры (рис.1б). Волокнообразование коллагена практически отсутствует (рис.1в). Струпы кожи, легко отделяющиеся или размягченные, плотно сращенные с эпителием. В подкожно-жировой клетчатке отмечено формирование грануляционной ткани с характерными вертикальными капиллярами, расширение и полнокровие кровеносных сосудов. У 60% животных в этой зоне развивается выраженная воспалительная реакция. Определяются обширные лейкоцитарные скопления округлой формы по периферии (рис.1 г, д).

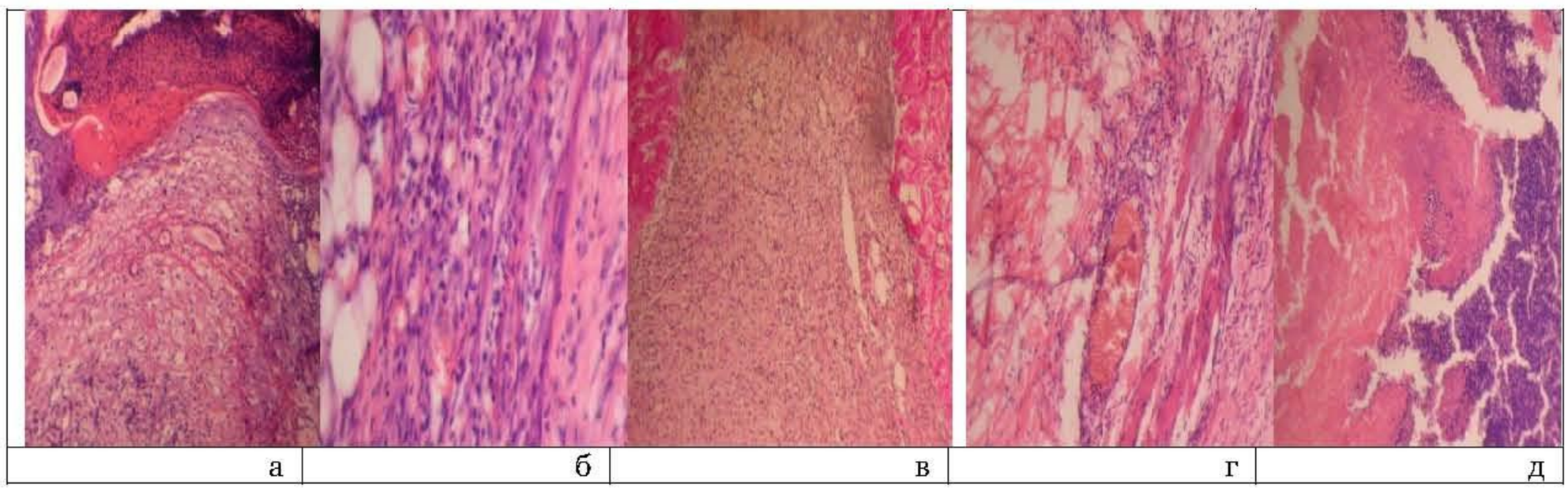


*Рис.1* Линейные раны крыс, которых не лечили. Широкий раневой канал, заполненный незрелой соединительной тканью, в более глубоких участках видны хаотично расположенные фибробласты. Дифференцированный эпителий плотно сращен с расплавленными массами (а). Расширенные и полнокровные сосуды подкожной жировой клетчатки (г). Воспалительный инфильтрат в подкожной жировой клетчатке (д). Гематоксилин и эозин х150. Пролиферирующие клетки фибробластического ряда: незрелые фибробласты и зрелые фиброциты, все расположены хаотично (б) х400. Гематоксилин и эозин. Незрелая соединительная ткань из раневого канала: много хаотично расположенных клеток, волокна отсутствуют (в). Пикрофуксин по Ван-Гизону х 150.

При лечении крыс кремом с декспантенолом у 50% животных раневой канал определяется в виде узкой вертикальной полоски, имеющей продолжение в сетчатый слой дермы (рис.2а). На преобладающей площади бывшего раневого канала обнаруживается соединительная ткань с обилием клеток и умеренным количеством волокон. В популяции фибробластов доминируют зрелые формы, ориентированные параллельно поверхности эпидермиса. Тонкие коллагеновые волокна упорядочены (рис.2в). Эпидермис дифференцирован, но утолщен, прикрыт остатками легко отслаивающегося струпа. В 25% наблюдений раневой канал более широкий, прикрыт вакуолизированным эпителием. Его заполняет новообразованная ткань, в которой клетки фибробластического ряда разной степени зрелости и немногочисленные волокна ориентированы хаотично (рис.2б). Еще в 25% случаев раневой канал широкий, воронкообразный, продолжающийся глубоко в дерму. Его также заполняет ткань клеточного типа, количество образующихся сосудов достаточное (рис.2г). Эпителий, прикрывший эту ткань, вакуолизирован, образует аконтозные разрастания. Среди клеток новообразованной соединительной ткани определяются лейкоциты в том или ином количестве. В подкожной жировой клетчатке происходит интенсивное образование грануляционной ткани, сосуды расширены и полнокровны. В 25% наблюдений, несмотря на нормально протекающее заживление дефекта, в клетчатке присутствует воспалительная реакция (рис.2д)

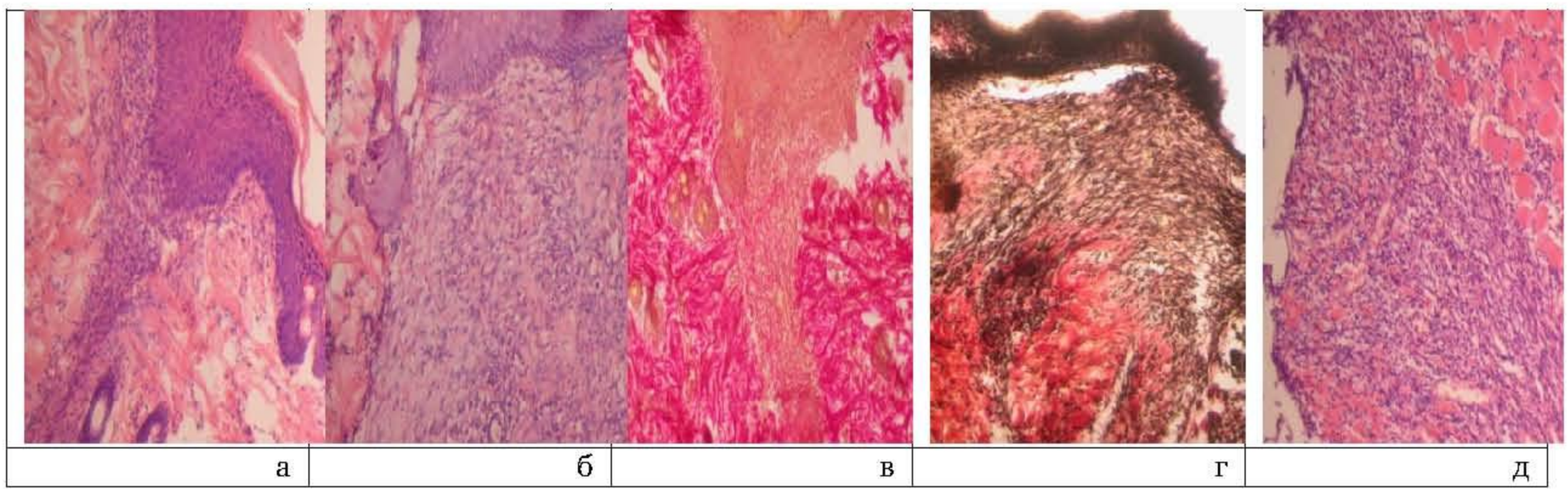


*Рис.2* Линейные раны крыс, леченных кремом с декспантенолом. Узкий раневой канал, заполненный новообразованной соединительной тканью, утолщенный эпителий, аконтозные разрастания х150 (а). Широкий канал, заполненный тканью клеточного типа, клетки ориентированы хаотично, новых сосудов образуется много, эпителий вакуолизирован (б) х200. Грануляционная ткань в подкожной жировой клетчатке х 150 (д). Гематоксилин и эозин Узкий раневой канал, заполненный соединительной тканью, содержащей достаточное количество волокон (в). Широкий канал, заполненный тканью клеточного типа, волокна единичны (г). Пикрофуксин по Ван-Гизону х150

При нанесении крема с керамидами – у 60% животных раневой канал узкий, у 20% – средний, у 20% – широкий. Соединительная ткань, заполняющая раневые дефекты, в 80% случаев имеет волокнистый характер, содержит достаточно зрелые, ориентированные в одном направлении клетки и волокна. В подкожно-жировой клетчатке умеренная клеточная пролиферация с образованием грануляционной ткани. Эпителизация дефекта носит законченный характер, эпителиальный пласт иногда сужен и состоит из 2-3 слоев, иногда, напротив, утолщен (рис.3 г, д).

В результате лечения крыс кремом с декспантенолом и керамидами исследования показали, что добавление керамидов к декспантенолу оказывает существенное влияние на процесс ранозаживления: доля узких раневых каналов увеличивается до 60% (рис.3а), а остальные 40% имеют среднюю ширину. Отмечается равномерное формирование соединительной ткани по всему дефекту. Ткань имеет волокнистый характер и содержит зрелые, ориентированные в одном направлении клетки фибробластического ряда, многочисленные формирующиеся капилляры (рис.3б). Эпителизация дефекта происходит успешно – эпидермис имеет все признаки дифференцировки, дистрофически не изменен. Подкожная жировая клетчатка в воспалительные процессы не вовлечена, отмечено лишь образование грануляционной ткани с большим количеством формирующихся капиллярных петель, ориентированных перпендикулярно поверхности кожи (рис.3в).

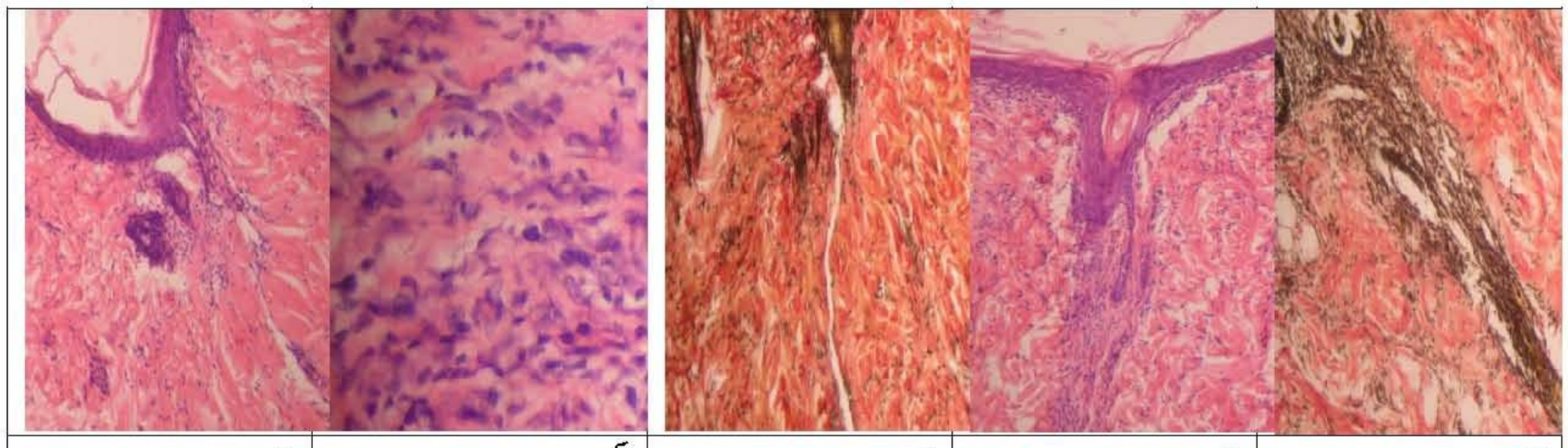


*Рис.3* Линейные раны крыс, леченных кремом с декспантенолом и керамидами. Раневой канал практически отсутствует, эпителий нормальный х150 (а). Многочисленные зрелые клетки фибробластического ряда, ориентированные паралеллельно поверхности эпидермиса х 400 (б). Гематоксилин и эозин. Раневой канал в виде узкой вертикальной полоски почти не отличается от окружающей дермы (в). Пикрофуксин по Ван-Гизону х150
Линейные раны крыс, леченных кремом с керамидами. Узкий раневой канал, заполненный волокнистой тканью, эпителий несколько утолщен (г). Гематоксилин и эозин х 150. Узкий раневой канал, заполненный волокнистой тканью (д). Пикрофуксин по Ван-Гизону х 200

Следовательно, на основании проведенных морфологических исследований установлено, что у крыс, которых не лечили, раневой дефект заполнен новообразованной соединительной тканью, имеющей незрелый клеточный характер с хаотично расположенными клетками фибробластического ряда, волокна отсутствуют, сосуды малочисленны, в подкожно-жировой клетчатке – воспалительная реакция. После лечения крыс кремом с декспантенолом раневой дефект заполнен более зрелой соединительной тканью с тонкими коллагеновыми волокнами в большинстве хаотично расположенных, однако, степень ее зрелости по всему регенерату не однородна, в ткани достаточное количество сосудов, эпителий утолщен, в подкожной клетчатке образование грануляционной ткани и редко присутствие воспалительной реакции. После нанесения крема с керамидами раневой канал заполнен зрелой соединительной тканью с ориентированными волокнами, эпителий иногда сужен или утолщен, в подкожной клетчатке – грануляционная ткань. После применения крема с декспантенолом и керамидами раневой дефект заполнен зрелой соединительной тканью с волокнами, ориентированными в одном направлении, степень зрелости по всему регенерату однородна, ткань содержит многочисленные капилляры, эпителий дистрофически не изменен, в подкожной клетчатке – грануляционная ткань, воспалительные процессы отсутствуют.

Анализ полуколичественной оценки состояния линейных ран (табл. 3) показал, что нормализация состояния раневого канала у леченных животных кремом с декспантенолом в 1,5 раза, кремом с керамидами – в 1,6 раза, кремом с декспантенолом и керамидами – в 1,9 раза лучше по сравнению с контрольной патологией. Наибольшую степень созревания соединительной ткани, заполняющей раневой канал, наблюдали при лечении кремом с декспантенолом и керамидами (в 3,7 раза лучше по сравнению с контрольной патологией), наименьшую – при лечении кремом с декспантенолом (в 1,5 раза лучше по сравнению с контрольной патологией) Нормализация состояния подкожной клетчатки при лечении кремом с декспантенолом в 1,2 раза, кремом с керамидами– в 1,6 раза, кремом с декспантенолом и керамидами в 1,8 раза была лучше по сравнению с контрольной патологией.

Таблица 3

**Полуколичественная оценка состояния линейных ран у крыс (баллы)**

| Группа | Состояние канала | Состояние соединительной ткани | Состояние подкожной клетчатки |
|---|---|---|---|
| Контрольная патология | 2,6 | 2,2 | 2,8 |
| Крем № 2 (керамиды 0,5%) | 1,6 | 1,2 | 1,8 |
| Крем № 3 (декспантенол – ДП) | 1,75 | 1,5 | 2,25 |
| Крем № 4 (ДП + керамиды 0,5%) | 1,4 | 0,6 | 1,6 |

Таким образом, согласно морфологическим исследованиям было получено, что кремы с декспантенолом и керамидами улучшают состояние раневого канала и способствуют процессу созревания соединительной ткани в нем. По исследованию морфоструктуры кожи и анализу

полуколичественной оценки состояния линейных ран у крыс исследуемые кремы по выраженности эффективности лечения можно расположить в следующем порядке: крем декспантенол с керамидами > крем с керамидами > крем с декспантенолом.

**Выводы.** Результаты тензиометрических и морфологических исследований эффективности лечения препаратов на модели линейных ран показали, что кремы с декспантенолом или керамидами и их комбинация (кремы №№2-4) способствуют созреванию новообразованной ткани и увеличению ее прочности. Установлено, что крем №2, содержащий 0,5 % керамидов, обладает выраженной репаративной активностью, которая находится на уровне данной активности крема с 5,0 % декспантенолом. При сочетании декспантенола и керамидов снижение прочности рубца не произошло, что подтверждает отсутствие антагонизма между ними в их комбинации. Морфологические исследования показали целесообразность введения керамидов в крем с декспантенолом (крем №4), в результате чего в раневом канале образуется ткань, которая содержит достаточное количество микрососудов, что в совокупности с высокой степенью ее зрелости и противоспалительными свойствами декспантенола создает благоприятные условия для успешного заживления раны.

**Литература**

1. Абаев Ю.К. Справочник хирурга. Раны и раневая инфекция./ Ю.К. Абаев. – Ростов н/Д: Фенікс, 2006. – 427 с.

2. Меркулов Г.А. Курс патологогистологической техники / Г.А. Меркулов. – М.: Медицина, Ленингр. отд-ние, 1969. – 424с.

3. Монахов К.Н. Применение современных увлажняющих средств при нарушении кожного барьера / К.Н. Монахов, С.А. Очеленко // Клиническая дерматология и венерология. – 2009. – №1. – С. 74-76.

4. Федорчук Ю.В. Вивчення фармакологічної дії нової комбінованої мазі «Мірамеф» для лікування запальних та мікробних захворювань шкіри: автореф. дис. ... канд. фарм. наук: 14.03.05. / Ю.В. Федорчук. – Х., 2007. – 21 с.

5. Халафян А.А. STATISTICA 6. Статистический анализ данных / А.А. Халафян. 3-е изд. Учебник. М.: ООО «Бином-Пресс», 2007. – 512 с.

6. Цветкова Г.М. Справочник по гистологической диагностике кожных заболеваний / Г.М. Цвєткова, К.А. Калантаевская, Л.И. Сыч. – К.: Здоров'я, 1981. – 248с.

7. Ceramides and barrier function in healthy skin // J. Mutanu Jungersted, L.I. Hellgren, J.K. Høgh, T. Drachmann [et al.] // Acta Derm Venereol. 2010. – Vol.4, №90. – P.350-353.

8. Mousa H.A. Wound management: a literature review / H.A. Mousa // J. Clin. Nurs. – 1998. – Vol. 37, № 1. – P. 11-17.

9. Proksch E. The management of dry skin with topical emollients – recent perspectives / E. Proksch, J.M. Lachapelle // J. Dtsch. Derm. Ges. – 2005. – Vol. 3, № 10. – P. 768–774.

10. Velnar T. The wound healing process: an overview of the cellular and molecular mechanisms / T. Velnar, T. Bailey, V. Smrkolj // J. Int. Med. Res. – 2009. – Vol. 37, №5. – P. 1528–1542.

## THE STUDY OF REPARATIVE PROPERTIES OF CREAMS CONTAINING DEXPANTENOL AND CERAMIDES

**Y.A. BUTKO[1]**
**T.V. DEEVA[2]**
**N.A. LYAPUNOV[3]**
**S.M. DROGOVOZ[1]**

*[1] National University of Pharmacy, Kharkov, Ukraine*

*[2] National medical university of Kharkov, Ukraine*

*[3] State Scientific Center of Drugs, Kharkov, Ukraine*

*e-mail:yaroslavabutko79@mail.ru*

Reparative properties of Dexpanthenol-containing creams or creams containing ceramides and their combinations on model of linear wounds at rats have been investigated. Results of research showed that these creams have reparative properties and promote increase in durability of a hem. Intensity of reparative activity of creams "Dexpanthenol with ceramides", "Ceramides" and "Dexpanthenol" was at the level of 69,5-76,5%. Addition of the ceramides to the Dexpanthonol-containing cream didn't affect on intensity of reparative properties of the last one that confirms absence of antagonism in their action.

Morphological research showed that at treatment crem of "Dexpanthnol with ceramides" there was the most mature new forming tissue in a wound, that promotes more successful epithelization. Therefore, further research of these creams for the purpose of studying of their mechanisms of influence on reparation processes is perspective.

Keywords: cream, dexpantenol, ceramides, linear wounds, reparative properties.