

Міністерство охорони здоров'я України
Асоціація хірургів України
Національний інститут хірургії та трансплантології
імені О. О. Шалімова

КЛІНІЧНА ХІРУРГІЯ

№ 2 (883) лютий 2016
Щомісячний науково-практичний журнал
(спеціалізоване видання для лікарів)
Заснований у червні 1921 р.



Нагороджений
-КРИЖАЛЕВИМ РОГОМ ДОСТАТКУ-,
медалями «ТРУДОВА СЛАВА» та «ЛІДЕР НАЦІОНАЛЬНОГО БІЗНЕСУ»
Міжнародної Академії
Рейтингових технологій та соціології
«Золота Фортуна»

Редактор
Г. В. Остроумова
Коректор
О. П. Заржицька

Видання включене до міжнародних наукометричних баз
SciVerse Scopus, EBSCOhost, Google Scholar та ін.
Журнал реферований у PubMed.

Затверджений постановою президії ВАК України
№ 1-05/1 від 10.02.10.

Свідоцтво про державну реєстрацію:
серія КВ № 1033.

Адреса редакції:
03680, м. Київ, МСП-03680, вул. Героїв Севастополя, 30,
редакція журналу «Клінічна хірургія».
Тел./факс (- 044) 408.18.11, <http://hirurgiya.com.ua>
e-mail: info@hirurgiya.com.ua
jes@fm.com.ua

Передплатний індекс 74253

Підписано до друку 25.02.16. Формат 60 × 90/8.
Друк офсетний. Папір офсетний. Ум. друк. арк. 10
Обл. вид. арк. 9,72. Тираж 1 000.

Замов. 43
Видавець
ТОВ «Ліга-Інформ»
03680, м. Київ, МСП-03680, вул. Героїв Севастополя, 30.
Тел./факс (- 044) 408.18.11.

Свідоцтво про внесення до Державного реєстру
суб'єктів видавничої справи
ЛК № 1678 від 04.02.04.

Надруковано з готових фотоформ
в друкарні ТОВ «Лазурит-Поліграф»
04048, м. Київ, вул. Костянтинівська, 73.
Тел./факс (- 044) 463.73.01.

Розмноження в будь-якій формі матеріалів, опублікованих
в журналі, можливе тільки з письмового дозволу редакції.

Відповідальність за зміст рекламних матеріалів несе
рекламодавець.

© Клінічна хірургія, 2016
© Ліга – Інформ, 2016

ISSN 0023-2130



КЛІНІЧНА ХІРУРГІЯ

№ 2 (883) лютий 2016

Головний редактор
О. Ю. Усенко

Заступники
головного редактора
С. А. Андрєєшев
М. Ю. Ничитайло

РЕДАКЦІЙНА КОЛЕГІЯ

Л. С. Білянський
С. О. Возіанов
В. Г. Гетьман
О. І. Дронов
М. Ф. Дрюк
Я. П. Заруцький
М. П. Захараш
Г. П. Козиньць
В. М. Кончак
М. В. Кости́лев
О. Г. Котенко
А. С. Лаврик
В. В. Лазориньць
О. С. Ларін
С. Є. Подірятов
А. П. Радзіховський
А. В. Скумс
Я. П. Фелештинський
П. Д. Фомін
В. І. Цимбалюк
С. О. Шалімов
П. О. Шкарбан

РЕДАКЦІЙНА РАДА

В. П. Андрюшенко
Я. С. Березницький
В. В. Бойко
М. М. Велігоцький
В. В. Ганжій
Б. С. Занороженко
І. В. Іоффе
П. Г. Кондратенко
І. А. Криворучко
В. І. Лупальцов
О. С. Никоненко
В. В. Петрушенко
В. І. Русин
В. М. Старосек
А. І. Суходоля
С. Д. Шаповал
І. М. Шевчук

ISSN 0023-2130



МОРФОЛОГИЧЕСКИЕ ИЗМЕНЕНИЯ ПЕЧЕНИ ПРИ ОБТУРАЦИОННОЙ ЖЕЛТУХЕ, ОБУСЛОВЛЕННОЙ ХОЛЕДОХОЛИТИАЗОМ, В ЗАВИСИМОСТИ ОТ ЕЕ ДЛИТЕЛЬНОСТИ

В. А. Сипливый, Д. В. Евтушенко, О. В. Наумова, С. А. Андреещев, А. В. Евтушенко
Харьковский национальный медицинский университет

MORPHOLOGICAL CHANGES OF THE LIVER IN OBTURATION JAUNDICE, CAUSED BY CHOLEDOCHOLITHIASIS, DEPENDING ON ITS DURATION

V. A. Sipliviy, D. V. Yevtushenko, O. V. Naumova, S. A. Andreyeshchev, A. V. Yevtushenko
Kharkiv National Medical University

Лечение больных по поводу ОЖ является актуальной проблемой современной хирургии. Около 50% больных при клинических признаках ОЖ поздно обращаются за специализированной медицинской помощью, вследствие чего хирургическое вмешательство по восстановлению желчеоттока выполняют на фоне выраженных нарушений функции печени, нередко — синдрома полиорганной недостаточности, что сопровождается высоким риском как самой операции, так и возникновения послеоперационных осложнений [1].

При отсутствии хирургической коррекции билиарной обструкции возникают изменения как желчных протоков, так и паренхимы печени [2]. При этом выраженность морфологических изменений печени зависит от длительности ОЖ [3].

Цель исследования: изучение морфологических изменений печени при ОЖ, обусловленной холедохолитиазом, с учетом ее длительности, до и после восстановления желчеоттока.

МАТЕРИАЛЫ И МЕТОДЫ ИССЛЕДОВАНИЯ

Проведен анализ результатов хирургического лечения 184 больных по поводу ОЖ, обусловленной холедохолитиазом. Морфологические изменения печени изучены у 20 больных. В зависимости от длительности желтухи выделены три груп-

Реферат

Проанализированы результаты хирургического лечения 184 больных по поводу обтурационной желтухи (ОЖ), обусловленной холедохолитиазом. Морфологические изменения печени изучены у 20 больных. Выделены три группы больных в зависимости от длительности ОЖ: до 7 сут, от 8 до 14 сут, более 15 сут, а также группа больных после восстановления желчеоттока. Возникновение ОЖ при холедохолитиазе сопровождается выраженными морфологическими изменениями печени, выраженность которых увеличивается по мере увеличения длительности существования ОЖ. При ОЖ длительностью 8 сут и более увеличивается объем соединительной ткани, уменьшается относительный объем гепатоцитов, увеличивается стромально-паренхиматозный индекс. Восстановление желчеоттока обеспечивает выраженное уменьшение интенсивности альтеративных и воспалительных изменений в паренхиме печени, активизацию репаративных процессов в ткани. При холангите, вызванном *P. aeruginosa* и *E. coli*, по данным морфологических исследований, в печени выявляют диффузный гнойный холангит на фоне хронических изменений, в соответствии с длительностью существования ОЖ.

Ключевые слова: обтурационная желтуха; холедохолитиаз; морфологические изменения печени.

Abstract

The results of surgical treatment of 184 patients for obturation jaundice, caused by choledocholithiasis, were analyzed. Morphological changes of the liver were studied in 20 patients. There were three groups of patients delineated, depending on the obturation jaundice duration: up to 7 days, from 8 to 14 days, more than 15 days, and also a group of patients after the bile outflow restoration. The obturation jaundice occurrence in choledocholithiasis is accompanied by significant morphological changes in the liver, severity of which is enhancing while the obturation jaundice persistence increasing. While persistence of obturation jaundice through 8 days and more the connective tissue volume is enhancing, a relative volume of hepatocytes is reducing and a stromal- parenchymatous index is increasing. The bile outflow restoration secures significant reduction of intensity of alterative and inflammatory changes in hepatic parenchyma, as well as activation of reparative processes in the tissue. In cholangitis, caused by *P. aeruginosa* and *E. coli*, according to morphological investigations data, in the liver a diffuse purulent cholangitis on background of chronic changes in accordance to duration of the obturation jaundice persists.

Key words: obturation jaundice; choledocholithiasis; morphological changes in the liver.

пы больных: до 7 сут (1-я группа — 8 пациентов), от 8 до 14 сут (2-я группа — 4 пациента), более 15 сут (3-я группа — 5 пациентов), а также группа больных после восстановления желчеоттока [1]. Длительность

ОЖ у больных 3-й группы от 30 до 61 сут.

Проведено морфологическое исследование ткани печени, взятой во время выполнения операции путем краевой биопсии. Материал

фиксируют в 10% растворе нейтрального формалина, иссекали кусочки толщиной около 4 мм. Материал проводили в спиртах возрастающей концентрации, заливали в парафин, изготавливали срезы толщиной 5–6 мкм. Обзорные препараты, окрашенные гематоксилином и эозином, использовали для общей оценки изменений исследованных тканей. Для выявления и дифференцировки соединительнотканых структур препараты окрашивали пикрофуксином по ван Гизон и Маллори. С помощью ШИК-реакции по МакМанусу — Хочкису (контроль с амилазой) выявляли нейтральные гликозаминогликаны (ГАГ), гликоген. Для оценки пролиферативной активности клеток использовали окраску по Эднерсону. Гистологические и гистохимические методики применяли по общепринятым правилам [4, 5].

Для оценки выраженности изменений печени применяли морфометрический метод, с помощью которого определяли относительный объем гепатоцитов, желчных протоков, сосудов и соединительной ткани, вычисляли стромально-паренхиматозный индекс.

Изучение окрашенных препаратов, а также морфометрическое исследование проводили с помощью микроскопа Olympus BX-41 с использованием программ Olympus DP-Soft (Version 3.1) и Microsoft Excel [6].

РЕЗУЛЬТАТЫ И ИХ ОБСУЖДЕНИЕ

По данным комплексного морфологического исследования интраоперационных биоптатов печени пациентов 1-й группы, при холедохолитиазе, осложненном ОЖ длительностью до 7 сут, в ткани печени преобладали признаки внутриклеточного и внутриканальцевого холестаза, преимущественно в центральных отделах долек (рис. 1), что сопровождалось в большинстве наблюдений признаками острого очагового, реже — диффузного гнойного холангита и холангитита с очаговой десквамацией и пролиферацией билиарного эпителия,

Относительный объем структурных компонентов печени

Структурный компонент печени	Величина показателя, % при длительности желтухи, сут ($\bar{x} \pm m$)		
	до 7	8–14	15 и более
Гепатоциты	66,55 ± 2,07	61,95 ± 2,13	59,55 ± 2,15*
Желчные протоки	6,55 ± 1,08	6,9 ± 1,11	7,4 ± 1,15
Соединительная ткань	5,05 ± 0,96	9,37 ± 1,28*	11,4 ± 1,39*
Сосуды	22,1 ± 1,82	22,25 ± 1,82	21,65 ± 1,81
Стромально-паренхиматозный индекс	0,37 ± 0,009	0,48 ± 0,02*	0,50 ± 0,012*

Примечание. * — различия показателей достоверны по сравнению с таковыми в 1-й группе ($p < 0,05$)

формированием мелкоочаговых, реже зональных участков некроза гепатоцитов, воспалительной инфильтрацией воротных каналов и распространением ее на междольковую строму и паренхиму.

Наряду с воспалительно-деструктивными процессами, в печени обнаружены признаки репаративного процесса: вблизи фокусов некроза располагались митотически активные двухядерные гепатоциты.

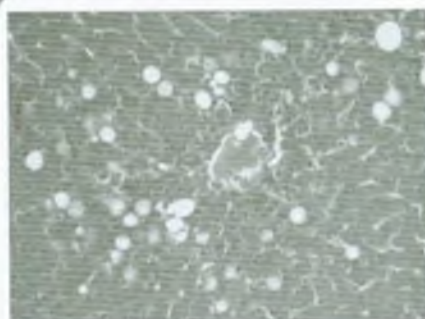


Рис. 1. Микрофото. Внутриклеточный и внутриканальцевый холестаз, мелкие очаги некроза гепатоцитов в центральном отделе печеночной дольки с лейкоцитарной инфильтрацией. Дискомплексация печеночных балок. Окраска гематоксилином и эозином. Ув. $\times 200$.

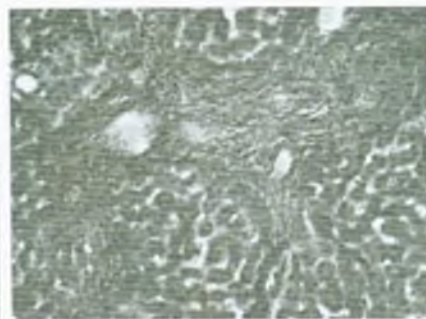


Рис. 3. Микрофото. Некроз печеночной дольки с излитием желчи. Окраска пикрофуксином по ван Гизон. Ув. $\times 200$.

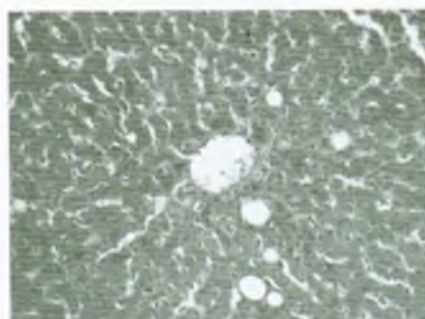


Рис. 2. Микрофото. Фиброз расширенного воротного канала с формированием соединительнотканых септ в паренхиме печени. Окраска пикрофуксином по ван Гизон. Ув. $\times 200$.

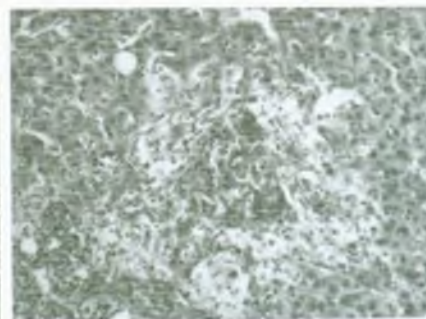


Рис. 4. Микрофото. Межпортальные соединительнотканые септы. Капилляризация синусоидных сосудов, спадение их просветов. Окраска пикрофуксином по ван Гизон. Ув. $\times 200$.

в области воротных каналов — резко выраженный, преимущественно перидуктальный, фиброз, отмечена краевая пролиферация желчных протоков.

Во 2-й группе при длительности ОЖ от 8 до 14 сут в печени прогрессировали явления внутриклеточного и внутриканикулярного холестаза, которые обнаруживали во всех отделах дольки, что сопровождалось формированием желчных тромбов в расширенных желчных канальцах. Обнаружены атрофические, воспалительные и репаративно-склеротические изменения структурных компонентов печени. Сохранились признаки холангита и холангиолита, однако в составе воспалительных инфильтратов преобладали лимфоциты и гистиоциты, уменьшилось количество полиморфноядерных лейкоцитов. Обнаружены многочисленные, преимущественно мелкоочаговые, участки некроза гепатоцитов, инфильтрация коллабированной стромы нейтрофильными гранулоцитами, лимфоцитами и гистиоцитами, вблизи которых располагались очаги регенерирующих клеток печени.

Большинство сохранившихся и вновь образованных гепатоцитов с признаками белковой или жировой дистрофии. В центральных венах, сосудах воротных зон отмечены незначительно выраженные склеротические изменения, в синусоидных сосудах — признаки их капилляризации; эндотелий сосудов с очаговыми деструктивными изменениями. В воротных каналах признаки прогрессирования перидуктального фиброза, лимфогистиоцитарной инфильтрации, обилие фибробластов, формирование в некоторых наблюдениях тонких соединительнотканых септ, вклинивающихся в междольковую строму и паренхиму (рис. 2). По всему пространству воротных зон наблюдали пролиферацию желчных протоков, образование ложных желчных ходов. При анализе морфометрических данных выявлено достоверное увеличение относительного объема соединительной ткани и стромально-паренхиматозного индекса в следст-

вие уменьшения относительного объема гепатоцитов (см. таблицу).

В 3-й группе при длительности ОЖ более 15 сут в печени обнаруживали признаки распространенного внутриклеточного и внутриканикулярного холестаза с образованием желчных тромбов, однако наиболее выраженные изменения отмечены в центральных отделах дольки, а также выявляли излитие желчи с формированием желчных озер, что обуславливало возникновение крупных очагов некроза паренхимы в пределах 1–2 долек (рис. 3). Очаги некроза разной давности: наряду со свежими очагами деструкции с преимущественно лейкоцитарной инфильтрацией тканевого детрита выявлены зоны с макрофагальной воспалительной реакцией, рассасывание некротизированных тканей, обнажение и коллапс стромы, признаки ее фибротизации. Расположенные перифокально группы пролиферативно активных гепатоцитов, по-видимому, не способны обеспечить полную регенерацию ткани печени в крупных очагах некроза, что в последующем может быть одним из факторов, обуславливающих перестройку структуры органа. Склеротические изменения в сосудах печени, разрастание соединительной ткани в синусоидных сосудах с образованием непрерывной базальной мембраны сопровождалось прогрессированием гипоксии гепатоцитов, распространенной белковой и жировой дистрофией.

По сравнению с предыдущими группами, у пациентов 3-й группы при длительной ОЖ более выражены признаки фиброза воротных зон — избыточное разрастание соединительной ткани отмечено не только перидуктально, но и в некоторых наблюдениях — периваскулярно. В ряде наблюдений сформированы соединительнотканые септы, соединяющие соседние воротные зоны, а также вклинивающиеся в печеночные дольки (рис. 4). Воротные зоны и септы с гистиолимфоцитарной инфильтрацией, содержат многочисленные фибробласты. Как и в предыдущих группах, в воротных

зонах выявлена пролиферация билиарного эпителия, формирование добавочных желчных ходов. В большинстве наблюдений воспаление внутрисеченочных желчных протоков хроническое — в составе воспалительного инфильтрата преобладали гистиоциты и лимфоциты.

При выявлении по данным бактериологического исследования желчи *Pseudomonas aeruginosa* и *E. coli* морфологические изменения печени характеризовались диффузным гнойным холангитом и гепатитом на фоне предшествовавших изменений, характерных для хронической ОЖ.

По данным морфометрического исследования, отмечено достоверное увеличение относительного объема соединительной ткани и стромально-паренхиматозного индекса вследствие уменьшения относительного объема гепатоцитов по сравнению с таковым в 1-й группе.

На 3-и сутки после восстановления желчеоттока отмечена распространенная дисконкомплексация печеночных балок и печеночных долек. Гепатоциты разных размеров и формы, с признаками белковой или жировой дистрофии. Изредка видны мелкие очаги некроза гепатоцитов с лейкоцитарной инфильтрацией тканевого детрита с примесью макрофагов. Перифокально обнаружены крупные двухядерные печеночные клетки. На 6-е сутки после восстановления желчеоттока в биоптатах печени обнаружены многочисленные зоны, состоящие из крупных гепатоцитов со светлой цитоплазмой, двумя бледно окрашенными ядрами. В зонах регенерации нарушено балочное строение, не выражены просветы синусоидных сосудов. Вне описанных зон гепатоциты полигональной формы, с хорошо окрашенным ядром и ацидофильной цитоплазмой, без признаков внутриклеточного холестаза.

В наблюдении через 2 мес после восстановления желчеоттока, но при наличии клинических проявлений холангита, в большинстве полей зрения сохранялись признаки дисконкомплексации печеночных ба-

лок. В большинстве гепатоцитов всех отделов долики признаки белковой, мелко- или крупнокапельной жировой дистрофии. Преимущественно в центральных отделах долики просветы желчных канальцев неравномерно расширены, содержат мелкие желчные тромбы, частично обтурирующие их просвет. В некоторых полях зрения вокруг расширенных желчных канальцев отмечена гистиолимфоцитарная инфильтрация. В отдельных гепатоцитах и звездчатых ретикулоэндотелиоцитах в цитоплазме видны мелкие включения желчных пигментов. Обнаружены мелкие очаги некроза печеночных клеток с обна-

жением и спадением стромы, ее преимущественно макрофагальной инфильтрацией. Вокруг зон некроза видны группы регенерирующих двухядерных гепатоцитов, как правило, с признаками паренхиматозной дистрофии.

ВЫВОДЫ

1. Возникновение ОЖ при холедохолитиазе сопровождается морфологическими изменениями печени, выраженность которых увеличивается по мере увеличения длительности ОЖ.

2. При ОЖ длительностью 8 сут и более увеличивается объем соединительной ткани, уменьшается от-

носительный объем гепатоцитов, увеличивается стромально — паренхиматозный индекс.

3. Восстановление желчеоттока обеспечивает выраженное уменьшение интенсивности дегенеративных и воспалительных изменений структуры паренхимы печени, активизацию репаративных процессов в ее ткани.

4. При возникновении холангита, вызванного *P. aeruginosa* и *E. coli*, морфологические изменения печени характеризуются диффузным гнойным холангитом на фоне хронических изменений, характерных для длительного существования ОЖ.

ЛИТЕРАТУРА

1. Ничитайло М. Ю. Алгоритм диференційної і топічної діагностики обтураційної жовтяниці та мінінвазивної корекції прохідності магістральних жовчовивідних шляхів / М. Ю. Ничитайло, П. В. Огородник, А. Г. Дейниченко [та ін.] // Клін. хірургія. — 2012. — № 2. — С. 5 — 10.
2. Blumgart's Surgery of the Liver, Biliary Tract and Pancreas / L. H. Blumgart, W. R. Jarnagin, J. Belghiti [et al.] — Philadelphia: Elsevier Saunders, 2012. — 5th ed. — 1840 p.
3. Логинов А. С. Клиническая морфология печени / А. С. Логинов, Л. И. Аруин. — М.: Медицина, 1985. — 240 с.
4. Лилли Р. Патогистологическая техника и практическая гистохимия / Р. Лилли — М.: Мир, 1960. — 648 с.
5. Пирс Э. Гистохимия (теоретическая и прикладная) / Э. Пирс. — М.: Иностранная литература, 1962. — 962 с.
6. Атраментова Л. А. Статистические методы в биологии / Л. А. Атраментова, О. М. Утевская. — Горловка, 2008. — 247 с.

