

ДВНЗ «Тернопільський державний медичний університет
імені І. Я. Горбачевського МОЗ України»

Актуальні питання педіатрії, акушерства та гінекології

**Науково-практичний журнал
заснований в 2008 р.**

1(11)/2013

ТДМУ, "Укрмедкнига"
Тернопіль – 2013

Редакційна колегія

Банадига Н.В., Бойчук А.В., Геряк С. М., Жиляєв М.І., Маланчук Л. М.,
Павлишин Г.А., Слободян Л.М., Сміян І.С., Федорців О.Є., Франчук А.Ю., Хміль С.В.

Редакційна рада

Бегош Б.М. (Тернопіль), Беш Л.В. (Львів), Вадзюк С.Н. (Тернопіль), Венцківський Б.М. (Київ),
Гнатейко О.З. (Львів), Грищенко О.В. (Харків), Добрянський Д.О. (Львів), Жук С.І. (Київ),
Коломійцева А. Г. (Київ), Корчинський Ю.С. (Львів), Лобода В.Ф. (Тернопіль),
Макарчук О.М. (Івано-Франківськ), Маляр В.А. (Ужгород), Маркін Л.Б. (Львів),
Масик О.М. (Тернопіль), Медвідь В.І. (Київ), Нагорна В.Ф. (Одеса),
Няньківський С.Л. (Львів), Подольський В.В. (Київ), Поворознюк В.В. (Київ),
Пирогова В.І. (Львів), Синицька В.О. (Тернопіль), Сорокман Г.В. (Чернівці),
Татарчук Т.Ф. (Київ), Хлібовська О.І. (Тернопіль), Юрцева А.П. (Івано-Франківськ)

Головний редактор – А. В. Бойчук

Замісник головного редактора – Л. М. Маланчук

Відповідальний секретар – Б. М. Бегош

Свідоцтво про державну реєстрацію: серія KB № 13686-2660

Передплатний індекс: 99879

Журнал внесено до переліку наукових фахових видань України, в яких можуть публікуватися результати дисертаційних робіт з медицини (додаток до Постанови Президії ВАК України від 27.05.09 № 1-05/2).

Відповідальність за зміст, достовірність і орфографію рекламних матеріалів несе рекламодавець. Редакція не несе відповідальності за достовірність фактів, власних імен та іншої інформації, використаної в публікаціях. При передруці або відтворенні повністю чи частково матеріалів журналу «Актуальні питання педіатрії, акушерства та гінекології» посилання на журнал обов'язкове.

Рекомендовано до видання Вченою радою ДВНЗ «Тернопільський державний медичний університет імені І. Я. Горбачевського» (протокол № 11 від 26.02.2013 р.)

Технічний редактор
Комп'ютерна верстка
Дизайн обкладинки

*Демчишин Світлана
Яскілка Зоряна, Левченко Світлана
Кушик Павло*

Підп. до друку 27.02.2013. Формат 60×84/8. Папір офсет №1. Гарнітура Pragmatica.
Друк офсет. Ум. друк. арк. 23,48. Обл.-вид. арк. 28,50. Тираж 600. Зам. № 58.

Видавець і виготівник ДВНЗ «Тернопільський державний медичний університет імені І.Я. Горбачевського МОЗ України»
Майдан Волі, 1, м. Тернопіль, 46001, УКРАЇНА
Тел.: (0352) 43-49-56; Fax: (0352) 52-41-83
E-mail: appag@mail.ru

© ДВНЗ «Тернопільський державний медичний університет імені І.Я. Горбачевського МОЗ України», 2013.
© «Актуальні питання педіатрії, акушерства та гінекології», 2013.

Савво В.М., Кривошей А.В. ОСОБЕННОСТИ НАРУШЕ- НИЙ ПЕРИФЕРИЧЕСКОЙ ГЕМОДИНАМИКИ У ДЕТЕЙ БОЛЬНЫХ РЕАКТИВНЫМИ АРТРОПАТИЯМИ С ПО- РАЖЕНИЕМ ТАЗОБЕДРЕННЫХ СУСТАВОВ	65	Sawa V.M., Kryvoshey A.V. SPECIAL CHARACTERISTICS OF PERIPHERAL HEMODYNAMICS IN REACTIVE ARTHRITIS CHILDREN WITH AFFECTED THIGH JOINTS
Добровольська Л.І. ОСОБЛИВОСТІ СПЕЦИФІЧНОГО І НЕСПЕЦИФІЧНОГО ЗАХИСТУ СЛИЗОВОЇ ОБОЛОН- КИ ПРИ ХРОНІЧНІЙ ГАСТРОДУОДЕНАЛЬНІЙ ПАТО- ЛОГІЇ У ДІТЕЙ	69	Dobrovolska L.I. THE FEATURES OF SPECIFIC AND NONSPECIFIC PROTECTION OF THE NASAL MUCOSA IN CHILDREN WITH CHRONIC GASTRODUODENAL PATHOLOGY
Лобода В.Ф., Глушко К.Т., Кінаш М.І. МАРКЕРИ ГЕЛЬ- МІНТОЗІВ У ДІТЕЙ З ХРОНІЧНОЮ ПАТОЛОГІЄЮ ОРГАНІВ ТРАВЛЕННЯ	73	Loboda V.F., Hlushko K.T., Kinash M.I. THE MARKERS OF HELMINTHIASIS IN CHILDREN WITH CHRONIC PATHOLOGY OF DIGESTIVE SYSTEM
Сліпачук Л.В., Строй О.А. ВПЛИВ МОЛОЧНОЇ СУМІШІ ФРІСОПЕП НА СТАНОВЛЕННЯ МІКРОФЛОРИ КИШ- КІВНИКА У ДІТЕЙ З ХАРЧОВОЮ АЛЕРГІЄЮ	76	Slipachuk L.V., Stroy O.A. INFLUENCE MILK MIXTURE ON THE FORMATION OF INTESTINAL MICROFLORA IN CHILDREN WITH FOOD ALLERGIES
Смоляр Н.І., Шило М.М., Стадник У.О. ОСОБЛИВОСТІ ФОРМУВАННЯ ЗАПАЛЬНИХ ХВОРОБ ПАРОДОНТА ПРИ ТУБЕРКУЛЬОЗИ У ДІТЕЙ, ЯКІ ПРОЖИВАЮТЬ НА ТЕРИТОРІЯХ РАДІАЦІЙНОГО ЗАБРУДНЕННЯ	79	Smolar N.I., Shylo M.M., Stadnyk U.O. FEATURES OF INFLAMMATORY PERIODONTAL DISEASE IN TUBERCULOSIS IN CHILDREN RESIDING IN THE TERRITORY OF RADIOACTIVE CONTAMINATION
Романюк Л.Б. СТРУКТУРНА ХАРАКТЕРИСТИКА МІКРОБ- НОГО ПЕЙЗАЖУ РОТОГЛОТКИ У ДІТЕЙ ХВОРИХ НА ГОСТРІ РЕСПІРАТОРНІ ЗАХВОРЮВАННЯ	83	Rovanuk L.B. THE STRUCTURAL CHARACTERISTIC OF NASO- PHARYNGEAL MICROBIAL ASSOCIATION IN CHILDREN WHO ARE ILL ON THE ACUTE RESPIRATORY DISEASES
Гаріян Т.В., Никитюк С.О., Чорна У.Я. ШЛЯХИ ОПТИМИ- ЗАЦІЇ ПРОФІЛАКТИЧНИХ ЗАХОДІВ У ДІТЕЙ, ЩО ВХО- ДЯТЬ У ГРУПИ РИЗИКУ ЩОДО АТОПІЧНОЇ ПАТОЛОГІЇ	86	Hariyan T.V., Nikityuk S.O., Chorna U.Ya. OPTIMIZATION OF PREVENTIVE INTERVENTIONS FOR CHILDREN THAT ARE AT RISK FOR ATOPIC DISEASE
Макеєва Н.І., Цимбал В.М., Бужинська Н.Р. ХАРАКТЕ- РИСТИКА АКТИВНОСТІ ХОЛІНЕСТЕРАЗИ В СЕЧІ У ДІТЕЙ З ЦУКРОВИМ ДІАБЕТОМ 1-ГО ТИПУ	89	Makeev N.I., Tsymbal V.M., Buzhinsky N.R. DESCRIPTION CHOLINESTERASE ACTIVITY IN THE URINE OF CHILDREN WITH DIABETES TYPE 1
Бліхар В.Є., Крицький І.О., Гошинський П.В. ВИКОРИ- СТАННЯ СУЧАСНИХ МАЛОІНВАЗИВНИХ МЕТОДІВ ЛІКУВАННЯ МІХУРОВО-СЕЧОВІДНОГО РЕФЛЮКСУ У ДІТЕЙ	92	Blihar V.Ye., Krytsky I.O., Hoschynsky P.V. USE OF MODERN ENDOSCOPIC METHOD OF TREATMENT VESICO- URETERIC REFLUX IN CHILDREN
Сенаторова А.В. ХАРАКТЕРИСТИКА ФЕТАЛЬНОГО КРО- ВООБІГУ ТА ПЕРЕБІГУ РАНЬОГОНЕОНАТАЛЬНОГО ПЕРІОДУ В НОВОНАРОДЖЕНИХ ВІД ЕКСТРАКОРПО- РАЛЬНОГО ЗАПЛІДНЕННЯ	94	Senatorova A.V. THE FETAL CIRCULATION AND OF EARLY NEONATAL PERIOD CHARACTERISTIC IN INFANTS FROM IN VITRO FERTILIZATION
Самохвалова А.В. ОСОБЛИВОСТІ РАНЬОГО НЕОНА- ТАЛЬНОГО ПЕРІОДУ У НОВОНАРОДЖЕНИХ ДІТЕЙ ВІД МАТЕРІВ З РЕПРОДУКТИВНИМИ ВТРАТАМИ ТА TORCH-ІНФЕКЦІЯМИ	97	Samokhvalova A.V. CHARACTERISTICS OF EARLY NEONATAL PERIOD IN NEWBORNS FROM MOTHERS WITH REPRODUCTIVE LOSSES AND TORCH- INFECTIONS

Акушерство та гінекологія

Obstetrics and gynecology

Венківська І.Б., Загородня О.С., Миронова І.Є. КЛІНІКО- ЛАБОРАТОРНІ ПРОЯВИ ІМУНОЛОГІЧНИХ МЕ- ХАНІЗМІВ ПЕРЕДЧАСНИХ ПОЛОГІВ	100	Venckivs'ka I.B., Zagorodnya O.S., Mironova I.E. CLINICAL AND LABORATORIAL SIGNS OF PRETERM LABOUR IMMUNOLOGICAL MECHANISMS
Подольський В.В., Волошин А.В. ОСОБЛИВОСТІ СТАНУ РЕПРОДУКТИВНОГО ЗДОРОВ'Я У ЖІНОК ФЕРТИЛЬ- НОГО ВІКУ ІНФІКОВАНИХ ВІРУСОМ ІМУНОДЕФІЦІ- ТУ ЛЮДИНИ	103	Podolsky V.V., Voloshin A.V. CHARACTERISTICS OF STATE OF REPRODUCTIVE HEALTH OF WOMEN OF FERTILITY AGE INFECTED WITH HUMAN IMMUNODEFICIENCY VIRUS
Щербина М.О., Граділь О.Г., Аралов О.М. СТАН ОБАРІ- АЛЬНОГО РЕЗЕРВУ ЯК ПОКАЗНИК ФУНКЦІОНАЛЬ- НОЇ АКТИВНОСТІ РЕПРОДУКТИВНОЇ СИСТЕМИ ЖІНКИ	109	Sherbina N.A., Gradil O.G., Aralov O.N. CONDITION OVARIAN RESERVE AS AN INDICATOR OF THE FUNCTIONAL ACTIVITY OF FEMALE REPRODUCTIVE SYSTEM
Кузьміна О.О., Ліпко О.П. ЕКСПЕРИМЕНТАЛЬНЕ ОБГРУН- ТУВАННЯ ЗАСТОСУВАННЯ ОКСИДУ АЗОТА ДЛЯ ЛІКУВАННЯ ЕНДОКРИННОГО БЕЗПЛІДДЯ	112	Kuzmina O.O., Lipko O.O. EXPERIMENTAL SUBSTAN- TIATION OF APPLICATION OXIDE NITROGEN FOR TREATMENT ENDOCRINE STERILITY

©О.О. Кузьміна, О.П. Ліпко

ЕКСПЕРИМЕНТАЛЬНЕ ОБГРУНТУВАННЯ ЗАСТОСУВАННЯ ОКСИДУ АЗОТА ДЛЯ ЛІКУВАННЯ ЕНДОКРИННОГО БЕЗПЛІДДЯ

Харківський національний медичний університет

ЕКСПЕРИМЕНТАЛЬНЕ ОБГРУНТУВАННЯ ЗАСТОСУВАННЯ ОКСИДУ АЗОТА ДЛЯ ЛІКУВАННЯ ЕНДОКРИННОГО БЕЗПЛІДДЯ. Здійснено експеримент на старих крільчихах з симптомами згасання функції системи розмноження. Оксид азоту викликає стимуляцію морфофункційного стану репродуктивних органів старих самок крільчих, а також нормалізує гормональну активність статевих та стероїдних гормонів та є фактором, який встановлює згасаючу репродуктивну функцію тварин, пов'язану з віковими змінами.

ЭКСПЕРИМЕНТАЛЬНОЕ ОБОСНОВАНИЕ ПРИМЕНЕНИЯ ОКСИДА АЗОТА ДЛЯ ЛЕЧЕНИЯ ЭНДОКРИННОГО БЕСПЛОДИЯ. Проведен експеримент на старых крольчихах с симптомами угасания функции системы размножения. Оксид азота вызывает стимуляцию морфофункционального состояния репродуктивных органов старых самок крольчих, а также нормализует гормональную активность половых и стероидных гормонов и является фактором, который восстанавливает угасающую репродуктивную функцию животных, связанную с возрастными изменениями.

EXPERIMENTAL SUBSTANTIATION OF APPLICATION OXIDE NITROGEN FOR TREATMENT ENDOCRINE STERILITY. Carrying out the experiment on old doe-rabbit with signs of fading of function of system. Oxide of nitrogen produces a stimulation morfofunctional state of reproductive organs by old doe-rabbit, and also make more activation sexual hormone and steroid hormone, being by the factor recovering dying away reproductive function of animals, caused by age changes.

Ключові слова: оксид азоту, експеримент, ендокринне безпліддя.

Ключевые слова: оксид азота, експеримент, ендокринное бесплодие.

Key words: oxide of nitrogen, experiment, endocrine infertility.

ВСТУП. Проблема фертильності є найважливішою у сучасній медицині. За даними літератури, частота безплідного шлюбу становить 10-15% від гінекологічної патології жінок репродуктивного віку [1]. Ендокринна безплідність є одним з найпоширеніших форм, патогенез якої дотепер повністю не вивчений [2]. У зв'язку з цим, ми вирішили досліджувати деякі немедикаментозні методи гормональної корекції жіночої репродуктивної системи, зокрема за допомогою оксиду азоту.

Оксид азоту є поліфункціональним фізіологічним регулятором, що легко проникає через біологічні мембрани й приймає участь у реалізації великої кількості фізіологічних і біохімічних процесів: вазодилатації, активації клітинного метаболізму, ферментативної активності, системи гемостазу, регенетивних процесів, біостимуляції ендокринних і імунокомпетентних клітин, роблячи позитивний ефект у цілому на організм реципієнта [3].

Зниження концентрації оксиду азоту в сироватці крові відзначено у хворих із серцево-судинною, легеневою й ендокринною патологією, а також у людей літнього віку, зі згасаючою гормональною й репродуктивною функціями [4, 5].

У зв'язку з вищевикладеним, метою дослідження з'явилось вивчення в експерименті впливу оксиду азоту на репродуктивну систему й відновлення функції ендокринних і статевих органів, що беруть участь у процесах розмноження.

МАТЕРІАЛИ ТА МЕТОДИ. Вивчення впливу оксиду азоту на експериментальних тваринах проводилося за допомогою апарата «ПЛАЗОН» (зареєстрований і сертифікований до застосування в Україні, реє-

страційне свідчення №5392/2006 від 04.08.2006р.), що генерує з атмосферного повітря екзогенний газоподібний оксид азоту (NO).

Для підтвердження нормалізації гормональної функції й стимуляції репродуктивної системи тварин під впливом оксиду азоту нами проведений експеримент на старих кролицях із симптомами згасання функції системи розмноження, ендокринних органів. Щодня, протягом 3-х днів за допомогою спеціального наконечника, адаптованого для проведення експерименту, робили обробку піхви кролиць протягом 3-х минут газоподібним оксидом азоту (1 група). При проведенні даного дослідження ми керувалися тим, що можливо, оксид азоту (NO), всмоктуючись через слизувату оболонку піхви, викличе приплив крові до органів малого таза, поліпшить трофіку репродуктивних органів, рефлекторно стимулює вироблення гонадотропних і інших гормонів, а також буде сприяти дозріванню фолікулів і овуляції. У кролиць до й після обробки піхви оксидом азоту робили забір крові з вушної вени для визначення рівня гонадотропних гормонів. Через 48 годин після закінчення експерименту, кролиць умертвляли з дотриманням всіх правил біоетики й проводили морфологічне дослідження статевих органів: піхви, шейки матки, матки і яєчників. Для порівняння вивчений вміст гормонів у старих кролиць із симптомами згасання системи розмноження до впливу на них оксидом азоту (2 група) і в молодих кролиць, дитородного віку, які були групою контролю при проведенні дослідження (3 група).

РЕЗУЛЬТАТИ ДОСЛІДЖЕННЯ ТА ЇХ ОБГОВОРЕННЯ. Після використання оксиду азоту спостері-

гається достовірне підвищення естрадіолу й прогестерону а крові кролиць 1-ї групи в порівнянні з 2-ю групою старих кролиць, яким не робили обробку піхви оксидом азоту (естрадіолу - з $55,7 \pm 5,2$ нмоль/л до $97,2 \pm 3,8$ нмоль/л; прогестерона - з $44,7 \pm 1,8$ нмоль/л до $54,1 \pm 1,8$ нмоль/л). З наведених даних видно, що рівень естрадіолу у тварин, після застосування оксиду азоту навіть вище, ніж у молодих самок - 3-ї групи (табл.1). Рівень кортизолу збільшувався в 1-ї групі тварин і був навіть значно вище, ніж у молодих кролиць, з активною репродуктивною функцією ($72,3 \pm 2,4$; $p < 0,05$), а концентрація 11-ОКС була вище, ніж у другій групі тварин і досягала рівня молодих самок кролиць ($66,1 \pm 2,5$).

При морфологічному дослідженні препаратів піхвової частини шийки матки, матки і яєчників виявлено, що після обробки оксидом азоту відбуваються наступні зміни. У старих самок кролиць піхвова частина шийки матки представлена зоною переходу багаточарового плоскоклітинного неороговіваючого епітелію в залізистий епітелій (мал.1).

Власна пластинка слизуватої піхви містить грубо-волокнясті сполученотканині волокна, частина яких гіалінізована. Клітинна сполука піхви представлена невеликою кількістю фіб्रोцитів з перевагою перших і поодиноких судин з лімфо-гістиоцитарними елементами мікроциркуляторного русла. Судини, здебільшого, спазмовані, просвіт їх переважно щолевидний, ендотеліоцити виступають у просвіт судин, надаючи ендотеліальній вистілки гофрований вид.

Після проведеного впливу оксидом азоту спостерігається виразна гіперплазія судин, які живлять піхву, підсилюється гіперемія слизуватої оболонки, а також

відбувається уплощиння ендотеліоцитів (мал.2). Підсилюється приплив крові до піхви за рахунок розширення судин мікроциркуляторного русла.

У матці старих кролиць - ендометрій з виразними інволютивними змінами й судинами, у яких запустіло мікроциркуляторне русло (мал.3).

Після обробки оксидом азоту відзначаються ознаки проліферації ендометрія, розширення судин і повнокров'я тканини (мал.4).

У яєчниках старих кролиць відзначається дифузне розростання сполучної тканини в паренхімі яєчників, виражений склероз і гіаліноз судинної стінки, а також звуження просвітів судин мікроциркуляторного русла (мал. 5).

Після обробки піхви кролиць оксидом азоту, спостерігається розширення судин мікроциркуляторного русла з явною гіперемією тканини, більша виразність фолікулярного апарата, а також вихід еритроцитів у переважуєльний простір (мал.6).

У корковій речовині яєчників, безпосередньо під білочною оболонкою виявляються поодинокі примордіальні фолікули, а також граафови пухирці, атретичні фолікули й свіжі жовті тіла.

Паралельно проведено дослідження із впливу наконечника, уведеного в піхву самок-кролиць без зрощення його оксидом азоту. Отримані дані свідчили про те, що сам по собі наконечник не робить ніякого впливу на гормональне тло кролиць, а також на морфологічні зміни в досліджуваних статевих органах.

Оксид азоту стимулює морфофункціональну активність репродуктивних органів, впливаючи на органи, відповідальні за вироблення статевих гормонів і гормонів кори наднирників. Доцільно припустити, що

Таблиця 1. Вміст гормонів у крові кролиць експериментальних груп ($M \pm m$)

Гормон (нмоль/л)	1-я група	2-я група	3-я група (контроль)
Естрадіол	$97,2 \pm 3,8^*$	$55,7 \pm 5,2^{**}$	$79,1 \pm 3,5$
Прогестерон	$54,1 \pm 1,8^*$	$44,7 \pm 1,8^{***}$	$206,6 \pm 27,8$
Кортизол	$72,3 \pm 2,4^*$	$59,4 \pm 2,3^{**}$	$66,8 \pm 2,2$
11-ОКС	$66,1 \pm 2,5$	$59,4 \pm 2,3^*$	$67,0 \pm 3,4$

Примітка: вірогідність $p < 0,05$; * - $p < 0,01$, ** - $p < 0,001$, *** - $p > 0,05$ у порівнянні з контрольною групою

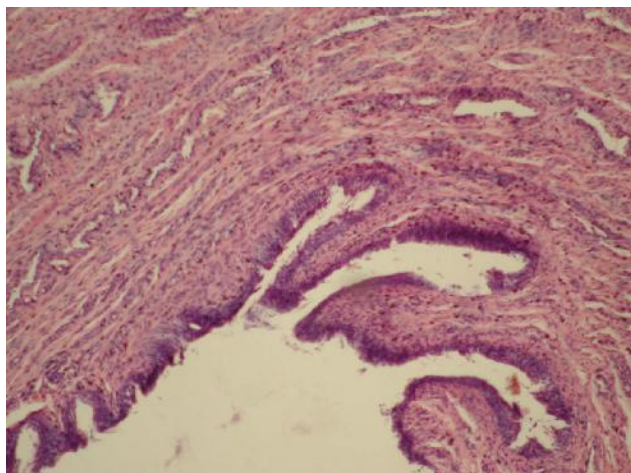


Рис.1. Піхва старих крольчих (Окраска гематоксилін+еозин, $\times 160$).

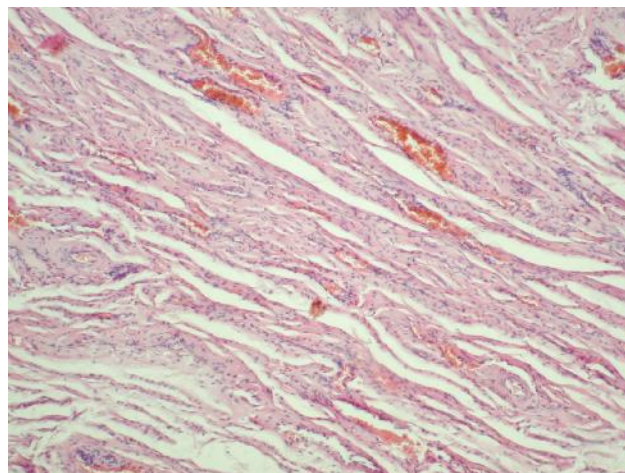


Рис.2. Піхва старих крольчих після обробки оксидом азоту (Окраска гематоксилін+еозин, $\times 160$).

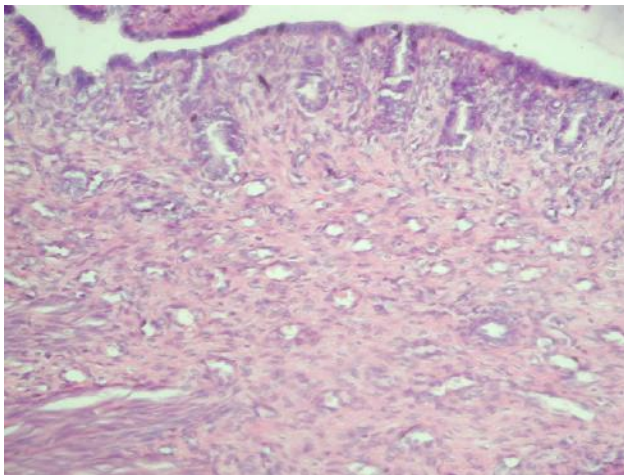


Рис.3. Матка старих крольчих (Окраска гематоксилін+єозин, ×160).

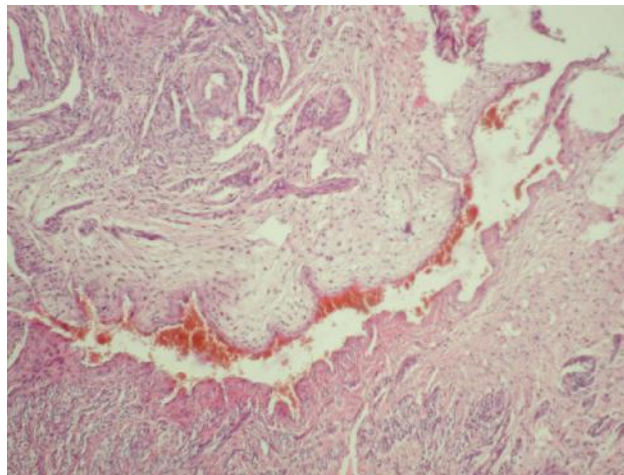


Рис.4. Матка старих крольчих після обробки оксидом азота (Окраска гематоксилін+єозин, ×160).

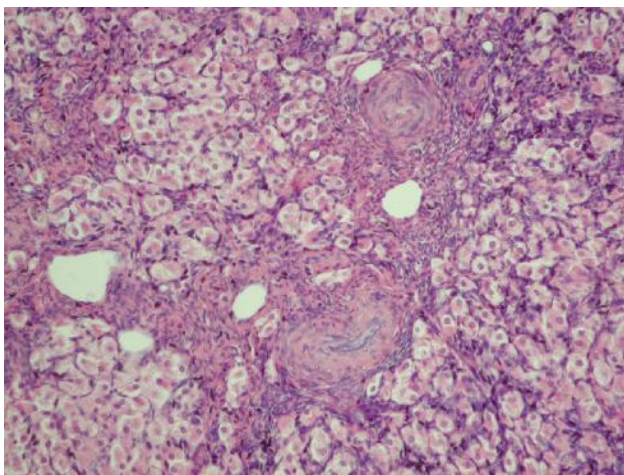


Рис.5. Яєчник старих крольчих (Окраска гематоксилін+єозин, ×160).

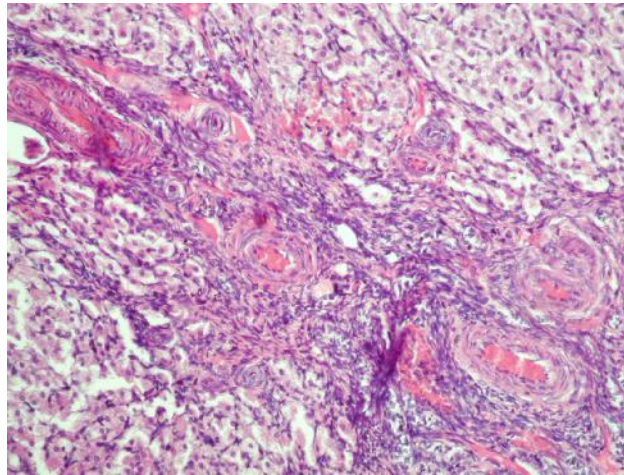


Рис.6. Яєчник старих крольчих після обробки оксидом азота (Окраска гематоксилін+єозин, ×160).

оксид азоту включається в загальний ланцюг гормональної регуляції організму тварин. Після деякого підвищення кількості статевих гормонів в організмі старих кролиць відбувається стимулюючий вплив їх на систему гіпоталамус-гіпофіз-яєчники самки. Наслідком інтенсифікації гормонпродукції в системі гіпофіз-гіпоталамус-яєчники виявляється виражений трофічний і біостимулюючий ефект, який спостерігався у піхві, матці й у яєчниках. Вплив оксиду азоту, мабуть, носить стимулюючий характер, активізуючи продукцію статевих і стероїдних гормонів в організмі старих кролиць, приблизно, через вісь гіпоталамус-

гіпофіз-яєчники самки, тим самим відновлюючи морфо функціональну активність репродуктивних органів.

ВИСНОВКИ. Оксид азоту викликає стимуляцію морфо функціонального стану репродуктивних органів старих самок кролиць, а також нормалізує гормональну активність статевих і стероїдних гормонів, будучи чинником, що відновлює згасаючу репродуктивну функцію тварин, викликану віковими змінами.

ПЕРСПЕКТИВИ ПОДАЛЬШИХ ДОСЛІДЖЕНЬ. На підставі проведеного експерименту подальшому планується проведення досліджень по застосуванню оксиду азоту в комплексній терапії лікування ендокринної безплідності.

ЛІТЕРАТУРА

1. Кулаков В. И., Овсянников Т. В. "Проблемы и перспективы лечения бесплодия в браке", //Акуш и гинек № 3, 1997 -С. 5-8.
2. Кулаков В. И., Овсянникова Т. В. Проблемы и перспективы лечения бесплодия в браке. //Акуш. и гин. - 1997- №3-С. 5-8.
3. Гуревич К.Г., Шимановский Н.Л. Оксид азота: биосин-

тез, механизмы действия, функция //Вопросы биологической и фармацевтической химии. - 2010.-№4.-С.16-21.

4. Жуков В.И., М'ясоєдов В.В. NO-залежні механізми токсичності синтетичних детергентів //Вісник проблем біології та медицини. - 2002.-Вип.9-10.-С.12-19.

5. Culotta E., Koshland D.E. NO news is good news // Science.-2012.- Vol.258.-P.1862 – 1865.

Отримано 05.02.13