


ТРАНСПОРТНА ІММОБІЛІЗАЦІЯ. СУЧАСНА ТЕОРІЯ І ПРАКТИКА

НАВЧАЛЬНИЙ ПОСІБНИК



МІНІСТЕРСТВО ОХОРОНИ ЗДОРОВ'Я УКРАЇНИ
Харківський національний медичний університет

ТРАНСПОРТНА ІММОБІЛІЗАЦІЯ. СУЧАСНА ТЕОРІЯ І ПРАКТИКА

*Навчальний посібник
для самостійної роботи здобувачів вищої медичної освіти,
лікарів-інтернів, лікарів екстреної медичної допомоги
та фахівців інших медичних спеціальностей*

**Харків
ХНМУ
2025**

УДК 616-083.98-089.22(075.8)

T65

*Затверджено Вченою радою ХНМУ.
Протокол № 9 від 29.05.2025.*

Авторський колектив

С. М. Скоропліт, С. В. Курсов, В. В. Ніконов,
О. В. Кочін, Ю. Ю. Мірошніченко, О. Е. Феськов,
Є І. Кіношенко, О. Є. Гавриков, В. В. Кучерявченко

Рецензенти

Волосовець А. О. – д-р мед. наук, проф. (Національний ун-т охорони здоров'я України ім. П. Л. Шупика).
Воротинцев С. І. – д-р мед. наук, проф. (Запорізький держ. мед.-фарм. ун-т).

T65 Транспортна іммобілізація. Сучасна теорія і практика : навч. посіб. для самост. роботи здобувачів вищої мед. освіти, лікарів-інтернів, лікарів екстреної мед. допомоги та фахівців інших медичних спеціальностей / С. М. Скоропліт, С. В. Курсов, В. В. Ніконов та ін. Харків : ХНМУ, 2025. 100 с. іл., табл.

Навчальний посібник складається з двох частин – теоретичної та практичної. У першій частині висвітлено провідні принципи та сучасні засоби транспортної іммобілізації постраждалих, які отримали ушкодження опорно-рухового апарату. Друга частина посібника присвячена техніці виконання транспортної іммобілізації. Значна частка другої частини посібника присвячена детальному роз'ясненню у вигляді покрокового алгоритму іммобілізації як традиційними, так і сучасними засобами транспортної іммобілізації. Посібник розраховано на покращання підготовки здобувачів вищої медичної освіти, лікарів-інтернів, лікарів екстреної медичної допомоги та фахівців інших медичних спеціальностей, а також ознайомлення із сучасними засобами транспортної іммобілізації, правилами та технікою їх застосування.

УДК 616-083.98-089.22(075.8)

© Харківський національний медичний університет, 2025
© Скоропліт С. М., Курсов С. В., Ніконов В. В., Кочін О. В., Мірошніченко Ю. Ю., Феськов О. Е., Кіношенко Є. І., Гавриков О. Є., Кучерявченко В. В., 2025

ЗМІСТ

Список умовних скорочень.....	5
Ділянки та частини тіла, які розглядаються у посібнику	6
ВСТУП. Актуальність проблеми.....	7
Запитання для первинного контролю знань.....	9
РОЗДІЛ I (теоретична частина). Транспортна іммобілізація.	
Загальні питання.....	10
Класифікація переломів.....	11
Ознаки перелому	13
Види засобів для транспортної іммобілізації	15
Загальні принципи накладання шин на кінцівки.....	27
РОЗДІЛ II (практична частина). Техніка виконання транспортної іммобілізації.....	30
Загальний алгоритм допомоги при переломах кінцівок.....	30
Ланцюг допомоги при травмі «САВС».....	30
Первинний огляд.....	31
Ведення постраждалого	31
Оцінка стану	31
Лікування та втручання.....	31
Безпека постраждалого.....	33
Ключові пункти.....	33
Ушкодження паху/пахвинної ділянки.....	34
Стабілізація підозрюваних переломів.....	34
Ознаки критичної кровотечі.....	35
Рекомендації «КОНТРОЛЬ КРОВОТЕЧІ».....	36
Контроль зовнішніх кровотеч на догоспітальному етапі.....	37
Рекомендації «КОНТРОЛЬ БОЛЮ».....	43
Безпека постраждалого.....	47
Корисна інформація для навчання.....	48
Відповідні результати оцінювання.....	48
Ключові елементи документації.....	48
Транспортна іммобілізація верхньої кінцівки.....	49
Іммобілізація при ушкодженнях пальців, кисті та променево-зап'ясткового суглоба.....	49
Шина для пальця руки.....	49
Шина для великого пальця руки.....	50
Шина-жолоб для руки.....	51

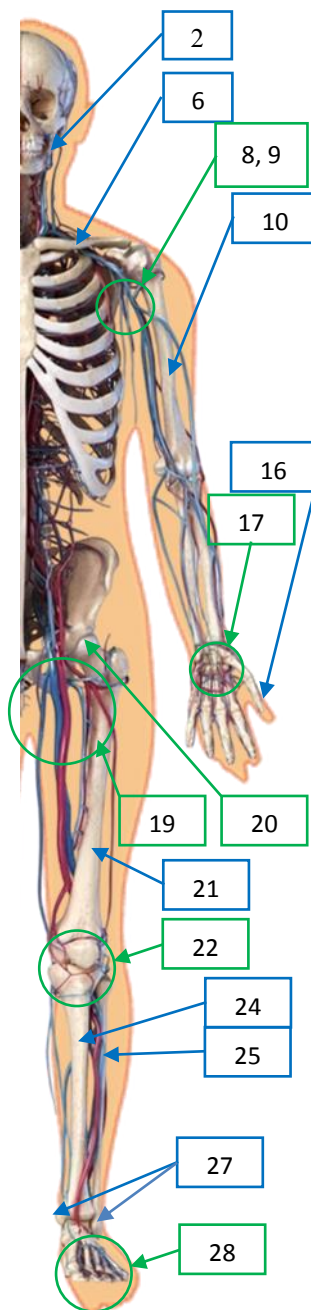
Шина для зап'ястка.....	52
Двошарова шина на зап'ясток.....	53
Імобілізація при ушкодженнях передпліччя.....	54
Імобілізація при ушкодженнях плеча, плечового та ліктьового суглобів	55
Техніка виконання іммобілізації при ушкодженні плеча.....	55
Імобілізація верхньої кінцівки за допомогою шини Крамера.....	56
Імобілізація верхньої кінцівки за допомогою ортезу.....	57
Імобілізація верхньої кінцівки за допомогою бинта.....	59
Імобілізація верхньої кінцівки за допомогою верхнього одягу.....	60
Імобілізація верхньої кінцівки за допомогою косинки медичної.....	61
Шина при переломі плечової кістки.....	61
Імобілізація при ушкодженні ключиці.....	62
Транспортна іммобілізація нижньої кінцівки.....	64
Імобілізація при ушкодженнях гомілки та стопи.....	64
Шина при переломі гомілки.....	64
Імобілізація нижньої кінцівки за допомогою шини Kendrick.....	65
Імобілізація при ушкодженнях стегна, кульшового та колінного суглобів	66
Імобілізація нижньої кінцівки шиною Дітерікса.....	66
Інший спосіб транспортної іммобілізації при переломі діафізу	
стегнової кістки.....	68
Шина при травмі коліна.....	70
Транспортна іммобілізація голови, хребта та таза.....	72
Методика виконання маніпуляції – іммобілізація шийного відділу хребта	73
Накладання шийного комірця при автомобільній аварії.....	76
Зняття мотоциклетного шолому після ДТП.....	78
Імобілізація при ушкодженні нижньої щелепи.....	82
Імобілізація при ушкодженні хребта.....	83
Імобілізація та визволення постраждалого з ушкодженням	
хребта у автомобільній аварії.....	84
Імобілізація при ушкодженні таза.....	87
Імобілізація таза за допомогою тазового пояса.....	88
Основні принципи транспортування людей з переломами.....	89
Запитання для підсумкового контролю знань.....	90
Література.....	95

СПИСОК УМОВНИХ СКОРОЧЕНЬ

- SABCDE – діагностичний алгоритм первинного огляду постраждалого з травмою:
- C – Critical bleeding = критична кровотеча,
 - A – Airways = дихальні шляхи,
 - B – Breathing = дихання,
 - C – Circulation = циркуляція (кровообіг),
 - D – Disability = стан свідомості (неврологічний огляд),
 - E – Exposure = інші обстеження, запобігання впливу факторів зовнішнього середовища
- CABC – алгоритм дій при наданні допомоги при травмі (або «ланцюг допомоги при травмі»)
- CHEOPS – Children’s Hospital of Eastern Ontario Pain Scale (шкала оцінки болю Дитячого Госпіталю Східного Онтаріо)
- FLACC – (англ. Face, Legs, Activity, Cry, Consolability [scale]) або (шкала «Втішність, Активність, Плач, Ноги, Обличчя» («шкала ВАПНО»))
- FPS – Faces Pain Scale (шкала інтенсивності больових відчуттів, що оцінюються за обличчями, являє собою 6 зображень)
- NRS – Numerical Rating Scale (цифрова рейтингова шкала інтенсивності больових відчуттів, що оцінюються від «0» до «10»)
- SAM – structural aluminum malleable [переклад з англ. – конструкційний ковкий алюміній]
- АТ – артеріальний тиск
 - в/в – внутрішньовенний
 - в/к – внутрішньокістковий
 - в/м – внутрішньом’язовий
- ДТП – дорожньо-транспортна пригода
- ЕКГ – електрокардіограма, електрокардіографічне дослідження
- ЕМД – екстрена медична допомога
- КТ – комп’ютерна томографія
- МНС – медицина невідкладних станів
- МРТ – магнітно-резонансна томографія
- ЦНС – центральна нервова система
- ЧД – частота дихання
- ЧМТ – черепно-мозкова травма
- ШВЛ – штучна вентиляція легенів
- ШКГ – шкала ком Глазго

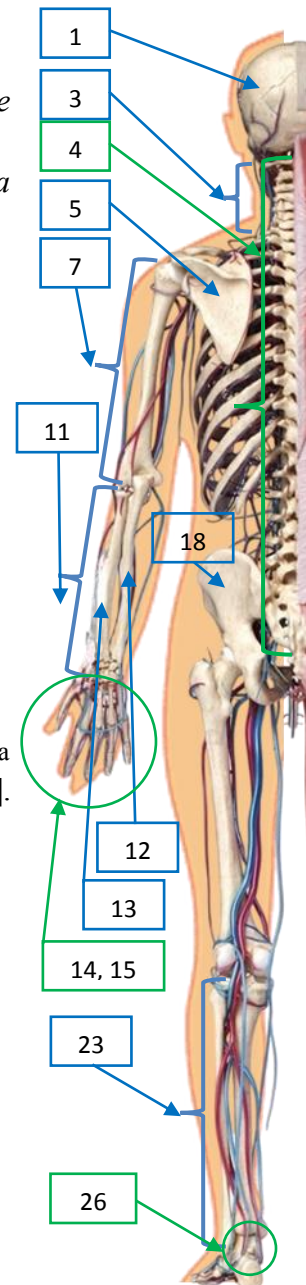
ДІЛЯНКИ ТА ЧАСТИНИ ТІЛА, ЯКІ РОЗГЛЯДАЮТЬСЯ У ПОСІБНИКУ

Вид спереду



1. Череп (*cranium*).
2. Щелепа (*mandibula*).
3. Шийний відділ хребта (*vertebrae cervicales*).
4. Хребетний стовп [Хребет] (*collumna vertebralis*)
5. Лопатка (*scapula*).
6. Ключиця (*clavicula*).
7. Плече (*brachium*).
8. Пахва (*axilla*)
9. Пахвова ямка (*fossa axillaris*)
10. Плечова кістка (*humerus*).
11. Передпліччя (*anterbrachium*).
12. Ліктьова кістка (*ulna*).
13. Променева кістка (*radius*).
14. Кисть (*manus*).
15. Пальці (*digiti*).
16. Великий палець кисті (*pollex*).
17. Зап'ясток (*carpus*) [частина кисті, яка складається з 8 кісточок, розташованих у два ряди].
18. Таз (*pelvis*).
19. Пахвинна ділянка (*regio inguinalis*)
20. Кульшовий суглоб (*articulatio coxae*).
21. Стегнова кістка [Стегно] (*femoris*).
22. Колінний суглоб (*articulatio genui*).
23. Гомілка.
24. Великогомілкова кістка (*tibia*).
25. Малогомілкова кістка (*fibula*).
26. Надп'яtkово-гомілковий суглоб (*articulatio talocruralis*).
27. Кісточка [Щиколотка] (*malleolus*).
28. Стопа (*pes*).

Вид зі спини



ВСТУП

Актуальність проблеми

Травма є однією з основних причин смерті людей віком від 1 до 44 років. У Сполучених Штатах Америки в 2021 р. було зареєстровано 306 086 смертельних випадків, пов'язаних із травмами, з них близько 73 % були нещасними випадками. Понад 65 % смертельних випадків через навмисні травми були результатом заподіяння собі шкоди. Крім смертельних наслідків, травми є причиною приблизно 40 млн звернень у відділення невідкладної допомоги щорічно.

У світі щороку реєструється близько 4,4 млн смертей, пов'язаних із травмами. Зі всієї кількості ненавмисні травми щороку забирають життя 3,16 млн людей, а травми, пов'язані з насильством, 1,25 млн людей. Приблизно 1 із 3 цих смертей є наслідком ДТП, 1 з 6 – самогубством, 1 з 10 – вбивством і 1 з 61 – війною та конфліктом.

Найбільш розповсюдженими шляхами отримання тяжких травм постраждалими у мирний час є ДТП (у світі щороку гине близько 1,19 млн людей та від 20 до 50 млн людей отримують не смертельні травми), падіння з висоти та внаслідок кримінальних насильницьких дій.

Під час військових конфліктів на перше місце за розповсюдженістю виходить комбатантна¹ травма. Належне транспортування поранених має вирішальне значення для їх виживання та подальшого відновлення. Кількість постраждалих, які отримують пошкодження під час військових конфліктів, в останнє десятиріччя зростає у геометричній прогресії. В осередках масових санітарних втрат (надзвичайні ситуації техногенного чи природного характеру, терористичні акти) травми кінцівок становлять 4,0–6,2 %, таза – до 3 % загальної кількості випадків. Частка ушкоджень кінцівок у загальній структурі сучасної бойової хірургічної травми сягає 50–60 %. Зменшенню кількості ускладнень та зниженню відсотка летальності, як під час транспортування пораненого/постраждалого до клініки, так і на ранньому шпитальному етапі, сприяє транспортна іммобілізація.

Іммобілізація ушкоджених кінцівок та інших частин тіла забезпечує зменшення флоатації кісткових уламків, а разом із цим: запобігає додатковій травматизації судин, нервів та інших тканин, протидіє крововтраті та зменшує вірогідність продовження крововтрати, інтенсивності больового синдрому,

¹ Комбатант (фр. *combattant*) – особа, яка входить до складу збройних сил воюючої країни та безпосередньо бере участь у воєнних діях.

протидіє наростанню травматичного набряку, підвищенню вироблення про-запальних медіаторів, сприяє стабілізації нервово-гуморального тону, покращує психологічний стан постраждалого, надаючи йому більшої впевненості. Адже пацієнт бачить, що отримує медичну допомогу, і таким чином ці заходи сприяють заспокоєнню хворого. Отже, транспортна іммобілізація надає протишокового ефекту. При ушкодженнях хребта ефект транспортної іммобілізації не менш важливий. У цих випадках заходи іммобілізації допомагають зберегти ефективне функціонування центральної нервової системи.

Проте ушкодження скелету далеко не одне показання для застосування іммобілізації. **Транспортна іммобілізація застосовується у наступних випадках:**

- при всіх простих і складних, відкритих і закритих переломах кісток;
- при переломах хребта, кісток тазу і скелета в цілому;
- при переломах суглобів;
- при опіках та онімінні кінцівок;
- при вогнепальних пораненнях м'яких тканин, де поруч розташовані великі кровоносні судини та периферичні нерви;
- при ушкодженнях кровоносних судин, оскільки іммобілізація запобігає тимчасовому порушенню гемостазу під час роботи лікаря ЕМД чи хірурга-травматолога;
- при ушкодженнях периферичних тканин і нервів;
- при забоях тіла з сильним болем і підозрою на пошкодження кісткової системи;
- при проникаючих пораненнях м'яких тканин;
- при укусах отруйних змій.

На сучасному етапі засоби транспортної іммобілізації швидко вдосконалюються. При їх застосуванні використовують не тільки нові матеріали, а й нові методи. До того ж сучасні девайси для іммобілізації розробляються та пропонуються представниками численних фірм, що спеціалізуються на виготовленні та розповсюдженні медичного обладнання.

Отже, однією із задач, яку ми намагаємося висвітлити у нашому посібнику, є ознайомлення здобувачів вищої медичної освіти, лікарів-інтернів, фахівців з медицини невідкладних станів, лікарів ортопедів-травматологів та представників інших медичних спеціальностей із сучасними засобами транспортної іммобілізації, правилами та технікою їх застосування.

ЗАПИТАННЯ ДЛЯ ПЕРВИННОГО КОНТРОЛЮ ЗНАНЬ

1. Чим відрізняється шина Крамера від шини Дітерікса? [27, 30]
2. Чим відрізняються пневматичні шини від вакуумних? [27, 30]
3. Які недоліки мають пневматичні шини? [27, 30]
4. Чим відрізняється закритий перелом від відкритого? [26, 27]
5. У яких випадках при переломах накладають турнікет? [37, 26]
6. У яких випадках при переломах застосовують знеболення? [37]
7. У якому випадку кінцівка з переломом фіксується до здорової кінцівки? [27, 31]
8. Що можна використовувати для іммобілізації плеча? [7, 27]
9. Що являє собою шина «SAM»? [21, 31]
10. Чи застосовується на сучасному етапі іммобілізації «косинка медична»? [27, 31]

РОЗДІЛ I (теоретична частина)

ТРАНСПОРТНА ІММОБІЛІЗАЦІЯ. ЗАГАЛЬНІ ПИТАННЯ

Транспортна іммобілізація (лат. «*immobilis*» – нерухомий) – це комплекс заходів, які спрямовані на створення тимчасового знерухомлення ушкодженої частини тіла за допомогою транспортних шин стандартних або імпровізованих (примітивних [з підручних матеріалів]) на час, необхідний для транспортування травмованої людини з місця отримання травми до лікувального закладу.

Показання до транспортної іммобілізації: переломи та ушкодження кісток кінцівок, органів таза, хребта, магістральних судин та нервових стовбурів, великі рани м'яких тканин, глибокі опіки, синдром тривалого стиснення.

Іммобілізація при вказаних вище ушкодженнях є одним із основних заходів першої допомоги, що забезпечує нерухомість травмованої частини тіла. Вона дає змогу звести до мінімуму додаткове травмування м'яких тканин і судин гострими уламками кісток у місці перелому, зменшує можливості виникнення шоку, значної повторної кровотечі або розвитку ранніх інфекційних ускладнень.

Іммобілізація залежить не тільки від характеру перелому (відкритий, закритий тощо). Величезну роль відіграє і те, хто опинився поруч з постраждалим, який отримав травму, та наскільки кваліфіковано і швидко буде надана перша допомога, наскільки правильно буде виконана іммобілізація при переломі кісток і як швидко постраждалий буде доставлений до медичного закладу.

Основне завдання надання першої допомоги – якнайшвидше доставити травмованого до лікарні. Для того, щоб це зробити та не заподіяти додаткової шкоди здоров'ю людини, яка отримала травму, необхідно правильно виконати транспортну іммобілізацію.

КЛАСИФІКАЦІЯ ПЕРЕЛОМІВ

За ушкодженням зовнішнього покриву тіла (рис. 1, 2)

відкритий перелом (шкіра у ділянці перелому ушкоджена)

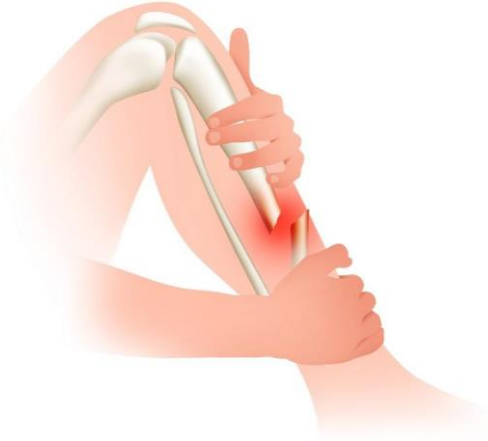

Рис. 1. Відкритий перелом

закритий перелом (шкіра у ділянці перелому не ушкоджена)

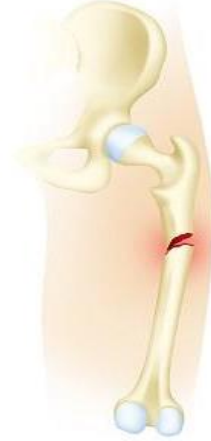

Рис. 2. Закритий перелом

За формою кісткових уламків (рис. 3)

- поперечні;
- косі;
- гвинтоподібні
- скалкові;
- роздроблені

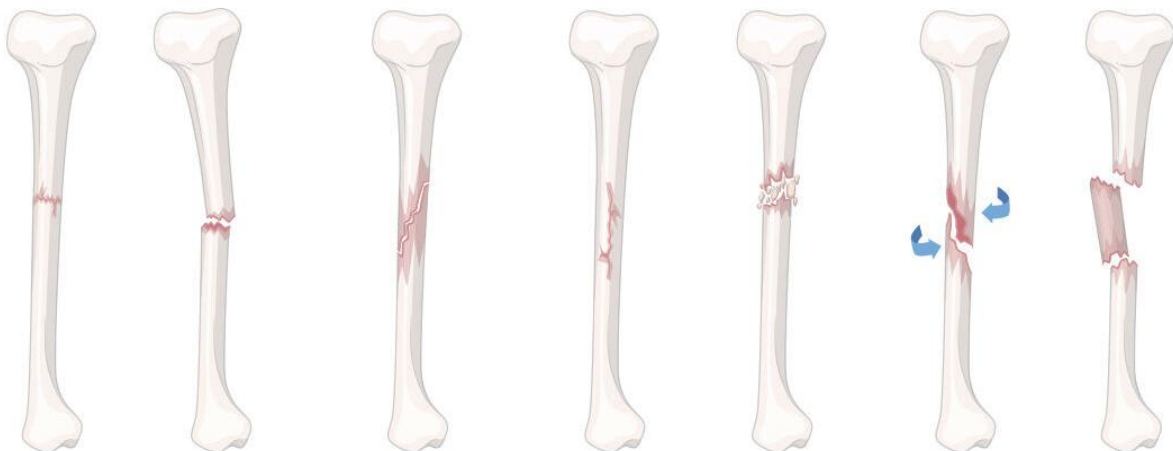

Рис. 3. Перелом за формою кісткових уламків

За варіантами переломів (залежно від площини травми) (рис. 4)

Поперечний (перпендикулярно осі кістки).

Лінійний (паралельно осі кістки).

Косий незміщений.

Косий зміщений.

Спіральний (злам зігнутий відразу в декількох площинах).

Крайовий (безперервність кістки збережена, але пошкоджений її край окремими фрагментами).

Уламковий (площина зламу може бути будь-якою, але завжди є окремий від кістки фрагмент – уламок).

Дірчастий (безперервність кістки збережена, але в будь-якому її відділі є дефект від локального різкого впливу значної сили, наприклад від кулі).

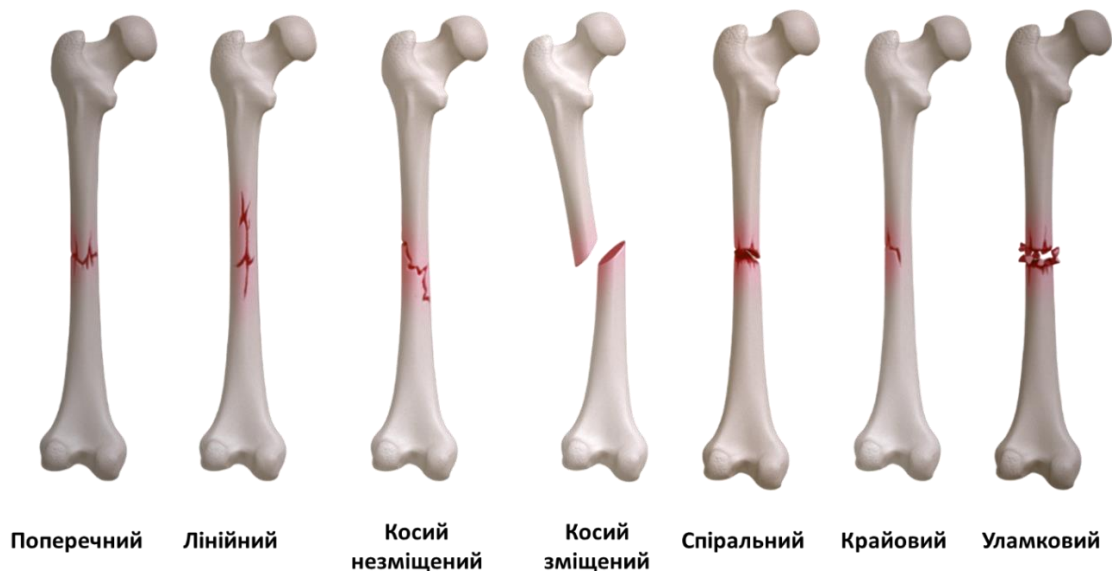


Рис. 4. Варіанти переломів залежно від площини травми

За порушенням цілісності кістки

- повні
- неповні

За зміщенням

- зміщені;
- зміщені з «вклиненням»
- незміщені

За кількістю переломів

- одиночні
- множинні

ОЗНАКИ ПЕРЕЛОМУ

Основні ознаки перелому

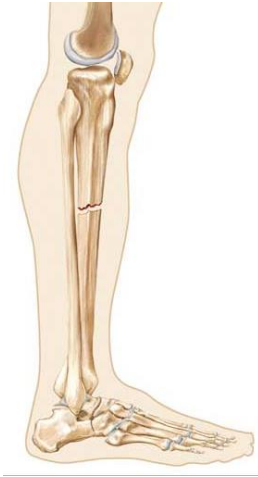Абсолютні:

- деформація кістки (кінцівки);
- патологічні рухи;
- крепітація уламків (хрускіт);
- вкорочення сегменту;
- хибний (несправжній) суглоб у віддаленому періоді.

Відносні:

- сильний біль;
- набряк;
- синець;
- порушення функцій кістки (кінцівки).

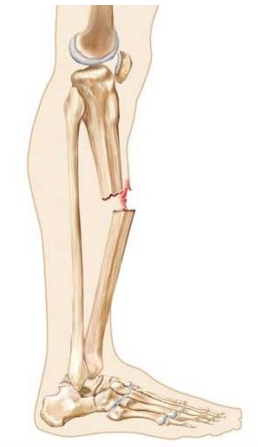Ознаки закритого перелому кісток кінцівки (рис. 5):



- неприродне положення кінцівки;
- біль у ділянці рани/деформації кінцівки;
- патологічна рухливість в кінцівці;
- крепітація (хрускіт) у місці перелому;
- гематома;
- порушення функцій ушкодженої кінцівки.

Рис. 5. Ознаки закритого перелому кінцівки

Ознаки відкритого перелому кісток кінцівки (рис. 6):



- наявність рани у місці перелому;
- кровотеча з рани;
- біль, порушення функції ушкодженої кінцівки;
- неприродне положення кінцівки;
- патологічна рухливість у кінцівці;
- крепітація (своєрідний хрускіт);
- наявність уламків кістки в рані.

Рис. 6. Ознаки відкритого перелому кінцівки

При підозрі на перелом або будь-яку тяжку травму тіла та/або кінцівки необхідно провести іммобілізацію – звести до мінімуму рухливість уламків під час транспортування постраждалого, тому іммобілізація проводиться безпосередньо на місці події до початку транспортування. Основною метою іммобілізації є створення нерухомості ушкодженої ділянки тіла, для чого застосовують транспортні шини. Розрізняють такі засоби транспортної (тимчасової) іммобілізації: *стандартні* – східчасті (дротові) шини [Крамера], фанерні, distraкційні шини Дітеріхса, шини пластмасові, шини пневматичні, ноші іммобілізаційні, вакуумні; *нестандартні* – це шини та апарати, що застосовуються у деяких медичних закладах, але не виготовляються медичною промисловістю та не входять до набору стандартних шин, наприклад шини Єланського, Петрухова); *імпровізовані* або *примітивні* (з підручних матеріалів). Шини необхідно накладати обережно, щоб не допустити зміщення уламків і не спричинити додатковий біль та/або ушкодження. **Робити будь-які вправлення, виправлення, зіставлення уламків категорично заборонено!**

Переносити постраждалого потрібно дуже обережно, кінцівку і тулуб піднімати одночасно, весь час утримуючи на одному рівні. Перед іммобілізацією кінцівки при відкритому переломі шкіру навколо рани необхідно обробити антисептиком і накласти асептичну пов'язку.

Під час проведення іммобілізації необхідно дотримуватися таких правил:

- Шини мають бути надійно закріплені та добре фіксувати перелом.
- Шину не можна накладати на оголену кінцівку. Вона має бути попередньо обкладена м'якою прокладкою (ватаю або тканиною).
- Необхідно забезпечити фіксацію суглобів вище і нижче місця перелому (наприклад при переломі гомілки фіксують надп'яtkово-гомілковий і колінний суглоби) у зручному положенні для постраждалого та для транспортування.
- При переломах стегна іммобілізуються всі суглоби нижньої кінцівки – кульшовий, колінний, надп'яtkово-гомілковий.
- Кінці пальців залишають відкритими для контролю за кровообігом кінцівки.

ВИДИ ЗАСОБІВ ДЛЯ ТРАНСПОРТНОЇ ІММОБІЛІЗАЦІЇ

Шина залишається основним засобом транспортної іммобілізації та являє собою будь-яку тверду накладку достатньої довжини. Для здійснення іммобілізації також необхідна наявність бинтів, якими фіксуються шини до кінцівки; за відсутності м'якої прокладки – вата.




Рис. 7. Драбинчаста шина Крамера

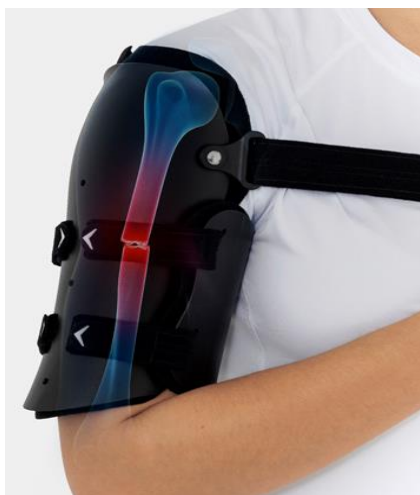Драбинчаста шина Крамера (рис. 7).

Являє собою металеву рамку у вигляді прямокутника з дроту діаметром 4–5 мм, на яку в поперечному напрямку кріпиться більш тонкий дріт діаметром 2 мм у вигляді драбини з проміжком 2–3 см.

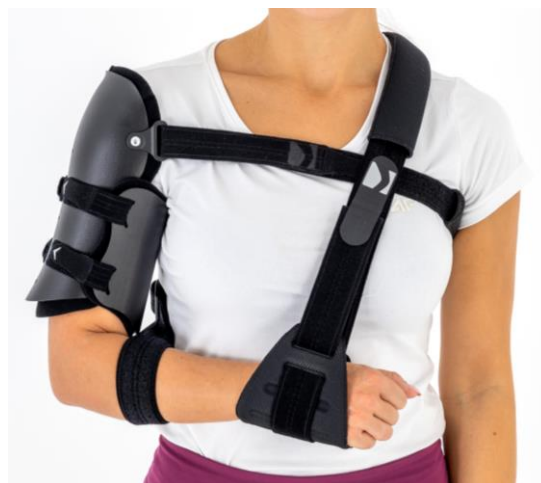Шина Крамера має довжину від 60 до 120 см. Вона легко моделюється в будь-якому напрямку. На сьогодні деякі виробники шини Крамера комплектують її м'якою прокладкою у вигляді поролону, запакованого у поліетилен для захисту прокладки та шини від негативного впливу факторів зовнішнього середовища, тому відпадає необхідність підкладати вату та марлю або іншу тканину для утворення м'якої прокладки між шиною та травмованою частиною тіла постраждалого. Драбинчасту шину Крамера моделюють індивідуально залежно від ушкодженої ділянки тіла та характеру травми. Шину використовують від однієї до трьох одночасно.

До сучасних засобів транспортної іммобілізації можна віднести також *ортез*. Як приклад, розглянемо використання ортезів при переломі діафізу плечової кістки. Їх застосування стає більш поширеним на сучасному етапі транспортної іммобілізації (наприклад MASTER-01, який виготовляє завод ортопедичних пристроїв REN4MAT).

Ортези на плече є легкими та більш зручними виробами, ніж ті, які використовувались у минулому, однак у більшості випадків надання допомоги постраждалим з переломами кісток вони використовуються й сьогодні.



А



Б

Рис. 8. Імобілізації верхньої кінцівки з використанням ортезу «MASTER-01» (А та Б)

Ортез, що розглядається, забезпечує відмінну стабілізацію плечового суглоба та плечової кістки.

Ортез для плеча «MASTER-01» (рис. 8) складається із системи плечових накладок з легкого АБС-пластика, а також розвантажувальних матеріалів та ременів для фіксації. Накладки мають перфорацію, яка забезпечує циркуляцію повітря всередині ортезу.

Плечові накладки являють собою тримірну ортопедичну систему анатомічної форми. Система (ортез) складається із зовнішньої та внутрішньої оболонки плеча. Накладки мають поворотні пряжки та вирізи для кільцевих лямок із застібками-липучками.

Накладки охоплюють плечовий суглоб разом з плечовою кісткою, адаптуючись до анатомічної форми кінцівки. Завдяки невеликій масі ортез стабілізує кінцівку та не викликає дискомфорту.

Із середини накладки мають м'яку підкладку з матеріалу Active3D™ (термоформований матеріал зі спеціальної спіненої сировини із закритою пористою структурою). До накладок кріпиться обвідний ремінь, що проходить через грудну клітку та забезпечує стабілізацію ортезу на кінцівці.

Ортез є універсальним як для правої, так і для лівої верхньої кінцівки. Розміри та спосіб зняття мірки наведені у *табл. 1*.

Розміри ортезів MASTER-01

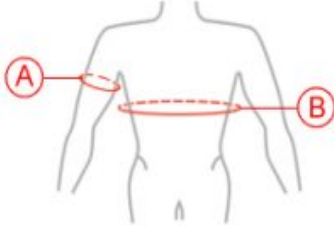
Розмір	Обхват плеча (А)	Окружність грудей на висоті мечовидного відростка (В)	Спосіб зняття мірки
М	23–37 см	макс. 95 см	
L	37–32 см	макс. 105 см	
XL	32–42 см	макс. 115 см	

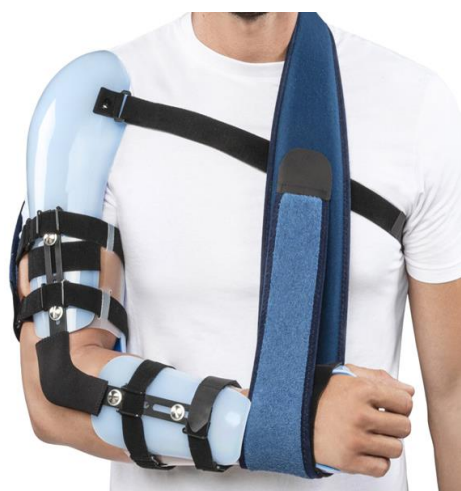

Рис. 9. Імобілізації верхньої кінцівки з використанням ортезу «ORLIMAN®»

Шарнірний термопластичний ортез з опорами плеча, передпліччя та кисті компанії Orliman®. Модульний ортез для плеча складається із бандажа для плечової кістки, бандажа для передпліччя та опори для кисті, ліктьового суглоба з регулюванням розгинання та направляючої для правильного розміру, регулювальних ременів та системи кріплення. Ортез TP-6301D/TP-6301I компанії Orliman® застосовується при переломі діафіза плечової кістки та передпліччя.



Рис. 10. Шина Дітерікса

Шина Дітерікса (рис. 10).

Ця шина використовується для іммобілізації нижньої кінцівки при переломах стегна, ушкодженні кульшового, колінного суглобів та верхньої частини гомілки. Шина складається із двох дерев'яних дошок у вигляді милиць, дощечки для підошви та закрутки з мотузкою (тасьмою) для витягування нижньої кінцівки. Верхні частини милиць мають упори для пахвової ділянки та промежини.

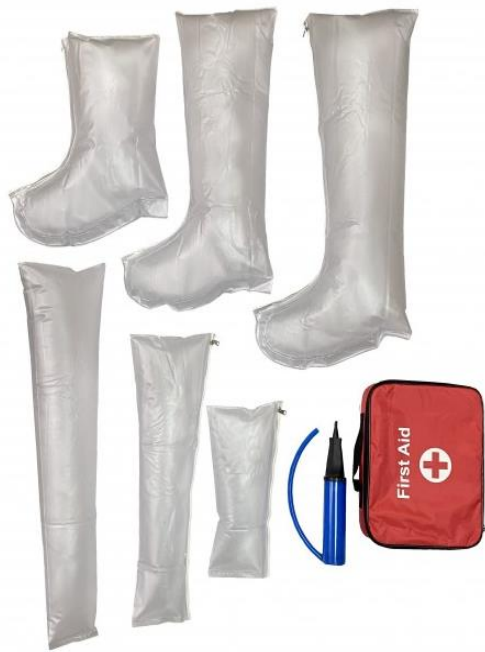

Рис. 11. Пневматичні шини

Пневматичні шини (рис. 11).

У світі пневматичні шини відомі ще з початку 60-х років минулого століття, але в нашій країні своє застосування знайшли досить недавно, і відповідно їх відносять до «сучасних» методів транспортної іммобілізації. Пневматичні шини використовуються для лікування вторинного набряку внаслідок лімфатичної обструкції, для іммобілізації зламаних кінцівок і для покращання «прийняття» трансплантатів, а також

можливе їх використання при певній модифікації для рентгенографічних цілей². Вони мають певні переваги: під час нагнітання повітря шина автоматично майже ідеально формується уздовж кінцівки, тиск на тканини розповсюджується рівномірно, що виключає утворення пролежнів. Шина є прозорою, що дає змогу контролювати стан пов'язки та самої кінцівки.

Особливо помітні переваги пневматичних шин при синдромі тривалого стиснення, коли необхідно туге бинтування кінцівки у поєднанні з іммобілізацією.

Однак за допомогою пневматичної шини неможливо провести іммобілізацію при ушкодженнях стегна, плеча, тому що ці шини не призначені для фіксації кульшового та плечового суглобів.

Залежно від сфери застосування виділяють такі категорії:

- для гомілки, стопи – типу «чобіт короткий»;
- для стегна, коліна – типу «чобіт довгий»;
- для передпліччя, кисті – типу «рукав».

Розрізняють дитячі та дорослі медичні пневматичні шини (*табл. 2*).

² Kurt R. Straube. An Expedient Immobilization Device: the Pneumatic Splint. Radiology. Volume 83, Issue 3 / September 1964 P.:538–539 <https://doi.org/10.1148/83.3.538>

Розміри пневматичних шин

Шина для фіксації	Довжина, см	Довжина стопи, см
Ноги, коротка	14,5	33,5
Ноги, середня	57	34,5
Ноги, велика	69,5	34,5
Руки, коротка	15	
Руки, середня	56,5	
Руки, велика	74	

Недоліки пневматичних шин:

- Можливий прокол та, як наслідок, недостатня надійність фіксації.
- Підвищення тиску в камері веде до підвищення жорсткості фіксації з одного боку, але й стиснення м'яких тканин з іншого, що може спричинити незворотну ішемію кінцівки при тривалому використанні.

- При переломах великих кісток (плечової або стегнової), застосування пневматичної шини не буде достатньо ефективним через недостатню жорсткість фіксації.

- Пневматична шина також може стати причиною посилення кровотечі при відкритому переломі і розриві м'яких тканин, спрацювавши як венозний джгут.

Різновидом пневматичної шини є *вакуумні шини* та *вакуумний матрац* (шини використовують при переломах кінцівок, а матрац при ушкодженнях довгих кісток, хребта і таза).



Рис. 12. Вакуумні шини

Вакуумні шини (рис. 12). Конструкція представлена у вигляді цільної камери, виготовленої з полімерних матеріалів. Внутрішню частину камери заповнено на дві третини дрібними гранулами із полістиролу. За допомогою спеціального клапана забезпечується можливість з'єднання з насосом для подальшого відкачування повітря та створення вакууму. Саме ця особлива конструкція клапана і дозволяє зберегти вакуум протягом певного часу.

Letts R.M. та Hobson D.A.³ у жовтні 1973 р. опублікували статтю, в якій доведено, що вакуумна шина є простим, безпечним і ефективним методом екстреної іммобілізації переломів кінцівок. Шина рентгенпрозора, не містить обструктивних металевих компонентів, які б заважали рентгенографічному зображенню пошкодженої кінцівки. Простота застосування цієї шини робить її особливо ефективною для екстреного шинування переломів у дітей.



Рис. 13. Іммобілізація шийного відділу хребта вакуумною шиною

Комплекти вакуумних шин поділяються на дорослі, підліткові та дитячі. Кожен комплект упакований в сумку і включає шини для верхніх і нижніх кінцівок, косинку та насос для відкачування повітря з камери.

За допомогою вакуумних шин можна іммобілізувати як верхні та нижні кінцівки, так і шийний відділ хребта (рис. 13).

Вакуумний матрац (рис. 14).

Застосовується у випадках, коли є ушкодження довгих кісток, хребта і тазу. У такий спосіб можна уникнути глибоких ушкоджень тканин.

Поки не викачане повітря, матрац можна легко обернути навколо тіла постраждалого. При відкачуванні повітря матрац стає твердим і приймає потрібну форму.

Вакуумні матраци виготовляються із синтетичного вогнестійкого матеріалу. Всередині матраців є внутрішня система каналів, що робить матрац тонким, здатним приймати потрібну форму, а також досить стійким, якщо повітря викачане.



А



Б

Рис. 14. Вакуумний матрац (А та Б)

³ Letts RM, Hobson DA. The vacuum splint: an aid in emergency splinting of fractures. Can Med Assoc J. 1973 Oct 6;109(7):599-600. PMID: 4742489; PMCID: PMC1946941.

Отже, вакуумний матрац – це один з найдосконаліших способів транспортної іммобілізації, який досить широко використовується при евакуації постраждалих з травмами опорно-рухового апарату. Його застосування рекомендується при політравмі для забезпечення транспортної іммобілізації та фіксації травмованої людини. Завдяки йому різко знижуються кількість та ступінь ускладнень від шоку. Матрац має такі параметри: ширина – 90 см, довжина – 210 см, важить – 5 кг. Витримує навантаження 170 кг. Термін експлуатації – не менше 10 років.

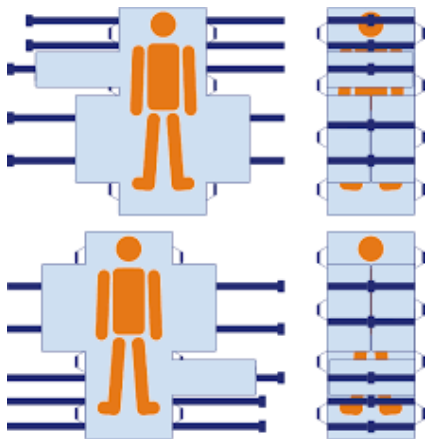


Рис. 15. Вакуумний матрац типу «Кокон»

Для іммобілізації грудного та поперекового відділів хребта, при переломах кісток таза та стегна на сучасному етапі надання невідкладної медичної допомоги використовується також вакуумний іммобілізаційний матрац типу «Кокон» (рис. 15).



Рис. 16. Фіксатор голови

При ушкодженні шийного відділу хребта найкращим варіантом іммобілізації є використання шийного комірця та фіксатора голови, який швидко і легко кріпиться до транспортного щита (рис. 16, 17).



Рис. 17. Транспортний щит

Комплексно – це надійна та якісна іммобілізація при підозрі або ушкодженні хребта.

Анатомічні зміни, які виникають внаслідок ЧМТ, у переважній більшості випадків не потребують специфічних методів транспортної іммобілізації. Проте стан з порушенням свідомості, який досить часто є невід'ємною частиною клінічної картини ЧМТ, може маскувати інші тяжкі ушкодження, які призводять до тяжких та незворотних наслідків у випадку відсутності транспортної іммобілізації. Перш за все це стосується травми хребта та спинного мозку.

Порушення або відсутність свідомості суттєво ускладнює та зазвичай робить неможливим збір скарг постраждалого та оцінювання неврологічного статусу, який на відміну від ЧМТ не є специфічним і не може бути адекватно оцінений без продуктивного контакту з постраждалим. Це перш за все стосується змін м'язової сили та м'язового тону, а також порушень чутливості. Для визначення такого типу маскування симптомів застосовується термін «відволікаюча травма». До цих травм відносяться тяжка ЧМТ та тяжка травма грудної клітки. Крім того, маскувати симптоми травми хребта та спинного мозку здатні різного виду інтоксикації.

Таким чином, доцільним є перелік показань, коли іммобілізація хребта є обов'язковою:

- ЧМТ та/або інтоксикація з порушенням свідомості, якщо постраждалий зазнав тяжкої травми (ДТП, падіння з висоти тощо);
- тяжка травма грудної клітки.

У випадку, коли є можливість оцінити скарги та неврологічний статус постраждалого, іммобілізація хребта є обов'язковою, якщо присутні скарги на значний біль або чутливість у ділянці хребта, а також наявність неврологічних симптомів, властивих ушкодженню корінців та/або спинного мозку, а саме: порушення рухової функції та чутливості нижче місця травми, парестезії та корінцевий синдром.

Сукупність перелічених показань для іммобілізації хребта об'єднані у діагностичний інструмент «NEXUS⁴» (National Emergency X-Radiography Utilization Study [Національне дослідження використання екстреної рентгенографії]). Таким чином, наявність у постраждалого віком до 65 років хоча б однієї з перелічених нижче ознак вказує на необхідність транспортної іммобілізації хребта з наступною візуалізацією шийного відділу хребта:

⁴ NEXUS (National Emergency X-Radiography Utilization Study) – це набір підтверджених критеріїв, які використовуються для визначення того, яким пацієнтам із травмами не потрібна візуалізація шийного відділу хребта.

- наявність болю та/або чутливість хребта по середній лінії;
- наявність неврологічного дефіциту;
- порушення свідомості;
- інтоксикація (наприклад алкогольна);
- наявність «відволікаючої травми».

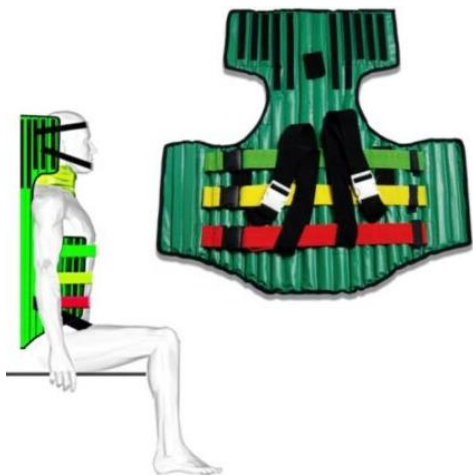

Рис. 18. Евакуаційний корсет Kendrick Extrication Device



Рис. 19. Евакуаційний корсет Spencer Extrication Device




Рис. 20. Елементи пристрою для визволення SED

Для досягнення повної іммобілізації у ділянках **голова–шия–тулуб** застосовують спеціальні *корсети* (наприклад Kendrick Extrication Device та Spencer Extrication Device) (рис. 18, 19). Вони дозволяють іммобілізувати та переносити (евакуйовувати з важко доступних місць) постраждалого у потрібному положенні та забезпечують надійну фіксацію при поєднаних і множинних травмах.

Дані пристрої для евакуації (визволення) досить часто використовуються для вилучення травмованого пацієнта із транспортного засобу (автомобіля). Пристрій використовують після накладення шийного коміра для підтримки іммобілізації та вирівнювання голови та тулуба.

Пристрій для визволення SED (рис. 20) складається з таких елементів:

1. Подушка для потилиці.
2. Підйомні ручки.
3. Пахові пояси.
4. Ремені для живота.
5. Набір пов'язок для підборіддя та чола.
6. Основна частина.
7. Потилична частина.

Елементи, опис та матеріали пристрою для визволення SED:

1. **Подушка для потилиці.** М'яка з ПВХ-покриттям, що забезпечує підтримку потиличної ділянки постраждалого.

2. **Підйомні ручки.** Виготовлені з поліпропілену та розміщені на задній частині пристрою. Вони дозволяють захопити пристрій, щоб виконувати маневри витягування.

3. **Пахові пояси.** Виготовлені з поліпропілену. Вони проходять через пахову ділянку, розподіляючи зусилля на стегна під час витягування.

4. **Ремені для живота.** Виготовлені з поліпропілену. Вони дозволяють прикріпити пристрій до постраждалого.

5. **Набір пов'язок для підборіддя та чола.** Виготовлені з поліпропілену, покращують фіксацію голови постраждалого до пристрою.

6. **Основна частина.** Виготовлена з дерев'яних шин, покритих ПВХ-тканиною, до якої пришиті інші елементи. Вона забезпечує горизонтальну гнучкість для обертання навколо постраждалого та вертикальну жорсткість для покращення іммобілізації.

7. **Потилична частина.** Частина основного корпусу, на яку кріпляться ремені для фіксації потиличної подушки.

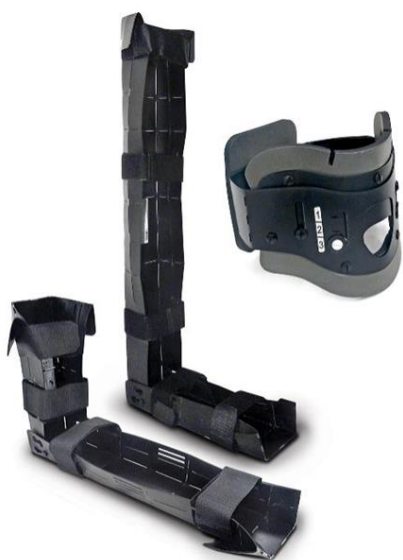

Рис. 21. Транспортні збірні шини

Транспортні збірні шини (рис. 21).

Вони відносяться до сучасних методів транспортної іммобілізації.

Їх виробляють як для одноразового, так і для багаторазового використання.

Транспортні збірні шини наразі виготовляються у вигляді заготовок із розміткою з різних матеріалів (пластик, стільниковий поліпропілен, вологостійкий картон тощо). Вони здатні забезпечити швидку іммобілізацію на місці події.

Моделювання та складання шин виконують безпосередньо перед застосуванням.




Рис. 22. Шина SAM (structural aluminum malleable – структурна алюмінієва пластикна шина)



Рис. 23. Жорстка шина з гнучкою внутрішньою конструкцією

Самоклеючі ремені (липучки) забезпечують безпечну та швидку іммобілізацію кінцівок, а додатковий помаранчевий ремінець визначає зону кріплення кожної шини, що прискорює процес обв'язки. Структура та конструкція цих шин дозволяє медикам проводити екстрену інфузію.

Шина SAM (structural aluminum malleable – структурна алюмінієва пластикна шина) (рис. 22) – це компактний, легкий, універсальний медичний виріб, призначений для знерухомлення кісток і м'яких тканин при травмах в екстрених умовах.

Вона складається зі смужки м'якого алюмінію завтовшки 0,41 мм із поліетиленовим закритим пінопластовим покриттям.

Шина SAM є «радіопрозорою» (не заважає рентгенівським променям).

Жорстка шина з гнучкою внутрішньою конструкцією (рис. 23)

Шини для іммобілізації «Blue Splint» («Блакитна шина») виготовляються у п'яти варіантах (розмірах). Використовуються для іммобілізації як дорослих, так і дітей.

Усі шини можна моделювати відповідно до потреб кожного випадку, і після отримання потрібного профілю шина забезпечуватиме надзвичайну жорсткість.

Підборідна шина-праща (рис. 24).

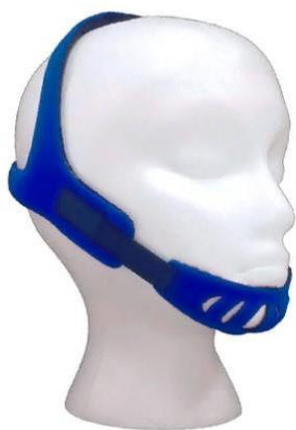

Рис. 24. Підборідна шина-праща

Підборідна шина-праща має вигляд жолобу, вигнутого у поздовжньому та поперечному напрямках пластмасової або металеві пластини. Її використовують при переломах нижньої щелепи. Отвори в шині призначені для стікання слини та крові.

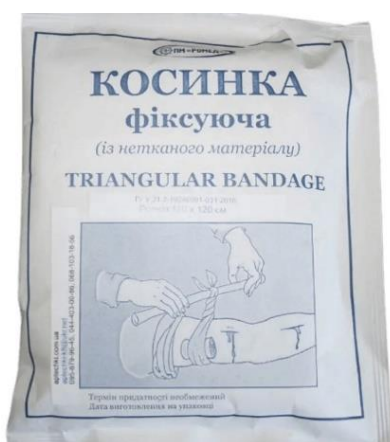
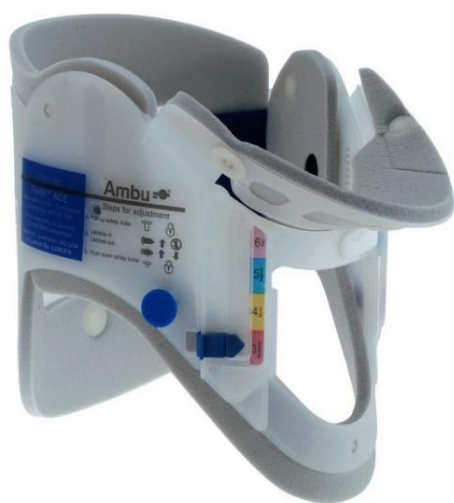
Рис. 25. Косинка фіксує

Для іммобілізації верхньої кінцівки часто використовують стандартну медичну косинку (рис. 25), яка становить собою трикутний шматок тканини. Застосовується вона або як самостійний засіб іммобілізації, так і як допоміжний, частіше для підтримування у підвішеному стані верхньої кінцівки.

При ушкодженні шийного відділу хребта для іммобілізації використовують *шийні комірці* різних модифікацій (рис. 26).



А



Б



В

Рис. 26. Шийний комірць: А – жорсткий; Б та В – універсальний формований для стабілізації шийного відділу хребта; Б – для дорослих, В – для дітей

ЗАГАЛЬНІ ПРИНЦИПИ НАКЛАДАННЯ ШИН НА КІНЦІВКИ

1. Підготовка людини, яка отримала травму до накладання шини. Якщо людина знаходиться у свідомості, перед проведенням іммобілізації її необхідно заспокоїти, пояснити свої дії, розслабити одяг, що стискає. З травмованої руки зняти прикраси та годинник за їх наявності з метою попередження набряку кінцівки та подальшого її ушкодження.

2. У випадку наявності відкритого перелому перед накладанням шини за наявності критичної кровотечі необхідно накласти кровоспинний турнікет, а на рану накласти стерильну пов'язку. Однак необхідно пам'ятати, що під час фіксації (закріплення) шини не можна закривати місце, де накладений турнікет, щоб була можливість коригувати стан останнього.

3. При відкритому переломі протипоказано накладати шину з того боку, де зламана кістка виступає назовні.

4. Під час іммобілізації кінцівки попередньо необхідно надати їй нормальне фізіологічне положення, а якщо це неможливо, то таке, у якому кінцівка найменше буде травмуватись.

5. При закритих переломах перед накладанням транспортної шини необхідно злегка витягнути травмовану кінцівку, що у більшості випадків дозволить зменшити зміщення уламків і відповідно послабити їхній тиск на прилеглі м'які тканини. Однак цього не можна робити у випадках наявності відкритих переломів, оскільки існує ризик ушкодження більшої площі.

6. У разі відкритих вивихів перед накладанням транспортної шини вправлення кісток не виконують, а накладають стерильну пов'язку і кінцівку фіксують у тому положенні, в якому вона перебувала до моменту іммобілізації.

7. Якщо травмована людина одягнена та взута (у холодну пору року), шини потрібно накладати поверх одягу і взуття, лише за необхідності їх розрізають. Це дозволяє уникнути додаткового травмування ушкодженої кінцівки під час роздягання, а також одяг та взуття виконують роль додаткових прокладок між

шкірою та шинами. Між шиною і кінцівкою необхідно покласти м'яку прокладку (наприклад з вати та марлі) або інший м'який матеріал для попередження стискання тканин особливо у місцях кісткових виступів, якщо шини не комплектуються м'якими прокладками виробником.

8. У випадку перелому передпліччя, стегна, гомілки шини можна робити прямими, а при переломі плеча шину необхідно накласти від середини лопатки здорового боку через спину до основи пальців кисті травмованої руки.

9. Моделювання шини проводити краще на нетравмованій кінцівці або на кінцівці рятувальника, щоб не порушувати положення ушкодженої кінцівки та задля запобігання додаткової її травматизації, що значно посилить біль.

10. У холодну пору року іммобілізована кінцівка обов'язково має бути захищена від впливу зовнішнього середовища (утеплена).

11. Шини мають бути такої довжини, щоб вони фіксували **два суглоби** при ушкодженнях:

- **передпліччя** – променево-зап'ястковий і ліктювий суглоби;
- **гомілки** – надп'яtkово-гомілковий і колінний суглоби.

Три суглоби при ушкодженнях:

- **плеча** – плечовий, ліктювий та променево-зап'ястковий;
- **стегна** – усі суглоби нижньої кінцівки з трьох боків (кульшовий, колінний та надп'яtkово-гомілковий).

Відповідна фіксація *двох* або *трьох* суглобів травмованої кінцівки необхідна для попередження посилення болю під час транспортування, який може спричинити більш виражені прояви шоку.

12. Шини потрібно достатньо щільно фіксувати до травмованої кінцівки, застосовуючи бинти (еластичні бинти та/або інші доступні матеріали). У випадках нестачі перев'язувальних засобів (наприклад велика кількість постраждалих та обмежений медичний ресурс) шини фіксують кількома хустками, шматками бинта, мотузками, ремнями тощо. Їхні вузли необхідно

фіксувати з зовнішнього боку кінцівки. Рекомендується фіксуєчі пов'язки накладати по дві вище та нижче від місця перелому.

13. Після накладення шин при переломі кісток руки її підвішують на косинці.

14. При переломі кісток кисті для досягнення більш комфортних умов до долоні попередньо вкладають м'який валик (використовується вата та марля або тканина), а потім іммобілізують шиною.

15. При переломі кісток стопи необхідно накладати дві шини (наприклад, східчасті шини Крамера, шини «SAM» або інші). Одна шина накладається по задній поверхні гомілки (від кінчиків пальців до колінного суглоба). Друга шина накладається з обох боків гомілки у формі літери «U». Потім шини прибинтовують до кінцівки.

У *містах* розрізняють 3 етапи надання медичної допомоги постраждалим із травмою опорно-рухового апарату:

- ***місце події***: надання допомоги відповідно до алгоритму «САВС» (див. далі);

- ***транспортування постраждалого до лікувального закладу***: контроль дихання, АТ, продовження інфузійної терапії;

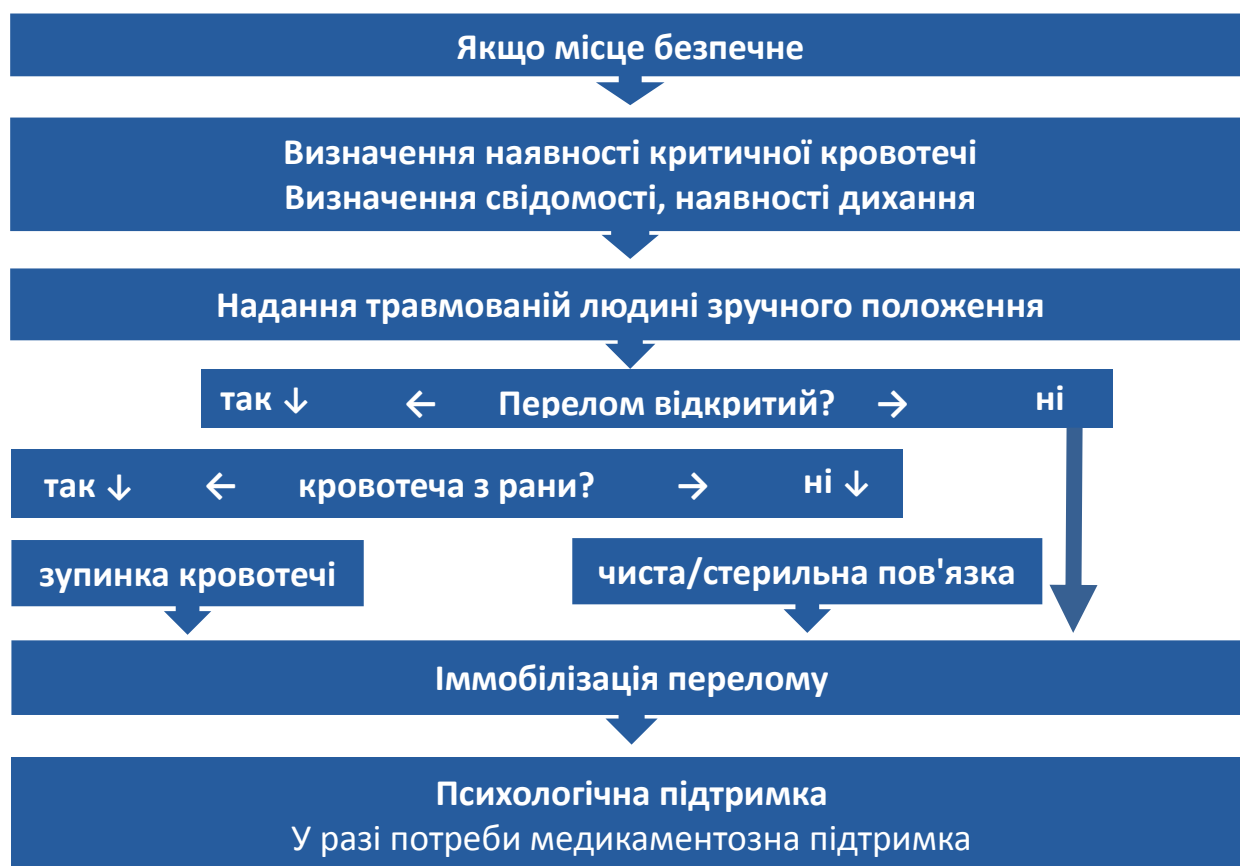
- ***госпіталізація до травматологічного відділення***, де надається кваліфікована та/або спеціалізована медична допомога і постраждалі лікуються до повного одужання.

У *сільській місцевості* медична допомога надається на місці події, під час транспортування, у травматологічному відділенні ЦРЛ, а частина постраждалих із складною травмою переводиться далі до спеціалізованих відділень обласних центрів.

РОЗДІЛ II (практична частина)

ТЕХНІКА ВИКОНАННЯ ТРАНСПОРТНОЇ ІММОБІЛІЗАЦІЇ

Загальний алгоритм допомоги при переломах кінцівок



Ланцюг допомоги при травмі «СABC» (рис. 27)

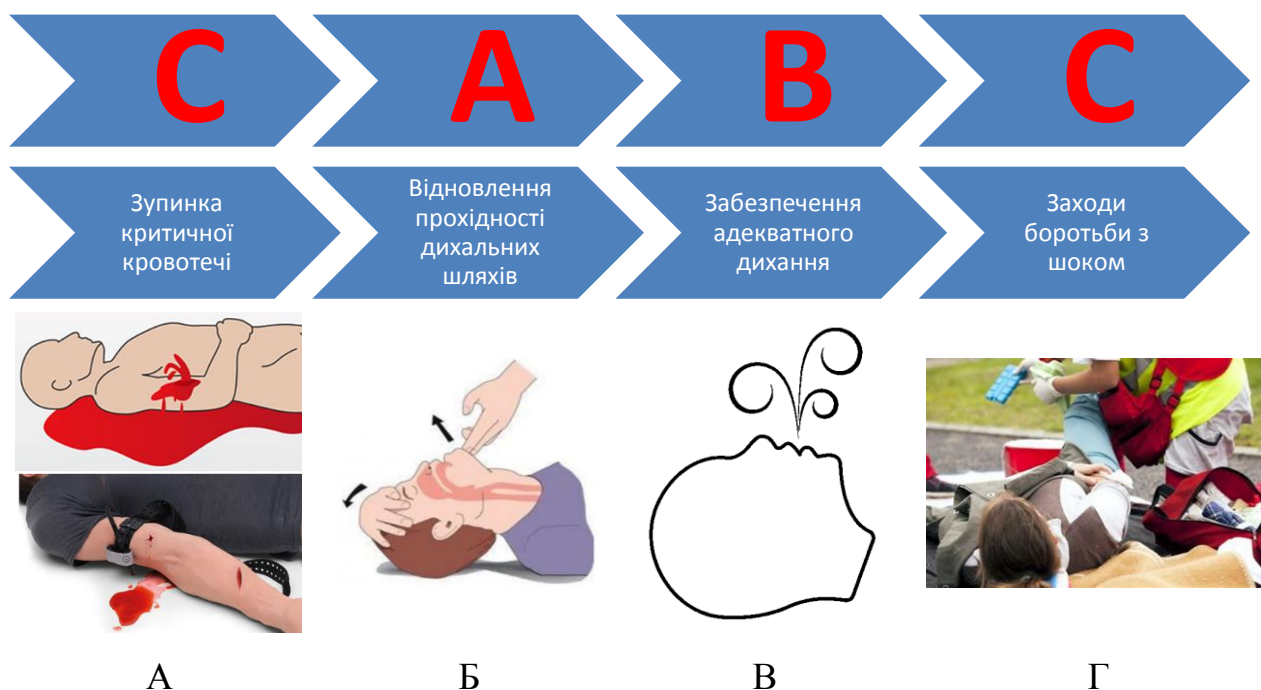


Рис. 27. Демонстрація «Ланцюга допомоги при травмі»: А–Г – етапи алгоритму «СABC»

Первинний огляд

Послідовність *первинного огляду* травмованої людини здійснюється відповідно акроніму «**CABCDE**»:

- C** – (Critical bleeding) – критична кровотеча;
- A** – (Airway) – прохідність дихальних шляхів;
- B** – (Breathing) – дихання;
- C** – (Circulation) – кровообіг;
- D** – (Disability) – стан свідомості/неврологічний огляд;
- E** – (Exposure) – інші обстеження, запобігання впливу факторів зовнішнього середовища (наприклад гіпотермії).

ВЕДЕННЯ ПОСТРАЖДАЛОГО

(відповідно до протоколу МОЗ України)

Оцінка стану

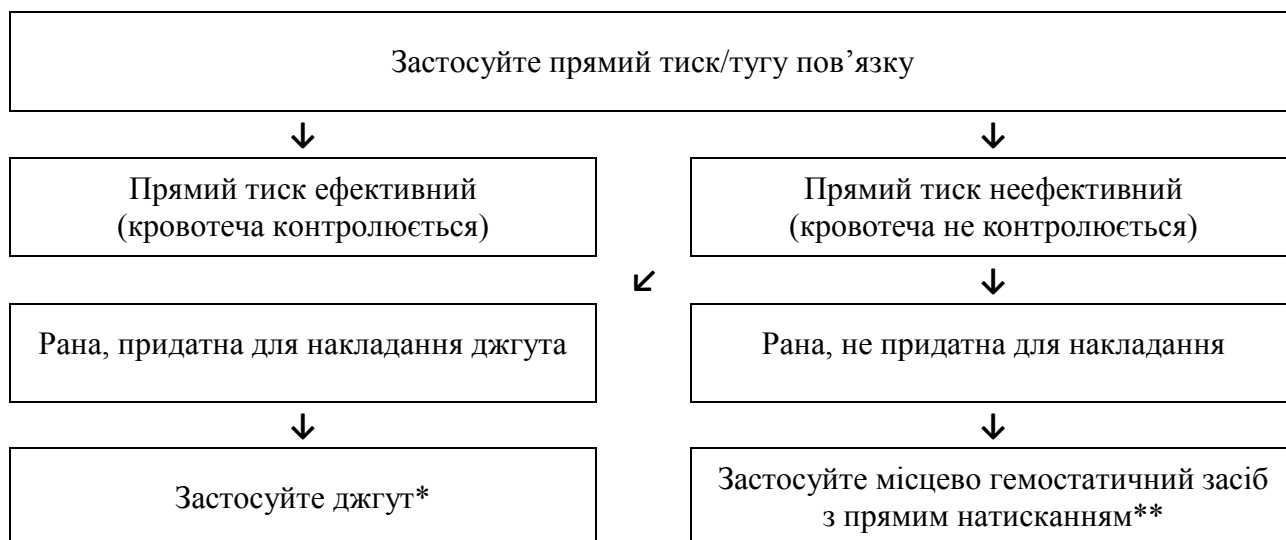
1. Оцініть наявність очевидної зовнішньої деформації, скорочення, ротації або нестабільності.
2. Оцініть неврологічний статус кінцівки:
 - а) чутливість при легкому дотику;
 - б) наявність дистальної рухливості кінцівки.
3. Оцініть стан судин кінцівки:
 - а) блідість;
 - б) пульс (наявність/відсутність);
 - в) капілярне наповнення;
 - г) об'єм крововтрати з оцінкою кольору крові (якщо це можливо).

Лікування та втручання

1. Перш за все необхідно контролювати кровотечу.
 - 1.1. Натисніть прямо на рану, після цього накладіть стискаючу пов'язку у випадку некритичної кровотечі.
 - 1.2. У тих випадках, коли прямий тиск на рану або туга пов'язка не дає ефекту (наявна критична кровотеча), необхідно виконати такі дії:
 - а) якщо місце кровотечі дозволяє накласти джгут, накладіть на кінцівку джгут (бажано кровоспинний **турнікет**):

- кровоспинний турнікет має розташовуватись на 4–5 см вище від верхнього краю рани у випадку візуалізації місця кровотечі; не слід накладати турнікет на суглоби; турнікет необхідно затягувати до повної зупинки кровотечі та відсутності дистального пульсу на кінцівці;
 - якщо кровотеча не припиняється, застосуйте ще один турнікет проксимально до першого;
 - при пораненнях стегна застосуйте два турнікети (один біля одного) і поступово затягніть їх до припинення кровотечі та зникнення дистального пульсу;
- б) якщо місце кровотечі не дозволяє накласти турнікет, щільно затампонуйте або туго забинтуйте рану гемостатичним бинтом та застосуйте прямий тиск або (за наявності) використайте інші засоби.

Контроль зовнішніх кровотеч на догоспітальному етапі



* Використання кровоспинного турнікета для контролю кровотечі на кінцівці рекомендовано тільки у разі неефективності прямого тиску або його непрактичності. Застосовуйте перевірені комерційні кровоспинні джгути.

Уникайте використання вузьких, еластичних або гумоподібних джгутів. Використовуйте широкі імпровізовані джгути у разі відсутності комерційних. **Не відпускайте джгут (турнікет) до прибуття постраждалого до лікарні.**

** На ділянках, де неможливо застосувати турнікет, за наявності критичної кровотечі застосовується місцево гемостатичний засіб у комбінації з прямим тиском на рану, а створення лише одного тиску на рану є неефективним та непрактичним.

Безпека постраждалого

А. При застосуванні кровоспинного турнікета:

- а) переконайтесь, що він досить щільний, щоб перекрити дистальний пульс та уникнути компартмент-синдрому;
- б) впевніться у тому, що турнікет добре видно та інші фахівці зможуть його побачити або розпізнати наявність;
- в) не прикривайте турнікет бинтами або одягом.

Б. Вкажіть час накладання на турнікеті або видимому місці на тілі постраждалого.

В. У разі накладання пов'язки або турнікета проводьте періодичний огляд для вчасного виявлення можливого відновлення кровотечі. Перевірте, чи просочений бинт кров'ю або чи продовжується кровотеча дистально від турнікета. **НЕ ЗНИМАЙТЕ** турнікет або пов'язку для оцінки кровотечі.

Ключові пункти

Турнікет є первинним засобом зупинки кровотечі при критичній кровотечі. Згодом його можна замінити на тугу пов'язку після проведення первинного огляду. Турнікет не повинен зніматися, якщо:

- а) час транспортування короткий (менше 30 хв);
- б) ампутація або стан близький до ампутації;
- в) стан постраждалого нестабільний або наявна серйозна політравма;
- г) клінічна або тактична ситуація нестабільна.

Якщо турнікет замінено тугою пов'язкою, залиште розслаблений турнікет на місці на випадок необхідності його повторного застосування у разі відновлення кровотечі.

У випадках відсутності гемостатичного бинта тампонування рани проводиться звичайним бинтом.

Метод точкового тиску на артерії не є ефективним для зупинки критичної кровотечі!

Ампутована частина кінцівки повинна транспортуватись разом із постраждалим для можливої реімплантації:

- а) вона має зберігатися у прохолоді, проте сухою;
- б) покладіть ампутовану частину до пластикового пакету;
- в) покладіть пакет з ампутованою частиною до іншого пакету з льодом;
- г) ампутована частина не повинна мати прямого контакту з льодом.

Ушкодження паху/пахвинної ділянки:

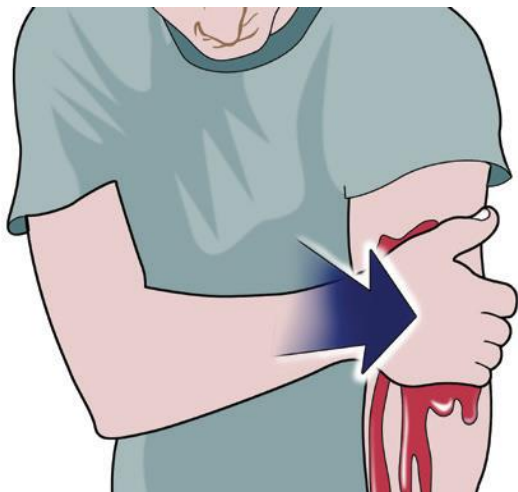
- а) застосуйте прямий тиск на рану;
- б) якщо кровотеча не припиняється, необхідно щільно затампонувати її (гемостатичним, а за відсутності – звичайним бинтом) та застосувати прямий тиск на місце кровотечі;
- в) розгляньте можливість використання гемостатичного пристрою (за наявності).

Контролюйте біль (див. рекомендації «Контроль болю»). При підозрі на перелом має проводитися знеболення. У разі застосування турнікета постраждалому у свідомості може знадобитися введення знеболюючих препаратів, оскільки накладання турнікета – це болісна процедура.

Стабілізація підозрюваних переломів

Проведіть знеболення перед початком руху можливого перелому. У випадку зникнення дистального пульсу необхідно обережно змінити положення кінцівки близьке до анатомічного. Використовуйте іммобілізаційні шини для знерухомлення можливого перелому. Для мінімізації набряку, якщо можливо, надайте травмованій кінцівці положення вище рівня серця та застосуйте локально холод за підозри на перелом або ушкодження м'яких тканин. **Не прикладайте лід безпосередньо до шкіри!** Дистальний пульс та неврологічна функція оцінюється після кожної маніпуляції або накладання шини.

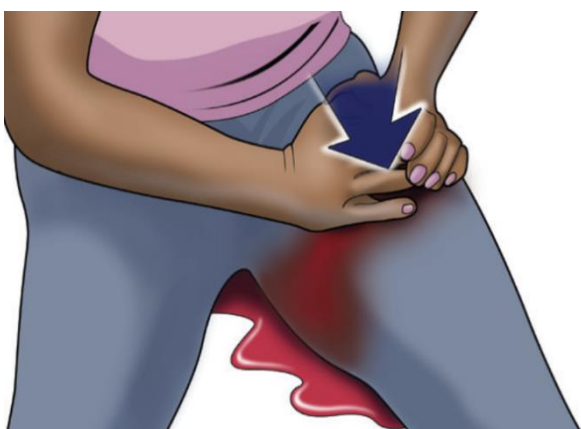Ознаки критичної кровотечі (рис. 28)



А

Якщо рану можна побачити.

З рани спостерігається пульсуюча або стійка кровотеча.



Б

Якщо рану не можна побачити.

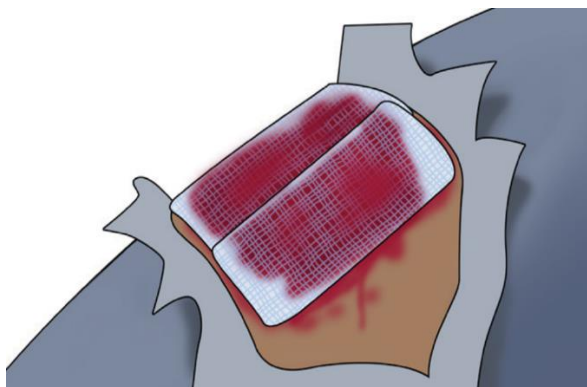
Кров, яка не припиняє витікати з рани (одяг постраждалого рясно просякнений кров'ю та продовжує просякати, калюжа крові швидко збільшується).



В

Якщо рану не можна побачити.

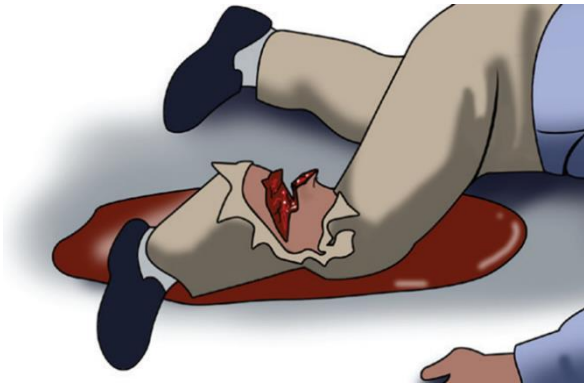Одяг, рясно просочений свіжою кров'ю та продовжує просякати.



Г

Якщо рана закрита пов'язкою.

Пов'язка рясно просочена кров'ю та продовжує просякати.



Г



Д

Рис. 28. Ознаки критичної кровотечі (А–Д)

Якщо рану можна побачити.

Втрата всієї або частини кінцівки (верхньої або нижньої).

Ще одна додаткова ознака критичної кровотечі. Одяг, рясно просочений свіжою кров'ю та продовжує просякати, а калюжа крові біля або під постраждалим продовжує збільшуватись, то додатковою ознакою є порушення свідомості (сплутана або людина непритомна з наявною кровотечею).

Рекомендації «КОНТРОЛЬ КРОВОТЕЧІ»

Зупинка критичної кровотечі здійснюється за наступним алгоритмом:

1. **Безпека.** Обов'язково переконайтеся, що вам нічого не загрожує, перш ніж виконувати будь-яку допомогу (якщо ви також отримуєте травму, то вже не зможете допомогти постраждалому).

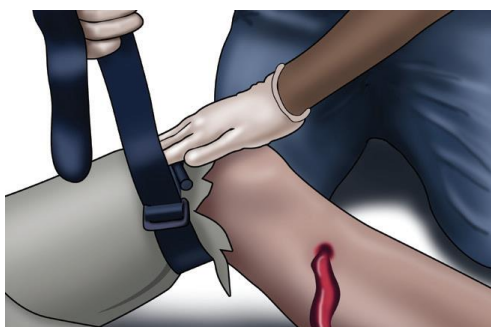2. Знайдіть **джерело критичної кровотечі**. Зніміть одяг або оголіть рану, щоб чітко її бачити. Під одягом ви зможете знайти й інші травми. Знайдіть і визначте кровотечі, що загрожують життю, які відповідають вказаним вище ознакам.

Існує кілька методів зупинки кровотечі, але вони мають одну спільну рису –

ТИСК НА КРОВОНОСНУ СУДИНУ ДЛЯ ЗУПИНКИ КРОВОТЕЧІ.

Контроль зовнішніх кровотеч на догоспітальному етапі

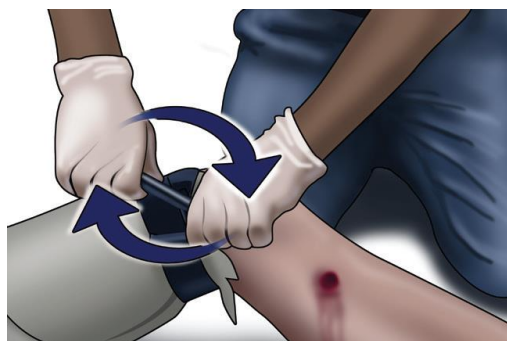Розглянемо більш детально зупинку критичної кровотечі з кінцівки із застосуванням кровоспинного турнікету (рис. 29).



А

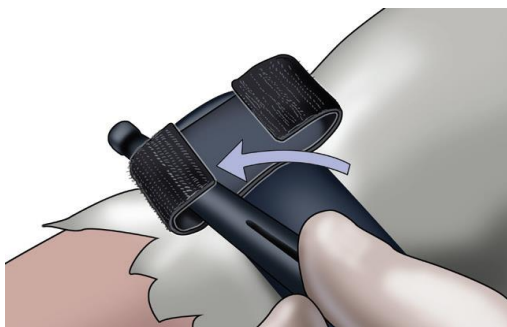
Крок 1. Накладіть турнікет на кінцівку, яка кровоточить, стегно або плече вище місця кровотечі. У випадку неможливості визначення місця кровотечі (немає часу на пошуки джерела поранення через велику кількість постраждалих або не дозволяють тактичні

умови) – накладіть турнікет максимально високо. Переконайтесь, що не наклали турнікет на суглоб (турнікет накладається вище суглоба). Затягніть його якомога щільніше, потягнувши за вільний кінець, та закріпіть його липучкою.



Б

Крок 2. Закрутіть вороток до зупинки кровотечі. У випадку, коли кровотеча не зупиняється (наприклад травма стегна), застосуйте додатковий турнікет вище першого.



В

Крок 3. Закріпіть вороток, щоб зафіксувати турнікет.



Г

Крок 4. Зробіть відмітку про час накладання турнікету, що необхідно робити на добре видному місці (для позначення часу на самому турнікеті або на ділянці тіла чи одязі).

Рис. 29. Покроковий алгоритм зупинки критичної кровотечі (А–Г)

Після зупинки критичної кровотечі за допомогою турнікета можна переходити до наступних кроків з надання екстреної (або невідкладної) медичної (або домедичної) допомоги.

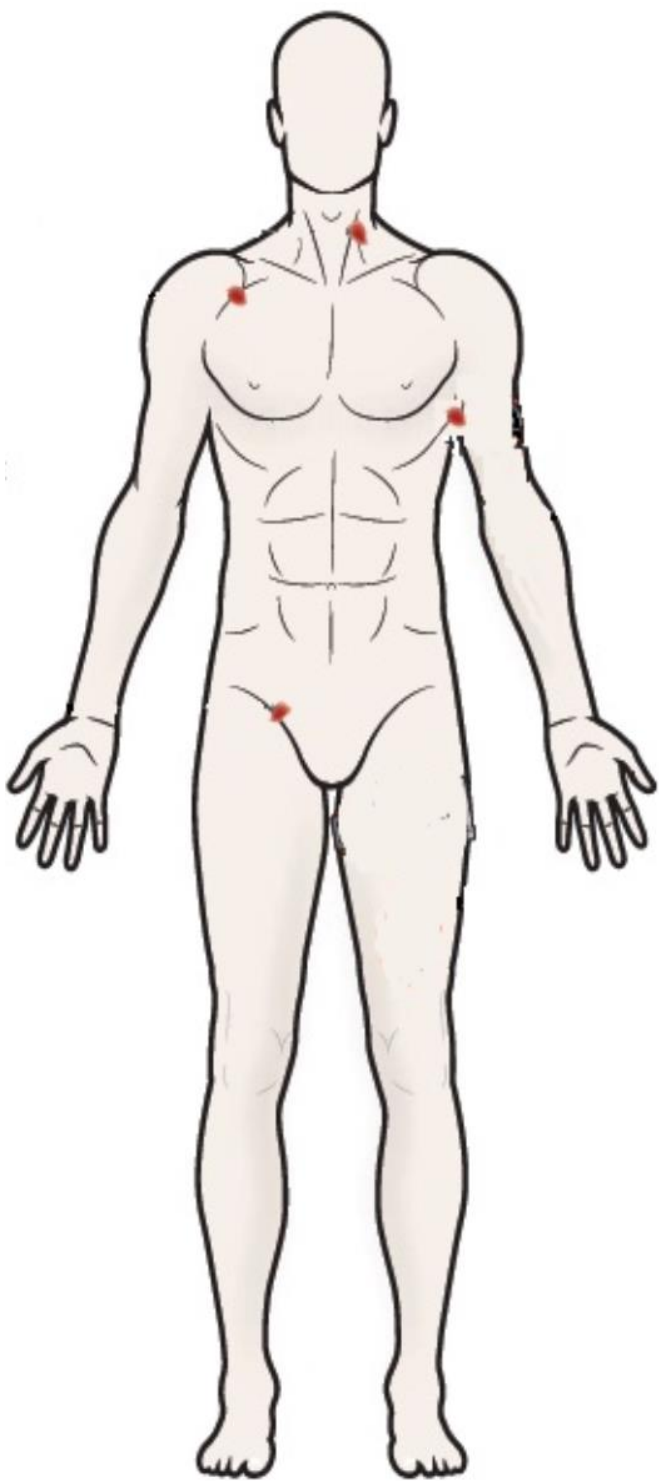



Рис. 30. Місця, де не застосовується турнікет

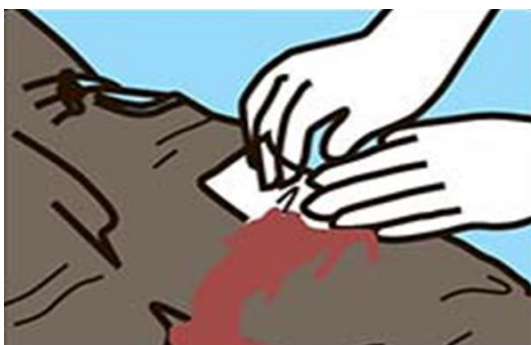У тих місцях, де немає можливості застосувати турнікет (шия, плече, пахвова ділянка, пахвинна ділянка) (рис. 30), застосовуйте інші засоби, такі як гемостатичний бинт або гемостатичний порошок (бажано зі вмістом хітозану), кровоспинний пристрій (наприклад аплікатор XSTAT[®] RevMedx[™]). Гемостатичний ефект засобів для зупинки кровотечі зі вмістом хітозану обумовлений зв'язуванням позитивно заряджених елементів перев'язувального матеріалу з негативно зарядженими еритроцитами. При контакті з кров'ю матеріал сприяє поглинанню рідкої фракції крові та утворює єдину желеподібну масу, що призводить до зменшення кровотечі.

Застосування гемостатичного бинта (рис. 31):



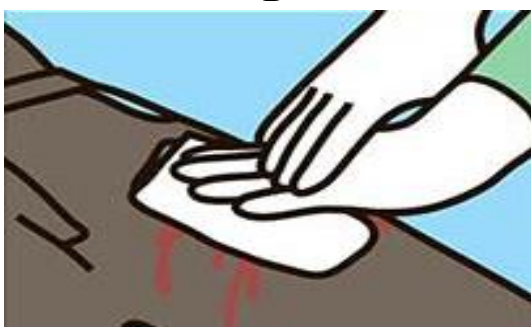А

Крок 1. Візьміть пакет, перевірте цілісність упаковки, розкрийте пакет та дістаньте бинт із упаковки.



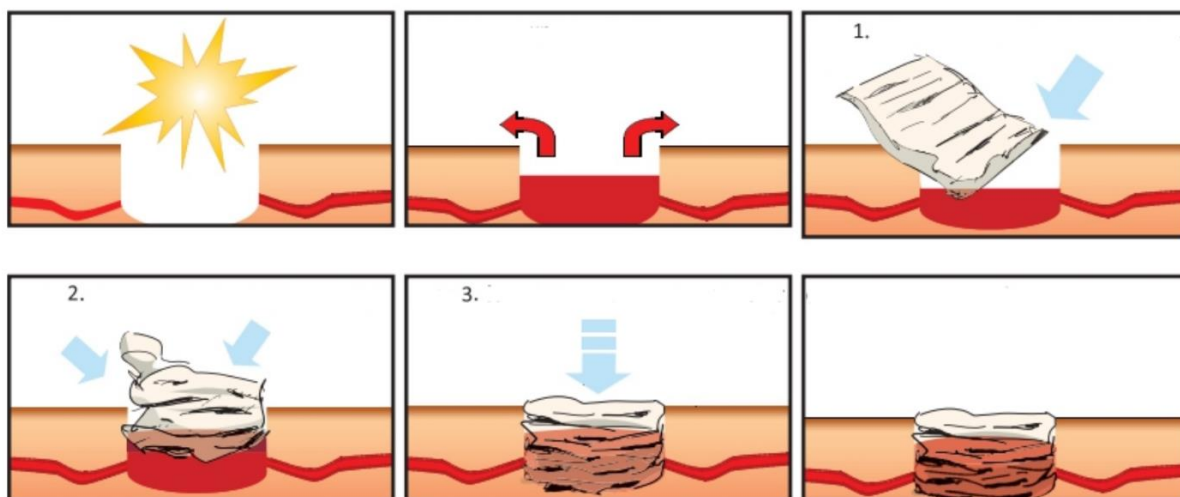
Б

Крок 2. Виконайте щільну тампонаду рани, бажано до джерела кровотечі. Залиште гемостатичний бинт у порожнині рани. Залишки при необхідності можна застосувати для додаткового тиску на рану.



В

Крок 3. Щільно та сильно притискайте до рани гемостатичний бинт протягом 3–5 хв (або на той час, який рекомендує виробник гемостатичного бинта).



Г

Рис. 31. Покроковий алгоритм застосування гемостатичного бинта (А–В);
Г – демонстрація алгоритму «від поранення до зупинки кровотечі»

Гемостатичний бинт не застосовується: природні фізіологічні отвори, грудна та черевна порожнина, ділянка таза та череп.

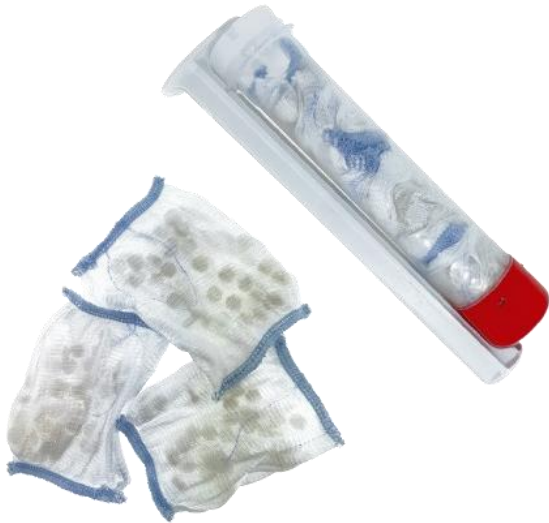

Рис. 32. Кровоспинний аплікатор XSTAT[®] Р 30 фірми RevMedx's[™]

Кровоспинний аплікатор XSTAT[®] фірми RevMedx's[™] (рис. 32) є першим у своєму роді гемостатичним засобом (існує декілька модифікацій цього пристрою), розробленим спеціально для швидкої зупинки кровотечі внаслідок вогнепальних та уламкових поранень. Цей пристрій працює шляхом ін'єкції безпосередньо до рани мініатюрних губок, які швидко розширюються.

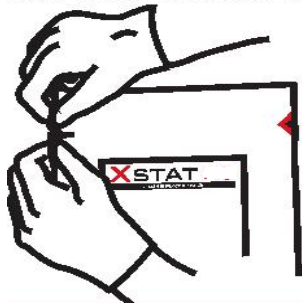Основні характеристики аплікатора XSTAT[®]:

- Оптимізований для використання у критичних ситуаціях, включаючи ушкодження в паху або пахвовій ділянці, а також вузькі вхідні рани кінцівок, де немає можливості застосувати кровоспинний турнікет.
- Призначений **для тимчасового застосування до 4 год** до початку надання хірургічної допомоги.
- Швидке та ефективне рішення для зупинки кровотечі без потреби у ручному стисканні.
- Поставляється у вакуумній та стерильній упаковці.

*Кровоспинний аплікатор **НЕ показаний** для використання при ушкодженнях:*

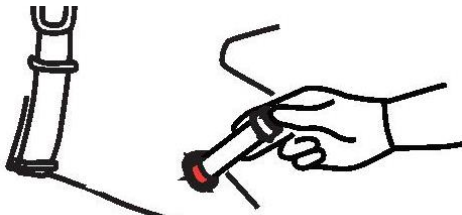
- грудної клітки;
- плевральної порожнини;
- середостіння;
- черевної порожнини;
- заочеревинного простору;
- крижового простору над паховою зв'язкою;
- тканини над ключицею.

Застосування аплікатора XSTAT® RevMedx™ (рис. 33, 34).



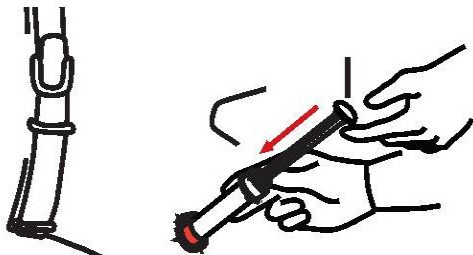А

Крок 1. Відкрийте упаковку та витягніть аплікатор.



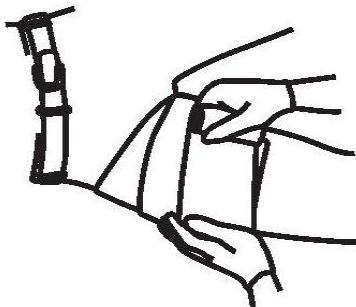
Б

Крок 2. Введіть аплікатор безпосередньо до рани якнайближче до джерела кровотечі.



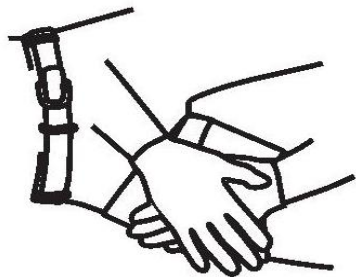
В

Крок 3. Вставте поршень до аплікатора та натисніть для випуску губок до рани. У разі необхідності використайте додатковий аплікатор для повного заповнення рани губками.



Г

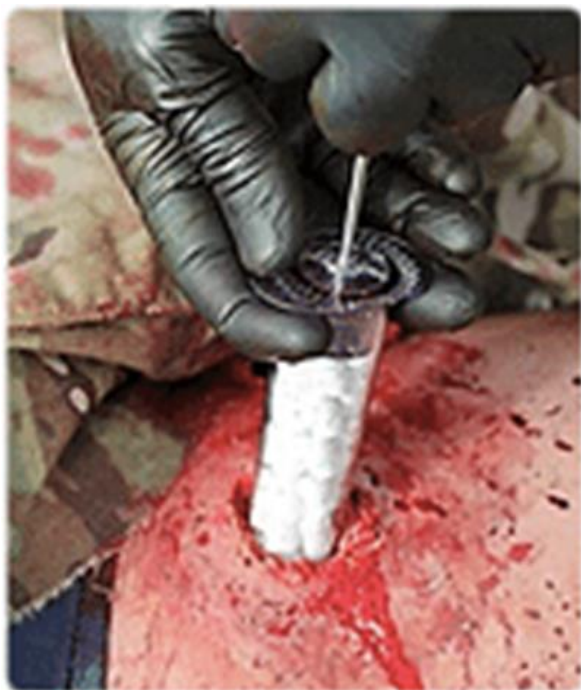Крок 4. Накладіть на рану оклюзійну або тугу пов'язку.



Г

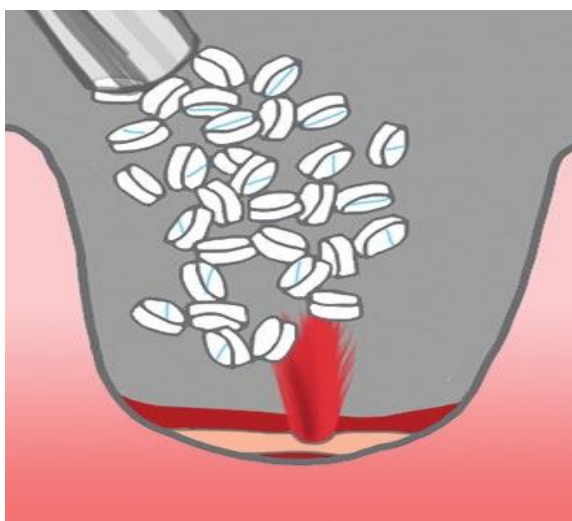Крок 5. Якщо кровотеча не зупиняється, необхідно продовжити тиснути руками до її зупинки.

Рис. 33. Покроковий алгоритм застосування гемостатичного аплікатора (А-Г)

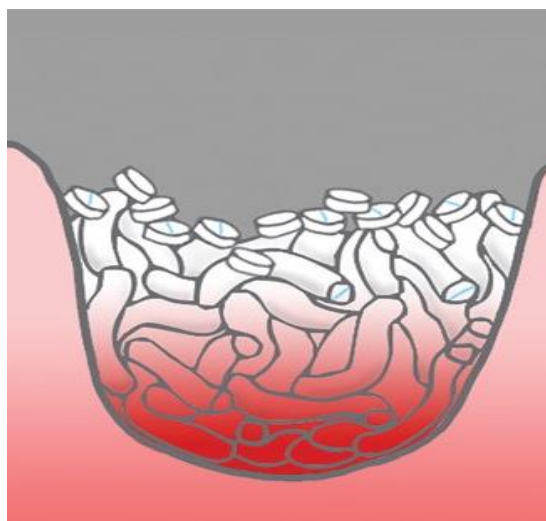


А

При «вузькому» ушкодженні (наприклад вогнепальне поранення або поранення побутовим предметом малого діаметру м'яких тканин, де немає можливості застосувати тампонування рани для зупинки критичної кровотечі), застосуйте аплікатор (наприклад XSTAT®).



Б



В

Рис. 34. Демонстрація введення гемостатичних губок до рани (А) та дії губок для зупинки кровотечі (Б та В)

Рекомендації «КОНТРОЛЬ БОЛЮ»

(відповідно до протоколу МОЗ України)

1. Визначте рівень болю у постраждалого за допомогою стандартних шкал болю:

а) молодше 4 років: шкали FLACC⁵, CHEOPS⁶;

Таблиця 3

Шкала оцінки болю FLACC

Критерії	Оцінка 0	Оцінка 1	Оцінка 2
Втішність (здатність заспокоїти)	Втіхи не потребує, розслаблений, задоволений	Заспокоюється від дотиків, обіймів або розмов, відволікається	Важко втішити або заспокоїти
Активність	Лежить спокійно, положення нормальне, легко рухається	Корчиться, пересувається вперед-назад, напружений	Дугоподібне вигинання, ригідність, тіпання
Плач	Без плачу (дитина активна або спить)	Стогін або хникання; періодичні скарги	Постійний плач, крики або ридання, часті скарги
Ноги	Нормальне положення або розслаблені	Не нормальне положення, неспокійні, напружені	Удари ногами або підтягнуті ноги
Обличчя	Без особливого виразу (відсутність grimаси) або посмішка	Час від часу grimаси або хмурість, відсторонення, незацікавленість	Часте або постійне тремтіння підборіддя, стиснуті щелепи

Шкала оцінюється в діапазоні від 0 до 10 та має п'ять критеріїв, кожному з яких присвоюється 0, 1 або 2 бали.

Оцінка за шкалою FLACC:

0	= Відсутність болю (розслабленість та комфорт)
1–3	= Легкий дискомфорт
4–6	= Помірний (середній) біль
7–10	= Сильний біль та/або дискомфорт

⁵ Шкала FLACC (англ. Face, Legs, Activity, Cry, Consolability scale), або шкала «Втішність, Активність, Плач, Ноги, Обличчя» («шкала ВАПНО») – використовується для оцінки болю у дітей віком від 2 місяців до 7 років, або у осіб, які не можуть повідомити про свій біль.

⁶ CHEOPS (англ. Children's Hospital of Eastern Ontario Pain Scale) [Шкала оцінки болю Дитячого Госпіталю Східного Онтаріо] – використовується для оцінки болю у дітей віком від 1 до 7 років.

Шкала оцінки болю CHEOPS

Параметр	Критерій	Оцінка	Визначення
Крик (плач)	не плаче	1	Дитина не плаче
	стогін	2	Дитина тихо стогне або неголосно «видає» мовчазний крик
	плач	2	Дитина плаче, але плач тихий або скигливий
	крик	3	Дитина кричить в повний голос, ридає, крик може супроводжуватися скаргами або бути присутніми без них
Обличчя (лицьова міміка)	посміхається	0	Оцінюється лише при позитивному виразу обличчя
	напруження	1	Нейтральний вираз обличчя
	гримаса	2	Оцінюється лише при негативному виразу обличчя
Вербальна відповідь (скарги)	позитивна	0	Дитина контактна, позитивно налаштована, говорить про різні речі, які не пов'язані з болем і не скаржиться
	негативна	1	Дитина не розмовляє
	інші скарги	1	Дитина скаржиться, але не на біль (напр., «Я хочу побачити маму» або «Я хочу пити»)
	скарги на біль	2	Дитина скаржиться на біль
	скарги на біль та ін.	2	Дитина скаржиться на біль і на інші речі (напр., «Мені боляче» і «Я хочу до своєї мами»)
Тіло (положення)	нормальне	1	Тіло (не кінцівки) у спокої (розслаблене); тулуб неактивний
	змінне	2	Тіло рухається звивисто або змієподібно
	напружене	2	Тіло дугоподібне або напружене (високий тонус м'язів спини)
	тремтіння	2	Тіло мимоволі здригається або тремтить
	вертикальне	2	Дитина знаходиться у вертикальному або стоячому положенні
	обмежене	2	Рухи тіла обмежені
Дотик до рани	не торкається	1	Дитина не чіпає, не дряпає і не хапається за рану
	тягнеться	2	Дитина тягнеться до рани, але не торкається
	торкається	2	Дитина обережно торкається рани або джерела болю
	хапає/дряпає	2	Дитина енергійно хапається за рану, дряпає рану або джерело болю
	напруження	2	Руки дитини напружені
Ноги (рухи, положення)	нейтральне	1	Ноги можуть бути в будь-якому положенні, але розслаблені; включаючи плавні або окремі рухи
	стукає, брикається	2	Виразні неспокійні або безупинні рухи ногами і/або удари ногою чи ногами
	напружені	2	Ноги напружені та/або щільно притиснуті до тіла та утримуються у такому положенні
	стояння	2	Дитина знаходиться у положенні стоячи, присівши або стоячи на колінах
	обмежене	2	Ніжки дитини опущені, рухи обмежені, дитина не може встати на ноги

Оцінка за шкалою болю CHEOPS = Сума балів усіх оцінюваних параметрів. Мінімальна оцінка дорівнює 4 балам, максимальна – 13 балів. Якщо сумарна оцінка становить 8 і більше балів, то це означає, що дитина відчуває біль. Необхідність застосування анальгетиків виникає при кількості балів 10 та більше.

б) 4–12 років: шкали Вонга-Бейкера, FPS;

в) старше 12 років: шкала особистих відчуттів NRS.

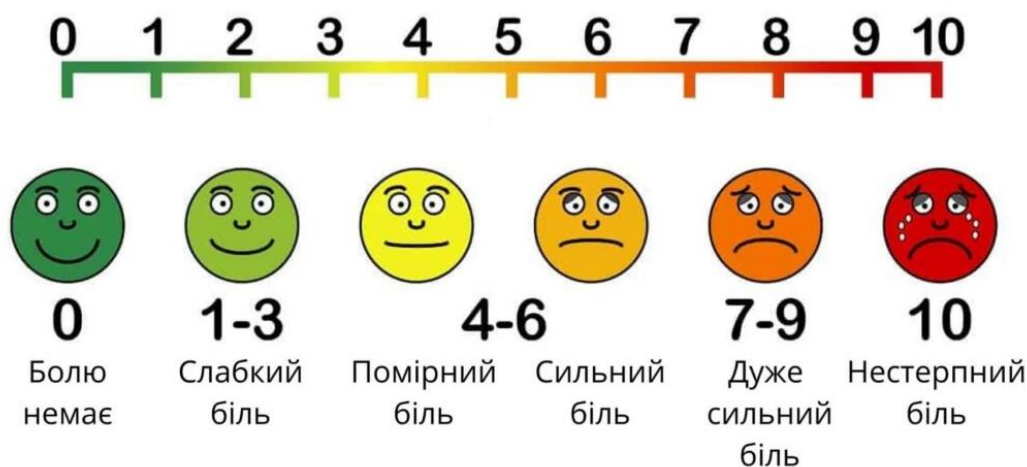

Рис. 35. Шкали оцінки болю (Вонга-Бейкера, NRS та FPS)

Таблиця 5

Опис шкали оцінки болю

Описова шкала	Активний, посміхається	Серйозність, спокійно лежить	Насуплені брови. Стиснуті губи. Затримує дихання	Зморщений ніс. Піднята верхня губа. Часте дихання	Повільне кліпання очима. Відкритий рот	Заплющені очі. Стогін. Плач
	Біль відсутній	Легкий біль	Помірний біль	Сильний біль	Дуже сильний біль	Нестерпний біль

Таблиця 6

Опис шкали впливу болю на діяльність

Шкала впливу болю на діяльність	Біль відсутній	Біль може ігноруватись	Заважає виконанню дій	Заважає концентрації	Заважає задоволенню базових потреб	Потребує відпочинку з постільним режимом
	Біль відсутній	Легкий біль	Помірний біль	Сильний біль	Дуже сильний біль	Нестерпний біль

2. Підключіть монітор серцевого ритму під час огляду постраждалого.
3. Якщо дозволяють умови, почніть із застосування методів контролю болю без використання ліків, а саме:
 - а) зміна положення постраждалого на більш комфортне;
 - б) біль при травмі є вторинним, залежно від умов можна застосувати пакети з льодом та/або шини;
 - в) вербальне заспокоєння для уникнення паніки.
4. Якщо біль не зменшився і у постраждалого значний рівень дискомфорту, застосуйте один з наявних анальгетичних препаратів (дозволених місцевим протоколом) (табл. 7, 8).

Рекомендовані до застосування анальгетичні препарати

Препарат	Доза	Шлях введення	Примітка
Парацетамол	15 мг/кг	Перорально	Максимальна доза – 1 г
Ібупрофен	10 мг/кг	Перорально	Для осіб старше 6 місяців; максимальна доза – 800 мг
Фентаніл	1 мкг/кг	Назально або в/м	Максимальна разова доза – 100 мкг
Кеторолак	дозволяється лише одна доза для застосування:		
дорослі:	30 мг	в/м	Усім дорослим, окрім вагітних
діти (2–16 років):	1 мг/кг	в/м	Максимальна доза – 30 мг
особи похилого віку:	1 мг/кг	в/м	Максимальна доза – 30 мг
Морфіну сульфат	0,1 мг/кг	в/м	Максимальна разова доза – 15 мг
Кетамін	0,5 мг/кг	Назально	Максимальна разова доза – 25 мг; Максимальна кумулятивна доза – 100 мг
Оксид азоту			

5. Забезпечте в/в доступ та розпочніть введення 0,9 % розчину натрію хлориду.
6. За наявності значного або нестерпного болю використовуйте анальгетичні препарати, що наведені у *табл. 8*.

Рекомендовані до застосування анальгетичні препарати при сильному або нестерпному болю

Препарат	доза	шлях введення	примітка
Кеторолак	дозволяється лише одна доза для застосування:		
дорослі:	15 мг	в/в	усім дорослим, окрім вагітних
діти (2-16 років):	0,5 мг/кг	в/в	максимальна доза – 15 мг
Морфіну сульфат	0,1 мг/кг	в/в або в/к	максимальна первинна доза – 10 мг
Кетамін	0,5 мг/кг	назально	максимальна разова доза – 25 мг; максимальна кумулятивна доза – 100 мг
Фентаніл	0,1 мкг/кг	в/в або в/к	максимальна разова доза – 100 мкг
Гідроморфон	0,015 мг/кг	в/м, в/в або в/к	максимальна первинна доза – 2 мг; максимальна кумулятивна доза – 4 мг
Кетамін	0,25 мг/кг	в/м, в/в або в/к	максимальна разова доза – 25 мг; максимальна кумулятивна доза – 100 мг

7. Для попередження нудоти у постраждалих в тяжкому стані застосуйте антиеметичні препарати (перорально, сублінгвально, в/в), наприклад:

а) ондансетрон:

- *дорослі*: 4 мг в/в / перорально / сублінгвально;
- *діти* (6 місяців – 14 років): 0,15 мг/кг в/в / перорально (максимальна доза – 4 мг);

б) метоклопрамід:

- *дорослі*: 10 мг в/в / в/к;
- *діти* (старше 2 років та масою більше 12 кг): 0,1 мг/кг в/м АБО в/в (максимальна доза – 10 мг), у разі відсутності полегшення можна повторити через 20–30 хв;

в) прохлорперазин:

- *дорослі*: 5 мг в/в / в/м;
- *діти* (старше 2 років та масою від 12 кг): 0,1 мг/кг в/м повільно АБО глибоко в/м (максимальна доза – 10 мг);

г) дифенгідрамін:

- *дорослі*: 12,5–25 мг в/в / в/м / перорально;
- *діти* (старше 2 років та масою від 12 кг): 0,1 мг/кг в/в (максимальна доза – 25 мг);

д) ізопропіловий спирт (ізопропанол) – дайте постраждалому вдихати пари ізопропілового спирту з серветки три рази кожні 15 хв.

8. За потреби (якщо за результатами оцінювання за шкалою больових відчуттів біль не зменшився і життєві показники компенсовані) через 5 хв після введення попередньої дози можна повторно ввести знеболювальні препарати (окрім кеторолаку).
9. Транспортуйте постраждалого у відносно комфортному положенні та періодично (залежно від клінічного стану) виконуйте повторний огляд.

Безпека постраждалого

1. Перед введенням знеболювальних препаратів усім постраждалим, якщо можливо (відсутність порушення свідомості), потрібно визначити наявність алергії на препарати.
2. Будьте особливо уважні під час введення опіоїдних знеболювальних препаратів постраждалим у яких менше 15 балів за ШКГ, з наявною гіпотензією, наявними медичними алергіями, гіпоксією (сатурація киснем нижче 90 %) після оксигенотерапії або з ознаками гіповентиляції.
3. Застосування опіоїдних знеболювальних препаратів заборонено у разі прийому постраждалим інгібіторів моноаміноксидази [MAO] (антидепресантів) протягом останніх 14 днів.
4. Уникайте застосування нестероїдних протизапальних препаратів, як наприклад, кеторолаку у людей з алергією на нестероїдні протизапальні препарати (засоби), з підвищеною чутливістю до ацетилсаліцилової кислоти, з астмою, нирковою недостатністю, вагітним, людям з виразкою шлунка.

5. Якщо є ознаки (або відомі анамнестичні дані) наявної ниркової недостатності, кеторолак не можна застосовувати, оскільки він має нефротоксичні властивості.
6. Використання різних методів іммобілізації та використання пакетів із льодом покликані знизити застосування знеболювальних препаратів з метою забезпечення комфорту постраждалого.

Корисна інформація для навчання

Ключові пункти:

1. Больові відчуття необхідно оцінювати перед введенням та після введення знеболювальних препаратів, а також після прибуття до медичного закладу (приймального відділення).
2. Застосування анальгетиків не маскує клінічні причини болю та не спотворює діагноз у постраждалих з гострим болем у животі.
3. Опіодні препарати можуть спричинити підвищення внутрішньочерепного тиску.

Відповідні результати оцінювання

1. Стан свідомості (оцінюється за ШКГ та шкалою больових відчуттів).
2. Дихальна система (оцінюється дихальний об'єм, ригідність грудної клітки).
3. Шлунково-кишкова система (оцінюється чутливість на пальпацію, захисна реакція, наявність нудоти).

Ключові елементи документації

1. Життєві показники та показники пульсоксиметрії.
2. Виявлення наявності алергій до початку введення препаратів.
3. Первинна оцінка больових відчуттів.
4. Введені препарати та правильні дози.
5. Результати повторної оцінки стану.

Критерієм ефективності надання допомоги при застосуванні знеболювальних препаратів є клінічна ефективність знеболення в контексті адекватності застосовуваних доз.

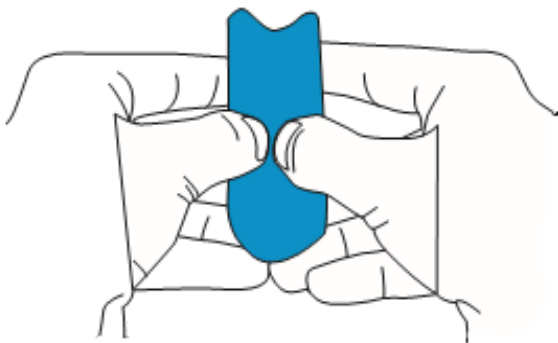
ТРАНСПОРТНА ІММОБІЛІЗАЦІЯ ВЕРХНЬОЇ КІНЦІВКИ

Імобілізація при ушкодженнях пальців, кисті та променево-зап'ясткового суглоба

Шина для пальця руки (на прикладі гнучкої шини «SAM») (рис. 36)

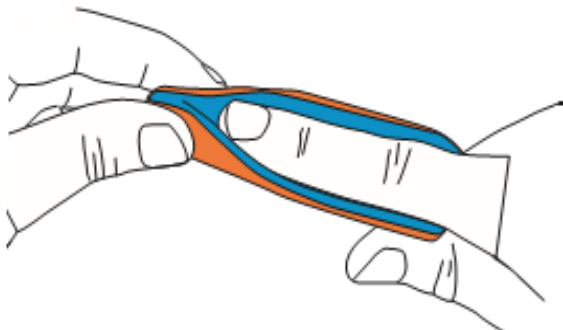
Застосовується у таких випадках:

- травми кінчиків пальців;
- переломи пальців;
- рвані рани пальців.



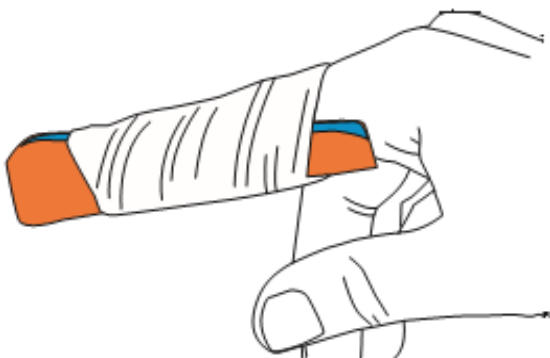
А

Крок 1. Щоб створити просту шину для пальця або захист для його кінчика, спочатку сформуєте шину для пальця у формі С-подібного вигину.



Б

Крок 2. Помістіть палець у вигнуту поверхню шини. Стисніть кінець шини, щоб створити захист для кінчика пальця.



В

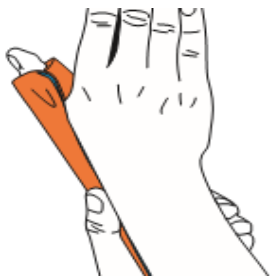Крок 3. Закріпіть шину бинтом, лейкопластиром або іншим доступним матеріалом.

Рис. 36. Покроковий алгоритм накладання шини на палець руки (А–В)

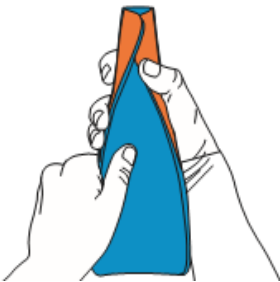
Шина для великого пальця руки (на прикладі гнучкої шини «SAM») (рис. 37)

Застосовується у таких випадках:

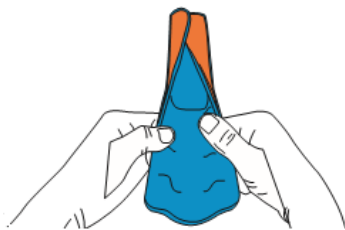
- переломи човноподібної кістки;
- вивихи або переломи великого пальця;
- розтягнення ліктьової колатеральної зв'язки;
- тендиніт.



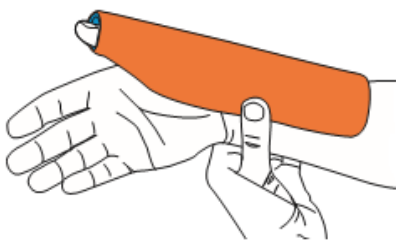
А



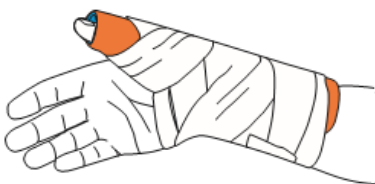
Б



В



Г



Г

Крок 1. Використовуючи свій власний великий палець правої чи лівої руки та зап'ясток як шаблон, сформуєте колосок великого пальця у вибрану шину. Для цього добре підходить 23-сантиметрова шина.

Крок 2. Обов'язково створіть великий вигин для основи великого пальця.

Крок 3. За потреби можна додати зворотні С-подібні криві на краях для додаткової міцності.

Крок 4. Накладіть на травмований великий палець руки постраждалого. За потреби відкоригуйте шину, щоб вона більш чітко відповідала (прилягала) травмованій руці постраждалого.

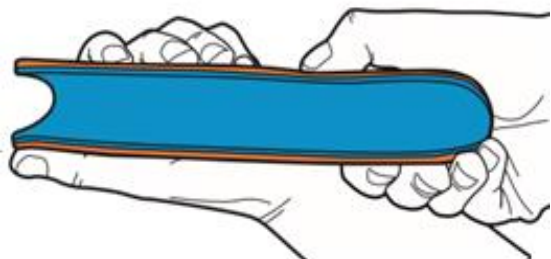
Крок 5. Закріпіть шину бинтом, лейкопластиром або іншим доступним матеріалом.

Рис. 37. Покроковий алгоритм накладання шини на великий палець руки (А–Г)

Шина-жолоб для руки (на прикладі гнучкої шини «SAM») (рис. 38)

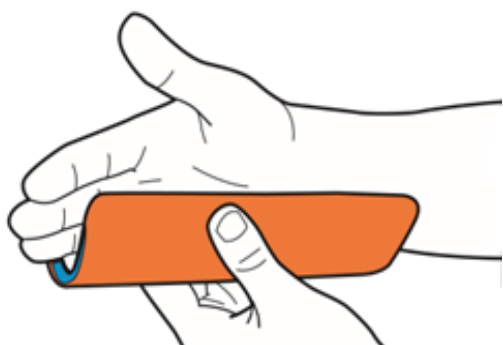
Застосовується у таких випадках:

- переломи п'ятої п'ясткової кістки;
- травми мізинця;
- травми безіменного пальця.



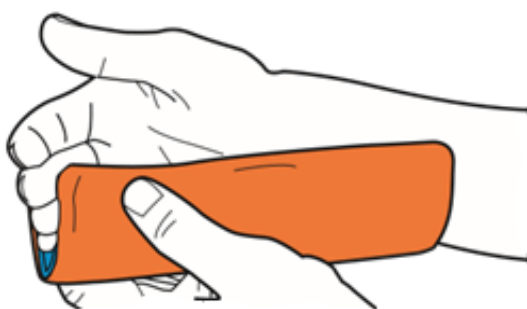
А

Крок 1. Складіть 23-сантиметрову шину уздовж.



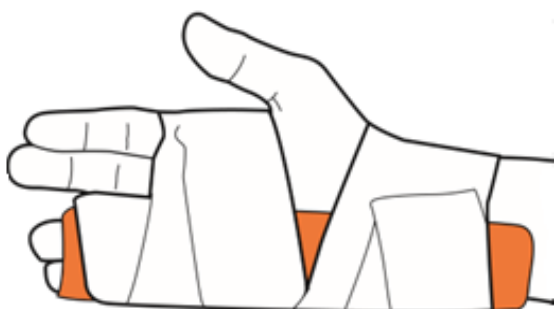Б

Крок 2. Використовуючи ліктьову сторону власної руки та зап'ясток як шаблон, сформуєте шину потрібної форми.



В

Крок 3. Накладіть на травмовану руку постраждалого. За потреби відкоригуйте шину, щоб вона більш чітко відповідала (прилягала) травмованій руці постраждалого.



Г

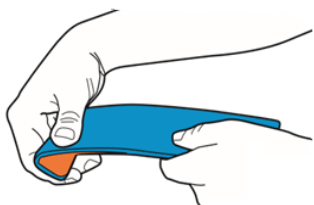
Крок 4. Закріпіть шину бинтом, лейкопластиром або іншим доступним матеріалом.

Рис. 38. Покроковий алгоритм накладання шини «жолоб» на пальці руки (А–Г)

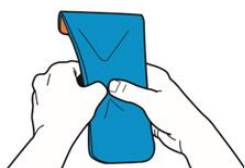
Шина для зап'ястка (на прикладі гнучкої шини «SAM») (рис. 39)

Застосовується у таких випадках:

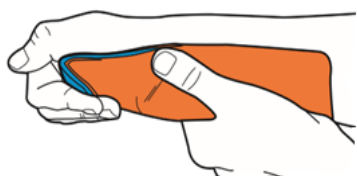
- переломи зап'ястка;
- рвані рани зап'ястка.



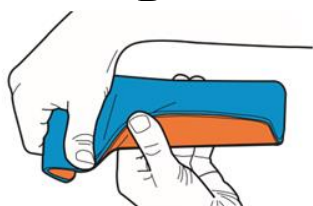А



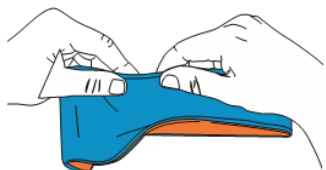Б



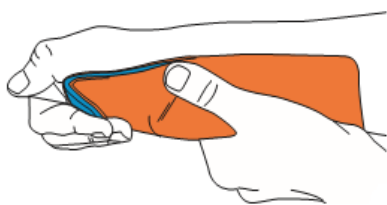
В



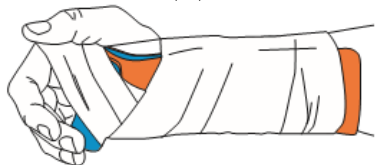
Г



Г



Д



Е

Крок 1. Закрутіть кінець 23-сантиметрової (для дітей) або 46-сантиметрової (для дорослих) шини, щоб забезпечити комфорт для пальців.

Крок 2. Створіть С-подібний вигин.

Крок 3. Використовуючи власну праву чи ліву руку та зап'ясток як шаблон, сформуєте шину у функціональне положення.

Крок 4. Обов'язково створіть великий вигин для основи великого пальця.

Крок 5. Зробіть додаткову міцність, склавши ліктьову сторону шини (збоку мізинця).

Крок 6. Помістіть шину на травмовану руку постраждалого. За потреби відкоригуйте шину, щоб вона більш чітко відповідала (прилягала) травмованій руці постраждалого.

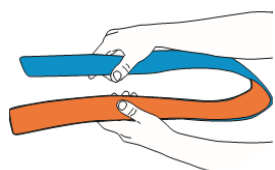
Крок 7. Закріпіть шину бинтом, лейкопластиром або іншим доступним матеріалом.

Рис. 39. Покроковий алгоритм накладання шини на зап'ясток (А–Е)

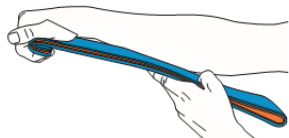
Двошарова шина на зап'ясток (на прикладі гнучкої шини «SAM») (рис. 40)

Застосовується у таких випадках:

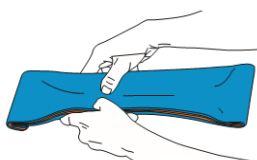
- переломи або розтягненнях зап'ястка;
- рвані рани.



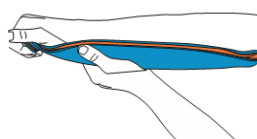
А



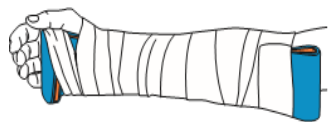
Б



В



Г



Г

Крок 1. Складіть 91-сантиметрову шину навпіл.

Крок 2. Закрутіть кінець, щоб забезпечити більший комфорт для пальців.

Крок 3. Створіть С-подібний вигин для більшої міцності.

Крок 4. Використовуючи власну праву чи ліву руку як шаблон, сформуєте шину відповідно до загальної форми зап'ястката передпліччя.

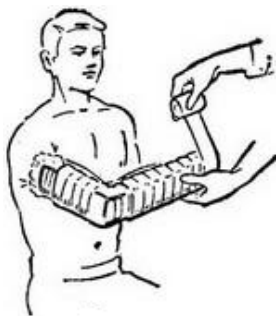Крок 5. Зробіть коригування відповідно до травми та накладіть на травмовану руку постраждалого. Зафіксуйте шину бинтом.

Рис. 40. Покроковий алгоритм накладання двошарової шини на зап'ясток (А–Г)

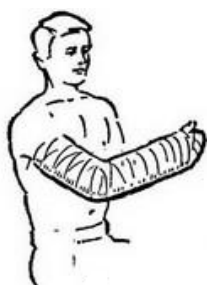Для транспортної іммобілізації при ушкодженнях цієї локалізації (пальців, кисті та променево-зап'ясткового суглоба) також використовують інші варіанти – драбинчасту або фанерну шину, яка має довжину від ліктьового суглоба та на 3–4 см виступає за кінці пальців. Передпліччя розміщують на шині в положенні пронації. Кисть треба фіксувати у стані невеликого тильного згинання, пальці мають бути напівзігнутими із протиставленням I пальця. Для цього під долоню підкладають м'який валик. Фіксацію шини краще починати з передпліччя, перегини бинта роблять під шиною, щоб зменшити тиск на м'які тканини. На кисті циркулярні тури бинта проходять між I і II пальцем. Зазвичай до валика на шині прибинтовують тільки ушкоджені пальці, неушкоджені залишають відкритими. Іммобілізацію закінчують підвішуванням передпліччя на косинці.

Імобілізація при ушкодженнях передпліччя

Імобілізація верхньої кінцівки за допомогою шини Крамера (рис. 41)



А



Б



В

Рис. 41. Імобілізація при ушкодженнях передпліччя драбинчастою шиною Крамера (А–В)

При ушкодженнях передпліччя шина має фіксувати ліктьовий та променево-зап'ястковий суглоби. Починається у верхній третині плеча та довша на 3–4 см від кінців пальців. Драбинчасту шину необхідної довжини згинають під прямим кутом на рівні ліктьового суглоба. За довжиною шину згинають у вигляді жолоба для забезпечення кращого прилягання її до передпліччя та плеча і фіксують із використанням м'якої прокладки. Помічник рукою, однойменною з ушкодженою у постраждалого, бере кисть (як для рукостискання) і проводить помірне витягання передпліччя, одночасно притримуючи іншою рукою у ділянці нижньої третини плеча постраждалого. Передпліччя розміщують на шині у положенні, середньому між пронацією та супінацією. У долоню, повернуту до живота, вкладають м'який валик діаметром 8–10 см. У такому положенні шину фіксують бинтом, і кінцівку підвішують на косинці. Застосування фанерної шини не забезпечує повної імобілізації, оскільки неможливо міцно фіксувати ліктьовий суглоб.

Досить надійну імобілізацію передпліччя та кисті можна досягнути при використанні пневматичної шини та більш сучасних засобів для імобілізації (наприклад, шарнірний термопластичний ортез з опорами плеча, передпліччя та кисті компанії Orliman[®] або ортез для верхньої кінцівки з регулюванням обертання передпліччя компанії REN4MAT тощо).

Імобілізація при ушкодженнях плеча, плечового та ліктьового суглобів

При ушкодженнях плеча необхідно зафіксувати 3 суглоби: плечовий, ліктьовий та променево-зап'ястковий. Надати кінцівці положення, близького до середнього фізіологічного, тобто положення, коли м'язи плеча та передпліччя перебувають у положенні спокою.

Кінець шини має досягати лопатки здорової сторони. По кутам проксимального кінця прив'язують дві тасьми достатньої довжини (приблизно 70–80 см) для наступного підвішування дистального кінця. До шини по всій довжині прикріплюють м'яку прокладку. Під час накладення шини постраждалий має бути у положенні сидячі.

Помічник згинає кінцівку в ліктьовому суглобі та робить витягнення та відведення плеча. У пахвову ділянку розміщують м'який валик (розмір близько 20×10×10 см). Після накладення шини тасьми на ній натягують і прив'язують до кутів дистального кінця. Передня проводиться по передній поверхні здорового надпліччя, задня – по задній і через пахвову ділянку. Необхідний ступінь натягу тасьм визначається забезпеченням згинання передпліччя під прямим кутом при його вільному звисанні. Передпліччя укладають у положення, середнє між пронацією та супінацією; долоня повернена до живота, кисть зафіксована на м'якому валику.

Фіксацію шини слід починати з кисті, залишаючи вільними пальці для контролю стану кровообігу у кінцівці. Прибинтовують усю шину, звертаючи особливу увагу на фіксацію плечового суглоба, на ділянку якого накладають колосоподібну пов'язку. Шину тут фіксують 8-подібними турами бинта, що проходять також через пахвову ділянку здорової сторони. По завершенню верхню кінцівку із шиною додатково підвішують на косинці.

Техніка виконання імобілізації при ушкодженні плеча (рис. 42)

Шина фіксує три суглоби: променево-зап'ястковий, ліктьовий та плечовий.

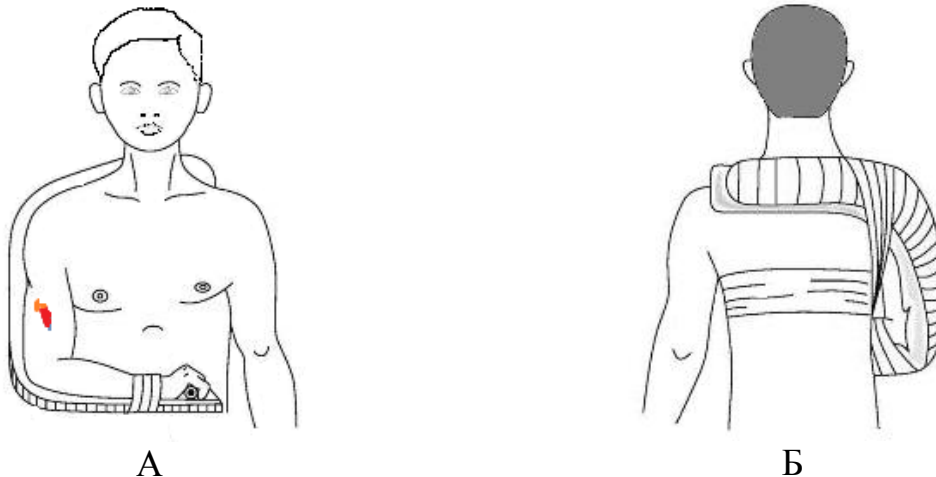


Рис. 42. Фіксація променево-зап'ясткового, ліктьового та плечового суглобів з використанням драбинчастої шини Крамера

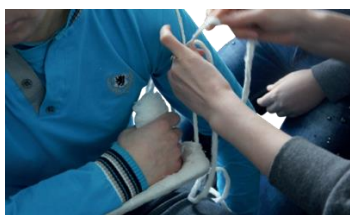Імобілізація верхньої кінцівки за допомогою шини Крамера (рис. 43)



А



Б



В



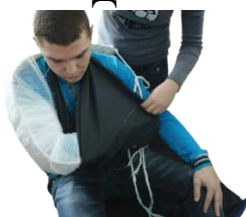Г



Г



Д



Е

Крок 1. Надайте шині необхідну форму, використавши свою (або помічника) однойменну руку як шаблон.

Крок 2. Перенесіть шину на травмовану кінцівку постраждалого. Шина повинна охоплювати всю ушкоджену кінцівку: від кінчиків пальців до передпліччя здорового боку.

Крок 3. Дві тасьми, закріплені на «верхньому» кінці шини, пов'яжіть з тасьмами на «нижньому» кінці шини. Тасьми спереду і ззаду мають огинати здорове плече.

Крок 4. Вкладіть між великим і вказівним пальцями, а також у пахву м'які валики.

Крок 5. Надійно прибинтуйте шину до ушкодженої кінцівки. Для фіксації шини може бути використаний як звичайний, так і еластичний бинт.

Крок 6. Після фіксації шини підвісьте руку на косинці.

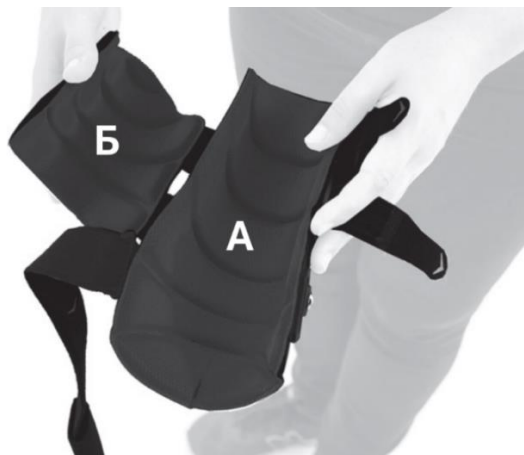Рис. 43. Покроковий алгоритм накладання драбинчастої шини Крамера (А–Е)

Імобілізація верхньої кінцівки за допомогою ортезу

(на прикладі ортезу «MASTER-01»)

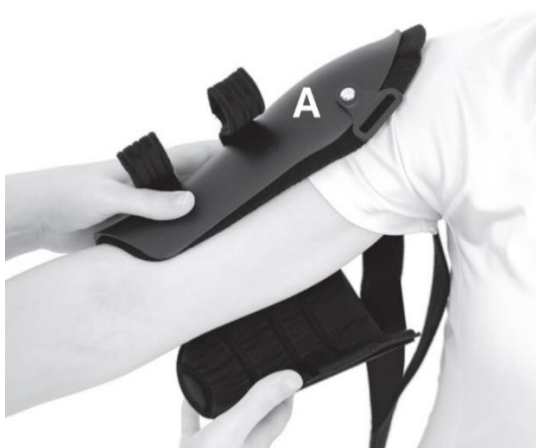Застосовується у таких випадках:

- перелом діафіза плечової кістки;
- забій, гематома верхньої кінцівки в ділянці плеча.



А

Крок 1. Перед застосуванням ортезу розкрийте його так, щоб зовнішня та внутрішня частини (А та Б) були з'єднані з одного боку.



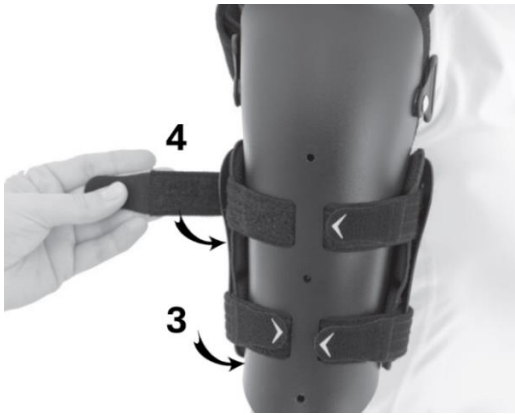Б

Крок 2. Покладіть зовнішню частину (А) на травмоване плече.



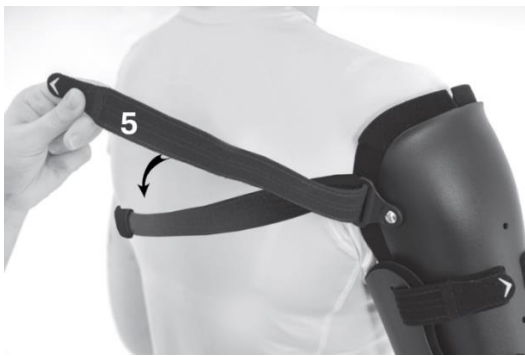В

Крок 3. Покладіть внутрішню частину (Б) на протилежну сторону руки. Переплетіть ремені (1 та 2), пристосовуючи ортез до кінцівки.



Г

Крок 4. Зафіксуйте ортез липучками так, як показано на зображенні (3 та 4).



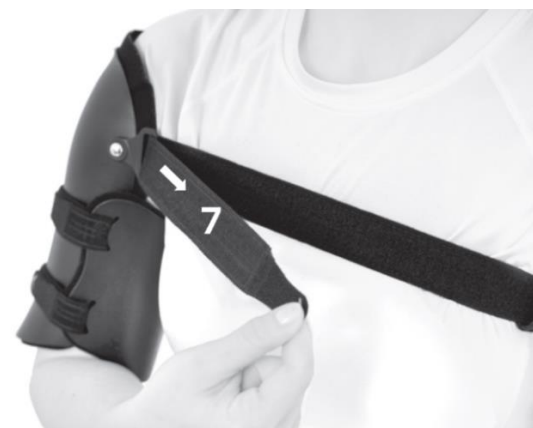Г

Крок 5. Відрегулюйте необхідну довжину кільцевого ременя (5).



Д

Крок 6. Відрегулюйте положення чохла ременя (6) у потрібному місці для комфорту постраждалого.



Е

Крок 7. Закріпіть ремінь (7) на липучці.

Рис. 44. Покроковий алгоритм іммобілізації верхньої кінцівки за допомогою ортезу (А–Е)

Імобілізація верхньої кінцівки за допомогою бинта (рис. 45)

Застосовують у випадках великої кількості постраждалих (травмованих), коли не вистачає штатних засобів імобілізації. На місці події імобілізацію всієї верхньої кінцівки незалежно від локалізації ушкодження можна здійснити спрощеними методами, використавши наявні засоби.

Повністю прибинтуйте верхню кінцівку до тулуба (див. покроковий алгоритм нижче). При цьому плече слід розташувати по середній пахвовій лінії, а передпліччя зігнути під прямим кутом.



А



Б



В



Г



Г

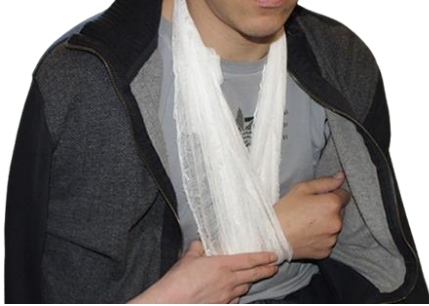

Д

Рис. 45. Покроковий алгоритм імобілізації верхньої кінцівки за допомогою бинта (А–Д)

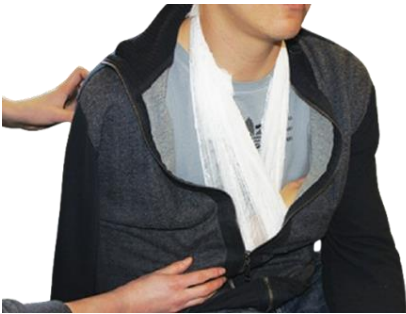Імобілізація верхньої кінцівки за допомогою верхнього одягу (рис. 46)

Спосіб полягає у використанні верхнього одягу постраждалого.



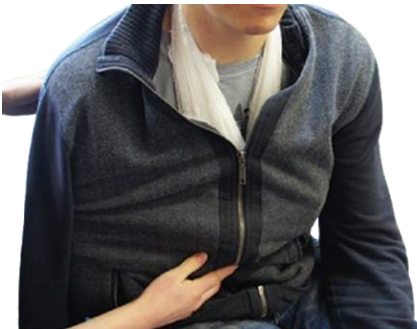А

Крок 1. Одягніть рукав одягу травмованого на здорову руку.



Б

Крок 2. Травмовану руку підвісьте на косинці (фіксуючу пов'язку).



В

Крок 3. Накиньте одяг на травмовану руку (не надягаючи на неї рукава) та застебніть. Таким чином одяг притисне травмовану руку та зафіксує її положення.

Рис. 46. Покроковий алгоритм імобілізації верхньої кінцівки з використанням верхнього одягу (А–В)

Імобілізація верхньої кінцівки за допомогою одягу (рис. 47)

Спосіб полягає у створенні «гамачка» для підвішування верхньої кінцівки.

Поли одягу загорніть догори та у жолоб, що утворився, помістіть руку, зігнуту в ліктьовому суглобі під кутом 90°. Потім зафіксуйте одяг, використавши застібку (наприклад англійську булавку [булавки]).



А



Б

Рис. 47. Імобілізації верхньої кінцівки з використанням одягу:
А – використання поли піджака; Б – використання сорочки

Імобілізація верхньою кінцівкою за допомогою косинки медичної (рис. 48)



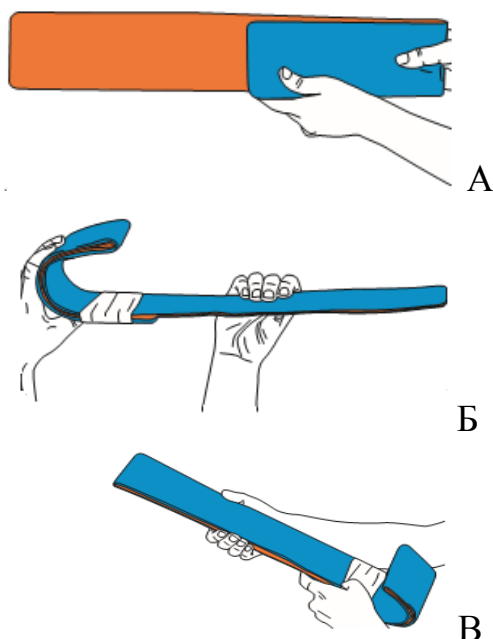
Рис. 48. Імобілізації верхньої кінцівки з використанням косинки медичної (А та Б)

При травмах широко застосовується стандартна косинка для підвішування верхньої кінцівки. Косинку накладіть на передню поверхню грудної клітки довгою стороною уздовж середньої лінії тулуба, а верх косинки – латерально, на рівні ліктьового суглоба ушкодженої кінцівки. Верхній кінець довгого боку косинки проведіть через надпліччя неушкодженого боку. Передпліччя, зігнуте у ліктьовому суглобі, обігніть нижньою половиною косинки спереду, кінець її розмістіть на надпліччя травмованого боку та зв'яжіть з іншим кінцем, проведеним навколо шії. Верхом косинки обігніть спереду ліктьовий суглоб і зафіксуйте її англійською шпилькою.

Розглянемо ще один із сучасних методів транспортної імобілізації при переломі плечової кістки.

Шина при переломі плечової кістки (на прикладі гнучкої шини «SAM») (рис. 49)

Застосовується при переломах плечової кістки.



Крок 1. Складіть третину 90-сантиметрової шини «на себе», щоб створити 30-сантиметрову секцію двошарової шини.

Крок 2. Зігніть подвійний шар у форму рибальського гачка та зафіксуйте подвійний шар лейкопластиром.

Крок 3. Сформуйте С-подібний вигин вздовж хвостовика «рибальського гачка» для міцності та зручності.

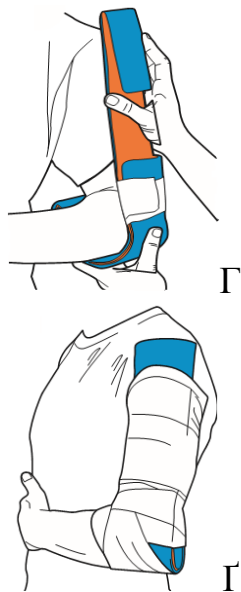


Рис. 49. Покроковий алгоритм накладання шини при переломі плечової кістки (А–Г)

Крок 4. Накладіть шину на травмовану руку постраждалого. Згорніть надлишок шини на плече або спину постраждалого.

Крок 5. Зафіксуйте шину бинтом. Застосуйте пояс або косинку та валик для додаткової підтримки.

При ушкодженнях лопатки іммобілізація досягається підвішуванням верхньої кінцівки на косинці та лише при переломах шийки лопатки слід робити іммобілізацію східчастою шиною, як і при ушкодженнях плечового суглоба та плеча.

Іммобілізація при ушкодженні ключиці (рис. 50)



А



Б

Для транспортної іммобілізації при переломі ключиці застосовують універсальний ортез для ключиці, за допомогою якого відбувається її знерухомлення (наприклад АМ-РС).

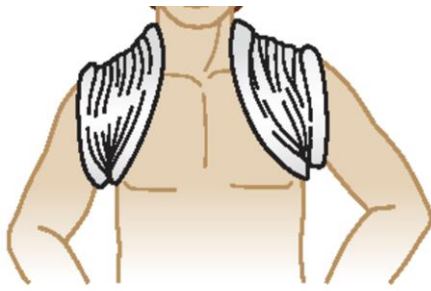
Показання для використання ортезу: перелом ключиці, вивих плечеключичного суглоба, біль у верхній частині спини.

Таблиця 8

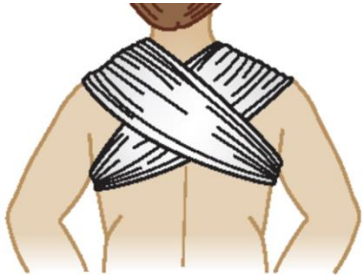Розміри ортезу для ключиці

Розмір	Окружність грудей	Як вимірювати
Універсальний	70–90 см	
Розмір Х	90–120 см	

Рис. 50. Застосування універсального ортезу при травмі ключиці (А та Б)



А



Б

Рис. 51. Застосування пов'язки у формі вісімки з косинки або широкого бинта при травмі ключиці (А та Б)

У випадках відсутності у штатному майні ортезів, іммобілізацію ключиці забезпечують пов'язкою у формі вісімки з косинки або широкого бинта (рис. 51). Для здійснення іммобілізації виконуйте наступне: помічник упирається коліном у ділянку між лопатками і руками відводить назад плечові суглоби травмованого. У цьому положенні й накладають пов'язку. У ділянку між лопатками під перехрест косинки підкладають м'яку підкладку.

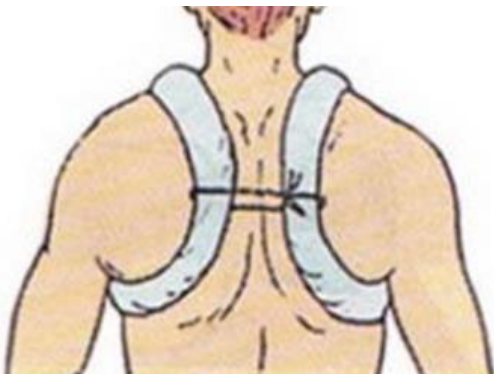


Рис. 52. Застосування м'яких кілець з вати та марлі при травмі ключиці

Також досить часто для іммобілізації ключиці використовують м'які кільця з вати та марлі, які надівають на верхні кінцівки і надпліччя та стягують на спині гумовою трубкою, у крайньому випадку бинтом (рис. 52).

Внутрішній діаметр кільця не має перевищувати більше ніж на 2–3 см діаметр верхньої кінцівки в місці переходу її у плечовий пояс. Товщина м'якого джгута (кільця з вати та марлі) повинна бути не меншою за 5 см. Іммобілізацію пов'язкою у формі вісімки або кільцями доповнюють підвішуванням руки на косинці.

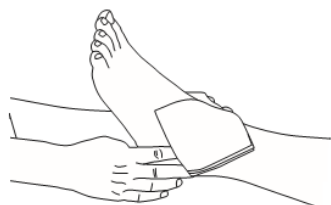Транспортна іммобілізація нижньої кінцівки

Іммобілізація при ушкодженнях гомілки та стопи

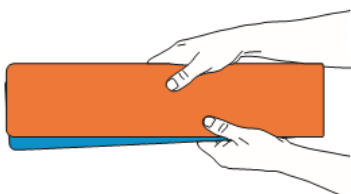
ШИНА при переломі ГОМІЛКИ (на прикладі гнучкої шини «SAM») (рис. 53)

Застосовується у таких випадках:


- переломи та розтягнення щиколотки;
- переломи гомілки.



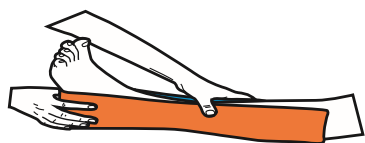
А



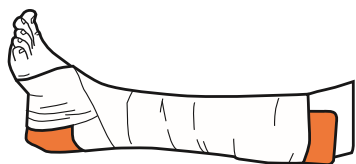
Б



В



Г



Г

Крок 1. Якщо взуття знято або коли щиколотка відкрита, розташуйте підкладку вище та навколо кісткових виступів з кожного боку щиколотки.

Крок 2. Складіть 90-сантиметрову шину, щоб утворилось дві рівні половини.

Крок 3. Зробіть С-подібні вигини на дві третини відстані до кожної половини. Додайте зворотні С-подібні вигини на краях, якщо це необхідно для міцності. Не розширюйте вигини далі, інакше вони зроблять шину жорсткішою та обмежать можливість скласти її навколо стопи та щиколотки.

Крок 4. Складіть шину навколо стопи та щиколотки.

Крок 5. Зафіксуйте шину бинтом.

Рис. 53. Покроковий алгоритм накладання шини при переломі гомілки (А–Г)

Сьогодні багато служб швидкої допомоги працюють із технічно вдосконаленими легкими тяговими шинами.

Імобілізація нижньої кінцівки за допомогою шини Kendrick (рис. 54)

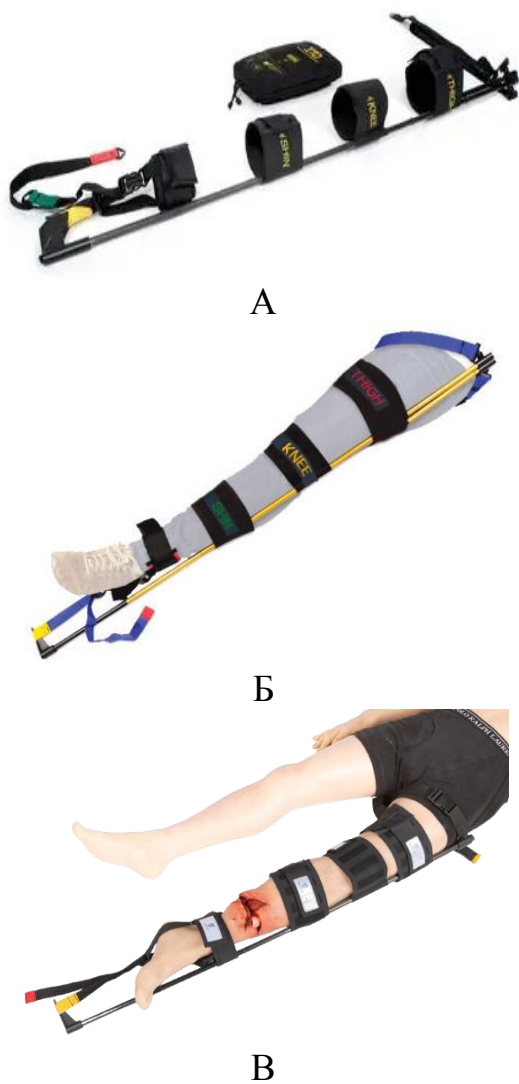


Рис. 54. Шина з витяжкою Kendrick (А). Демонстрація накладеної шини на нижню кінцівку (Б та В)

Особливість імобілізації нижньої кінцівки за допомогою шини Kendrick – імобілізацію потрібно проводити двома, а краще трьома рятувальниками.

Перший помічник фіксує постраждалого. Другий звільняє травмовану кінцівку від взуття та одягу, щоб можна було визначити пульс, рухливість і чутливість пальців нижче місця ушкодження та порівнює з показниками на здоровій кінцівці.

Далі визначають необхідну довжину шини, приміривши її до нетравмованої ноги. Довжина шини має бути довшою приблизно на 30 см за неушкоджену ногу. П'яткова частина шини (останній сегмент з фіксатором) має повністю виступати за п'ятку кінцівки.

Рятувальник стабілізує кінцівку та здійснює витягування її по осі. Помічник в цей час накладає манжету з петлею на щиколотку та проводить витягування кінцівки по осі до надійної фіксації її положення.

Протипоказання з використання шини Kendrick:

- поранення близько коліна;
- поранення у коліно;
- поранення у стегно;
- поранення у таз;
- поранення в гомілку чи щиколотку;
- при частковій ампутації чи авульсії з відокремленими кістками.

Імобілізація при ушкодженнях стегна, кульшового та колінного суглобів

Переломи стегна трапляються дуже часто, особливо при дорожньо-транспортних пригодах. Переломи стегнової кістки незалежно від рівня ушкодження досить часто супроводжуються травматичним шоком і рановою інфекцією. Це визначає особливу важливість створення ранньої та надійної імобілізації при ушкодженнях стегна, кульшового і колінного суглобів, а також верхньої третини гомілки. Саме при таких ушкодженнях імобілізація становить більші труднощі, тому що необхідно зафіксувати три суглоби – кульшовий, колінний та надп'яtkово-гомілковий. Із наявних стандартних шин для імобілізації стегна найкращою до певного часу була шина Дітерікса. Для більш надійної фіксації ушкодженої кінцівки додатково використовують драбинчасту шину Крамера по задній поверхні нижньої кінцівки. Однією з важливих умов для успішної імобілізації шиною Дітерікса є участь двох або в крайньому випадку одного помічника.

Імобілізація нижньої кінцівки шиною Дітерікса (рис. 55)

Накладення шини починайте з пристосування милиць. Зовнішню милицю розсуньте так, щоб голівка впиралася у пахвову ділянку, а нижня милиця виходила за край стопи на 10–15 см. Голівка внутрішньої милиці має вpirатися у промежину (сідничний бугор), дистальний кінець, окрім відкидної планки, заходить за нижній край стопи на 10–15 см

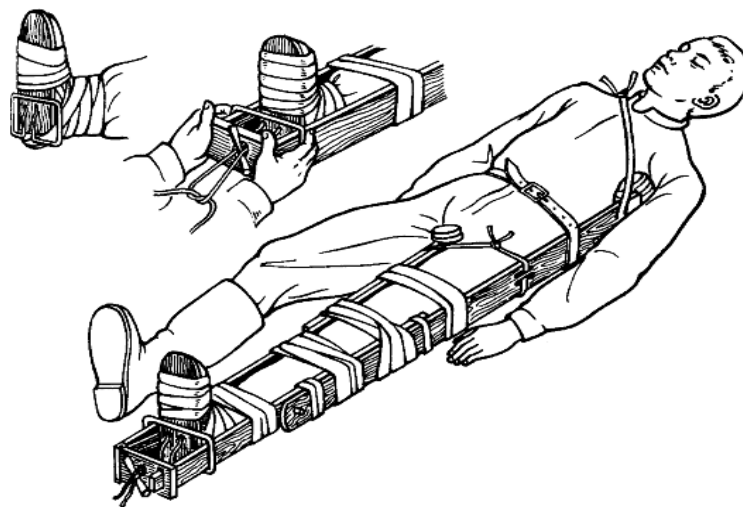


Рис. 55. Імобілізація нижньої кінцівки за допомогою шини Дітерікса

У зазначених положеннях милиці фіксуйте за допомогою дерев'яних стержнів верхніх милиць у відповідні отвори нижніх. Потім обидві милиці зв'яжіть одна з одною бинтом (лейкопластиром, скотчем), щоб уникнути вислизання стержнів із отворів. Голівки милиць обкладіть м'якою прокладкою (наприклад шаром вати), яку й прибинтуйте. Через нижні та верхні прорізи у милицях проведіть ремені, лямки або бинти. При застосуванні драбинчастої шини спочатку моделюйте її від поперекової ділянки до стопи. Моделюйте шину, повторюючи контури сідничної ділянки, підколінної ямки, литкового м'яза. До шини прибинтуйте по всій довжині м'яку прокладку. Взуття з ушкодженої ноги не знімайте. (До тилу стопи також бажано прибинтувати м'яку прокладку!) Накладення шини починайте з фіксації до стопи фанерної підошви. Фіксація підошви має бути достатньою, однак дротові петлі та вушка підошви залиште вільними від бинтів. Дистальний кінець зовнішньої милиці проведіть у вушко прибинтованої підошви, а потім просуньте милицю догори до упору в пахвову ділянку. Введений раніше у верхні прорізи милиці ремінь або бинт зв'яжіть на здоровому надпліччі над м'якою прокладкою. Проведіть внутрішню милицю у відповідне вушко підошви та просуньте до упору в промежину. Надягніть відкидну планку на виступ (шип) зовнішньої милиці, кінці бинта (ременя), просунутого у нижні прорізи, проведіть у середні прорізи зовнішньої милиці та зав'яжіть з помірним натягом.

Під кінцівку підкладіть драбинчасту шину, а в петлі підошви проведіть шнури. Далі виконайте витягання кінцівки за стопу. Помічник зміщує всю шину догори, створюючи деякий тиск голівками милиць у пахвову ділянку та промежину. Досягнуте витягнення фіксуйте тягою за підошву шнуром і закрученням. Між милицями та кістковими виступами розмістіть м'які прокладки. Шину Дітерікса прибинтуйте разом зі драбинчастлю шиною від рівня надп'яtkово-гомiлкового суглоба до пахвової ділянки. Бинтування робіть досить туго. Ділянку кульшового суглоба зміцніть додатковими турами бинта.

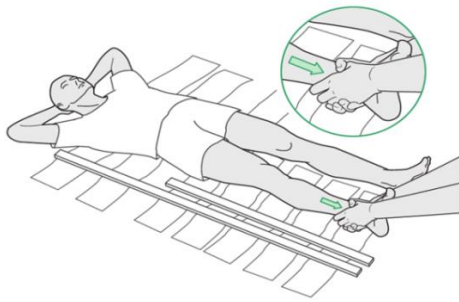
Після закінчення бинтування шину на рівні крил клубових кісток додатково зміцніть ременем (лямкою), під який на боці, протилежному шині, розмістіть м'яку підкладку.

Якщо шина Дітеріхса відсутня, іммобілізацію здійснить трьома довгими (120 см) драбинчастими шинами. Шину задньої поверхні моделюйте по нижній кінцівці. Нижня частина шини має бути довшою за стопу постраждалого на 6–8 см. Далі її зігніть під кутом близько 30°, відступивши на 4 см від вигину, довгу частину розігніть приблизно на 60°, створюючи «гніздо» для п'яtkової ділянки. Потім шину моделюйте по рельєфу литкового м'яза, у підколінній ділянці створіть кут на 160°. Потім її вигніть по контуру сідничної ділянки. Всю шину зігніть у вигляді жолоба та вистеліть м'якою прокладкою, яку зафіксуйте бинтом.

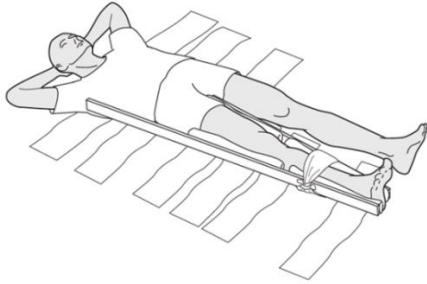
Другу драбинчасту шину розмістіть по внутрішній поверхні ноги, верхнім кінцем упріть у промежину, зігніть П-подібно на рівні стопи з переходом на зовнішню поверхню гомілки. Третю драбинчасту шину упріть у пахвову ділянку, проведіть по зовнішній поверхні тулуба, стегна та гомілки і зв'яжіть з кінцем загнутої внутрішньої шини.

Другу та третю шину також вистеліть м'якими прокладками, які обов'язково мають загинатися назовні над верхніми кінцями шин, що впираються у пахвову ділянку та промежину. Кісткові виступи додатково вкрийте м'якою прокладкою (тканиною або ватою). Усі шини прибинтуйте до кінцівки та тулуба по всій довжині. У ділянці кульшового суглоба шину зміцніть додатковими турами бинта, а зовнішню бічну шину на рівні попереку – ременем, лямкою або бинтом.

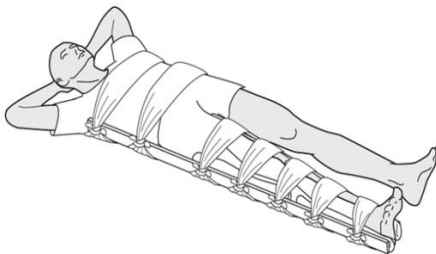
Інший спосіб транспортної іммобілізації при переломі діафізу стегнової кістки (рис. 56), за відсутності штатних засобів іммобілізації, подібний до транспортної іммобілізації з використанням шини Дітеріхса. Для цього вам знадобляться дві дошки відповідної довжини – одна з внутрішньої сторони ноги, а друга вздовж ноги та тіла з зовнішньої сторони, а також м'яка прокладка (будь-який м'який матеріал, такий як одяг, ковдри тощо).



А



Б



В

Рис. 56. Покроковий алгоритм іммобілізації нижньої кінцівки при переломі стегнової кістки за допомогою дошок (А–В)

Крок 1. Після розміщення матеріалів для фіксації під постраждалим помічник виконує помірне витягання кінцівки.

Крок 2. Зафіксуйте обидві шини на місці за допомогою бинтів, починаючи з ноги.

Крок 3. Зафіксуйте шини до ноги, а потім до тіла.

При переломі діяфізу стегнової кістки важливо якнайшвидше іммобілізувати всю ногу і обов'язково перед транспортуванням постраждалого.

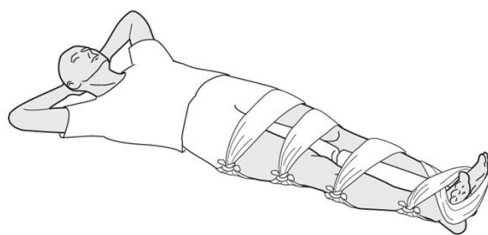


Рис. 57. Демонстрація іммобілізації при переломі нижньої кінцівки методом «нога до ноги»

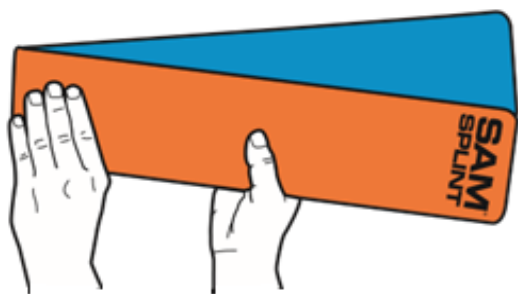
У випадку відсутності (недостатньої кількості при великій кількості постраждалих) стандартних шин найпростіша та певною мірою досить надійна транспортна іммобілізація при ушкодженні нижньої кінцівки може бути здійснена на місці події шляхом бинтування (зв'язування) ушкодженої нижньої кінцівки до здорової з прокладкою між ними (рис. 57).

Для забезпечення такої іммобілізації використовують бинти, ремінь, косинку, мотузку тощо.

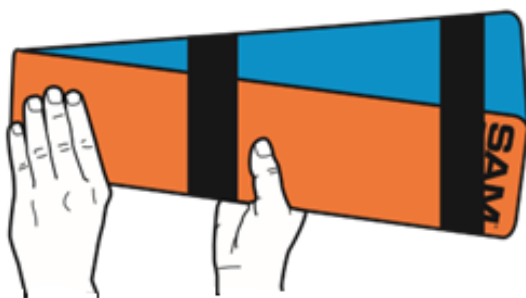
ШИНА при травмі КОЛІНА (на прикладі гнучкої шини «SAM») (рис. 58)

Застосовується у випадках:

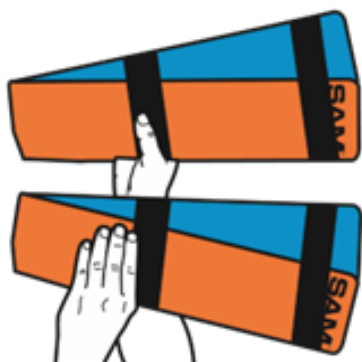- травми коліна;
- вивихи коліна;
- розтягнення.



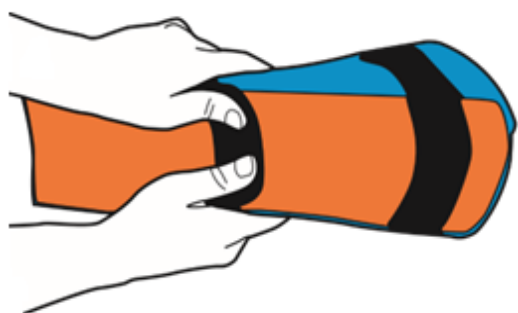
А



Б



В



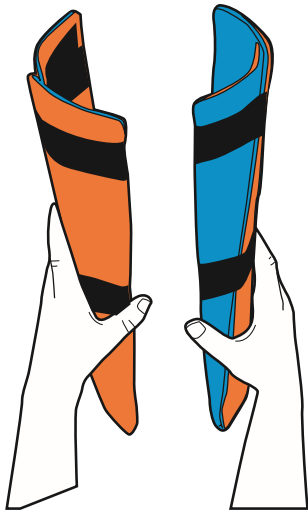Г

Крок 1. Зігніть шину довжиною 90 см посередині, щоб отримати два рівні половини. Розсуньте ці половини, щоб отримати шину у формі віяла, ширшу вгорі для стегна та вужчу внизу для гомілки.

Крок 2. Приклейте липку стрічку (лейкопластир, скотч) до верхньої та середньої частин шини, щоб зберегти форму віяла.

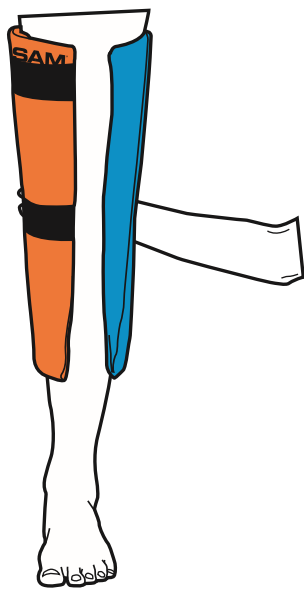
Крок 3. Створіть другу шину у формі віяла.

Крок 4. Сформуйте С-подібний вигин на кожній шині.




Г

Крок 5. С-подібні вигини повинні мати такий вигляд.



Крок 6. Розмістіть по одній шині з кожного боку коліна та відрегулюйте їх за розміром.



Е

Крок 7. Зафіксуйте шину бинтом.

Рис. 58. Покроковий алгоритм накладання шини при травмі коліна (А–Е)

Транспортна іммобілізація голови, хребта і таза (рис. 59–65)

При ушкодженнях черепа та головного мозку (без травми шийного відділу хребта) необхідно створити умови, які забезпечують амортизацію під час транспортування. Однак фіксувати нерухомо голову до тулуба шинами недоцільно, тому що виникає інша загроза – аспірація блювотних мас, а з накладеними шинами повернути голову з метою попередження аспірації складно або неможливо.

Прості підручні засоби іммобілізації (розміщення голови на м'якій прокладці у вигляді кола) забезпечують достатню амортизацію під час транспортування та не перешкоджають поворотам голови. Щоб уникнути аспірації блювотних мас, голову необхідно повернути на бік.



Рис. 59. Фіксатор голови

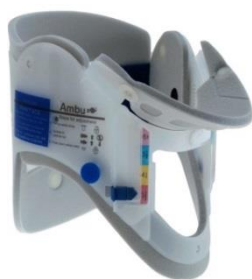

Рис. 60. Жорсткий шийний комірць



Рис. 61. Демонстрація іммобілізації шії та голови при ушкодженні шийного відділу хребта

Іммобілізацію шії та голови при ушкодженні шийного відділу хребта забезпечують за допомогою спеціального транспортного фіксатора голови (наприклад SpeedBlocks® Head Immobilizer), який швидко, зручно та легко кріпиться до транспортного щита.

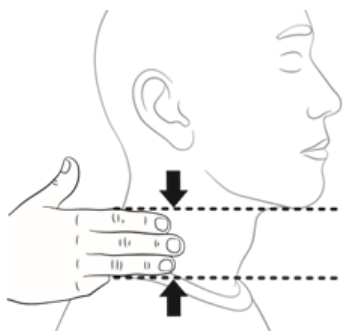
У випадку наявності або підозри на травму шийного відділу хребта іммобілізацію «коміром типу Шанца» можна робити в тому випадку, якщо функція зовнішнього дихання не пригнічена та немає блювання. За наявності порушення дихання необхідно забезпечити прохідність дихальних шляхів та адекватну вентиляцію. Комір має упиратися в потиличний бугор та у соскоподібні відростки, а знизу опиратися на грудну клітку, що усуває бічні рухи голови під час транспортування.



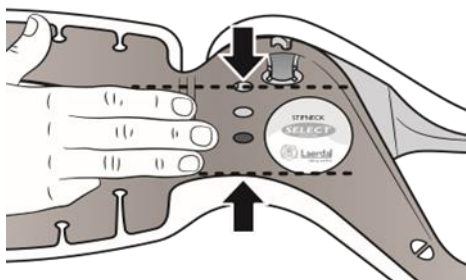
Рис. 62. Шийні комірці стандартних розмірів: зліва на право – 4 для дорослих та 2 для дітей

**Методика виконання маніпуляції – іммобілізація шийного відділу хребта
(на прикладі фіксуючого шийного комірця Stifneck фірми Laerdal).**


При переломі шийного відділу хребта маніпуляцію необхідно проводити удвох!



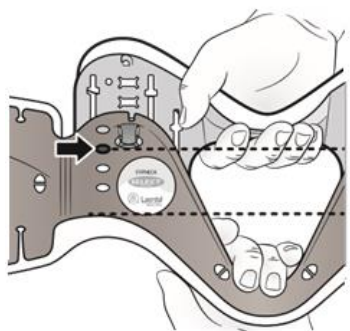
А



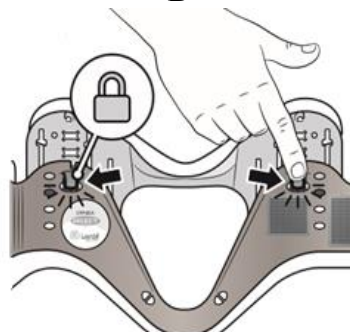
Б



Б1



В



Г

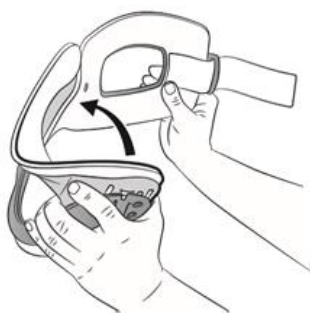
Крок 1. Виміряйте постраждалого від плечей до нижньої щелепи у нейтральному положенні голови. Розташуйте голову нейтрально або у положенні «погляд прямо», якщо дозволяють умови.

Крок 2. «Перенесіть» розмір комірця відповідно до розміру постраждалого, який виміряли раніше (від пластмасового краю до розмірного вікна).

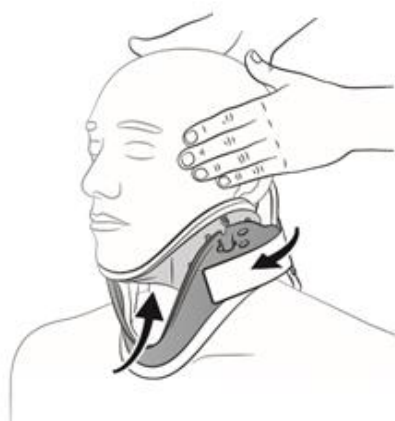У комірцях для дорослих (Select) доступні 4 положення, а для дітей (Pedi-Select) – 3 положення.

Крок 3. Відрегулюйте розмір комірця та підборідника для відповідності розміру, який вибраний раніше (крок 2).

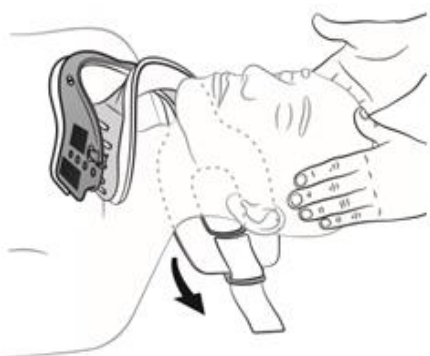
Крок 4. Зафіксуйте обидві сторони, натиснувши два фіксатори.



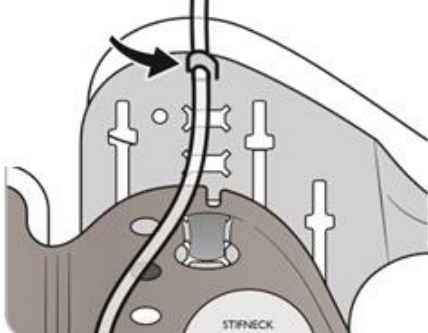
Г



Д



Д1



Д2

Крок 5. Сформуйте комір.

Крок 6. Одягніть комірць, руками утримуйте голову у нейтральному положенні. Розташуйте підборідник комірця під підборіддям. Якщо потрібно змінити розмір, зніміть комірць, змініть розмір і повторно надіньте комірць. Утримуючи передню частину комірця на місці, обгорніть комірць навколо шиї, щоб забезпечити щільне прилягання, потім застебніть липучку.

Якщо постраждалий лежить на спині, спочатку протягніть задню частину комірця під шиєю, а потім зафіксуйте підборідник (передню частину).

У випадках, коли постраждалому потрібна інсуфляція кисню, на комірці є гачки для фіксації кисневої лінії.

Рис. 63. Покроковий алгоритм накладання шийного комірця при травмі шиї (А–Д2)

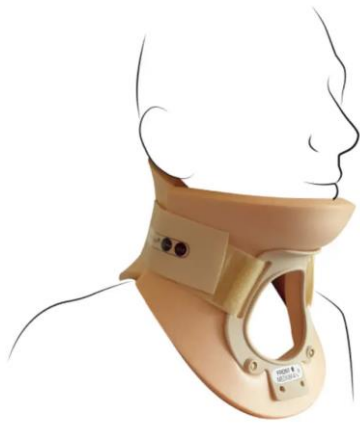

Рис. 64. Шийний бандаж типу «Філадельфія»

При травмах шийного відділу хребта досить широко використовується шина (ортез, бандаж) типу «Філадельфія».

Бандаж для шиї типу «Філадельфія» призначений для лікування складних травм кісток і зв'язок шийного відділу. Забезпечує надійну іммобілізацію шийного відділу хребта, завдяки чому запобігається повторне травмування і забезпечуються необхідні умови транспортування.

Особливості бандажа «Філадельфія»: виготовлений з пластазного пінопласту завтовшки 12 мм. Цей матеріал гіпоалергенний, не викликає подразнення шкіри, тому що не має у своєму складі латексних і токсичних матеріалів. Крім того, цей різновид пінопласту є радіопрозорим, що дає змогу проходження МРТ, КТ та рентгену не знімаючи бандаж.

При необхідності виконання невідкладної конікотомії (або трахеостомії в умовах лікарні) та здійснення контролю пульсу сонної артерії бандаж має спеціальний отвір, який відкриває ділянку трахеї для виконання всіх необхідних маніпуляцій.

Показання до застосування бандажа типу «Філадельфія»:

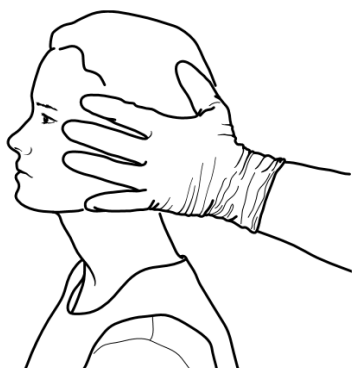
- травми м'яких тканин шийного відділу;
- подразнення шийного диска;
- складні травми зв'язок і кісток стабільного характеру;
- необхідність посттравматичної фіксації шиї;
- наступний крок реабілітації після носіння корсета;
- підозри на наявність травм шийного відділу хребта у постраждалих зі втратою свідомості після аварії.

Таблиця 9

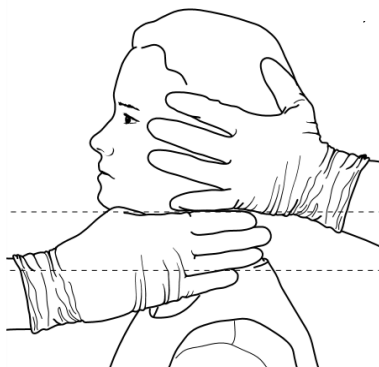
Розміри шини типу «Філадельфія»

Розмір	Дорослий, см	Дитячий, см
1 (S)	33–37	25–30
2 (M)	38–42	31–38
3 (L)	42–46	39–46

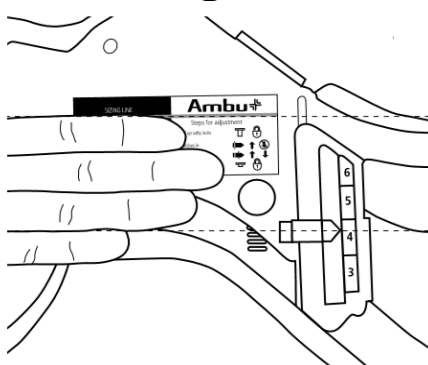
Накладання шийного комірця при автомобільній аварії (у випадку, коли постраждалий знаходиться всередині автомобіля). Техніка виконання на прикладі комірця «Ambu»:



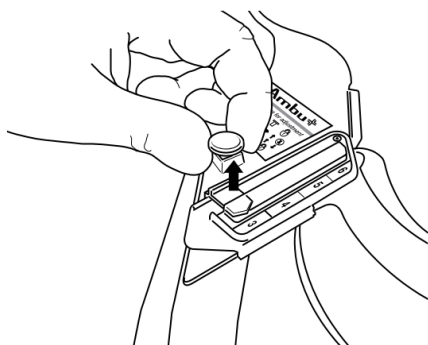
А



Б



В



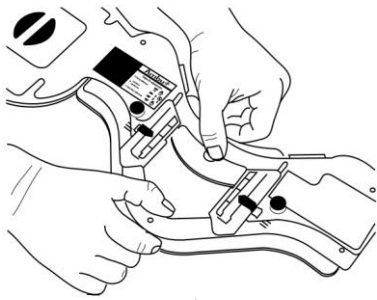
Г

Крок 1. Один із рятувальників руками фіксує голову та шию, обережно утримуючі їх у положенні нейтрального вирівнювання.

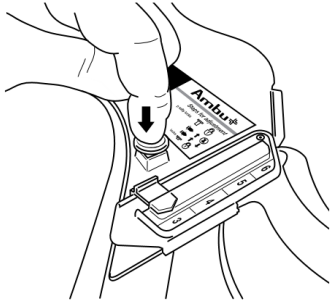
Крок 2. Виміряйте відстань між уявною лінією, яка проведена горизонтально безпосередньо під підборіддям постраждалого, та другою горизонтальною лінією, яка проведена безпосередньо по верхній частині плеча постраждалого.

Крок 3. Порівняйте цю відстань з відстанню від лінії визначення розміру комірця до нижньої сторони пластмасового корпусу комірця (не піноматеріалу).

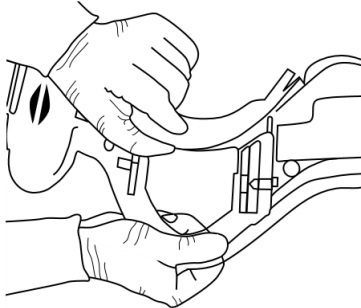
Крок 4. Щоб відрегулювати комірць, від'єднайте кнопки, що фіксують, потягнувши вгору.



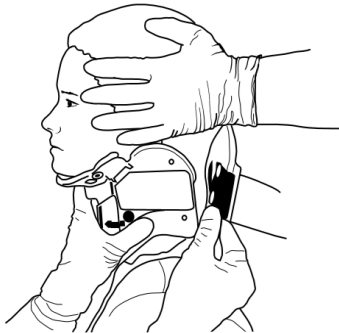Г



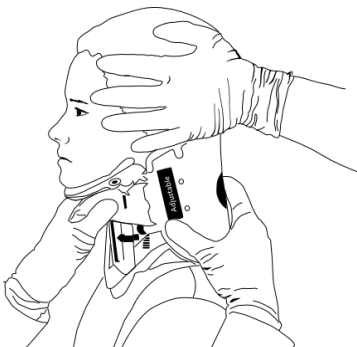Д



Е



Є



Ж

Крок 5. Регулюйте комірць, просто розсовуючи його, доки відстань між лінією визначення розміру і корпусом комірця не вирівняється з виміряною відстанню.

Крок 6. Зафіксуйте розмір комірця, натиснувши фіксуючі кнопки.

Крок 7. Перш ніж одягати комірць на постраждалого, впевніться, що підборідник відкинутий вперед.

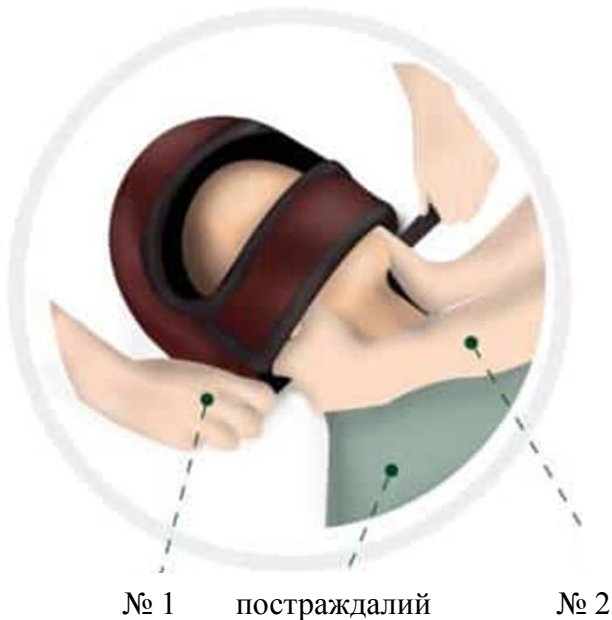
Крок 8. Огорніть комірць навколо шиї постраждалого.

Крок 9. Закріпіть комірць, використовуючи застібку-липучку.

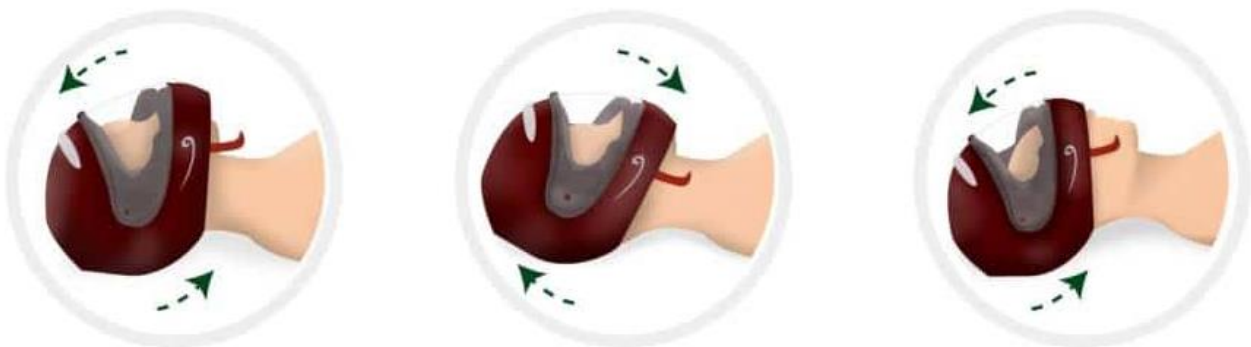Рис. 65. Покроковий алгоритм накладання шийного комірця при автомобільній аварії (А–Ж)

Зняття мотоциклетного шолому після ДТП (рис. 66)

Основна порада – знімати шолом необхідно лише в тому випадку, коли це потрібно для підтримки дихальних шляхів постраждалого. Якщо постраждалий у свідомості, то ви можете допомогти йому розстебнути ремінь на шиї для полегшення його дихання. Якщо ж постраждалий непритомний, ви можете розстебнути ремінь на шиї та будь-який тісний одяг, шарфи або краватки на шиї. Зазвичай можна підняти козирок, щоб отримати доступ до обличчя, не знімаючи шолом. Спроба зняти шолом самостійно може спричинити пошкодження та посилити будь-які травми.

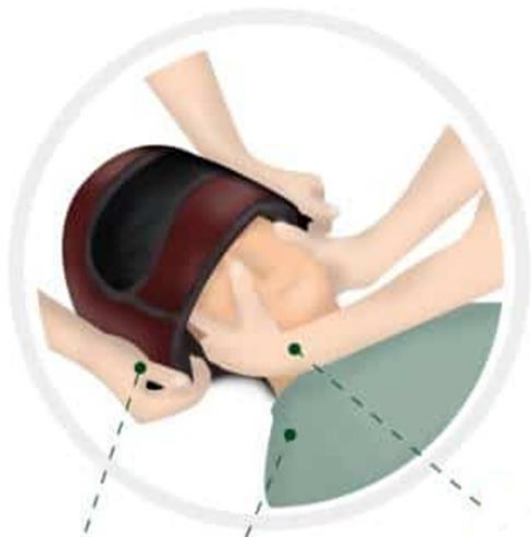


Крок 1. Рятувальник № 1 розстібає ремінець шолома, а рятувальник № 2 фіксує голову.



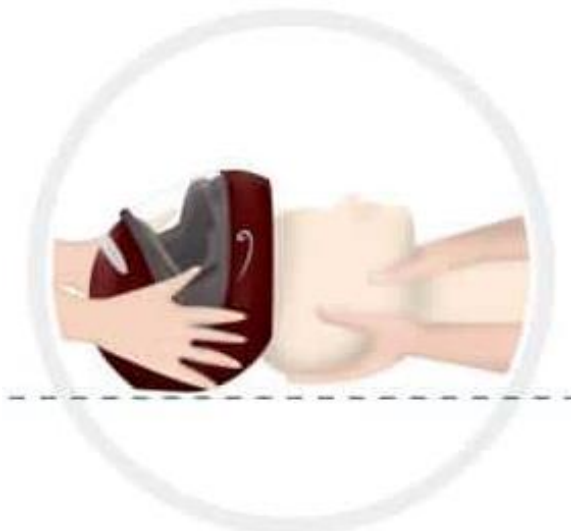Б

Крок 2. Акуратно «гойданням» рятувальник № 1 починає знімати шолом з ГОЛОВИ (руки видалені лише для ілюстрації).



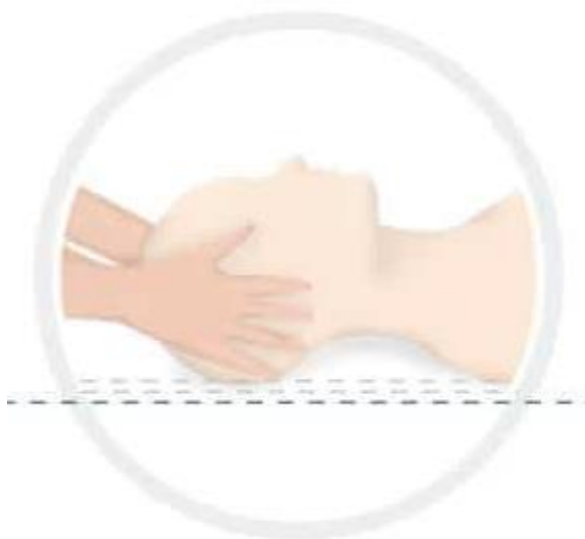
№ 1 постраждалий № 2
В

Крок 3. Рятувальник № 1 продовжує знімати шолом, а рятувальник № 2 продовжує фіксувати голову постраждалого.



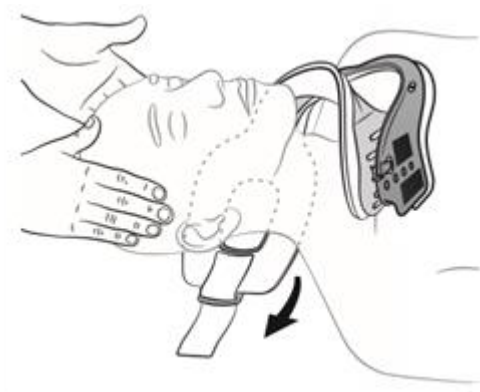Г

Крок 4. Рятувальник № 1 повністю знімає шолом, а рятувальник № 2 продовжує фіксувати голову постраждалого.

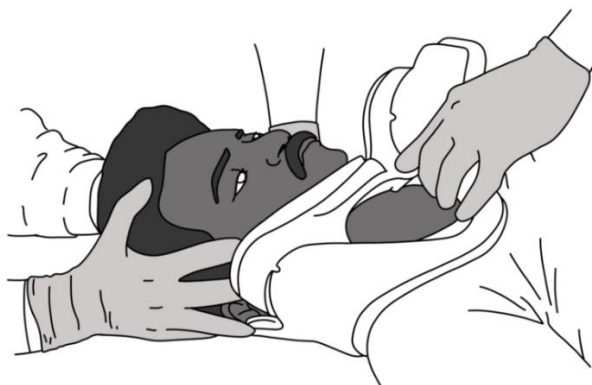

Г

Крок 5. Рятувальник № 1 «перехоплює» голову постраждалого і фіксує її у «підвішеному» положенні.



Д



Д1

Рис. 66. Покроковий алгоритм зняття мотоциклетного шолому та іммобілізація шиї при ДТП (А–Д1)

Крок 6. Рятувальник № 1 фіксує голову постраждалого, а рятувальник № 2 спочатку протягує задню частину комірця під шиєю, а потім фіксує підборідник.

Зверніть увагу!

Комірець потрібно надягати після проведення огляду, визначення травми та забезпечення прохідності дихальних шляхів.

Більшість сучасних мотоциклетних шоломів мають систему аварійного швидкого розблокування (зняття) (рис. 67).

Червоні стрічки «**E.Q.R.S.**»

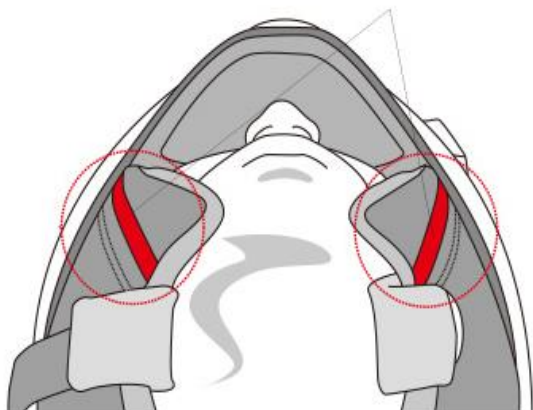


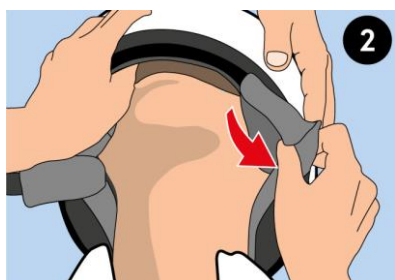
Рис. 67. Система аварійного швидкого розблокування «**E.Q.R.S.**»

На цих шоломах є позначка: «**E.Q.R.S.**» або напис: «**Emergency Quick Release System**», а також/або наліпка «**Emergency Use Only**» (тільки для екстреного використання), яка прикріплена до нижнього краю шолома і вказує на положення ремінця. Система дозволяє швидко витягти бічні подушки шолому, що робить його зняття набагато простішим.

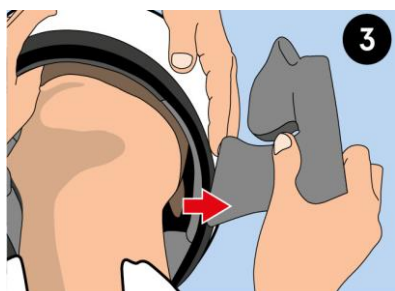Зняття мотоциклетного шолому з системою E.Q.R.S. після ДТП (рис. 68)



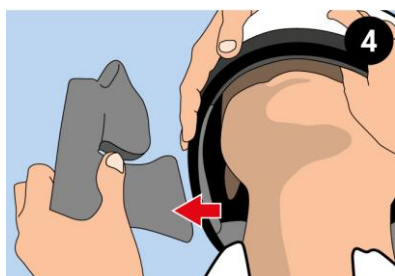Крок 1. Один рятувальник повинен зафіксувати голову, тримаючи шолом. Другий рятувальник спочатку відкриває козирок. Якщо постраждалий не реагує (втратив свідомість), зніміть окуляри, якщо вони є. Відкрийте підборідний ремінь і зніміть вітровий дефлектор біля підборіддя.



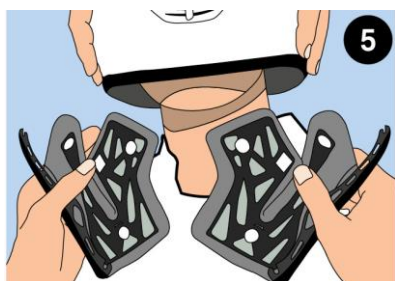
Крок 2. Один рятувальник продовжує фіксувати голову, тримаючи шолом. Просуньте палець через червоний ремінець. Від'єднайте щічну подушечку, обережно потягнувши її за кріплення. Другою рукою стабілізуйте шолом.



Крок 3. Повністю витягніть щічну подушку з нижньої частини шолома. Інший рятувальник продовжує фіксувати голову, тримаючи шолом.



Крок 4. Повторіть цю процедуру (Крок 2 та Крок 3) з іншого боку.



Крок 5. Витягніть інші вставні частини за їх наявності. Інший рятувальник продовжує фіксувати голову, тримаючи шолом. Тепер шолом можна зняти, виконуючи Кроки 2–6 із попереднього алгоритму.

Рис. 68. Покроковий алгоритм зняття мотоциклетного шолому з системою «E.Q.R.S.»

Однак необхідно пам'ятати, що на підроблених шоломах зовнішні ознаки системи «E.Q.R.S.» можуть бути скопійовані, але сама система не відтворена, тому, якщо не вдається легко витягти бічні подушки, слід вважати шолом підробленим та здійснювати його зняття, як шолома без системи «E.Q.R.S.».

Імобілізація при ушкодженні нижньої щелепи (рис. 69, 70)

При ушкодженнях щелепи кісткові уламки та вся щелепа фіксуються пращеподібною пов'язкою або шиною. Уламки нижньої щелепи притискаються до верхньої щелепи, яка виконує функцію шини. Однак пращеподібна пов'язка не запобігає зсувам уламків назад і западанню язика.

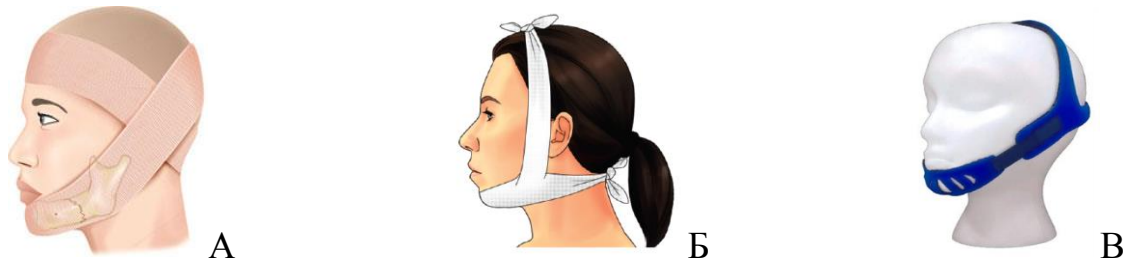


Рис. 69. Фіксація нижньої щелепи при ушкодженнях: А – бандаж; Б – пов'язка; В – шина-праща

Більш надійної фіксації можна досягти, використавши стандартну пластмасову (металеву) підборідну шину. Спочатку надягніть на голову постраждалого спеціальну шапочку, яка входить до комплекту шини. Шапочку фіксуйте на голові шляхом затягування призначеної для цього горизонтальної тасьми. Підборідну шину-пращу з увігнутої поверхні вистеліть м'якою прокладкою та притисніть до підборіддя та всієї нижньої щелепи знизу. Якщо є рана, то на неї накладіть асептичну пов'язку, а шину накладіть на пов'язку.

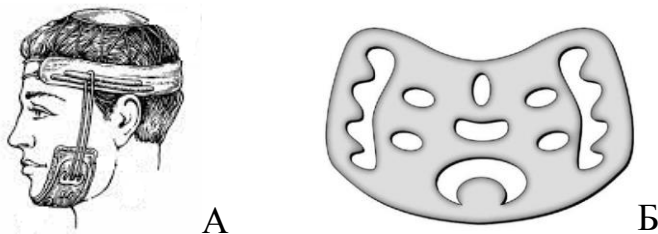


Рис. 70. Підборідна шина: А – демонстрація фіксації нижньої щелепи підборідною шиною; Б – загальний вигляд підборідної шини

Петлі гумок від головної шапочки накиньте на гачки у фігурних вирізах бічних відділів шини. Таким чином шину еластичною тягою фіксуйте до шапочки, підтягніть та зафіксуйте зламану щелепу.

Двох гумових петель із кожного боку, як правило, достатньо для надійної фіксації. Занадто сильна тяга посилить біль та призведе до зсування уламків. При ушкодженнях щелеп нерідко спостерігаються западання язика та розвиток асфіксії. Постраждалого з ушкодженнями щелеп і накладеною шиною необхідно транспортувати лежачи обличчям донизу, тому що у протилежному випадку виникає загроза аспірації крові та слини. Під груди та голову (чоло) необхідно підкласти скатку, щоб голова не звисала та залишалися вільними ніс та рот. Це забезпечить вільне дихання і витікання крові та слини. При незначних ушкодженнях щелеп, задовільному та стабільному стані постраждалого можна транспортувати у положенні сидячи з нахиленою головою набік.

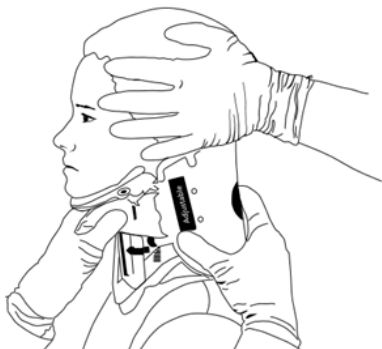Імобілізація при ушкодженні хребта (рис. 71, 72)

Від того, як проводиться перенесення та перевезення людини, яка отримала травму, може залежати її життя.

Метою імобілізації при ушкодженнях хребта є попередження зміщення зламаних хребців, щоб не допустити ушкодження спинного мозку або повторної його травматизації під час транспортування, а також ушкодження судин спинномозкового каналу та утворення там гематом. **Потрібно дотримуватись принципу осі «голова–шия–тулуб» – горизонтальне положення.** Імобілізацію хребта слід здійснювати у положенні його помірного розгинання. Навпаки – згинання хребта на м'яких провисаючих ношах сприяє зсуву ушкоджених хребців і стисканню спинного мозку. Транспортування постраждалого з накладеною шиною можливе на ношах як на животі, так і на спині. При ушкодженні грудного та поперекового відділів хребта постраждалого вкладають на щит або будь-яку тверду поверхню. Щит покривають складеною двічі ковдрою. Постраждалого кладуть на спину.

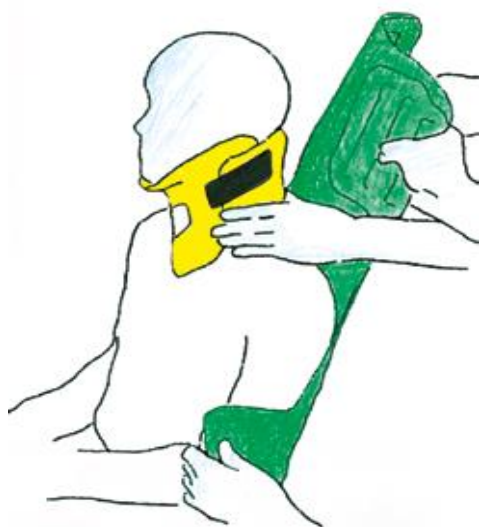У випадках, коли відсутня можливість застосувати жорстку поверхню (брак штатних матеріалів для імобілізації через велику кількість постраждалих) або у ділянці попереку наявна значна рана, тоді використовують м'які носії, а постраждалого кладуть на живіт. При ушкодженні спинного мозку постраждалого необхідно зафіксувати до нош з метою попередження пасивних рухів тулуба під час транспортування та додаткового зсуву ушкоджених хребців, а також сповзання постраждалого з носії. Перекладання постраждалих з травмами хребта необхідно здійснювати трьома особами: перший (головний) фіксує та утримує голову руками, другий руками утримує тулуб постраждалого (спину та попереки), а третій руками утримує таз та колінні суглоби. Піднімати постраждалого необхідно всім рятувальникам одночасно за командою першого (головного), оскільки при нерівномірному підніманні може відбутись небезпечно для постраждалого згинання хребта та отримання ним додаткової або посилення наявної травми.

Імобілізація та визволення постраждалого з ушкодженням хребта у автомобільній аварії (на прикладі девайсу для екстракції/імобілізації хребта Spencer Extrication Device [SED]).



А

Крок 1. Перед застосуванням екстракційного пристрою необхідно іммобілізувати шийний відділ хребта за допомогою коміра, методика застосування якого при автомобільній аварії розглядалась раніше.

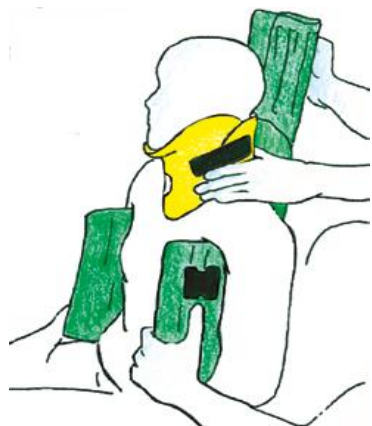

Б

Крок 2. Розміщення пристрою для вилучення позаду пацієнта.

Переконайтесь у відсутності предметів, які можуть перешкоджати застосуванню девайсу (ремінь безпеки, гаманець тощо).

Повністю розгорніть девайс, поверніть пряжками до сидіння. Нахиліть постраждалого приблизно на 45°, щоб мати змогу вставити пристрій між спиною та сидінням.

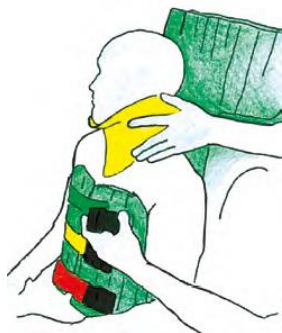

В

Крок 3. Звільніть пахові ремені ззаду, відпустивши їх в сторони, потім оберніть грудні клапани навколо тулуба постраждалого, просунувши їх під руками. Відрегулюйте положення девайсу, піднявши його так, щоб нагрудні клапани стали опорою для пахв.

Під час застосування девайсу уникайте руху голови постраждалого, щоб уникнути погіршення травми.

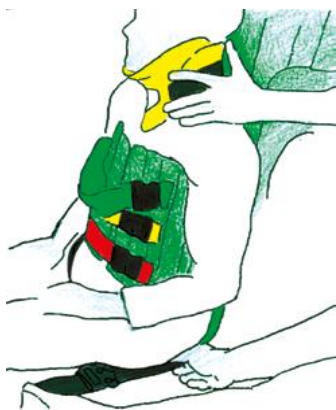Переконайтесь, що пристрій розміщено правильно, тобто якомога ближче до спини постраждалого та добре вирівняний відповідно до хребта.



Г

При застосуванні девайсу у вагітних постраждалих деякі клапани грудної клітки потрібно скласти так, щоб живіт залишався відкритим.

Конфігурація застібання може відрізнятись залежно від розміру живота та грудей (наприклад: середній ремінь у «свій» пряжці, нижній ремінь у верхній пряжці, а верхній ремінь у нижній пряжці).



Г

Крок 5. Застібніть пахові ремені, просунувши їх під ноги пацієнта.

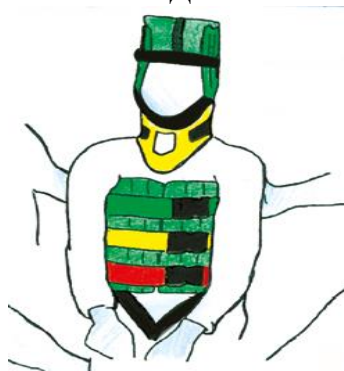
Переконайтеся, що ремені розташовані прямо відносно точки кріплення і якомога ближче до осі симетрії пристрою. Зачепіть ремені за пряжки та затягніть їх, поки вони не торкнуться постраждалого.



Д

Крок 6. Перед витягуванням необхідно додатково затягнути всі ремені.

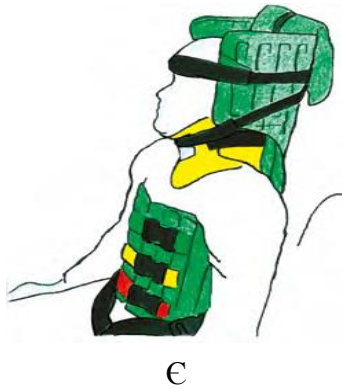У випадку перелому стегна або таза необхідно бути особливо обережним при використанні ременів промежини.



Е

Крок 7. Спочатку перевірте правильність положення девайсу, а потім іммобілізуйте голову. Якщо між пристроєм для екстракції і головою, шийним коміром або плечима постраждалого є вільний простір, його необхідно заповнити (наприклад опорною подушкою).

Потім один рятувальник утримує голову постраждалого у правильному положенні та позиціонує клапани, а другий рятувальник закріплює девайс. Після цього закріпіть підборідний ремінь, обережно підтримуючи шийний комір. Переконайтесь, що ремені правильно закріплені та розташовані симетрично.



Є

Крок 8. Коли ноші або спінальна дошка доставлені до місця вилучення, можна виконувати заключні кроки.

Затягніть витягувальні ремені:

1. Затягніть верхній ремінь (зелений).
2. Перевірте та затягніть нижній ремінь (червоний).
3. Перевірте та затягніть пахові ремені.

Рис. 71. Покроковий алгоритм застосування девайсу для екстракції/імобілізації хребта (А–Є)


Перевіривши правильність, два рятувальники беруться за ручки девайсу та повертають постраждалого так, щоб його спина була повернута до внутрішньої частини автомобіля. Поворот повинен відбуватися без скручування спинного або шийного відділу хребта.

Потім два рятувальники беруться за найближчу ручку пристрою однією рукою, а другою рукою під коліном постраждалого. Далі рятувальники синхронно піднімають постраждалого.

Верхній ремінь (зелений) необхідно послабити одразу після витягування, щоб забезпечити вільне дихання (екскурсію грудної клітки).



А



Б

Рис. 72. Фіксація постраждалого перед початком транспортування:
А – фіксація дорослої людини; Б – фіксація дитини

Імобілізація при ушкодженні таза (рис. 73, 74)

Транспортування постраждалих з травмами таза (особливо при порушенні цілісності тазового кільця) може супроводжуватися зсувом кісткових уламків і ушкодженням внутрішніх органів, що погіршує шоківий стан при подібній травмі. На місці події широким бинтом або іншим доступним засобом, циркулярно стягають таз на рівні крил клубових кісток. Постраждалого вкладають на щит, як і при ушкодженнях хребта. Обидві ноги зв'язують між собою, попередньо вклавши широку м'яку прокладку між колінними суглобами, а під ними розміщують високий валик, під голову – валик у вигляді подушки.

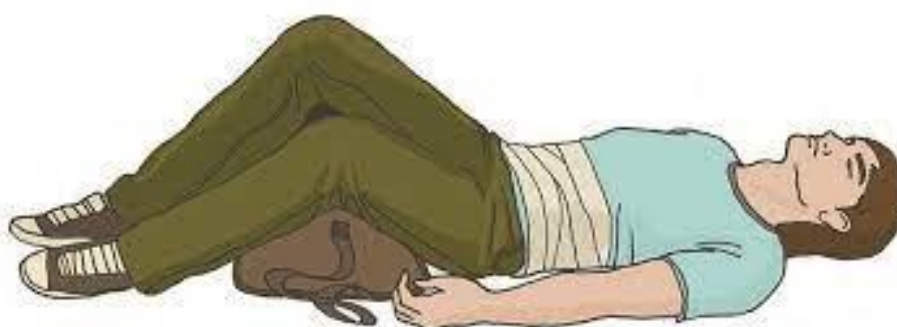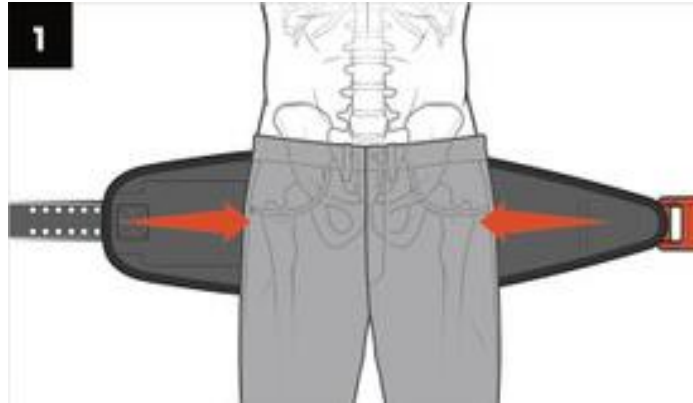


Рис. 73. Положення постраждалого при ушкодженні кісток таза

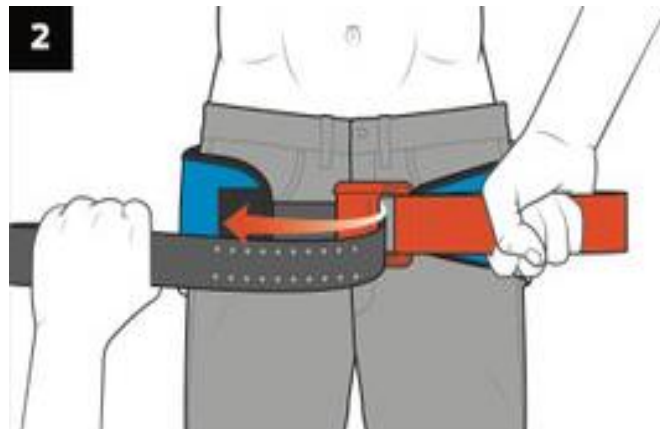
У випадку, якщо можливо створити тверду основу, припустимо вкладати постраждалого на звичайні ноші у положенні «жаби». Необхідно прив'язувати до нош підколінний валик, оскільки він легко зміщується під час транспортування. Достатні умови транспортної іммобілізації створюються при укладенні хворого на ноші з твердою основою із 3–4 зв'язаних між собою драбинчастих шин. Останні моделюйте для надання постраждалому положення «жаби». Кінці шин, які на 5–6 см довші за стопи постраждалого, зігніть під прямим кутом. На рівні підколінних ямок шини зігніть у протилежному напрямку під кутом 90°. Якщо проксимальні відділи шин довші за стегно травмованого, їх ще раз зігніть паралельно до площини нош. З метою попередження розгинання шин під колінними суглобами зв'яжіть їх бинтом або тасьмою. Шини помістіть на ноші, застосуйте м'які прокладки або ковдру та вкладіть постраждалого, якого також бажано зафіксувати до нош. При цьому можна залишити вільним доступ до промежини з метою забезпечення спорожнення сечового міхура і прямої кишки.

Імобілізація таза за допомогою тазового пояса

Крок 1. Витягніть предмети з кишень або ділянки таза постраждалого. Покладіть тазовий фіксуєчий пояс чорною стороною догори під постраждалого на рівні вертлюгів (стегон).



Крок 2. Вставте ЧОРНИЙ РЕМІНЬ через пряжку та повністю просмикніть його.



Крок 3. Тримайте ПОМАРАНЧЕВИЙ РЕМІНЬ (ЗЕЛЕНИЙ РЕМІНЬ на тактичному поясі) і потягніть ЧОРНИЙ РЕМІНЬ у протилежному напрямку, доки не почуєте та відчуєте клацання пряжки. Тримайте натяг і швидко притисніть ЧОРНИЙ РЕМІНЬ до поверхні тазового пояса, щоб закріпити.

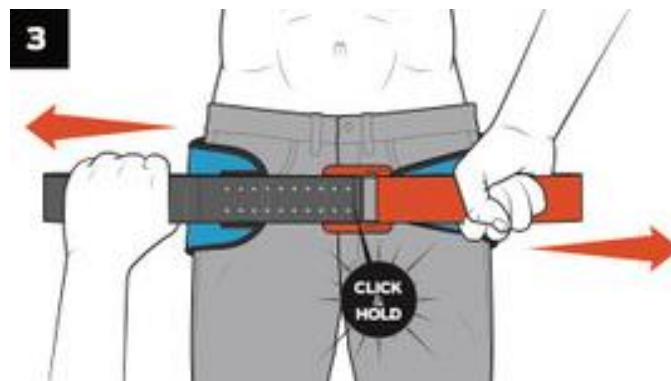

Рис. 74. Покроковий алгоритм накладання тазового пояса

ОСНОВНІ ПРИНЦИПИ ТРАНСПОРТУВАННЯ ЛЮДЕЙ З ПЕРЕЛОМАМИ

- 1. Транспортування постраждалих з ушкодженнями кісток черепа і головного мозку** слід здійснювати у положенні лежачи на спині. Іммобілізацію голови виконують за допомогою спеціальних фіксаторів голови. При локалізації рани у потиличній ділянці та переломі кісток цієї зони травмовану людину транспортують на боці. Транспортування людей без свідомості повинно здійснюватися у фіксованому стабільному положенні, що попередить розвиток асфіксії внаслідок обтурації дихальних шляхів язиком та аспірацію блювотних мас.
- 2. При ушкодженнях щелепи і переломах кісток носа** транспортування здійснюють у положенні напівсидячи, що попереджає аспірацію кров'ю. У випадках відсутності свідомості травмовану людину слід перевозити у положенні лежачи на животі, з підкладеними під лоб і груди валиками.
- 3. При переломах ребер і ключиці** людину слід перевозити у положенні сидячи. При тяжкому стані транспортування здійснюють на ношах у положенні напівсидячи.
- 4. При переломах стегна та інших кісток нижніх кінцівок** після іммобілізації шиною транспортують на ношах у положенні лежачи на спині.
- 5. При переломах кісток верхніх кінцівок** транспортують у положенні сидячи.
- 6. При переломах кісток таза** транспортування здійснюється у положенні на спині, фіксуючи кістки таза.
- 7. При переломах хребта** слід перевозити у горизонтальному положенні на спині на рівній, твердій поверхні.

ЗАПИТАННЯ ДЛЯ ПІДСУМКОВОГО КОНТРОЛЮ ЗНАНЬ

1. Комбатантна травма – це:
 - А. Травма, яку отримав командир батальйону під час навчань у навчальному таборі.
 - Б. Травма, яку отримав військовослужбовець під час участі у воєнних діях.
 - В. Травма, яку отримав співробітник виробничого комбінату.
 - Г. Комбінована травма, яка отримана у побутових умовах.
2. Транспортна іммобілізація застосовується у наступних випадках:
 - А. При всіх простих і складних, відкритих і закритих переломах кісток.
 - Б. При переломах хребта, кісток таза і скелета в цілому.
 - В. При вогнепальних пораненнях м'яких тканин, де поруч розташовані великі кровоносні судини та периферичні нерви.
 - Г. При укусах отруйних змій.
 - Г. Всі відповіді правильні.
3. Що являє собою шина для транспортної іммобілізації?
 - А. Тільки шини, які виготовляються промисловістю.
 - Б. Тільки шини, які виготовлені з підручних матеріалів.
 - В. Тільки предмети, які входять до складу транспортного засобу.
 - Г. Будь-який предмет, який має достатню жорсткість та довжину.
 - Г. Правильна відповідь відсутня.
4. Які переваги мають пневматичні шини, за винятком:
 - А. Тиск на тканини розповсюджується рівномірно, що виключає утворення пролежнів.
 - Б. Під час нагнітання повітря шина автоматично майже ідеально формується уздовж кінцівки.
 - В. Можливий прокол та, як наслідок, недостатня надійність фіксації.
 - Г. При синдромі тривалого стиснення, коли необхідно туже бинтування кінцівки у поєднанні з іммобілізацією.
 - Г. Правильна відповідь відсутня.
5. При ЧМТ для транспортної іммобілізації використовується:
 - А. Гіпсова пов'язка.
 - Б. Шина Дітеріхса.
 - В. Пневматична шина.
 - Г. Одяг постраждалого.
 - Г. Правильна відповідь відсутня.
6. У холодну пору року іммобілізована кінцівка:
 - А. Обов'язково має бути захищена від впливу зовнішнього середовища (утеплена).
 - Б. Особливої уваги не потребує.
 - В. Має бути охолодженою.
 - Г. Має бути відкритою для візуального контролю за її станом.
 - Г. Правильна відповідь відсутня.

7. Що означають акроніми «СABC» та «СABCDE»?
- СABC – це ланцюг допомоги при травмі.*
 - СABCDE – це алгоритм первинного огляду при травмі.*
 - СABC – це скорочений алгоритм СABCDE надання допомоги при травмі.*
 - СABCDE – це розширений алгоритм СABC надання допомоги при травмі.*
 - Правильні відповіді А та В.*
 - Правильні відповіді В та Г.*
 - Правильні відповіді А та Б.*
8. Що є першочерговим при наданні допомоги постраждалим, які отримала травму після перевірки безпечності місця?
- Контроль болю.*
 - Контроль кровотечі.*
 - Контроль свідомості.*
 - Імобілізація.*
 - Правильна відповідь відсутня.*
9. Що необхідно зробити у випадку коли після накладання кровоспинного турнікету на нижню кінцівку кровотеча не припинилась?
- Застосувати знеболюючі препарати для контролю болю.*
 - Застосувати заспокійливі/снودійні препарати для контролю свідомості.*
 - Застосувати додатковий турнікет проксимально до першого.*
 - Імобілізувати кінцівку.*
 - Правильна відповідь відсутня.*
10. У яких випадках турнікет не повинен зніматися?
- Час транспортування короткий (менше 30 хв).*
 - Ампутація або стан близький до ампутації.*
 - Нестабільний стан постраждалого або наявна серйозна політравма.*
 - Нестабільна клінічна або тактична ситуація.*
 - Правильна відповідь відсутня.*
 - Правильні відповіді А–Г.*
11. Які особливості накладання турнікета у випадку критичної кровотечі?
- Турнікет накладається тільки на плечову та стегнову кістку.*
 - Турнікет накладається на бідь-яку частину тіла.*
 - Турнікет не накладається на оголену кінцівку.*
 - Турнікет накладається тільки після проведення тампонування рани.*
 - Турнікет накладається тільки після імобілізації кінцівки.*
12. Як і коли визначається рівень болю у постраждалого:
- У дорослих постраждалих методом натискання на травмовану ділянку.*
 - За допомогою стандартних шкал болю.*
 - У постраждалих дитячого віку не визначається.*
 - Після здійснення імобілізації.*
 - Після призначення анальгетичних препаратів.*
 - Після призначення заспокійливих препаратів.*

13. Проведення транспортної іммобілізації у постраждалих внаслідок значної автомобільної аварії (пасажир або водій):

- А. Транспортна іммобілізація не проводиться до оформлення працівниками поліції схеми ДТП.*
- Б. Транспортна іммобілізація шийного відділу хребта не проводиться у випадку відсутності свідомості постраждалого.*
- В. Транспортна іммобілізація шийного відділу хребта не проводиться у випадку наявності свідомості постраждалого.*
- Г. Транспортна іммобілізація шийного відділу хребта проводиться у будь-якому випадку.*
- Г. Транспортна іммобілізація шийного відділу хребта не проводиться у випадку застосування корсету для визволення.*

14. Транспортної іммобілізації у випадках нестачі штатних засобів для її проведення:

- А. Транспортна іммобілізація не проводиться (постраждалого транспортують до лікувального закладу де є в наявності засоби для іммобілізації).*
- Б. Транспортна іммобілізація не проводиться до прибуття іншої бригади з наявними штатними засобами для іммобілізації.*
- В. Транспортна іммобілізація проводиться наявними (або з підручних матеріалів) засобами для іммобілізації.*
- Г. Транспортна іммобілізація не проводиться, а здійснюється тільки введення препаратів (анальгетиків та снодійних).*

15. Для фіксації шин застосовуються:

- А. Тільки стерильні перев'язувальні матеріали.*
- Б. Тільки спеціальні фіксатори, які виготовляє виробник засобів для іммобілізації.*
- В. Тільки гумові кровостинні джгути.*
- Г. Тільки спеціальний металевий дріт.*
- Г. Тільки спеціальні пластикові стяжки.*
- Д. Правильна відповідь відсутня.*

16. Ознаки критичної кровотечі, окрім випадків:

- А. Пов'язка рясно просочена засохлою кров'ю.*
- Б. Пов'язка рясно просочена кров'ю та продовжує просякати.*
- В. З рани спостерігається пульсуюча або стійка кровотеча.*
- Г. Кров, яка не припиняє витікати з рани (одяг постраждалого рясно просякнутий кров'ю та продовжує просякати, калюжа крові швидко збільшується).*
- Г. Втрата всієї або частини кінцівки.*

17. У випадках відсутності гемостатичного бинта за наявності критичної кровотечі на ділянці, де не можна застосувати турнікет (пахвинна ділянка):

- А. Тампонада не проводиться.*
- Б. Здійснюється накладання тугої пов'язки.*
- В. Здійснюється тільки транспортна іммобілізація.*
- Г. Здійснюється в/в ін'єкція знеболюючого засобу.*
- Г. Тампонада проводиться звичайним бинтом.*

18. Виберіть хибне твердження.

- А. Турнікет є первинним засобом зупинки кровотечі при критичній кровотечі.*
- Б. У разі застосування турнікета постраждалому у свідомості може знадобитися введення знеболюючих препаратів.*
- В. Метод точкового тиску на артерії є ефективним для зупинки критичної кровотечі.*
- Г. Дистальний пульс та неврологічна функція оцінюється після кожної маніпуляції або накладання шини.*
- Ґ. Ампутована частина кінцівки повинна транспортуватись разом з постраждалим.*

19. Які засоби можна використовувати для транспортної іммобілізації при ушкодженні шийного відділу хребта?

- А. М'яку шину «SAM».*
- Б. Вакуумну шину.*
- В. Пневматичну шину.*
- Г. Жорсткий шийний комірцець.*
- Ґ. Шину типу «Філадельфія».*
- Д. Варіанти А, Б, Г, Ґ.*
- Е. Варіанти А та В.*
- Є. Варіанти Г та Ґ.*

20. Перекладання постраждалого з травмами хребта здійснюється:

- А. Двома особами.*
- Б. Трьома особами.*
- В. Якщо постраждалий у свідомості – він не потребує перекладання (переміщення здійснює самотійно).*
- Г. Правильна відповідь відсутня.*

21. У якому положенні має бути розташована голова постраждалого при іммобілізації шийного відділку хребта?

- А. Нахилена вперед.*
- Б. Нахилена назад.*
- В. Нейтральне положення.*
- Г. Повернута убік.*

22. Яке значення має абревіатура EQRS?

- А. Шкала для оцінки рівня свідомості у дітей.*
- Б. Шкала оцінки ступеня больових відчуттів у дорослих.*
- В. Засіб екстреної зупинки кровотечі.*
- Г. Система швидкого визволення з автомобіля.*
- Ґ. Система швидкого зняття мотошолому.*
- Д. Експозиція комплексу QRS на ЕКГ.*

23. Які суглоби необхідно іммобілізувати при переломі стегнової кістки?

- А. Кульшовий, колінний, надп'яtkово-гомiлковий.*
- Б. Колінний, кульшовий, таранно-п'яtkово-човноподібний.*
- В. Крижово-клубовий, колінний, надп'яtkово-гомiлковий.*
- Г. Кульшовий, крижово-клубовий, колінний.*

24. Який з перелічених знеболювальних препаратів протипоказаний постраждалим з порушенням функції нирок?

- А. Парацетамол.*
- Б. Кеторолак.*
- В. Гiдроморфон.*
- Г. Iбупрофен.*
- Ґ. Правильна відповідь відсутня.*

25. Що з переліченого нижче відноситься до засобів екстреної зупинки кровотечі?
 А. Аплікатор XSTAT. Г. Корсет Spencer.
 Б. Аплікатор Кузнєцова. Г. E.Q.R.S.
 В. Ортез «MASTER-01».
26. У якому випадку допускається зняття кровоспинного джгута та заміна його на тугу пов'язку?
 А. Ампутація або стан близький до ампутації.
 Б. Нестабільний стан постраждалого.
 В. Час транспортування більше 30 хв.
 Г. Наявна серйозна політравма.
 Д. Всі відповіді вірні.
27. Який засіб є найкращим для іммобілізації у ділянці голова-шина-тулуб перед вивільненням пацієнта із важкодоступних місць?
 А. Вакуумний матрац типу Кокон». Г. Шина Крамера.
 Б. Корсет Kendrick або Spencer. Г. Транспортна збірна шина.
 В. Шина SAM.
28. Які з перелічених ушкоджень відносяться до так званої «відволікаючої» травми при травмі хребта та спинного мозку?
 А. Тяжка черепно-мозкова травма та важка травма грудної клітки.
 Б. Тяжка абдомінальна травма та перелом кісток таза.
 В. Поширені опіки тулуба та перелом стегнової кістки.
 Г. Синдром тривалого стиснення та отруєння чадним газом.
 Д. Правильна відповідь відсутня.
29. Який з перелічених нижче критеріїв не застосовується у шкалі FLACC?
 А. Активність. В. Плач.
 Б. Втішність. Г. Дотик до рани.
30. Пращеподібна пов'язка застосовується для іммобілізації у наступному випадку:
 А. Розрив латерального меніску. В. Перелом ле Фор III.
 Б. Перелом нижньої щелепи. Г. Вивих ліктя.

Правильні відповіді

1	2	3	4	5	6	7	8	9	10
Б	Г	Г	В	Г	А	Е	Б	В	Д
11	12	13	14	15	16	17	18	19	20
А	Б	Г	В	Д	А	Г	В	Д	Б
21	22	23	24	25	26	27	28	29	30
В	Г	А	Б	А	В	Б	А	Г	Б

ЛІТЕРАТУРА

1. Ambu (2025) Продукція компанії з виробництва медичних товарів Ambu A/S. Single-use devices for inside and outside hospitals. *Ambu Forever Forward*. Read and link made 12 Jan, 2025. <https://www.ambu.com>
2. Avon O.H. & Westlake O.H. (2024) Emergency First Aid: What to Do in Traumatic Situations. *Orthopaedic Associates*. April 26, 2024. <https://oaidocs.com/2024/04/26/emergency-first-aid-what-to-do-in-traumatic-situations/>
3. Bajrami I. (2021) Principles of emergency immobilization in prehospital conditions. *Telegrafi: Health*. <https://telegrafi.com/en/principles-of-emergency-immobilization-in-prehospital-conditions/>
4. Baratloo A., Ahmadzadeh K., Forouzanfar M.M., Yousefifard M., Ranjbar M.F., Hashemi B. & Aghili S.H. (2023) NEXUS vs. Canadian C-Spine Rule (CCR) in Predicting Cervical Spine Injuries; a Systematic Review and Meta-analysis. *Arch Acad Emerg Med*. 11(1), e66. doi: 10.22037/aaem.v11i1.2143
5. Campos A. (2024) NEXUS criteria. Reference article, *Radiopaedia.org* Accessed on 12 Jan 2024. <https://doi.org/10.53347/rID-54089>
6. Gebhard F., Kregor P., Oliver C & Nousiainen M.T. (2025). Traction 33A2. Extra-articular fracture, simple. *Surgery Reference*. Read and link made 10 Jan, 2025. <https://surgeryreference.aofoundation.org/orthopedic-trauma/adult-trauma/distal-femur/extraarticular-fracture-simple/traction#aftercare>
7. GreenWay (2025) Надання першої допомоги. Особливості надання першої допомоги при ДТП. *GreenWay*. Read and link made 11 Jan, 2025. <https://greenway.com.ua/uk/dovidniki/medychna-dopomoga-single/rozdil-4/punkt-4-20a>
8. Jordan J. (2024) Підходи до лікування пацієнтів із травмами. *MSD довідник. Версія для фахівців*. Травень, 2024 р. <https://www.msmanuals.com/uk/professional/injuries-poisoning/approach-to-the-trauma-patient/approach-to-the-trauma-patient>
9. Kasnavieh M.H., Mousavi S., Veisi M. & Tahmasebi A. (2023). The Quality of Life of Trauma Patients with Splint Immobilization. *Shiraz E-Medical Journal*. 24(6), e136752. <https://brieflands.com/articles/semj-136752>
10. Kornhall D.K., Jørgensen J.J. & Brommeland T. (2017). The Norwegian guidelines for the prehospital management of adult trauma patients with potential spinal injury. *Scandinavian Journal of Trauma, Resuscitation and Emergency Medicine*. 25, 2 DOI: 10.1186/s13049-016-0345-x
11. Laerdal (2025) Продукція компанії Laerdal. *Laerdal helping save lives*. Read and link made 11 Jan, 2025. <https://laerdal.com>
12. Mao G. (2023) Spinal Trauma. *MSD Manual*. Revised Jul 2023. <https://www.msmanuals.com/professional/injuries-poisoning/spinal-trauma/spinal-trauma>
13. Mao G. (2024) Traumatic Brain Injury (TBI). *MSD Manual*. Revised Oct 2024. <https://www.msmanuals.com/professional/injuries-poisoning/traumatic-brain-injury-tbi/traumatic-brain-injury-tbi>

14. O'Connor T. (2022) Spinal Immobilization. *University of Colorado*. Copyright© 2022 University of Colorado. Department of Emergency Medicine. <https://www.coloradom.org/blog/spinal-immobilization/>
15. Orliman (2025) Продукція компанії Orliman. *Orliman avanzando por tu bienestar*. Read and link made 11 Jan, 2025. <https://www.orliman.com/en/>
16. Reh4Mat (2025) Продукція виробника ортопедичних виробів та медичних аксесуарів REH4MAT. *Reh4Mat*. Read and link made 11 Jan, 2025. <https://www.reh4mat.com>
17. RevMedx (2025) Revolutionizes the treatment of gunshot and knife wounds Recommended by CoTCCC. *RevMedx*. Read and link made 11 Jan, 2025. <https://www.revmedx.com/xstat>
18. SAM Medical (2025) Продукція компанії SAM Medical. Everything you need to prepare yourself for most emergencies. *SAM Medical*. Read and link made 12 Jan, 2025. <https://www.sammedical.com/>
19. SHOEI E.Q.R.S. Emergency Quick Release System (2025) Gentle removal of helmet. *SHOEI*. Read and link made 10 Jan, 2025. <https://www.shoei-europe.com/shop/en/shoei-e.q.r.s.-emergency-quick-release-system>
20. Spencer (2025) Продукція виробника пристроїв для іммобілізації «Spencer». *Spencer*. Read and link made 11 Jan, 2025. <https://www.spencer.it/en/emergency-rescue-equipment/immobilization/extricators/sed>
21. TCCC (2025) Курс TCCC (Tactical Combat Casualty Care). *TCCC*. Read and link made 10 Jan, 2025. <https://tccc.org.ua>
22. The First Aid Experts (2025) Multi-Award-Winning Face to Face, Blended & Online First Aid Courses. *First Aid for Life*. Read and link made 10 Jan, 2025. <https://firstaidforlife.org.uk/#mainhome>
23. Zieliński J, Morawska-Kochman M. & Zatoński T. (2020) Pain assessment and management in children in the postoperative period: A review of the most commonly used postoperative pain assessment tools, new diagnostic methods and the latest guidelines for postoperative pain therapy in children. *Adv Clin Exp Med*. 29(3), 365–374. doi: 10.17219/acem/112600
24. Агенція екстреної медичної допомоги (2025) Транспортна іммобілізація при різних ушкодженнях. *Агенція екстреної медичної допомоги*. Read and link made 12 Jan, 2025. <https://aemc.org.ua/info/article/265>
25. Бобак К., Бобак А. & Киретів В. (2017) Невідкладні стани в хірургії. Київ : Медицина, 2017. 560 с.
26. Бодулев О.Ю., Дикий О.М., Могильник А.І., Сонник Є.Г., Шумейко О.Г. & Шкурупій Д.А. (2018) Екстрена та невідкладна медична допомога. Навчальний посібник за загальною редакцією Шкурупія Д.А. Друге видання. Вінниця : Нова Книга. 240 с. https://issuu.com/novaknyha/docs/rozsyłka_699f35c4d86ea9
27. Бур'янов О. А., Голка Г. Г., Климовицький В. Г., Лоскутов О. Є., Івченко В. К., Склярєнко Є. Т., Березка М. І., Бітчук Д. Д., Бодня О. І., Васюк В. Л., Головаха М. Л., Горячий Є. В., Грек В. П., Задніченко М. О., Івченко А. В., Івченко Д. В., Істомін А. Г., Кваша В. П., Лакша А. М., Літовченко В. О., Лиходій В. В., Лобанов Г. В., Лоскутов О. О., Олійник О. Є., Омельченко Т. М.,

- Рябов О. В., Самусенко І. В., Синегубов Д. А., Соболевський Ю. Л., Суліма В. С., Сухін Ю. В., Фадєєв О. Г., Черниш В. Ю., Чорний В. С., Швець О. І. & Шимон В. М. (2019) Травматологія та ортопедія : підручник для студентів вищих медичних навчальних закладів / за ред.: Голки Г.Г., Бур'янова О. А., Климовицького В.Г. Видання 2-ге. Вінниця : Нова Книга. 432 с. <https://gensurgery.med.sumdu.edu.ua/wp-content/uploads/2023/02/Golka-pidruchnyk.pdf>
28. Бур'янов О.А., Кваша В.П., Чекушин Д.А., Задніченко М.О., Омельченко Т.М., Самусенко І.В., Соболевський Ю.Л. & Лиходій В.В. (2017) Переломи ключиці (для лікарів-інтернів, аспірантів, клінічних ординаторів). *Літопис травматології та ортопедії*. (1-2), 147–151. <http://ir.library.nmu.com/handle/123456789/6128>
29. Глумчер Ф.С., Фомін П.Д., Венцківський Б.М., Кобеляцький Ю.Ю., Лісний І.І., Ткаченко Р.А., Бур'янов О.А., Колеснік О.О., Кучин Ю.Л., Дмитрієв Д.В., Євстратов Є.П., Степаненко А.В., Ліщишина О.М., Шилкіна О.О., Кравець О.М. & Горох Є.Л. (2017) Контроль періопераційного болю (Адаптована клінічна настанова, заснована на доказах) *Медицина болю (Pain Medicine)*. 2(4), 6–53. <https://painmedicine.org.ua/index.php/pnmdcn/article/view/70/67>
30. Голка Г.Г., Гаркуша М.А., Олійник А.О., Фадєєв О.Г., Бурлака В.В., Істомін Д.А., Веснін В.В. (2020) Транспортна іммобілізація: метод. вказівки для самостійної роботи студентів 3-го курсу ІV медичного факультету (бакалаври). Харків : ХНМУ, 2020. 20 с. <https://repo.knmu.edu.ua/items/4f97da17-8b2a-4758-93f4-62ce98565716>
31. Елсон Р.Л., Ган К.Г. & Кемпбелл Д.Е. (2023) Догоспітальна допомога при травмах. *International Trauma Life Support* (пер. з англ. 9-го вид.) Київ : ВСВ Медицина. 440 с. <https://www.medpublish.com.ua/dogospitalna-dopomoga-pri-travmah-9e-vidannja-roj-l-elson-kaji-g-gan-dzhon-e-kempbell/p>
32. Загуровський В. М. (2018) Принципи стабілізації та транспортна іммобілізація: навчально-методичний посібник для самостійної роботи слухачів. Харків : ХМАПО. 51 с.
33. Зозуля І.С. (2017) Медицина невідкладних станів. Екстрена (швидка) медична допомога : підручник / за редакцією професора І.С. Зозулі. 3-є видання. Київ : Медицина. 960 с.
34. Іванова С.В. & Галіяш Н.Б. (2017) Методи оцінювання болю в дитячому віці. *Медсестринство*. (4), 38-41.
35. Медицина катастроф та невідкладні стани у практиці сімейного лікаря: навчально-методичний посібник за ред. проф. В.В. Ніконова, 3-є видання, Харків : Планета-Принт (206 р.)
36. Медичний клуб (2025) Медичні онлайн-шкали з педіатрії, неонатології та перинатології. *Медичний клуб*. Read and link made 10 Jan, 2025. <https://medical-club.net/uk/shkaly-po-pediatrici/#pedscaua3>
37. МОЗ України (2019) *Екстрена медична допомога: догоспітальний етап. Новий клінічний протокол*. Наказ МОЗ України від 05.06.2019 р. № 1269.

38. Постернак Г. І., Ткачова М. Ю. & Соболева Т. Є. (2013) Оцінка болю в новонароджених і дітей раннього віку. *Медицина невідкладних станів*. (51), 31–36. <http://www.mif-ua.com/archive/article/36493>
39. Рогачевський О.П., Первак М.П. & Єгоренко О.С. (2023) Симульований пацієнт: навчально-методичний посібник. Одеса: Олді-Плюс. 100 с. <https://medkniga.com.ua/55936-simulovaniy-patsiyent-navchalno-metodichnij-posibnik/>
40. Тарасюк В.С. (2021) Перша екстрена і тактична медична допомога на догоспітальному етапі: навчальний посібник за редакцією В.С. Тарасюка. Київ: ВСВ Медицина. 504 с.
41. Юрія-Фарм (2025) Продукція Revul міжнародної спеціалізованої фармацевтичної корпорації «ЮРІЯ-ФАРМ» *Revul*. Read and link made 11 Jan, 2025. <https://revul.com.ua/>
42. Яковцов І.З., Гавриков О.Є., Яцина Г.С. & Огієнко Л.Ф. (2019) Травми опорно-рухового апарату. Діагностика та лікування на етапах медичної евакуації: навчально-методичний посібник для самостійної роботи слухачів. Харків: ХМАПО. 20 с.

Навчальне видання

Скоропліт Сергій Миколайович
Курсов Сергій Володимирович
Ніконов Вадим Володимирович
Кочін Олег Валерійович
Мірошніченко Юлія Юріївна
Феськов Олександр Ернстович
Кіношенко Євгенія Ігорівна
Гавриков Олександр Євгенович
Кучерявченко Валерій Вікторович

ТРАНСПОРТНА ІММОБІЛІЗАЦІЯ. СУЧАСНА ТЕОРІЯ І ПРАКТИКА

*Навчальний посібник
для самостійної роботи здобувачів вищої медичної освіти,
лікарів-інтернів, лікарів екстреної медичної допомоги
та фахівців інших медичних спеціальностей*

Відповідальний за випуск В. В. Ніконов



Редактор Е. Є. Дєпрінда
Комп'ютерний набір С. М. Скоропліт
Комп'ютерна верстка В. В. Брітякова

Формат А4. Ум. друк. арк. 12,5. Зам. № 25-27.

**Редакційно-видавничий відділ
ХНМУ, пр. Науки, 4, м. Харків, 61022
izdatknmurio@gmail.com, vid.redact@knmu.edu.ua**

Свідоцтво про внесення суб'єкта видавничої справи до Державного реєстру видавництв,
виготівників і розповсюджувачів видавничої продукції серії ДК № 3242 від 18.07.2008 р