

Міністерство охорони здоров'я України  
Харківський національний медичний університет

Кафедра ортопедичної та хірургічної стоматології

**Організація стоматологічної ортопедичної допомоги  
та реабілітації в умовах воєнного часу  
(ортопедична та хірургічна стоматологія)**

Навчальний посібник для самостійної роботи слухачів циклів підвищення  
кваліфікації

Харків – 2023

УДК 616.314-089-76/-77:614.2:355.48(075.4)

064

Затверджено

Вченою радою ХНМУ.

Протокол № 11 від 23.11.2023

**Установа розробник:**

**Харківський національний медичний університет**

**Організація стоматологічної ортопедичної допомоги та реабілітації в умовах воєнного часу/ Е.Д.Діасамідзе, С.А.Гордієнко, П.В.Російський, Ш.Д.Таравнех. Харків, ХНМУ, 2023. - 77 с.**

Навчальний посібник присвячено вивченню тем з воєнної стоматології, а саме: структурі та організації стоматологічної служби; ортопедичної реабілітації військовослужбовців та цивільного населення України в умовах воєнного часу.

Посібник розроблено для слухачів циклів підвищення кваліфікації за фахом «Ортопедична стоматологія».

**Рецензенти:**

**Гуржій О.В. - к.мед.н., доцент, завідувачка кафедри післядипломної освіти лікарів-стоматологів ПДМУ;**

**Шнайдер С. А. - д.мед.н., професор, заслужений діяч науки і техніки України, завідувач кафедри загальної стоматології ОНМедУ**

## ЗМІСТ

Перелік умовних скорочень	5
Питання для контролю вхідного рівня знань	6
Вступ	7
<b>РОЗДІЛ 1. ОРГАНІЗАЦІЯ І СТРУКТУРА МЕДИЧНОГО ЗАБЕСПЕЧЕННЯ СТОМАТОЛОГІЧНОЇ ОРТОПЕДИЧНОЇ ДОПОМОГИ УКРАЇНИ В УМОВАХ ВОЄНОГО ЧАСУ</b>	<b>9</b>
1.1 Досвід медичного забезпечення Об'єднаних ЗС НАТО	9
1.2 Завдання медичної служби та структура організації стоматологічної допомоги у Збройних Силах України	10
1.3 Соціальні категорії населення, що мають право на військове медичне забезпечення у воєнний та мирний час	13
1.4 Основні медичні підрозділи ЗСУ, що надають ортопедичну стоматологічну допомогу та порядок її надання	14
1.5 Черговість надання стоматологічної ортопедичної допомоги та пільги для військовослужбовців	16
<b>РОЗДІЛ 2. ОРТОПЕДИЧНІ МЕТОДИ ІММОБІЛІЗАЦІЇ УЛАМКІВ ЩЕЛЕП У ЗОНІ БОЙОВИХ ДІЙ</b>	<b>18</b>
2.1 Ортопедичні методи іммобілізації кісток обличчя	19
2.1.1. Позаротові методи тимчасової (транспортної) іммобілізації	20
2.1.2. Внутрішньоротові методи тимчасової (транспортної) іммобілізації	23
2.2. Методи постійної (лікувальної) іммобілізації уламків щелеп за допомогою назубних шин поза лабораторним виготовленням	27
2.2.1. Назубні індивідуальні дротові шини Тігерштедта, гладка шина-скоба та інші	28
2.2.2. Назубні стандартні шини	43
2.3 Постійна (лікувальна) іммобілізація відламків щелеп за допомогою шин лабораторного виготовлення (шини Порта, Вебера, Ванкевича та інші, каппові апарати)	44
2.4 Лікарська тактика по відношенню до зубів, що знаходяться в щілини перелому	48
<b>РОЗДІЛ 3. РЕАБІЛІТАЦІЯ ПОРАНЕНИХ З ТРАВМАМИ М'ЯКИХ ТА ТВЕРДИХ ТКАНИН ЩЕЛЕПНО-ЛИЦЕВОЇ ДІЛЯНЦІ</b>	<b>51</b>
3.1 Особливості ортопедичних методів реабілітації хворих з	

зубощелепними дефектами після вогнепальних поранень  
51

3.2. Методи медикаментозного лікування та фізіотерапії хворих з пораненнями м'яких і твердих тканин обличчя  
54

3.3 Особливості ортопедичних методів реабілітації хворих з зубощелепними дефектами після вогнепальних поранень  
59

3.4 Забезпечення гігієни порожнини рота травмованих пацієнтів  
61

3.5 Організація повноцінного харчування пораненим щелепно-лицьової ділянці  
62

**ДОДАТКИ:** приклади; довідково-інформаційні дані для розв'язання задач (таблиці, схеми) 67

**ПИТАННЯ ДЛЯ КОНТРОЛЮ КІНЦЕВОГО РІВНЯ ЗНАНЬ**  
69

**ВІДПОВІДІ НА ПИТАННЯ ДЛЯ КОНТРОЛЮ КІНЦЕВОГО РІВНЯ ЗНАНЬ**  
73

**СИТУАЦІЙНІ ЗАВДАННЯ ДЛЯ ПЕРЕВІРКИ ЗАСВОЄННЯ МАТЕРІАЛУ**  
74

**ПРЕДМЕТНИЙ ПОКАЖЧИК** 77

**СПИСОК РЕКОМЕНДОВАНОЇ ЛІТЕРАТУРИ**  
79

## **ПЕРЕЛІК УМОВНИХ СКОРОЧЕНЬ**

**ВВНЗ** – Вищий військовий навчальний заклад

**ВМКЦ** – Військово-медичний клінічний центр

**ВМС** – Військово-Морські Сили

**ГВМКЦ** – Головний військово-медичний клінічний центр

**ЗСУ** – Збройні Сили України

**МО** – Міністерство оборони

**МОЗ** – Міністерство охорони здоров'я

**ПСВ** – Пересувне стоматологічне відділення

**ПСК** – Пересувний стоматологічний кабінет

**УВМА** – Українська військово-медична академія

**ЦСП** – Центральна стоматологічна поліклініка

**ЩЛХіС** – Щелепно-лицева хірургія і стоматологія

## ПИТАННЯ ДЛЯ КОНТРОЛЮ ВХІДНОГО РІВНЯ ЗНАНЬ

1. Назвіть основні особливості надання ортопедичної стоматологічної допомоги у ЗСУ (4).
2. Що означає поняття «черговість надання ортопедичної стоматологічної допомоги» у ЗСУ (4)?
3. При наявності якої кількості заявок на протезування виїжджає ПСК для надання стоматологічної ортопедичної допомоги (4)?
4. На основі даних яких документів складаються плани на ортопедичне лікування (4)?
5. Який документ є підставою для прибуття військовослужбовця до медичного підрозділу ЗСУ для ортопедичного стоматологічного лікування (4)?
6. В який термін мусить старший лікар військової частини направити військовослужбовця на протезування (4)?
7. Скільки існує рівнів черговості на стоматологічне протезування у ЗСУ (4)?
8. Який підрозділ у ЗСУ є основним медичним підрозділом, що надає військовослужбовцям ортопедичну стоматологічну допомогу (4)?
9. Із яких штатних одиниць складається зубопротезне відділення (4)?
10. Із яких штатних одиниць складається ПСК (4)?
11. У яких медичних підрозділах може здійснюватися ортопедичне стоматологічне лікування військовослужбовців (4)?
12. Яка посадова особа є організатором стоматологічної служби у ЗСУ (4)?

## ВСТУП

Ведення масштабних військових операцій по звільненню тимчасово окупованої території України показує актуальність розробки даного курсу для фахового надання медичної стоматологічної допомоги та реабілітації поранених з ушкодженнями обличчя та щелеп. Ці обставини вимагають участі лікарів, які мають не тільки хірургічну, а й стоматологічну ортопедичну підготовку. Тому, навчальний посібник для самостійної роботи «Організація стоматологічної ортопедичної допомоги та реабілітації в умовах воєнного часу» розроблений для стоматологів-ортопедів, які є слухачами циклів підвищення кваліфікації за фахом «Ортопедична стоматологія». Тему посібника зазначено у навчальному плані та уніфікованій програмі циклу спеціалізація зі спеціальності «Ортопедична стоматологія». Вивчення тем з воєнної медицини в цілому та безпосередньо з воєнної стоматології на певний час було вилучено із навчальних планів та програм удосконалення лікарів-стоматологів всіх спеціальностей, але трагічні події останніх років [1, с.3; 2, с.3] вимусили відновити вивчення зазначених питань.

В даний час вражаючим впливам піддаються не тільки військовослужбовці, які беруть участь у бойових діях щодо звільнення України, а й страждає цивільне населення при обстрілах житла та ворожих терактів. Поповнення людських втрат вкрай важко, що наочно показує, наскільки актуальна проблема збереження здоров'я учасників війни. Тому, міжнародна і вітчизняна практика ліквідації наслідків воєн свідчить про те, що питання організації стоматологічної ортопедичної допомоги, проблеми реабілітації та соціальної адаптації військовослужбовців та населення займе провідне місце у вирішенні медико-соціальних і економічних завдань сучасного та післявоєнного періоду в Україні.

Мала чисельність теоретичних розробок і методичних рекомендацій з даної проблеми ускладнює фахово вирішувати завдання з медичної та соціальної реабілітації травмованих людей, особливо тих, хто має потребу

своєчасного відновлення цілісності зубних рядів. Тому, слухачі циклів підвищення кваліфікації за фахом «Ортопедична стоматологія» мусять засвоїти дані про структуру та організацію стоматологічної служби, ортопедичної реабілітації військовослужбовців та цивільного населення України в умовах воєнного часу.

## РОЗДІЛ 1.

### ОРГАНІЗАЦІЯ І СТРУКТУРА МЕДИЧНОГО ЗАБЕСПЕЧЕННЯ СТОМАТОЛОГІЧНОЇ ОРТОПЕДИЧНОЇ ДОПОМОГИ УКРАЇНИ В УМОВАХ ВОЄНОГО ЧАСУ

#### **1.1 Досвід медичного забезпечення Об'єднаних ЗС НАТО.**

Європейський вибір України викликає необхідність ретельного вивчення не тільки систем охорони здоров'я країн ЄС, але й досвіду організації військово-медичних служб зарубіжних армій. Особливо корисним в плані реформування військової медицини в Україні буде досвід медичного забезпечення Об'єднаних ЗС НАТО. Відповідальність за медичне забезпечення військ НАТО повністю покладена на національні медичні служби країн-членів блоку. На практиці ця задача реалізується спільними зусиллями військово-медичних служб та громадських органів охорони здоров'я. Медичне забезпечення в Об'єднаних ЗС НАТО передбачає два напрямки - медична допомога на полі бою і медичне обслуговування. Перший напрямок забезпечується штатними медичними підрозділами та частинами армійських корпусів, дивізій, бригад, батальйонів і відповідних з'єднань, частин і підрозділів сухопутних військ, військово-повітряних і військово-морських сил. Другий, медичне обслуговування військових та цивільних хворих на території військових дій здійснюється медичним органами, які знаходяться в оперативному підпорядкуванні польових армій, груп армій, об'єднаних авіаційних і морських командувань. У провідних країнах блоку медико-санітарні війська виділені в окремий рід військ і за цільовим призначенням відносяться до військ тилового забезпечення. Сили і засоби медичної служби сухопутних військ складаються з трьох ешелонів медичного забезпечення.

У перший ешелон включають медичні пункти підрозділів, де здійснюються заходи щодо профілактики захворювань, виявлення хворих, пошуку та збору поранених, надання першої медичної допомоги та підготовки

до подальшої евакуації. Другий ешелон представлений медичною службою дивізії. Основна його функція - евакуація з медичних пунктів підрозділів поранених, хворих і уражених зброєю масового ураження (ЗМУ) та надання їм кваліфікованої медичної допомоги в сортувальне-евакуаційних пунктах дивізії, а також підготовка їх до евакуації в тилівий район армійського корпусу. Третій ешелон - це сили і засоби медичної служби армійського корпусу. Його основне завдання - евакуація поранених або цивільних хворих і уражених ЗМУ з сортувальне-евакуаційних пунктів другого ешелону, надання їм спеціалізованої медичної допомоги та підготовки їх до подальшої евакуації як можна більшої кількості людей.

Тому, для України в умовах воєнного часу потрібні зважений аналіз, узагальнення та критична оцінка міжнародного досвіду військово-медичних служб інших країн. Його використання має бути вибіркоким, з урахуванням специфіки вітчизняних збройних сил, їх медичного забезпечення, а також реальних економічних можливостей нашої держави.

**1.2 Завдання медичної служби та структура організації стоматологічної допомоги у Збройних Силах України.** Військово-медичний департамент Міністерства оборони України, за даними офіційного веб сайту МО України, призначений для формування та реалізації державної політики в галузі охорони здоров'я військовослужбовців та інших категорій населення, що мають право на медичне забезпечення у медичних закладах Міністерства оборони. Департамент здійснює управління медичним забезпеченням ЗСУ та безпосереднє керівництво підпорядкованими закладами охорони здоров'я ЗСУ у мирний час та особливий період. Окрім безпосереднього підпорядкування заступнику Міністра оборони України з питань виконання завдань за призначенням департамент також підпорядкований заступнику Міністра оборони України - керівнику апарату (з адміністративних питань і питань організації та забезпечення поточної роботи, пов'язаної зі здійсненням повноважень департаменту). Основними завданнями Департаменту є:

- забезпечення реалізації державної політики щодо охорони здоров'я у МО України та ЗСУ;
- визначення пріоритетних напрямків та принципів розвитку і вдосконалення системи медичного забезпечення, розроблення та реалізація програм розвитку системи медичного забезпечення ЗСУ;
- визначення порядку та здійснення медичного забезпечення ЗСУ у мирний час та особливий період;
- забезпечення реалізації права на охорону здоров'я та медичну допомогу, визначення порядку санаторно-курортного лікування;
- користування закладами охорони здоров'я МО України; організація забезпечення медичною технікою і майном військ, у тому числі інших військових формувань;
- в особливий період - накопичення запасів медичної техніки і майна;
- здійснення методичного, методологічного та наукового забезпечення ЗСУ щодо медичного забезпечення в особливий період;
- формування і виконання бюджетних програм, що стосуються медичного лікування, реабілітації й санаторного забезпечення.

Організатором стоматологічної служби МО України є Головний стоматолог ЗСУ. Зараз цю посаду обіймає Михайло Зіновійович Лищишин - Головний стоматолог Міністерства оборони України, заслужений лікар України, лікар-стоматолог-хірург вищої кваліфікаційної категорії, кандидат медичних наук, полковник медичної служби. Принципова схема організації стоматологічної допомоги у ЗСУ за Іщенком П.В., 2013 [4, с.16] з урахуванням сучасних даних викладена у схемі 2.1. Головному стоматологу ЗСУ безпосереднє підпорядковано ЦСП МО, він організує здійснення методичного, методологічного забезпечення медичних установ МО та підрозділів медичних установ МО, в яких надається стоматологічна допомога, в тому числі з ортопедичної стоматології (дивись Додаток 1-2).

Ортопедична стоматологічна допомога у ЗСУ може надаватися у підрозділах медичних установ ЗСУ (зубопротезних відділеннях, ПСК). Якщо за

місцем дислокації військової частини немає близько розташованих таких підрозділів або кількість осіб, які потребують протезування не перевищує 25 осіб, то ортопедичну стоматологічну допомогу військовослужбовцям можуть надавати відповідні цивільні лікувальні заклади (за домовленістю) в разі визнання за доцільне старшим медичним начальником (начальником медичного відділу роду військ, ВМС, угруповання військ, тощо). За наявністю більш ніж 25 осіб, які потребують протезування, до частини направляють ПСК, які організують регіональні ВМКЦ. Прикріплення особового складу військових частин, закладів, ВВНЗ на протезування до відділень та кабінетів здійснюється згідно з наказом начальника військово-медичного відділу роду військ, ВМС, угруповання військ, тощо.

План забезпечення особового складу ортопедичною стоматологічною допомогою, у тому числі виїзд ПСК безпосередньо в частини, складається головним стоматологом Сухопутних Військ, Повітряних Сил, ВМС. Так само плани складаються для великих гарнізонів, великих з'єднань. Підставою для складання плану слугують заявки начальників медичної служби частин (бригад), кораблів, отримані при диспансеризації особового складу. Заявки направляють до медичних відділів Сухопутних Військ, Повітряних Сил, ВМС або безпосередньо до стоматологічних відділень медичних установ ЗСУ за місцем дислокації частини. До заявок додаються списки осіб, які підлягають протезуванню.

Після одержання списків стоматологічні підрозділи висилають до частин через старшого лікаря повідомлення на кожного військовослужбовця із зазначенням терміну прибуття на протезування. Повідомлення висилаються у порядку черговості надання стоматологічної ортопедичної допомоги. Старший лікар частини зобов'язаний направити військовослужбовця до відповідного лікувального закладу на протезування у термін, зазначений у повідомленні.

**1.3 Соціальні категорії населення, що мають право на військово медичне забезпечення у воєнний та мирний час.** Медична служба ЗС України на перших етапах свого становлення успадкувала принципи радянської

військово-медичної доктрини, що вимагають істотного коректування з урахуванням сучасних вимог. Однак зараз час докорінних змін вітчизняної військової медицини, створення системи, яка відповідатиме новим соціально-економічним умовам: сучасним завданням управління, планування, фінансування та оцінки соціального захисту військових і цивільних хворих, їх матеріально-побутового і соціально-психологічного забезпечення.

Військова служба відбувається як у мирний та і воєнний час, складається із службової та бойової діяльності. У воєнний час вона спрямована на захист Батьківщини та громадян від зовнішнього ворога, а у мирний час, наприклад, - проти тероризму. Службова діяльність включає діяльність військ у мирний та воєнний час з підтримання правопорядку, обороноздатності військ та підготовки до бойових дій. «Збереження і зміцнення здоров'я, фізичний розвиток військовослужбовців - важлива і невід'ємна частина їх підготовки до виконання військового обов'язку [5,с.81] «кожний військовослужбовець повинен піклуватися про збереження свого здоров'я, не приховувати хвороби, суворо додержуватися правил особистої, громадської гігієни та утримуватися від шкідливих звичок... Додержання правил особистої гігієни включає: ранкове і вечірнє вмивання з чищенням зубів; миття рук перед прийманням їжі...», - це законодавчо закріплено у статтях 233 та 242 закону військового життя - Статуті внутрішньої служби Збройних Сил України [5,с.82]. Медичні заклади Міноборони України, в перш за все, надають медичну допомогу військовослужбовцям військ та флоту. Правом на медичне обслуговування у цих закладах також користуються цивільні працівники ЗСУ, ветерани військової служби та учасники війни, члени сімей військовослужбовців, ветеранів та працівників ЗСУ.

Соціальну структуру пацієнтів військово-медичної служби у відсотках чітко видно на (дивись Додаток 3.) (за «Білою книгою – 2015. Збройні Сили України.» [2, с.63]): переважну кількість серед пацієнтів складають члени сімей військовослужбовців, ветеранів та працівників ЗСУ – 54,2%; 28% - це

безпосереднє військовослужбовці; останні 17.8% - ветерани військової служби та учасники війни.

Військовослужбовці армії й ВМС та громадяни, що належать до наведених вище соціальних категорій населення (цивільні працівники ЗСУ, ветерани військової служби та учасники війни, члени сімей військовослужбовців, ветеранів та працівників ЗСУ), мають право на військове медичне забезпечення, отримують стоматологічну допомогу, у тому числі, ортопедичну стоматологічну допомогу у військово-медичних закладах Міноборони України [2, 4].

**1.4 Основні медичні підрозділи ЗСУ, що надають ортопедичну стоматологічну допомогу та порядок її надання.** Основними медичними підрозділами у ЗСУ, що забезпечують військовослужбовцям ортопедичну стоматологічну допомогу, є зубопротезні відділення для надання амбулаторної допомоги у стаціонарному приміщенні та ПСК для надання ортопедичної стоматологічної допомоги безпосередньо у військових підрозділах при наявності не менш ніж 25 заявок на ортопедичне лікування.

Зубопротезне відділення очолює офіцер – начальник зубопротезного відділення, який за медичним фахом є лікарем ортопедом-стоматологом. Йому підпорядковані: два лікаря ортопеда-стоматолога, начальник зубопротезної лабораторії (за медичним фахом – зубний технік), три зубних техніки, три медичні сестри, один санітар. Лікарі ортопеди-стоматологи за штатним розкладом є офіцерами, начальник зубопротезної лабораторії – прапорщиком, зубні техніки та медичні сестри – сержантами, санітар – солдатом.

Пересувний стоматологічний кабінет (ПСК) очолює офіцер – начальник ПСК, який за медичним фахом є лікарем ортопедом-стоматологом. Йому підпорядковані: лікар ортопед-стоматолог, зубний технік, медична сестра, водій-санітар. Лікар ортопед-стоматолог за штатним розкладом є офіцером, зубний технік та медична сестра – сержантами, водій-санітар – солдатом.

ПСК також може бути організований у багатопрофільному стаціонарі в зимовий період якщо лікувальні корпуси госпіталю не мають утеплених

переходів та(або) під час карантину Для ПСК виділяються приміщення у лікувальних корпусах, у відділеннях яких перебувають військовослужбовці, для лікування котрих необхідна ортопедична допомога. Види підрозділів медичних закладів ЗСУ, що надають ортопедичну стоматологічну допомогу (дивись у Додатку 4).

Стоматологічне протезування може здійснюватися амбулаторно (у стаціонарному приміщенні медичного закладу ЗСУ та ПСК) або під час перебування у госпіталі.

Ортопедична стоматологічна допомога надається у госпіталі:

- за наявності у штатному розкладі зубопротезного кабінету або відділення;
- якщо військовослужбовець отримує ортопедичну стоматологічну допомогу за категорією першої черги;
- термін протезування не буде перевищувати термін перебування у госпіталі.

Якщо термін протезування буде перевищувати термін лікування у госпіталі, протезування здійснюється амбулаторно.

При амбулаторному лікуванні після прибуття до стоматологічного підрозділу військовослужбовець пред'являє подання на зубне протезування та документ, що засвідчує особу. Проводиться огляд, діагностування, лікар визначає план протезування, заповнює документацію та повідомляє військовослужбовця, чи належить йому безкоштовне протезування.

Особливості надання ортопедичної стоматологічної допомоги у ЗСУ полягають у тому, що протезування проводиться:

- за медичними показаннями;
- в максимально стислий термін;
- при мінімальній кількості відвідувань лікаря ортопеда-стоматолога.

Після закінчення протезування військовослужбовець отримує інструкції з користування протезами та догляду за порожниною рота. При застосуванні

знімних апаратів, протезів проводяться контрольні відвідування у терміни, які визначає ортопед-стоматолог.

Про проведені маніпуляції здійснюються відповідні записи у історії хвороби, дані стосовно ортопедичного лікування також фіксуються у медичній книжці військовослужбовця.

За пацієнтами із захворюваннями пародонту, деформаціями прикусу встановлюється динамічне спостереження для визначення ефективності лікування та профілактики можливих ускладнень.

**1.5 Черговість надання стоматологічної ортопедичної допомоги та пільги для військовослужбовців.** У ЗСУ для здійснення стоматологічного протезування існує черговість надання стоматологічної ортопедичної допомоги. У першу чергу на стоматологічне протезування направляються військовослужбовці:

- а) які отримали поранення і ушкодження щелеп, обличчя під час службово-бойової діяльності;
- б) які втратили зуби у зв'язку з оперативним втручанням на щелепах;
- в) для яких втрата зубів ускладнює виконання службових обов'язків (музиканти, лектори та ін.);
- г) з хронічними захворюваннями травної системи;
- г) особовий склад підводних човнів, повітряно-десантних підрозділів, водолази, льотний склад, танкісти (за наявністю показань до протезування);
- д) із захворюваннями пародонту, деформаціями прикусу.

У другу чергу направляються військовослужбовці, у яких відсутність фронтальних та(або) бічних зубів не супроводжується патологічними станами травної системи. У третю чергу направляються члени родин військовослужбовців, працівники та службовці ЗСУ. У разі перевантаження стоматологічних підрозділів медичних установ ЗСУ при обслуговуванні основного контингенту (військовослужбовців) контингент третьої черги отримує ортопедичну допомогу у закладах МОЗ за містом проживання. Цей підхід не стосується контингенту третьої черги із віддалених районів та

підрозділів. Особовому складу підрозділів, які будуть направлені на передній край або марш, санація порожнини рота та ортопедичне лікування проводиться у повному обсязі у першу чергу. Безкоштовна ортопедична допомога надається військовослужбовцям:

а) строкової служби всіх родів військ та курсантам військових училищ, академій, вихованцям військових ліцеїв;

б) які втратили зуби в боях або в наслідок травми, отриманої під час службової діяльності;

в) яким показано виготовлення протезів та апаратів після складних операцій на щелепах із утворенням значних дефектів кісткової тканини, із різким порушенням функції жування або із помітним спотворенням обличчя.

Ремонт протезів військовослужбовців, яким показано безкоштовне протезування, здійснюється також безкоштовно.

## РОЗДІЛ 2.

### ОРТОПЕДИЧНІ МЕТОДИ ІММОБІЛІЗАЦІЇ УЛАМКІВ ЩЕЛЕП У ЗОНІ БОЙОВИХ ДІЙ

З урахуванням особливостей сучасного вогнепальної зброї, яка має велику кінетичну енергію, методика проведення ПХО стала дещо радикальнішою через збільшення поширеності зон первинного і вторинного некрозу як в м'яких, так і в кісткових тканинах. Тому співпраця фахівців хірургічного та ортопедичного стоматологічного профілю особливо доцільна в цій випадках. Лікування постраждалих з переломами щелеп складається з: 1) репозиції відламків; 2) іммобілізації уламків; 3) медикаментозного лікування та фізіотерапії.

Репозиція включає зіставлення або переміщення уламків кісток лицьового скелета в правильне положення при їх зміщенні. Якщо зіставити зміститися відламки одночасно не вдається, їх репонують поступово, протягом декількох днів за допомогою еластичного витягнення. Іммобілізація - це закріплення відламків в правильному положенні на термін, необхідний для їх зрощення (консолідації), тобто до утворення кісткової мозолі. У середньому цей термін складає 4-5 тижнів для неускладненого перебігу загоєння перелому верхньої щелепи і одностороннього перелому нижньої щелепи. При двосторонньому переломі нижньої щелепи терміни іммобілізації можуть збільшуватися до 5-6 тижнів. Репозицію уламків, як і подальшу іммобілізацію, проводять під знеболенням (місцевим або загальним). Медикаментозне лікування й фізіотерапія необхідні для профілактики розвитку ускладнень в період консолидації відламків (антибактеріальні, протизапальні, антигістаміні препарати; медикаменти, що поліпшують реологічні властивості крові та тканинну мікроциркуляцію, імуностимулятори, препарати, що оптимізують остеогенез). Крім того, в обов'язковому порядку вирішується питання про

доцільність збереження зубів в щілини перелому та необхідності проведення лікувальних заходів по відношенню до цих зубів.

**2.1 Ортопедичні методи іммобілізації кісток обличчя.** Види консервативних методів іммобілізації: - тимчасові методи іммобілізації (у тому числі транспортні) і - постійні (лікувальні). Тимчасові методи закріплення відламків щелеп поділяють на: а) позаротові (бинтова пов'язка, підбородочна праця, імпровізовані пов'язки з використанням підручних засобів); б) внутрішньоротові (різні методи міжщелепного лігатурного скріплення, різні по конструкції шини-ложки з «вусами»).

Постійні (лікувальні) методи іммобілізації поділяють на: А - шини позалабораторного виготовлення (індивідуальні назубних шини з металу або іншого матеріалу, стандартні назубних шини); Б - шини лабораторного виготовлення (надясневая шина Вебера проста або з похилою площиною, шини Ванкевича і Ванкевич-Степанова, різні назубні капові апарати, надясневая шина Порта).

Показання для накладення тимчасової (транспортної) іммобілізації:

- 1) відсутність умов для здійснення постійної (лікувальної) іммобілізації і необхідність транспортування потерпілого в спеціалізований медичний заклад (в цьому випадку її називають транспортної);
- 2) відсутність спеціалізованих кадрів, які вміють провести постійну іммобілізацію;
- 3) недолік часу, необхідного для проведення постійної (лікувальної) іммобілізації. Зазвичай це буває в період ведення бойових дій або в інших надзвичайних ситуаціях (землетрус, аварії з великою кількістю жертв та ін.), коли одночасно надходить великий потік постраждалих і поранених з травмою;
- 4) важкий загально соматичний стан (травматичний шок, кома, внутрішньочерепна гематома та ін.), Що є тимчасовим відносним протипоказанням для проведення постійних (лікувальних) методів іммобілізації.

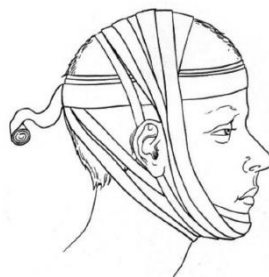Тимчасова іммобілізація накладається на строк не більше 3-4 сут. (максимальний час, необхідний для транспортування постраждалих в спеціалізований заклад або виклику фахівця до хворого), так як з її допомогою не можна домогтися необхідної тривалої нерухомості фрагментів зламаної щелепи. У виняткових випадках цей строк подовжується через вкрай важкого загального стану пацієнта, при якому постійна (лікувальна) іммобілізація тимчасово протипоказана.

Тимчасова іммобілізація може проводитися на будь-якому етапі надання допомоги потерпілому: як поза лікувального закладу, так і в спеціалізованій клініці. У більшості випадків тимчасова іммобілізація виявляється молодшим або середнім медичним персоналом, а також у вигляді само- та взаємодопомоги. Принцип її полягає у фіксації відламків нижньої щелепи до верхньої або, навпаки, за допомогою різних методів. Деякі методи, як правило, виконуються тільки фахівцями (наприклад, Міжщелепний лігатурне скріплення).

**2.1.1. Позаротові методи тимчасової (транспортної) іммобілізації.**  
Проста бинтова (або косиначна) тім'яно-підбородочна пов'язка. Її накладають при переломах верхньої та нижньої щелеп. Для виготовлення використовують широкий марлевий бинт, кругові тури якого проходять через підборіддя і тім'яні кістки, обходячи вушні раковини по чергово спереду і ззаду. Можна для цієї мети використовувати підручний матеріал: косинку, шарф, смужки щільної матерії, що менш зручно. Застосовують також і еластичний бинт, який використовують без натягу. На відміну від марлевого бинта, він не розтягується через 1-2 год і не послаблює пов'язки. Проста бинтова пов'язка неміцно утримується на голові, часто, слабшаючи, сповзає на лоб або потилицю і вимагає постійної корекції.

Тім'яно-підбородочна пов'язка за Гіппократом надійно фіксується на голові, не вимагає корекції на момент іммобілізації. Застосовується при переломах верхньої та нижньої щелеп. При її накладенні спочатку марлевым бинтом роблять 1-2 горизонтальних тури навколо голови в лобно-потиличної площині

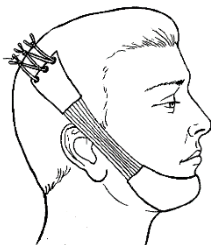
нижче потиличного бугра. За задній поверхні шиї тур переходить на підборіддя, після цього накладають декілька вертикальних турів без великого тиску в тім'яно-підборіддя площині, обходячи поперемінно вушні раковини спереду і ззаду. Далі по задній поверхні шиї черговий тур переводять на голову і накладають ще 2 горизонтальних туру в лобно-потиличної площині. Перші горизонтальні тури в лобно-потиличної площині створюють шорстку поверхню для вертикальних турів, а останні тури закріплюють вертикальні тури, запобігаючи їх зісковзування. Наприкінці останнього туру бинт закріплюють лейкопластиром або зав'язують на лобі для запобігання його тиску на підлеглі тканини при укладанні голови на подушку. Ця пов'язка за Гіппократом повинна бути підтримуючою і не тугий при переломі нижньої щелепи, в іншому випадку вона може призвести до зміщення її відламків, утруднення дихання або асфіксії. При переломі верхньої щелепи пов'язка повинна бути тугий, що запобігає додаткову травму мозку, його оболонок і сприятиме зменшенню лікворі (Мал.2.1).



Мал. 2.1 Тім'яно-підбородочна пов'язка за Гіппократом


Стандартна м'яка підбородочна праця Помаранчевої-Урбанської. Її застосовують при переломах верхньої та нижньої щелеп. Вона складається з матерчатої підбородочної праці, до якої з двох сторін пришиті широкі гумки, що переходять у матерчаті стрічки з отворами для шнурка. Останній з'єднує кінці праці і служить для регулювання її довжини відповідно до розміру голови хворого (Мал. 2.2). Праця Помаранчевої-Урбанської проста, зручна і після

прання може повторно використовуватися. Її не застосовують за переломах беззубих щелеп і одночасному відсутності зубних протезів.



Мал. 2.2 Стандартна м'яка підбородочна праця Помаранчевої-Урбанської

Стандартна пов'язка для транспортної іммобілізації (жорстка підбородочна праця) при переломах нижньої і верхньої щелеп. Ця пов'язка для транспортної іммобілізації складається зі стандартної безрозмірною шапочки (пов'язки) і підбородочної жорсткої праці з прорізами і язикоподібними виступами, використовуваними для фіксації гумових кілець і мови потерпілого, а також для відтоку ранового вмісту (Мал. 2.3).



Мал. 2.3. Стандартна безрозмірна шапочка і підбородочна жорстка праця з прорізами та язикоподібними виступами.

Шапочка має петлі для фіксації довгих гумових кілець, що виготовляються з гумових трубок. Для запобігання здавлювання м'яких тканин обличчя в наявні під петлями кишені вводять ватяні валики. Шапочку надягають на голову і за допомогою підтягування тасьм регулюють довжину її окружності за розміром

голови з подальшим зав'язуванням їх вузлом на лобі потерпілого. Якщо шапочка велика по глибині, то підкладають вату в спеціальну кишеню, розташований в її тім'яної частини. Жорстку пращу заповнюють ватно-марлевым вкладишем з гігроскопічного матеріалу, який виступає за межі пращі, і накладають на зламану нижню щелепу. Гумові кільця надягають на язиковидний виступи пращі і злегка притискають зуби нижньої щелепи до зубів верхньої, фіксуючи відламки. Щоб уникнути зсуву уламків нижньої щелепи і створення загрози асфіксії м'яка і жорстка пращі повинні тільки утримувати відламки щелепи від подальшого зсуву при транспортуванні. При переломах верхньої щелепи слід посилити тягу еластичних елементів з метою зміщення щелепи вгору.

Підбородочна праща зі смужок лейкопластиру. Цей метод тимчасової іммобілізації рідко використовують при переломах нижньої щелепи. Широку стрічку лейкопластиру приклеюють до шкіри скроневої області і проводять в привушно-жувальної, щічної, підбородочної і далі - по симетричним областям. Другу стрічку лейкопластиру проводять через теж ділянки, але із захопленням підпідбородочної області. Пластир не можна приклеювати до волосистої частини голови, до того ж він може викликати подразнення шкіри.

**2.1.2. Внутрішньоротові методи тимчасової (транспортної) іммобілізації.**  
Стандартна транспортна шина-ложка для іммобілізації верхньої щелепи. Складається зі стандартної шапочки і стандартною металевою шини-ложки з позаротовими стрижнями («вусами»), міцно фіксованими до шини-ложці. Шапочку зміцнюють на голові хворого, як описано вище. Шину-ложку заповнюють йодоформної марлею, вводять в рот потерпілого і накладають на зуби верхньої щелепи. Позаротові стрижні розташовують зовні уздовж щоки. За них з допомогою гумових кілець верхню щелепу фіксують до склепіння черепа. Стрижні значно обмежують рухи голови хворого, шина рухається і часто зміщується з зубів, що призводить до зміщення відламків щелепи, тому в даний час даний спосіб застосовується вкрай рідко. Замість стандартної транспортної шини-ложки деякі автори пропонували використовувати стандартну дерев'яну

дощечку або паличку, які фіксувалися на зубах верхньої щелепи і до шапочці (Лімберг А.А. та ін.). Недоліки цього методу ті ж. Міжщелепний лігатурне скріплення найбільш часто використовують в клінічній практиці як тимчасову іммобілізацію уламків щелеп. Даний метод зобов'язаний виконувати кожний стоматолог. Для міжщелепного лігатурного скріплення використовують м'які і міцні дротові лігатури, які повинні легко згинатися і не ламатися при багаторазових вигинах, що не окислюватися і бути відносно недорогими. Даній вимогі найповніше відповідають бронза-алюмінієвий дріт діаметром 0,5-0,6 мм або дріт з нержавіючої сталі перетином 0,4-0,5 мм. Якщо остання недостатньо м'яка, її перед використанням прожарюють.

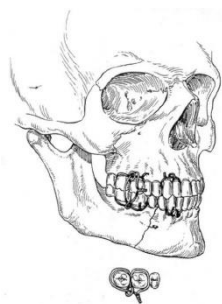
Для накладення міжщелепного лігатурного скріплення необхідні:

- матеріали - відрізки бронза-алюмінієвого дроту довжиною 7-10 см;
- інструменти: щипці клямпові, кровоспинні затискачі типу Більрот, Пеан, Кохер, ножиці для розрізання металевого дроту, анатомічний пінцет. Показання для застосування міжщелепного лігатурного скріплення: запобігання зсуву вправлених відламків і усунення внутрішньої ранової травми на час транспортування, а також час обстеження постраждалого до моменту надання лікувальної (постійної) іммобілізації. Загальні правила, яких необхідно дотримуватися при накладенні міжщелепного лігатурного скріплення:
- здійснити місцеве знеболення, краще провідникове;
- видалити зубний камінь перед накладанням лігатур;
- не використовувати для міжщелепного лігатурного скріплення рухливі зуби і зуби, що знаходяться в щілині перелому;
- у міру можливості використовувати для міжщелепного лігатурного скріплення пари стійких зубів-антагоністів;
- після проведення дротяних лігатур через міжзубні проміжки їх кінці скручують тільки за годинниковою стрілкою (так домовилися всі лікарі).

Міжщелепний лігатурне скріплення по Сільвермену - відрізняється простотою у виготовленні: навколо кожного з двох зубів поруч проводять бронза-алюмінієву лігатуру і закручують, потім кінці цих двох лігатур також

закручують. Те ж проробляють в області зубів-антагоністів. Далі верхній дротяний джгутик закручують з нижнім джгутиком, а кінець обрізають. Цей метод має цілий ряд недоліків: після скручування лігатур напередодні рота утворюються великі дротяні клубки, які травмують слизову оболонку ясен, щік і губ. Крім того, в разі екстреної необхідності відкрити хворому рот (при виникненні блювоти, кашлю з рясною мокротою та ін.) Перерізати дротяні джгутики, що складаються з 8 дротяних решт, буває досить важко. Після огляду порожнини рота всю конструкцію доводиться переробляти.

Міжщелепне лігатурне скріплення відламків за методом Айві (1922). У порівнянні з іншими аналогічними методами він є найкращим, оскільки простий у виготовленні і зручний в експлуатації (Мал. 2.4).

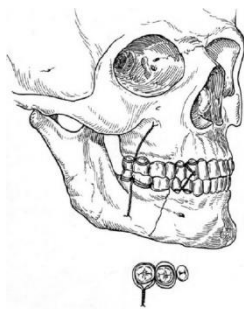


Мал. 2.4. Міжщелепне лігатурне скріплення за методом Айві

Методика виготовлення: Використовують 2 пари зубів-антагоністів з обох сторін від щілини перелому. Беруть відрізок бронза-алюмінієвого дроту довжиною 10 см, складають її у вигляді дамської «шпильки» таким чином, щоб один кінець був на 1-1,5 см довше іншого. Кінці дроту скручують таким чином, щоб на кінці «шпильки» утворилася петля діаметром близько 2 мм. Обидва кінці дроту вводять з передодня в порожнину рота через міжзубний проміжок і підтягують їх так, щоб петля перебувала в міжзубні проміжки. Довгий кінець дроту виводять назад з порожнини рота в переддень через дистальний міжзубний проміжок, а короткий - через медіальний, огинаючи шийки зубів поруч. Дистальний (довгий) кінець дроту проводять через петлю і скручують з коротким кінцем. Далі відрізають кінець дроту, залишаючи кінчик розміром 0,5

см, який підгинають до зубів. Подібну пов'язку накладають на зуби-антагоністи. Виготовляють таку ж конструкцію і на зуби другого уламка. Далі репонують відламки і проводять іммобілізацію, пропускаючи дріт через верхні і нижні петлі, кінці якої потім скручують. При необхідності відкрити рот хворому достатньо перерізати 2 вертикальні дотові лігатури, проведені через петлі. У цьому випадку назубних дотові петлі не перерізають. Для відновлення міжщелепного скріплення досить знову ввести в петлі дотові лігатури і скрутити їх кінці. Метод застосовують у всіх випадках переломів щелеп, описаних вище. При переломі верхньої щелепи, міжщелепний лігатурне скріплення доповнюють накладенням підбородочної праці, щоб запобігти її зміщення вниз при мимовільному опусканні нижньої щелепи.


Міжщелепний лігатурне скріплення по Казаньяну (Мал. 2.5.) Менш зручно в порівнянні з методом Айві.



Мал. 2.5. Міжщелепний лігатурне скріплення за методом Казаньяна

Методика виготовлення: навколо двох сусідніх зубів одного уламка проводять лігатуру у вигляді «вісімки» і два її кінця скручують напередодні рота. Ту ж маніпуляцію проводять на зубах-антагоністах і на зубах іншого уламка. Вільні кінці скручують і обрізають. Таким чином, загальний кінець дроту (джгутик) складається з 4-решт. Недоліками методу є наявність товстого дротяного джгута напередодні рота, який може травмувати слизову оболонку щоки та губ, а також необхідність повторного накладення лігатур у разі їх поломки при розкручуванні для огляду і обробки порожнини рота або після екстреного зрізання лігатур при блювоті або кашлі з рясним мокротинням .

Міжщелепний лігатурне скріплення по Гоцко. В якості лігатури використовують поліамідну нитку. Її проводять навколо шийки зуба і зав'язують вузлом на його вестибулярної поверхні. Далі обидва кінці нитки проводять через міжзубний проміжок зубів антагоністів з передодня - в порожнину рота, потім кожен кінець виводять з порожнини в передень рота (дистальне і медіальне), підтягують і пов'язують між собою вузлом, здійснюючи іммобілізацію. Метод мало травматичне і досить ефективний (Мал. 2.6).



Мал. 2.6. Міжщелепний лігатурне скріплення за методом Гоцко

## **2.2. Методи постійної (лікувальної) іммобілізації уламків щелеп за допомогою назубних шин поза лабораторного виготовлення**

**2.2.1. Назубних індивідуальні дровові шини Тігерштедта.** Назубних дровові шини розроблені С.С. Тігерштедтом в 1915 р Запропоновано декілька їх конструкцій. Даний метод лікувальної іммобілізації відрізняється малою травматичністю, простотою, високою ефективністю і дешевизною використовуваних матеріалів. В даний час застосовуються наступні назубних шини Тігерштедта: гладка шина-скоба, шина з распорочним вигином, шина з зацепними петлями і дуже рідко - шина з похилою площиною. Для накладення назубних індивідуальних дровяних шин необхідні:

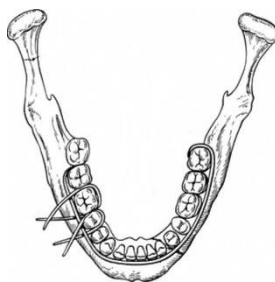
- матеріали - алюмінієвий дріт діаметром 1,8-2,0 мм і довжиною 12-15 см (у разі великої жорсткості її необхідно прожарити); бронза-алюмінієвий дріт діаметром 0,5-0,6 мм або дріт з нержавіючої сталі перетином 0,4-0,5 мм;

- інструменти – крампонні щипці; анатомічний пінцет; кровоспинний затиск Більтрот, Пеана або Кохера; зуботехнічні ножиці для різання металу; напилок.
- Загальні правила, яких необхідно дотримуватися при накладенні назубних шин:
- підшкірно ввести 0,5 мл 0,1% розчину атропіну для зменшення саливації (зручно для лікаря і хворого під час виготовлення шини);
  - провести місцеве знеболення, краще провідникове;
  - видалити зубний камінь для вільного проходження дротяної лігатури в міжзубних проміжках;
  - вигинання шини починати з лівої сторони щелепи хворого (для лівшів - з правого), деякі автори рекомендують починати згінання шини з боку перелому;
  - шину згинають пальцями лівої руки, утримуючи дріт у правій руці крампонними щипцями (для лівшів - навпаки);
  - приміряти шину до зубів у роті, а згинати її тільки поза порожнини рота;
  - виготовлена шина обов'язково повинна прилягати до шийки кожного зуба, включеного в неї, хоча б в одній точці;
  - шину слід фіксувати до кожного включеному в неї зубу лігатурної дротом;
  - закручувати лігатурне дріт необхідно тільки за годинниковою стрілкою (так умовилися всі лікарі). Це забезпечує спадкоємність при догляді за шиною і її збереження при підтягуванні і ослабленні лігатур.

Методика виготовлення. Виготовлення шини починають з вигинання великого зацепного гачка, який охоплює перший зуб, або зацепного шипа, що вводиться в міжзубний проміжок. Алюмінієвий дріт завжди фіксують крампонними щипцями, а згинають, притискаючи пальцями руки до щічках щипців з метою попередження деформації підігнутого до зубів ділянки шини. Для примірки вигнутого ділянки шини його прикладають до зубів і фіксують пальцями лівої руки в ділянку зацепного гачка або шипа, тобто в ділянці виготовленої шини. Не рекомендується приміряти шину, утримуючи її за виступаючий з рота ділянку дроту, так як це може призвести до неправильного розміщенню шини на зубах. Виготовивши шину на одну половину щелепи, переходять до її згінання до зубів іншої половини. При цьому довгий кінець

дроту заважатиме виготовленню шини на протилежній стороні, тому його необхідно відігнути на  $180^\circ$  для здійснення можливості припасовки (пригинання) дроту до зубів протилежної сторони.

А. Гладка шина-скоба. Використовується для лікування переломів нижньої щелепи за умови, що на більшому уламку знаходиться не менше 4 стійких зубів, а на меншому - не менше 2 (Мал. 2.7). Зуби, що знаходяться в щілини перелому, в розрахунок зазначеного правила не приймаються.



Мал. 2.7. Гладка шина-скоба

Показання для застосування:

- лінійні переломи нижньої щелепи, розташовані в межах зубного ряду, без зміщення або з легко вправні уламками;
- переломи альвеолярної частини нижньої щелепи і альвеолярного відростка верхньої щелепи;
- переломи і вивихи зубів, коли з двох сторін на непошкоджених ділянках щелепи є стійкі зуби;
- гострий одонтогенний остеомієліт щелепи і пародонтит;
- переломи верхньої щелепи (при використанні методів Адамса, Дінгмана та ін.);
- як метод попередження патологічного перелому нижньої щелепи до проведення деяких операцій (секвестрєктомія, цистектомія, цистотомія, резекція частини щелепи та ін.).

Методика згинання гладкої шини-скоби. Якщо є зміщення відламків, то перед згинанням шини необхідно їх зіставити руками і тимчасово закріпити

дротяної лігатурою за зуби відламків, звернені до щілини перелому. До шинування беруть відрізок алюмінієвого дроту в ліву руку і крампонними щипцями, що знаходяться в правій руці, згинають зацепний гачок на зуб мудрості (або на будь-який останній зуб, наявний в зубному ряду). При виготовленні гачка дрот згинають під невеликим кутом, щоразу захоплюючи щипцями нові ділянки дроту, послідовно відступаючи від кінця на 1-2 мм. Гачок повинен щільно охоплювати дистальну і щічну поверхню останнього зуба, доходити до середини коронки його язичній поверхні і розташовуватися між екватором і краєм ясен. Язичний кінець гачка заточують напилком під кутом  $45^\circ$  для плавного переходу дроту на поверхню зуба, що виключає травму мови. Іноді замість зацепного гачка згінання шини починають з виготовлення зацепного шипа, який повинен входити в міжзубний проміжок, але не виступати в порожнину рота і не травмувати міжзубної сосочок. Після виготовлення гачок накладають на останній зуб і захоплюють дрот щипцями на рівні середини його коронки з вестибулярної сторони. При цьому довгий кінець гачка (основна частина дроту) буде значно опущений вниз і не відповідати проекції зубної дуги (крива Шпее). Щипці при накладенні їх на дрот повинні розташовуватися горизонтально. Крампонними щипцями знімають гачок з зуба і другим пальцем лівої руки у щічок щипців відгинають дрот вгору на невеликий кут. Приміряють шину в роті, прикладаючи її до зубів. Якщо кут згинання був вірний, то дрот після останньої маніпуляції буде перебувати на рівні шийок декількох зубів. Якщо дрот буде вище або нижче їх шийок, її треба відігнути вниз або вгору на відповідний кут, щоб вона перебувала в проекції шийок декількох зубів. Далі її захоплюють щипцями в останній точці дотику з зубом, знімають і обережно виводять з рота. Злегка послабивши фіксацію щипців, повертають їх на дроті ручками вниз на  $90^\circ$  і відгинають від себе дрот першим пальцем лівої руки до наступного зуба на невеликий кут. Вводять шину в переддень рота і приміряють до зубів. Якщо виявиться, що після пригинання дроту до зуба правильно вигнутий ділянка шини відійшов від зубів, то це означає, що дрот був вигнута надмірно. Для виправлення треба накласти щипці на дрот в місці

останнього вигину і трохи відігнути її від зуба, тобто на себе, і знову приміряти шину до зубів у роті, зачепивши її гачком за останній зуб. Якщо положення шини правильне, то щічками щипців знову захоплюють шину в місці останнього торкання до зуба, виводять її з передодня рота і продовжують згинати в напрямку окклюзійної площини до контакту з подальшим зубом.

Подібним чином, повторюючи маніпуляції, послідовно згинають всю шину на необхідну довжину і закінчують її вигинання на другому уламку зацепним гачком або шипом, який вводять в міжзубний проміжок. Для згинання шипа захоплюють щипцями дріт точно на рівні задньої поверхні обраного зуба, знімають шину з зубів і виводять з рота. Злегка послабивши фіксацію щипців, повертають їх на дроті ручками вниз на  $90^\circ$  і відгинають від себе дріт перший пальцем лівої руки на  $90^\circ$ . Обрізають надлишок дроту, залишаючи кінець для шипа розміром 3-6 мм. За допомогою напилка обробляють шип, надаючи йому форму клина, для того щоб він увійшов до міжзубний проміжок. Величина шипа відповідає величині міжзубного проміжку, а сам шип повинен знаходитися трохи вище міжзубного сосочка, не травмувати його і не виступати гострим кінцем в порожнину рота. Слід зауважити, що іноді зуби стоять так щільно, що величина шипа не перевищує 1-1,5 мм.

Приміряють готову шину в роті. Для зручності накладення шини спочатку вводять шип в міжзубний проміжок, потім надягають всю шину на зуби, зачепивши гачок на перший зуб. Правильно виготовлена шина повинна легко і без зусиль накладається на вестибулярну поверхню зубної дуги. Вона повинна торкатися до всіх зубів хоча б в одній точці і розташовуватися між екватором зуба і краєм ясна. Готову шину прив'язують до кожного зуба бронза-алюмінієвим дротом. Для цього, до накладення алюмінієвої шини, дріт захоплюють пінцетом чи затиском, відступивши від її кінця на 2-3 см, і вводять її з передодня в порожнину рота через міжзубний проміжок. Далі захоплюють затискачем оральний кінець дроту і виводять його через інший міжзубний проміжок в переддень рота, оточуючи зуб з дистальної, язичної і медіальної сторін. Дріт повинна знаходитися нижче екватора зуба. Дистальний кінець

дроту відгинають вгору, а медіальний - вниз. Між цими кінцями (вони повинні бути приблизно рівновеликі) утворюється простір, куди згодом буде поміщена вигнута шина. При проведенні дроту в порожнину рота необхідно захистити мову від травми дротом. Для цього другим пальцем лівої руки відгинають дріт до зубів в міру її просування в порожнину рота.

Аналогічним способом накладають дровові лігатури на всі зуби, включені в шину. Всі дистальні кінці вигибають догори, а медіальні - вниз. Після накладення лігатур приступають до фіксації шини. Її накладають на зуби, вводячи між кінцями дровових лігатур. За годинниковою стрілкою скручують верхній і нижній кінці дровової лігатури кожного зуба, захопивши їх затискачем на відстані 2,0-2,5 см від вестибулярної поверхні коронки. Щоб не переплутати верхній кінець однієї лігатури з нижнім кінцем іншої, перед скручуванням їх треба покачати. При цьому переміщенні одного кінця в орально-вестибулярному напрямку синхронно рухається парний кінець цієї ж лігатури. Після скручування лігатур кожен з них обрізають на довжину, що не перевищує 5 мм, і кінці підгинають до шини або до зубів у напрямку до середньої лінії. Необхідно стежити, щоб кінці лігатур не травмували навколишні тканини.

Фіксувати шину до зубів можна й іншим способом. Для цього шину за допомогою шипа і гачка фіксують на зубах. Дровову лігатуру згинають у вигляді шпильки і з порожнини рота вводять її кінці: один - в медіальний, інший - в дистальний міжзубні проміжки одного і того ж зуба. При цьому один кінець дроту (наприклад, медіальний) проводять під шиною, а інший (дистальний) - над шиною. Дріт скручують не до кінця, залишаючи шину рухомий для полегшення проведення подальших лігатур. Подібним чином накладають лігатури на всі зуби. Щільно скручують всі лігатури, обрізають і підгинають кінці до зубів, як зазначено вище. Такий спосіб часто викликає труднощі при проведенні, як правило, верхнього кінця лігатури, який упирається у внутрішню поверхню шини. Після лікування перед зняттям шини

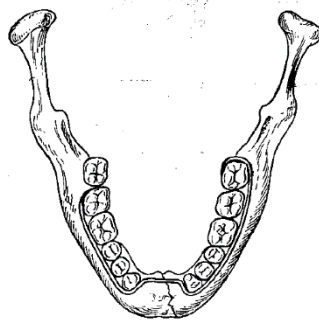
послаблюють лігатури і перевіряють відсутність рухливості відламків, похитуючи їх.

Знімають шину через 4-5 тижнів. Для цього крампонними щипцями трохи розкручують кінці дротяних лігатур проти годинникової стрілки, розрізають ножицями по металу один з них або обидва і витягають дріт з міжзубного проміжку. Якщо лігатуру заклинює, її необхідно трохи змістити убік ясна, виштовхнути в порожнину рота і після цього витягти. Шину знімають з зубів, обробляють ясна 3% розчином перекису водню або 1% розчином йоду.

Після накладення гладкою шини-скоби хворому рекомендується носіння стандартної підбородочної праці Помаранчевої-Урбанської для обмеження відкривання рота. Пацієнту необхідно приймати рідку або протерту їжу. Лікар повинен регулярно оглядати хворого 2-3 рази на тиждень. При цьому необхідно контролювати стан прикусу, міцність фіксації уламків шиною, стан тканин в області перелому (наявність або відсутність запальних явищ), стан зубів у щілини перелому. При ослабленні фіксації шини на зубах необхідно підтягувати лігатури, підкручуючи їх за годинниковою стрілкою. Якщо при цьому лігатура лопне, її замінюють новою.

Особливе значення має стан порожнини рота. Хворого необхідно навчити гігієнічним заходам з профілактики розвитку гінгівіту. З цією метою хворий повинен 2 рази на день (вранці та ввечері) чистити зуби і шину зубною пастою і щіткою, після кожного прийому їжі зубочисткою видаляти залишки їжі і проводити 3-5 разів на добу полоскання порожнини і передодня рота антисептичними розчинами: рожевий розчин калію перманганату, відвари шавлії або ромашки та ін.

Б. Шина-скоба з распорочним вигином. Ця шина може бути використана при наявності на меншому уламку не менше 2 стійких зубів, а на більшому - 4. Распорочний вигин запобігає бічний зсув відламків (Мал. 2.8).



Мал. 2.8. Шина-скоба з распорочним вигином.

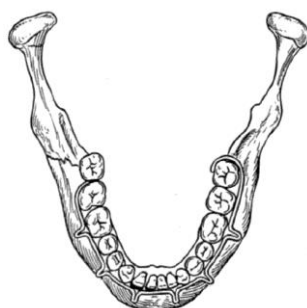Показання для застосування:

- перелом нижньої щелепи в межах зубного ряду і наявність дефекту кісткової тканини не більше 2-4 см;
- перелом нижньої щелепи без зміщення або з легко вправні уламки, якщо щілину перелому проходить через альвеолярну частину, позбавлену зубів.

Для згинання шини-скоби з распорочним вигином потрібні ті ж матеріали і інструменти, що і для виготовлення гладкою шини-скоби. Методика згинання шини з распорочним вигином відрізняється від виготовлення гладкою шини-скоби лише на етапі формування розпірки. Довжина распорочного вигину повинна відповідати довжині дефекту кістки або зубного ряду. В іншому випадку відбудеться збільшення або зменшення довжини нижньої щелепи. Плечі распорочного вигину, що впираються в зуби, повинні бути рівні опорної поверхні. Це необхідно враховувати при згинанні розпірки і робити поправку на товщину дроту, так як вона бере участь в утворенні плеча. Для вигинання распорочного вигину щічки щипців розташовують на шині-скобі паралельно поверхні зуба, зверненої в бік дефекту, і, знявши шину з зубів, згинають дріт від себе під кутом  $90^\circ$ . Плавна згинають на себе довгий кінець дроту у вигляді півкола до моменту його орієнтації на вихід з порожнини рота, приміряють шину і захоплюють щипцями дріт на рівні язичної поверхні зуба. Можна вчинити по-іншому: на цьому рівні зробити відмітку-подряпину. Потім знімають шину, зміщують щічки щипців від місця захоплення (або відмітки-подряпини) в вестибулярному напрямку на товщину дроту і відгинають її на

90° у бік дефекту. Випрямляють дріт на ділянці, трохи перевершує по довжині наявний дефект. Знову приміряють шину і, видаливши її з рота, згинають дріт над серединою дефекту. Необхідно стежити, щоб даний відрізок НЕ був зміщений орально, це виключить травму язика, або вестибулярно - це запобіжить пошкодження слизової оболонки щоки або губи. Дана ділянка дроту необхідно підняти до верхнього краю коронки зуба, що стоїть на іншій стороні дефекту, і розташувати на її оральної поверхні. Гострим інструментом можна зробити відмітку-подряпину на рівні поверхні коронки зуба, зверненої в бік дефекту, або накласти тут щічки щипців і витягти шину з рота. Відступивши від відмітини або від місця накладення щічок щипців у бік дефекту на товщину дроту, відгинають її вільний кінець на себе на 90°. Приміряють шину, захоплюють дріт на місці виведеного назовні плеча распорочного вигину біля кордону медіальній і вестибулярної поверхонь коронки зуба і витягують з рота. Повернувши щипці на шині на 90° ручками вниз згинають дріт від себе до зіткнення її з вестибулярної поверхнею коронки опорного зуба. Подальше згібання та фіксація шини до зубів аналогічні описаним для шини-скоби.

В. Шина з зацепними петлями. Цю шину найбільш часто використовують для лікування хворих з переломами щелеп (Мал. 2.9).



Мал. 2.9. Шина з зацепними петлями

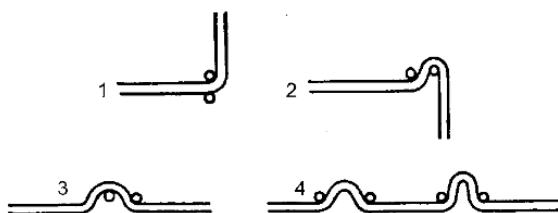
При переломах нижньої щелепи виготовляють 2 шини з зацепними петлями на зуби верхньої і нижньої щелеп. При переломах верхньої щелепи в залежності від обраного методу може використовуватися як одна (при фіксації верхньої

щелепи до кісток верхнього відділу особи), так і дві шини з зацепними петлями (у разі використання підбородочної пращі).

Показання для застосування:

- переломи нижньої щелепи за межами зубного ряду;
- переломи нижньої щелепи в межах зубного ряду при відсутності на більшому уламку 4 стійких зубів, а меншому - двох (в іншому випадку пародонт, використовуваних для шинування зубів, може не витримати навантаження, і зуби стануть рухливими);
- переломи нижньої щелепи зі важко вправними відломками, які вимагають витягнення;
- двосторонні, подвійні і множинні переломи нижньої щелепи, перелом верхньої щелепи (з обов'язковим використанням підбородочної пращі);
- одночасні переломи верхньої та нижньої щелеп (доповнюється підбородочною пращею).

Методика згинання шини з зацепними петлями. Беруть відрізок алюмінієвого дроту довжиною 15 см в ліву руку і за допомогою клямпових щипців, що знаходяться в правій руці, згинають зацепний гачок на зуб мудрості (або на інший останній зуб, наявний в зубному ряду). Гачок згинається і заточується як при виготовленні гладкої шини-скоби. Згинають шину до наступного зуба (припустимо, їм буде другий моляр). Шина повинна стосуватися другого і третього молярів хоча б в одній точці і розташовуватися між екватором і краєм ясен. Захоплюють шину щипцями в міжзубні проміжки першого і другого молярів, трохи ближче до першого моляра, знімають шину з зубів і виводять її з рота, не змінюючи положення шини в щипці. Далі приступають до вигинання зацепної петлі (Мал. 2.10).



## Мал. 2.10. Схема етапів згинання (1-4) зацепної петлі

Утримуючи щипці ручками вгору накладають щічки на шину під кутом 30-40° по відношенню до вертикальної осі зуба. Витягують шину з рота, щипцом із затиснутою шиною надають вертикальне положення ручками вниз і першим пальцем лівої руки відгинають дріт від себе на 90°, щільно притискаючи до щічках щипців. Взнявшись лівою рукою за відігнутий (довгий) кінець дроту, переміщують на нього щічки щипців, розташовуючи впритул до освіченої кутку. Другим пальцем лівої руки, розташованим біля лівої щічки щипців, повертають на себе довгий кінець (на 180°), щільно притискаючи його до лівої щічки. Щічки щипців переміщують на підставу петлі, зближують її плечі і одночасно відгинають довгий кінець дроту від себе на 90°, зробивши його продовженням вже зігнутої частини шини. Шину приміряють на зуби. Вершина петлі на нижній щелепі повинна бути звернена вниз, довжина її дорівнює не більше 5 мм, вона повинна бути розташована до зуба під кутом 30-40°. Якщо кут нахилу петлі по відношенню до слизовій оболонці ясен буде менше 30°, то надіте в подальшому на петлю заціпне гумове кільце призведе до утворення пролежня на яснах. Якщо кут буде більше 45°, то пролежень може утворитися на слизовій оболонці щоки. Критерієм правильності кута нахилу петлі може служити шматок тієї дроту, з якого згинають шину: вона повинна проходити між зубом і петлею, злегка торкаючись їх. Якщо дріт не проходить, петлю слід відігнути, якщо проходять 2 дроту - петлю слід пригнути до зуба. Якщо кут між петлею і зубом не відповідає необхідному, то не можна далі продовжувати згинати шину. Потрібно відразу ж виправити кут нахилу петлі. Для цього безпосередньо перед петлею (на ділянці вже зігнутої шини) дріт захоплюють щічками клямпових щипців, а петлю фіксують кровоспинним затискачем. Щільно утримуючи дріт клямповими щипцями, виробляють поворот зацепної петлі за допомогою затиску на невеликий кут, домагаючись нахилу в 30-40°. Використовуючи досвід по згибанню гладкою шини-скоби, підгинають шину до другого премоляру. Заціпни петлі згинають на парних зубах, тобто на других

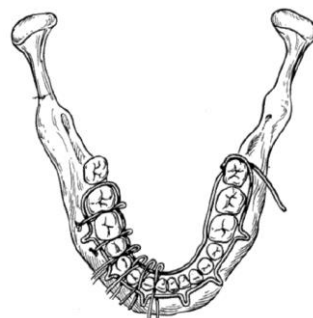різцях, перших премолярах і перших молярах, якщо анатомічні умови і локалізація перелому дозволяють це зробити. Зігнувши заціпну петлю на перший премоляр, підганяють шину до іклу, після чого згинають петлю на другий різець і пригинають шину до першого різцю. Після перетину середньої лінії нижньої щелепи продовжують згинати шину за тією ж технологією. Однак на протилежній стороні щелепи захоплювати дріт для вигинання зацепної петлі необхідно перед тим зубом, на якому вона повинна розташовуватися. Закінчують згінання шини виготовленням гачка або шипа, використовуючи прийоми, описані при згинанні шини-скоби. Аналогічним способом виготовляють шину зі зацепними петлями на зуби верхньої щелепи, але зацепні петлі на ній повинні бути звернені своєю вершиною вгору. При цьому захоплювати дріт щипцями слід таким чином, щоб ручки щипців були звернені вниз, а кут нахилу також становив  $30-40^\circ$  до щічної поверхні коронки зуба. Перший рух при згинанні петлі має бути до себе на  $90^\circ$ . Заціпні петлі зазвичай згинають на шині таким чином, щоб вони розташовувалися в області 6, 4 і 2 зубів. Якщо у хворого відсутні дані зуби, то петлі виготовляють в області інших зубів, але необхідно це робити у зубів, що мають антагоністи. Зазвичай на шині, прилеглої до зубів більшого уламка, згинають 3-4 заціпні петлі, а меншого - 2-3. Підстава петлі має знаходитися в межах коронки зуба. Виготовлені шини поміщають на зуби щелеп і перевіряють їх якість: необхідно, щоб шини прилягали до кожного зуба хоча б в одній точці, петлі повинні утворювати кут нахилу до осі зуба  $30-40^\circ$ , заціпні петлі обох шин повинні перебувати приблизно на одному рівні, шина повинна розташовуватися між краєм ясен і екватором. Прикріплюють шину до кожного зуба за допомогою бронзо алюмінієвого дроту за описаною вище методикою. Після закріплення шин на зубах верхньої та нижньої щелеп приступають до еластичного і плавного переміщенню відламків в правильне (нормальне) становище. Для цього надягають на заціпні петлі гумові кільця. Репонують гумовою тягою (коса, вертикальна або змішана), яка повинна бути спрямована в бік, протилежну зсуву відламків, враховуючи тягу м'язів і тяжкість відламків. У таких випадках

гумова тяга розводить у різні боки накладе один на одного або вклинитися своїми кінцями в хибному положенні відламки щелепи. Не слід створювати невелику тягу на тривалий час (на кілька днів), так як це подовжує страждання хворого, дає менший ефект і призводить до рухливості зубів. Краще зробити анестезію, накласти потужну гумову тягу і протягом короткого часу репонувати відламки. Про правильну репозиції відламків, до яких прикріплена шина, можна судити по відновленню правильного прикусу. Потім слід зменшити тягу і закріпити відламки на весь період лікування за допомогою гумових кілець або дротяних лігатур. Останнє позбавить пародонт зубів, включених в шину, від нефізіологічному навантаження. Іноді при переломах в області тіла нижньої щелепи вигідніше вигнуту шину прив'язати жорстко тільки до зубів переміщеного фрагмента. До зубам правильно стоїть фрагмента шину лише злегка фіксують лігатурами. Після репозиції відламків дотові лігатури закручують до жорсткого кріплення. Коли зміщення відламків велика і зігнути одну шину на обидва уламку не вдається, можна виготовити і міцно закріпити шини на кожному з уламків. Після їх репозиції на заціпни петлі надягають гумові кільця під кутом, щоб вони створювали компресію відламків, що значно перешкоджає їх переміщенню.

Остаточо судять про правильність розташування уламків по прикусу і даними рентгенографічного дослідження, зробленого не менш ніж у двох проєкціях. Після шинування з приводу перелому верхньої щелепи необхідно надіти хворому еластичну підбородочну пращу. В іншому випадку при відкриванні рота нижня щелепа змістить (потягне) вниз верхню. Періодично (2-3 рази на тиждень) проводять огляд пацієнта, коригують міцність фіксації шин, підкручуючи лігатури, міняють гумові кільця, так як вони розтягуються і може статися зсув відламків, обробляють передднь рота антисептичними розчинами. Стежать за станом прикусу, положенням уламків і тканин в області перелому. Через 10-25 добу після перелому проводять динамічний рентгенологічне дослідження з метою контролю положення відламків. Необхідно навчити пацієнта гігієнічним заходам порожнини рота, як це описано вище. Особливу

увагу необхідно звернути на повноцінне харчування хворого. Після зрощення уламків (визначеного клінічно) перед зняттям шин необхідно видалити гумові кільця і дати хворому 1-2 дні походити без фіксації (з розімкнутими щелепами), приймаючи м'яку їжу. Якщо за цей час не відбудеться зміщення відламків, про що скаже порушення прикусу, шини знімають. Якщо виникне невелика зміна прикусу, то гумову тягу зберігають ще 10-15 діб. Шина з зацепними петлями може використовуватися як один з основних несучих елементів хірургічного методу іммобілізації верхньої щелепи. У цьому випадку вершини зацепних петель верхньощелепної шини повинні бути звернені вниз. Зазвичай згинають не більше двох петель з кожної сторони.

Шинування за методом А.П. Вихрова і М.А. Слєпченко. Автори запропонували використовувати поліамідну нитку для посилення кріплення шини на зубах (гладкою скоби або з зацепними петлями (Мал.2.11).



Мал. 2.11. Шинування по Вихрову-Слєпченко

Для цього беруть бронзоалюмінієву дротяну лігатуру, складають її у вигляді шпильки та вводять обидва її кінці в один міжзубний проміжок з рота у бік присінка рота. Підтягують лігатуру таким чином, щоб на язичну поверхню міжзубних проміжків утворилася маленька петля. Проводять аналогічну процедуру на протязі усіх міжзубних проміжків. Для цього беруть поліамідну нитку діаметром 1 мм і пропускають її через усі петлі з язичного боку, кінці нитки виводять напередодні рота за останніми зубами з обох боків. Потім на зуби укладають раніше виготовлену шину так, щоб вона розташовувалася між двома кінцями тих самих раніше проведених бронзо-алюмінієвих лігатур, які

потім скручують. На думку авторів, переваги їх методу такі: міцніше скріплення уламків, скорочення часу закріплення шини, відсутність травми слизової оболонки ясен.

Д. Назубні шини із бронзо-алюмінієвого дроту. Вони є варіантами лігатурного в'язу за типом машинного шва. Метод Обвегезера (Рис. 2.12): беруть шматок бронзо-алюмінієвого або іншого лігатурного дроту довжиною 20-25 см. Один його кінець розташовують уздовж вестибулярної поверхні зубної дуги, інший проводять і виводять через один і той же міжзубний проміжок з язичної сторони напередодні рота, при цьому захоплюють по дорозі на вестибулярній поверхні довгий дріт лігатурний за типом машинного шва.

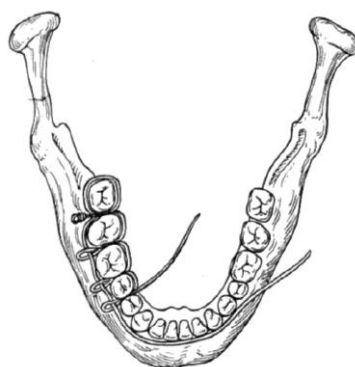


Рис.2.12. Міжщелепний лігатурне скріплення за методом Обвегезера

Виступаючі дротові лігатури закручують, отримуючи тим самим зацепної петлі, використовувани надалі для здійснення гумової тяги. Ці методи та інші, аналогічні їм, трудомісткі і не завжди дозволяють домогтися гарної тривалій імобілізації, тому в даний час застосовуються вкрай рідко.

**2.2.2. Назубні стандартні шини.** Для виготовлення індивідуальних дротяних або пластмасових шин необхідні хороші мануальні навички. Крім того, процес їх виготовлення вимагає великих витрат часу і частого поетапного примірки до зубної дуги. Особливо важко згинати шини при аномаліях прикусу, дистопії зубів та ін. Враховуючи вищесказане, були запропоновані стандартні шини, які виготовляються в заводських умовах, не потребують згинанні зацепної петель і тим самим спрощують шинування.

В Україні широке застосування в клінічній практиці знайшли стрічкові шини В.С. Васильєва. Така шина зроблена з тонкої плоскої металевої стрічки шириною 2,3 мм і довжиною 134 мм, на якій є 14 зацепної петель. Шина легко згинається в горизонтальній площині, але не гнеться у вертикальній площині. Шину Васильєва обрізають до необхідних розмірів, згинають по зубній дузі так, щоб вона стосувалася до кожного зуба хоча б в одній точці, і прив'язують лігатурної дротом до зубів. Гідності шини у швидкості її накладення, однак істотним недоліком є неможливість її вигинання у вертикальній площині, що не дозволяє уникнути травмування слизової оболонки в бокових відділах щелеп через невідповідність кривої Шпеє. Для однощелепного шинування ця шина не годиться внаслідок низької міцності.

За кордоном є стандартні шини різних конструкцій зі сталевого дроту (шини Вінтера) і поліамідних матеріалів, які можна згинати в будь-яких площинах. Шини легко скручуються в моток і виробляються із заздалегідь зробленими зацепними гачками. Вони також недостатньо міцні і можуть використовуватися тільки для двохщелепного шинування.

**2.3 Постійна (лікувальна) іммобілізація відламків щелеп за допомогою шин лабораторного виготовлення (шини Порта, Вебера, Ванкевич та інші, каппові апарати).** Шини лабораторного виготовлення відносять до ортопедичним методам іммобілізації. Вони можуть виконувати самостійну функцію іммобілізації і можуть бути додатковим пристосуванням при різних хірургічних способах скріплення уламків. Найбільш часто використовують знімні ортопедичні конструкції:

А. Зубонадясневі шини:

- проста зубонадяснева шина Вебера;
- зубонадяснева шина Вебера з похилою площиною;
- шина Ванкевич;
- шина Ванкевич-Степанова та ін.

Б. Надясневі шини:

- шина Порта.

## В. Незнімні ортопедичні конструкції:

- назубні капові шини з фіксуючими елементами різних модифікацій.

Показання для застосування шин лабораторного виготовлення:

- важкі ушкодження щелеп зі значними дефектами кісткової тканини, при яких не проводиться кісткова пластика щелепи;
- наявність важких супутніх захворювань у потерпілого (цукровий діабет, інфаркт міокарда, інсульт та ін.), При яких застосування хірургічних методів іммобілізації протипоказано;
- відмова хворого від оперативного закріплення відламків;
- необхідність додаткової фіксації уламків одночасно з використанням дротяних шин.

Для виготовлення лабораторних шин необхідні відповідні умови: зуботехнічна лабораторія, спеціальні матеріали. Зуботехнічну роботу здійснюють зубні техніки.

А. Проста зубонадяснева шина Вебера. Може застосовуватися самостійно або як один з основних елементів при використанні методу навколишнього шва при переломах нижньої щелепи. Методика виготовлення шини. Знімають зліпок з зубної дуги нижньої щелепи або окремо з кожного уламка при значному їх зміщенні. Далі відливають модель, за якою з воску моделюють зубонадясневу шину таким чином, щоб ріжучі краї і горбки зубів були вільні від воску, а знизу шина була трохи вище (на 1-2 мм) нижнього склепіння передодня рота. Воскову модель замінюють на пластмасову, яку накладають на альвеолярну частину нижньої щелепи і зуби відламків, фіксуючи останні. Якщо зліпки знімали окремо з кожного уламка або на відлитої гіпсової моделі виявляють значний зсув відламків, то дану модель розрізають по лінії перелому і встановлюють її частини в правильне положення за допомогою раніше відлитої моделі верхньої щелепи. Моделі закріплюють у окклюдаторі, моделюють зубонадясневу шину з воску і по отриманому шаблоні варять її з пластмаси. Можна виготовити зубонадясневу шину безпосередньо в роті хворого з швидкотвердіючої пластмаси. Для цього слизову оболонку альвеолярної

частини нижньої щелепи і зуби змащують вазеліном. Замішують швидкотвірдіючу пластмасу і, коли вона придбає тістоподібний стан, з неї моделюють довгий товстий циліндр, надають йому дугоподібну форму, поміщають на зуби і альвеолярну частину нижньої щелепи, обжимають пальцями, продавлюючи до оголення ріжучих країв і жувальної поверхні зубів. До затвердіння пластмаси шину витягують з рота і поміщають в холодну воду для уповільнення полімеризації. Перед припасовкою шини до зубів її механічно обробляють, шліфують і припасовують до уламків. Не можна допускати швидку полімеризацію шини в гарячій воді, тому вона деформується.

Модифікація М.Б. Швирковим. З трьох шарів пластинки зуботехнічного воску готують індивідуальну Зліпкові ложку, межі якої повинні бути на 2 мм вище нижнього склепіння передодня рота. Видаляють один внутрішній шар воску, шину заповнюють замішаною швидкотвердіючою пластмасою і знімають зліпок. Воскову ложку з пластмасовим відбитком поміщають у холодну воду. Після затвердіння пластмаси воскову ложку видаляють, а шину шліфують і припасовують до зубів. Якщо шину застосовують як основний елемент при використанні оточуючих швів, до неї фіксують відламки нижньої щелепи капроновими або дротяними лігатурами.

Б. Зубонадяснева шина Вебера з похилою площиною. Відрізняється від простої зубонадясневої шини Вебера тим, що в бічному відділі на рівні молярів має похилу площину по висоті трохи менше вертикального розміру коронок молярів антагоністів. Методика виготовлення та ж, що і простий зубонадясневої шини Вебера. Додатково виготовляють похилу площину в бічному відділі. Застосовують шину Вебера з похилою площиною для іммобілізації та попередження бічного зсуву уламків нижньої щелепи за рахунок упору похилій площині в вестибулярну поверхню зубів-антагоністів верхньої щелепи. Крім того, шину Вебера використовують при значних дефектах нижньої щелепи в результаті розвитку травматичного остеомієліту, вогнепального поранення або після операцій резекції нижньої щелепи з приводу пухлини. У цих випадках тривале носіння шини (протягом 2-3 міс)

може призвести до ліквідації вираженого бокового зміщення нижньої щелепи після зняття шини.

В. Шини / Ванкевич і Ванкевич-Степанова. Являє собою зубонадясневу шину з опорою на альвеолярний відросток верхньої щелепи і тверде небо. Має в бокових відділах два звернені вниз похилі площини, які впираються в передні краї гілок або в альвеолярну частину бічних відділів тіла нижньої щелепи переважно з язичної сторони і не дозволяють уламків нижньої щелепи зміщуватися вперед, вгору і всередину. Застосовують шину Ванкевича для фіксації та попередження бічного і обертального зміщення уламків нижньої щелепи, особливо при значних її дефектах, за рахунок упору похилих площин в передні краї гілок щелепи. Шина Ванкевич в модифікації Степанова відрізняється тим, що замість верхньощелепного базису є металева дуга, як у бюгельного протеза.

Г. Шина Порта. Застосовують шину Порта в разі перелому беззубою нижньої щелепи без зміщення відламків і відсутності у хворого знімних зубних протезів і зубів на верхній щелепі. Шина являє собою 2 базисні пластинки на кожну щелепу за типом повних знімних протезів, жорстко з'єднаних між собою в положенні центральної оклюзії. У передньому відділі шини створюють отвір для прийому їжі. Шину Порта використовують як іммобілізуючий апарат тільки в поєднанні з носінням підбородочної пращевидної пов'язки.

Д. Каппови назубни шини з фіксуючими елементами. Застосовують для іммобілізації уламків нижньої щелепи при наявності дефекту кісткової тканини в межах зубного ряду, коли на уламка є достатня кількість стійких опорних зубів. Можна застосувати ці шини з метою іммобілізації уламків і в разі недостатньої стійкості опорних зубів (наприклад, при пародонтиті), коли використання назубних шини з метою іммобілізації уламків небажано або протипоказано. Ці шини складаються з металевих ковпачків, припасовані до зубів нижньої щелепи. Ковпачки сполучають між собою і фіксують на зубах кожного уламка. За допомогою різних за конструкцією замків (штифти, важелі і т.д.) відламки після їх репозиції закріплюють на термін, необхідний для

консолідації. Зуби, використовувані для шинування, що не препарують. Слід зауважити, що каппові апарати трудомісткі у виготовленні, вимагають наявності досвідчених зубних техніків та оснащення зуботехнічної лабораторії, дорого коштують і тому нині рідко застосовуються для лікування хворих з переломами нижньої щелепи.

**2.4 Лікарська тактика по відношенню до зубів, що знаходяться в щілині перелому.** Коріння зубів, що знаходяться в щілині перелому, є причиною розвитку запального процесу, аж до травматичного остеомієліту. До теперішнього часу серед фахівців немає єдиної думки про лікарську тактику по відношенню до цих зубів. Одні вважають, що раннє видалення зубів в щілині перелому є основною профілактикою розвитку різних ускладнень. Так, Н.М. Міхельсон (1956) зазначав, що якщо іммобілізація не проводиться у перші години або добу після травми, то єдиною профілактикою розвитку травматичного остеомієліту є видалення зуба з щілині перелому. Інші автори вважали, що дані зуби необхідно зберігати. Прихильники раннього видалення зуба з щілині перелому вказували, що тільки зуб в щілині перелому є основною причиною розвитку травматичного остеомієліту.

У щілині перелому може виявитися як один, так і два зуба. При цьому можуть виявлятися різні варіанти: лінія перелому може проходити через весь періодонт або його частина, можливо оголення в щілині перелому тільки апікальної частини зуба, іноді відзначається перелом кореня в різних його відділах або в області біфуркації. Зуб в щілині перелому може перебувати на більшому або меншому уламка. Клінічна практика показує, що зуби з оголеним коренем, навіть з живою пульпою або пломбовані, уповільнюють процес консолидації фрагментів кістки, так як кісткові балочки ростуть тільки з одного уламка в інший і з коренем зуба не зростаються. У цьому випадку мається абсолютне показання до раннього видаленню таких зубів. Доказом правильності цього твердження служить рухомість уламків після закінчення звичайних термінів, необхідних для консолидації, тобто через 4-5 тижнів. Зуби в щілині перелому з періапікальними хронічними вогнищами завжди потенційно

небезпечні в плані розвитку запальних ускладнень, тому показано раннє видалення таких зубів.

Особливої уваги заслуговують зуби, що знаходяться в щілині перелому на дистальному уламку, насамперед другий і особливо третє моляри. При використанні консервативних методів іммобілізації ці зуби мають велике значення для запобігання зсуву вгору незакріпленого дистального фрагмента. Слід зауважити, що спроба видалити такий зуб на малому уламку в перші дні після перелому завжди пов'язана зі значними технічними труднощами внаслідок неможливості міцного утримання цього уламка рукою при вивиханні зуба щипцями. У цьому випадку відбувається тертя решт відламків один про одного, що є абсолютно неприпустимим. Додатковому травмуванню нижнього луночкового нерву іноді призводить до його розтрощення і (або) розриву. Можливе пошкодження зв'язкового апарату скронево-нижньощелепного суглоба і навіть його вивих. Для запобігання гнійного запального процесу в області перелому в цьому випадку на 1-2 тижнів призначають антибактеріальну терапію. Через 12-14 днів після утворення первинної кісткової мозолі і стихання гострих запальних явищ, викликаних травмою, такі зуби можуть бути видалені з меншими труднощами внаслідок розвитку хронічного періодонтиту, що супроводжується зниженням міцності набрякла колагенових волокон періодонта (колагенові волокна в кислому середовищі розбухають і втрачають міцність) і резорбції стінок луночки. Але і в цьому випадку потрібно міцна фіксація малого фрагмента, оскільки є небезпека пошкодження вже не тільки нижнього луночкового нерву, але й руйнування неміцною новоствореної первинної кісткової мозолі.

Абсолютні показання для видалення зуба з щілини перелому наступні:

- наявність зубів у щілині перелому з різними патологічними змінами і станами (перелом кореня, рухливість зуба, наявність хронічних вогнищ інфекції в періапикальних тканинах, широке оголення цементу кореня, вивихання зуба з лунки);

- наявність в щілини перелому зуба, підтримуючого запальні явища, незважаючи на проведену медикаментозну терапію;
- наявність зубів, що заважають порівнянні відламків.

У сумнівних випадках доцільно вирішувати питання на користь видалення зуба з щілини перелому відразу ж або при перших ознаках розвитку запального процесу в області відламків щелепи. Залишаючи зуб, лікар бере на себе відповідальність за можливі наслідки (розвиток тих чи інших ускладнень). Такий хворий вимагає особливо ретельного спостереження в період лікування. Тому, тактика лікаря по відношенню до зубів в щілини перелому різноманітна і залежить від багатьох причин, які необхідно враховувати в практичній діяльності.

## **РОЗДІЛ 3.**

### **РЕАБІЛІТАЦІЯ ПОРАНЕНИХ З ТРАВМАМИ М'ЯКИХ ТА ТВЕРДИХ ТКАНИН ЩЕЛЕПНО-ЛИЦЕВОЇ ДІЛЯНЦІ**

Міжнародна і вітчизняна практика ліквідації наслідків воєн свідчить про те, що проблеми медичної реабілітації та соціальної адаптації колишніх військовослужбовців займає провідне місце у вирішенні медико-соціальних і економічних завдань післявоєнного періоду. Це зумовило організацію і створення реабілітаційних центрів з усіма необхідними для проведення реабілітаційних заходів з різних видів патології. В даний час бойових вражаючим впливам піддаються військовослужбовці, які беруть участь в локальних конфліктах на території України, а також мирне населення при організації терактів. Заповнення людських втрат вкрай важко, що наочно показує, наскільки актуальна проблема збереження та відновлення здоров'я учасників війни.

#### **3.1. Особливості реабілітації поранених щелепно-лицевої ділянки.**

Реабілітація поранених ЩЛД включає:

- контроль ефективності іммобілізації уламків,
- проведення комплексу лікувальних заходів, що створюють оптимальні умови для консолідації уламків при різних видах переломів ЩЛД;
- визначення показань для повторної госпіталізації з метою проведення необхідних оперативних втручань (відновна хірургія).

Спільно з щелепно-лицьовим хірургом ортопед-стоматолог контролює відновлення цілісності зубних рядів, визначає терміни зняття пристроїв іммобілізації, проводить експертизу непрацездатності, при необхідності ставить на диспансерний облік для подальшого спостереження (віддалені результати лікування). Відомо, що поранення в ЩЛД відносяться до розряду тяжких за своїми кінцевим функціональних розладів. Тому, успішність лікування і реабілітації залежить від:

- своєчасного надання першої допомоги, транспортування та евакуації поранених;
- уніфікації методів надання спеціальної допомоги;
- наступності методів лікування поранених і проведення комплексу реабілітаційних заходів.

Ці 3 основних умови є вирішальними для швидкого повернення військовослужбовців до ладу. Виділення груп по тяжкості поранення, характером і обсягом пошкоджень (кісткові дефекти щелеп, великі дефекти м'яких тканин, контрактури, неправильно зрощені переломи, а також поєднана і комбінована травма) дозволило правильно та вчасно надавати як кваліфіковану, так і спеціалізовану допомогу. Були розроблені нові методи лікування поранень в ЩЛД, що забезпечили більш раннє і успішне завершення ранових процесів і відновлення пошкоджених органів. Кожна хвороба починається з пошкодження («полома», за визначенням І. П. Павлова), «включає» компенсаторні процеси, а поранення і є пошкодження. Порушення цілісності організму як функціональної системи так перебудовує в ході компенсації його життєдіяльність, яка завжди протікає за принципом реалізації домінуючої потреби, що хвора людина не може оптимально задовольняти систему своїх

матеріальних і духовних потреб, частина з яких на якийсь час, а нерідко (при інвалідності) і назавжди залишаються недосяжними.

Поранення у нормальної людини завжди провокує патологічну біль, від чого і виникла поняття «хвороба». Загальна реакція на поранення в бойовій обстановці, ранова хвороба, по виразності проявів і тривалості відрізняється від травматичної хвороби мирного часу, вона більш швидкоплинна за деякими фазами і більш небезпечна ускладненням. Тяжкість, перебіг і результат рановий хвороби визначають властивості рани: снаряда, локалізація, характер, обсяг пошкодження і реактивність організму: ступінь індивідуального прояви патологічних рефлексів, інтоксикації, порушення свідомості і дихання, обсяг крововтрати і швидкість зупинки її; вираженість больового синдрому, час і ступінь вибірковості купування його; бойова обстановка і навколишні умови, що передують поранення стан (особливо занепад духу і зневоднення); час від моменту поранення до надання різних видів медичної допомоги і зміст її; ступінь травматичного транспортування на етапах медичної евакуації; можливо рання, превентивна, патогенетична інтенсивна терапія з подальшим спеціалізованим лікуванням місцевих і загальних порушень, відновленням взаємодії функціональних систем; рання реабілітація при гуманному і відповідальному ставленні до пораненого з боку колег і медперсоналу протягом хвороби.

Поранення - це порушення цілісності системи, а рана хвороба - результат взаємодії організму з ушкодженням. Пошкодження сучасним вогнепальною зброєю - це і рановий канал, і пульсуюча порожнина, і сегментарне пошкодження, головним чином механічної природи, і дистантного пошкодження рефлекторного, механічного, інтоксикаційного, спазматичного, гіпоксичного, ішемічного, ферментативного, гормонального, креаторного і іншого порядку. У зв'язку з цим, пошкоджується в різному ступені весь організм, і він відповідає, реагує на поранення цілісно, але аж ніяк не однаково всіма своїми структурами. Але якщо припиняється функціонування критичної маси функціональної системи, то ушкодження стає незворотнім, так як нічому

досить реагувати з метою відновлення структури і функції, поранення з пошкодженням нижче критичної маси смертельно. Успішність реабілітації поранених в обличчя багато в чому визначається адекватним, повноцінним лікуванням на етапах кваліфікованої і спеціалізованої допомоги та ефективністю подальшої системи реабілітаційних заходів на всіх стадіях лікування травматичної хвороби. Відновлювальне лікування є обов'язковою складовою частиною єдиного лікувального процесу, спрямованого на відновлення і компенсацію порушених функцій і органів. «Страх, туга, печаль - руйнують тіло, відкриваючи доступ до нього всіляким захворювань» - говорив академік І.П. Павлов. Ці прояви емоцій підривають енергетику організму, пригнічують і обмежують компенсаторні процеси, імунні реакції і ін. Професор Н.І. Пирогов затверджував, що «війна - це травматична епідемія» і далі пояснював: «я беру травматизм не в тісному, шкільному сенсі, як одне тільки порушення цілісності тканин ... позбавлення їжі, пиття, обтяження тіла різного роду вагами, стомлення, врешті-решт, заподіюють те ж порушення зв'язку і цілісності органічних частин. І ось такий-то, саме збір різного роду насильницьких поневірянь і справжніх насильств, що заподіюються масі людей (військам) війною і неминуче подорожують одне з іншим, я дозволяю собі включити в загальне поняття про військовий травматизм ». Відзначимо, що гостре шоківий стан і надалі знижена резистентність організму - типові риси бойових поразок. При масових лих в мирний час важкі шоківі стани виникають рідше, ніж на війні.

Чому ж навіть важка ранева хвороба, коли пошкодження тій чи іншій мірі виникає у всіх функціональних системах, не веде фатально до загибелі? Тому що системи пошкоджені не однаково і не у всій своїй структурній масі. Це пов'язано з різною еволюційно детермінованою реактивністю функціональних систем і їх елементів і законом асинхронного функціонування їх елементів на всіх щаблях. Поняття «реабілітація» включає в себе комплекс державних, соціально-економічних, медичних, професійних та інших заходів, спрямованих на нормалізацію порушених і компенсацію втрачених функцій організму

внаслідок поранення, ураження, захворювання або перебування в екстремальній ситуації, з метою відновлення бої- і працездатності.

**3.2. Методи медикаментозного лікування та фізіотерапії хворих з пораненнями м'яких і твердих тканин обличчя.** Застосування антимікробних препаратів при переломах щелеп повинно бути строго обґрунтовано. Якщо у потерпілого на 3-4 добу з моменту перелому травматичний набряк зменшується, інфільтрація тканин в області перелому не збільшується, температура тіла залишається в межах норми, не відзначається посилення болю, то антимікробні препарати можна не призначати. Однак антибіотикотерапія протипоказана, якщо лікар вважає за доцільне призначити її. У разі розвитку гострого інфекційного запалення і наростання клінічної симптоматики (збільшення набряку і поява інфільтрації тканин в області перелому, поява гіперемії шкіри, підвищення температури тіла, посилення болю в області перелому) необхідно призначення антибіотиків широкого спектру дії (до визначення чутливості до них мікрофлори) в поєднанні з сульфаніламідними препаратами тривалої дії. Найбільш доцільно використовувати остеотропні антибіотики: тетрациклін, окситетрациклін, вибрамицин, лінкоміцин, фузидин натрію і ін. Також слід проводити дезінтоксикаційну терапію, використовуючи внутрішньовенне крапельне введення розчинів реополіглюкіну, форсований діурез (лазикс). Призначають знеболюючі, жарознижуючі і десенсибілізуючі препарати. В області локалізації інфільтрату рекомендується проведення курсу блокад з 0,5% розчином новокаїну, які викликають тривалу (до 72 год) гіпертермію тканин і роблять позитивний вплив на обмінні процеси в них, сприяють стихання серозного запалення (Афанасьєв В.В., 1975). У важких випадках гострого гнійного запалення показано внутрішньовенне введення антибіотиків і своєчасне оперативне розкриття гнійників.

Створення кісткової мозолі відбувається протягом певного періоду, в якому розрізняють кілька етапів. У перші дні після травми (І етап) в області перелому

розвивається запальний процес і відбувається резорбція кінців відламків. На цьому етапі, враховуючи патогенез травми, слід проводити стимуляцію остеокластичної розробці і активацію імунітету. З цією метою призначають внутрішньом'язові ін'єкції ПТГ по 1-2 мл 1-2 рази на день і тималина по 30 мг, здійснюють протизапальну терапію з використанням індометацину всередину по 25 мг 3-4 рази на день, призначають розчин токоферолу ацетату в маслі (концентрація 5 ; 10 і 30%) по 200-300 мг на добу протягом перших 6-8 днів після перелому. Для дезінтоксикації і збільшення osteoіндуктивної активності матриксу використовують вітамін С по 1,0-1,5 г на добу і призначають всередину масляний розчин вітаміну А по 50 000 МО 2 рази на день. Для відновлення повністю зруйнованої в області щілини перелому мікроциркуляції призначають дезагреганти (трентал, аспірин по схемі), спазмолітичні засоби (компламин, но-шпа), антигіпоксантив (натрію і літію оксибутират), антикоагулянти (гепарин).

На II етапі (від 3 до 8 діб з моменту травми) розвиваються дегенеративно-запальні явища в області перелому і проліферативна фаза запалення. У цей період продовжують прийом індометацину, вітамінів, призначають щоденні внутрішньом'язові ін'єкції тиреокальцитоніну (ТК) по 4-5 ОД для стимуляції проліферативного процесу.

Протягом III етапу (9-14 дні після травми) активізується синтез органічного матриксу кістки. Тому для енергійного синтезу колагену продовжують давати хворому вітамін С, призначають внутрішньом'язово (або всередину) розчини солей заліза, глютамінової кислоти (1 г 2-3 рази на добу) або глютамеvit по 2 таблетки 2 рази на добу і двічі внутрішньом'язово вводять ретаболіл (1 мл 5% масляного розчину на 9 і 14-й дні після перелому). Для оптимізації мінералізації всередину призначають кальцію пантотенат або кальцію гліцерофосфат.

На IV етапі (15-21 діб) відбувається ремоделювання новоствореної кістки, грубоволокниста кістка заміщається тонковолокнистою, кістковий мозоль набуває органотипових будова. У цей період доцільно призначати такі

регулятори ремоделювання, як КТ і кальцитріол: КТ вводять внутрішньом'язово по 4-5 ОД 3-4 рази починаючи з 15 дня після перелому, всередину призначають масляний або спиртовий розчин вітаміну D3 (попередника кальцитріолу) по 50 000 МО на добу.

На V етапі (22-30 діб з моменту травми) завершується активне ремоделювання кісткової мозолі (її будова набуває рис, близькі до нормального кістки) і побудова остеонів. У цей період продовжують прийом вітаміну D3, препарати кальцію і глютамінової кислоти.

Фізичні методи лікування і лікувальна гімнастика грають велику роль при терапії і реабілітації хворого. Їх вибір залежить від термінів, що пройшли після травми. У перші 1-2 дні після травми для зменшення набряку та інфільтрації тканин, зменшення болю рекомендується поєднувати гіпотермію (міхур з льодом) і діадинамотерапія на ділянку перелому. Надалі показано проведення ультрависокочастотної (УВЧ) терапії або вплив на вогнище інфрачервоними променями, парафінові аплікаціями - щодня 5-7 процедур. УВЧ-терапія призводить до концентрації лікарських речовин в зоні пошкодження і сприяє їх найбільш повного впливу. Цю терапію рекомендується чергувати з УФ-опроміненням тіла пацієнта, яке сприяє підвищенню загального і місцевого імунітету і дозволяє домогтися скорочення термінів прийому вітаміну D.

Для зменшення болю і впливу на травмований нижній луночковий нерв використовують імпульсні струми, електрофорез анестетиків, дарсонвалізацію, ультратон-терапія і ін. Після стихання гострих запальних явищ для посилення кровообігу в зоні ушкодження застосовують постійний електричний струм або вакуумну терапію на уражену область.

При інфікованих відкритих переломах кісток обличчя рекомендується використання змінного магнітного поля з частотою 50 Гц в поєднанні з контрикалу, біогенними стимуляторами (ФІВС, алое і ін.) І антибіотиками. Під впливом магнітного поля, який надає протизапальну дію, зменшується посттравматичний набряк, прискорюється дозрівання мозолі, відновлюється

трофіка тканин в зоні пошкодження, підвищується бактерицидний ефект антибіотиків. Курс лікування включає 10 процедур по 20 хв. кожна.

При задовільному загальному стані хворого через 1-2 доби після травми показаний курс лікувальної гімнастики, що сприяє його швидкої психічної адаптації, поліпшенню дихання і посиленню обмінних процесів. В першу чергу приділяється увага вправам для зміцнення м'язів шиї і плечового поясу. Місцева гімнастика складається в пальцевому масажі поверхневих м'язів обличчя, напрузі жувальної мускулатури при неодноразовому стисканні зубів, битті пальцями за місцем перелому. Якщо для іммобілізації відламків використовували остеосинтез або гладку шину-скобу, хворому рекомендується обережно відкривати рот під час прийому їжі і здійснювати рухи нижньою щелепою без навантаження на неї, що сприяє оптимізації процесу консолідації уламків. При використанні лікувальної іммобілізації, що здійснюється за допомогою двох щелепних шин з зацепними петлями і гумових кілець, відкривати рот можна через 3-4 тижні після шинування (час настання консолідації уламків). У ці терміни зазвичай відзначається обмеження відкривання рота через контрактури в області скронево-нижньощелепних суглобів і змін з боку жувальних м'язів в результаті тривалого знерухомлення нижньої щелепи. Тому для розробки рухів в суглобах, формування і зміцнення молодій кісткової мозолі рекомендується проводити лікувальну гімнастику, що складається з різноманітних і повторюваних рухів нижньої щелепи. З цією метою також можна використовувати гумові пробки, трубки, розпірки, що коливаються ложки А.А. Лімберга, дощечки К.С. Ядрового або роторозширювач, які вводять в рот і використовують для здійснення насильницьких рухів нижньої щелепи, аж до відкривання рота в повному обсязі.

Деякі автори (Козлов В.А. та ін., 2008) рекомендують незалежно від локалізації перелому тимчасово знімати гумові кільця (при одиночних переломах на 9-11 добу після шинування, при подвійних - на 14-16 добу) на час прийому їжі 3 рази в день. Ця методика ведення хворих з переломами щелеп

дозволяє забезпечити достатню васкуляризацію тканин в зоні перелому, нормалізувати процеси мінерального обміну, оптимізувати регенерацію кісткової тканини за рахунок більшого засвоєння солей кальцію і фосфору в результаті раннього функціонування органу.

**3.3 Особливості ортопедичних методів реабілітації хворих з зубощелепними дефектами після вогнепальних поранень.** При стійких, сполучених дефектах верхньої щелепи з верхньощелепною пазухою і порожниною носа в 12% випадків виявляються окремі ділянки кісткової основи: в області скулоальвеолярного гребня, зчленування кісток носа і передньої стінки верхньощелепною пазухи в області відсутнього верхнього ікла, задньої стінки пошкодженої пазухи. А при дефектах нижньої щелепи - в області внутрішньої і зовнішньої косих ліній і формує альвеолярний гребінь трансплантата, що може бути додатковою точкою опори для відновлювальної та формує частини протеза. На ранніх етапах ортопедичного лікування поранених слід використовувати пластинкові протези з гнучими кламерами і шинуючими пілотами для збільшення базису протеза і створення шинуючої конструкції.

Протезування при дефектах альвеолярного відростка нижньої щелепи проводять в два етапи. На першому етапі відбувається формування протезного ложа і відновлення функції жування є основним завданням і може бути виконано через 1 міс. після проведення остеосинтезу. Виготовляють пластинкові протези з метою відновлення функції жування, попередження утворення деформують рубців, створення шинуючий конструкції функції. Виборче пришліфування суперконтактів дозволяє виключити травматичну оклюзію і підвищити функцію жування. Через 6 міс. слід приступити до другого етапу - виготовленню опорних коронок і бюгельного протеза на нижню щелепу. Як правило, труднощів з виготовленням ортопедичних конструкцій у даній категорії поранених не виникає. Протези надійно фіксовані в порожнині рота, здійснюють додаткову іммобілізацію, відновлюють функцію жування і косметичний фактор. Застосування позаротової іммобілізації у поранених з

дефектами нижньої щелепи дозволило почати виготовлення зубних протезів в ранньому післяопераційному періоді. Отже, в період до 1 міс. після кісткової пластики необхідно виготовити зубні протези для формування м'яких тканин протезного ложа, запобігання утворенню травматичної оклюзії і силовий дисоціації, відновлення функції формування харчової грудки, жування, ковтання, досягнення рівномірного розподілу навантаження і напруги тканин нижньої щелепи, аутотрансплантата, місць остеосинтезу при артикуляційних і жувальних рухах, додаткової іммобілізації на період утворення кісткової мозолі, підвищення психоемоційного стану. Через 6 міс при відновленні безперервності нижньої щелепи, підтвердження життєздатності кісткового трансплантата слід виготовити постійні шинуючі зубні протези.

При наявності зубів на фрагментах нижньої щелепи виготовляють опорні коронки (штамповані, литі, фрезеровані, телескопічні) і каркас бюгельного протеза у вигляді штанги з відповідними коронкам елементами фіксації. З'єднує штанга повинна проходити по гребеню збереженого альвеолярного відростка і встановленого трансплантата. Крім того, доцільно збільшити площу базису протеза, щоб перерозподілити навантаження на неушкоджену частину нижньої щелепи і в області трансплантата, тобто зменшити питомий тиск на останній до його повної перебудови і консолідації. У період фіброзного зрощення уламків після кісткової пластики при проведенні ортопедичного лікування необхідно враховувати рухливість кісткових фрагментів і трансплантата. При відсутності зубів на фрагментах нижньої щелепи, а також у випадках деформації або відсутності передодня порожнини рота створюють протезне поле вільним шкірним клапотом. Знімний протез при цьому виготовляють безпосередньо після шкірної пластики з урахуванням створення адгезії з боку м'яких тканин підборіддя та щоки.

### **3.4 Забезпечення гігієни порожнини рота травмованих пацієнтів.**

Догляд за порожниною рота, дотримання основних стоматологічних гігієнічних заходів мають велике значення при лікуванні хворих з переломами щелеп. Назубних шини, дратові або капронові лігатури, відсутність рухів нижньої

щелепи, зниження саливації є причиною погіршення самоочищення порожнини рота і зубів за допомогою слини і твердої їжі, а також місцем затримки залишків їжі (середовища для розвитку хвороботворних мікроорганізмів). Біло встановлено, що середній показник індексу гігієни як в період носіння назубних шин, так і через 2-3 міс. після їх зняття в порівнянні зі здоровими пацієнтами був вище приблизно в 2 рази. Крім того, виявлено значні зміни з боку пародонта опорних зубів, використаних для шинування. У цих умовах додаткові заходи з підтримки нормальної гігієни порожнини рота є обов'язковими для запобігання розвитку пародонтиту, стоматиту або гінгівіту.

Гігієнічні заходи включають спеціальну обробку порожнини рота хворого лікарем або медичною сестрою під час перев'язок та самостійне очищення порожнини рота пацієнтом. Лікарська обробка порожнини рота полягає в ретельному очищенню шин і зубів від залишків їжі за допомогою зрошення і промивання передодня рота антисептичними розчинами (3% розчин перекису водню, рожевий розчин марганцевокислого калію, розчини хлоргексидину, фурациліну та ін.). До них рекомендується додавати питну соду (1 столова ложка на 1 л рідини) для полегшення змивання жирних часток їжі. При використанні марлевих кульок для обробки передодня рота вони чіпляються за дротяні лігатури, тому вигідніше проводити маніпуляцію за допомогою струменя антисептика зі шприца. Після промивання передодня рота проводять очищення шин від залишків їжі, що застрягла між шиною, зубами, яснами, дротяними лігатурами і гумовими кільцями. Роблять це за допомогою пінцетів або зубочистки. Після очищення повторно зрошують і промивають переддень рота антисептиками. Знімні шини (ортопедичні конструкції) промивають щіткою з милом після кожного прийому їжі і перед сном. Під час перев'язок необхідно контролювати стан шини, її зацепної петель (гачків) і стан дротяних лігатур. У разі появи пролежнів від гачків в області слизової оболонки ясен, губ або щоки, гачки необхідно відігнути в відповідне положення. Ослаблені лігатури підкручують і акуратно підгинають до зубів.

Хворого треба навчити догляду за порожниною рота. По-перше, він повинен полоскати рот антисептиками не тільки після кожного прийому їжі, але і в проміжках між їжею і перед сном. При знаходженні в стаціонарі хворий може самостійно кілька разів на добу промивати і зрошувати порожнину рота антисептиками за допомогою гумової трубки і кухля Єсмарха (або іншої посудини). Для цього на узвишші встановлюють посудину з відходить від нього гумовою трубкою і з великою кількістю якого-небудь антисептичний розчину. Кожен хворий має індивідуальний скляний наконечник, який, приєднуючи до гумової трубки, можна використовувати для промивання рота. По-друге, хворий повинен чистити зуби пастою і зубною щіткою, за допомогою зубочистки витягувати залишилися після чистки залишки їжі. Крім того, вказівним пальцем пацієнт повинен кілька разів на добу масажувати ясна. Відсутність неприємного запаху з рота є ознакою правильного гігієнічного догляду. Треба переконати хворого, що його одужання залежить від своєчасного і правильного проведення гігієнічних заходів.

**3.5 Організація повноцінного харчування пораненим щелепно-лицьової ділянці.** Хворий з переломом щелепи не може приймати звичайну по консистенції їжу і пережовувати її. Це ускладнює нормальний перебіг репаративних процесів кісткової тканини в зв'язку з недостатністю надходження в організм білків, жирів, вуглеводів, мікроелементів, вітамінів, а також порушує діяльність шлунково-кишкового тракту. Таким чином, організація повноцінного харчування хворих з переломами щелеп є одним із головних завдань, від правильного вирішення якого залежить результат лікування.

Розрізняють декілька способів годування. Фізіологічне пероральне харчування є найкращим. Якщо хворий може відкривати рот, то прийом їжі здійснюється звичайним способом з використанням столових приборів. При бімаксиллярному скріпленні відламків, а також при пошкодженнях з органами дефектами (губи, язик та ін.) Годування виробляють за допомогою поїльника з

гумовою трубкою, довгою вузькою ложечки або ж зонда, введеного зазвичай через нижній носовий хід в шлунок. Гумова трубка поїльника може бути введена через дефект зубної дуги на місці відсутнього зуба. При наявності всіх зубів трубку вводять в ретромолярну щілину за зубом мудрості. Їжу з поїльника, підігріту до 45-50°, вводять багато разів дрібними порціями до почуття насичення хворого. Якщо при цьому не витрачається весь обсяг їжі, то її треба згодувати хворому після невеликої перерви. Лікарю необхідно навчити пацієнта самостійно приймати їжу за допомогою поїльника або ложечки, так як в подальшому після виписки зі стаціонару він буде сам здійснювати трубкового харчування. Прийом їжі не повинен викликати у хворого відрази чи неприємні через різні технічні складнощі, тільки в цьому випадку процес харчування буде емоційне приємний.

Харчування через шлунковий зонд здійснюють лікарі або середній медперсонал. Як правило, зонд вводять в шлунок через нижній носовий хід. Частина, що залишилася його зовнішня частина повинна бути достатньої довжини для фіксації до голови пацієнта. Їжу невеликими порціями вводять через зонд за допомогою шприца або вирви не рідше 4 разів на добу: в 9, 14, 18 ч. і за 1 год. до сну. При цьому її кількість розподіляють таким чином: на сніданок рекомендується прийом 30% добового об'єму їжі, на обід - 40%, на вечерю - 20-25% і на 2-й вечір - 5-8% (Руденко А.Т., 2006 ). Годування за допомогою шлункового зонду виробляють зазвичай протягом 10-14 діб, рідко - 3-4 тижні. Це залежить від стану хворого і тяжкості ушкоджень. Після вилучення зонда переходять на годування пацієнта з поїльника. Спочатку це робить медичний персонал, потім сам хворий. Несвідомий стан пацієнта і утруднення ковтання є показанням для проведення парентерального харчування. Для цього використовують спеціальні живильні склади, які вводять внутрішньовенно крапельно. При неможливості ентероорального прийому їжі її можна вводити ректально у вигляді поживних клізм. Однак склад компонентів при цьому способі введення різко обмежений через відсутність в товстому кишечнику травних ферментів. Використовують 0,85% розчин кухонної солі,

5% розчин глюкози, амінопептид, 4-5% розчин очищеного алкоголю (Кабаков Б.Д., Руденко А.Т., 2007).

При складанні харчового раціону для потерпілого необхідно враховувати два моменти: їжа повинна бути рідкою або кашкоподібної консистенції. Крім того, вона повинна містити повний набір необхідного добового обсягу білків, жирів, вуглеводів і вітамінів, бути багата клітковиною. Є роботи, в яких автори встановили, що тривала іммобілізація нижньої щелепи при її переломі пригнічує скорочувальну функцію жовчного міхура (Маслина Н.М. та ін., 1990). Тому для стимуляції його моторної функції в харчовий раціон необхідно включати жовчогінні продукти (жири, яйця) і препарати.

Середня добова потреба людини в білках становить 1,5 г на 1 кг маси тіла, у вуглеводах - 300-600 г і в жирах - 0,7 г відповідно на 1 кг маси тіла.

В даний час харчовий раціон хворих з щелепно-лицевої травмою в стаціонарних умовах включає першу і другу щелепні дієти (стіл), що відрізняються по консистенції входять до неї харчових компонентів. Перший щелепної стіл має консистенцію вершків. Його призначають хворим з порушенням функції жування і ковтання (двощелепне шинування, зондове харчування) на весь термін іммобілізації. Добова енергетична цінність першого щелепного столу становить 3000-4000 калорій. Другий щелепної стіл (консистенція густої сметани) призначають пацієнтам, у яких використовуються методи іммобілізації, що дозволяють відкривати рот під час прийому їжі, а також після зняття гумової тяги і в перші 2 доби. після зняття шин. Ця дієта є ніби перехідною до загального столу. У спеціалізованих клініках є спеціальне меню і добові розкладки щелепних столів. У разі необхідності парентерального харчування постраждалого для внутрішньовенного введення використовують суміші найпростіших поліпептидів і амінокислот (амінопептид, гідролізін Л-103, гідролізат казеїну, унепіт і ін.). Додатково вводять розчини глюкози, кухонної солі і вітамінні препарати. Добовий обсяг поживних сумішей становить в середньому 1,0-1,5 л. Їх вводять 2-3 рази на добу крапельно, дуже повільно (20-25 крапель в хвилину,

краще одночасно з 5% розчином глюкози). Швидке введення цих сумішей (30-50 крапель в хвилину) дуже часто призводять до сильного ознобу, нудоти і блювоти.

Особливо важливо обговорити з хворим варіанти приготування домашньої їжі при виписці зі стаціонару. Їжа повинна бути рідкою і висококалорійною, включати білки, жири, вуглеводи і вітаміни. Можна запропонувати 3 рідини: молоко, овочевий або м'ясний бульйони, якими розбавляють (розводять) будь-яку їжу: варені протерті овочі (картопля, морква, обов'язково буряк, зелень, помідори, капусту, солодкий перець і ін.), Протерті макаронні вироби і добре розварені крупи (особливо корисні гречка та вівсяні пластівці), сир і ін. Для отримання достатньої кількості білків в м'ясному бульйоні розводять двічі пропущене через м'ясорубку, а іноді (при щільному контакті зубних рядів) ще і протерті через сито варене м'ясо. Крім цього, можна використовувати вже готові до вживання продукти: сирі яйця, сметану, вершки, молоко, кефір, соки або фруктове пюре, краще зі свіжих фруктів. Деякі автори не рекомендують хворим приймати незбиране молоко, так як воно в'язке, легко згортається і робить слину тягучою. Краще приймати молоко в суміші з чаєм або кавою. Необхідно додавати рослинне масло в усі страви, так як воно містить багато ненасичених жирних кислот, які роблять благотворний вплив на регенерацію кісткової тканини. При запорах, які часто трапляються у людей фізичної праці внаслідок різкого зниження трудової активності і відсутності грубої їжі, можна рекомендувати прийом однієї столової ложки рослинної олії натще, буряковий сік і ін. Їжу приймають теплою 5-6 разів на добу. При щільному контакті зубних рядів їжу вводять поїльником з гумовою трубкою в щілину за останніми зубом. При наявності дефекту зубного ряду його використовують для введення їжі через трубку поїльника або за допомогою ложки. Медикаменти у вигляді таблеток або драже розтирають до порошкоподібного стану і розчиняють в столовій ложці теплої води, вводять через поїльник.

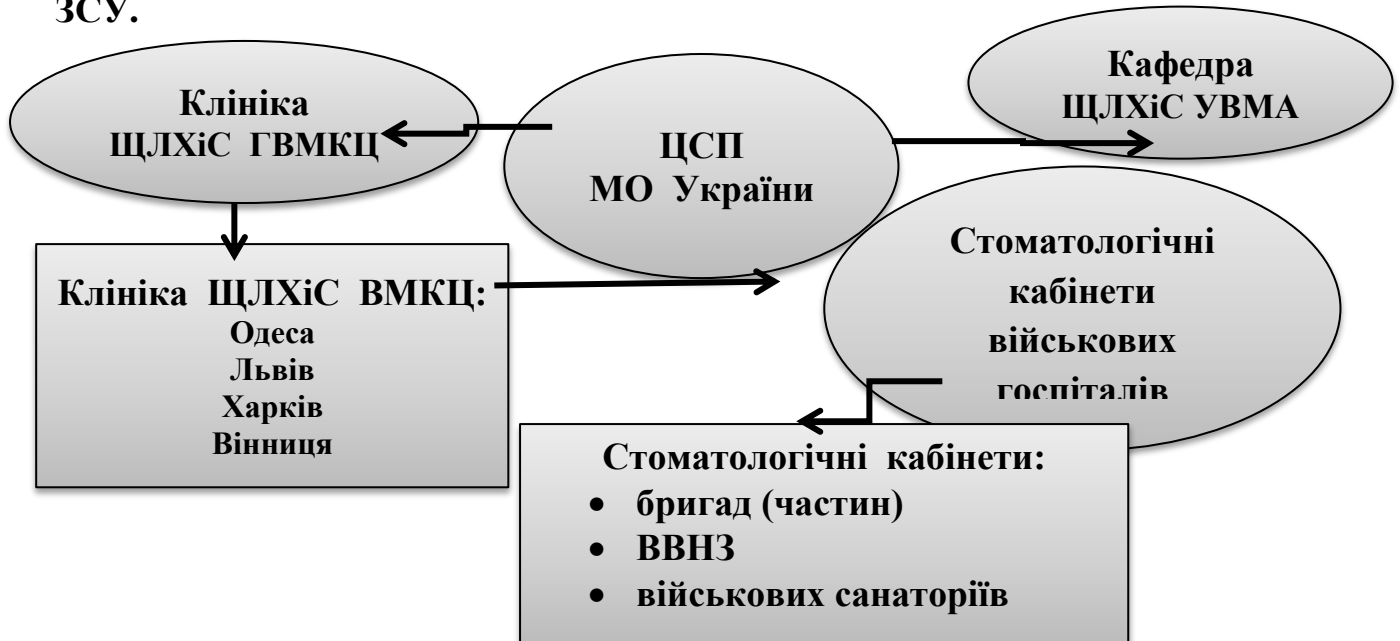
Лікар повинен доступно пояснити хворому, чому того категорично протипоказаний прийом алкоголю, який при такому мізерному харчуванні

швидко всмоктується, викликає сильне сп'яніння і може спровокувати блювоту. При двощелепному шинуванні хворий не в змозі самостійно відкрити рот і може захлинутися своїми блювотними масами.

Таким чином, розробка теоретичних і науково обґрунтованих методичних рекомендацій з даних питань дозволяють компетентне вирішувати завдання з медичної та соціальної реабілітації учасників війни, особливо тих, хто має потребу в динамічному медичного нагляду і своєчасному коректуванню стану здоров'я. Завдяки сучасним потребам в справі ортопедичного лікування військовослужбовців ЗС України, потребують розробки наукових, організаційних та методологічних обґрунтувань особливості реабілітації хворих та відновлення цілісності зубних рядів, внаслідок поранень і захворювань.

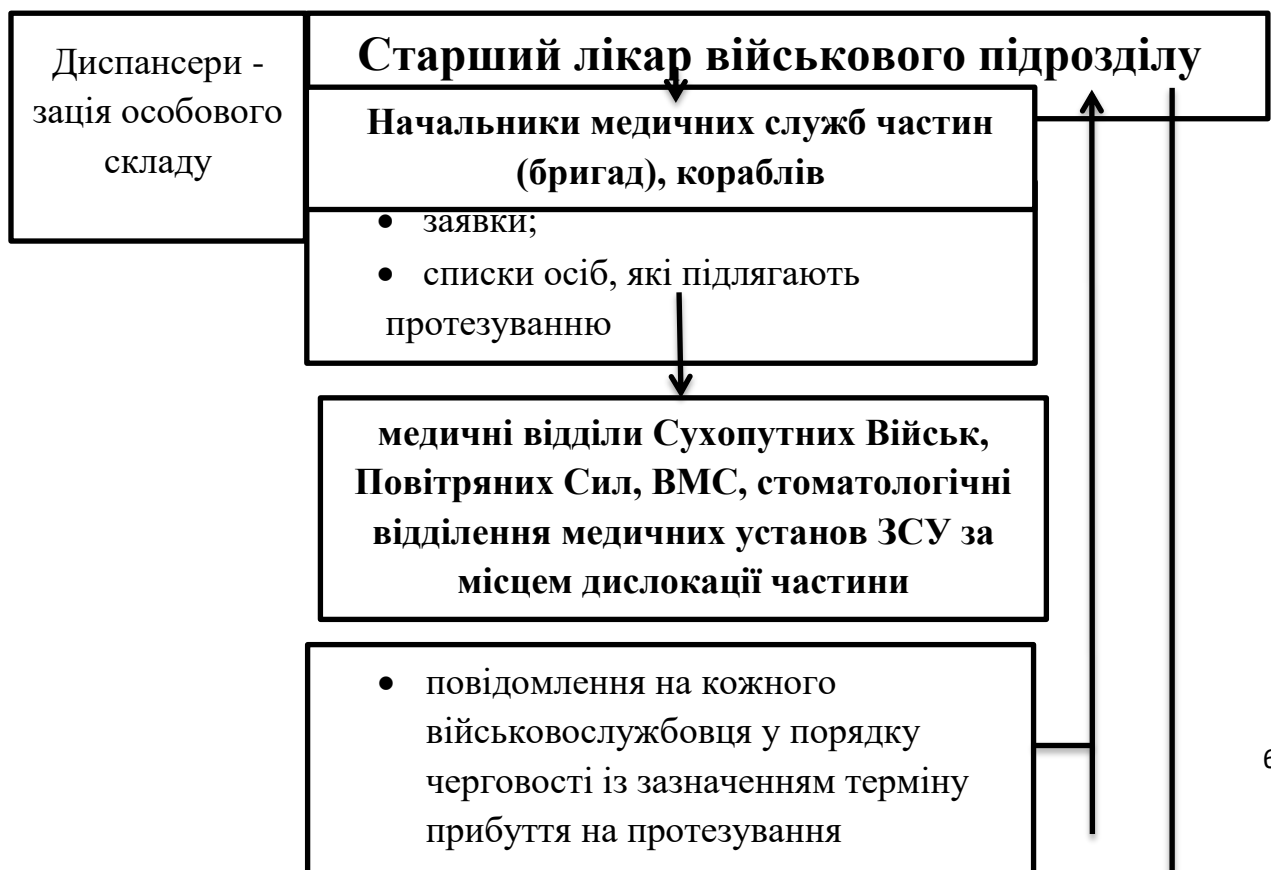
**ДОДАТКИ:** приклади; довідково-інформаційні дані для розв'язання задач (таблиці, схеми)

**Додаток №1** Принципова схема організації стоматологічної допомоги у ЗСУ.



**Схема 1.** Принципова схема організації стоматологічної допомоги у ЗСУ (за Іщенком П.В., 2013 [4, с.16]) з урахуванням сучасних даних.

**Додаток 2.** Складання плану ортопедичної стоматологічної допомоги у стаціонарних медичних закладах ЗСУ та його реалізація

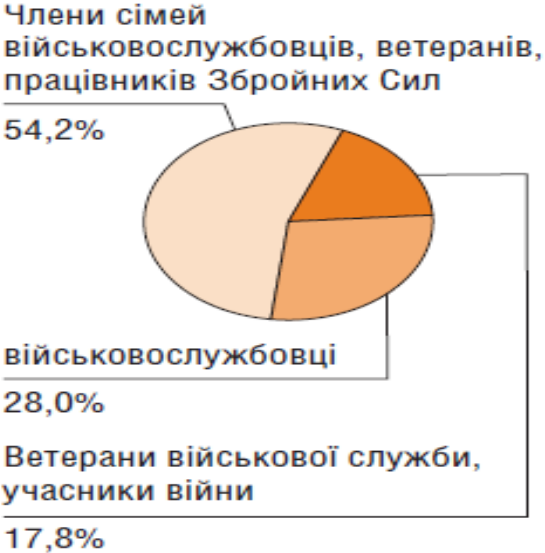

**Лікувальний заклад  
(медична установа ЗСУ)**



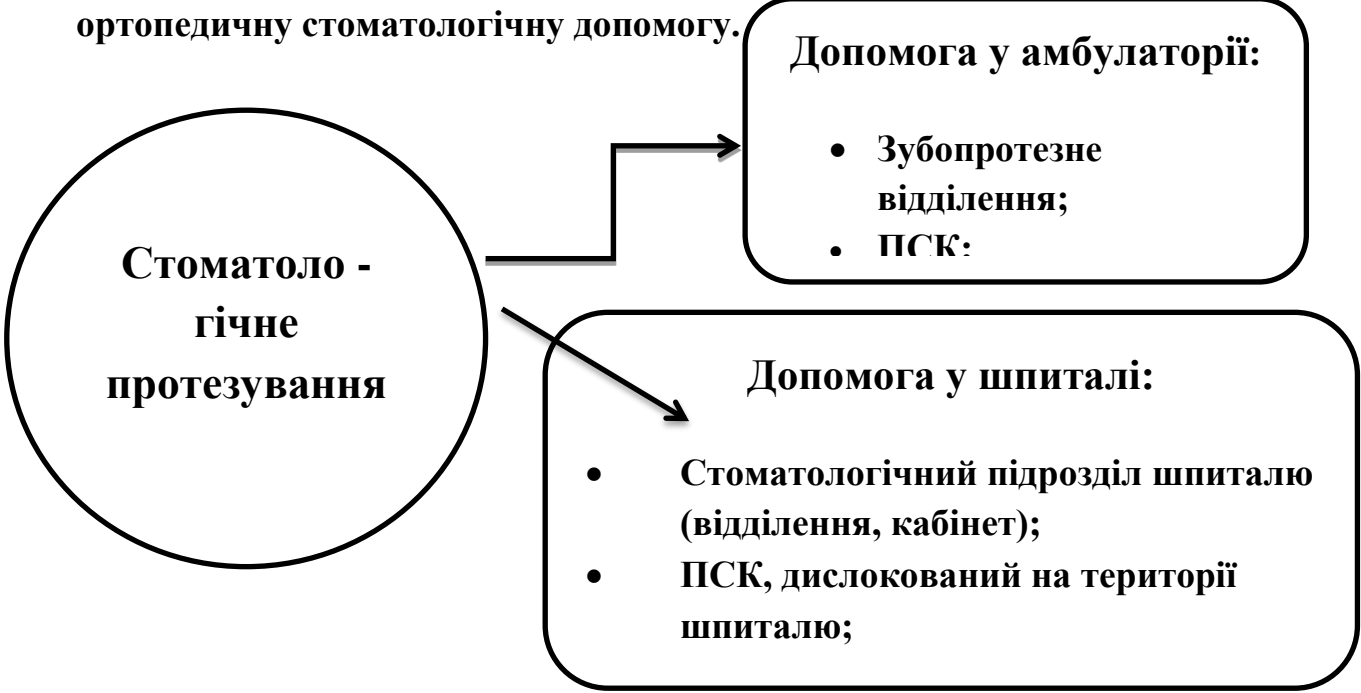
**Схема 2.** Складання плану ортопедичної стоматологічної допомоги у стаціонарних медичних закладах ЗСУ та його реалізація.

**Додаток 3. Соціальна структура пацієнтів військово-медичної служби**



**Схема 3.** Соціальна структура пацієнтів військово-медичної служби у 2015 році, % (Біла книга - 2015. Збройні Сили України [2, с.63])

**Додаток 4. Види підрозділів медичних закладів ЗСУ, що надають ортопедичну стоматологічну допомогу.**



**Схема 4.** Види підрозділів медичних закладів ЗСУ, що надають ортопедичну стоматологічну допомогу.

### **ПИТАННЯ ДЛЯ КОНТРОЛЮ КІНЦЕВОГО РІВНЯ ЗНАНЬ**

1. В останні роки переважну кількість серед пацієнтів військово-медичної служби складають:

- а) військовослужбовці;
- б) ветерани військової служби та учасники війни;
- в) члени сімей військовослужбовців, ветеранів та працівників ЗСУ.

2. У системі управління ЗСУ заступник міністра оборони, якому підпорядкований Військово-медичний департамент, знаходиться на щаблі:

- а) стратегічний рівень;
- б) оперативний рівень;
- в) тактичний рівень;

3. У системі управління ЗСУ Медична служба оперативних командувань знаходиться на щаблі:

- а) оперативний рівень;
- б) оперативно-стратегічний рівень;
- в) тактичний рівень;

4. У системі управління ЗСУ Медичні служби видів Збройних Сил та ВМС знаходиться на щаблі:

- а) оперативний рівень;
- б) оперативно-стратегічний рівень;
- в) тактичний рівень;

5. У системі управління ЗСУ медичні частини, військово-медичні заклади знаходиться на щаблі:

- а) оперативний рівень;
- б) оперативно-стратегічний рівень;
- в) тактичний рівень;

6. Військово-медичний департамент Міністерства оборони України підпорядкований:

- а) заступнику Міністра оборони, голові воєнного кабінету;
- б) заступнику Міністра оборони, заступнику Міністра оборони України - керівнику апарату;
- в) заступнику Міністра оборони України - керівнику апарату, головному управлінню оперативного забезпечення;

7. Військово-медичний департамент Міністерства оборони України очолює:

- а) перший заступник Міністра оборони;
- б) заступник Міністра оборони;
- в) директор;

8. Організатором стоматологічної служби ЗСУ є:

- а) начальник кафедри ЩЛХіС УВМА;
- б) начальник ЦСП МО;
- в) начальник ЩЛХіС ГВМКЦ;

9. ПСК виїжджає для надання ортопедичної стоматологічної допомоги в разі наявності заявок на протезування:

- а) від 10 осіб;
- б) від 20 осіб;
- в) від 25 осіб;

10. Підставою для складання плану на ортопедичне лікування слугують:

а) звіти начальників медичної служби частин (бригад), кораблів, отримані при диспансеризації особового складу;

б) рапорти військовослужбовців, подані за результатами їх оглядів при диспансеризації;

в) черговість надання стоматологічної ортопедичної допомоги;

11. Підставою на прибуття військовослужбовця до медичного підрозділу ЗСУ для ортопедичного стоматологічного лікування є:

а) результати огляду військовослужбовця старшим лікарем частини;

б) повідомлення медичного підрозділу ЗСУ;

в) заявка на ортопедичне стоматологічне лікування;

12. Старший лікар частини направляє військовослужбовця на протезування у термін:

а) зазначений у повідомленні;

б) зазначений у плані диспансеризації;

в) зазначений у списку осіб, які підлягають протезуванню;

13. У ЗСУ згідно черговості стоматологічна ортопедична допомога надається:

а) у першу, другу, третю чергу;

б) позачергово, у першу, другу чергу;

в) позачергово, негайно, у першу, другу чергу;

14. Основним медичним підрозділом у ЗСУ, що надає військовослужбовцям ортопедичну стоматологічну допомогу є:

а) зубопротезні відділення та зубопротезні лабораторії;

б) стоматологічні поліклініки та зубопротезні відділення;

в) зубопротезні відділення для надання амбулаторної допомоги у стаціонарному приміщенні та ПСК;

15. Штат зубопротезного відділення налічує:

- а) одинадцять штатних одиниць;
- б) п'ять штатних одиниць;
- в) дев'ять штатних одиниць;

16. Штат ПСК налічує:

- а) одинадцять штатних одиниць;
- б) п'ять штатних одиниць;
- в) дев'ять штатних одиниць;

17. За місцем надання допомоги військовослужбовцям ортопедичне стоматологічне лікування може здійснюватися:

- а) у госпіталі, у ПСК за місцем дислокації військового підрозділу;
- б) у стаціонарній амбулаторії, у госпіталі;
- в) у стаціонарній амбулаторії, у госпіталі, у ПСК за місцем дислокації військового підрозділу;

18. При прибутті до стоматологічного підрозділу військовослужбовець пред'являє:

- а) подання на зубне протезування та документ, що засвідчує особу;
- б) заявку на зубне протезування та документ, що засвідчує особу;
- в) заявку на зубне протезування та медичну книжку;

19. Особливості надання ортопедичної стоматологічної допомоги у ЗСУ:

- а) протезування проводиться за медичними показаннями, в стислий термін, при мінімальній кількості відвідувань;

б) протезування проводиться за спеціальними медичними показаннями, в стислий термін, при мінімальній кількості відвідувань;

в) протезування проводиться за принципом черговості, в стислий термін, при мінімальній кількості відвідувань;

20. Про проведене ортопедичне лікування здійснюються записи у:

а) історії хвороби та медичній книжці військовослужбовця;

б) книзі запису хворих, історії хвороби та медичній книжці військовослужбовця;

в) поданні на протезування, книзі запису хворих, історії хвороби та медичній книжці військовослужбовця.

## ВІДПОВІДІ НА ПИТАННЯ ДЛЯ КОНТРОЛЮ КІНЦЕВОГО РІВНЯ ЗНАНЬ

№ завдання	прав. відповідь
1	в
2	а
3	б
4	а
5	в
6	б
7	в
8	б
9	в
10	а

№ завдання	прав. відповідь
11	Б
12	А
13	А
14	В
15	А
16	Б
17	В
18	А
19	А
20	А

## **СИТУАЦІЙНІ ЗАВДАННЯ ДЛЯ ПЕРЕВІРКИ ЗАСВОЄННЯ МАТЕРІАЛУ**

**1. Поранений К., 48 р. був доставлена в медичну роту з скаргами на наявність рани щоки, а також сильний головний біль, нудота, головокружіння. З анамнезу вияснено, що поранений отримав травму при падінні. Після повноцінного обстеження був встановлений діагноз: Забійно-рвана рана щоки. ЗЧМТ. Струс головного мозку. До яких пошкоджень можна віднести дану травму?**

1. Поєднанні.
2. Ізольовані.
3. Комбіновані.
4. Множинні.

**2. Поранений С., 38 р. звернувся у медичну роту з скаргами на наявність рани в ділянці щоки зліва. Травму отримав 16-18 годин тому, свідомість не втрачав. Об'єктивно: в ділянці щоки зліва визначається порушення цілісності шкіри, підшкірно-жирової клітковини і м'яза довжиною близько 3 см. Спостерігається кровотеча з рани. Яка ПХО рани буде проведена хворому в залежності від терміну травми?**

1. Рання ПХО рани.
2. Відстрочена ПХО рани.
3. Вторинна хірургічна обробка рани.
4. ПХО з пластикою.

**3. Військовослужбовець П., 36р. отримав осколочне поранення в ділянці підборідочного відділу н/щ, що призвело до відриву підборіддя та винекнення асфіксії. який найбільш вірогідний вид асфіксії у потерпілого?**

1. Дислокаційна.
2. Стенотична.
3. Клапанна.
4. Аспіраційна

**4. При огляді потерпілого М., 27р. з пораненням в ділянці дна порожнини рота виявлено: значну гематому з поширенням на шийний відділ та значний набряк м'яких тканин дна порожнини рота і шиї. При даному стані виникає загроза розвитку стеноїчної асфіксії. Який вид невідкладної допомоги потрібний в даному випадку ?**

1. Провести трахеотомію.
2. Введення лобеліну.
3. Проведення медикаментозного симптоматичного лікування.
4. Фіксація язика.

**5. Військовослужбовець Т., 25 р. поранений осколком снаряду. Обширна рана з нерівними рваними краями, розташована в межах всієї лівої половини щоки протягом 9 см, без ознак пошкодження лицевого нерва. Слизова оболонка порожнини рота, зуби і альвеолярний відросток верхньої щелепи не пошкоджені. Після поранення пройшло 13 годин. Яка хірургічна обробка показана?**

1. Рання первинна хірургічна обробка.
2. Відстрочена первинна хірургічна обробка.
3. Вторинна хірургічна обробка.
4. Хірургічна обробка рани не показана.

**6. Поранений В., 29р. евакуйований на пунктбору поранених з великим пошкодженням обличчя, хворий задихається. Складіть план заходів першої невідкладної допомоги.**

**7. Поранений Т., 19р. на ПМП. Наскрізне поранення, через щоки, він не може розмовляти, пити. В порожнині рота отстрелены коронки 45,46,35,36,37 зубів, пульпа виступає над отстреленими ділянками коронок. Складіть план заходів першої невідкладної допомоги.**

**8. У клініку доставлений службовець-контрактник А., 30 р., з наскрізним кульовим пораненням щелепно-лицьової ділянки. Є відрив м'яких тканин щічної області зліва, АТ 90/60 мм рт. ст., свідомість сплутана, з рани**

**відзначається незначна кровотеча. Оцініть стан хворого і визначте обсяг медичної допомоги в умовах:**

- A) Санітарного інструктора роти.
- B) Санітарного батальйону.
- C) Спеціалізованого щелепно-лицьового шпіталю.

**9. В госпітальне щелепно-лицеве відділення поступив поранений К., 22р., з вогнепальним ураженням лівої половини обличчя. Потерпілий у свідомості, адекватний. Є рана лівій привушно-жувальної області з переходом на щечну і скроневої області, розміром 10,0x15,0 см, краї не рівні, місцями визначаються нежиттєздатні ділянки шкіри, забруднені фунтом. Оголені ліва привушна слинна залоза і м'язи обличчя зліва. Питання:**

- A) вкажіть вид пошкодження щелепно-лицьової ділянки.
- B) яка особливість первинної хірургічної обробки (ПХО) даної рани.

**10. При огляді пораненого Д., 42 р., в зоні укриття, визначається вогнепальний перелом нижньої щелепи в області кута праворуч. Сліпе поранення. Потерпілий у свідомості. Відзначається незначна кровотеча з рани. Питання:**

- A) складіть план заходів першої невідкладної допомоги.
- B) визначте етапи евакуації.

**11. У результаті дорожно-транспортної пригоди під час військових дій у солдата Н., 20 років, ушкодження кісток лиця та голови. Об'єктивно: втрата свідомості, дихання уривчасте, вени шиї набрякли. Як потрібно провести іммобілізацію у хворого, щоб запобігти розвитку асфіксії:**

- A. за Гіппократом
- \*B. зафіксувати язик
- B. зафіксувати верхню щелепу;
- Г. накласти шину-капу;
- Д. накласти пращоподібну пов'язку?

**12. У хворого Я., 60 років, у результаті вогнепального поранення утворився значний за розміром дефект носа. Від хірургічного лікування хворий тимчасово відмовився і йому було запропоновано виготовлення ектопротеза носа, що утримується за допомогою оправы окулярів. Який відбиток необхідно отримати у даного хворого;?**

- A.** відбиток термопластичною масою з дефекту
- B.** гіпсовий відбиток з дефекту
- C.** відбиток термопластичною масою з усього обличчя;
- D.** гіпсовий відбиток з усього обличчя
- \*E.** відбиток еластичною масою з дефекту

**13. Військовослужбовцю А., 23 років, потрібно ортопедичне лікування у спеціалізованому госпіталі. Діагностовано несправженій суглоб нижньої щелепи у фронтальній ділянці. Зуби інтактні, стійкі, по три з кожного боку. У яких випадках можна провести ортопедичне лікування за допомогою мостоподібного протеза**

- A.** коли дефект щелепи не більший ніж 2,5 см;
- B.** коли дефект щелепи не більший ніж 2 см;
- C.** коли дефект щелепи не більший ніж 3,5 см;
- D.** коли дефект щелепи не більший ніж 3 см;
- \*E.** коли дефект щелепи не більший ніж 1 см?

**14. У хворій Я., 58 років, мікростома внаслідок опіку обличчя. Зубна формула: 12 11 21. Планується виготовлення часткового пластинкового протеза на верхню щелепу. За допомогою якої відбиткової ложки краще отримати відбиток:**

- A.** стандартної перфорованої;
- B.** одноразової;
- \*C.** індивідуальної пластмасової;
- D.** індивідуальної із воску;
- E.** стандартної без отворів

## ПРЕДМЕТНИЙ ПОКАЖЧИК

Бойова діяльність.....	7
ВВНЗ.....	4, 14
Військове підпорядкування.....	10
Військово-медичний департамент.....	10
Військово-медичні заклади.....	9
ВМКЦ.....	4, 13
ВМС.....	4, 9
Водій-санітар.....	17
ГВМКЦ.....	4, 13
Головний стоматолог ЗСУ.....	12
Директор військово-медичного департаменту.....	12
Диспансеризація особового складу.....	14
Збереження здоров'я.....	7
ЗСУ.....	4, 8
Зубний технік.....	17
Зубопротезне відділення.....	17
Історія хвороби.....	20
Кафедра ЩЛХіС УВМА.....	4, 13
Клініка ЩЛХіС ГВМКЦ.....	4, 13
Медичні заклади МО.....	9
Клініки ЩЛХіС ВМКЦ.....	4, 13
Медична книжка військовослужбовця.....	20
Медична сестра.....	17
Медична служба оперативних командувань.....	10
Медичне забезпечення.....	11

Медичні служби видів Збройних сил.....	10
Медичні частини.....	10
Мирний час.....	7, 11
Міністр оборони України.....	4, 10
МО.....	4, 10
МОЗ.....	4
Начальник зубопротезного відділення.....	17
Начальник зубопротезної лабораторії.....	17
Начальник ПСК.....	17
Оперативний рівень.....	10
Оперативно-стратегічний рівень.....	10
Особливий період.....	11
План забезпечення особового складу ортопедичною стоматологічною допомогою.....	14
Подання на зубне протезування.....	19
ПСВ.....	4
ПСК.....	4, 17
Ремонт протезів.....	20
Санітар.....	17
Службова діяльність.....	7
Соціальна структура пацієнтів.....	8
Стратегічний рівень.....	10
Тактичний рівень.....	10
Тилове забезпечення.....	10
УВМА.....	4, 13
ЦСП.....	4, 12
Черговість надання стоматологічної ортопедичної допомоги...	16
ЩЛХіС.....	4, 13

## СПИСОК РЕКОМЕНДОВАНОЇ ЛІТЕРАТУРИ

1. Біла книга - 2014. Збройні Сили України. Міністерство оборони України. К.: МОУ, 2015. - 85 с.
2. Біла книга - 2015. Збройні Сили України. Міністерство оборони України. К.: МОУ, 2016. 105 с.
3. Біловол О.М. Клінічна фармакологія невідкладних станів у практиці стоматолога : навчальний посібник для студентів вищих медичних навчальних закладів / О. М. Біловол [та ін.] ; за ред. О. М.Біловола // Київ : Медицина , 2018. - 295 с. : іл.
4. Водолацкий М.П., Водолацкий В.М. Повреждения челюстно-лицевой области // К. - 2016. - 123 с.
5. Золотухин С.Е. Прогнозирование гнойно-воспалительных осложнений при переломах нижней челюсти / С.Е. Золотухин, Е.Л. Берест, В.П. Коробов, Т.М. Чирах // Травма. – 2021. – Том 13. - № 4. – С. 128 – 131.
6. Наказ Міністерства оборони України, Міністерства охорони здоров'я України, Міністерства внутрішніх справ України, Служби безпеки України та Національної академії медичних наук України «Про створення Військово-цивільного координаційного штабу медичної допомоги» № 207/272/556/311/34 від 13 травня 2015 р.
7. Іщенко П.В. Військова ортопедична стоматологія / П.В.Іщенко, В.А.Кльомін, Р.Х.Камалов, А.М.Ліхота. – К.: ВСВ «Медицина», 2013. – 312 с.
8. Статут внутрішньої служби Збройних Сил України // СТАТУТИ ЗБРОЙНИХ СИЛ УКРАЇНИ. Міністерство оборони України. К.: МОУ, 2015. - 507 с.
9. Диев Е.В. Некоторые аспекты оказания ветеранам войны, участникам АТО и иным категориям граждан Украины стоматологической ортопедической помощи с использованием дентальных имплантатов / Е.В.Диев, С.А.Шнайдер, В.А.Лабунец, Т.В.Диева // Питання експериментальної та клінічної стоматології: Зб. Наукових праць. – Вип. 12 / Редкол.: Є.М. Рябоконт та ін.; МОЗ України, ХНМУ. – Харків: ХНМУ, 2016. - С. 364-373.

10. Кочін І.В. Особливості медико-санітарних втрат і організації екстреної медичної допомоги населенню та військовослужбовцям в зоні проведення антитерористичної операції / І.В.Кочін // Медицина неотложних состояний. – 2015. - №6(69). – С.16-23.
11. Кончак А.В. Патогенез и принципы лечения огнестрельных ранений челюстно-лицевой области в условиях многопрофильного лечебного учреждения / А.В.Кончак, В.А.Рыбак, Ю.И.Марухно // Медицина неотложных состояний – 2015. - №7(70). – С. 125-136.
12. Лісова І.Г., Михайленко Н.М., Російський П.В. Актуальні питання організації та надання медичної допомоги пораненим щелепно-лищевої ділянки / Навчальний посібник для самостійної роботи, Харків -2018. -56с.
13. Медицина катастроф та невідкладні стани в практиці сімейного лікаря: М20 навчально-методичний посібник / за заг. ред. д-ра мед. наук, проф. В.В.Ніконова. – 2-ге вид., доп. – Харків: Планета-Принт, 2017. – 168 с.
14. Стоматологія: у 2 книгах. — Книга 2: підручник (ВНЗ III—IV р. а.) / М.М. Рожко, І.І. Кириленко, О.Г. Денисенко та ін.; за ред. М.М. Рожка. — 2-е вид.// К. «Медицина», 2018. – 992 с.
15. Тимофеев А.А. Челюстно-лицевая хирургия и хирургическая стоматология: в 2 книгах. Книга 1: учебник / А.А. Тимофеев // К. - Всеукраїнське спеціалізоване видавництво «Медицина». – 2020. - 992 с.
16. Хвисюк О.М., Марченко В.Г., Михайлов Б.В. Медична допомога учасникам бойових дій / Навчальний посібник // 2-е вид., переробл. та доп. – Харків: Діса Плюс, 2019. – 576 с.