

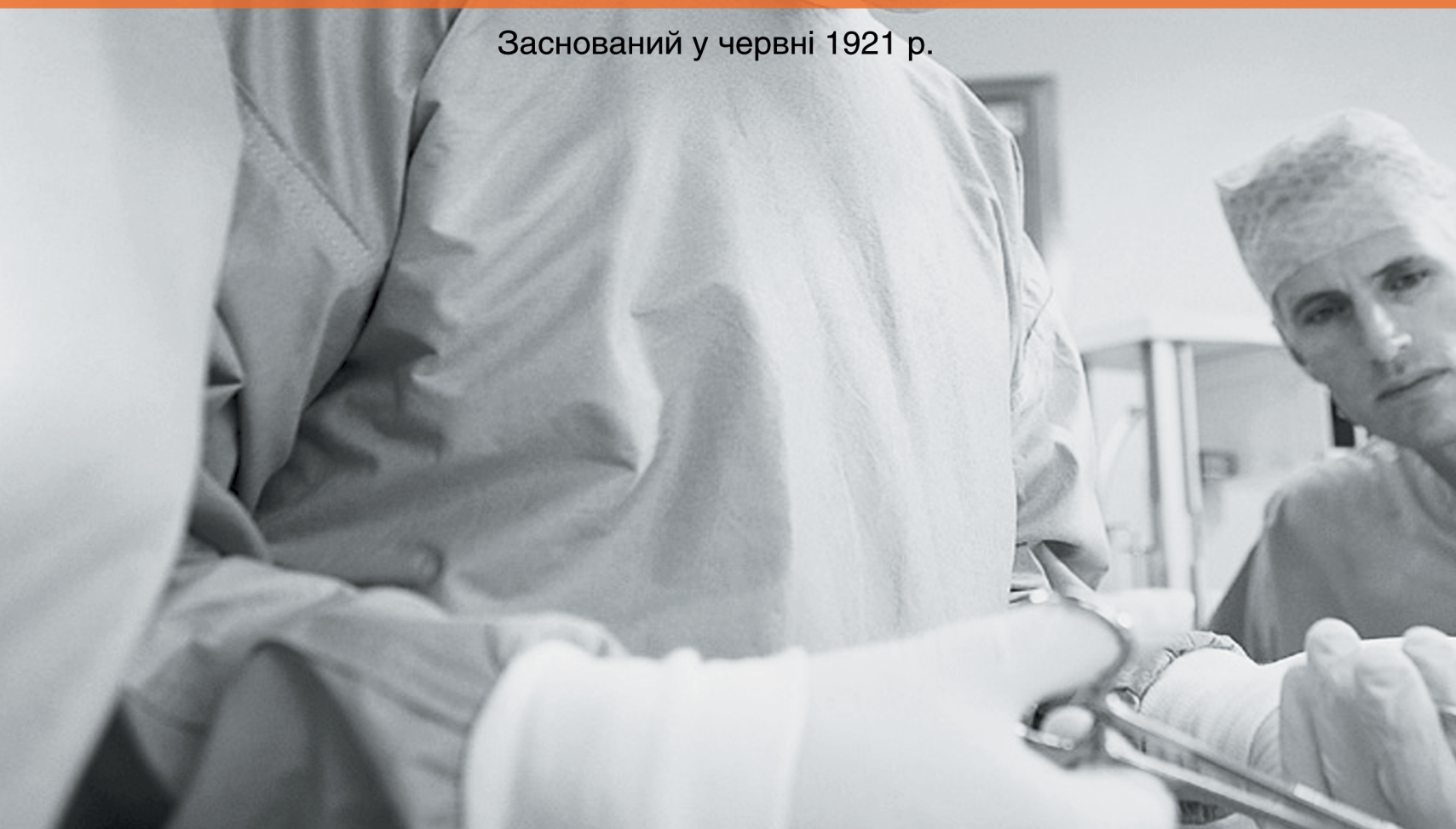
p-ISSN 0023 - 2130
e-ISSN 2522 - 1396

Том 87, Номер 1 - 2,
січень/лютий 2020

КЛІНІЧНА ХІРУРГІЯ

науково-практичний журнал

Заснований у червні 1921 р.



Ліга-Інформ

Передплатний індекс 74253

Klinichna khirurgiia. 2020 January/February;87(1-2):74-85.
DOI: 10.26779/2522-1396.2020.1-2.74

Сучасні аспекти діагностики та хірургічного лікування травм дванадцятипалої кишки

I. A. Криворучко¹, В. В. Бойко^{1,2}, Р. С. Рябцев², С. А. Андреещев³

¹Харківський національний медичний університет,

²Інститут загальної та невідкладної хірургії імені В. Т. Зайцева НАМН України, м. Харків,

³Національна медична академія післядипломної освіти імені П. Л. Шупика, м. Київ

Modern aspects of diagnosis and surgical treatment of the duodenum trauma

I. A. Kryvoruchko¹, V. V. Boyko^{1,2}, R. S. Ryabtsev², S. A. Andreieshchev³

¹Kharkiv National Medical University,

²V. T. Zaytsev Institute of General and Urgent Surgery, Kharkiv,

³Shupyk National Medical Academy of Postgraduate Education, Kyiv

Тупі та проникаючі травми живота характеризуються помітним рівнем смертності від крововиливів та сепсису [1]. Діагностика і лікування пошкоджень дванадцятипалої кишки (ДПК) є однією із складних проблем невідкладної хірургії живота, незважаючи на те, що ці пошкодження є рідкісними і становлять 0,2 – 0,6% від травм загалом та 1 – 4,7% від усіх травм живота [2 – 4]. Поєднані ушкодження зустрічаються у 68 – 86,5% пацієнтів, а ушкодження великих судин виникають у 23 – 40% пацієнтів. Наявність та тип супутніх ушкоджень значно впливають на результати лікування травм ДПК [5 – 9]. Проникаюча травма живота є причиною ушкодження ДПК у 53,6 – 90% дорослих пацієнтів [10]. В останні роки намітилася тенденція до збільшення частоти ушкоджень ДПК, що насамперед пов'язано зі збільшенням кількості поранень живота холодною та вогнепальною зброєю, автодорожніх травм, падінь з висоти (кататравма), травм, отриманих у збройних конфліктах, тощо [11, 12].

Діагностичні й тактичні помилки при наданні допомоги постраждалим з ушкодженнями ДПК у 25,0 – 72,5% із них призводять до розвитку загрозливих для життя ускладнень в ранньому післяопераційному періоді через те, що ушкодження ДПК часто зустрічаються в поєднанні з ушкодженнями підшлункової залози (ПЗ), рідше – інших органів черевної порожнини та заочеревинного простору і судин, особливо при травмах, отриманих у збройних конфліктах [13]. Зі зрозумілих причин бойові поранення під час збройних конфліктів суттєво вирізняються за тяжкістю і частотою. Незважаючи на те, що дана проблематика достатньо вивчена, залишається багато питань, які потребують дослідження. В основному вивченням вогнепальних поранень займаються військові хірурги. Лікувальна тактика при вогнепальних пораненнях розподілена на різ-

ні етапи за часом і дислокацією. Надання допомоги також залежить від медичних обставин, розвитку та локалізації бойових дій. Якщо ж вони розвиваються в міських умовах, тоді, звичайно, є можливість проведення лікувальних заходів у відповідних стаціонарах. Існує ряд факторів, що можуть приводити до різних результатів лікування цих хворих.

По-перше, травми ДПК є відносно рідкісними при травмі живота; вони представляють серйозну проблему для хірургів насамперед через заочеревинне розташування кишки, що ускладнює інтерпретацію клінічних даних і призводить до затримки діагностики та лікування, підвищує частоту несприятливих наслідків для цих хворих. Анатомічно ДПК – це С-подібний порожнистий орган, який лежить у верхній частині живота, має довжину близько 25 см та чотири частини: верхню, низхідну, горизонтальну та висхідну – D1, D2, D3 і D4 відповідно. ДПК обмежена проксимально пілоричним сфінктером, а дистально – дванадцятипало-порожньокишковим згином, який має гострий кут і фіксується до задньої черевної стінки за допомогою зв'язки Трейтца. В основному ДПК є заочеревинним органом і не має брижі. Отже, вона має нерухому структуру, за винятком передньої половини першої частини, яка є внутрішньочеревною та рухливою [14]. ДПК щільно прикріплена до ПЗ, тому часто зустрічаються комбіновані травми, а агресивні травні ферменти, що виробляються залозою, можуть призвести до руйнування навколишніх тканин, некрозу та інфекції як у черевній порожнині, так і в заочеревинному просторі.

По-друге, через дуже рідкісний характер цих травм хірурги, що займаються лікуванням даної категорії хворих, не мають достатнього досвіду та послідовності використання діагностичних і лікувальних заходів.

По-третє, репарація ДПК має більш високу частоту збоїв порівняно з іншими відділами кишечника, і на сьогодні немає жодного безпечного методу хірургічного втручання, який можна надійно використати з високим очікуванням успіху. Крім того, травма ДПК може призвести до витоку приблизно 6 л комбінованих шлункових, жовчних та панкреатичних соків, що викликає тяжку втрату рідини, електролітів та сильне виснаження поживних речовин.

З огляду на наведені фактори підхід до травм ДПК передбачає прийняття складних рішень щодо термінів, типів відновлення цілісності ДПК, які слід застосовувати індивідуально у кожного пацієнта з конкретною травмою.

Травма ДПК може бути тупою (наприклад, внаслідок удару, дорожньо–транспортної пригоди) або проникаючою (наприклад, колото–різані, вогнепальні поранення тощо). Поєднані з травмою ДПК травми ПЗ, жовчовивідних шляхів ускладнюють перебіг перитоніту, який розвивається, а значна затримка контролю над осередком внутрішньочеревної інфекції значно підвищує ймовірність виникнення септичних системних ускладнень. Смертність при поєднаній травмі ДПК залишається вкрай високою і сягає 90 – 100% у разі розвитку множинної дисфункції органів, не має тенденції до зниження і залежить від різних чинників, у тому числі від причини, яка призвела до травматичного пошкодження ДПК, його локалізації і ступеня тяжкості, а також від ступеня тяжкості травматичного шоку. За сучасними даними у 32 – 65,4% пацієнтів травма ДПК супроводжується загрозливими ускладненнями, які стимулюють різні медіатори запалення (так званий ефект «другого удару»), і в підсумку у 11,5 – 33,0% постраждалих виникають як системні, так і місцеві ускладнення при виконанні їм повторної експлорації черевної порожнини [15].

Зазвичай у постраждалих з проникаючими травмами ДПК використовуються дослідницькі лапаротомії/лапароскопії, бо затримка діагностики може впливати на розвиток ускладнень. Однак ознаки тупої травми ДПК часто важко діагностувати, а такі діагностичні маневри, як лапароцентез з перитонеальним промиванням, як правило, має низьку діагностичну цінність у цих постраждалих, особливо у разі заочеревинного пошкодження [15]. Слід відзначити, що ізольований розрив ДПК є рідкісною травмою внаслідок тупої травми живота. Наприклад, у дітей більшість ушкоджень ДПК, спричинених тупою травмою живота, поєднуються з іншими вісцеральними ушкодженнями, оскільки ДПК має тісний анатомічний зв'язок з іншими органами та основними судинами. Загалом їх виявляють лише у 0,6% таких пацієнтів [16]. Існують різні механізми тупого ушкодження ДПК: травми внаслідок дорожньо–транспортних пригод (якщо прямої травми зазнає верхня частина живота, сила прикладається до ДПК проти поперекового хребця, що призводить до роздавнення органа між черевною стінкою та хребцями), розривні (вибухові) травми та зсувні ушкодження, які призводять до порушення стінки ДПК між стиками її нерухливої та рухливої частин, коли створюється ефект замкнутого циклу та

сила прикладається до ДПК під час скорочення проксимальної частини пілоруса та дистальної частини дванадцятипало–порожньокишкової зв'язки, що призводить до розриву кишки через підвищення тиску в її просвіті [17].

Діагностика та лікування травм ДПК, отриманих під час воєнних дій, постійно удосконалюються. Так, J. Eastridge і співавтори за 10–річний період (2001 – 2011 рр.) спостерігали бойові травми у 4596 американських військовослужбовців, 4046 (88%) із них померли до прибуття до медичного закладу. Наслідком вибухової травми були 74% поранень. У цьому дослідженні експертна оглядова комісія проаналізувала причини смерті військовослужбовців, які померли до госпіталізації до спеціалізованого медичного закладу, та повідомила, що 976 (24%) постраждалих могли б вижити, якби їм була надана рання допомога, оскільки здебільшого причинами їх смерті були крововилив (91%) та проблеми з дихальними шляхами (8%) [18]. Але якщо порівнювати кількості військовослужбовців США, які померли, отримавши бойові травми в поточних та минулих збройних конфліктах, то спостерігається тенденція до їх зменшення. Дослідження 2006 р. показало, що смертність серед військовослужбовців США у другій світовій війні становила 19,1%, у війні у В'єтнамі – 15,8%, у війні в Іраку/Афганістані – 9,4% [19]. Цікаво, що число військовослужбовців, померлих до госпіталізації у медичний заклад, зменшилося, тоді як число військовослужбовців, які померли після госпіталізації до медичного закладу, зросло, якщо знову–таки порівняти за цими показниками зазначені три конфлікти. Одне з можливих пояснень цього полягає в тому, що означені тенденції відображають поліпшення долікарської допомоги та евакуації тяжко поранених пацієнтів. Іншими словами, тяжко поранені пацієнти, які виживають завдяки поліпшенню надання ранньої допомоги та системним заходам, тепер помирають від ускладнень після госпіталізації до медичного закладу. Це, на думку фахівців з військової медицини, підкреслює важливість постійного вдосконалення догляду за військовослужбовцями, які доживають до госпіталізації до медичного закладу.

Класифікація

Для визначення ступеня ушкодження ДПК використовують загальноприйнятту класифікацію, яку рекомендувала Американська асоціація хірургії травм (American Association for the Surgery of Trauma – AAST), а запропонували E. Moore і співавтори у 1990 р. [20]. Відповідно до цієї класифікації виділяють 5 ступенів ушкодження ДПК (OIS):

I ступінь – гематома займає одну частину ДПК або є надриг стінки кишки, який не проникає в її просвіт;

II ступінь – гематома займає більше однієї частини ДПК або є розрив менше 50% окружності ДПК;

III ступінь – розрив 50 – 75% окружності другої частини ДПК, або 50 – 100% окружності, або локалізація розриву в першій, третій і четвертій частинах;

IV ступінь – розрив більше 75% окружності другої частини ДПК з пошкодженням ампули і дистальної частини спільної жовчної протоки (СЖП);

У ступінь – масивне пошкодження панкреатодуоденальної зони або деваскуляризація ДПК.

За класифікацією Всесвітнього товариства невідкладної хірургії (WSES) виділяють чотири класи травм ДПК з урахуванням класифікації AAST–OIS та гемодинамічного стану постраждалого [21]:

клас I – легкі ушкодження (гематома займає одну частину ДПК, частковий розрив кишки без перфорації);

клас II – помірні ушкодження (гематома займає більше однієї частини ДПК, розрив менше 50% окружності кишки);

клас III – тяжкі ушкодження (розрив 50 – 75% окружності другої частини ДПК); клас IV – розрив 50 – 100% окружності в першій, третій та четвертій частинах ДПК; розрив більше 75% окружності другої частини, що включає ампулу або дистальний відділ СЖП;

клас V – масивне пошкодження дуоденопанкреатичного комплексу; деваскуляризація ДПК.

Експерти зазначили, що клас I ушкоджень ДПК за WSES відповідає I ступеню за класифікацією AAST–OIS, клас II – II ступеню, класи III, IV, V – відповідно III, IV, V ступеням.

Анатомічна класифікація корисна для оцінки тяжкості травми та відповідного планування лікування, але вона має низьке співвідношення з показниками післяопераційної смертності. Хоча для однакових анатомічних ушкоджень ДПК можуть бути використані однакові хірургічні методики в різні терміни, а характер втручань може бути різним та залежати від преморбідного стану пацієнтів, стабільності гемодинаміки, ступеня інфікування та наявності сепсису тощо [22 – 24]. При ізольованих травмах ДПК смертність становить 11,8 – 30,5%, при поєднаних – 46,6 – 80,0%. У разі розвитку заочеревинної флегмони смертність може сягати 100%. При закритих травмах ДПК смертність майже в 3 рази вище, ніж при її пораненнях. Висока смертність обумовлена неспроможністю швів, посттравматичним панкреатитом і розвитком гнійних ускладнень – заочеревинної флегмони, перитоніту й сепсису.

Діагностика

У теперішній час завдяки покращенню якості діагностики спостерігається тенденція зміни тактики лікування тупої травми живота в бік меншої інвазивності. Уникнення лапаротомії, яка несе в собі ризик виникнення коротко- та довгострокових ускладнень, має очевидну користь для пацієнта [25], але для безпечного безопераційного лікування хворих з деякими травмами ДПК мусять бути дотримані кардинальні принципи хірургічного втручання, обстеження пацієнта та прийняття чітких клінічних рішень. Складні патофізіологічні процеси, які відбуваються в організмі постраждалих після тяжкої травми, впливають на клінічні прояви пошкоджень і утруднюють діагностику. Частота діагностичних помилок при травмах ДПК з пошкодженням органів черевної порожнини становить від 5 до 19,8% [26, 27]. Труднощі виникають у визначенні домінуючого життєво небезпечного пошкодження, вони зумовлені дефіцитом часу для діагностичного доопераційного обстеження [28]. Об'єктивне обстеження па-

цієнтів із травмою ДПК, особливо поєднаною з іншими пошкодженнями органів черевної порожнини та заочеревинного простору, дає підстави запідозрити катастрофу, проте численні джерела болю та кровотечі, порушення свідомості тощо маскують симптоматику пошкоджень органів живота [21], яка може бути стертою чи її взагалі може не бути або, навпаки, можуть бути прояви гострого живота без патологічних змін у черевній порожнині. Незважаючи на те що показники частоти серцевих скорочень, артеріального тиску і гематокриту є важливими характеристиками гемодинаміки пацієнта з травмою, проте тахікардія, гіпотонія і порушення роботи серця не можуть бути достовірними ознаками внутрішньої кровотечі, яка потребує хірургічного втручання, а є показаннями до проведення додаткових діагностичних досліджень.

У рекомендаціях WSES 2019 р. містяться засновані на доказах такі критерії для діагностики та прийняття рішень щодо вектора лікування цієї категорії постраждалих [21].

Вибір методу діагностики у госпіталізованого хворого повинен базуватися на його гемодинамічному стані (GoR 1A).

Екстрена оцінка черевної порожнини за допомогою фокусованої сонографії (FAST) при травмі є швидкою й ефективною для виявлення вільної рідини та оцінки стану внутрішніх органів, її можна часто повторювати (GoR 1A).

Ультрасонографія не рекомендується для регулярної діагностики супутнього пошкодження ДПК та ПЗ. Контрастно підсилена ультрасонографія може мати діагностичне значення у деяких пацієнтів з підозрою на травму ПЗ (GoR 2B).

Повторне та одночасне вимірювання активності амілази та ліпази в сироватці крові починаючи з 3 до 6 год після отримання травми є корисним інструментом для клінічної оцінки за наявності підозри на супутню травму ПЗ. Підвищена активність сироваткової амілази та ліпази та/або її підвищення на якомусь етапі дослідження, коли не встановлено остаточного діагнозу, є показаннями до проведення більш точної діагностики (GoR 1B).

Комп'ютерна томографія (КТ) з внутрішньовенним контрастуванням має важливе значення для діагностики травми ДПК та ПЗ у гемодинамічно стабільних хворих або у хворих, яким гемодинаміку стабілізували на доопераційному етапі (GoR 1A). Введення контрастної речовини шляхом перорального прийому не покращує внутрішньовенну контрастну чутливість до КТ при виявленні травм ДПК та ПЗ (GoR 2A).

Повторне КТ–сканування протягом 12 – 24 год після отримання травми слід розглядати, коли йдеться про гемодинамічно стабільних пацієнтів з високою клінічною підозрою на пошкодження ДПК та ПЗ або травму протоки ПЗ з негативним КТ–скануванням, або неспецифічні висновки КТ під час візуалізації та/або підвищення активності амілази та ліпази крові за наявності постійного болю у животі (GoR 2A).

Магнітно–резонансну холангіопанкреатографію (МРХПГ) слід вважати неінвазивною діагностичною про-

цедурою другого рівня, що дає змогу виключати травми ПЗ. Слід враховувати клінічні підозри на біліарні травми при виконанні ЕРХПГ (GoR 1B).

Ризики, пов'язані з променевим навантаженням КТ, повинні бути збалансовані щодо ускладнень, які можуть виникнути за наявності пропущеної травми, коли альтернативних способів діагностики травми ДПК немає (GoR 1C).

Діагностичне промивання очеревини не покращує специфіку діагностування травми ДПК. Це чутливий, але неспецифічний метод діагностики ураження жовчовивідних шляхів (GoR 2B).

Діагностична лапаротомія показана у гемодинамічно нестабільних (клас IV за класифікацією WSES) хворих з позитивним E-FAST (GoR 1A).

Під час хірургічного втручання у пацієнтів з травмою живота необхідно оглянути та дослідити дуоденопанкреатичний комплекс (GoR 1A).

Під час діагностичної лапаротомії, коли є підозра на біліарну травму, але її не виявлено, рекомендується виконання інтраопераційної холангіографії (GoR 2A).

Пацієнтам, у яких клінічно підозрюють наявність травми ДПК та ПЗ, зі станом, що клінічно погіршився, та однозначною візуалізацією, слід виконати діагностичну лапаротомію (GoR 2A).

За наявності підозри на травми ПЗ та позапечінкових жовчовивідних шляхів у гемодинамічно стабільних або стабілізованих завдяки консервативній терапії дорослих пацієнтів ендоскопічна ретроградна холангіопанкреатографія може використовуватися як для діагностики, так і для лікування навіть на ранній фазі після травми (GoR 1B).

Слід відзначити, що клінічні ознаки травми ДПК вкрай неспецифічні, особливо в ранньому посттравматичному періоді. Зазвичай пацієнти скаржаться на біль в епігастральній області, правому верхньому квадранті або спині через 6 – 24 год після травми [29, 30]. Найпоширеніший тест – це аналіз крові на активність амілази та ліпази [31]. Однак початкові значення активності амілази у пацієнтів з перфорованою і неперфорованою ДПК не відрізняються [32], а нормальна активність амілази не виключає пошкодження кишки [33].

Точність та специфічність діагностики при травмах ДПК має велике значення, тому що неоперативне лікування як закритих, так і проникаючих травм є складним завданням. Протягом останніх трьох десятиліть відбувся перехід від оперативного до дедалі більш неоперативного лікування травм органів черевної порожнини. Більшій надійності неоперативного, або «консервативного», лікування сприяло отримання лікарями–хірургами у розпорядження різних складних та високоточних неінвазивних способів візуалізації [34]. А згодом було показано, що навіть наявність гемоперитонеуму та змінений психічний стан постраждалого, травми вищих ступенів та старший вік не суперечать початковому неоперативному лікуванню при закритій травмі живота [35]. Сучасному хірургу доступний увесь асортимент рентгенологічних досліджень, включаючи звичайні рентгенограми, КТ, магнітно–резо-

нансну томографію та ультрасонографію. Візуалізація була важливого значення в процесі раннього прийняття клінічних рішень щодо вибору операції, ендоваскулярного втручання, ретельного спостереження у відділенні інтенсивної терапії.

Методом вибору для швидкої оцінки живота на наявність вільної рідини при травмах є FAST. У європейських травматологічних центрах сонографія замінила діагностичне промивання очеревини як основний скринінг–тест на внутрішньочеревну кровотечу. FAST можна виконувати одночасно з реанімаційними заходами під час первинного лікування травми, її тривалість становить лише 2 хв. З огляду на це вона також корисна у гемодинамічно нестабільних пацієнтів [36]. Чутливість FAST у виявленні гемоперитонеуму становить 90 – 93% [37 – 39]. Однак FAST має низьку чутливість у виявленні та оцінюванні травм ДПК, кишечника та брижі без гемоперитонеуму та заочеревинної гематоми [40]. До того ж FAST не дає змоги виявити активний крововилив. Перевагою FAST можна вважати можливість проводити її повторно, що є корисним доповненням до серійних обстежень у період клінічного моніторингу після травми [41]. Американський коледж хірургів включив використання цього методу до системи Advanced Trauma Life Support з 1999 р. Швидке обстеження базується на даних, що є клінічно значущими для травми живота, особливо за наявності гемоперитонеуму. Основний протокол FAST включає чотири акустичні вікна: перикардіальне, перипечінкове, периспленічне та тазове. Виявлення вільної внутрішньочеревної рідини засноване на таких факторах: місце пошкодження, наявність згустків крові, поліпозиційне дослідження пацієнта та оцінка кількості вільної рідини в черевній порожнині. Швидке обстеження вважається позитивним, якщо рідину виявлено в будь–якому із згаданих акустичних вікон, і негативним, якщо рідини не знайдено. Експертизу оцінюють незвичайною, якщо жодне з вікон неможливо оцінити належним чином. Мінімальний поріг виявлення гемоперитонеуму залишається цікавим. Зауважимо, що навіть 30 – 70 мл крові можна виявити, використовуючи цей протокол [42]. Більше того, невелика анехогенна смужка у сумці Морісона відповідає приблизно 250 мл рідини, а смужки 0,5 та 1 см – приблизно 500 мл та 1 л перитонеальної рідини відповідно [43, 44].

За даними літератури чутливість та негативні прогностичні значення для швидкого виявлення гемоперитонеуму становлять 78 – 99% та 93 – 99% відповідно. В дослідженні, базованому на аналізі даних 772 пацієнтів із закритими травмами живота, у 15 (29%) з 52 пацієнтів з підтвердженою травмою живота не було виявлено гемоперитонеуму при FAST або КТ [44]. Отже, щодо виявлення вільної перитонеальної рідини як найкращого показника черевної вісцеральної травми корисність FAST як діагностичного скринінгу у гемодинамічно стабільних пацієнтів обмежена. У цьому режимі може знадобитися КТ–сканування для подальшого розмежування хворих за травмами. Визначаючи пацієнтів, у яких би мала найбільшу ко-

ристь діагностика топографії травми за допомогою швидких обстежень, G. S. Rozuski і співавтори встановили, що ультразвукове дослідження є найбільш чутливим (майже 100%) та специфічним (майже 100%) у пацієнтів із проникаючими ранами грудей або у пацієнтів із закритими травмами живота та гемодинамічною нестабільністю [45]. Гемодинамічно стабільні пацієнти з негативними результатами FAST потребують ретельного спостереження, серійних обстежень живота та подальшого швидкого обстеження (якщо дозволяють ресурси). Однак слід рішуче розглянути можливість проведення КТ, особливо якщо пацієнт у стані алкогольного сп'яніння або має інші супутні травми. У гемодинамічно нестабільних пацієнтів з негативною динамікою перебігу посттравматичного періоду діагностика є дуже складною. Інші варіанти діагностики в даній ситуації – діагностичне промивання очеревини, лапароскопія, дослідницька лапаротомія.

Певні обмеження швидкої ультрасонографії, якщо їх ігнорувати, можуть призвести до значної шкоди. Наприклад, FAST не визначає заочеревинного крововиливу або перфорацій порожнистих органів і може дати помилкові негативні результати за наявності значної внутрішньочеревної кровотечі [46]. Єдиної думки щодо використання цього методу немає. Одні дослідники відзначають його високу чутливість, яка становить від 90 до 100%, в інших дослідженнях вказується на значно нижчу чутливість та негативну прогностичну цінність [47 – 50]. Але консенсус полягає в тому, що хоча FAST є об'єктивним методом діагностики травми, його негативні результати не виключають значної внутрішньочеревної травми або кровотечі. Таким чином, додаткові діагностичні дослідження слід проводити, якщо результати FAST негативні.

Водночас ці ж дослідники зазначають, що використання КТ для діагностики травм органів черевної порожнини стало майже універсальним і, мабуть, найціннішим та найбільш широко застосовуваним інструментом у початковій оцінці гемодинамічно стабільного пацієнта. КТ може надати високодостовірну інформацію про наявність та кількість вільної перитонеальної рідини, тяжкість багатьох травм солідних органів та візуалізувати заочеревинну порожнину (ПЗ, ДПК та сечову і статеву системи). Високоякісне, мультидетекторне швидке КТ–сканування дає можливість точно оцінити ступінь ураження органа та виявити внутрішню кровотечу.

КТ до і під час артеріальної фази контрастного підсилення в даний час вважають «золотим стандартом» діагностики травм черевної порожнини переважно у гемодинамічно стабільних пацієнтів і найбільш точним тестом для оцінки ступеня ураження внутрішньочеревних та заочеревинних органів, цей метод дозволяє виявляти активні артеріальні крововиливи та місце їх розташування, а також псевдоаневризми або артеріовенозні нориці в паренхіматозних органах [51 – 53]. КТ–сканування з контрастним підсиленням є найшвидшим і найповнішим методом оцінки ДПК та ПЗ [54 – 56]. Цей метод має чутливість та специфічність відповідно 86 та 88%

при діагностиці тупої травми порожнистого органа [57 – 59]. Однак описано й спостереження, коли ознаки тупих пошкоджень ДПК були пропущені, їх частота сягала 27% [60]. Наявність внутрішньочеревно або заочеревинно вільного газу є відносно специфічною ознакою перфорації кишечника, яка спостерігається у 20 – 55% пацієнтів, однак це може бути не видно відразу після травматичної перфорації [61].

Слід відзначити, що більшість дослідників пропонують виконувати повторне КТ–сканування через 12 – 48 год після госпіталізації хворого, коли є сумніви щодо ураження ДПК та ПЗ [62, 63]. Чутливість подальшого сканування за наявності підозри на перфорацію кишечника зростає з 30 до 82%. Крім того, чутливість повторного КТ–сканування для встановлення показання до операції може зрости до 100% без збільшення смертності або тривалості перебування пацієнтів у лікарні [64]. Ускладнення розвиваються значно швидше лише у пацієнтів, у яких затримка виконання оперативного втручання перевищувала 24 год [65].

Діагностична лапароскопія має й лікувальний потенціал. Коли результати дослідження є негативними, це зменшує кількість непотрібних лапаротомій [66]. Лапароскопія відіграє серйозну роль в оцінці проникаючої травми живота, але вона не була спеціально вивчена для оцінки панкреатодуоденальної травми через те, що дуоденопанкреатична анатомія та заочеревинне розташування ДПК і ПЗ збільшують ризик пропущення травм [67]. Більше того, виконання лапароскопії для діагностики травм потребує адекватної підготовки та досвіду, а також наявності кваліфікованого персоналу та обладнання [68, 69].

Інтервенційна рентгенологія була й залишається одним з найважливіших допоміжних методів у неоперативному лікуванні травми, особливо в останні роки. Вона успішно використовується як додатковий засіб до хірургії і як остаточний спосіб лікування у відібраних групах постраждалих із закритою та проникаючою травмами [70, 71]. Хоча ангіографію традиційно розглядають як доповнення до хірургічного лікування складних травм печінки та таза, за останнє десятиліття її застосовували більш агресивно для безопераційного контролю кровотечі внаслідок травм інших органів. Ангіографічні методи сприяють значному зменшенню кількості оперативних втручань у сучасній практиці спеціалістів, які надають допомогу хворим із травмами. Відбір пацієнтів для проведення ангіографічного втручання базується на даних клінічного обстеження та КТ. Пацієнт має бути гемодинамічно стабільним або принаймні швидко реагувати на реанімацію, без перитонеальних ознак, а дані КТ вказувати на ураження органів живота, таза або заочеревинного простору з ознаками активної кровотечі. Наявність ангіографічних ознак кровотечі у цих хворих є важливим показанням до ангіографічної емболізації [72 – 74]. Так, за наявності загрозливих життю тазових крововиливів, насамперед спричинених травмами артерій (найчастішим джерелом кровотечі є гілки клубової артерії), агресивний хірургічний підхід може виявитися невдалим, оскільки місце кровотечі важ-

ко локалізувати хірургічним шляхом, а відкриття заочеревинного простору може звести нанівець ефект тампонади гематоми, а також збільшити небезпеку інфікування. З недавніх пір ангіографічне втручання також стало успішним як спосіб неоперативного лікування проникаючих травм печінки, нирок, селезінки [75 – 80].

Оцінка тяжкості травми

До недавнього часу в практичній медицині часто використовувалася стандартна градація тяжкості стану пацієнта, заснована на суб'єктивному досвіді лікаря. Представлені в даний час у вітчизняній і зарубіжній літературі методики оцінки тяжкості стану засновані на різних принципах. Умовно системи оцінки тяжкості стану можна розподілити на універсальні шкали прогнозу перебігу захворювання і ризику смерті, такі як Acute Physiology and Chronic Health Evaluation II (APACHE II) – система оцінки тяжкості захворювань, у якій використовують бальну оцінку початкових значень 12 рутинних фізіологічних показників, віку та попереднього стану здоров'я, щоб отримати загальний показник ступеня тяжкості захворювання (зростання кількості балів у діапазоні від 0 до 71 було тісно пов'язане з подальшим ризиком смерті, що продемонстровано аналізом даних 5815 хворих, яких лікували у відділеннях інтенсивної терапії 13 лікарень), і Simplified Acute Physiology Score II (SAPS II), яка забезпечує оцінку ризику смерті без необхідності вказувати первинний діагноз, а також шкали оцінювання дисфункції органів і поліорганної недостатності – Sequential Organ Failure Assessment (SOFA), Multiple Organ Dysfunction Score (MODS) [81 – 84]. Слід зазначити, що тяжкість травми – це узагальнене поняття, яке використовують для позначення тяжкості отриманих ушкоджень (морфологічний компонент) і тяжкості самого потерпілого (функціональний компонент). Тяжкість ушкоджень є об'єктивним морфологічним параметром травми, який наочно вказує на взаємодію між морфологічними структурами організму з агентом, що викликав їх ушкодження. Це стабільний показник. Тяжкість стану – це динамічний функціональний компонент, що відображає реакцію організму на пошкодження. Тяжкість стану необхідно визначати за допомогою діагностичного алгоритму, в основі якого лежить принцип полісистемного обстеження постраждалих з метою виявлення найбільш інформативних симптомів. Об'єктивна оцінка тяжкості стану – це обов'язкова складова визначення подальшої хірургічної тактики і лікування пацієнта. Використання об'єктивної оцінки тяжкості стану постраждалих у динаміці з урахуванням диференційованого підходу до корекції порушень систем організму дає змогу істотно підвищити рівень допомоги, що надається. Об'єктивна оцінка тяжкості стану постраждалих у динаміці травматичної хвороби вказує на можливі помилки і яких можна уникнути, враховуючи диференційований підхід до корекції порушень життєво важливих систем організму, та поліпшити тим самим якість наданої допомоги.

Відомі понад 50 шкал оцінки тяжкості травм. Основна методика оцінки тяжкості ушкоджень заснована на іден-

тифікації і резюмуванні морфологічних змін. Так, скорочена шкала пошкоджень (Abbreviated Injury Scale – AIS), створена у США, дає можливість оцінити тяжкість травми за допомогою різної кількості балів (від 1 до 6) [85]. Остання версія системи оцінки тяжкості травм, яка з'явилася у 2005 р., була оновлена у 2008 р. [86]. Варто відмітити достовірність результатів даної шкали і простоту її використання. Однак, як свідчать деякі публікації, шкала AIS дає недостатньо точний результат для отримання об'єктивної оцінки тяжкості поєднаних і множинних травм.

Взявши за основу шкалу AIS, S. P. Baker і співавтори у 1974 р. представили шкалу тяжкості ушкоджень (Injury Severity Score – ISS) [87]. Для оцінювання тяжкості ушкоджень за даною шкалою необхідно розрахувати суму квадратів кодованих значень шкали AIS трьох найтяжчих пошкоджень шести областей тіла. Отримане число балів (від 1 до 75) у цифровому відношенні показує тяжкість пошкодження. Шкала ISS отримала досить широке застосування для оцінки тяжкості стану постраждалих та їх стратифікації, її довго розглядали як «золотий стандарт» щодо анатомічних показників тяжкості травми. Було проведено аналіз шаблонів шкали ISS та з'ясовано, що насправді у разі локалізації травм у чотирьох областях тіла у середньому навколо пошкодження травми залишаються неврахованими. На підставі цих даних деякі дослідники зробили висновок, що об'єктивна оцінка тяжкості травми за шкалою ISS значно знижена, що призводить до низької здатності прогнозувати смертність [88 – 91].

У 1983 р. німецькі лікарі Н. J. Oestern і співавтори розробили Ганноверську шкалу політравми (Polytrauma Score – PTS). В основі об'єктивної оцінки тяжкості травми лежить дискримінантний аналіз ушкоджень, локалізованих у п'яти областях тіла, з урахуванням віку потерпілого [92]. У 1989 р. Н. R. Champion і співавтори переглянули шкалу травми (Trauma Score – TS) та запропонували нову – The Revised Trauma Score (RTS), яка широко застосовується для оцінки прогнозу у пацієнтів із травмами [93]. Запропонована цими авторами шкала включає шкалу ком Глазго (Glasgow Coma Scale – GCS), показники систолічного кров'яного тиску (SBP) та частоти дихання (RR). Було розроблено дві версії переглянутої системи бальної оцінки: одна – для тріади GCS, SBP та RR (T–RTS), друга – для використання в оцінці результатів і для контролю за ступенем тяжкості травми (RTS). T–RTS (сума кодованих значень GCS, SBP та RR) продемонструвала підвищену чутливість та певну втрату специфічності порівняно з критеріями на основі значень TS та GCS. За допомогою використання T–RTS було правильно ідентифіковано понад 97% пацієнтів як таких, що потребують контролю за перебігом травми. Критерій T–RTS легше реалізується, ніж критерій TS. RTS (зважена сума кодованих змінних значень) порівняно з TS продемонструвала істотне підвищення надійності, а також більш точне прогнозування результатів у пацієнтів із серйозними травмами голови.

В Україні, де не спостерігається широкого використання всього спектра діагностичних прогностичних шкал,

мало наукових працівників, що досліджують їх шляхом порівняння.

Лікувальна тактика

Швидка діагностика й ефективне лікування травм ДПК є вирішальними щодо цієї категорії постраждалих, про що свідчать дані, наведені С. Е. Lucas і А. М. Ledgerwood ще у 1975 р. Автори показали, що затримка діагностики та лікування на 24 год після травми ДПК може збільшити смертність з 11 до 40% [94].

Лікування травм ДПК базується на врахуванні етіології, ступеня тяжкості ушкодження, супутніх внутрішньо-черевних травм і заочеревинного простору, тривалості затримки діагностики [95]. На результат лікування травм ДПК впливають три основні моменти, визначені ще в 1979 р. Н. Н. Stone і співавторами [96]: терміни операції і прийняття рішення; інтраопераційні знахідки; післяопераційне лікування.

Часто складною проблемою в тактичному плані є лікування інтрамуральних гематом ДПК. Факторами для їх виникнення є добре розвинена судинна мережа, у зв'язку з чим вони можуть розташовуватися субсерозно, внутрішньом'язово, а також у підслизовому шарі [97]. У більшості пацієнтів кровотеча зупиняється самостійно, а згусток, що утворюється при цьому, може призвести як до розвитку високої непрохідності тонкої кишки, так і до відстрошеного (на 3 – 7-у добу) некрозу або стенозу ДПК [98].

С. J. Verne і співавторами була застосована дуоденальна «дивертикулізація» при оперативному лікуванні 16 постраждалих з травмами ДПК [99], що уможливило зменшити потрапляння шлункового вмісту і знизити навантаження на раніше накладені шви ДПК. G. D. Vaughan і співавтори описали методику «виключення воротаря» для захисту швів, а позитивний вплив цієї методики як операції вибору для зменшення частоти виникнення післяопераційних нориць та інших ускладнень продемонстрували T. D. Martin і співавтори [100]. Н. Н. Stone і T.C. Fabian [96] запропонували концепцію «потрійної стоми» (гастро-, дуодено- і єюностомія) при лікуванні травм ДПК, ґрунтуючись на досвіді лікування 237 постраждалих. Автори спостерігали розвиток тільки одного ускладнення у вигляді дуоденальної нориці при декомпресії ДПК, тоді як у 8 із 44 постраждалих, яким не виконували подібну декомпресію, розвинулись ускладнення. Це є свідченням того, що запропонована стратегія лікування травм ДПК особливо цінна при ушкодженнях високого ступеня тяжкості у важкодоступних частинах кишки, а декомпресії можна досягти або антеградно проксимальніше місця травми, або ретроградно за допомогою використання тонкої кишки.

Неоперативний підхід до лікування травм ДПК в основному застосовується при ізольованих закритих травмах (інтрамуральні гематоми). У цих постраждалих слід проводити рентгенконтрастне дослідження верхніх відділів травної системи кожні 7 днів, якщо обструкція зберігається клінічно. До інших компонентів неоперативного лікування травм ДПК належать постановка назогастрального зонда та внутрішньочеревне введення інфузійних розчи-

нів. Зазвичай тривалість такого лікування становить 2 – 3 тижні. Є повідомлення про те, що 57% травм ДПК були вилікувані без застосування оперативних втручань [101].

При проникаючих травмах живота показаннями до операції є гемодинамічна нестабільність хворого, траєкторія снаряда, що викликав пошкодження, підозра на наявність внутрішніх ушкоджень, перитоніт, пневмоперитонеум при рентгенологічній візуалізації, масивний гемоторакс, гемоперикард, кров у назогастральній трубці, кров у сечовому катетері, ректальна кровотеча тощо. Неоперативне лікування проникаючої травми живота є дуже нечастим підходом, який засновано на кількох важливих принципах. Про неоперативне лікування проникаючих травм живота у 1856 пацієнтів повідомили G. C. Velmahos і співавтори [102]. Це одне з найбільших досліджень. Автори зазначили, що 792 (43%) пацієнти спочатку були визначені як такі, що не потребували негайного оперативного втручання, і 712 із них були згодом виписані без операції. Серед 80 пацієнтів, яким не провели оперативного лікування, 57 мали травми, що потребували операції. Автори зауважили, що, хоча основним інструментом діагностики було клінічне обстеження живота, більшість пацієнтів, відібраних для неоперативного лікування, також потребували КТ живота. Об'єднаний негативний та неоперативний показник становив 13% у пацієнтів, яким виконали ургентну лапаротомію, і 29% – у пацієнтів, у яких була затримка хірургічного втручання. Автори повідомили про п'ять ускладнень у 80 пацієнтів з «оперативною затримкою»: внутрішньочеревні абсцеси (3), непрохідність кишечника (1) та гострий респіраторний дистрес-синдром (1), але жоден із цих пацієнтів не помер. У сукупності це та інші дослідження підтверджують важливість фізичного обстеження як чутливого показника внутрішньочеревного ушкодження в умовах проникаючої травми, але, як свідчать більшість повідомлень, для спрощення процесу прийняття рішень гемодинамічно нестабільних пацієнтів з проникаючою травмою автоматично лікують шляхом застосування операції.

В останні десятиліття багато досліджень продемонстрували позитивну тенденцію до стриманого ставлення до складних хірургічних процедур на користь простих хірургічних підходів при лікуванні травм ДПК. У 2014 р. Західна травматологічна асоціація (Western Trauma Association – WTA) опублікувала рекомендації та алгоритм лікування для цієї категорії травм, в яких визначила використання простих методик для відновлення прохідності ДПК (первинний швов) при переважній більшості травм як початкового хірургічного підходу, навіть при травмах надзвичайно тяжких (III ступінь і вище за класифікацією AAST – OIS) [15].

У рекомендаціях WSES–AAST 2019 р. щодо неоперативного лікування хворих з пошкодженнями ДПК запропоновані засновані на доказах такі критерії [21].

Гемодинамічна стабільність є ключовим фактором у визначенні стратегії лікування (GoR 1C).

Гемодинамічно нестабільні хворі (клас IV за WSES) не підлягають неоперативному лікуванню (GoR 1C).

Неоперативне лікування може розглядатися для гемодинамічно стабільних або стабілізованих пацієнтів з гематомами ДПК (класи I–II за WSES, I – II ступені за AAST–OIS) за відсутності інших травм органів черевної порожнини, які потребують операції (GoR 2B).

Пацієнтів з прогресуючими симптомами або у разі погіршення результатів повторної КТ слід вважати такими, що підлягають оперативному лікуванню (GoR 2C).

Щодо гематом ДПК, які спочатку лікували неоперативним шляхом, слід розглянути питання про оперативне лікування, якщо непрхідність ДПК не зникла протягом 14 днів (GoR 2C).

Рекомендації щодо оперативного лікування такі [21].

Гемодинамічно нестабільні (клас IV за WSES) постраждали й пацієнти з перитонітом (при потрапленні вмісту кишечника в черевну порожнину) або колото–різаними ранами ДПК повинні бути негайно оперовані (GoR 1C).

Методи боротьби з пошкодженнями слід урахувувати у гемодинамічно нестабільних пацієнтів з травмами ДПК, особливо у тих, хто має супутні травми та фізіологічну недостатність (GoR 2B).

Первинний шов при травмах ДПК слід використовувати, коли це технічно можливо (GoR 2B).

Допоміжні процедури, такі як виключення воротаря за допомогою гастроєюностомії та без неї, біліарна диверсія, можуть розглядатися у постраждалих з класом III або вище за WSES (III, IV та V ступені за AAST – OIS) (GoR 2C).

Травми, що потребують панкреатодуоденектомії (процедура Whipple), часто супроводжуються тяжкими супутніми травмами та шоком. Слід урахувувати стан хворих з подібними пошкодженнями та проводити поетапне лікування з остаточною реконструкцією на наступних етапах, виконаною досвідченими хірургами (GoR 2C).

Через велику кількість супутніх травм у пацієнтів із дуоденопідшлункковими пошкодженнями шок та перитоніт зустрічаються дуже часто. Гемодинамічну нестабільність мають 10 – 44% пацієнтів [103, 104]. Усі пацієнти з гемодинамічною нестабільністю або перитонітом повинні негайно бути оперовані. Гемодинамічно стійким пацієнтам з результатами КТ, які свідчать про розрив кишки по всій товщині (вільне повітря або екстравазація ентєрального контрасту з ДПК), або з травмами ДПК, тяжкість яких відповідає ступеням III, IV, V за AAST–OIS, також показана екстрєна лапаротомія.

З моменту впровадження в 1990–х рр. тактика DCS (Damage Control Surgery) отримала широке використання для лікування травм у всьому світі. DCS і DCR (Damage Control Resuscitation) – це нові стратегії, розроблені для лікування травм протягом останніх декількох десятиліть. Попередні дослідження показали чіткі переваги – виживання як військовослужбовців з бойовими травмами, так і постраждалих з травмами мирного часу [105 – 107]. У 20 – 63% пацієнтів, зокрема, із судинними травмами та/або дуоденопанкреатичними ураженнями високого ступеня тяжкості отримано позитивні результати лікування за принципами DCS [108]. Тактика DCS рідко потрібна при

ізолюваних травмах ДПК, а первинна операція стосуватиметься перш за все супутніх пошкоджень судин. Як тільки гемостаз досягнуто, питання про ліквідацію пошкодження кишки може бути вирішене при первинній операції, якщо це дозволяють фізіологічні параметри пацієнта в момент втручання. Більшість травм ДПК, виявлених при лапаротомії, це розриви, тяжкість яких відповідає класам I – II за WSES (I – II ступені за AAST–OIS). Їх слід ліквідувати насамперед за допомогою поперечного первинного шва ДПК без напруги після видалення всіх девіталізованих тканин. Назодуоденальна декомпрєсія є обов'язковим етапом втручання з розташуванням зонда за дванадцятипало–порожньокишковим згином для забезпечення проксимальної декомпрєсії.

Лікування розривів, тяжкість яких відповідає класу III за WSES (III, IV, V ступені за AAST–OIS), що не пов'язані з масивною травмою дуоденопанкреатичного комплексу, суперечливе. Вони супроводжуються високими смертністю та частотою виникнення післяопераційних ускладнень, специфічних для ДПК (неспроможність швів, нориця та перитоніт), з високою вірогідністю розвитку абдомінального сепсису та незадовільними результатами лікування [96]. В теперішній час спостєрається стриманє ставлення до операції «дивертикулізації ДПК», а методику «потрійних стом» більше не застосовують для лікування травм ДПК [15]. Більшість сучасних дослідників пропонують виконувати накладання первинних швів на ДПК та декомпрєсію травного каналу навіть при великих пошкодженнях. У хворих, коли це неможливо, можуть бути виконані сегментарна резекція та первинна дуоденодуоденостомія. Ці більш прийнятні методи продемонстрували кращі результати лікування порівняно з результатами складніших дренажних та реконструктивних процедур [104]. Слід відзначити, що виключення воротаря все ще використовується при лікуванні цієї категорії хворих, хоча певні показання до застосування цього методу лікування залишаються суперечливими [109, 110].

Ушкодження класу III за WSES (III–IV ступені за AAST–OIS для ДПК та IV–V ступені за AAST–OIS для ПЗ) є рідкісними і потребують комплексної реконструкції. У перших або проксимальних відділах другої частини ДПК, де первинне відновлення прохідності чи резекція з первинним анастомозом неможливі, показано виконання антрумектомії та гастроєюностомії із закриттям ДПК [22]. У разі травм, розташованих дистально від ампули, може бути виконана дуоденоєюностомія за Ру [22, 104]. Якщо задіяна ампула або дистальна частина СЖП, можлива повторна імплантация великого сосочка ДПК у здорову сусідню стінку кишки або реконструкція за Ру, якщо травми сусідніх тканин мінімальні [104]. Коли сильно девіталізується або деваскуляризується ДПК та/або головка ПЗ, як правило, виконують етапну панкреатикодуоденектомію [111 – 114].

Затримка відновлення функції кишечника і виникнення непрхідності через набряк ДПК, гематоми або стриктури є поширеними ускладненнями травм ДПК [115]. Для забезпечення належного харчування може бути накла-

дено єюностому у пацієнтів із тяжкою дуоденопанкреатичною травмою, які потребують резекції та реконструкції, однак у 7% пацієнтів можливі ускладнення, пов'язані з єюностомією, а нестерпність ентерального харчування є поширеною [115]. Тому повне парентеральне харчування може знадобитися у 37 – 75% пацієнтів.

Таким чином, використання деяких методик у хірургічному лікуванні травм ДПК залишається дискусійним через велику різноманітність варіантів, що є результатом ряду змінних, які необхідно враховувати в таких умовах. При 70 – 85% травм ДПК можливі прості процедури, такі як видалення девіталізованої тканини та первинний шов, резекція та анастомоз із дренажем [22]. Пацієнти з тяжкими травмами ДПК можуть бути кандидатами для виконання більш складних процедур: дуоденальної дивертикулізації, виключення воротаря або дуоденопанкреатектомії, що потребує подальшого вивчення та аналізу.

Проведений неповний аналіз літератури показав, що для стандартизації діагностичних заходів і впровадження в повсякденну практику тих чи інших оціночних шкал потрібне уважне вивчення величезного наукового матеріалу. Ключовий фактор ургентної допомоги – час. Тому на догоспітальному етапі і в приймальному відділенні при наданні допомоги пацієнтам з тяжкою травмою органів черевної порожнини необхідно використовувати прості оціночні критерії, що дають змогу швидко й досить точно прогнозувати результат травми. Таким чином, для поліпшення результатів хірургічного лікування зазначених ускладнень і зниження смертності необхідна розробка комплексу клініко-інструментальних і клініко-лабораторних диференціально-діагностичних критеріїв з урахуванням їх патогенетичного обґрунтування. Крім того, потребує уточнення вибір індивідуалізованого підходу у постраждалих з травмами ДПК з використанням неоперативних та оперативних щадних методів лікування та попередження розвитку післяопераційних ускладнень.

Підтвердження

Фінансування. Це дослідження є фрагментом науково-дослідної роботи «Удосконалення та розробка методів діагностики і хірургічного лікування захворювань і травм органів черевної порожнини та грудної клітки, судин верхніх та нижніх кінцівок з використанням мініінвазивних методик у пацієнтів із високим ризиком розвитку післяопераційних ускладнень». Номер державної реєстрації 0116u004991 (2016–2018). Фінансування за рахунок державного бюджету.

Внесок авторів. Внесок кожного автора в цю роботу однаковий. Всі автори прочитали і схвалили остаточний варіант рукопису.

Конфлікт інтересів. Автори, які взяли участь у цьому дослідженні, заявили, що вони не мають конфлікту інтересів щодо цього рукопису.

Згода на публікацію. Всі автори дали згоду на публікацію цього рукопису.

References

- Mnguni MN, Muckart DJJ, Madiba TE. Abdominal Trauma in Durban, South Africa: Factors Influencing Outcome. *Int Surg.* 2012; 97(2):161–8. doi: 10.9738/CC84.1.
- Vasquez JC, Coimbra R, Hoyt DB, Fortlage D. Management of penetrating pancreatic trauma: an 11-year experience of a level-1 trauma center. *Injury.* 2001; 32(10):753–9. doi: 10.1016/S0020-1383(01)00099-7.
- Rickard MJFX, Brohi K, Bautz PC. Pancreatic and duodenal injuries: keep it simple. *ANZ J Surg.* 2005; 75(7):581–6. doi: 10.1111/j.1445-2197.2005.03351.x.
- Siboni S, Kwon E, Benjamin E, Inaba K, Demetriades D. Isolated blunt pancreatic trauma: a benign injury? *J Trauma Acute Care Surg.* 2016;81(5):855–9. doi: 10.1097/TA.0000000000001224.
- Pata G, Casella C, Di Betta E, Grazioli L, Salerni B. Extension of nonoperative management of blunt pancreatic trauma to include grade III injuries: a safety analysis. *World J Surg.* 2009;33(8):1611–7. doi: 10.1007/s00268-009-0082-7.
- Houben CH, Ade-Ajayi N, Patel S, Kane P, Karani J, Devlin J, et al. Traumatic pancreatic duct injury in children: minimally invasive approach to management. *J Pediatr Surg.* 2007;42(4):629–35. doi: 10.1016/j.jpedsurg.2006.12.025.
- Englum BR, Gulack BC, Rice HE, Scarborough JE, Adibe OO. Management of blunt pancreatic trauma in children: review of the National Trauma Data Bank. *J Pediatr Surg.* 2016; 51(9): 1526–31. doi: 10.1016/j.jpedsurg.2016.05.003.
- Girard E, Abba J, Arvieux C, Trilling B, Sage PY, Mougin N, et al. Management of pancreatic trauma. *J Visc Surg.* 2016;153(4):259–68. doi: 10.1016/j.jvisc Surg.2016.02.006.
- Addison P, Iurcotta T, Amodu LI, Crandall G, Akerman M, Galvin D, et al. Outcomes following operative vs. non-operative management of blunt traumatic pancreatic injuries: a retrospective multi-institutional study. *Burn Trauma.* 2016;4(1):1–7. doi: 10.1186/s41038-016-0065-5.
- Byrge N, Heilburn M, Winkler N, Sommers D, Evans H, Cattin LM, et al. An AAST-MITC analysis of pancreatic trauma: staple or sew? Resect or drain? *J Trauma Acute Care Surg.* 2018;85(3):435–43. doi: 10.1097/TA.0000000000001987.
- Jansen JO, Yule SR, Loudon MA. Investigation of blunt abdominal trauma. *Br Med J.* 2008;336(7650):938–42. doi: 10.1136/bmj.39534.686192.80.
- Fairfax LM, Christmas AB, Deaugustinis M, Gordon L, Head K, Jacobs DG, et al. Has the pendulum swung too far? The impact of missed abdominal injuries in the era of non-operative management. *Am Surg.* 2009;75(7):558–64. doi: 10.1089/sur.2009.021.
- García Santos E, Soto Sánchez A, Verde JM, Marini CP, Asensio JA, Petrone P. Duodenal injuries due to trauma: review of the literature. *Cir Esp.* 2015; 93(2):68–74. doi: 10.1016/j.ciresp.2014.08.004.
- Gray H, Lewis WH. *Gray's Anatomy of the Human Body.* 20th edn. New York, NY: Bartleby; 2000. <https://www.bartleby.com/>
- Malhotra A, Biffl WL, Moore EE, Schreiber M, Albrecht RA, Cohen M, et al. Western Trauma Association Critical Decisions in Trauma: Diagnosis and management of duodenal injuries. *J Trauma.* 2015;79(6):1096–101. doi: 10.1097/TA.0000000000000870.
- Telfah MM. Isolated duodenal rupture: primary repair without diversion; is it safe? Review of literature. *BMJ Case Rep.* 2017; 2017. pii: bcr-2016-215251. doi: 10.1136/bcr-2016-215251.
- Asensio JA, Feliciano DV, Britt LD, Kerstein MD. Management of duodenal injuries. *Curr Probl Surg.* 1993;30(11):1023–93. doi: 10.1016/0011-3840(93)90063-m.
- Eastridge J, Mabry RL, Seguin P, Cantrell J, Tops T, Uribe P, et al. Death on the battlefield (2001–2011): implications for the future of combat casualty care. *J Trauma Acute Care Surg.* 2012;73(6 Suppl 5):S431–7. doi: 10.1097/TA.0b013e3182755dce.
- Holcomb JB, Stansbury LG, Champion HR, Wade C, Bellamy R. Understanding combat casualty care statistics. *J Trauma.* 2006;60(2):397–401. doi: 10.1097/01.ta.0000203581.75241.f1.

20. Moore EE, Cogbill TH, Malangoni MA, Jurkovich GJ, Shackford SR, Champion HR. Organ Injury Scaling: Pancreas, duodenum, small bowel, colon and rectum. *J Trauma*. 1990;30(11):1427–9. doi: 10.1097/00005373-199011000-00035.
21. Coccolini F, Kobayashi L, Kluger Y, Moore EE, Ansaloni L, Biffi W, et al. Duodeno-pancreatic and extrahepatic biliary tree trauma: WSES-AAST guidelines. *World J Emerg Surg*. 2019;14:56. doi: 10.1186/s13017-019-0278-6.
22. Carrillo EH, Richardson JD, Miller FB. Evolution in the management of duodenal injuries. *J Trauma*. 1996; 40(6):1037–45. doi: 10.1097/00005373-199606000-00035.
23. Cogbill TH, Moore EE, Feliciano DV, Hoyt DB, Jurkovich GJ, Morris JA, et al. Conservative management of duodenal trauma: a multicenter perspective. *J Trauma*. 1990;30(12):1469–75. doi: 10.1097/00005373-199012000-00005.
24. Kline G, Lucas CE, Ledgerwood AM, Saxe JM. Duodenal organ injury severity and outcome. *Am Surg*. 1994;60(7):500–4. PMID: 8010564.
25. Peitzman AB, Ferrada P, Puyana JC. Nonoperative management of blunt abdominal trauma: have we gone too far? *Surg Infect (Larchmt)*. 2009;10(5):427–33. doi: 10.1089/sur.2009.021.
26. Jansen JO, Yule SR, Loudon MA. Investigation of blunt abdominal trauma. *BMJ*. 2008;336(7650):938–42. doi: 10.1136/bmj.39534.686192.80.
27. Krige KE, Nicol AJ, Navsaria PH. Emergency pancreatoduodenectomy for complex injuries of the pancreas and duodenum. *HPB (Oxford)*. 2014;16(11):1043–9. doi: 10.1111/hpb.12244.
28. Chinnery GE, Krige JE, Kotze UK, Navsaria P, Nicol A. Surgical management and outcome of civilian gunshot injuries to the pancreas. *Br J Surg*. 2012;99(1):140–8. doi: 10.1002/bjs.7761.
29. Schneider R, Moebius C, Thelen A, Jonas S. Duodenal perforation after abdominal trauma. *Zentralbl Chir*. 2009;134:567–9. doi: 10.1055/s-0028-1098901.
30. Jain S, Telang P, Joshi MA, Prabhakar S. Isolated pancreatic injury following blunt abdominal trauma in a child. *Indian J Crit Care Med*. 2007;11:96–8. doi: 10.4103/0972-5229.33393.
31. Mahajan A, Kadavigere R, Sripathi S, Rodrigues GS, Rao VR, Koteswar P. Utility of serum pancreatic enzyme levels in diagnosing blunt trauma to the pancreas: a prospective study with systematic review. *Injury*. 2014;45(9):1384–93. doi: 10.1016/j.injury.2014.02.014.
32. Fakhry SM, Watts DD, Luchette FA. EAST Multi-Institutional Hollow Viscus Injury Research Group Current diagnostic approaches lack sensitivity in the diagnosis of perforated blunt small bowel injury: analysis from 275,557 trauma admissions from the EAST Multi-Institutional HVI Trial. *J Trauma Inj Infect Crit Care*. 2003;54(2):295–306. doi: 10.1097/01.TA.0000046256.80836.AA.
33. Jurkovich G. The duodenum and pancreas. In: Mattox KL, Feliciano DV, Moore EE, editors. *Trauma*. 4th ed. New York: McGraw-Hill; 2000. p. 735–762.
34. Stawicki SPA. Trends in nonoperative management of traumatic injuries – A synopsis. *Int J Crit Illn Inj Sci*. 2017;7(1): 38–57. doi: 10.4103/IJCIIS.IJCIIS_7_17.
35. Marta L, McCrum CZ, Angela P, Presson RN. Readmissions after nonoperative trauma. *Journal of Trauma and Acute Care Surgery*. 2020;88(2):219–29. doi: 10.1097/TA.0000000000002560.
36. Bode PJ, Edwards MJ, Kruit MC, Vugt AB. Sonography in a clinical algorithm for early evaluation of 1671 patients with blunt abdominal trauma. *AJR Am J Roentgenol*. 1999;172(4):905–11. doi: 10.2214/ajr.172.4.10587119.
37. Miller MT, Pasquale MD, Bromberg WJ, Wasser TE, Cox J. Not so FAST. *J Trauma*. 2003;54(1):52–60. doi: 10.1097/00005373-200301000-00007.
38. Stengel D, Bauwens K, Sehoul J, Porzolt F, Rademacher G, Mutze S, et al.: Systematic review and meta-analysis of emergency ultrasonography for blunt abdominal trauma. *Br J Surg*. 2001;88(7):901–12. doi: 10.1046/j.0007-1323.2001.01777.x.
39. Rozycki GS, Ochsner MG, Schmidt JA, Frankel HL, Davis TP, Wang D, et al. A prospective study of surgeon-performed ultrasound as the primary adjuvant modality for injured patient assessment. *J Trauma*. 1995;39(3):492–500. doi: 10.1097/00005373-199509000-00016.
40. Schnuriger B, Kilz J, Inderbitzin D, Schafer M, Kickuth R, Luginbühl M, et al. The accuracy of FAST in relation to grade of solid organ injuries: a retrospective analysis of 226 trauma patients with liver or splenic lesion. *BMC Med Imaging*. 2009;9:3. doi: 10.1186/1471-2342-9-3.
42. Scalea TM, Rodriguez A, Chiu WC, Brenneman FD, Fallon WF, Jr, Kato K, et al. Focused Assessment with Sonography for Trauma (FAST): Results from an international consensus conference. *J Trauma*. 1999;46(3):466–72. doi: 10.1097/00005373-199903000-00022.
43. Tiling T, Bouillon B, Schmid A, Schweins M, Steffens H. Ultrasound in blunt abdominotoracic trauma. In: Border JR, editor. *Blunt Multiple Trauma: Comprehensive Pathophysiology and Care*. New York: Marcel Dekker; 1990. pp. 415–33.
44. Chiu WC, Cushing BM, Rodriguez A, Ho SM, Mirvis SE, Shanmuganathan K, et al. Abdominal injuries without hemoperitoneum: A potential limitation of focused abdominal sonography for trauma (FAST). *J Trauma*. 1997;42(4):617–23. doi: 10.1097/00005373-199704000-00006.
45. Rozycki GS, Ballard RB, Feliciano DV, Schmidt JA, Pennington SD. Surgeon-performed ultrasound for the assessment of truncal injuries: Lessons learned from 1540 patients. *Ann Surg*. 1998;228(4):557–67. doi: 10.1097/00000658-199810000-00012.
46. Demetriades D, Velmahos G. Technology-driven triage of abdominal trauma: The emerging era of nonoperative management. *Annu Rev Med*. 2003; 54:1–15. doi:10.1146/annurev.med.54.101601.152512
47. Boulanger BR, Kearney PA, Tsuei B, Ochoa JB. The routine use of sonography in penetrating torso injury is beneficial. *J Trauma*. 2001;51(2):320–5. doi: 10.1097/00005373-200108000-00015.
48. Udobi KF, Rodriguez A, Chiu WC, Scalea TM. Role of ultrasonography in penetrating abdominal trauma: A prospective clinical study. *J Trauma*. 2001;50(3):475–9. doi: 10.1097/00005373-200103000-00011.
49. Coley BD, Mutabagani KH, Martin LC, Zumberge N, Cooney DR, Caniano DA, et al. Focused abdominal sonography for trauma (FAST) in children with blunt abdominal trauma. *J Trauma*. 2000;48(5):902–906. doi: 10.1097/00005373-200005000-00014.
50. Thourani VH, Pettitt BJ, Schmidt JA, Cooper WA, Rozycki GS. Validation of surgeon-performed emergency abdominal ultrasonography in pediatric trauma patients. *J Pediatr Surg*. 1998;33(2):322–8. doi: 10.1016/s0022-3468(98)90455-9.
51. Miller LA, Shanmuganathan K. Multidetector CT evaluation of abdominal trauma. *Radiol Clin North Am*. 2005;43(6):1079–95. viii. doi: 10.1016/j.rcl.2005.08.007.
52. Yao DC, Jeffrey RB, Jr, Mirvis SE, et al. Using contrast-enhanced helical CT to visualize arterial extravasation after blunt abdominal trauma: incidence and organ distribution. *AJR Am J Roentgenol*. 2002;178(1):17–20. doi: 10.2214/ajr.178.1.1780017.
53. Anderson SW, Varghese JC, Lucey BC, Burke PA, Hirsch EF, Soto JA. Blunt splenic trauma: delayed-phase CT for differentiation of active hemorrhage from contained vascular injury in patients. *Radiology*. 2007;243(1):88–95. doi: 10.1148/radiol.2431060376.
54. Melamud K, LeBedis CA, Soto JA. Imaging of pancreatic and duodenal trauma. *Radiol Clin North Am*. 2015;53(4):757–71, viii. doi: 10.1016/j.rcl.2015.02.009.
55. Iaselli F, Mazzei MA, Firetto C, D’Elia D, Squitieri NC, Biondetti PR, et al. Bowel and mesenteric injuries from blunt abdominal trauma: a review. *Radiol Med*. 2015;120(1):21–32. doi: 10.1007/s11547-014-0487-8.
56. Cinquantini F, Tugnoli G, Piccinini A, Coniglio C, Mannone S, Biscardi A, et al. Educational review of predictive value and findings of computed tomography scan in diagnosing bowel and mesenteric injuries after blunt trauma: correlation with trauma surgery findings in 163 patients. *Can Assoc Radiol J*. 2017;68(3):276–85. doi: 10.1016/j.carj.2016.07.003.

57. Joseph DK, Kunac A, Kinler RL, Staff I, Butler KL. Diagnosing blunt hollow viscus injury: is computed tomography the answer? *Am J Surg*. 2013;205(4):414–8. doi: 10.1016/j.amjsurg.2012.12.003.
58. Choi AY, Bodanapally UK, Shapiro B, Patlas MN, Katz DS. Recent advances in abdominal trauma computed tomography. *Semin Roentgenol*. 2018;53(2):178–86. doi: 10.1053/j.ro.2018.02.008.
59. Rodriguez C, Barone JE, Wilbanks TO, Rha C–K, Miller K. Isolated free fluid on computed tomographic scan in blunt abdominal trauma: a systematic review of incidence and management. *J Trauma*. 2002;53(1):79–85. doi: 10.1097/00005373-200207000-00016.
60. Ballard RB, Badellino MM, Eynon CA, Spott MA, Staz CF, Buckman RF. Blunt duodenal rupture: a 6-year statewide experience. *J Trauma*. 1997;43(2):229–32. doi: 10.1097/00005373-199708000-00004.
61. Brofman N, Atri M, Hanson JM, Grinblat L, Chughtai T, Breneman F. Evaluation of bowel and mesenteric blunt trauma with multidetector CT. *Radiographics*. 2006;26(4):1119–31. doi: 10.1148/rg.264055144.
62. Bradley M, Bonds B, Dreizin D, Colton K, Shanmuganathan K, Scalea TM, et al. Indirect signs of blunt duodenal injury on computed tomography: Is non-operative management safe? *Injury*. 2016;47(1):53–58. doi: 10.1016/j.injury.2015.10.003.
63. Stafford RE, McGonigal MD, Weigelt JA, Johnson TJ. Oral contrast solution and computed tomography for blunt abdominal trauma: a randomized study. *Arch Surg*. 1999;134(6):622–6. doi: 10.1001/archsurg.134.6.622.
64. Fakhry SM, Brownstein M, Watts DD, Baker CC, Oller D. Relatively short diagnostic delays (8h) produce morbidity and mortality in blunt small bowel injury: an analysis of time to operative interventions in 198 patients from a multicenter experience. *J Trauma*. 2000;48(3):408–14. doi: 10.1097/00005373-200003000-00007.
65. Fang JF, Chen RJ, Lin BC, Hsu YB, Kao JL, Kao YC, et al. Small bowel perforation: is urgent surgery necessary? *J Trauma*. 1999;47(3):515–20. doi: 10.1097/00005373-199909000-00014.
66. Zantut LF, Ivatury RR, Smith RS, Kawahara NT, Porter JM, Fry WR, et al. Diagnostic and therapeutic laparoscopy for penetrating abdominal trauma: a multicenter experience. *J Trauma*. 1997;42(5):825–9. doi: 10.1097/00005373-199705000-00012.
67. Johnson JJ, Garwe T, Raines AR, Thurman JB, Carter S, Bender JS, et al. The use of laparoscopy in the diagnosis and treatment of blunt and penetrating abdominal injuries: 10-year experience at a level 1 trauma center. *Am J Surg*. 2013;205(3):317–20. doi: 10.1016/j.amjsurg.2012.10.021.
68. Zafar SN, Onwugbufor MT, Hughes K, Greene WR, Cornwell EE, Fullum TM, et al. Laparoscopic surgery for trauma: the realm of therapeutic management. *Am J Surg*. 2015;209(4):627–632. doi: 10.1016/j.amjsurg.2014.12.011.
69. Justin V, Fingerhut A, Uranues S. Laparoscopy in blunt abdominal trauma: for whom? when? and why? *Curr Trauma Rep*. 2017;3(1):43–50. doi: 10.1007/s40719-017-0076-0.
70. Papakostidis C, Kanakaris N, Dimitriou R, Giannoudis PV. The role of arterial embolization in controlling pelvic fracture haemorrhage: a systematic review of the literature. *Eur J Radiol*. 2012;81(5): 897–904. doi: 10.1016/j.ejrad.2011.02.049.
71. Niola R, Pinto A, Sparano A, Ignarra R, Romano L, Maglione F. Arterial bleeding in pelvic trauma: priorities in angiographic embolization. *Curr Probl Diagn Radiol*. 2012;41(3):93–101. doi: 10.1067/j.cpradiol.2011.07.008.
72. Fang JF, Chen RJ, Wong YC, Lin BC, Hsu YB, Kao JL, et al. Classification and treatment of pooling of contrast material on computed tomographic scan of blunt hepatic trauma. *J Trauma*. 2000;49(6):1083–8. doi: 10.1097/00005373-200012000-00018.
73. Ierardi AM, Duka E, Lucchina N, Floridi C, De Martino A, Donat D, Fontana F, Carrafiello G. The role of interventional radiology in abdominopelvic trauma. *Br J Radiol*. 2016;89(1061):20150866. doi: 10.1259/bjr.20150866.
74. Vaidya R, Waldron J, Scott A, Nasr K. Angiography and Embolization in the Management of Bleeding Pelvic Fractures. *J Am Acad Orthop Surg*. 2018;26(4): 68–76. doi: 10.5435/JAAOS-D-16-00600.
75. Lindahl J, Handolin L, Söderlund T, Porras M, Hirvensalo E. Angiographic embolization in the treatment of arterial pelvic hemorrhage: Evaluation of prognostic mortality-related factors. *Eur J Trauma Emerg Surg* 2013;39(1):57–63. doi: 10.1007/s00068-012-0242-6.
76. Hagiwara A, Murata A, Matsuda T, Matsuda H, Shimazaki S. The usefulness of transcatheter arterial embolization for patients with blunt polytrauma showing transient response to fluid resuscitation. *J Trauma* 2004;57(2): 271–6. doi: 10.1097/01.TA.0000131198.79153.3C.
77. Tanizaki S, Maeda S, Matano H, Sera M, Nagai H, Ishida H: Time to pelvic embolization for hemodynamically unstable pelvic fractures may affect the survival for delays up to 60 min. *Injury* 2014;45(4):738–741. doi: 10.1016/j.injury.2013.11.007.
78. Van der Vlies CH, van Delden OM, Punt BJ, Ponsen KJ, Reekers JA, Goslings JC. Literature Review of the Role of Ultrasound, Computed Tomography, and Transcatheter Arterial Embolization for the Treatment of Traumatic Splenic Injuries. *Cardiovasc Intervent Radiol*. 2010;33(6):1079–87. doi: 10.1007/s00270-010-9943-6.
79. Müller-Wille R, Heiss P, Herold T, Jung EM, Schreyer AG, Hamer OW, et al. Endovascular Treat Acute Arterial Hemorrhage Trauma Patients Using Ethylene Vinyl Alcohol Copolymer (onyx). *Cardiovasc Intervent Radiol*. 2012;35(1): 65–75. doi: 10.1007/s00270-011-0134-x.
80. Roudsari BS, Psoter KJ, Padia SA, Kogut MJ, Kwan SW. Utilization of angiography and embolization for abdominopelvic trauma: 14 years' experience at a level I trauma center. *AJR Am J Roentgenol*. 2014;202(6):W580–5. doi: 10.2214/AJR.13.11216.
81. Knaus WA, Draper EA, Wagner DP, Zimmerman JE. APACHE II: a severity of disease classification system. *Crit Care Med*. 1985;13(10): 818–829. PMID: 3928249.
82. Le Gall JR, Lemeshow S, Saulnier F. A new Simplified Acute Physiology Score (SAPS II) based on a European/North American multicenter study. *JAMA*. 1993;270(24):2957–63. doi: 10.1001/jama.270.24.2957.
83. Vincent JL, Moreno R, Takala J, Willatts S, De Mendonça A, Bruining H, Reinhart CK, Suter PM, Thijs LG. The SOFA (Sepsis-related Organ Failure Assessment) score to describe organ dysfunction/failure. On behalf of the Working Group on Sepsis-Related Problems of the European Society of Intensive Care Medicine. *Intensive Care Med*. 1996;22(7):707–10. doi: 10.1007/bf01709751.
85. Rating the severity of tissue damage. I. The abbreviated scale. *JAMA*. 1971; 215(2):277–80. doi: 10.1001/jama.1971.03180150059012.
86. Gennarelli TA, Wodzin E. AIS 2005: a contemporary injury scale. *Injury* 2006;37(12):1083–91. doi: 10.1016/j.injury.2006.07.009.
87. Baker SP, O'Neill B, Haddon W Jr, Long WB. The injury severity score: a method for describing patients with multiple injuries and evaluating emergency care. *J Trauma* 1974;14(3):187–96. PMID: 4814394.
88. Osler T, Baker SP, Long W. A modification of the injury severity score that both improves accuracy and simplifies scoring. *J Trauma* 1997;43(6):922–926. doi: 10.1097/00005373-199712000-00009.
89. Wang MD, Gu XM, Zhang ZL, Zhang K.. The natural logarithm transforms the abbreviated injury scale and improves accuracy scoring. *Ulus Travma Acil Cerrahi Derg* 2012;18(6):483–9. doi: 10.5505/tjtes.2012.08522.
90. Osler T, Glance L, Buzas JS, Mukamel D, Wagner J, Dick A. A trauma mortality prediction model based on the anatomical injury scale. *Ann Surg* 2008; 247(6):1041–8. doi: 10.1097/sla.0b013e31816ff3f3
91. Cook AI, Weddle J, Baker S, Hosmer D, Glance L, Friedman L, et al. A comparison of the injury severity score and the trauma mortality prediction model. *J Trauma* 2013;76(1):47–53. doi: 10.1097/ta.0b013e-3182ab0d5d.
92. Oestern HJ, Sturm J, Lobenhoffer HP, Nerlich M, Tschernke J. Möglichkeiten zur Klassifizierung von Verletzungen beim polytraumatisierten. *Langenbecks Arch Chir*. 1983;83[Forum Suppl]:93–7.

93. Champion HR, Sacco WJ, Copes WS, Gann DS, Gennarelli TA, Flanagan ME. A revision of the trauma score. *J Trauma*. 1989;29(5):623–9. doi: 10.1097/00005373-198905000-00017.
94. Lucas CE, Ledgerwood AM. Factors influencing outcome after blunt duodenal injury. *J Trauma*. 1975;15(10):839–46. doi: 10.1097/00005373-197510000-00001.
95. García Santos E, Soto Sánchez A, Verde JM, Marini CP, Asensio JA, Petrone P. Duodenal injuries due to trauma: review of the literature. *Cir Esp*. 2015;93(2):68–74. doi: 10.1016/j.ciresp.2014.08.004.
96. Stone HH, Fabian TC. Management of duodenal wounds. *J Trauma* 1979;19(5):334–9. doi: 10.1097/00005373-197905000-00006.
97. Malhotra A, Biffl WL, Moore EE, Schreiber M, Albrecht RA, Cohen M, et al. Western Trauma Association Critical Decisions in Trauma: Diagnosis and management of duodenal injuries. *J Trauma*. 2015;79(6):1096–101. doi: 10.1097/TA.0000000000000870.
98. Fullen WD, Selle JG, Whitely DH, Martin LW, Altemeier WA. Intramural duodenal hematoma. *Ann Surg*. 1974;179(5):549–56. doi: 10.1097/0000658-197405000-00005.
99. Berne CJ, Donovan AJ, Hagen WE. Combined duodenal pancreatic trauma: the role of gastrojejunostomy. *Arch Surg*. 1968;96(5):712–22. doi: 10.1001/archsurg.1968.01330230020004.
100. Martin TD, Feliciano DV, Mattox KL, Jordan GL Jr. Severe duodenal injuries: treatment with pyloric exclusion and gastrojejunostomy. *Arch Surg*. 1983;118(5):631–635. doi:10.1001/archsurg.1983.01390050097019.
101. Huerta S, Bui T, Porral D, Lush S, Cinat M. Predictors of morbidity and mortality in patients with traumatic duodenal injuries. *Am Surg*. 2005;71(9):763–7. PMID: 16468514.
102. Velmahos GC, Demetriades D, Toutouzias KG, Sarkisyan G, Chan LS, Ishak R, et al. Selective nonoperative management in 1,856 patients with abdominal gunshot wounds: Should routine laparotomy still be the standard of care? *Ann Surg*. 2001;234(3):395–402. doi: 10.1097/0000658-200109000-00013.
103. Bozkurt B., Özdemir B.A., Kocer B., Unal B., Dolapci M., Cengiz O. Operative Approach in Traumatic Injuries of the Duodenum. *Acta Chirurgica Belgica*. 2006;106(4):405–8. doi: 10.1080/00015458.2006.11679916.
104. Ordoñez C, García A, Parra MW, Scavo D, Pino LF, Millán M, et al. Complex penetrating duodenal injuries: less is better. *J Trauma Acute Care Surg*. 2014;76(5):1177–83. doi: 10.1097/TA.0000000000000214.
105. Roberts DJ, Ball CG, Feliciano DV, Moore EE, Ivatury RR, Lucas CE, et al. History of the Innovation of Damage Control for Management of Trauma Patients: 1902–2016. *Ann Surg*. 2017;265(5):1034–44. doi: 10.1097/SLA.0000000000001803.
106. Cannon JW, Khan MA, Raja A, Cohen MJ, Como JJ, Cotton BA, et al. Damage control resuscitation in patients with severe traumatic hemorrhage: A practice management guideline from the Eastern Association for the Surgery of Trauma. *J Trauma*. 2017;82(3):605–17. doi: 10.1097/TA.0000000000001333.
107. Maclean W, Levy B, Rockall T. Trauma laparotomy and damage control surgery. *Emergency surgery*. 2019;37(10): 549–57. doi: 10.1016/j.emsur.2019.07.014.
108. Rickard MJFX, Brohi K, Bautz PC. Pancreatic and duodenal injuries: keep it simple. *ANZ J Surg*. 2005;75(7):581–6. doi: 10.1111/j.1445-2197.2005.03351.x.
109. Ginzburg E, Carrillo EH, Sosa JL, Hertz J, Nir I, Martin LC. Pyloric exclusion in the management of duodenal trauma: is concomitant gastrojejunostomy necessary? *Am Surg*. 1997; 63(11):964–6. PMID: 9358782.
110. Martin TD, Feliciano DV, Mattox KL, Jordan GL. Severe duodenal injuries: treatment with pyloric exclusion and gastrojejunostomy. *Arch Surg*. 1983;118(5):631–5. doi: 10.1001/archsurg.1983.01390050097019.
111. Krige JE, Nicol AJ, Navsaria PH. Emergency pancreatoduodenectomy for complex injuries of the pancreas and duodenum. *HPB (Oxford)* 2014;16(11):1043–49. doi: 10.1111/hpb.12244.
112. Krige JE, Navsaria PH, Nicol AJ. Damage control laparotomy and delayed pancreatoduodenectomy for complex combined pancreatoduodenal and venous injuries. *Eur J Trauma Emerg Surg*. 2016;42(2):225–30. doi: 10.1007/s00068-015-0525-9.
113. Krige JE, Kotze UK, Setshedi M, Nicol AJ, Navsaria PH. Surgical management and outcomes of combined pancreaticoduodenal injuries: analysis of 75 consecutive cases. *J Am Coll Surg*. 2016;222(5):737–49. doi: 10.1016/j.jamcollsurg.2016.02.005.
114. Thompson CM, Shalhub S, DeBoard ZM, Maier RV. Revisiting the pancreatoduodenectomy for trauma: a single institution's experience. *J Trauma Acute Care Surg*. 2013;75(2):225–8. doi: 10.1097/TA.0b013e31829a0aaf.
115. Dickerson RN, Voss JR, Schroepel TJ, Maish GO, Magnotti LJ, Minard G, et al. Feasibility of jejunal enteral nutrition for patients with severe duodenal injuries. *Nutrition*. 2016;32(3):309–14. doi: 10.1016/j.nut.2015.08.026.

Надійшла 16.12.2019