

ISSN 1993-7512

Том 25

*

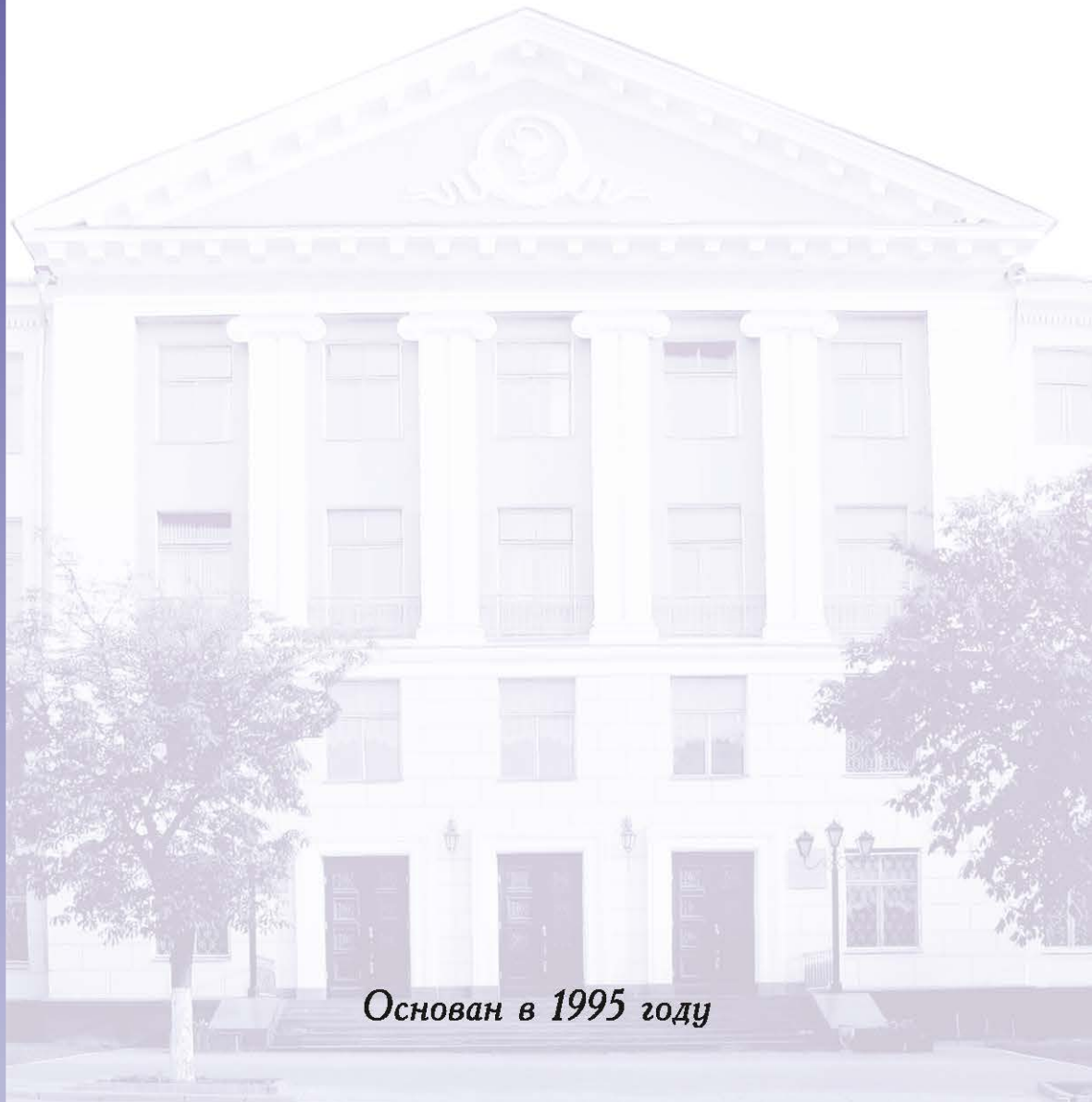
№5

*

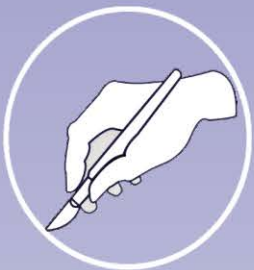2017

НОВОСТИ ХИРУРГИИ

Рецензируемый научно-практический журнал



Основан в 1995 году



И.А. КРИВОРУЧКО ¹, Л.А. ПЕРЕРВА ²,
Н.Н. ГОНЧАРОВА ¹, И.А. ТАРАБАН ¹



СОВРЕМЕННЫЕ ПОДХОДЫ К ЛЕЧЕНИЮ ОСЛОЖНЕННЫХ ПСЕВДОКИСТ ПОДЖЕЛУДОЧНОЙ ЖЕЛЕЗЫ II ТИПА

Харьковский национальный медицинский университет ¹, г. Харьков,
ГУ «Национальный институт хирургии и трансплантологии им. А.А. Шалимова», НАМН Украины ², г. Киев,
Украина

Цель. Улучшение результатов хирургического лечения осложненных псевдокист поджелудочной железы II типа с использованием миниинвазивных методик.

Материал и методы. Проанализированы результаты лечения 247 пациентов с осложненными псевдокистами поджелудочной железы II типа по классификации A. D'Egidio и M. Schein (1991). Всем пациентам выполняли общеклинические анализы крови, мочи, биохимические исследования крови, ультразвуковое исследование, спиральную компьютерную томографию, эндоскопическую фиброгастроуденоскопию, эндоскопическую ретроградную холангиопанкреатографию, магнитно-резонансную томографию, ультразвуковую эндосонографию, морфологические исследования. При выборе способа оперативного вмешательства учитывали возраст пациента, тип и локализацию псевдокист, вид осложнения, состояние других органов и систем, степень дисфункции органа по шкале SOFA. Результаты хирургического лечения больных оценивались по классификации Clavien-Dindo (2004).

Результаты. У 119 (48,2%) пациентов при лечении использована тактика «step-up approach» с выполнением минимально инвазивных методик, которые в 97 (81,5%) случаях были заключительным этапом в лечении, а в 22 (18,5%) случаях – этапом перед выполнением открытых оперативных вмешательств. Первые открытые операции выполнены у 128 (51,8%) пациентов. Из 247 пациентов осложнения возникли у 40 (16,2%), умер 1 (0,4%) пациент.

Заключение. Предпочтительной стратегией лечения пациентов с осложненными псевдокистами поджелудочной железы является использование тактики «step-up approach». Ее основой является применение минимально инвазивных методик, состоящих из пункционных, пункционно-дренирующих чрескожных вмешательств, трансмурального наложения анастомозов и стентирования полости псевдокисты через желудок или двенадцатиперстную кишку, рентгенэндовазкулярной окклюзии аррозированных сосудов с последующим выполнением по показаниям открытых оперативных вмешательств, которые вместе с минимально инвазивными вмешательствами следует рассматривать как дополняющие друг друга способы лечения. При открытых вмешательствах выбор операции зависит от тяжести состояния пациентов, локализации псевдокист, состояния протоковой системы поджелудочной железы, а также наличия осложнений со стороны смежных органов.

Ключевые слова: поджелудочная железа, хронический панкреатит, осложненная псевдокиста, миниинвазивные вмешательства, открытые операции, наружное дренирование, внутреннее дренирование

Objectives. Improving the results of surgical treatment of complicated pancreatic pseudocysts (type II), using minimally invasive techniques.

Methods. Treatment outcomes of patients (n=247) with complicated pancreatic pseudocysts (type II) according to classification system offered by A. D'Egidio and M. Schein in 1991 have been analyzed. All patients underwent general clinical blood and urine tests, biochemical blood tests, ultrasound examination, multislice computed tomography, endoscopic fibrogastroduodenoscopy, endoscopic retrograde cholangiopancreatography, magnetic resonance imaging, endoscopic ultrasonography and morphological studies. To choose the operative treatment method it is necessary to take into account the patient's age, the type and location of pseudocysts, kind of complications, the state of other organs and systems, severity of organ dysfunction according to SOFA Score. The outcomes of surgical treatment of patients were evaluated according to the classification of Clavien-Dindo (2004).

Results. 119 (48.2%) patients underwent the minimally invasive “step-up surgical approach” technique, in 97 cases (81.5%) surgery was performed in a single stage and in 22 (18.5%) cases – it was a stage before the open surgery. Primary open surgical procedures were performed in 128 (51.8%) patients. Complications occurred in 40 (16.2%) of 247 patients, 1 (0.4%) patient died.

Conclusion. A minimally invasive “step-up surgical approach” technique is preferable in treatment the patients with complicated pancreatic pseudocysts which serves as a basis consisting of a puncture, puncture-drainage percutaneous interventions, transmural anastomosis and transgastric or transduodenal stenting of pseudocysts, X-ray endovascular occlusion of the arrosive blood vessels, with subsequent implementation of open surgical procedures (according to the indications), which together with the minimally invasive interventions should be considered as intercomplementary methods of treatment.

The choice of open interventions depends on disease severity, localization of pseudocysts, the state of the pancreatic ductal system, and the presence of adjacent organs complications.

Keywords: pancreas, chronic pancreatitis, complicated pseudocyst, minimally invasive intervention, open surgeries, external drainage, internal drainage

Novosti Khirurgii. 2017 Sep-Oct; Vol 25 (5): 459-466

Current Approaches to the Treatment of Complicated Pancreatic Pseudocysts II Type

I.A. Kryvoruchko, L.A. Pererva, N.N. Goncharova, I.A. Taraban

Введение

В последнее время отмечается значительное возрастание количества пациентов с псевдокистами (ПК) поджелудочной железы (ПЖ), которое пропорционально росту заболеваемости острым и хроническим панкреатитом алкогольного, билиарного или травматического генеза [1, 2, 3].

В процессе прогрессирующего течения ПК ПЖ возможно возникновение таких осложнений, как нагноение их содержимого, кровотечение в полость ПК, перфорация ПК в свободную брюшную полость, непроходимость органов желудочно-кишечного тракта вследствие их компрессии ПК, формирование свищей, механическая желтуха (МЖ), плевролегочные осложнения, вторичная портальная гипертензия (ВПГ), сахарный диабет [4, 5, 6].

Хирургическое лечение осложненных ПК ПЖ является актуальной проблемой современной хирургии и требует индивидуальной тактики ведения пациента, направленной на ликвидацию не только самой ПК, но и ее осложнений, а также коррекции системных нарушений [7, 8].

Цель. Улучшение результатов хирургического лечения осложненных псевдокист поджелудочной железы II типа с использованием миниинвазивных методик.

Материал и методы

Проанализированы результаты оперативных вмешательств у находившихся в хирургических отделениях клиники за период с 2000 по 2015 гг. 247 пациентов с осложненными ПК ПЖ II типа к которым, согласно классификации A. D'Egidio и M. Schein [9], относили постнекротические ПК ПЖ, сформированные вследствие атак острого панкреатита у пациентов с хроническим панкреатитом (ХП).

Критерии включения: пациенты с осложненными ПК ПЖ II типа, требующие пункционного чрескожного или пункционно-дренирующего вмешательства, эндоскопического трансмурального дренирования, рентгенэндоваскулярной окклюзии (РЭО) и/или оперативного вмешательства открытым способом.

Критерии исключения: пациенты в возрасте

<18 лет; пациенты с ПК ПЖ < 6 см в диаметре, требующие проведения консервативного лечения и динамического наблюдения.

Всем пациентам выполняли общеклинические исследования крови и мочи, биохимические исследования крови, инструментальные методы исследования: ультразвуковое (УЗИ), мультиспиральную компьютерную томографию (МСКТ), эндоскопическую фиброгастродуоденоскопию (ЭФГДС) и ретроградную холангиопанкреатографию (ЭРХПГ), магнитно-резонансную томографию (МРТ), ультразвуковую эндоскопическую сонографию (УЭС) для определения размера и расположения кист, а также оценки расположения сосудистых структур для дальнейших пункций полостей, их дренирования или трансмурального стентирования полости. Процедуры эндосонографических пункций (ЭСГП) и дренирования полости ПК проводили под местной анестезией или под седацией; эндоскопическую цистогастростомию (ЦГС) и цистодуоденостомию (ЦДС) проводили под седацией с использованием эхо-эндоскопа Olympus GF-UCT 140 с ультразвуковым центром Olympus EU-ME1 (Япония) с целью определения места плотного прилегания между стенкой желудка, двенадцатиперстной кишки (ДПК) и ПК и отсутствия крупных сосудов в зоне наложения анастомоза и установки стента. Использование доплерографии позволяло выбрать бессосудистую зону («дорожку» для прохождения иглы) для пункции ПК, что позволяло выполнить процедуру на более безопасном уровне. Пункции выполняли иглой 19-22 G Boston Scientific (США) и Olympus (Япония). Для стентирования использовали пластиковые стенты 8,5-10 Fr длиной 5-8 см (1-2).

Для оценки тяжести состояния пациентов проводили автоматический расчет степени дисфункции органов по шкале SOFA (Sequential Organ Failure Assessment) на сайте ClinicCalc.com. Результаты лечения пациентов оценивали по классификации Clavien-Dindo (2004) [10].

Статистическая обработка данных проводилась с использованием статистического программного пакета «Биостатистика» (Россия). Определяли среднее арифметическое вариационного ряда (M) и стандартное отклонение среднего (σ). Все сравнения проводились при выбранной доверительной вероятности 95%.

Результаты

По данным УЗИ у всех анализируемых пациентов была сформирована капсула ПК, которая в среднем составила $4,17 \pm 0,44$ мм ($M \pm \sigma$) (минимум – 3,4, максимум – 5, медиана – 4,2). В структуре осложнений ПК ПЖ II типа наблюдались компрессия желудка и ДПК – у 93 (37,6%), кровотечение в ее полость – у 55 (22,3%), нагноение – у 54 (21,9%), МЖ – у 35 (14,2%), перфорация ПК – у 10 (4,05%) пациентов. С количеством баллов по шкале SOFA до 3 было 218 (88,3%), от 3 до 8 – 24 (9,7%), более 8 – 5 (2%) пациентов.

При лечении 119 пациентов использован тактический подход «step-up approach», который включал выполнение пациентам минимально инвазивных вмешательств на первом этапе и открытых – на втором по показаниям.

Характер оперативных вмешательств, выполненных у пациентов с осложненными ПК ПЖ II типа, приведен в таблице 1.

При лечении инфицированных ПК ПЖ ($n=36$), 22 пациентам выполнены пункции ПК под контролем УЗИ, 9 – чрескожные дренирования под контролем УЗИ по типу «pig tail». 11

пациентам пункции производились повторно, а 1 пациенту повторно выполнено чрескожное дренирование по типу «pig tail». ЭСГП произведены 3 пациентам: 1 из них – повторная ЭСГП, а через 4 суток – эндоскопическая ЦГС со стентированием. Параллельно стенту в полость ПК дополнительно устанавливали цистоназальный дренаж, через который выполняли промывание полости растворами антисептиков с целью ее санации. Еще 1 больному с инфицированной ПК ПЖ, осложненной компрессией желудка, в качестве первого этапа лечения была произведена ЦСГ. Лапароскопическая цистоеюностомия (ЦЕС) с дополнительным наружным дренированием полости и декомпрессией зоны анастомоза была произведена 1 пациенту этой группы.

Пациентам с ПК ПЖ, осложненными МЖ ($n=7$), выполнены следующие миниинвазивные вмешательства: 2 – пункции ПК под контролем УЗИ; 1 – чрескожное дренирование ПК под контролем УЗИ по типу «pig tail»; 2 – ЭСГП; 1 – эндоскопическая цистодуоденостомия (ЦДС); 1 больному с ХП, ПК ПЖ, осложненной МЖ, гнойным холангитом, холедохолитиазом, стенозирующим папиллитом, была произведе-

Таблица 1

Характер хирургических вмешательств, выполненных у пациентов с осложненными ПК ПЖ второго типа ($n=247$)

Характер вмешательства	Количество пациентов	П/о осложнения	Умерло
Миниинвазивные вмешательства			
Пункции ПК ПЖ под контролем УЗИ	55	19	–
Эндосонографические пункции ПК ПЖ	16	3	–
Эндоскопическая цистогастростомия со стентированием	4	2	–
Эндоскопическая цистодуоденостомия	1	1	–
Чрескожные дренирования ПК ПЖ по типу «pig tail»	17	2	–
Лапароскопические наружные дренирования ПК	3	–	–
Лапароскопические цистоеюностомии	5	–	–
Чрескожное пункционное дренирование брюшной полости под контролем УЗИ	2	1	–
Рентгенэндоваскулярные окклюзии сосудов	15	1	–
Постановка стент-графта	1	–	–
Всего:	119	29	–
Открытые оперативные вмешательства			
Наружное дренирование ПК ПЖ	29	3	–
Цистоэнтеростомии	83	2	–
Холецистостомия	1	–	–
Дистальная резекция ПЖ	6	–	–
Панкреатодуоденальная резекция	1	–	1
Операция Frey's	4	1	–
Операция Veger's	1	1	–
Бернская модификация операции Veger's	2	–	–
Санация и дренирование брюшной полости	1	–	–
Всего:	128	7	1

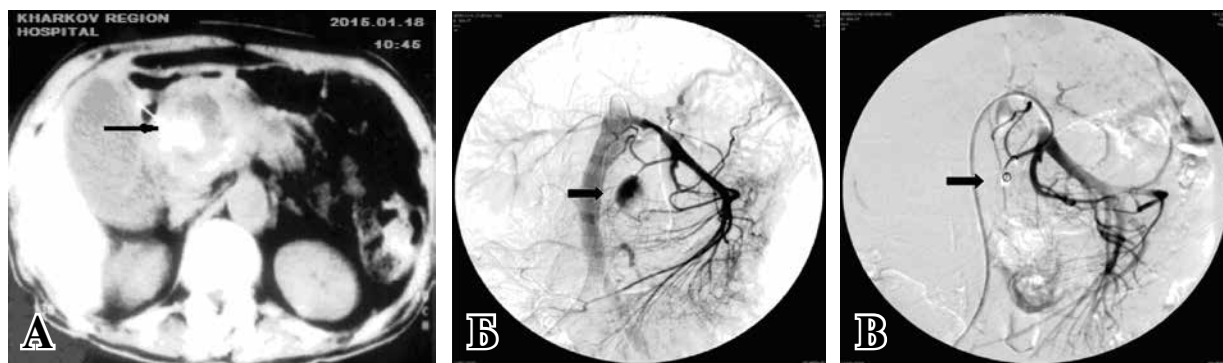


Рис. МСКТ. А – стрелкой указана ПК с кровотоком в ее полость; селективная ангиография верхней брыжеечной артерии; Б – стрелкой указана аррозия нижней панкреатодуоденальной артерии с экстравазацией контрастного вещества; В – РЭО (стрелкой указано место окклюзии нижней панкреатодуоденальной артерии).

на эндоскопическая папиллосфинктеротомия (ЭПСТ) с литоэкстракцией.

При ПК ПЖ, осложненных компрессией желудка и/или ДПК (n=31), больным были выполнены следующие вмешательства: 11 – пункции ПК ПЖ под контролем УЗИ (повторные пункции – 4); 1 – чрескожное дренирование под контролем УЗИ по типу «pig tail»; 9 – ЭСГП ПК (2 пациентам – повторно); 3 – эндоскопическая ЦГС. Лапароскопические вмешательства у этих пациентов произведены в 7 случаях: 4 выполнена ЦЕС, 3 – наружные дренирования ПК ПЖ. Повторно после ЭСГП оперировано 2 пациента: одному выполнена эндоскопическая ЦГС и второму – ЦДС.

У 5 больных с ПК ПЖ, осложненными перфорацией, выполнены минимально инвазивные вмешательства: у 3 – чрескожное дренирование ПК под контролем УЗИ по типу «pig tail», у 2 – пункции ПК ПЖ под контролем УЗИ с дренированием брюшной полости из-за тяжести их состояния.

Из 55 пациентов с ПК ПЖ, осложненными кровотечением в их полость, миниинвазивные вмешательства выполнены у 41 больного с ПК ПЖ, осложненными кровотечением в их полость. 15 пациентам произведены РЭО (рис.). У 2 больных с псевдоаневризмой селезеночной артерии на 2 сутки после РЭО а. lienalis

возникло рецидивное кровотечение, которое ликвидировано повторным проведением РЭО. У 1 больного при аррозивном кровотечении из общей печеночной артерии был установлен стент-графт. После остановки кровотечений при помощи РЭО, у пациентов были выполнены следующие вмешательства: ЭСГП – 1, пункция ПК под контролем УЗИ – 1, чрескожное дренирование ПК ПЖ под контролем УЗИ по типу «pig tail» – 1. Пункции ПК ПЖ с целью их декомпрессии в постгеморрагическом периоде и консервативная терапия проведены 18 пациентам, чрескожные дренирования ПК под контролем УЗИ по типу «pig tail» – 5. ЭСГП произведены 2-м пациентам после перенесенного кровотечения в полость ПК, в дальнейшем у 1 больного через 7 суток выполнена повторно ЭСГП в связи с накоплением патологической жидкости в полости ПК без признаков кровотечения.

Из 119 пациентов, которым были выполнены минимально инвазивные вмешательства, 22 (18,5%) в дальнейшем произведены операции открытым способом (таблица 2).

Пациентам с инфицированными ПК были произведены вмешательства: 4 – наружное дренирование; 1 – ЦЕС; резекция вентральной части головки ПЖ по методике Frey's – 1; дистальная резекция ПЖ со спленэктомией – 1.

Таблица 2

Характер открытых оперативных вмешательств, которые были выполнены у пациентов в качестве II этапа

Характер вмешательств	Количество пациентов	П/о осложнения	Умерли
Наружное дренирование ПК ПЖ	11	2	–
Цистостомия	7	–	–
Операция Фрея	1	–	–
Бернская модификация операции Бегера	1	–	–
Дистальная резекция ПЖ	1	1	–
Лапаротомия, санация и дренирование брюшной полости	1	1	–
Всего:	22	4	–

При лечении ПК ПЖ, осложненных компрессией желудка и/или ДПК, в качестве второго этапа, после пункции под контролем УЗИ, 2-м пациентам выполнены ЦЕС; 2 – лапаротомия, наружное дренирование ПК; 1 – резекция головки ПЖ по Бернской модификации операции Beger's. У 1 пациента с инфицированной ПК ПЖ, осложненной МЖ, деформацией желудка, после чрескожного наружного дренирования ПК под контролем УЗИ, в качестве второго этапа выполнены лапаротомия, наружное дренирование из-за наличия многокамерной ПК; 1 – ЦЕС, холецистэктомия, наружное дренирование холедоха. У 1 пациента с псевдоаневризмой селезеночной артерии после остановки кровотечения при помощи РЕО, после стабилизации состояния выполнена ЦЕС по Ру. У 4 пациентов с ПК ПЖ, осложненными кровотечением в их полость, после предварительных пункций ПК под контролем УЗИ с целью декомпрессии, выполнены лапаротомии, наружные дренирования ПК. У 2 пациентов после УЗИ-пункций ПК выполнены ЦЕС. У 1 пациента с ПК головки ПЖ с перфорацией и кровотечением в ее полость выполнены лапаротомия, гемостаз, санация и дренирование.

Первичные лапаротомные вмешательства выполнены у 128 пациентов. Их характер представлен в таблице 1.

При инфицированных ПК (n=18) 7 пациентам произведено наложение ЦЕС, 10 – наружное дренирование. Дистальная резекция ПЖ со спленэктомией выполнена 1 больной после перенесенного панкреонекроза вследствие закрытой травмы, осложненной развитием ХП, инфицированной ПК хвоста ПЖ и кистой селезенки.

В группе пациентов с ПК ПЖ, осложненными компрессией желудка и/или ДПК (n=62), 7 пациентам выполнены их наружные дренирования. У 1 пациента на 9 сутки в послеоперационном периоде возникло аррозивное кровотечение в полость ПК, которое было остановлено при помощи РЕО нижней панкреатодуоденальной артерии. ЦЕС выполнена 52 пациентам; операция Beger's и ее Бернский вариант произведены двум; дистальная резекция ПЖ – одному пациенту с посттравматической ПК хвоста ПЖ, осложненной компрессией желудка.

При лечении ПК ПЖ, осложненных МЖ (n=28), 13 пациентам выполнены ЦЕС; двум произведено наложение продольного панкреатоеюноанастомоза (ППЕА) и гепатикоеюноанастомоза (ГЕА); одному – ЦЕС, холедоходуоденостомия, холецистэктомия;

3 – ЦЕС, холецистостомия; 1 – ЦЕС и ГЕА. Холецистостома, с целью декомпрессии желчевыводящих путей, наложена 1 пациенту с ПК ПЖ, МЖ и тяжелой сопутствующей патологией сердца при невозможности выполнения стентирования гепатикохоледоха. У 1 пациента с постнекротической ПК хвоста ПЖ, МЖ, хроническим калькулезным холециститом выполнены санация и наружное дренирование ПК ПЖ, холецистэктомия, холедохолитотомия, наружное дренирование холедоха. Резекция ventральной части головки ПЖ по методике Frey's выполнена 4 пациентам, 1 – Бернская модификация операции Beger's и еще 1 – дистальная резекция ПЖ со спленэктомией ПК тела-хвоста ПЖ после проведенных ЭСГП.

В группе пациентов с ПК ПЖ, осложненными перфорацией (n=3), 1 произведена ЦЕС, 1 – наружное дренирование ПК и 1 – дистальная резекция ПЖ со спленэктомией. При инфицированных ПК ПЖ (n=2), осложненных перфорацией с развитием распространенного гнойного перитонита, 1 пациенту выполнены лапаротомия, санация, дренирование брюшной полости с тампонадой полости ПК участком большого сальника; 1 больному, у которого ПК осложнилась перфорацией в грыжевой мешок, произведены герниолапаротомия и ее наружное дренирование.

При кровотечениях в полость ПК ПЖ (n=14) 8 пациентам выполнены лапаротомия, гемостаз, тампонада и наружное дренирование полости; гемостаз путем прошивания сосудов, ЦЕС и наружное дренирование полости – 3; дистальные резекции ПЖ со спленэктомией выполнены – 3. ПДР выполнена 1 пациенту с аневризмой гастродуоденальной артерии на фоне МЖ и холангита, т.к. эмболизировать аневризму не представлялось возможным из-за ее размеров (до 10 см).

У анализируемых пациентов (n=247) послеоперационные осложнения I степени по классификации Clavien-Dindo – присоединение раневой инфекции после открытых оперативных вмешательств – наблюдались в 2 случаях (0,8%). Осложнения II степени в виде легкого послеоперационного панкреатита возникли у 8 пациентов (0,3%), плевро-легочные осложнения – у 3 (1,2%). В группе осложнений IIIa повторные пункционные и пункционно-дренирующие вмешательства выполнены 21 (8,5%) пациенту, РЕО – 3 (1,2%); в группе осложнений IIIb повторные эндоскопические ЦГС и стентирования выполнены у 5 (2,02%), ЦДС – у 2 (0,8%), релапаротомии в связи с недостаточностью ПЕА – у 1 (0,4%) и в связи с аррозивным кровотечением – у 3 (1,2%) пациентов. В сроки до 30 дней

после операции (V степень осложнений) умер 1 (0,4%) больной после ПДР.

Обсуждение

Традиционно при лечении ПК ПЖ выделяют три основных варианта оперативных вмешательств: наружное и внутреннее дренирование кист, резекции ПЖ [7, 11]. В настоящее время наружное дренирование ПК ПЖ позже, чем через 4-6 недель после приступа панкреатита, считается принудительным вмешательством, которое выполняется у пациентов с повышенным операционным риском или при наличии осложнений [6, 12]. Наиболее оптимальным методом наружного дренирования в настоящее время считается активная аспирация жидкости из полости ПК [7, 8, 12].

Наши результаты исследования указывают на то, что предпочтительной стратегией лечения пациентов с осложненными ПК ПЖ как с клинической, так и с экономической точки зрения является использование стратегии «step-up approach», основой которой являлось использование у 119 пациентов минимально инвазивных методик, состоящих из пункционных, пункционно-дренирующих чрескожных вмешательств, трансмурального наложения анастомозов и стентирования полости ПК через желудок или ДПК, РЭО аррозированных сосудов с последующим выполнением по показаниям открытых оперативных вмешательств.

В последнее время при использовании наружного или внутреннего дренирования авторы отдают предпочтение лапароскопическим методикам перед лапаротомией. Преимуществом этих технологий являются возможность непосредственного осмотра органов брюшной полости, ее санации, непосредственного вмешательства на ПК и лучшая переносимость операции больными [12, 13]. Так, при невозможности выполнить внутреннее трансмуральное дренирование ПК под контролем эндоскопической графии мы переходили к лапароскопическому внутреннему или наружному дренированию. Согласно данным литературы, наложение цистодигестивного анастомоза позволяет снизить внутрипротоковую гипертензию и образовать новый путь оттока панкреатического сока [13]. Противопоказанием к выполнению лапароскопического цистодигестивного анастомоза считали наличие в анамнезе оперативных вмешательств на органах верхнего этажа брюшной полости, ретропанкреатическое расположение ПК и необходимость выполнения интрапанкреатической ревизии ПЖ.

Следует отметить, что у большинства па-

циентов компрессия полых органов ПК ПЖ развивалась постепенно и больные поступали в стационар в компенсированном или субкомпенсированном состоянии. Тактика оперативного вмешательства у данного контингента пациентов в большинстве случаев не отличалась от тактики лечения неосложненных ПК ПЖ, при возможности пытались сразу выполнить одноэтапное внутреннее дренирование ПК. Одной из особенностей хирургического лечения этой группы пациентов является техническая сложность выполнения оперативных вмешательств у пациентов с сегментарной портальной гипертензией, обусловленной компрессией мезентерико-портального тракта. В данной группе предпочтение отдавали минимально инвазивным методикам лечения.

Характер лапаротомных вмешательств отличался разнообразием. При этом выполняли как внутреннее, так и наружное дренирование ПК, а также операции Фрея, Бегера, ее Бернский вариант, ПДР, а при преимущественно изолированном фиброзно-дегенеративном процессе и кистообразовании в дистальных отделах ПЖ – дистальную резекцию с максимальным сохранением функционально активной ткани железы.

В связи с тем, что при аррозивных кровотечениях, которые осложняют течение ПК ПЖ, лапаротомия и ревизия забрюшинного пространства в поисках источника кровотечения, по данным литературы, сопровождаются летальностью более чем в 50% случаев, в последнее время широко внедрены методы рентгенэндоваскулярного гемостаза у этой категории больных [4, 14]. Так, пациентам с ПК ПЖ, осложненными кровотечениями в их полости, в качестве первого этапа нами применялась РЭО сосудов – источника кровотечений. Основными противопоказаниями к РЭО были кровотечения из венозных сосудов, сосудов недоступных для эмболизации, наличие выраженного коллатерального кровотока в области кровотечения, кровотечения из магистральных сосудов, эмболизация которых могла быть опасной для жизни пациента, при технической невозможности окклюзии всех источников кровотечения. При невозможности выполнения РЭО или при неудачных попытках остановки кровотечения были проведены лапаротомии с выполнением гемостаза и наружного дренирования ПК.

При перфорациях ПК ПЖ, осложненных перитонитом, септическим состоянием, обусловленным нагноением кисты, показана операция марсупиализации. Хотелось бы отметить, что марсупиализация на сегодня не находит широкой поддержки среди специалистов в свя-

зи с большим количеством послеоперационных осложнений (до 70%) и неудовлетворительными отдаленными результатами (возникновением панкреатических свищей у 10–33% и рецидивов ПК у 27–57% больных) [12, 15]. Так, при перфорации ПК в брюшную полость при асептическом ее содержимом или в забрюшинное пространство с образованием забрюшинных затеков, лечение пациентов начинали с пункции и дренирования под контролем УЗИ. Открытые оперативные вмешательства у этой категории больных были направлены на санацию полости ПК, выполнение наружного или внутреннего дренирования, что определялось конкретной клинической ситуацией.

Из 119 больных с осложненными ПК ПЖ, которым были выполнены минимально инвазивные вмешательства, в 97 (81,5%) случаях они были заключительным этапом лечения, а в 22 (18,5%) — этапным лечением. Первичные открытые оперативные вмешательства выполнены у 128 (51,8%) пациентов. Осложнения возникли у 40 (16,2%) из 247 оперированных больных, умер 1 (0,4%) пациент с кровотечением в полость ПК после выполнения ПДР.

Выводы

1. При лечении осложненных псевдокист поджелудочной железы необходимо применять индивидуализированную хирургическую тактику с использованием стратегии «step-up approach», предпочитая минимально инвазивные методы в качестве этапного и окончательного лечения.

2. Минимально инвазивные вмешательства вместе с открытыми оперативными вмешательствами следует рассматривать как дополняющие друг друга способы лечения осложненных псевдокист поджелудочной железы, имеющие определенные показания и противопоказания в каждом конкретном случае.

Конфликт интересов отсутствует.

ЛИТЕРАТУРА

1. Van Baal MC, van Santvoort HC, Bollen TL, Bakker OJ, Besselink MG, Gooszen HG. Systematic review of percutaneous catheter drainage as primary treatment for necrotizing pancreatitis. *Br J Surg*. 2011 Jan;98(1):18-27. doi: 10.1002/bjs.7304.
2. Sudo T, Murakami Y, Uemura K, Hashimoto Y, Kondo N, Nakagawa N, et al. Short- and long-term results of lateral pancreaticojejunostomy for chronic pancreatitis: a retrospective Japanese single-center study. *J Hepatobiliary Pancreat Sci*. 2014 Jun;21(6):426-32. doi: 10.1002/jhbp.48.
3. Silveira HJV, Mantovani M, Fraga GP. Trauma do pâncreas: fatores preditivos de morbidade et mortalidade

relacionados a índices de trauma. *Arq Gastroenterol*. 2009;46(4):270-78.

4. Bouassida M, Benali M, Charrada H, Ghannouchi M, Chebbi F, Mighri MM, et al. Gastrointestinal bleeding due to an erosion of the superior mesenteric artery: an exceptional fatal complication of pancreatic pseudocyst. *Pan Afr Med J*. 2012;12:62.
5. Somani PO, Jain SS, Shah DK, Khot AA, Rath PM. Uncomplicated spontaneous rupture of pancreatic pseudocyst into stomach: A case report. *World J Gastrointest Endosc*. 2013 Sep 16;5(9):461-64. doi: 10.4253/wjge.v5.i9.461.
6. Ojo EO, Babayo UD. Pancreatic pseudocyst in Federal Medical Centre, Gombe and review of literature. *Niger J Med*. 2010 Apr-Jun;19(2):223-29.
7. Lerch MM, Stier A, Wahnschaffe U, Mayerle J. Pancreatic pseudocysts: observation, endoscopic drainage, or resection? *Dtsch Arztebl Int*. 2009 Sep;106(38):614-21. doi: 10.3238/arztebl.2009.0614.
8. Carrara S, Arcidiacono PG, Mezzi G, Petrone MC, Boemo C, Testoni PA. Pancreatic endoscopic ultrasound-guided fine needle aspiration: complication rate and clinical course in a single centre. *Dig Liver Dis*. 2010 Jul;42(7):520-3. doi: 10.1016/j.dld.2009.10.002.
9. D'Egidio A, Schein M. Pancreatic pseudocysts: a proposed classification and its management implications. *Br J Surg*. 1991 Aug;78(8):981-84.
10. Dindo D, Demartines N, Clavien PA. Classification of surgical complications: a new proposal with evaluation in a cohort of 6336 patients and results of a survey. *Ann Surg*. 2004 Aug;240(2):205-13.
11. Beger HG, Warshaw A, Buchler M, eds. *The Pancreas*. Oxford: Black-well Science; 2009. 1006 p.
12. Ничитайло МЕ, Снопко ЮВ, Булик ИИ. Кисты и кистозные опухоли поджелудочной железы. Киев, Украина; 2012. 536 с.
13. Khaled YS, Ammori MB, Ammori BJ. Laparoscopic lateral pancreaticojejunostomy for chronic pancreatitis: a case report and review of the literature. *Surg Laparosc Endosc Percutan Tech*. 2011 Feb;21(1):e36-40. doi: 10.1097/SLE.0b013e3182075111.
14. Абилов ЭА. Применение рентгенохирургических методов в лечении пациентов по поводу кист поджелудочной железы, осложненных внутрибрюшным кровотечением. *Клінічна хірургія*. 2013;(11):31-33.
15. Ferris H, Buckley M. Pancreatic pleural fistula: an unusual complication of chronic pancreatitis. *Ir Med J*. 2012 Jul-Aug;105(7):246-47.

REFERENCES

1. Van Baal MC, van Santvoort HC, Bollen TL, Bakker OJ, Besselink MG, Gooszen HG. Systematic review of percutaneous catheter drainage as primary treatment for necrotizing pancreatitis. *Br J Surg*. 2011 Jan;98(1):18-27. doi: 10.1002/bjs.7304.
2. Sudo T, Murakami Y, Uemura K, Hashimoto Y, Kondo N, Nakagawa N, et al. Short- and long-term results of lateral pancreaticojejunostomy for chronic pancreatitis: a retrospective Japanese single-center study. *J Hepatobiliary Pancreat Sci*. 2014 Jun;21(6):426-32. doi: 10.1002/jhbp.48.
3. Silveira HJV, Mantovani M, Fraga GP. Trauma do pâncreas: fatores preditivos de morbidade et mortalidade relacionados a índices de trauma. *Arq Gastroenterol*. 2009;46(4):270-78.
4. Bouassida M, Benali M, Charrada H, Ghannouchi M, Chebbi F, Mighri MM, et al. Gastrointestinal bleeding due to an erosion of the superior mesenteric

artery: an exceptional fatal complication of pancreatic pseudocyst. *Pan Afr Med J*. 2012;12:62.

5. Somani PO, Jain SS, Shah DK, Khot AA, Rath PM. Uncomplicated spontaneous rupture of pancreatic pseudocyst into stomach: A case report. *World J Gastrointest Endosc*. 2013 Sep 16;5(9):461-64. doi: 10.4253/wjge.v5.i9.461.

6. Ojo EO, Babayo UD. Pancreatic pseudocyst in Federal Medical Centre, Gombe and review of literature. *Niger J Med*. 2010 Apr-Jun;19(2):223-29.

7. Lerch MM, Stier A, Wahnschaffe U, Mayerle J. Pancreatic pseudocysts: observation, endoscopic drainage, or resection? *Dtsch Arztebl Int*. 2009 Sep;106(38):614-21. doi: 10.3238/arztebl.2009.0614.

8. Carrara S, Arcidiacono PG, Mezzi G, Petrone MC, Boemo C, Testoni PA. Pancreatic endoscopic ultrasound-guided fine needle aspiration: complication rate and clinical course in a single centre. *Dig Liver Dis*. 2010 Jul;42(7):520-3. doi: 10.1016/j.dld.2009.10.002.

9. D'Egidio A, Schein M. Pancreatic pseudocysts: a proposed classification and its management implications. *Br J Surg*. 1991 Aug;78(8):981-84.

10. Dindo D, Demartines N, Clavien PA. Classifi-

cation of surgical complications: a new proposal with evaluation in a cohort of 6336 patients and results of a survey. *Ann Surg*. 2004 Aug;240(2):205-13.

11. Beger HG, Warshaw A, Buchler M, eds. *The Pancreas*. Oxford: Blackwell Science; 2009. 1006 p.

12. Nichitailo ME, Snopok IuV, Bulik II. Kisty i kistoznye opukholi podzheludochnoi zhelezy [Cysts and cystic pancreatic tumors]. Kiev, Ukraina; 2012. 536 p.

13. Khaled YS, Ammori MB, Ammori BJ. Laparoscopic lateral pancreaticojejunostomy for chronic pancreatitis: a case report and review of the literature. *Surg Laparosc Endosc Percutan Tech*. 2011 Feb;21(1):e36-40. doi: 10.1097/SLE.0b013e3182075111.

14. Abidov EA. Primenenie rentgenokhirurgicheskikh metodov v lechenii patsientov po povodu kist podzheludochnoi zhelezy, oslozhnennykh vnutribriushnym krvotokom [The use of X-ray surgical methods in the treatment of patients with pancreatic cysts complicated by intra-abdominal hemorrhage]. *Klinchna Khirurgia*. 2013;(11):31-33.

15. Ferris H, Buckley M. Pancreatic pleural fistula: an unusual complication of chronic pancreatitis. *Ir Med J*. 2012 Jul-Aug;105(7):246-47.

Адрес для корреспонденции

61022, Украина,
г. Харьков, пр. Науки, д. 4,
Харьковский национальный
медицинский университет,
кафедра хирургии № 2,
тел. раб.: +38 050 301-90-90,
e-mail: ikryvoruchko@mail.ru,
Криворучко Игорь Андреевич

Address for correspondence

61022, Ukraine, Kharkov,
Science Ave., 4,
Kharkov National Medical University,
Department of Surgery № 2,
Tel.: +38 050 301-90-90,
E-mail: ikryvoruchko@mail.ru,
Igor A. Kryvoruchko

Сведения об авторах

Криворучко И.А., д.м.н., профессор, заведующий кафедрой хирургии № 2 Харьковского национального медицинского университета.

Перерва Л.А., к.м.н., научный сотрудник ГУ «Национальный институт хирургии и трансплантологии им.А.А. Шалимова» НАМН Украины.

Гончарова Н.Н., к.м.н., доцент кафедры хирургии № 2 Харьковского национального медицинского университета.

Тарабан И.А., д.м.н., профессор кафедры хирургии № 1 Харьковского национального медицинского университета.

Information about the authors

Kryvoruchko I.A., MD, Professor, Head of the Surgery Department № 2 of Kharkov National Medical University.

Pererva L.A., PhD, Researcher of SE "National Institute of Surgery and Transplantology named after O.O. Shalimov", National Academy of Medical Sciences of Ukraine.

Goncharova N.N., MD, Associate Professor of the Surgery Department № 2 of Kharkov National Medical University.

Taraban I.A., MD, Professor of the Surgery Department № 2 of Kharkov National Medical University.

Информация о статье

Поступила 22 февраля 2017 г.
Принята в печать 29 мая 2017 г.
Доступна на сайте 25 сентября 2017 г.

Article history

Arrived 22 February 2017
Accepted for publication 29 May 2017
Available online 25 September 2017