

ОЦЕНКА ЭФФЕКТИВНОСТИ КальцийСОДЕРЖАЩЕГО МАТЕРИАЛА «ВИТАПЕКС» ПРИ ЛЕЧЕНИИ ДЕСТРУКТИВНЫХ ФОРМ ХРОНИЧЕСКОГО ВЕРХУШЕЧНОГО ПЕРИОДОНТИТА

Рябоконт Е.Н., Стебляно Л.В., Баглык Т.В., Гурьева Т.Е.

Харьковский национальный медицинский университет

Ключевые слова: верхушечный периодонтит, лечение, «Витапекс».

Рябоконт Е.Н., Стебляно Л.В., Баглык Т.В., Гурьева Т.Е. Оценка эффективности кальцийсодержащего материала «Витапекс» при лечении деструктивных форм хронического верхушечного периодонтита // Украинський морфологічний альманах. – 2008. – Том 6, №2. – С. 159-160.

Ключевые слова: верхушечный периодонтит, лечение, «Витапекс».

Ryabokon E.N., Steblyanko L.V., Baglyk T.V., Guryeva T.E. Efficacy of calcium material "VITAPEX" for treatment of destructive forms of chronic apical periodontitis // Украинський морфологічний альманах. – 2008. – Том 6, №2. – С. 159-160.

Key words: chronic apical periodontitis, treatment, VITAPEX.

Периодонтиты среди стоматологических заболеваний по распространённости занимают третье место после кариеса и пульпитов и являются основной причиной удаления зубов. В связи с этим профилактика и разработка эффективных методов лечения больных с воспалительными процессами в периапикальных тканях является актуальной проблемой в терапевтической и хирургической стоматологии.

В настоящее время применяются консервативные, хирургические и консервативно-хирургические методы лечения периодонтитов. Их выбор определяет врач в зависимости от ряда существующих в данной ситуации факторов. Каждый из методов имеет свои достоинства и недостатки. Несомненно, консервативный метод имеет свои преимущества перед другими за счёт возможности сохранения зуба, щадящего, атравматического подхода. Использование кальцийсодержащих материалов для консервативного лечения деструктивных форм хронических верхушечных периодонтитов (ДФХВП) показало их высокий терапевтический эффект и явилось альтернативой хирургическим методам. Для получения терапевтического эффекта многие из них («Каласепт», «Caicisect», «Апексдент» и другие) применялись в качестве временного пломбировочного материала, то есть через определённый срок (1 месяц, затем 3 месяца и 6 месяцев) требовалась их замена на новую порцию, что представляет неудобства для врача и пациента. В последнее время на стоматологическом рынке появились кальцийсодержащие материалы нового поколения «Витапекс» («Nippon Shika Yakohin», Япония) для постоянного пломбирования

корневых каналов.

Витапекс является пломбировочным материалом на нерастворимой силиконовой основе. Содержит 22,4% силиконового масла, благодаря гидрофобности которого обеспечивается адекватная изоляция корневого канала; йодоформ - 40,4%, который оказывает мощное антибактериальное действие; гидроксид кальция - 30,3%, которая обладает антибактериальной активностью в отношении микрофлоры, находящейся в инфицированных корневых каналах; вызывает биохимическое расщепление некротизированных тканей, способствуя репаративным процессам в периапикальных тканях; стимулирует апексификацию и апексогенез, а также обеспечивает рентгенконтрастность; 6,9% - другие составляющие. После затвердевания препарат остаётся стабильным в течение многих лет. Выпускается в виде пластикового эндодонтического шприца с прилагающимися насадками для введения материала. Канюля шприца герметически закрывается obturatorом, который полностью исключает попадание воздуха вовнутрь шприца.

Целью работы явилось определение клинической эффективности применения кальцийсодержащего материала нового поколения «Витапекс» при консервативном лечении ДФХВП.

Материалы и методы исследования. Под нашим наблюдением находились 42 пациента с ДФХВП в возрасте от 19 до 46 лет (24 женщины и 18 мужчин). В комплекс клиничко-лабораторного обследования пациентов входило выяснение жалоб, сбор анамнеза, объективное обследование, рентгенодиагностика. Количество зубов в каждой группе соответствовало числу пациентов.

Все больные в зависимости от клинико-рентгенографического диагноза были разделены на 4 группы. Первую группу составили 16 пациентов с хроническим гранулирующим периодонтитом, вторую – 12 пациентов с хроническим гранулематозным периодонтитом, третью - 8 с диагнозом кистогранулёма периапикальной области, четвёртую - 6 с околокорневой кистой.

Во всех четырех группах механическую обработку корневых каналов осуществляли по методике «Crown Down» или «Step-Back», медикаментозную обработку - 3% раствором гипохлорита натрия и препаратами на основе ЭДТА, промывали дистиллированной водой и высушивали бумажными штифтами и пломбировали корневые каналы «Витапексом» с последующим рентгенологическим контролем качества пломбирования, полость зуба закрывали стеклоиономерным материалом «GIZ».

Эффективность лечения оценивали в ближайшие сроки - через 2-7 дней, анализируя следующие клинические показатели: отсутствие боли при накусывании; состояние переходной складки в области причинного зуба. Через 6-8 месяцев (отдалённые сроки) проводили клинико-рентгенографическую оценку результата лечения, учитывая как клиническую картину, так и динамику очага деструкции в периапикальной области.

Результаты исследования и их обсуждение. Анализ ближайших результатов проведенного лечения показал, что после пломбирования корневых каналов «Витапексом» осложнение в виде болезненности при накусывании, которая исчезала самостоятельно без дополнительных вмешательств в течение 2-5 дней, отмечалось у 3 (18%) пациентов 1 группы, у одного (8%) пациента второй группы, у одного пациента (12%) третьей группы и также у одного (16%) пациента четвёртой группы. В отдалённые сроки через 6 месяцев положительная рентгенографическая динамика периапикального очага отмечалась у всех пациентов. Полное восстановление костной ткани у пациентов 1 группы выявили в 14 (87,5 %) случаях, во 2-ой группе в 11 (92%) случаях; у пациентов 3 группы - в 5 (75%) случаях, в четвёртой – в 4 (66%). Эффективность лечения указана на рентгенографических снимках.

Клинический случай №1 (рис.№1). Состояние костной ткани в периапикальной области первого моляра на нижней челюсти слева в момент обращения в клинику. Диагноз: радикулярная киста нижней челюсти слева в области 36 зуба.

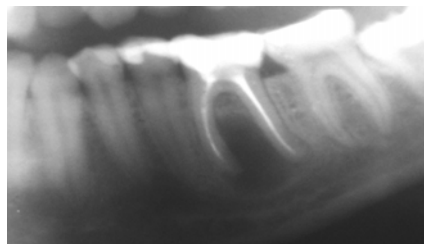


Рис. 1

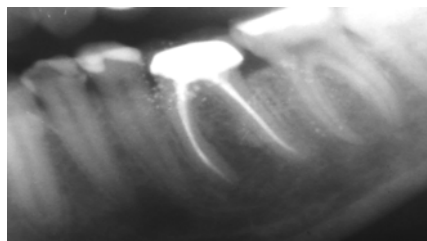


Рис. 2

Рис. 2. Состояние периапикальных тканей после постоянной obturation корневых каналов 36 зуба пастой «Витапекс» с гуттаперчей через 6 мес.

Клинический случай №2 (Рис.3). Состояние костной ткани в апикальной области второго нижнего моляра на нижней челюсти слева в момент обращения в клинику. Диагноз: радикулярная киста нижней челюсти слева в области 37 зуба.

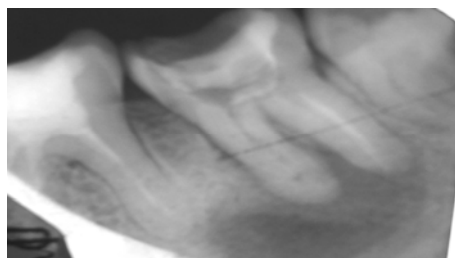


Рис. 3

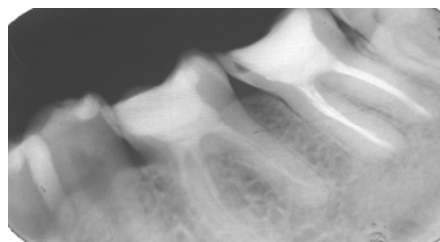


Рис. 4

В области существующей ранее резорбции отмечается полное восстановление костной ткани.

Выводы. Таким образом, из приведенных данных следует, что метод консервативного лечения ДФХВП с использованием кальцийсодержащего материала нового поколения «Витапекс» является достаточно эффективным и в ряде случаев позволяет применять его как альтернативу хирургическому методу.