

ISSN 2313-6693

MINISTRY OF EDUCATION AND SCIENCE OF UKRAINE

**The Journal
of V. N. Karazin Kharkiv
National University**

Series «MEDICINE»

Issue 47

Since 2000

**Вісник Харківського
національного університету імені
В. Н. Каразіна**

Серія «МЕДИЦИНА»

Випуск 47

Започаткована 2000 р.

KHARKIV

2023

Journal contains articles about topical issues of modern experimental and clinical medicine.

Approved for publication by the Academic Council of V. N. Karazin KhNU decision (protocol №21 from 11.27.2023).

EDITORIAL BOARD

Editor-in-chief: *I. V. Belozorov*, MD, PhD, Prof., V. N. Karazin KhNU

Deputy Editor-in-Chief: *T. I. Liadova*, MD, PhD, Prof., V. N. Karazin KhNU,

O. I. Tsivenko, MD, PhD, Prof., V. N. Karazin KhNU.

J. Alpert, MD, PhD, Prof., University of Arizona (USA)

Yu. V. Avdosyev, MD, PhD, Prof. SI «V. T. Zaitsev Institute of General and Emergency Surgery of NAMS of Ukraine»

M. Jafferany, MD, PhD, Professor, Central Michigan University College of Medicine (USA)

O. M. Fedota, PhD, Prof., V. N. Karazin KhNU

M. Yu. Gorshunskya, MD, PhD, Full Professor, V. N. Karazin KhNU

I. G. Kupnovytska, MD, PhD, Prof., IFNMU

I. V. Linsky, MD, PhD, Prof., V. N. Karazin KhNU

O. V. Martynenko, PhD, Dr.Sci., Prof., V. N. Karazin KhNU

T. S. Mishchenko, MD, PhD, Prof., V. N. Karazin KhNU

H. Pastor, MD, PhD, Prof., University of Barcelona (Spain)

M. M. Popov, MD, PhD, Prof., V. N. Karazin KhNU

P. I. Poteiko, MD, Assoc. Prof., V. N. Karazin KhNU

O. S. Protsenko, MD, PhD, Prof., V. N. Karazin KhNU

G. Raimondi, MD, PhD, Prof., Sapienza University of Rome (Italy)

O. Rzhepishevska, MD, PhD, Umea University, Umea, (Sweden)

A. Shalimova, MD, PhD, Professor, Medical University of Gdansk, Poland

T. M. Tykhonova, MD, PhD, Full Professor, V. N. Karazin KhNU

A. Wolfgang, MD, PhD, Prof., Witten/Herdecke University (Germany)

I. A. Zupanets, MD, PhD, Prof., NUPh

Executive Secretary: *M. S. Matvieienko*, MD, PhD, Assoc. Prof.,

Editorial address:

61022, Ukraine, Kharkiv, Svobody Square, 6,

V. N. Karazin Kharkiv National University,

School of Medicine,

tel./fax (057) 702-04-55, tel. 707-54-50,

E-mail: journal.medicine@karazin.ua

Articles were internal and external reviewed.

Certificate about the state registration:

KV No. 21561-11461 R from 20.08.2015

The journal is a professional in the field of sciences in Ukraine, category «Б», 22 Health care, Specialties 222 Medicine.

MES Ukraine Order № 886 of 02.07.2020

© V. N. Karazin Kharkiv National University, 2023.

Вісник містить статті, про актуальні питання сучасної експериментальної та клінічної медицини.

Затверджено до друку рішенням Вченої ради ХНУ імені В. Н. Каразіна (протокол № 21 від 27.11.2023).

РЕДАКЦІЙНА КОЛЕГІЯ

Головний редактор: *I. В. Белозьоров*, д. мед. н., професор, ХНУ імені В. Н. Каразіна

Заступник головного редактора: *Т. І. Лядова*, д. мед. н., професор, ХНУ імені В. Н. Каразіна,

О. І. Цівенко, д. мед. н., професор, ХНУ імені В. Н. Каразіна.

Дж. Альперт, д. мед. н., професор, Аризонський університет (США)

Ю. В. Авдосьєв, д. мед. н., професор, ДУ «ІЗНХ імені В. Т. Зайцева НАМНУ»

М. Джафферані, д. мед. н., професор, Центральний Мічиганський університет, Сагіно, Мічиган, США

О. М. Федота, д. біол. н., професор, ХНУ імені В. Н. Каразіна

М. Ю. Горшунська, д. мед. н. професор, ХНУ імені В. Н. Каразіна

І. Г. Купновицька, д. мед. н., професор, ІФНМУ

І. В. Лінський, д. мед. н., професор, ХНУ імені В. Н. Каразіна

О. В. Мартиненко, д. мат. н., професор, ХНУ імені В. Н. Каразіна

Т. С. Міщенко, д. мед. н., професор, ХНУ імені В. Н. Каразіна

Х. Пастор, д. мед. н., професор, Університет Барселони (Іспанія)

М. М. Попов, д. мед. н., професор, ХНУ імені В. Н. Каразіна

П. І. Потейко, к. мед. н., доцент, ХНУ імені В. Н. Каразіна

О. С. Проценко, д. мед. н., проф., ХНУ імені В. Н. Каразіна

Ж. Раймонді, д. мед. н., проф., Римський університет Ла Сапієнца (Італія)

Олена Ржепішевська, PhD, Університет Умео, (Швеція)

А. Шалімова, д. м. н., професор, медичний університет Гданська (Польща)

Т. М. Тихонова, д. м. н., професор, ХНУ імені В. Н. Каразіна

А. Вольфганг, д. мед. н., професор, Університет Виттен-Хердеке (Німеччина)

І. А. Зупанець, д. мед. н., професор, НФаУ

Відповідальний секретар: *М. С. Матвєєнко*, доктор філософії, доцент

Адреса редакційної колегії:

61022, Україна, м. Харків, майдан Свободи, 6,

Харківський національний університет

імені В. Н. Каразіна, медичний факультет,

тел./факс (057) 702-04-55; тел. 707-54-50,

E-mail: journal.medicine@karazin.ua

Статті пройшли внутрішнє та зовнішнє рецензування.

Свідоцтво про державну реєстрацію:

КВ № 21561-11461 Р від 20.08.2015

Наукове фахове видання України, категорії «Б», галузь знань: 22 Охорона здоров'я, спеціальність: 222 Медицина.

Наказ МОН України № 886 від 02.07.2020

© Харківський національний університет імені В. Н. Каразіна, 2023

CONTENTS

ЗМІСТ

Fundamental researches	Фундаментальні дослідження	
<i>Lototska O., Bandrivska Yu.</i> ENDOGENOUS INTOXICATION SYNDROME IN RATS CONSUMING DRINKING WATER WITH DIFFERENT PHOSPHATE CONTENTS	<i>Лотоцька О. В., Бандрівська Ю. Б.</i> СИНДРОМ ЕНДОГЕННОЇ ІНТОКСИКАЦІЇ У ЩУРІВ НА ТЛІ СПОЖИВАННЯ ПИТНОЇ ВОДИ З РІЗНИМ ВМІСТОМ ФОСФАТІВ	4
Clinical researches	Клінічні дослідження	
<i>Lutsky A. S., Kuzmina I. Yu., Lutskaya S. V.</i> ROLE OF HYSTEROSCOPY IN THE DIAGNOSTICS OF ENDOMETRIUM PATHOLOGY AND IN THE APPLICATION OF AUXILIARY REPRODUCTIVE TECHNOLOGIES	<i>Луцький А. С., Кузьміна І. Ю., Луцька С. В.</i> РОЛЬ ГІСТЕРОСКОПІЇ У ДІАГНОСТИЦІ ПАТОЛОГІЇ ЕНДОМЕТРІЇ ТА ПРИ ЗАСТОСУВАННІ ДОПОМІЖНИХ РЕПРОДУКТИВНИХ ТЕХНОЛОГІЙ	12
Original researches	Оригінальні дослідження	
<i>Belousova O. Y., Kazaryan L. V.</i> EVALUATION OF THE PHYSICAL ACTIVITY IN CHILDREN WITH FUNCTIONAL GASTROINTESTINAL DISORDERS	<i>Белоусова О. Ю., Казарян Л. В.</i> ОЦІНКА ФІЗИЧНОЇ АКТИВНОСТІ У ДІТЕЙ ІЗ ФУНКЦІОНАЛЬНИМИ ГАСТРОІНТЕСТИНАЛЬНИМИ РОЗЛАДАМИ	25
<i>Kovalchuk Tetiana, Boyarchuk Oksana, Bogai Sviatoslav</i> XGBOOST MACHINE LEARNING ALGORITHM FOR DIFFERENTIAL DIAGNOSIS OF PEDIATRIC SYNCOPE	<i>Ковальчук Т. А., Боярчук О. Р., Богай С. Є.</i> АЛГОРИТМ МАШИННОГО НАВЧАННЯ XGBOOST ДЛЯ ДИФЕРЕНЦІЙНОЇ ДІАГНОСТИКИ СИНКОПЕ У ДИТЯЧОМУ ВІЦІ	33
<i>Kuzmina G., Lazarenko O.</i> THE EFFECT OF COMPLEX THERAPY ON THE QUALITY OF LIFE IN PATIENTS WITH ARTERIAL HYPERTENSION ON THE BACKGROUND OF GOUT	<i>Кузьміна Г. П., Лазаренко О. М.</i> ВПЛИВ КОМПЛЕКСНОЇ ТЕРАПІЇ НА ЯКІСТЬ ЖИТТЯ У ПАЦІЄНТІВ З АРТЕРІАЛЬНОЮ ГІПЕРТЕНЗІЄЮ НА ФОНІ ПОДАГРИ	47
<i>Liadova T., Popova A.</i> STATUS OF POST-VACCINATION IMMUNITY TO DIPHTEHERIA AND TETANUS IN ADULTS WITH EBV INFECTION	<i>Лядова Т. І., Попова А. М.</i> СТАН ПОСТВАКЦИНАЛЬНОГО ІМУНІТЕТУ ДО ДИФТЕРІЇ ТА ПРАВЦЯ У ДОРΟΣЛИХ, ЩО ПЕРЕХВОРИЛИ НА ВЕБ-ІНФЕКЦІЮ	57
Clinical case	Клінічний випадок	
<i>Garagulya I. S., Demchenko T. V., Khaskhachykh D. A., Vasylenko T. V., Nuriieva Y. I.</i> CLINICAL CASE OF DELIVERY OF A PREGNANT WOMAN WITH LARGE UTERINE LEIOMYOMA AND REHABILITATION IN THE POSTOPERATIVE PERIOD	<i>Гарагуля І. С., Демченко Т. В., Хасхачих Д. А., Василенко Т. В., Нурієва Ю. І.</i> КЛІНІЧНИЙ ВИПАДОК ПОЛОГОРОЗРІШЕННЯ ВАГІТНОЇ З ЛЕЙОМІОМОЮ МАТКИ ВЕЛИКИХ РОЗМІРІВ ТА РЕАБІЛІТАЦІЇ В ПІСЛЯПОЛОГОВОМУ ПЕРІОДІ	64

Clinical researches

DOI: 10.26565/2313-6693-2023-47-02

УДК 618.145-007.415-07-089.819

Луцький А. С.^{А, В, С, D, E, F}, Кузьміна І. Ю.^{А, В, С, D, E, F},
Луцька С. В.^{А, В, С, D, E, F}

irina.u.kuzmina@gmail.com

РОЛЬ ГІСТЕРОСКОПІЇ У ДІАГНОСТИЦІ ПАТОЛОГІЇ ЕНДОМЕТРІЮ ТА ПРИ ЗАСТОСУВАННІ ДОПОМІЖНИХ РЕПРОДУКТИВНИХ ТЕХНОЛОГІЙ

А – концепція та дизайн дослідження; В – збір даних; С – аналіз та інтерпретація даних; D – написання статті; E – редагування статті; F – остаточне затвердження статті

Анотація. Впровадження ендоскопічних технологій дозволило значно розширити діагностичні можливості та уточнити характер внутрішньоматкової патології при застосуванні допоміжних репродуктивних технологій. Гістероскопія дозволяє провести взяття матеріалу для дослідження з порожнини матки, а також максимально забезпечує проведення даної процедури з діагностичної ціллю. Лікуванні неплідності шляхом гістероскопії відіграє дуже важливу роль для відновлення репродуктивної функції жінки.

Метою дослідження стало поліпшення діагностики патології ендометрію за рахунок використання гістероскопії та прицільної біопсії при відновленні фертильності та застосуванні допоміжних репродуктивних технологій.

Матеріали. Проведено клініко-статистичний аналіз результатів 88 оперативних гістероскопій у пацієнок з безпліддям, що були поділені на дві групи. У першу групу було включено 80 пацієнок (90,91 %), з генітальної та екстрагенітальної патології. До другої групи увійшли 8 пацієнок (9,01 %) у яких не було супутньої гінекологічної та екстрагенітальної патології. Гістероскопія здійснювалась апаратурою та інструментами фірми «KARL STORZ». Для гемостазу використовувалась монополярна та біполярна коагуляція. Враховуючи те, що патологія порожнини матки та ендометрію є частими причинами порушення репродуктивної функції було запропоновано використання гістероскопії для відновлення репродуктивної функції.

Результати. Стан слизової оболонки матки за допомогою гістероскопії вивчався у всіх клінічних спостереженнях, оскільки даний метод інструментального дослідження дозволяє переважно оглянути та оцінити структурні особливості ендометрію та ендометрію. У I та II групах спостереження гістероскопія була проведена у всіх 88 пацієнок: 1 група у 80 пацієнок (90,91 %) із патологічними змінами слизової оболонки матки та 2 група – у 8 пацієнок (9,01 %) без патології слизової оболонки матки. При цьому, у 4 (3,52 %) жінок 2 групи діагностовано екстрагенітальну патологію, а гінекологічна була усунена. Найбільш зустрічались поліпи ендометрію, хронічний ендометрит, стеноз цервікального каналу, сінехії в порожнині матки. Ендоскопічні технології розширили діагностичні можливості дослідження внутрішньоматкової патології на етапі відновлення фертильності та підготовки до екстрокорпорального запліднення (ЕКЗ) та подолати причини виникнення безпліддя.

Висновки. Гістероскопія з морфологічним дослідженням ендометрію залишається основним методом діагностики внутрішньоматкової патології. Отримані дані допоможуть лікареві-клініцисту своєчасно поставити правильний діагноз та виробити оптимальну та індивідуальну тактику ведення пацієнтки.

КЛЮЧОВІ СЛОВА: гістероскопія, інструментальне дослідження, структурні особливості ендометрію, відновлення фертильності, допоміжні репродуктивні технології

ІНФОРМАЦІЯ ПРО АВТОРІВ

Луцький Андрій Сергійович, к. мед. н., асистент кафедри акушерства та гінекології № 2, Харківський національний медичний університет, проспект Науки, 4, Харків, Україна, 61022; e-mail: lutskey.li10@gmail.com, ORCID ID: <https://orcid.org/0000-0001-6190-292X>

Кузьміна Ірина Юрївна, д. мед. н., професор, професор кафедри загальної та клінічної патофізіології імені Д. О. Альперна, Харківський національний медичний університет, проспект Науки, 4, Харків, Україна, 61022; e-mail: irina.u.kuzmina@gmail.com, ORCID ID: <https://orcid.org/0000-0003-4180-2045>, <https://www.scopus.com/authorid/detail.uri?authorId=8523783900>

Світлана Віталіївна Луцька, лікар акушер-гінеколог, клініка імені академіка В. І. Грищенка, вул. Благовещінська, 23, Харків, Україна; e-mail: 2288@gmail.com, ORCID ID: <https://orcid.org/0000-0002-0633-9801>.

Для цитування:

Луцький АС, Кузьміна ІЮ, Луцька СВ. РОЛЬ ГІСТЕРОСКОПІЇ У ДІАГНОСТИЦІ ПАТОЛОГІЇ ЕНДОМЕТРІО ТА ПРИ ЗАСТОСУВАННІ ДОПОМІЖНИХ РЕПРОДУКТИВНИХ ТЕХНОЛОГІЙ. Вісник Харківського національного університету імені В. Н. Каразіна. Серія «Медицина». 2023;47:12–24. DOI: 10.26565/2313-6693-2023-47-02

ВСТУП

У структурі гінекологічних захворювань одне з провідних місць займає патологія ендо- та міометрію. Впровадження ендоскопічних технологій дозволило значно розширити діагностичні можливості та уточнити характер внутрішньоматкової патології. У порівнянні з вишкрібанням порожнини матки, гістероскопія дозволяє прицільно провести взяття матеріалу для дослідження з порожнини матки, а також максимально забезпечує проведення даної процедури [1]. Гістологічному дослідженню піддають отриманий матеріал слизової оболонки шийки та тіла матки після проведення гістероскопії [2].

За допомогою гістероскопії можливе видалення поліпів тіла матки, різних гіперпластичних процесів ендометрію, підслизових лейоміоматозних вузлів, осередків ендометріозу матки (аденоміозу). Іноді, за допомогою гістероскопії, лікар роз'єднує спайки, що утворюються у порожнині матки. В результаті різних запальних захворювань виникає стан, який заважає прикріпитися заплідненій яйцеклітині до матки, що призводить до невиношування вагітності, безплідності та хронічних тазових болів [3].

У лікуванні безпліддя гістероскопія відіграє дуже важливу роль. Проведення гістероскопії перед програмою ЕКЗ значно підвищує шанси на можливість до імплантації ембріона. За допомогою гістероректоскопії лікар може усунути перегородку з матки і таким чином вилікувати пацієнтку від безпліддя [4].

Виконання внутрішньоматкових втручань під контролем гістероскопії дозволяє значно удосконалити хірургічне лікування патології ендометрію [5]. При цьому застосовується також діагностична гісте-

роскопія з метою визначення причини безпліддя на тлі нормального функціонування яєчників.

МЕТА ДОСЛІДЖЕННЯ

Поліпшити діагностику патології ендометрію за рахунок використання гістероскопії та прицільної біопсії при відновленні фертильності та застосуванні допоміжних репродуктивних технологій.

МАТЕРІАЛИ ТА МЕТОДИ ДОСЛІДЖЕННЯ

Проведено клініко-статистичний аналіз результатів 88 оперативних гістероскопій та подальшим морфологічним дослідженням у пацієнток з безпліддям. Усі обстежені жінки перебували віком від 18 до 36 років (у середньому $27 \pm 0,4$ року). Операції були здійснені в плановому порядку з передопераційним обстеженням та підготовкою до оперативного втручання.

Пацієнтки були поділені на дві групи. У першу групу було включено 80 пацієнток (90,91%), у яких прояви супутньої генітальної та екстрагенітальної патології в тій чи іншій мірі зберігалися до часу виконання операції або виявились незабаром після неї. До другої (контрольної) групи увійшли 8 пацієнток (9,01%), у яких не було виявлено супутньої гінекологічної та екстрагенітальної патології, або вона була повністю усунена (табл.).

Регулярний менструальний цикл спостерігався у 35,5%, порушення монструального циклу було у 64,5% жінок. Основною скаргою у всіх пацієнток було безпліддя. Первинне безпліддя відзначалося у 46 (52,27%) хворих, вторинне – у 42 (47,73%). З гінекологічних захворювань у хворих 1-ї групи найчастіше спостерігалися: поліпи ендометрію – 21 (23,86%), поліпи цервікального каналу – 6 (6,81%),

поліпи шийки матки – 7 (7, 955 %), генітальний ендометріоз – 3 (3,4 %), поліпи ендометрію у поєднанні з ендометритом – 5 (5,68 %), хронічний ендометрит – 17 (19,31 %), субмукозні вузли лейоміоми – 2 (2,27 %), синехії в порожнині матки – 8 (9,09 %), стеноз цервікального каналу – 11 (12,5 %). Діагноз верифіковано після патоморфологічного дослідження тканини, отриманої під час проведення гістероскопії.

Екстрагенітальна патологія у хворих 1 групи полягала в ожирінні (I та II ступені), патології щитоподібної залози (гіпотиреоз, хронічний аутоімунний тиреоїдит) та інших захворюваннях: бронхіт, гастрит, виразкова хвороба шлунка, пієлонефрит, міокардитичний кардіосклероз. У кожної пацієнтки було виконано повне клініко-лабораторні дослідження, УЗД органів малого тазу та інші висновки згідно стандарту протоколу обстеження пацієнток з гінекологічною патологією до проведення гістероскопії. Пороговим значенням статичної достовірності прийнято $p < 0,05$.

Гістероскопія здійснювалася апаратуру та інструментами фірми «KARL STORZ». Для гемостазу використовувалася монополярна та біполярна коагуляція. Пацієнткам було проведено оперативне втручання в обсязі: поліпектомії, коагуляції вогнищ ендометріозу, видалення вузлів лейоміоми, розтину внутрішньоматкових синехій, розширення цервікального каналу.

Гістероскопію проводили в ранню фолікулярну фазу на 5–12 день менструального циклу, тому що саме в даній фазі циклу ендометрій та порожнина матки добре візуалізуються [6, 9, 10]. Інтраопераційних та постопераційних ускладнень у пролікованих пацієнток не було. Критерієм ефективності оперативного етапу лікування вважали настання вагітності як абсолютного показника відновлення генеративної функції. Тривалість контролю ефективності лікування становила 3 роки. Статистична обробка одержаного матеріалу проводилася за допомогою критерію Стьюдента.

РЕЗУЛЬТАТИ ДОСЛІДЖЕННЯ ТА ЇХ ОБГОВОРЕННЯ

Стан слизової оболонки матки за допомогою гістероскопії вивчався у всіх клінічних спостереженнях, оскільки даний метод інструментального дослідження дозволяє переважно оглянути та оцінити структурні особливості ендометрію та ендометрію. У I та II групах спостереження гістероскопія була проведена у всіх 88 пацієнток: 1 група у 80 пацієнток (90,91 %) із патологічними змінами слизової оболонки матки та 2 (контрольна) група – у 8 пацієнток (9,01 %) без патології слизової оболонки матки (табл.). При цьому, у 4 (3,52 %) жінок 2 групи діагностовано екстрагенітальну патологію, а гінекологічна була усунена.

Таблиця

Table

Стан слизовою оболонки маткової порожнини у обстежених пацієнток за даними гістероскопії

The condition of the mucous membrane of the uterine cavity of the examined patients according to hysteroscopy data

Групи Всього 88 пацієнток (90,91 %)		
№1/1	1 група 80 пацієнток (90,91 %)	2 група (контрольна), 8 пацієнток (9,01 %),
1.	поліпи ендометрію	21 (23,86 %)
2.	поліпи цервікального каналу	6 (6,81 %)
3.	поліпи шийки матки	7 (7, 955 %)
4.	генітальний ендометріоз	3 (3,4 %)
5.	поліпи ендометрію у поєднанні з ендометритом	5 (5,68 %)
6.	хронічний ендометрит	17(19,31 %)
7.	субмукозні вузли лейоміоми	2(2,27 %)
8.	синехії в порожнині матки	8 (9, 09 %)
9.	стеноз цервікального каналу	11 (12,5 %)

За даними гістероскопії слизова оболонка порожнини матки була блідо-рожевого забарвлення, а також нерівномірної товщини, незмінені ділянки ендометрію чергувалися з ділянками витонченого ендометрію з виразним судинним малюнком.

Гістероскопічні ознаки хронічного ендометриту (ХЕ) у пацієток 1 групи спостерігались при супутній генітальній

патології в 17 (19,31 %), сукупність яких дозволила виділити варіанти макротипів: гіперпластичний, гіпопластичний, без ознак гіпер- та гіпоплазії [7, 8].

Хронічний ендометрит викликає структурні зміни у слизовій оболонці порожнини матки, що у свою чергу, призводить до зниження рецептивності ендометрію (рис. 1).

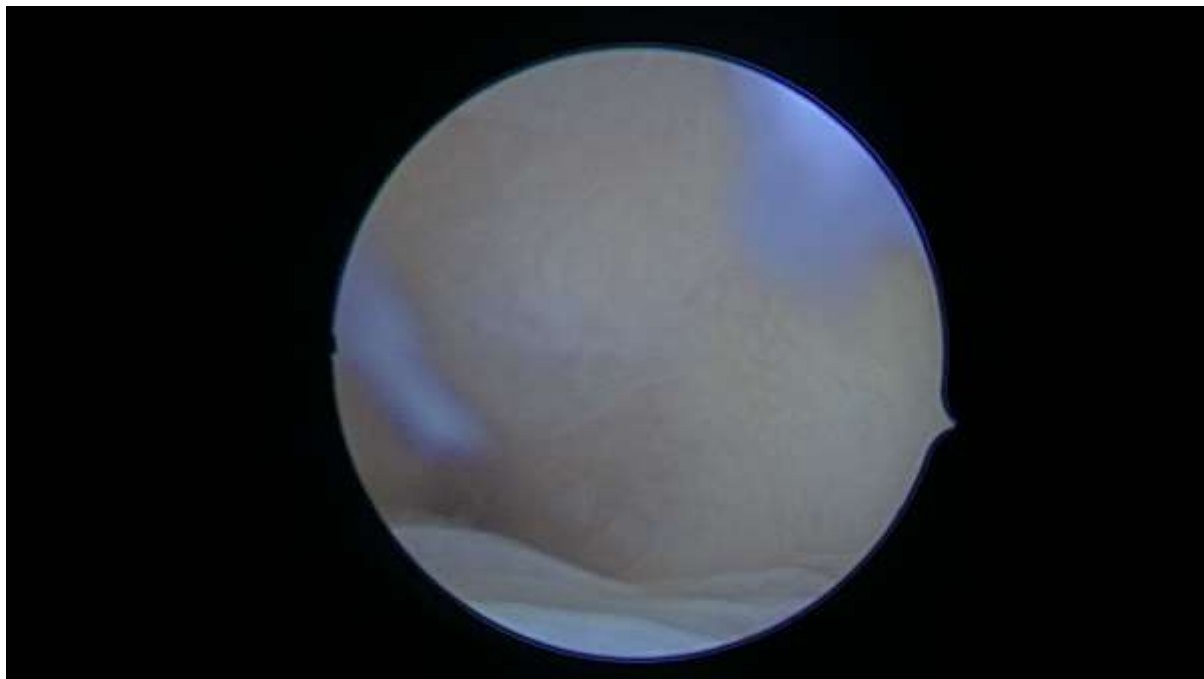


Рис. 1. Хронічний ендометрит (забарвлення гематоксилином та еозином, збільшення $\times 100$)

Fig. 1. Chronic endometritis (staining with hematoxylin and eosin, magnification $\times 100$)

Поліпи ендометрію були діагностовано у 1 групи пацієнтів у 21 (23,86 %). Гістероскопічно визначалися утворення блідо-рожевого кольору на ніжці округлої форми з гладкою поверхнею [10]. Розміри поліпів ендометрію за даними гістероскопії варіювали від дрібних розмірів (0,3–0,5 см) до 1,0 см. При морфологічному дослідженні виявлено залізисті (81,8 %) та залізисто-фіброзні (18,2 %) поліпи (рис. 2).

Поліпоз ендометрію характеризувався утворенням безлічі поліповидних виростів [11]. У ряді спостережень було виявлено поліпозну форму залізистої гіперплазії ендометрію без атипії. У репродуктивному періоді спостерігались поліпи у великій кількості дрібних та середніх розмірів та представлені функціональним шаром ендометрію (рис. 3).

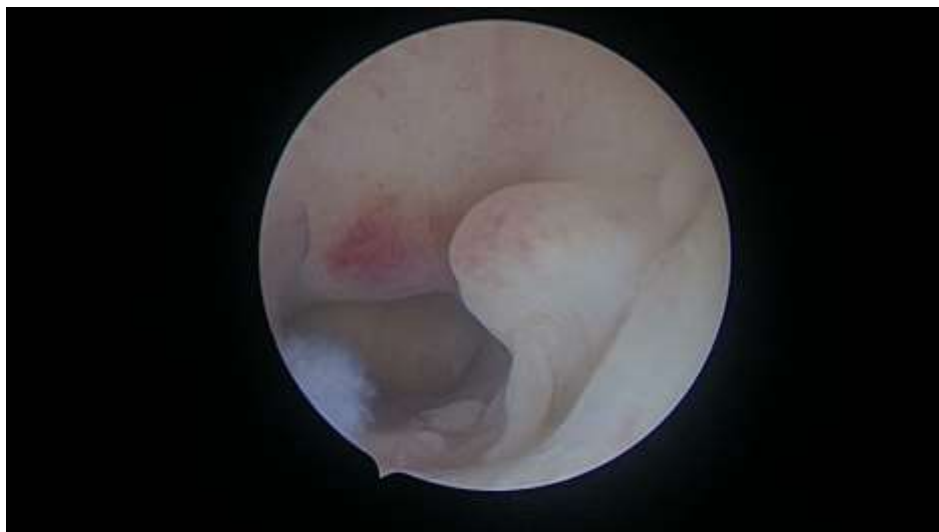

Рис. 2. Залізисто-фіброзний поліп ендометрію у жінки 1 групи (забарвлення гематоксиліном та еозином, збільшення 100)

Fig. 2. Glandular-fibrous polyp of the endometrium in a woman of group 1 (staining with hematoxylin and eosin, magnification 100)

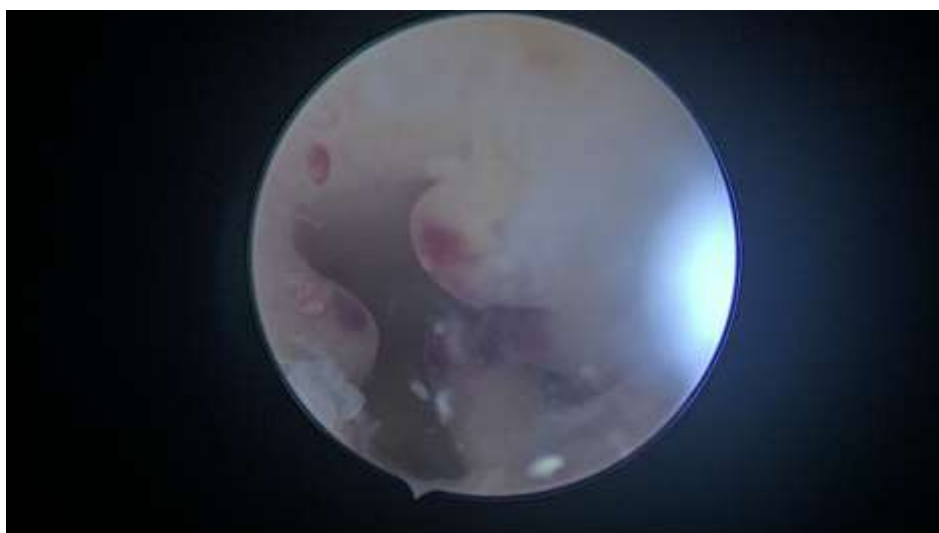

Рис. 3. Поліпоз ендометрію у жінки 1 групи (забарвлення гематоксиліном та еозином, збільшення ×100)

Fig. 3. Endometrial polyposis in a woman of group 1 (staining with hematoxylin and eosin, magnification ×100)

Гістероскопічно були виявлені новоутворення сіро-рожевого кольору, довгастої та округлої форми. Картина поліповидної гіперплазії виявлена у 7,0 (7,94 %) хворих 1-ї групи.

Деякі дослідники вказують на можливий взаємозв'язок поліпів ендометрію з ХЕ. Основним фактором розвитку ендометріальних поліпів у жінок репродуктивного віку є зміна гормонального фону, а саме збільшення секреції, рецепції естрогену,

зниження рецепції та секреції прогестерону. А у жінок у постменопаузальному періоді, на тлі атрофії ендометрію, відбувається формування поліпів ендометрію, що пов'язане із зміною регуляції мітотичної активності у клітинах ендометрію.

В основі механізму розвитку поліпів ендометрію лежить проліферація епітелію залоз базального шару ендометрію. Потовщені вогнища цього шару витягуються, подовжуються і набувають

форми поліпів, спочатку розташованих на широкій основі, а згодом завдяки скорочувальній діяльності матки на тонкій основі (ніжці). Залози та строма поліпів можуть мати різноманітну гістологічну структуру, що дозволяє виділити кілька гістотипів поліпів ендометрію. Стандартом діагностики поліпів ендометрію залишається гістероскопія, що дозволяє верифікувати діагноз, диференціювати

поліп за типом, кількістю, розмірами, вторинними змінами, оцінити стан навколишнього ендометрію та виробити тактику лікування (рис. 4). Поліпи ендометрію у хворих 1 групи спостерігалися у 5 (5,68 %). Найбільш ефективним методом лікування є оперативна поліпектомія гістероскопічним методом.

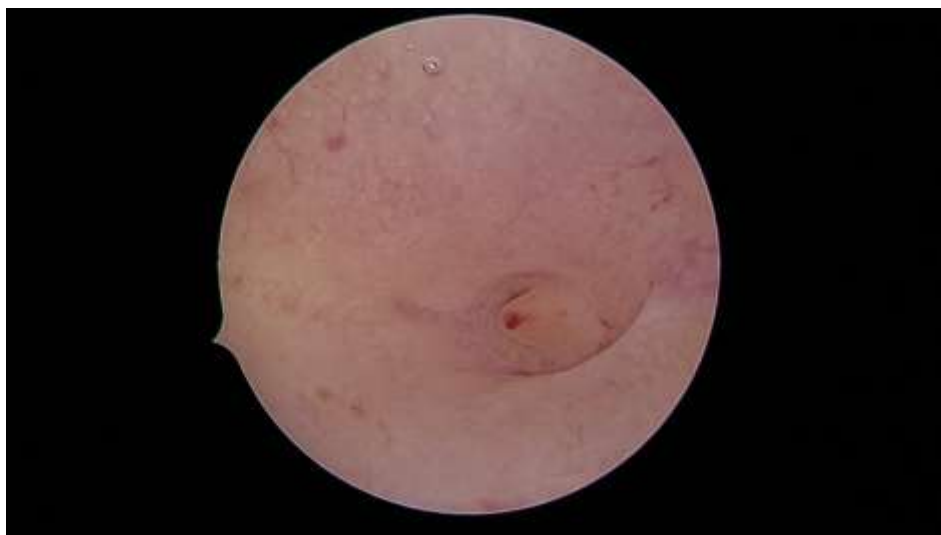

Рис. 4. Поліпи ендометрію. (зabarвлення гематоксиліном та еозином, збільшення $\times 100$)
Fig. 4. Endometrial polyps. (staining with hematoxylin and eosin, magnification $\times 100$)

Поліпи цервікального каналу у пацієнок 1 групи спостерігалися у 6 хворих (6,81 %) (рис. 5). При гістероскопічному дослідженні більшість поліпів шийки матки

вкриті епітелієм і виглядають як деревоподібні утворення розмірами від кількох міліметрів до 5 і більше сантиметрів завдовжки.

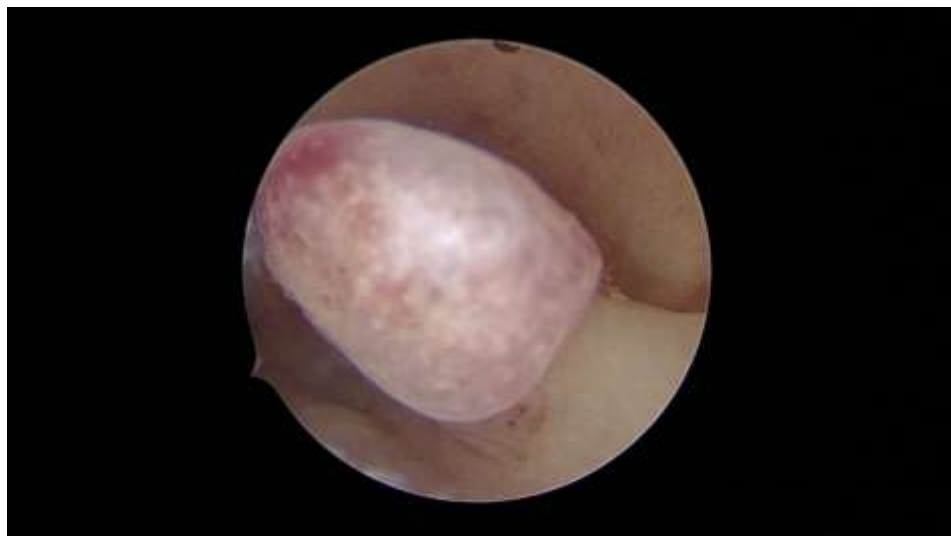

Рис. 5. Поліп цервікального каналу. Видалення поліпів. (зabarвлення гематоксиліном та еозином, збільшення $\times 100$)
Fig. 5. Polyp of the cervical canal. Removal of polyps. (staining with hematoxylin and eosin, magnification $\times 100$)

Поліпи шийки матки у жінок 1 групи спостерігалася у 7 (7, 95 %) та виявлялися при гінекологічному огляді (рис. 6). Доцільним є проведення діагностичної

гістероскопії. Поліпектомія є найбільш ефективним методом лікування поліпів шийки матки.

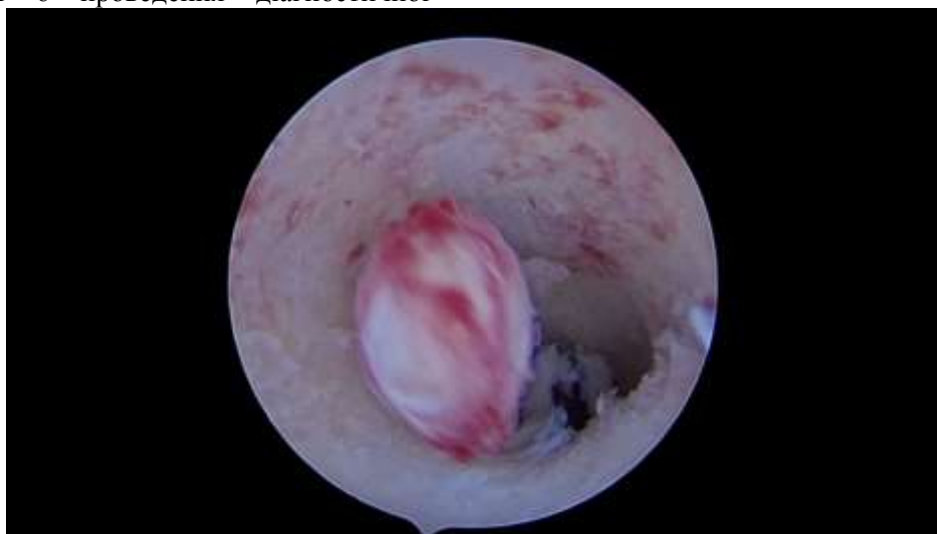

Рис.6. Поліп шийки матки. (забарвлення гематоксиліном та еозином, збільшення $\times 100$)
Fig. 6. Cervical polyp. (staining with hematoxylin and eosin, magnification $\times 100$)

Синехії в порожнині матки діагностували за допомогою гістероскопії у 8 (9,09 %) жінок 1-ї групи. За поширеністю та ступенем облітерації порожнини матки у 68,8 % випадків встановлено I ступінь поширеності внутрішньоматкових синехій, у 31,2 % – II ступінь. Пацієнтки скаржилися на безплідність, невиношування вагітності, порушення оваріально-менструального циклу [12]. Синехії тонкі, легко

руйнувалися корпусом гістероскопа, дно та гирла маткових труб мали тяжі блідо-рожевого кольору у вигляді павутиння з розташованими в них судинами. В результаті морфологічного дослідження у 73,3 % випадків виявлено осередкову лімфоплазмочитарну інфільтрацію з ознаками хронічного запалення. Розтин внутрішньоматкових синехій проводився шляхом гістероскопії (рис. 7).

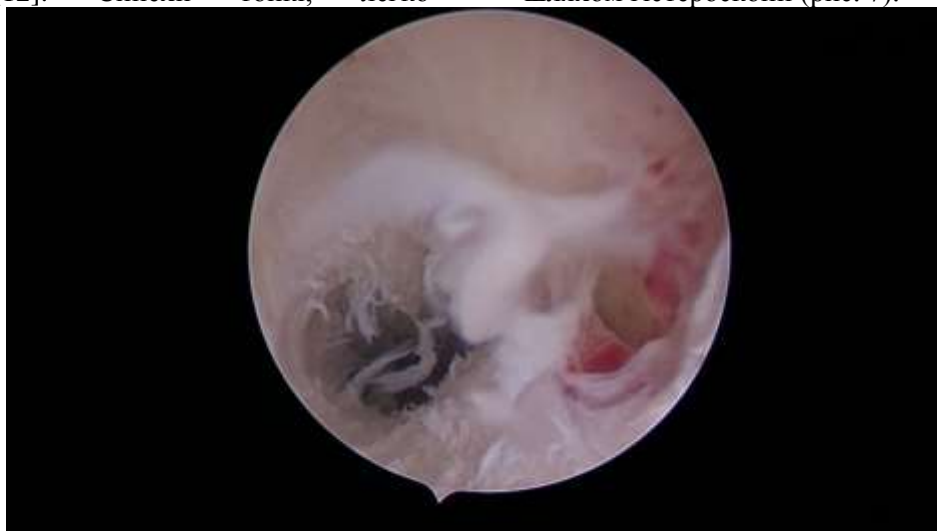

Рис. 7. Синехії у порожнині матки з вираженою лімфоплазмочитарною інфільтрацією з ознаками хронічного активного запалення (забарвлення гематоксиліном та еозином, збільшення $\times 100$)
Fig.7. Synechiae in the uterine cavity with pronounced lymphoplasmacytic infiltration with signs of chronic active inflammation (hematoxylin and eosin staining, magnification $\times 100$)

Ендоскопічна картина підслизової міоми матки характеризувалася виявленням у порожнині матки утворення округлої та овальної форми, з гладкою поверхнею. У хворих 1 групи підслизові вузли міоми матки були розташовані на широкій основі у вигляді фіксованого утворення на поверхні однієї зі стінок порожнини матки (рис. 8). Міоматозні вузли невеликих розмірів (діаметром не більше 30 мм) на тонкій основі і розташовані у верхніх відділах порожнини матки визначали у

вигляді утворення блідо-рожевого або білуватого відтінку, що звисають у її просвіт. При зміні внутрішньоматочного тиску регулюючим потоком контрастного середовища реєстрували слабкі коливальні рухи пухлини, проте форма і розміри міоматозного вузла, на відміну від поліпів ендометрію, не змінювалися. Міжм'язова міома матки з центрипільним зростанням визначалися у вигляді випинання над однією зі стінок матки.

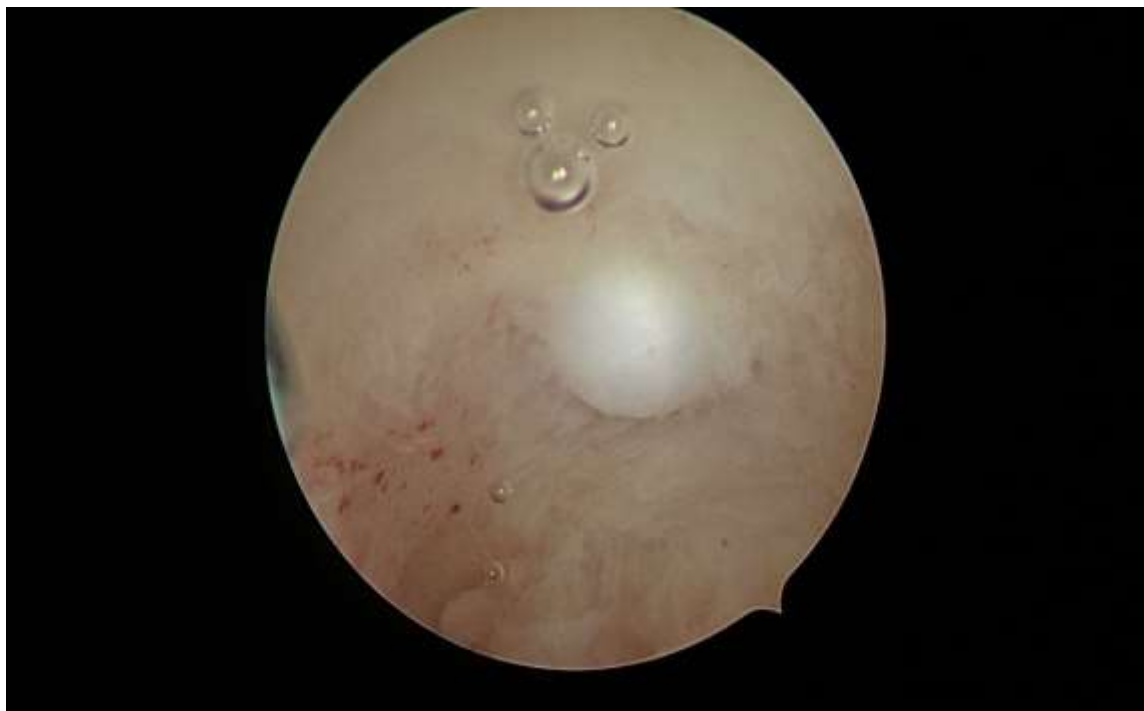

Рис.8. Підслизова міома матки (забарвлення гематоксилином та еозином, збільшення $\times 100$)

Fig. 8. Submucosal myoma of the uterus (staining with hematoxylin and eosin, magnification $\times 100$)

При гістероскопії для діагностики аденоміозу використовували виявлення гирло ендометріюїдних шляхів, з яких виливається кров. Складність діагностики аденоміозу пов'язана з великою різноманітністю клінічних проявів хвороби, обумовлених поєднанням аденоміозу з іншою патологією ендометрію. Виконання внутрішньоматкових втручань під контролем гістероскопії дозволяє значно удосконалити хірургічне лікування патології ендометрію [13]. Виявлення ендометріозу при використанні даного методу ґрунтується на візуалізації гирло ендометріюїдних шляхів у вигляді темно-червоних точкових отворів на тлі блідо-рожевої слизової оболонки матки з кров'ю,

що виливається з них. Ендоскопічні ознаки аденоміозу ідентифікували до і після видалення функціонального шару ендометрію. Симптом «ендометріюїдних нориць» оцінювали по виявленню в стінках порожнини матки отворів овальної або округлої форми синюшно-багряного кольору і кров, що виливається з них. Діаметр свищів варіював у межах 2–3 мм, гирла їх розташовувалися, переважно на бічних стінках області трубних кутів 3%. У 3,0 (3,4%) пацієток 1 групи виявили картину «бджолиних сот» локальне або дифузне розташування гирло ендометріюїдних шляхів. Проведено коагуляцію вогнищ ендометріозу (рис. 9).

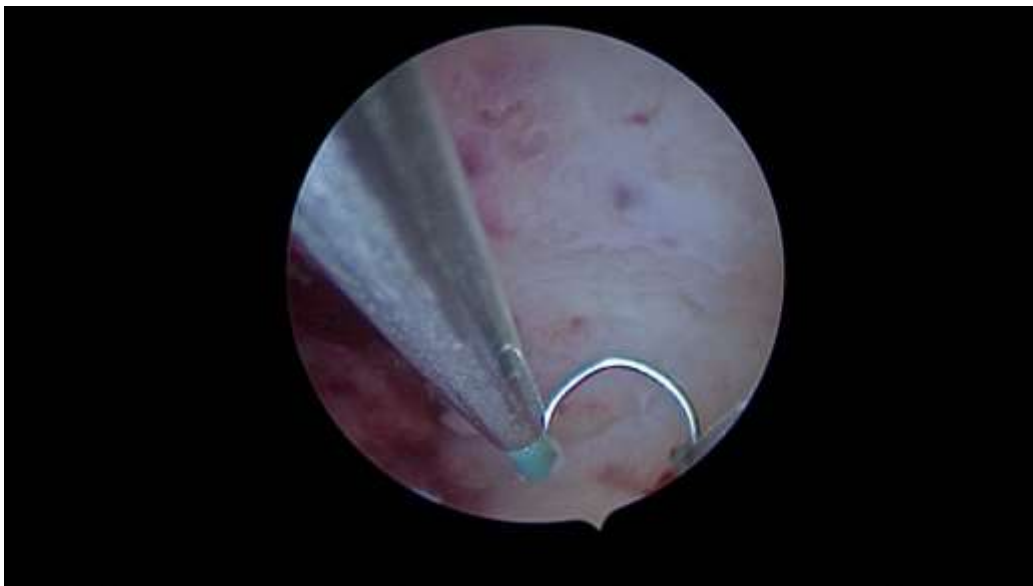


Рис. 9. Вогнища аденоміозу (забарвлення гематоксиліном та еозином, збільшення $\times 100$)

Fig. 9. Foci of adenomyosis (staining with hematoxylin and eosin, magnification $\times 100$)

Одне з ускладнень після внутрішньо-маткових втручань є стеноз цервікального каналу, який спостерігався у 11 (12,5 %) пацієнок 1 групи. Анатомічне звуження каналу шийки матки з порушенням його прохідності або його оклюзія частіше протікають безсимптомно, але іноді може

викликати дисменорею, або безплідність. Стеноз цервікального каналу може бути повним чи частковим. Розширення цервікального каналу при без симптомному перебігу захворювання зазвичай включає стентування. Маніпуляція проводиться під контролем гістероскопії (рис. 10).

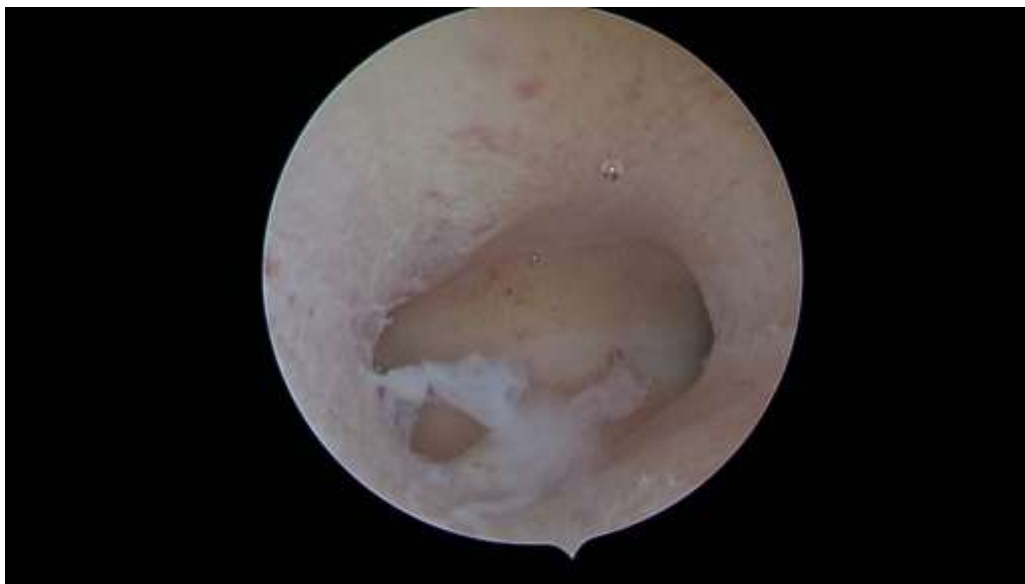


Рис. 10. Стеноз цервікального каналу (забарвлення гематоксиліном та еозином, збільшення $\times 100$)

Fig. 10. Stenosis of the cervical canal (staining with hematoxylin and eosin, magnification $\times 100$)

Основними методами діагностики вищенаведених патологічних станів є ультразвукове дослідження та гістероскопія.

Таким чином, ендоскопічні технології розширили діагностичні можливості дослідження внутрішньоматкової патології. Цінність гістероскопії визначається чутливістю та специфічністю прицільного оперування у порожнині матки, а також максимальної безпеки втручання.

Гістероскопія відноситься до малоінвазивних методів діагностики та лікування. Використання цього методу, на етапі відновлення фертильності та підготовки до екстрокорпорального запліднення (ЕКЗ), дозволяє своєчасно виявити та усунути внутрішньоматкову патологію, покращити стан ендометрію, подолати причини виникнення безпліддя.

В діагностиці та лікуванні неплідності гістероскопія відіграє дуже важливу роль, враховуючи те, що патологія порожнини матки та ендометрію є частими причинами порушення репродуктивної функції. До маткових чинників неплідності відносяться поліпи ендометрію, фіброматозні вузли, надмірне розростання ендометрію, внутріматкові зрости та вади розвитку матки. Проведення гістероскопії через програму ЕКЗ значно підвищує шанси на імплантацію ембріона.

Гістероскопія проводиться в ургентному або плановому порядку через гістероскопічну оптику. Порожнина матки наповнюється стерильним фізіологічним розчином, що дозволяє чітко бачити найдрібніші структури. Вся процедура триває 10–15 хвилин, відображається на моніторі та архівується на носіях разом з

фото документацією. Велике значенні гістероскопія має для оптимізації лікування пацієток з попереднім проведенням ЕКО, невдалими спробами запліднення та внутріматковими інсеминаціями спермою чоловіка або донора.

За нашими даними, при проведенні гістероскопії у пацієток з невдалими спробами ЕКЗ у 54,9 % виявлено внутрішньоматкову патологію: внутрішньоматкові сінехії (14,4 %), поліпи ендометрію (18,5 %), гіперплазії ендометрію (14,9 %), фіброматозні вузли (11,4 %).

Після гістероскопії і відповідної корекції стану слизової оболонки порожнини матки спроби запліднення *in vitro* показали значно вищу частоту настання вагітності, в зв'язку з чим ми настійно рекомендуємо оцінку ендометрію та порожнини матки за допомогою гістероскопії у пацієнтів з попередніми невдалими спробами застосування допоміжних репродуктивних технологій.

ВИСНОВКИ

Гістероскопія з морфологічним дослідженням ендометрію залишається основним методом діагностики внутрішньоматкової патології. На підставі проведеного дослідження можна зробити висновок про різну структуру внутрішньоматкової патології у жінок репродуктивного віку. Лікуванні неплідності шляхом гістероскопії відіграє дуже важливу роль для нормалізації репродуктивної функції при проведенні ЕКЗ внутрішньоматкової інсеминації спермою чоловіка або донора.

СПИСОК ЛІТЕРАТУРИ

1. Aplin J, Fazleabas A, Glasser S, Giudice L. The Endometrium: Molecular, Cellular and Clinical Perspectives by/ Reproductive Medicine. Assisted Reproductive Techniques. 2008:820–850. DOI: <https://doi.org/10.3109/9780203091500>
2. Татарчук Т, Регада С. Протизапальна терапія як складова комплексу лікування рецидивуючої гіперплазії ендометрія. Репродуктивное здоровье женщины. 2007; 3:75–6.
3. Алтибаєва Д. Діагностичні критерії аденоміозу в поєднанні з гіперпластичними процесами ендометрія у жінок репродуктивного віку. Зб. наук. праць Асоціації акушерів-гінекологів України. К. : Юстон. 2016;9–12.
4. Запорожан В, Татарчук Т, Дубинина В, Косей Н. Современная диагностика и лечение гиперпластических процессов эндометрия. Репродуктивная эндокринология. 2012;1(3) : 5–12. DOI: <https://doi.org/10.18370/2309-4117.2012.3.5-12>
5. Татарчук Т, Бурлака О, Корінна К. Медикаментозна терапія гіперпроліферативних процесів ендометрія. Ліки та життя. 2005;1:100–101.

6. Bettocchi S. Challenging the cervix: strategies to overcome the anatomic impediments to hysteroscopy: analysis of office hysteroscopies. *Fertil Steril.* 2016;105(5): e16–e17. DOI: <https://doi.org/10.1016/j.fertnstert.2016.01.030>
7. Авраменко Н, Постоленко В, Авраменко Н, Постоленко В. Можливості сучасних методів діагностики у жінок із безпліддям при хронічному ендометриті. *Буковинський медичний вісник.* 2020;24(1):3–9. DOI: <https://doi.org/10.24061/203327>
8. Хміль С, Чудійович Н. Хронічний ендометрит як один із факторів невдалих спроб імплантації ембріонів у програмах допоміжних репродуктивних технологій. *Актуальні питання педіатрії, акушерства та гінекології.* 2019;2:111-117. DOI: <https://doi.org/10.11603/24116-4944.2019.2.10930>
9. Hwang Ji, Song S. Optimal Dose of Vaginal Misoprostol for Cervical Ripening before Hysteroscopy: A Randomized Double-Blind Study. *J Minim Invasive Gynecol.* 2018;25(6):1031–1034. DOI: <https://doi.org/10.1016/j.jmig.2018.01.022>
10. Salazar C, Isaacson K. Office Operative Hysteroscopy. An Update *J Minim Invasive Gynecol.* 2018;25(2):199–208. DOI: <https://doi.org/10.1016/j.jmig.2017.08.009>
11. Гуменецький І. Стан порожнини матки та ендометрія у жінок при невдалих спробах застосування допоміжних репродуктивних технологій. *Актуальні проблеми педіатрії, акушерства та гінекології.* 2016;1:57-59. DOI: <https://doi.org/10.11603/24116-4944.2016.1.5987>
12. Mattar OM. Efficacy and safety of tramadol in pain relief during diagnostic outpatient hysteroscopy: systematic review and meta-analysis of randomized controlled trials. *Fertil Steril.* 2019;111(3):547–552. DOI: <https://doi.org/10.1016/j.fertnstert.2018.10.026>
13. Голота В, Бенюк В, Диндар О, Макаренко Г. Аспекти ультразвуку в лікуванні ендометріозу. III міжнар.наук.-практ. семінар Актуальні проблеми ендокринології дитячого, підліткового та репродуктивного віку. *Донецьк.* 2004;30.

*Отримано: 08.07.2023 року
Прийнято до друку: 15.10.2023 року*

Конфлікт інтересів: відсутній.

Lutsky A. S. ^{A, B, C, D, E, F}, **Kuzmina I. Yu.** ^{A, B, C, D, E, F}, **Lutskaya S. V.** ^{A, B, C, D, E, F}

irina.u.kuzmina@gmail.com

ROLE OF HYSTEROSCOPY IN THE DIAGNOSTICS OF ENDOMETRIUM PATHOLOGY AND IN THE APPLICATION OF AUXILIARY REPRODUCTIVE TECHNOLOGIES

A – research concept and design; B – collection and/or assembly of data; C – data analysis and interpretation; D – writing the article; E – critical revision of the article; F – final approval of the article

Abstract. The introduction of endoscopic technologies made it possible to significantly expand diagnostic possibilities and clarify the nature of intrauterine pathology when using assisted reproductive technologies. Hysteroscopy allows you to take material for examination from the uterine cavity, and also ensures the carrying out of this procedure for diagnostic purposes as much as possible. Treatment of infertility by hysteroscopy plays a very important role in restoring a woman's reproductive function.

The aim of the study was to improve the diagnosis of endometrial pathology through the use of hysteroscopy and targeted biopsy in the restoration of fertility and the use of assisted reproductive technologies.

Materials. A clinical and statistical analysis of the results of 88 operative hysteroscopies in patients with infertility, which were divided into two groups, was carried out. The first group included 80 patients (90.91 %) with genital and extragenital pathology. The second group included 8 patients (9.01 %) who did not have concomitant gynecological and extragenital pathology. Hysteroscopy was performed with the equipment and tools of the «KARL STORZ» company. Monopolar and bipolar coagulation was used for hemostasis. Taking into account that pathology of the uterine cavity and endometrial are frequent causes of impaired reproductive function, it was proposed to use hysteroscopy to restore reproductive function.

The results. The condition of the mucous membrane of the uterus with the help of hysteroscopy was studied in all clinical observations, since this method of instrumental research allows primarily to examine and evaluate the structural features of the endocervix and endometrial. In observation groups I and II, hysteroscopy was performed in all 88 patients: group 1 in 80 patients (90.91%) with pathological changes of the uterine mucosa and group 2 – in 8 patients (9.01 %) without pathology of the uterine mucosa. At the same time, 4 (3.52 %) women of

2 groups were diagnosed with extragenital pathology, and gynecological pathology was eliminated. The most common were endometrial polyps, chronic endometritis, cervical canal stenosis, and synechiae in the uterine cavity. Endoscopic technologies have expanded the diagnostic capabilities of investigating intrauterine pathology at the stage of fertility restoration and preparation for in vitro fertilization (IVF) and overcoming the causes of infertility.

Conclusions. Hysteroscopy with morphological examination of the endometrial remains the main method of diagnosing intrauterine pathology. The obtained data will help the clinician to make the correct diagnosis in a timely manner and develop optimal and individual patient management tactics.

KEY WORDS: *hysteroscopy, instrumental research, structural features of the endometrium, restoration of fertility, assisted reproductive technologies*

INFORMATION ABOUT AUTHORS

Andrii Serhiyovych Lutsky, MD, PhD, assistant of the Department of Obstetrics and Gynecology No. 2 of the Kharkiv National Medical University, 4, Nauky Avenue, Kharkiv, Ukraine, 61022; e-mail: luts kay.li10@gmail.com, ORCID ID: <https://orcid.org/0000-0001-6190-292X>

Iryna Yuriivna Kuzmina, MD, PhD, professor, professor of the department of general and clinical pathophysiology named after D. O. Alperna of the Kharkiv National Medical University, 4, Nauky Avenue, Kharkiv, Ukraine, 61022; e-mail: irina.u.kuzmina@gmail.com, ORCID ID: <https://orcid.org/0000-0003-4180-2045>, <https://www.scopus.com/authid/detail.uri?authorId=8523783900>

Svetlana Vitaliivna Lutska, obstetrician-gynecologist, clinic named after. acad. V. I. Grishchenka, 23, street Blagoveshchenska, Kharkiv, Ukraine, 61022; e-mail: 2288@gmail.com, ORCID ID: <https://orcid.org/0000-0002-0633-9801>

For citation:

Lutsky AS, Kuzmina IYu, Lutska SV. ROLE OF HYSTEROSCOPY IN THE DIAGNOSTICS OF ENDOMETRIUM PATHOLOGY AND IN THE APPLICATION OF AUXILIARY REPRODUCTIVE TECHNOLOGIES. The Journal of V.N. Karazin Kharkiv National University. Series «Medicine». 2023;47: 12–24; DOI: **10.26565/2313-6693-2023-47-02** (in Ukrainian)

REFERENCES

1. Aplin J, Fazleabas A, Glasser S, Giudice L. The Endometrium: Molecular, Cellular and Clinical Perspectives by/ Reproductive Medicine. Assisted Reproductive Techniques. 2008:820–850. DOI: <https://doi.org/10.3109/9780203091500>
2. Tatarchuk T, Reheda S. Protyzagalna terapiia yak skladova kompleksu likuvannia retsydyvuiuchoi hiperplazii endometriia. Reproduktyvnoe zdorove zhenshchyny. 2007;3:75–6. [in Ukrainian]
3. Altybaieva D. Diahnostychni kryterii adenomiozu v poiednanni z hiperplastychnymy protsesamy endometriia u zhinok reproduktyvnoho viku. Zb. nauk. prats Asotsiatsii akusheriv-hinekologiv Ukrainy. K.: Yuston. 2016;9–12. [in Ukrainian]
4. Zaporozhan V, Tatarchuk T, Dubynyna V, Kosei N. Sovremennaia dyahnostyka y lechenye hyperplastycheskykh protsessov endometriya. Reproduktyvnaia endokrynolohyia. 2012;1(3):5–12. DOI: <https://doi.org/10.18370/2309-4117.2012.3.5-12>. [in Ukrainian]
5. Tatarchuk T, Burlaka O, Korinna K. Medykamentozna terapiia hiperproliferatyvnykh protsesiv endometriia. Liky ta zhyttia. 2005;1:100–101. [in Ukrainian]
6. Bettocchi S. Challenging the cervix: strategies to overcome the anatomic impediments to hysteroscopy: analysis of office hysteroscopies. Fertil Steril. 2016;105(5): e16–e17. DOI: <https://doi.org/10.1016/j.fertnstert.2016.01.030>
7. Avramenko N, Postolenko V, Avramenko N, Postolenko V. Mozhlyvosti suchasnykh metodiv diahnostyky u zhinok iz bezpliddiam pry khronichnomu endometryti. Bukovynskyi medychnyi visnyk. 2020;24(1):3–9. DOI: <https://doi.org/10.24061/203327> [in Ukrainian]
8. Khmil S, Chudiiiovych N. Khronichniy endometryt yak odyin iz faktoriv nevdaylykh sprob implantatsii embrioniv u prohramakh dopomizhnykh reproduktyvnykh tekhnolohii. Aktualni pytannia pediatrii, akusherstva ta hinekologii; 2019;2:111–117. DOI: <https://doi.org/10.11603/24116-4944.2019.2.10930> [in Ukrainian]
9. Hwang Ji, Song S. Optimal Dose of Vaginal Misoprostol for Cervical Ripening before Hysteroscopy: A Randomized Double-Blind Study. J Minim Invasive Gynecol. 2018;25(6):1031–1034. DOI: <https://doi.org/10.1016/j.jmig.2018.01.022>
10. Salazar C, Isaacson K. Office Operative Hysteroscopy. An Update J Minim Invasive Gynecol. 2018;25(2):199–208. DOI: <https://doi.org/10.1016/j.jmig.2017.08.009>

11. Humenetskyi I. Stan porozhnyny matky ta endometriia u zhinok pry nevdalykh sprobakh zastosuvannia dopomizhnykh reproduktyvnykh tekhnolohii. Aktualni problemy pediatrii, akusherstva ta hinekolohii. 2016;1:57–59. DOI: <https://doi.org/10.11603/24116-4944.2016.1.5987> [in Ukrainian]
12. 12 Mattar OM. Efficacy and safety of tramadol in pain relief during diagnostic outpatient hysteroscopy: systematic review and meta-analysis of randomized controlled trials. Fertil Steril. 2019;111(3):547–552. DOI: <https://doi.org/10.1016/j.fertnstert.2018.10.026>
13. Holota V, Beniuk V, Dyndar O, Makarenko H. Aspekty ultrazvuku v likuvanni endometriozu. III mizhnar.nauk.-prakt. seminar Aktualni problemy endokrynolohii dytiachoho, pidlitkovoho ta reproduktyvnoho viku. Donetsk. 2004;30. [in Ukrainian]

Received: 07.08.2023

Accepted: 10.15.2023

Conflicts of interest: *author has no conflict of interest to declare.*

Scientific edition

Наукове видання

The Journal
of V. N. Karazin Kharkiv
National University

Вісник
Харківського національного
університету
імені В. Н. Каразіна

series «Medicine»

серія «Медицина»

Issue 47

Випуск 47

Computer typesetting: *Blinkova O. V.*

Комп'ютерне верстання: *Блінкова О. В.*

The journal provides easy and free access to the catalog, metadata and full-text articles on the following Internet sites: Scientific Periodicals of V. N. Karazin Kharkiv National University, The Vernadsky National Library of Ukraine, Scientific Electronic Library (RSCI), Polish Scholarly Bibliography, Index Copernicus, CyberLeninka, ISSUU, Open Academic Journals Index, CiteFactor, ResearchBib, Google Scholar, Eurasian Scientific Journal Index, WorldCat, Cosmos Impact Factor, General Impact Factor, Infobase Index, Bielefeld Academic Search Engine, The European Reference Index for the Humanities and the Social Sciences, Directory of Open Access Journals (DOAJ, DOI).

Журнал забезпечує вільний і безкоштовний доступ до каталогу, метаданих і повних текстів статей на наступних веб-ресурсах: Наукова періодика Каразінського університету, Бібліотека імені В. І. Вернадського, Наукова електронна бібліотека (РІНЦ), Polish Scholarly Bibliography, Index Copernicus, КіберЛенінка, ISSUU, Open Academic Journals Index, CiteFactor, ResearchBib, Google Академія, Eurasian Scientific Journal Index, WorldCat, Cosmos Impact Factor, General Impact Factor, Infobase Index, Bielefeld Academic Search Engine, The European Reference Index for the Humanities and the Social Sciences, Directory of Open Access Journals (DOAJ, DOI).

Підп. до друку 27.11.2023 р. Формат 60×84/8

Папір офсетний. Друк цифровий.

Ум. друк. арк. 6,03. Обл.-вид. арк. 7,1

Наклад 50 пр.

61022, м. Харків, майдан Свободи, 4
Харківський національний університет імені В. Н. Каразіна

Надруковано ХНУ імені В. Н. Каразіна

Видавництво

61022, м. Харків, майдан Свободи, 4

Тел.: 705-24-32

Свідоцтво суб'єкта видавничої справи ДК № 3367 від 13.01.09 р.