



В. В. Лесний<sup>1</sup>, А. С. Лесна<sup>1</sup>,  
В. О. Філоненко<sup>2</sup>

<sup>1</sup>Харківський національний  
медичний університет

<sup>2</sup>Комунальне некомерційне  
підприємство «Обласна  
лікарня інтенсивного  
лікування» м. Маріуполь

© Колектив авторів

## ОСОБЛИВОСТІ ДИФЕРЕНЦІАЛЬНОЇ ДІАГНОСТИКИ УРГЕНТНОЇ ХІРУРГІЧНОЇ АБДОМІНАЛЬНОЇ ПАТОЛОГІЇ ПІД ЧАС ПАНДЕМІЇ КОРОНАВІРУСНОЇ ІНФЕКЦІЇ

**Реферат. Мета.** Проаналізувати особливості диференціальної діагностики ургентної хірургічної патології під час пандемії коронавірусної інфекції.

**Матеріали і методи.** В основу роботи покладений аналіз результатів дообстеження 28 пацієнтів на рівні приймального відділення, що звернулися за медичною допомогою в ургентному порядку.

**Результати досліджень і їх обговорення.** Проаналізовані переваги та недоліки використання інструментальних методів для виявлення атипичних форм коронавірусної інфекції та гострої абдомінальної патології. На підставі цього був розроблений діагностичний алгоритм з використанням експрес-тестів на визначення COVID-19 та ургентних ультразвукових протоколів, що дозволило виявити у 8 (28,6 %) пацієнтів ураження легенів без клінічної симптоматики, а у 5 (17,9 %) підтвердити гостру хірургічну патологію.

**Висновок.** При огляді пацієнтів з підозрою на гостру абдомінальну патологію з метою диференціальної діагностики з гастроінтестинальною формою COVID-19 необхідно рутинне використання експрес-тестів на виявлення антитіл до коронавірусної інфекції та сонографічне дослідження органів черевної порожнини (протокол FAST), органів грудної клітини (протокол BLUE).

**Ключові слова:** гостра абдомінальна патологія, ургентна хірургія, коронавірусна інфекція.

### Вступ

Пандемія коронавірусної інфекції без сумнівів внесла свої корективи в роботу хірургічної служби України, а саме: скорочення планових хірургічних втручань; відділень (лікарень, співробітників) для надання стаціонарної допомоги хворим з коронавірусним важким респіраторним синдромом (SARS-CoV-2), у зв'язку з чим виникло підвищене навантаження на ургентну хірургічну службу з високими ризиками зараження новим вірусом.

Подальше всебічне вивчення SARS-CoV-2 виявило «підводні камені» в патогенезі даного захворювання [1, 2]. Безсумнівно, COVID-19 являє собою переважно респіраторну інфекцію, але останні публікації вказують на ураження й інших органів мішеней, таких як судини, шлунок, печінка, підшлункова залоза, що обумовлено наявністю на поверхні ендотеліоцитів (гепатоцитів, панкреатоцитів) рецепторів для ангіотензин-перетворюючого ферменту типу 2, які виступають входними воротами для проникнення вірусу в клітину й прояву його прямої цитопатичної дії [3, 4].

Особливостям зриву регуляторних механізмів, котрі проявляються у вигляді «медіаторної

бурі» при імунодефіцитних станах, сприяють різноманітність клінічних проявів і тривалого перебігу коронавірусної інфекції, що сприяє появі різних ускладнень, які нерідко вимагають хірургічної корекції [5].

З огляду на складність патогенезу й клінічних проявів COVID-19, перед ургентними хірургами постає нова задача: в умовах дефіциту часу та інструментальних методів діагностики диференціювати атипичні форми коронавірусної інфекції (гастроінтестинальні прояви) від гострої абдомінальної патології.

### Мета досліджень

Проаналізувати особливості диференціальної діагностики ургентної хірургічної патології під час пандемії коронавірусної інфекції.

### Матеріали та методи досліджень

Критеріями включення в дослідження були:

- 1) звернення пацієнта за медичною допомогою в ургентному порядку;
- 2) наявність абдомінального больового синдрому;
- 3) наявність симптомів, що вказують на можливий атипичний прояв коронавірусної інфекції.

На підставі критеріїв була сформована клінічна група, що складалася з 28 пацієнтів. За гендерною ознакою чоловіків було 17 (60,7 %); жінок — 11 (39,3 %). Вікові групи пацієнтів мали вигляд: молодше 40 років — 2 (7,2 %); від 40 до 60 років — 10 (35,7 %); старше 60 років — 16 (57,1 %). Особливості звернення за медичною допомогою: бригадою швидкої медичної допомоги — 15 (53,6 %); за направленням від сімейного лікаря — 8 (28,6 %); самозвернення — 5 (17,8 %).

На момент госпіталізації всі пацієнти пред'являли скарги на наявність больового синдрому наступних локалізацій: епігастральна, права підреберна області — 14 (50 %); права клубова область — 9 (32,1 %); мезогастральна область — 4 (14,3 %); без чіткої локалізації в животі — 1 (3,6 %).

Крім цього хворі скаржилися на нудоту/блювоту — 20 (71,4 %); діарею — 2 (7,2 %); відсутність апетиту — 25 (89,2 %); відсутність смаку та запахів — 19 (67,9 %); підвищення температури тіла до 38 °C — 15 (53,6 %); підвищення температури тіла понад 38 °C — 5 (17,9 %). Клінічних ознак гострої респіраторної інфекції (риніт, кашель, біль у горлі, задишка), обтяженого епідеміологічного анамнезу (контакт з хворими COVID-19) у пацієнтів не було.

Наявність абдомінального больового синдрому з гіпертермією, навіть при відсутності позитивних перитоніальних симптомів, не давало можливості виключити гостру абдомінальну патологію, при цьому наявність ознак, що вказують на підозрілий на COVID-19 випадок (аносмія, гіпертермія понад 38°C) не дозволяли госпіталізувати пацієнта в хірургічне відділення для динамічного спостереження з можливою інфекційною патологією, тому додаткові інструментальні методи були використані в умовах санітарного пропусника приміального відділення.

### Результати досліджень та їх обговорення

З огляду на епідеміологічну обстановку в регіоні, диференціальну діагностику починали з використання сертифікованого ВООЗ швидкого експрес-тесту на COVID-19. У всіх пацієнтів Cellex qSARS-CoV-2 IgG/IgM Cassette Rapid Test показав негативний результат, що не свідчить про відсутність патології, а вказує на відсутність антитіл до коронавірусної інфекції, які виробляються тільки через 5-7 діб від початку хвороби.

«Золотим стандартом» діагностики SARS-CoV-2 є полімеразна ланцюгова реакція в реальному часі з екстракцією вірусної РНК з мазків ротоглотки (фекалій, біопсійного матеріалу, сироватки крові), а також комп'ютерна томографія органів грудної клітини з морфологіч-

ною оцінкою індексу ураженої тканини, але виконати дані дослідження в нічний час в ургентному порядку не представлялося можливим.

У клінічному аналізі крові діапазон змін вказував на запальну реакцію без акценту на її етіологію: лейкоцитоз — 24 (85,7 %); лейкоцитоз зі зрушенням формули вліво — 19 (67,9 %); прискорена ШЗЕ — 25 (89,3 %); лімфопенія — 4 (14,3 %); анемія — 7 (25 %) пацієнтів.

Виявлено рентгенологічні ознаки при дослідженні органів грудної клітини: одинична фокус-інфільтрація неоднорідної структури більш 5 мм — 3 (10,7 %); потовщення неоднорідності коренів легень — 10 (35,7 %); симптом повітряної бронхографії — 2 (7,2 %); двостороннє полісегментарне ураження з симптомом «матового скла» — 2 (7,2 %); малий гідроторакс — 1 (3,6 %) пацієнт.

Зміни, які виявлені на оглядовій рентгенографії в прямій проекції, підтверджують необхідність методу, але також важливо пам'ятати, що рентгенологічні ознаки починають проявлятися тільки з 2–3 дня хвороби. На оглядовій рентгенографії органів черевної порожнини в вертикальному положенні вільний газ, чаші Клойбера не виявлені; у 10 (35,7 %) пацієнтів відзначено пневматоз кишечника.

Інвазивні методи діагностики у вигляді ургентної фіброезофагогастроуденоскопії були виконані тільки у 3 (10,7 %) пацієнтів, з огляду на високі ризики інфікування персоналу при даній процедурі, ендоскопічне дослідження шлунка і дванадцятипалої кишки (ДПК) показано тільки пацієнтам з «високим пріоритетом»: клініка гострої шлунково-кишкової кровотечі або анемія з нестабільною гемодинамікою; стороннє тіло шлунково-кишкового тракту (ШКТ); obturaція просвіту ШКТ (пухлина стравоходу, що вимагає стентування); механічна жовтяниця (транспілярні втручання для відновлення пасажу жовчі в ДПК).

Ультразвукове дослідження органів грудної клітини та черевної порожнини проведені всім хворим відповідно до протоколів Focused Assessment with Sonography for Trauma (FAST) або Bedside Lung Ultrasound Emergency (BLUE).

Так, згідно FAST протоколу у 5 (17,9 %) пацієнтів вдалося підтвердити гостру абдомінальну патологію: наявність напруженого, збільшеного жовчного міхура з позитивним ультразвуковим симптомом Мерфі та розшаруванням стінки — 4 (14,3 %) пацієнти; симптом «мішені» та ригідної порожнистої структури в правій клубовій області — 1 (3,6 %); вільної рідини в черевній порожнині не було виявлено.

У прон-позиції виконано дослідження за протоколом BLUE: нерівність, уривчастість плевральної лінії, наявність більше 3 В-ліній



в одному міжреберному проміжку; гепатизація тканини легені виявлена у 5 (17,9 %) пацієнтів; у 3 (10,7 %) — діагностовано ультразвукові ознаки чотирикутника.

Дані ознаки дозволили верифікувати легенево-патологію без клінічних проявів у 8 (28,6 %) хворих, а наявність больового синдрому у верхньому поверсі черевної порожнини пояснює-

ся іррадіацією болю через залучення в запальний процес парієтальної плеври.

Отримані клінічні дані свідчать про найбільшу інформативність, високу чутливість УЗД у даної групи пацієнтів в ургентній ситуації для визначення подальшого маршруту пацієнта і повинні бути включені до локального експрес-діагностичного алгоритму (рис. 1).

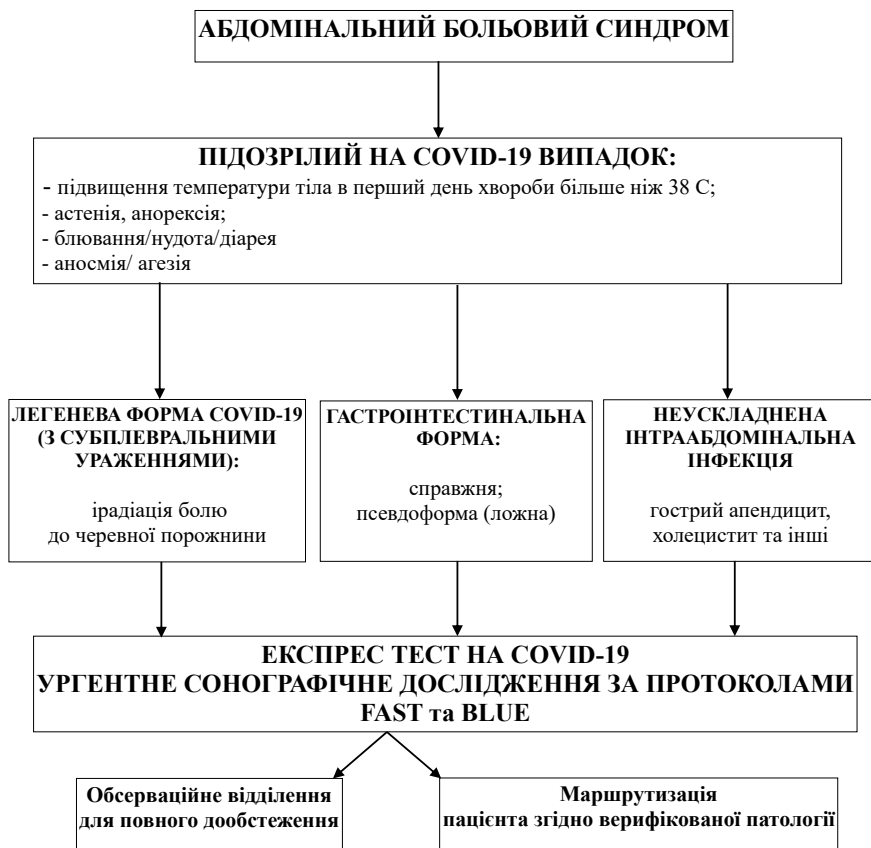


Рис. 1. Диференціальний алгоритм при абдомінальному больовому синдромі

### Висновок

Абдомінальний больовий синдром може бути обумовлений прямою вірусною інвазією або імуніопосередкованим ураженням ШКТ; або проявом дії препаратів, використаних в лікуванні SARS-CoV-2 (НПЗЗ, глюкокортикоїди, гідрохлорохін). Тому при огляді пацієнтів із

підозрою на гостру абдомінальну патологію з метою диференціальної діагностики з гастроінтестинальною формою COVID-19 необхідно рутинне використання експрес-тестів на виявлення антитіл до коронавірусної інфекції та УЗД органів черевної порожнини (протокол FAST) та органів грудної клітини (протокол BLUE).

### REFERENCES

1. Galanopoulos M, Gkeros F, Doukatas A, et al. COVID-19 pandemic: Pathophysiology and manifestations from the gastrointestinal tract. *World J Gastroenterol.* 2020; 26(31): 4579-4588. doi:10.3748/wjg.v26.i31.4579
2. Xiao, F., Tang, M., Zheng, X., Liu, Y., Li, X., & Shan, H. (2020). Evidence for Gastrointestinal Infection of SARS-CoV-2. *Gastroenterology*, 158(6), 1831–1833. doi.org/10.1053/j.gastro.2020.02.055
3. Chapman R. (2020). COVID-19: Impacting The Acute Surgical Assessment. *The British journal of surgery*, 107(11), e515. doi.org/10.1002/bjs.11984
4. Hormati A, Shahhamzeh A, Afifian M, Khodadust F, Ahmadpour S. Can COVID-19 present unusual GI symptoms? *J Microbiol Immunol Infect.* 2020 Jun;53(3):384-385. doi: 10.1016/j.jmii.2020.03.020.
5. Khanna S. Gut Involvement by COVID-19. *Mayo Clin Proc.* 2020 Nov;95(11):2309-2311. doi: 10.1016/j.mayocp.2020.09.029.

ОСОБЕННОСТИ  
ДИФФЕРЕНЦИАЛЬНОЙ  
ДИАГНОСТИКИ  
УРГЕНТНОЙ  
ХИРУРГИЧЕСКОЙ  
АБДОМИНАЛЬНОЙ  
ПАТОЛОГИИ ВО  
ВРЕМЯ ПАНДЕМИИ  
КОРОНАВИРУСНОЙ  
ИНФЕКЦИИ

*В. В. Лесной, А. С. Лесная,  
В. А. Филоненко*

**Реферат.** *Цель.* Проанализировать особенности дифференциальной диагностики ургентной хирургической патологии во время пандемии коронавирусной инфекции.

*Материалы и методы.* В основу работы положен анализ результатов дообследования 28 пациентов на уровне приемного отделения, обратившихся за медицинской помощью в ургентном порядке.

*Результаты исследований и их обсуждение.* Проанализированы преимущества и недостатки использования инструментальных методов для выявления атипичных форм коронавирусной инфекции и острой абдоминальной патологии. На основании этого был разработан диагностический алгоритм с использованием экспресс-тестов на определение COVID-19 и ургентных ультразвуковых протоколов, которые позволили выявить у 8 (28,6 %) пациентов поражение легких без клинической симптоматики, а у 5 (17,9 %) — подтвердить острую хирургическую патологию.

*Вывод.* При осмотре пациентов с подозрением на острую абдоминальную патологию с целью дифференциальной диагностики с гастроинтестинальной формой COVID-19 необходимо рутинное использование экспресс-тестов на выявление антител к коронавирусной инфекции и сонографическое исследование органов брюшной полости (протокол FAST) и органов грудной клетки (протокол BLUE).

**Ключевые слова:** *острая абдоминальная патология, ургентная хирургия, коронавирусная инфекция.*

FEATURES OF  
DIFFERENTIAL DIAGNOSIS  
OF URGENT SURGICAL  
ABDOMINAL PATHOLOGY  
DURING A PANDEMIC OF  
CORONAVIRUS INFECTION

*V. V. Lesnoy, A. S. Lesna,  
V. A. Filonenko*

**Summary.** *Aim.* To analyze the features of differential diagnosis of urgent surgical pathology during a coronavirus infection pandemic.

*Materials and methods.* The work is based on the analysis of the results of additional examination of 28 patients at the admission department, who sought medical help in an urgent manner.

*Results.* The advantages and disadvantages of using instrumental methods for detecting atypical forms of coronavirus infection and acute abdominal pathology are analyzed. Based on this, a diagnostic algorithm was developed using express tests for the determination of COVID-19 and urgent ultrasound protocols, which made it possible to identify lung lesions without clinical symptoms in 8 (28.6 %) patients, and to confirm acute surgical pathology in 5 (17.9 %) patients.

*Conclusion.* Examining patients with suspected acute abdominal pathology for the purpose of differential diagnosis with the gastrointestinal form of COVID-19, it is necessary to use rapid tests for detecting antibodies to coronavirus infection and sonographic examination of the abdominal organs (FAST protocol), chest organs (BLUE protocol).

**Key words:** *acute abdominal pathology, urgent surgery, coronavirus infection.*