



М. В. Красносельський,  
О. В. Мовчан,  
С. М. Граматюк,  
Є. М. Крутько, О. М. Білий

## МЕТОДИ ПОКРАЩЕННЯ БЕЗПОСЕРЕДНИХ ТА ФУНКЦІОНАЛЬНИХ РЕЗУЛЬТАТІВ ХІРУРГІЧНОГО ЛІКУВАННЯ ХВОРИХ НА РАК ШЛУНКА

ДУ «Інститут медичної радіології ім. С. П. Григор'єва НАМНУ», м. Харків

© Колектив авторів

**Резюме.** Наведено порівнювальні результати радикального оперативного лікування пацієнтів з раком шлунка. Пацієнтам першої групи після радикального видалення шлунка з пухлиною, відновлювально-реконструктивний етап був проведено з формуванням тонко-тонкокишкового резервуару за запропонованою методикою, пацієнтам другої групи всі етапи операції виконувалися за стандартизованою методикою. У хворих першої групи відзначені найкращі безпосередні, віддалені та функціональні результати лікування.

**Ключові слова:** рак шлунка, хірургічне лікування, функціональні результати.

### Вступ

Відсутність у онкологічному співтоваристві протоколів, що регламентують лікування раку шлунка призводить до значних розбіжностей в питаннях хірургічної тактики. На теперішній час залишаються суперечливими данні у виборі показань до об'єму радикальних оперативних втручань або парціальних резекцій шлунка. Авторитетної думки представників Японської хірургічної школи про пріоритет гастроектомії, як «операції вибору», суперечать данні ряду Європейських, Американських та вітчизняних авторів, які намагаються відстояти більш широке застосування органозберігаючих резекцій [1-6].

Однак не менш важливими питаннями залишаються ускладнення після проведення оперативних втручань з приводу раку шлунка. З усього різноманіття розладів після резекції шлунка найбільш часто спостерігається демпінг-синдром, який складає 45 % після пластики за Rouxта майже 73 %, що перенесли гастректомію. Причиною цього явища є швидке скидання вмісту з кукси шлунка в відвідну петлю тонкої кишки [3, 4].

Існує багато способів хірургічного втручання із різними методами вирішення післяопераційного демпінг-синдрому (до 36 % ускладнень) та рефлюкс-езофагіту (до 36 % ускладнень) [1, 4, 6].

Нами запропонований метод хірургічного втручання при раку шлунка, що знижує відсоток післяопераційних ускладнень та спрощує техніку утворення шлунково-кишкової непереривності.

### Мета роботи

Поліпшити безпосередні, віддалені та функціональні результати хірургічного лікування хворих на рак шлунка шляхом розробки і впровадження нових методів виконання реконструктивно-відновлювального етапу операції.

### Матеріали та методи досліджень

У дослідженні приймали участь 40 хворих, яким було проведено радикальне оперативне втручання з приводу раку шлунка. Відновний етап оперативного втручання був представлений шлунково-кишковим анастомозом. За класифікацією TNM пухлини відповідали T2-4N0-2M0. Гістологічно підтверджені аденокарциноми GIII-GIV. репрезентативні за статтю та віком. Всі хворі отримували комплексне лікування відповідно до загальноприйнятих стандартів. Вивчалася кількість післяопераційних ускладнень, післяопераційна смертність, функціональні результати, найближча і віддалена виживаність.

У залежності від метода накладання кишково-шлункового анастомозу пацієнтів було розподілено на дві групи.

Друга А група (20 пацієнтів) яким накладання анастомозу проводили за авторською методикою (патент на корисну модель «Спосіб формування штучного шлунка» №112411 від 12.12. 2016 р.).

Другу В групу склали 20 пацієнтів оперативне втручання яким було з формуванням шлунково-кишкового анастомозу за стандартизованими методиками.

Цей метод використовувався нами у пацієнтів при виявленні схильності до демпінг-синдрому. Ми вважали за доцільне протезування резервуарної функції шлунку та включення в стравообіг дванадцятипалої кишки.

При субтотальній дистальній резекції шлунка є невелика кукса з проксимальних відділів шлунку. З погляду збереження дуоденального пасажу їжі доцільне виконання методики гастродуоденостомії за Більрот-I, однак з огляду на онкологічний патогенез захворювання — Більрот-II. При виконанні паліативних і умовно-радикальних операцій, у зв'язку з високим ризиком рецидиву захворювання вважали за доцільне використання субтотальної дисталь-



ної резекції шлунку в модифікації Гофмейстера-Фінстера, Сілаева або Бальфура на довгій петлі з браунівським співвустям (рис. 1-3)

Метод що запропонований нами, виконують наступним чином: після виконання основного операційного етапу — мобілізації шлунка з обробкою основних судин кровозабезпечуючих шлунок виконують видалення препарату з пухлиною. Наступним етапом є формування на довгій петлі анастомозу (за умови виконання дистальної субтотальної резекції шлунка — гастроентероанастомозу, за умови виконання гастректомії — езофагоентероанастомозу) на відстані 10-12 см від сформованного анастомозу, з приводячої та відводячої петель тонкого

кишківника формується резервуар в довжину до 15-17 см з діаметром співвустя 12-14 см дворядним непереривчастим швом (рис. 4-6).

На останньому етапі заводиться назогастральний зонд за лінію анастомозу в резервуарі з метою раннього післяопераційного годування.

Формування на анастомозу за умови виконання дистальної субтотальної резекції шлунка — гастроентеро анастомозу, забезпечує порційну, сповільнену евакуацію харчових мас з кукси шлунка, що є профілактикою демпінг-синдрому.

Формування резервуару в довжину до 15-17 см з діаметром співвустя 12-14 см з приво-



Рис. 1. Метод субтотальної дистальної резекції шлунку в модифікації Гофмейстера-Фінстера,

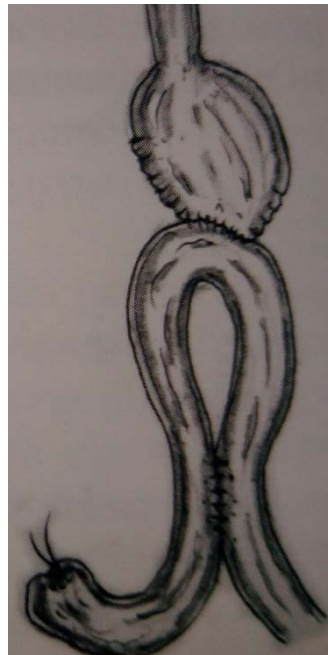


Рис. 2. Метод субтотальної дистальної резекції шлунку в модифікації Сілаева

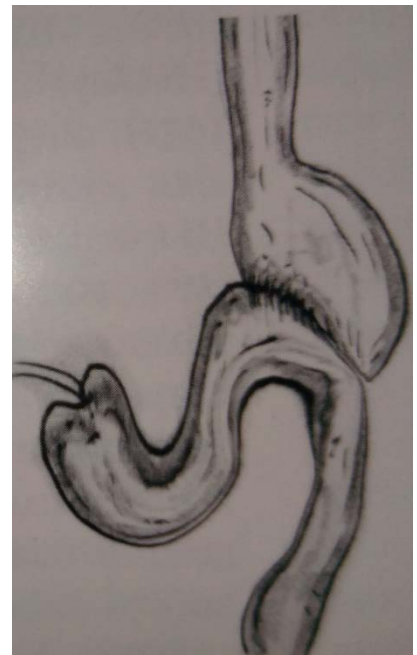

Рис. 3. Метод субтотальної дистальної резекції шлунку в модифікації Бальфура

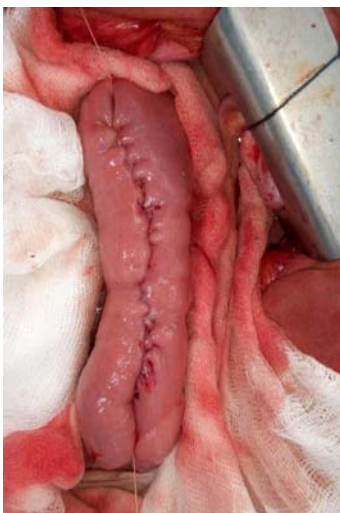

Рис. 4.

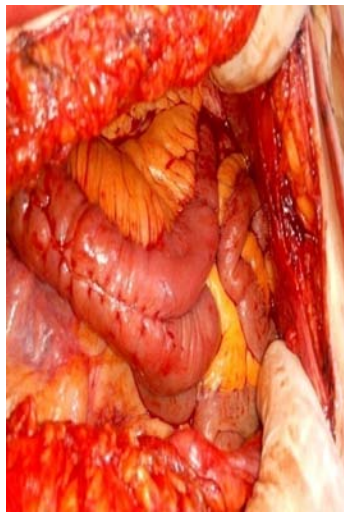


Рис. 5.

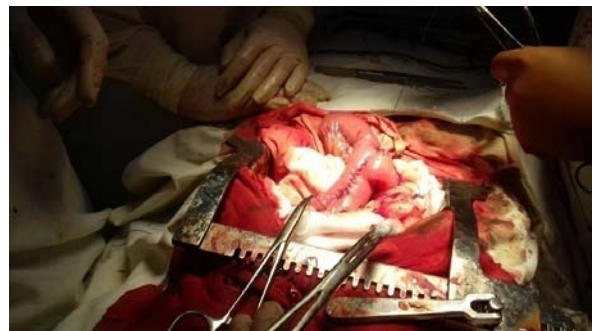

Рис. 6.



дячої та відводячої петель тонкого кишківника дозволяє знизити тиск і зменшити ймовірний розвиток неспроможності кукси.

Кількість післяопераційних ускладнень становила загалом 8,1 %. У першій групі ускладнення спостерігалися у одного хворого (1,7 %), у другій групі післяопераційні ускладнення зустрілися у 5 хворих (16,2 %).

Переважали серцево-судинні (гострий інфаркт міокарда, гостра серцево-судинна недостатність, гостре порушення мозкового кровообігу) і запальні (плеврит, пієлонефрит) ускладнення. Рідкісними післяопераційними ускладненням, що вимагало повторного оперативного втручання був точковий некроз передньої стінки кукси шлунка з перфорацією (поза лінією швів анастомозу) – було виконано ушивання перфорації з дрениванням черевної порожнини по Петрову – пацієнт на протязі трьох років спостереження живий та немає даних за продовження основної хвороби.

Післяопераційна смертність складала в першій групі 0 %, у другій – 3,5 %. Двоє пацієнтів померли: від гострого інфаркту міокарда в першу добу післяопераційного періоду.

Аналіз отриманих результатів показав, що річний безрецидивний період у радикально прооперованих хворих: склав  $(67,1 \pm 1,7)$  %, а трирічний – 46,4 % в основній групі, та на протязі одного року у групі порівняння – 53,4 %, трирічний – 39,7 %. (рис. 7).

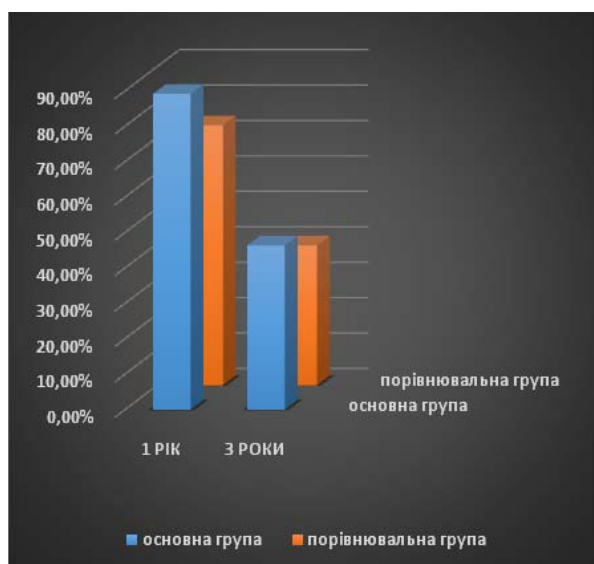


Рис. 7. Період без виявлення рецидивів у радикально прооперованих хворих

Примітка:  $p < 0,05$  по відношенню до групи порівняння.

Функціональні результати оцінювалися по нормалізації рівня біохімічних показників в сироватці крові (рівень цукру крові, рівень білкового обміну, печінкові проби), швидкості набору ваги після операції, формуванню га-

зового міхура і ступеня розтягування кукси шлунка після його резекції.

Через місяць після операції спостерігалось підвищення середньої концентрації цукру в крові серед пацієнтів основної групи на 70 %, через рік на 46,5 %. У ці ж терміни підвищення середньої концентрації цукру в крові серед пацієнтів групи порівняння було більш значним та складало через місяць після оперативного втручання 83,4 %, через рік 52,4 %

Через 1 рік після операції у хворих основної групи ранній демпінг-синдром спостерігався у 4 (10 %) хворих, з них легкого ступеня у 3 (7,6 %), середнього ступеня тяжкості у 1 (4 %) хворого. У хворих групи порівняння в той же період зареєстрований ДС у 8 хворих (20 %),  $p < 0,05$ . Прояви пізнього ДС спостерігалися 1-го (4 %) та 3-х (7,6 %) хворих відповідно основної та групи порівняння.

Таким чином, менше число хворих з ДС на 10 % після операції та відсутність важких форм даного патологічного стану свідчить про позитивну роль запропонованого способу відновлювального етапу оперативного втручання.

Щодо білкового обміну - в ранньому післяопераційному періоді у всіх прооперованих хворих з обох груп відзначалася гіпопротеїнемія, однак, у міру збільшення строків після операції спостерігалася стабілізація білкового обміну. Та надалі була чітка залежність від вибору методу реконструктивного етапу операції. Через рік після операції у хворих із застосуванням запропонованої методики оперативного втручання, рівень загального білка, концентрація альбуміну були вище на 10,9 % в порівнянні з пацієнтами, яким виконані операції за стандартизованої методики.

Та показники, що відображають функцію печінки (АлТ та АсТ) є достовірно нижчими в основній групі. Через місяць після операції в основній групі та групі порівняння АлТ  $(0,41 \pm 0,02)$  мкмоль/мл×год;  $(0,56 \pm 0,03)$  мкмоль/мл×год ( $p < 0,01$ ) та через рік  $(0,45 \pm 0,02)$  мкмоль/мл×год;  $(0,49 \pm 0,03)$  мкмоль/мл×год ( $p < 0,05$ ). Показник АсТ через місяць  $(0,34 \pm 0,03)$  мкмоль/мл×год;  $(0,44 \pm 0,01)$  мкмоль/мл×год ( $p < 0,05$ ) та через 12 місяців  $(0,30 \pm 0,01)$  мкмоль/мл×год;  $(0,35 \pm 0,01)$  мкмоль/мл×год ( $p < 0,01$ ).

Рівень лужної фосфатази через місяць в основній та групі порівняння відповідно  $(1400,5 \pm 33,7)$  нмоль/с×л;  $(1527 \pm 21,2)$  нмоль/с×л ( $p < 0,05$ ). Через рік  $(1440 \pm 34,1)$  нмоль/с×л;  $(1496 \pm 23,5)$  нмоль/с×л ( $p < 0,01$ ) відповідно.

Середня вага пацієнтів з основної групи збільшилась через рік на 1 % і спостерігалася у 90 % хворих, в той час, як у хворих порівнювальної групи приріст ваги тіла відзначений у 84,2 %.

Порівняльна оцінка рентгенологічних показників у хворих основної та групи порівняння після оперативного втручання

№	Показник	Основна група, через 7 днів після операції	Група порівняння через 7 днів після операції	Основна група, через 1 рік після операції	Група порівняння через 1 рік після операції
1	Затримка рентгенконтрастної суспензії в резервуарі, хв	6,2±0,5	14,5±0,9	5,6±0,3	12,9±0,7
2	Формування газового міхура, %	49,2±1,2	76,1±3,4	36,8±2,9	57,4±2,7
3	Надходження рентгенконтрастної суспензії в клубову кишку, хв	69,7±1,9	78,4±2,8	55,6±2,0	61,4±3,8

Примітка:  $p < 0,05$  по відношенню до групи порівняння.

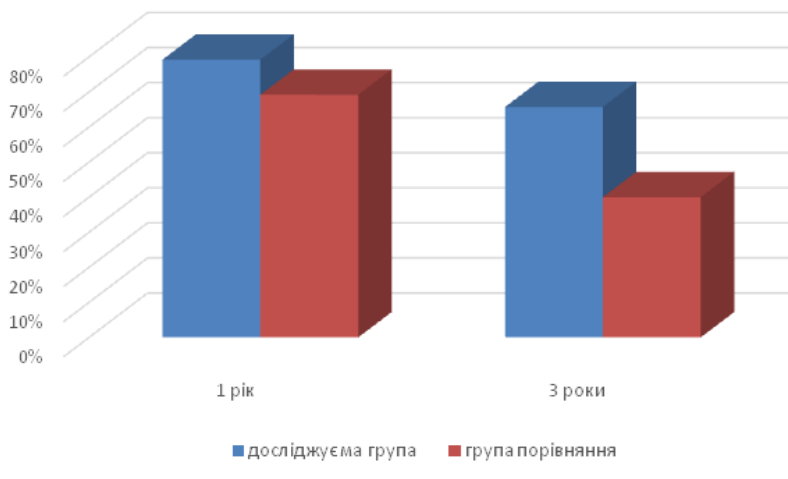

Рис. 8. Віддаленні результати виживаності у радикально прооперованих хворих

Примітка:  $p < 0,05$  по відношенню до групи порівняння.

За весь період спостереження було помітно, що затримка рентгенконтрастної суміші у пацієнтів основної групи була довше, об'єм харчового резервуару більшим. Ентеро-гастрального та ентеро-езофагеального рефлюксу не було.

Функціональні результати операцій виявилися кращими у хворих першої групи. Рівень біохімічних показників в сироватці крові нормалізувався в середньому на 6-7 добу, що було достовірно швидше ( $p \leq 0,05$ ) ніж у хворих другої групи. Вони швидше набирали вагу після операції і обсяг шлунка у них відновлювався швидше. Ми пов'язуємо це з особливостями формування стравохідного анастомозу, зниженням операційної травми і поліпшенням мікроциркуляції в зоні анастомозу і культі шлунка або тонкій кишці.

Віддалені результати виживаності простежено у 80 пацієнтів.

Однорічна виживаність склала в досліджуємій групі (79,2±1,9) %, у групі порівняння – (69,5±1,1) %. Трирічна виживаність склала

(65,5±1,2) % і (46,7±0,9) % відповідно. Підвищення віддаленної виживаності ми пояснюємо поліпшенням харчування хворих і якнайшвидшим відновленням фізіологічних функцій організму, що знайшло своє підтвердження при дослідженні кишкового мікробіоценозу.

### Висновки

1. Встановлено, що за умови формування тонко-тонкокишкового резервуару на відновлювальному етапі після виконання радикальних оперативних втручань з приводу раку шлунка забезпечується порційна, сповільнена евакуація харчових мас, що є профілактикою демпінг-синдрому.

2. Виявлено, що відновлювальний етап пацієнтів є коротший після операцій за запропонованою методикою, за рахунок більш швидкого налагодження фізіологічних процесів в організмі хворого.

3. Досліджено, що безпосередня та віддалена виживаність у першій групі є кращою.



ЛІТЕРАТУРА

1. Амбарцумян Г. А. Сравнительная оценка непосредственных и ближайших результатов модифицированной лимфодиссекции Д2 и лимфодиссекции Д1 при хирургическом лечении рака желудка / Г.А. Амбарцумян, А.В. Епремян, А.О. Таканян [и др.] // Материалы IV съезда онкологов и радиологов СНГ. Минск, 2017. – С. 119
2. Прогностическое значение морфологических параметров рака желудка / Т. А. Белоус, Л. В. Литвинова, К. К. Пугачев [и др.] // Рос. онкологический журнал. – 2007. - №2. – С. 13-18
3. Рак желудка, 30 лет поиска: успехи и проблемы / Г. В. Бондарь, Ю. В. Думанский, А. Ю. Попович [и др.] // Архив. клин. и эксперим. медицин. – 2005. - №4. – С. 520-523
4. Давыдов М. И. Современная стратегия хирургического лечения рака желудка / М. И. Давыдов, М. Д. Тер-Ованесов // Современ. Онкол. – 2010. – 3 1. – С. 4-10
5. The use of molecular biology in diagnosis and prognosis of gastric cancer / Becker K. F., Keller G. & Hoefler H. // Surg Oncol – 2000. – Vol. 9, (1). – P. 5-11.
6. Source Microsatellite instability in gastric cancer is associated with better prognosis in only stage II cancers / S. Beggelli, G. de Manzoni, S. Barbi [et al.] // Surgery. – 2006. – Mar;139(3). – P. 347-356.

**МЕТОДЫ УЛУЧШЕНИЯ  
НЕПОСРЕДСТВЕННЫХ  
И ФУНКЦИОНАЛЬНЫХ  
РЕЗУЛЬТАТОВ  
ХИРУРГИЧЕСКОГО  
ЛЕЧЕНИЯ БОЛЬНЫХ  
РАКОМ ЖЕЛУДКА**

*М. В. Красносельский,  
О. В. Молчан,  
С. М. Граматюк,  
Н. М. Крутько, О. М. Белый*

**Резюме.** Приведены сравнительные результаты радикального хирургического лечения больных с раком желудка. Пациентам первой группы после радикального удаления желудка с опухолью, восстановительно-реконструктивный этап выполнялся с формированием тонко-тонкокишечного резервуара по предложенной методике, пациентам второй группы все этапы операции выполнялись по стандартизированной методике. У больных 1-ой группы отмечены лучшие непосредственные, отдаленные и функциональные результаты лечения.

**Ключевые слова:** *рак желудка-хирургическое лечение-функциональные результаты.*

**METHODS OF IMPROVING  
OF THE IMMEDIATE  
AND FUNCTIONAL  
RESULTS FOR SURGICAL  
TREATMENT OF THE  
PATIENTS WITH STOMACH  
CANCER**

*M. V. Krasnoselsky,  
O. V. Movchan,  
S. M. Gramatyuk,  
E. M. Krutko, O. M. Biliy*

**Summary.** The comparative results of the radical surgical treatment of patients with cancer of stomach are given. To the patients of the first group after the radical removal of stomach with the tumor, reducing-reconstructive stage was carried out with the formation of intestino-intestino reservoir employing the procedure proposed, to the patients of the second group all stages of operation were carried out employing the standardized procedure. In the patients of 1-st group are noted the best direct, distant and functional results of treatment.

**Key words:** *stomach cancer, surgical treatment, functional results.*