

А.Д.Бойченко, М.О.Гончарь, І.Ю.Кондратова, А.В.Сенаторова

**КРИТЕРІЇ ДІАГНОСТИКИ ГЕМОДИНАМІЧНО ЗНАЧУЩОЇ
ВІДКРИТОЇ АРТЕРІАЛЬНОЇ ПРОТОКИ У НЕДОНОШЕНИХ НОВОНАРОДЖЕНИХ**

Харківський національний медичний університет, кафедра педіатрії № 1 та неонатології
Регіональний перинатальний центр, Харків, Україна

Резюме. У статті представлені результати клінічного та доплерехокардіографічного спостереження за недоношеними новонародженими, що реалізовано в алгоритмі діагностики гемодинамічно значущої відкритої артеріальною протоки.

Ключеві слова: недоношені новонароджені, гемодинамічно значуща відкрита артеріальна протока, неонатальний період.

А.Д.Бойченко, М.А.Гончарь, И.Ю.Кондратова, А.В.Сенаторова

**КРИТЕРИИ ДИАГНОСТИКИ ГЕМОДИНАМИЧЕСКИ ЗНАЧИМОГО
ОТКРЫТОГО АРТЕРИАЛЬНОГО ПРОТОКА У НЕДОНОШЕННЫХ
НОВОРОЖДЕННЫХ**

Харьковский национальный медицинский университет,
кафедра педиатрии № 1 и неонатологии
Региональный перинатальный центр, Харьков, Украина

Резюме. В статье представлены результаты клинического и доплерэхокардиографического наблюдения за недоношенными новорожденными, что реализовано в алгоритме диагностики гемодинамически значимого открытого артериального протока.

Ключевые слова: недоношенные новорожденные, гемодинамически значимый открытый артериальный проток, неонатальный период.

A.D.Boychenko, M.A.Gonchar, I.Yu.Kondratova, A.V.Senatorova

**CRITERIA FOR THE DIAGNOSIS OF HEMODYNAMICALLY SIGNIFICANT
PATENT DUCTUS ARTERIOSUS IN PRETERM INFANTS**

Kharkiv National Medical University, Department of Pediatrics and Neonatology number 1
Regional Perinatal Center, Kharkov, Ukraine

Summary. The article presents the results of a clinical observation and by Doppler preterm infants, which is implemented in the diagnostic algorithm of hemodynamically significant patent ductus arteriosus.

Key words: preterm infants, hemodynamically significant patent ductus arteriosus, neonatal period.

Вступ. На теперішній час суттєвою проблемою залишаються питання виходжування недоношених дітей, особливо з низькою та екстремально низькою масою тіла при народженні. Відкрита артеріальна протока у недоношених може мати важкі клінічні наслідки, особливо в період одужання від респіраторного дистрес-синдрому. На стан новонародженої дитини впливає гемодинамічний статус, який суттєво залежить від функціонуючої відкритої артеріальної протоки [1, 2].

Гемодинамічно значуща відкрита артеріальна протока (ГЗВАП) – особливий патологічний стан, що може бути у глибоко недоношених новонароджених. У новонароджених з масою тіла менше 2000 г ГЗВАП виявляється приблизно у 40%, а у дітей, гестаційний вік яких менше 30 тижнів – приблизно від 60 до 80% [1, 3]. Гемодинамічна значущість відкритої артеріальної протоки обумовлює важку дихальну недостатність, киснезалежність, що вимагає проведення тривалої штучної вентиляції легенів. Остання, в свою чергу, може бути причиною розвитку інфекційних ускладнень і навіть бронхолегеневої дисплазії [1, 4, 5]. ГЗВАП є причиною синдрому «обкрадання» церебрального та мезентеріального кровотоків у новонароджених, саме тому його існування пов'язують з високим ризиком розвитку внутришньошлуночкових крововиливів та некротичного ентероколіту [1, 6].

У новонароджених гестаційного віку менше 28 тижнів і з вагою менше 1000 г потреба в закритті гемодинамічно значущої ВАП становить 55-70% [1]. При природному перебігу ГЗВАП у недоношеної дитини ймовірність його самостійного закриття становить у 34,7% [1, 4], а в разі його персистування необхідно хірургічне закриття у віці до 1 року життя.

Таким чином, пошук маркерних ознак гемодинамічної значущості відкритої артеріальної протоки набуває особливої уваги в умовах необхідності підвищення виживаності глибоко недоношених новонароджених та профілактики розвитку ранньої інвалідизації.

Метою дослідження стало удосконалення ранньої діагностики гемодинамічно значущої відкритої артеріальної протоки у недоношених новонароджених у неонатальному періоді шляхом визначення об'єктивних клінічних та доплерехокардіографічних критеріїв.

Матеріали та методи дослідження. Обстежено 84 новонароджених (хлопчики – 51,2%, дівчатка – 49,8%) з гестаційним віком 24-35 тижнів. Допплерехокардіографічне дослідження (ДЕХОКГ) проводилося на апараті «MyLab25Gold» фірми «Esaote» (Італія) за розширеним протоколом (з визначенням показників центральної гемодинаміки та діастолічної функції шлуночків), також вивчався церебральний, нирковий та мезентеріальний кровотоки з визначенням IR у магістральних судинах. ДЕХОКГ

проводилося всім новонародженим відразу після народження або у першу добу життя, через 48 та 72 години, на 5-7 добу життя та через дві доби.

З метою визначення морфометричних даних та показників центральної гемодинаміки новонароджені були розподілені на групи залежно від маси тіла. До першої групи (n=21) увійшли діти з екстремально низькою масою тіла (маса при народженні $779,5 \pm 63,4$ г, довжина тіла – $33,3 \pm 0,4$ см) зі строком гестації 24-29 тижнів. Друга група (n=25) – новонароджені дуже низької маси тіла ($1297,1 \pm 112,6$ г, довжина – $38,4 \pm 1,32$ см) 30-34 тижнів гестації, третю групу (n=38) склали новонароджені з низькою масою тіла ($1859,1 \pm 118,1$ г, довжина тіла – $42,8 \pm 0,9$ см) 31-35 тижнів гестації.

Отримані дані оброблені за допомогою методу варіаційної статистики, а також непараметричного критерію Манна-Уїтні для рівняння двох незалежних ненормально розподілених вибірок.

Результати дослідження. Аналіз перебігу вагітності показав, що у 82,1% ($p \leq 0,05$) матерів мало місце її ускладнений перебіг у вигляді загрози передчасних пологів у 64,3% ($p \leq 0,05$) обстежених, преєклампсія і гестоз вагітності визначався у 38,1%, відшарування плаценти у 30,9% жінок. Анемія вагітних зареєстрована у 21,4% породіль. 32,1% дітей народжені шляхом кесаревого розтину в зв'язку з наростанням тяжкості преєклампсії і появи ознак порушення життєдіяльності плода, а також наявності важкої екстрагенітальної патології у жінок. 30,9% дітей народжені від другої та наступної вагітностей, від багатоплідної вагітності – 8,3% немовля. За анамнестичним та інструментальними даними антенатальний дистрес плода встановлений у 39,3% обстежених, що стало наслідком несприятливих умов внутрішньоутробного розвитку при обтяженому перебігу вагітності на тлі супутньої соматичної патології у 57,1% ($p \leq 0,05$) матерів. Діагноз асфіксія встановлений у 30,9% недоношених. Терапію сурфактантом отримали 5 дітей першої групи з приводу важкого респіраторного дистрес-синдрому (РДС).

У 9 (10,7%) ($p < 0,05$) першої групи встановлено ГЗВАП у відповідності до критеріїв у розробленому алгоритмі (рис. 1) [7]. До ранніх ускладнень (в перші 7 діб після народження), що свідчать про наявність ГЗВАП було віднесено: збільшення тяжкості РДС – у 4 (44,4%) пацієнтів, у 3 (33,3%) недоношених у перші дві доби після народження діагностовано внутрішньошлуночковий крововилив I-II ст., у 2 (22,2%) зареєстроване тривале геморагічне відділення з трахео-бранхіального дерева, у 5 (55,5%) – погане засвоєння ентерального харчування та підвищення ризику розвитку НЕК, у однієї дитини – зниження діурезу, у 3 (33,3%) обстежених – нестійкі показники насичення крові киснем. Під час аускультатії серця вислуховувався систолічний шум в II-III міжребер'ї зліва від грудини – у 4 (44,4%)

недоношених, інтенсивність якого залежала від динаміки РДС та середнього тиску у легеневій артерії.

При ультразвуковому дослідженні серця встановлені морфологічні зміни камер серця та порушення внутрішньосерцевої гемодинаміки, що представлено у таблиці 1.

У 100% обстежених встановлено функціонування фетальних комунікацій: діаметр відкритого овального отвору у дітей першої групи складав $2,7 \pm 0,5$ мм, другої та третьої груп – $3,5 \pm 0,3$ мм; діаметр ВАП (по потоку у стовбурі ЛА) у першій групі – $2,5 \pm 0,8$ мм, у другій – $2,4 \pm 0,6$ мм, у третій групі – $2,2 \pm 0,4$ мм.

Таблиця 1

Ехокардіографічні показники у недоношених новонароджених з гемодинамічно значущою відкритою артеріальною протокою

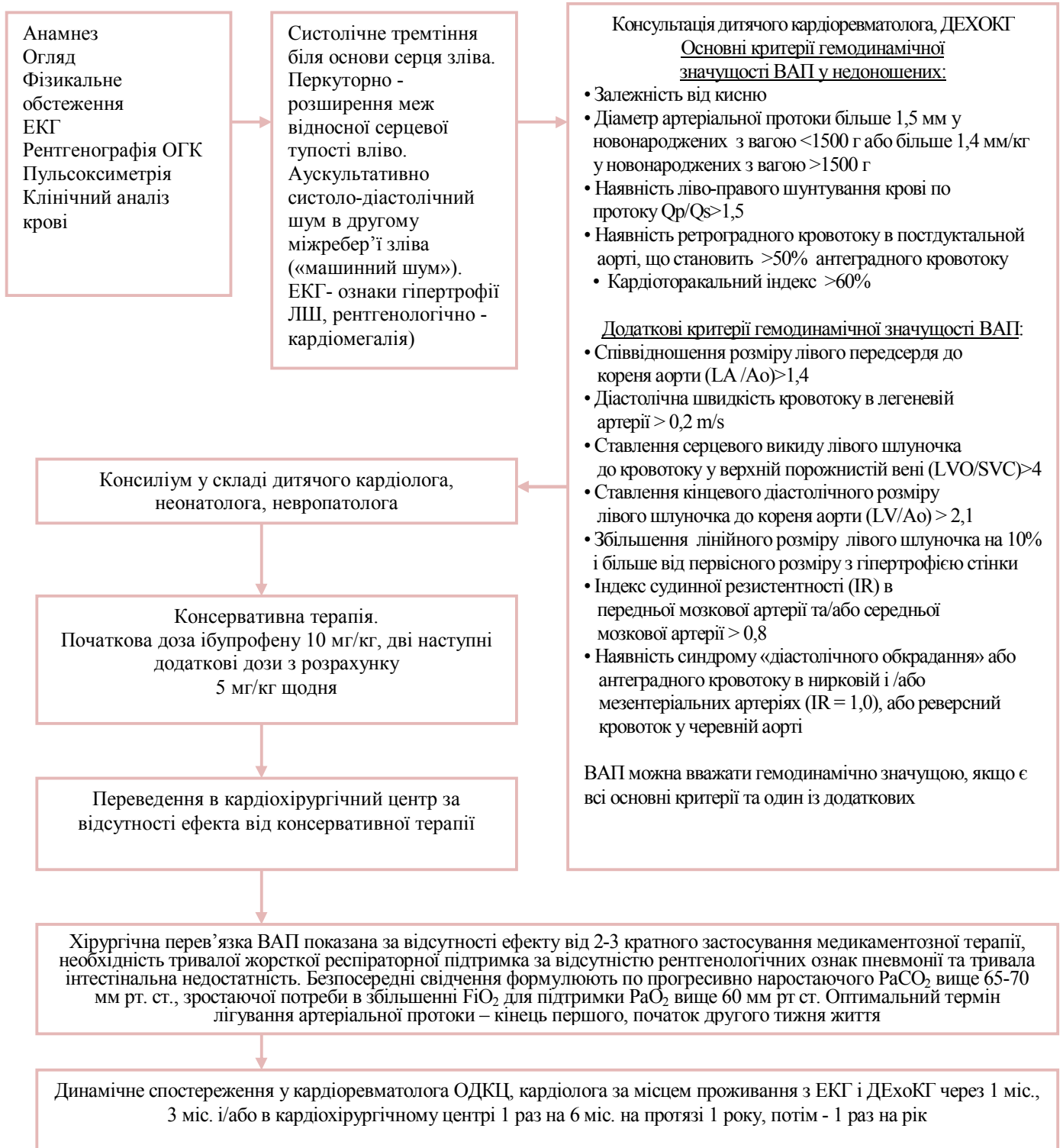
Ознаки	Кількість обстежених (n=9)
Дилатація порожнини лівого шлуночка з помірною гіпертрофією стінки та міжшлуночкової перетинки у апікальній частині	$77,8 \pm 17,6\%$ ($p1^2$; $1/3 < 0,05$)
Дилатація порожнини правого шлуночка	$70,0 \pm 16,2\%$ ($p1^2$; $1/3 < 0,05$)
Дилатація порожнини лівого передсердя	100% ($p1^2$; $1/3 < 0,05$)
Регургітація I-II ст. на трикуспідальном та пульмональном клапанах	$65,0 \pm 16,8\%$ ($p1^2$; $1/3 < 0,05$)
Підвищення середнього тиску в ЛА	$77,8 \pm 17,6\%$ ($p1^2$; $1/3 < 0,05$)
Підвищення скорочувальної здатності міокарда	$10,0 \pm 10,0\%$
Зниження скорочувальної здатності міокарда	$22,2 \pm 14,6\%$

Примітка: $p1^2$; $1/3 < 0,05$ – вірогідність відзнак між групами.

У всіх новонароджених, яким встановлено діагноз – гемодинамічно значуща відкрита артеріальна протока зареєстровано порушення діастолічної функції лівого та правого шлуночків серця за типом уповільненої релаксації. Гіперкінетичний варіант центральної гемодинаміки виявлено у 44,4% новонароджених дітей, еукінетичний – у 33,3% обстежених та гіпокінетичний – у 22,2% немовлят, які знаходилися у тяжкому стані з клінічними ознаками ускладнень ГЗВАП.

Наявність ВАП (її діаметр) та тривалість функціонування має відбиток на типі режиму гемодинаміки, про що свідчить зворотній кореляційний зв'язок з систолічним індексом ($r = -0,45$, $p < 0,05$) та ($r = -0,48$, $p < 0,05$ відповідно).

Алгоритм діагностики та ведення новонароджених з ВАП



Хірургічне лікування ГЗВАП було проведено шістьом новонародженим з 7 по 18 сутки життя, у трьох пацієнтів сталася спонтанна облітерація протоки.

Резюмуючи все вище перелічене можна відзначити основну тенденцію в терапії ГЗВАП – закриття протоки якомога раніше і, по можливості, до появи ускладнень.

Загальноприйняту думку про оптимальний термін закриття ГЗВАП на другому тижні життя у недоношених новонароджених, на нашу думку, повинно вирішуватися індивідуально на користь більш раннього її закриття. Рішення про необхідність та строк хірургічного лікування (перев'язка) ГЗВАП повинно прийматися індивідуально на основі клінічного та ультразвукового обстеження серця новонародженого.

Висновки: Критерії клінічної та інструментальної діагностики гемодинамічно значущої відкритої артеріальної протоки є необхідним впровадити в план обстеження недоношених новонароджених з вагою менше 1500 грамів. Основними клінічними проявами гемодинамічно значущої відкритої артеріальної протоки слід вважати: залежність від кисню, збільшення тяжкості респіраторного дистрес-синдрому, погане засвоєння ентерального харчування, наявність неврологічної симптоматики на тлі внутришньошлуночкових крововиливів.

Частота ГЗФАП обернено пропорційна строку гестації, частіше зустрічається у недоношених з екстремально низькою масою тіла. Морфологічні зміни камер серця та клінічне погіршення стану новонародженого свідчить про необхідність рішення питання хірургічної корекції ГЗВАП. Розроблений алгоритм діагностики та спостереження новонароджених з ВАП може бути використаний у практичній охороні здоров'я.

Вважаємо доцільним проводити подальші дослідження з метою вдосконалення показань до раннього закриття гемодинамічно значущої відкритої артеріальної протоки.

ЛІТЕРАТУРА:

1. Shannon E.G. Hamrick, Georg Hansmann. Patent Ductus Arteriosus of the Preterm Infant. – Pediatrics. – 2010. – Vol. 125 - № 5. – P. 1020-1030.
2. Протокол ведения недоношенных детей с гемодинамически значимым функционирующим артериальным протоком. Под редакцией: академика РАМН Н.Н. Володина, профессора Е.Н. Байбариной. Москва, 2010. – 29 с.
3. Єфремов С.О. Открытый артериальный проток у недоношенных детей: тактика ведения и показания к хирургическому лечению. – Автореф. дисс.на соискание уч. степени к.мед.н., Москва, 2010. – 25 с.
4. Arun Sasi, Ashok Deorari. Patent Ductus Arteriosus in Preterm Infants. - Indian Pediatrics . - 2011. – V. 48. – P. 301-308.
5. Joseph W Kaempf. Permissive tolerance of the patent ductus arteriosus may increase the risk of Chronic Lung Disease. /Joseph W Kaempf. Robert Huston, Ying Xing Wu, Andrew J

Kaempf, Lian Wang, Gary Grunkemeier, Rebecca Mischel, Howard Cohen, Bret Freitag. // Research and Reports in Neonatology. – Vol. 2013:3.- P. 5-10.

6. Крючко Д.С., Антонов А.Г., Ленюшкина А.А., Ионов О.В., Балашова Е.Н. Современные представления об открытом артериальном протоке у новорожденных. – Педиатрия. – 2011. - Том 90. - № 1.- С. 130-136.
7. Волосовець О.П., Сенаторова Г.С., Гончарь М.О., Бойченко А.Д. Діагностика та моніторинг вроджених вад серця у новонароджених. // Навч. посібник. Рекомен. МОН України як навчальний посібник для студентів вищих медичних навчальних закладів III-IV рівнів акредитації. – Харків, 2013. - 108 с.