

УДК 591.444.5:615.277

## ИЗМЕНЕНИЯ В СТРУКТУРЕ ПАРАЩИТОВИДНЫХ ЖЕЛЕЗ КРЫС ПОСЛЕ ВОЗДЕЙСТВИЯ ЦИКЛОФОСФАНА

Кащенко С.А., Ерохина В.В.

ГЗ «Луганский государственный медицинский университет», Луганск, Украина

*Целью работы было исследование количества ядер клеток на единице площади препарата и кровоснабжения параситовидных желез крыс после применения циклофосфана. Исследование проведено на 36 крысах-самцах с исходной массой тела  $180 \pm 10$ , которым вводили циклофосфан однократно внутримышечно в дозировке 200 мг/кг. Материал забирали на 3, 7, 15, 30, 90 сутки после завершения инъекций. Подсчитывали количество ядер и сосудов, измеряли диаметр сосудов. После введения циклофосфана у крыс во всех сроках наблюдения наблюдалось уменьшение количества ядер клеток на площади 1000 мкм<sup>2</sup> в параситовидных железах. Максимальное различие между анализируемыми показателями в опытной и контрольной группах наблюдалось на 15 и 30 сутки. К 90 суткам наблюдения изучаемые параметры приближались к контрольным показателям.*

**Ключевые слова:** параситовидная железа, крысы, морфометрия, циклофосфан.

В настоящее время цитостатические препараты широко используются в клинической практике в связи с увеличением частоты распространения онкопатологии, воспалительных неинфекционных и аутоиммунных заболеваний среди населения. Одним из препаратов выбора является циклофосфан, который входит в различные схемы противоопухолевой терапии, активно применяется в трансплантологии и лечении аутоиммунных заболеваний [2, 6]. Применение цитостатиков на фоне иммунодефицитных состояний, которые зачастую сопутствуют опухолевым заболеваниям, приводит к развитию тяжелых осложнений, что связано с их иммуносупрессивным влиянием на различные органы и системы [3, 7]. Детальное изучение действия препарата на отдельные субпопуляции клеток и сроки их восстановления при различных схемах введения представляет огромный интерес для науки и практики. Особое значение имеет изучение органов эндокринной системы, функционирование которой тесно связано с деятельностью иммунной системы и направлено на поддержание гомеостаза организма. Комплексные данные относительно морфологии параситовидных желез при изменении иммунного статуса организма отсутствуют, поэтому изучение данного вопроса является актуальным для экспериментальной медицины.

Настоящая работа является составной частью научно-исследовательской темы кафедры гистологии, цитологии и эмбриологии «Особенности строения органов иммунной, эндокринной и нервной систем при иммуностимуляции и иммуносупрессии», государственный регистрационный номер 0112U000096.

**Целью** работы было изучение влияния циклофосфана на структуру параситовидных желез после экспериментальной иммуносупрессии.

**Материалы и методы.** Исследование проведено на 36 беспородных крысах-самцах репродуктивного возрастного периода с исходной массой тела  $180 \pm 10$  г. При работе с животными руководствовались Законом Украины «Про захист тварин від жорстокого поводження» (№ 1759-VI от 15.12.2009), положениями брифинга Европейского научного сообщества «Использование животных в исследованиях (2000)». Иммуносупрессивное состояние моделировали путем введения циклофосфана однократно внутримышечно в дозировке 200 мг/кг. В высоких дозах (200 мг/кг) препарат тормозит рост и размножение клеток, угнетает пролиферацию лимфоцитарных клонов [11]. Контролем служили интактные животные. Животных выводили из эксперимента на 3,

7, 15, 30, 90 сутки после введения циклофосфана. Параситовидные железы в комплексе со щитовидными фиксировали в 10% растворе нейтрального формалина, затем подвергали стандартной гистологической проводке. Гистологические срезы правых параситовидных желез производили в поперечном направлении, а левых – в продольном, окрашивали гематоксилином-эозином. При помощи автоматизированного морфометрического комплекса (цифровой фотоаппарат Olympus SP 500UZ, микроскоп Olympus CX 41, персональный компьютер, компьютерная программа «Morpholog») подсчитывали количество ядер клеток и сосудов, измеряли диаметр сосудов и толщину капсулы параситовидных желез. С каждого объекта исследовалось шесть срезов, подсчет проводили в шести полях зрения. Полученные данные экспортировались в программу Microsoft Office Excel для сохранения и дальнейшей статистической обработки. Анализ результатов исследования проводили с помощью пакета статистических программ «Statistica 6.0». Достоверность статистически значимых отличий между показателями экспериментальных и контрольных групп животных определяли с помощью критерия Стьюдента-Фишера при  $p \leq 0,05$ .

**Результаты и обсуждение.** В контрольной группе у белых лабораторных крыс имеются две параситовидные железы, которые расположены на латеральной поверхности краниального полюса каждой доли щитовидной железы.

Структурно-функциональной единицей параситовидных желез является трабекула, которая представлена эпителиальными тяжами паратироцитов, разделенными тонкими прослойками рыхлой соединительной ткани с многочисленными капиллярами. Параситовидная железа крыс контрольной группы состоит из двух типов клеток: главных паратироцитов и оксифильных паратироцитов. В свою очередь среди главных паратироцитов встречаются два типа клеток: светлые «покоящиеся» и темные «активные», структура которых строго коррелирует с их функциональной активностью.

Строма железы контрольной группы крыс образована капсулой с отходящими перегородками из рыхлой волокнистой соединительной ткани, которые не обеспечивают полного разделения органа на дольки.

После статистической обработки показателей были получены данные, представленные в таблице (таблица 1). Минимальное значение количества ядер клеток на 1000 мкм<sup>2</sup> у животных контрольной

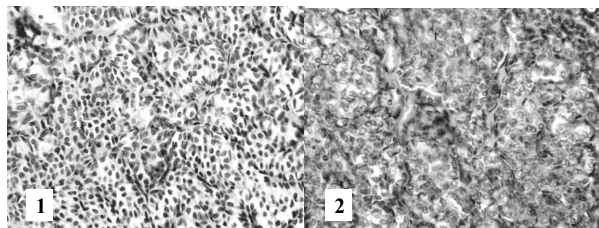
группы наблюдалось в ранние сроки наблюдения. С увеличением возраста крыс происходит увеличение показателя.

**Таблица 1** - Количество ядер клеток паразитовидных желез на площади 1000 мкм<sup>2</sup> в разные сроки после введения циклофосфана ( $M \pm m$ ,  $n=36$ )

| Сроки забора материала | Количество ядер клеток на 1000 мкм <sup>2</sup> |           |
|------------------------|---|-----------|
|                        | Циклофосфан                                     | Контроль  |
| 3 сутки                | 4,44±0,04*                                      | 4,86±0,05 |
| 7 сутки                | 3,67±0,04*                                      | 4,46±0,03 |
| 15 сутки               | 3,79±0,05*                                      | 4,74±0,09 |
| 30 сутки               | 5,74±0,05*                                      | 7,38±0,08 |
| 90 сутки               | 6,19±0,05                                       | 6,29±0,11 |

Примечание: \* - достоверные отличия от контрольных данных при  $p \leq 0,05$

После введения циклофосфана типичным для гистологических препаратов всех сроков наблюдения было уменьшение пролиферации клеток паразитовидных желез на срезе (рисунок 1).



1 – участок правой паразитовидной железы крысы экспериментальной группы, 30 сутки, 2 - участок правой паразитовидной железы крысы интактной группы, 30 сутки. Приближение: Zoot 18,5. Объектив: Plan C N 40x/0.25 /-FN22

**Рисунок 1** - Участок паренхимы паразитовидных желез крыс экспериментальной и интактной групп

Количество ядер клеток паразитовидных желез у подопытных животных уменьшилось в ранние сроки наблюдения на 8,64% (3 сутки) и на 17,71% (7 сутки) по сравнению с контрольными показателями. В более поздние сроки наблюдения подобная динамика изменения пролиферации клеток паразитовидных желез сохраняется. На 15 сутки показатели снизились на 20,04%. Максимальное снижение изучаемых параметров было отмечено на 30 сутки - 22,22% (рисунок 2). К 90 суткам наблюдения изучаемые параметры имели тенденцию к нивелированию в сравнении с контрольными.

Полученные результаты были сопоставлены с результатами других исследователей, работавших в смежном направлении. В работах Т. Naveh-Manu и соавторов (1995) была изучена пролиферация клеток паразито-видных желез крыс в условиях гипокальциемии, гипер- и гипофосфатемии. Выявлено 10-ти кратное увеличение исследуемого показателя на фоне гиперплазии железы. В условиях экспериментальной гипофосфатемии показатели клеточной пролиферации снижались, тогда как при гиперфосфатемии возрастали в несколько раз [8]. Подобную тенденцию изменения активности клеток в условиях гипер- и гипофосфатемии описали также Y. Almaden

и соавторы (2003), которые провели серию экспериментальных исследований на беспородных крысах [10]. Говоря о пролиферативной активности паразитовидных желез крыс в возрастном аспекте Q. Wang, S. Palnitkar и M. Parfitt (1996) отмечают, что среднее количество клеток паразитовидных желез остается постоянным между 8-22 неделями жизни крысы. На более поздних этапах онтогенеза наблюдается уменьшение пролиферации и увеличение количества стромальных компонентов в структуре железы [9].

В своей работе О. Р. Джура (2013) отмечает, что в постнатальном онтогенезе развития паразитовидных желез у женщин старших возрастных групп наряду с разрастанием стромальных элементов и увеличением относительного количества оксифильных клеток уменьшается количество главных паратироцитов, но возрастает диаметр их ядер с увеличением содержания нуклеиновых кислот [1]. Таким образом, паразитовидные железы обладают высокой морфореактивностью, которая наблюдается при различных способах воздействия. Клеточный состав данного органа вариативен на разных этапах онтогенеза, что подтверждает необходимость его всестороннего изучения.

При изучении кровоснабжения паразитовидных желез существенных различий между количеством сосудов крыс экспериментальной и контрольных групп не выявлено. С целью оптимизации анализа полученных данных была предложена градация сосудов в зависимости от их диаметра ( $d=20-30$  мкм,  $d=31-45$  мкм,  $d=46-60$  мкм). Среднее количество сосудов на единицу поля зрения составило  $1,97 \pm 0,14$ . Сосуды диаметром 20-30 мкм встречались в 2 раза чаще, чем сосуды диаметром 31-45 мкм и в 4,25 раза чаще, чем сосуды диаметром 46-60 мкм.

Кровоснабжение паразитовидных желез также имеет свои особенности в возрастном аспекте. Данные изменения изучала Е.Е. Росткова (2004) на трупном материале и установила, что с возрастом происходит увеличение количества закрытых сосудов и артериоло-венулярных анастомозов, в венозном звене выявляются приспособления для увеличения емкости органного русла, встречаются сильно извитые венулярные ветви и расширения типа лакун или каверн [4]. П.Ф. Степанов и В.Г. Сапожников (1980), отмечают, что формирование его основных структур происходит в первом периоде зрелого возраста, в дальнейшем отмечается увеличение объема венозного русла, количества артериоло-артериальных анастомозов и венозных лакун [5].

По нашим данным, показатели толщины капсулы у крыс подопытных и экспериментальных животных не имели существенных различий. Среднее значение составило  $16,8 \pm 3,98$  мкм.

**Выводы.** 1. После введения циклофосфана у белых беспородных крыс-самцов репродуктивного возрастного периода во всех сроках наблюдения отмечалось уменьшение количества ядер клеток на площади 1000 мкм<sup>2</sup>.

2. Максимальное различие между анализируемыми показателями в опытной и контрольной группах наблюдалось на 15 и 30 сутки.

3. К 90 суткам наблюдения изучаемые параметры имели тенденцию к нивелированию и были сравнимы с контрольными показателями.

В перспективе целесообразно изучить ультрамикроскопические аспекты строения паразитовидных желез после введения циклофосфана и иммунофана.

## Литература

1. Джура, О. Р. Порівняльна характеристика фізіологічних та морфологічних па-раметрів при щитоподібних залоз у віковому аспекті / О. Р. Джура // Морфологія. – 2013. – Том 7, № 2. – С. 41-46.
2. Морфофункциональная характеристика индуцированной иммуносупрессии и возможности ее коррекции / Е.А. Лебединская [и др.] // Морфология. – 2010. – Т. 137, № 4. С. 112.
3. Особливості будови органів ендокринної та імунної систем експериментальних тварин після імуносупресії / С. А. Кашченко [та ін.] // Українські медичні вісті. – 2011. – Том 9, № 1-4 (72-75). – С. 308.
4. Росткова, Е. Е. Возрастные особенности кровоснабжения околощитовидных желез человека / Е. Е. Росткова // Успехи современного естествознания. – 2004. - № 8. – С. 67.
5. Степанов, П.Ф. Структурные и возрастные изменения микроциркуляторного русла парашитовидных желез человека / П. Ф. Степанов // Проблемы эндокринологии. – 1980. – №. 26(3). - С. 33-7.
6. Cyclophosphamide augments inflammation by reducing immunosuppression in a mouse model of allergic airway disease / Y.C. Rolph [et al.] // Journal of Allergy and Clinical Immunology. – 2006. – V. 117, № 3. – P. 635-641.
7. Immune-potentiating effects of the chemotherapeutic drug cyclophosphamide / S. Brode [et al.] // Critical Reviews in Immunology. - 2008. – V. 28(2). – P. 109-26.
8. Parathyroid cell proliferation in normal and chronic renal failure rats / T. Naveh-Many [et al.] // Journal of clinical investigation. – 1995. – V. 96. – P. 1786-1793.
9. Parathyroid cell proliferation in the rat: effect of age and of phosphate administration and recovery / Q. Wang [et al.] // Endocrinology. – 1996. - V. 137(11). – P. 4558-62.
10. Proliferation in hyperplastic human and normal rat parathyroid glands: role of phosphate, calcitriol, and gender / Y. Almaden [et al.] // Kidney International. – 2003. – V. 64(6). – P. 2311-7.
11. Steele, T.A. Chemotherapy-induced immunosuppression and reconstitution of immune function / T. A. Steele // Leukemia Research Journal. - 2002. - V. 26(4). - P. 411-4.

## Literatura

1. Dzhura, O. R. Porivnyalna harakteristika fiziologichnih ta morfologichnih parametriv prischitopodobnih zaloz u vikovomu aspekti / O. R. Dzhura // Morfologiya. – 2013. – Tom 7, № 2. – S. 41-46.
2. Morfofunktsionalnaya harakteristika indutsirovannoy immunosupressii i vozmozhnos-ti ee korrektsii / E.A. Lebedinskaya [i dr.] // Morfologiya. – 2010. – T. 137, № 4. S. 112.
3. Osoblivosti budovi organiv endokrinnoi ta imunnoi sistem eksperimentalnih tvarin pislya imunosupresii / S.A. Kashchenko [ta in.] // Ukrayinski medichni visti. – 2011. – Tom 9, № 1-4 (72-75). – S. 308.
4. Rostkova, E.E. Vozrastnyie osobennosti krvosnabzheniya okoloschitovidnyih zhe-lez cheloveka / E. E. Rostkova // Uspehi sovremenngo estestvoznaniya. – 2004. -№ 8. – S. 67.
5. Stepanov, P. F. Strukturnyie i vozrastnyie izmeneniya mikrotsirkulyatornogo rusla paraschitovidnyih zhelez cheloveka / P. F. Stepanov // Problemy endokrinologii. – 1980. – №. 26(3). - S. 33-7.
6. Cyclophosphamide augments inflammation by reducing immunosuppression in a mouse model of allergic airway disease / Y. C. Rolph [et al.] // Journal of Allergy and Clinical Immunology. – 2006. – V. 117, № 3. – P. 635-641.
7. Immune-potentiating effects of the chemotherapeutic drug cyclophosphamide / S. Brode [et al.] // Critical Reviews in Immunology. - 2008. – V. 28(2). – P. 109-26.
8. Parathyroid cell proliferation in normal and chronic renal failure rats / T. Naveh-Many [et al.] // Journal of clinical investigation. – 1995. – V. 96. – P. 1786-1793.
9. Parathyroid cell proliferation in the rat: effect of age and of phosphate administration and recovery / Q. Wang [et al.] // Endocrinology. - 1996 V. 137(11). – P. 4558-62.
10. Proliferation in hyperplastic human and normal rat parathyroid glands: role of phosphate, calcitriol, and gender / Y. Almaden [et al.] // Kidney International. – 2003. – V. 64(6). – P. 2311-7.
11. Steele, T.A. Chemotherapy-induced immunosuppression and reconstitution of immune function / T. A. Steele // Leukemia Research Journal. - 2002. - V. 26(4). - P. 411-4.

## CHANGES IN THE STRUCTURE OF RAT PARATHYROID GLAND AFTER THE APPLICATION OF CYCLOPHOSPHAMIDE

*Kashchenko S.A., Yerokhina V.V.*

State Establishment «Luhansk State Medical University», Luhansk, Ukraine

*The objective of the work was to study the number of cell nuclei in the area of 1000 μm<sup>2</sup> and blood supply in rat parathyroid glands after the application of cyclophosphamide. The study was carried out on 36 male rats with an initial body weight of 180 ± 10. The animals received an intramuscular injection of cyclophosphamide in a dose of 200 mg/kg body weight. The material was taken on 3, 7, 15, 30, 90 days after the injection. The number of cell nuclei and vessels was estimated, as well as vessel diameter was measured. The number of cell nuclei was decreased after the application of cyclophosphamide during all periods of observation. The most significant changes of the obtained data were received on days 15 and 30. The differences between the experimental and control groups were not statistically significant on the 90th day of the observation. The difference between blood supply of parathyroid glands and their capsule thickness was not detected during the time periods specified.*

**Key words:** *parathyroid gland, rats, morphometry, cyclophosphamide.*

Адрес для корреспонденции: e-mail: kashchenko\_s@list.ru

Поступила 11.12.2013