

Реферат

ВПЛИВ АЛЬТАНУ НА МОРФОФУНКЦІОНАЛЬНИЙ СТАН ШКІРИ ПРИ ЛОКАЛЬНОМУ ІОНІЗУЮЧОМУ ОПРОМІНЕННІ В ЕКСПЕРИМЕНТІ

Звягінцева Т.В., МIRONCHENKO С.І., ФЕДАК Н.М.

Ключові слова: альтан, іонізуюче опромінення, шкіра, морфологічні дослідження

Мета дослідження – вивчити вплив альтану на морфофункціональний стан шкіри при локальному іонізуючому опроміненні в експерименті. Місцеві променеві ушкодження моделювали шляхом локального однократного рентгенівського опромінення ділянки стегна щурів у дозі 80 Гр. Тварини були розподілені на 2 групи: контроль (без лікування) – тварини, що підлягали локальному іонізуючому опроміненню (1 група); тварини із застосуванням альтану до та після опромінення (2 група). Альтан вводили внутрішньошлунково в дозі 1 мг/кг за 1 годину до опромінення та протягом 10 діб після опромінення 1 раз на добу. Ефективність препарату оцінювали за тривалістю протікання та термінами загоєння променевих реакцій шкіри щурів у порівнянні з групою контролю. Для об'єктивізації загоєння використовували морфологічні методи дослідження вогнища опромінення. Морфологічно вивчення опроміненої ділянки у тварин без лікування виявило розвиток важких виразково-деструктивних змін шкіри з ознаками пригнічення репаративного процесу та виразної хронізації променевої виразки. Лікувально-профілактичне застосування альтану проявлялося зниженням ступеня важкості променевих реакцій, прискоренням термінів загоєння, що підтверджується патоморфологічними дослідженнями шкіри.

Summary

EFFECT OF ALTAN ON MORPHOFUNCTIONAL STATE OF SKIN EXPOSED TO LOCAL IONIZING RADIATION IN EXPERIMENT

Zviagintseva T.V., Mironchenko S.I., Fedak N.N.

Key words: Altan, ionizing irradiation, skin, morphological studies.

The purpose of the study was to examine the influence of Altan on morphofunctional state of skin exposed to local ionizing radiation in the experiment. Local radiation injury was simulated by a single local X-ray exposure of thigh area in rats in a dose of 80 Gr. Animals were divided into 2 groups: control (untreated) animals subjected to local ionizing radiation (group 1); animals which were given Altan before and after the exposure (group 2). Altan was administered intragastrically in a dose of 1 mg / kg body wt 1 hour before the exposure and in 10 days after the exposure, 1 time per day. Drug efficacy was assessed by the duration of the healing course and the healing time of radiation skin reactions in rats in comparison with the control group. For the objective assessment of healing process morphological methods were used. These methods allowed to reveal the development of severe ulcerative destructive changes in the skin with signs of depression of reparative process in the irradiated areas in the animals having no treatment. Therapeutic and prophylactic use of Altan manifested reduced severity of radiation reactions, acceleration of healing time, that was confirmed by pathomorphological studies of the skin.

УДК: 616.5–001.17–085.454.1–091.8–092.9

Звягінцева Т.В., Кривошапка А.В., Наумова О.В.

МОРФОЛОГИЧЕСКИЕ ИЗМЕНЕНИЯ КОЖИ КРЫС ПОСЛЕ ТЕРМИЧЕСКОГО ОЖОГА ПРИ ПРИМЕНЕНИИ МАЗЕВЫХ ПРЕПАРАТОВ С РАЗНЫМ МЕХАНИЗМОМ ДЕЙСТВИЯ

Харьковский национальный медицинский университет

Цель исследования – изучить морфологические особенности термического повреждения кожи крыс под влиянием препаратов с разным механизмом действия. Исследования проводили на крысах популяции WAG. Животные были разделены на 3 группы: 1-я – животные с ожогом без лечения (контроль). Животным второй группы на область ожога наносили метилурациловую мазь, третьей группы – мазь тиотриазолина. На 3, 7, 14, 21, 28-е сутки животных выводили из эксперимента, после чего забирали фрагменты ткани. Показано, что применение ранозаживляющих препаратов ограничивает деструктивные изменения в коже, вызванные термическим повреждением, способствует формированию грануляционной ткани, ее созреванию и эпителизации.

Ключевые слова: термический ожог, морфологические исследования, метилурациловая мазь, мазь тиотриазолина.

Тема: «Создание, изучение и патогенетическое обоснование применения новых комбинированных лекарственных средств и лекарственных средств политропного действия», государственный регистрационный номер 0109U001748

Ожоги имеют многовековую историю, однако внимание к ним не ослабевает. Это связано с увеличением частоты получения ожогов в быту и на производстве, в условиях катастроф мирного времени и региональных военных конфликтов, а также со сложностью патогенеза и лечения ожоговой болезни, а главное – с высокой летальностью [1]. В первую очередь при ожогах повреждается кожный покров. Именно его повреждение считают главным в развитии ожоговой болезни [2]. В последнее время основными направ-

лениями исследования патогенеза воспаления стали иммунологические и молекулярно-биологические. На первый план изучения выдвинулись цитокины – молекулы межклеточной сигнализации. Роль цитокинов в регуляции процессов воспаления стала предметом самого интенсивного изучения во всем мире [3-5]. В целом цитокины в низких концентрациях необходимы для правильного формирования очага воспаления; более высокие дозы вызывают развитие системных проявлений воспалительной реакции [6]. Течение ра-

невого процесса у крыс с термическим ожогом характеризуется длительным повышением уровня провоспалительных цитокинов (ИЛ-1 β , ИЛ-8, ФНО- α) в сыворотке, что указывает на хронизацию процесса, удержание раневого процесса в стадии персистирующего воспаления. Применение же ранозаживляющих препаратов с разным механизмом действия ускоряет заживление, что сопровождается снижением уровня провоспалительных цитокинов [7]. Для подтверждения планиметрических и визуальных наблюдений за процессами заживления под влиянием метилурациловой мази и мази тиотриазолина, нормализующих уровень цитокинов в крови, мы провели морфологические исследования кожи животных после термического ожога, что и составило цель данной работы.

Материал и методы исследования

Эксперименты по моделированию ожогов выполнены на 100 крысах популяции WAG массой 200–250 г. На выстриженном участке задней части бедра под барбиталовым наркозом вызвали термический ожог [8]. Животные были разделены на три группы: 1-я группа – животные с термическим ожогом без лечения (контроль). Животным второй группы на область ожога наносили метилурациловую мазь, третьей группы – мазь тиотриазолина. Мазь наносили тонким слоем на обожженную поверхность сразу после термического воздействия и в течение всего периода эксперимента (28 суток). На 3, 7, 14, 21, 28-е сутки животных выводили из эксперимента, после чего забирали фрагменты кожи с места термического ожога. Обзорные препараты, окрашенные гематоксилином и эозином, использовались для общей оценки состояния исследуемых тканей. Окрашивание препаратов фукселином на эластические волокна по Вейгерту с докрасиванием пикрофусином по методу Ван Гизон использовалось для выявления и дифференцировки соединительнотканых структур. С помощью ШИК-реакции по Мак Манусу Хочкису (контроль с амилазой) выявляли нейтральные гликозаминогликаны (ГАГ). Гистологические и гистохимические методики выполнялись по прописям, изложенным в руководствах по гистологической технике и гистохимии [9,10].

Результаты и их обсуждение

При микроскопическом изучении в I группе животных (ожог без лечения) на 3-и сутки эксперимента в большинстве наблюдений эпидермис в зоне ожога представлен отдельными островками клеток без дифференцировки на слои. Базофильные ядра сморщенные, вытянутые, в части клеток с распадом на глыбки, в части клеток они определяются в виде слабо окрашенных «теней». Цитоплазма эпидермоцитов зернистая, эозинофильная, межклеточные соединения разрушены. В 33 % наблюдений эпидермис практически полностью отсутствует. Эозинофильный роговой слой тонкий, плотный. Базальная мембрана эпидермиса по периферии зоны ожога резко истончена со слабо выраженной интенсивностью ШИК-реакции, в центре не определяется. На 7-е сутки эксперимента в зоне ожога некротические изменения во всех наблюдениях «углубляются» и в процесс вовлекается не только дерма, но и подкожная клетчатка и в 50 % наблюдений мышцы. Поверхностный слой зоны деструкции представлен фуксинофильным детритом в котором обнаруживаются немногочисленные поли-

морфноклеточные нейтрофилы, макрофаги. Придатки кожи разрушены. На 14-й день эксперимента во всех наблюдениях зона повреждения покрыта струпом, содержащим многочисленные лейкоциты и макрофаги, свободно лежащие и фагоцитированные колонии бактерий, гомогенные слабо фуксинофильные обрывки пучков соединительнотканых волокон, группы некротизированных мышечных волокон и жировых клеток, фибрин. Придатки кожи не визуализируются. Ниже струпа лежит широкий непрерывный слой созревающей грануляционной ткани. Последняя состоит преимущественно из новообразованных сосудов капиллярного типа с непрерывной тонкой ШИК-позитивной базальной мембраной. На 21-е сутки эксперимента во всех наблюдениях, как и в предыдущем сроке, имеются признаки эпителизации раневого дефекта за исключением центральной зоны, покрытой струпом, состоящим из фибрина, обрывков некротизированных волокнистых структур, сегментированных лейкоцитов. На 28-е сутки в исследуемой группе во всех наблюдениях отмечается эпителизация раны. Эпидермис неравномерной толщины, встречаются акантоотические разрастания эпидермиса, характеризующиеся очаговой гиперплазией его с эндофитным ростом в подлежащую ткань.

Таким образом, данные исследования препаратов кожи животных 1-й группы показывают, что к 3-м суткам эксперимента в эпидермисе и дерме пораженной зоны развиваются выраженные некротические изменения с развитием экссудативного процесса в прилегающих тканях. К 7-м суткам деструктивные изменения достигают максимума. К 14-м суткам начинают преобладать пролиферативные и репаративные процессы, но в большинстве наблюдений имеются признаки осложнения репаративного процесса. К 21-м суткам продолжается эпителизация раны, имеются признаки созревания грануляционной ткани. К 28-м суткам процесс эпителизации раны закончен, однако имеются признаки нарушения процессов пролиферации, дифференцировки и ороговения эпидермиса в виде очаговой гиперплазии эпидермиса с явлениями акантоза и гиперкератоза (рис. 1). Соединительная ткань с признаками фиброобразования, очаговыми воспалительными инфильтратами и сохраняющимися островками грануляционной ткани.

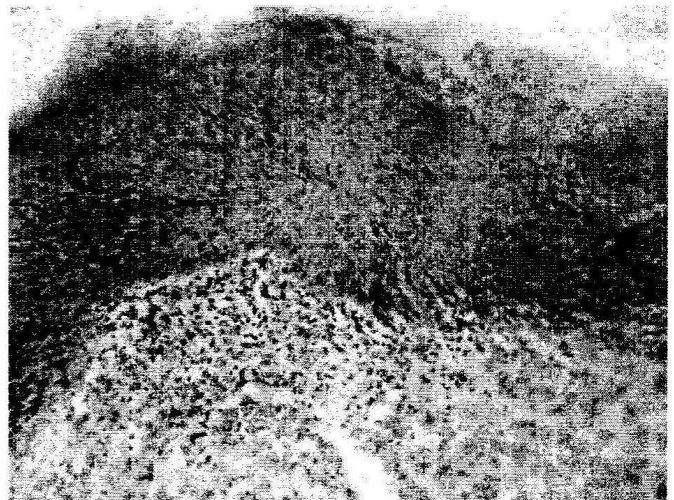


Рис. 1. Гиперплазия эпителиа в зоне сохранившихся в верхних отделах регенерации островков грануляционной ткани, очаговая лимфо-лейкоцитарная инфильтрация. Термический ожог (группа I), 28-е сут. Окраска гематоксилином и эозином. $\times 200$.

Во 2-й группе животных, получавших лечение метилурациловой мазью, к 3-м суткам зона термического ожога характеризуется некротическими изменениями эпидермиса и дермы. Эпидермис в центральных отделах зоны повреждения отсутствует полностью, на периферии он частично сохранен. Границы клеток не определяются. Роговой слой плотный, эозинофильный. Тонкая слабо ШИК-позитивная базальная мембрана эпидермиса визуализируется только в периферических отделах зоны ожога. В дерме отсутствует дифференцировка на сосочковый и сетчатый слои, коллагеновые волокна склеены в плотные гомогенные эозинофильные массы. Структура волосяных фолликулов и сальных желез нарушена, клетки с тяжелыми некробиотическими изменениями в виде фрагментации и лизиса ядер и цитоплазмы. Сохранившиеся в нижних отделах дермы сосуды с очаговым или тотальным фибриноидным некрозом стенки. Прилежащие ткани с выраженным стромальным и межмышечным отеком, отграничены от некротического детрита зоной лимфолейкоцитарной с примесью макрофагов инфильтрации. Вены резко расширены, полнокровны, артериолы неравномерно сужены с типичной аккомодацией и очаговой десквамацией эндотелиоцитов. В просвете капилляров определяются стазы, краевое стояние лейкоцитов с выходом их в периваскулярное пространство. Слабо ШИК-позитивная базальная мембрана сосудов выражена неравномерно. В прилежащих к зоне некроза тканях коллагеновые волокна сосочкового и сетчатого слоев дермы, рыхлой волокнистой ткани гиподермы сохраняют пучковое строение, однако выглядят набухшими, слабо фуксинофильными. На 7-е сутки обнаруживаются распространенные деструктивные изменения эпидермиса, дермы и гиподермы и в 17 % наблюдений мышечной ткани. Эпидермис отсутствует практически на всей раневой поверхности, за исключением периферических отделов. На 14-й день микроскопически раневой дефект кожи во всех наблюдениях покрыт неравномерной толщины струпом. Струп представлен фибрином, гемолизированными эритроцитами, содержит лейкоциты и макрофаги, иногда обрывки некротизированных тканей. Под струпом определяется широкий пласт созревающей грануляционной ткани. В поверхностных его отделах ткань состоит преимущественно из новообразованных сосудов, равномерно расположенных по ширине пласта. Сосуды приблизительно одного диаметра, стенка их тонкая, состоит из умеренно ШИК-позитивной непрерывной базальной мембраны и лежащими на ней сочными эндотелиоцитами с набухшим базофильным ядром и светлой цитоплазмой. Между сосудами определяются многочисленные фибробласты с умеренно базофильным округлым ядром, незрелые клетки гематогенного ряда, многочисленные тонкие коллагеновые волокна, расположенные без определенной ориентации. По направлению к нижним отделам регенерата нарастает содержание волокнистых структур, они складываются в пучки, ориентированные параллельно поверхности кожи; уменьшается содержание фибробластов, появляются фиброциты с базофильным вытянутым ядром; количество сосудов сокращается за счет запустевания части из них, появляются признаки намечающейся дифференцировки стенки оставшихся со-

судов. Придатки кожи в зоне регенерата не визуализируются. На 21-е сутки во всех наблюдениях в препаратах кожи периферические отделы регенерата покрыты эпидермисом, врастающим под струп. На 28-е сутки эксперимента зона регенерата полностью эпителизирована во всех наблюдениях. Отмечается неравномерность толщины эпидермиса с очаговой гиперпролиферацией эпидермиса с наличием аканто- тических разрастаний (рис. 2).




Рис. 2. Акантоз и гиперкератоз эпидермиса в зоне регенерата. Группа II (лечение метилурациловой мазью), 28-е сут. Окраска гематоксилином и эозином. $\times 100$.

Таким образом, применение метилурациловой мази ограничивает деструктивные изменения, вызванные термическим повреждением. Некротические изменения захватывают мышцы лишь в 17 % наблюдений, по сравнению с группой без лечения (50 % наблюдений). Репаративные процессы начинаются на более ранних сроках эксперимента и протекают интенсивнее, чем в контрольной группе животных.

В 3-й группе животных, леченых мазью тиотриазолина, к 3-м суткам обнаруживается сформированная зона коагуляционного некроза, захватывающая эпидермис и дерму. Эпидермис полностью отсутствует в центральной зоне термического поражения. На участках, прилежащих к неповрежденной коже он фрагментирован, локализуется у устьев волосяных фолликулов. Границы между клетками стерты, цитоплазма эозинофильная, ядра гиперхромные, пикнотичные, частью фрагментированные, в части клеток ядра не определяются или выглядят в виде «теней». Эозинофильный роговой слой тонкий, плотный. В локусах сохранившегося эпидермиса базальная мембрана истончена, слабо ШИК-позитивна или не определяется. Дерма представлена фуксинофильным тканевым детритом, сформированным из склеенных некротизированных фрагментированных коллагеновых волокон. Придатки кожи с выраженными деструктивными изменениями. В волосяных фолликулах и связанных с ними сальных железах границы между клетками не определяются, фрагментированные ядра определяются в виде «теней». Сосуды нижних отделов дермы с парциальным или тотальным фибриноидным некрозом стенки, отсутствием эндотелиальной выстилки, в просвете определяется гемолизат из разрушенных форменных элементов. Прилежащие к зоне некроза ткани с выраженным отеком, массивной,

тсєлмущественно лейкоцитарной с примесью макро-
 затов инфильтрацией. Артериолы спазмированы,
 эндотелий расположен в виде частокола, очагово де-
 дезамирован. Вены в состоянии пареза, перепол-
 нены кровью с краевым стоянием лейкоцитов. Капил-
 лары в состоянии стаза. Нервные стволы, мышеч-
 ные волокна отечны с явлениями паренхиматозной
 дистрофии. Волокнистые структуры дермы, гиподер-
 мы, межмышечной соединительной ткани набухшие,
 несколько разволокненные, слабо фуксинофильные,
 между ними встречаются немногочисленные фиб-
 робласты, лимфоциты, нейтрофилы, макрофаги. На
 7-е сутки эпидермис в зоне ожога, как и в предыду-
 щем сроке, почти полностью десквамирован. Обрыв-
 ки его встречаются вблизи устьев разрушенных вло-
 дяных фолликулов и находятся в состоянии коагуля-
 ционного некроза с потерей дифференцировки кле-
 ток, исчезновением межклеточных соединений, гомо-
 генизацией цитоплазмы пикнозом, фрагментирова-
 нием и лизисом ядер, разрушением базальной мембра-
 ны. Роговой слой, тонкий, плотный. На 14-е сутки во
 всех наблюдениях в зоне повреждения определяется
 регенерат, состоящий из грануляционной ткани и по-
 крытый струпом, состоящим из фибрина, гемолизи-
 рованных эритроцитов, лейкоцитов и макрофагов.
 Грануляционная ткань регенерата с равномерно рас-
 толоженными в ней сосудами капиллярного типа
 приблизительно одного диаметра. Базальная мем-
 брана их тонкая, непрерывная умеренно ШИК-
 тозитивная, эндотелиоциты сочные с округлым уме-
 ренно базофильным ядром и слабо базофильной ци-
 топлазмой. Между сосудами лежат нежные умеренно
 фуксинофильные волокна, складывающиеся в тонкие
 пучки, многочисленные фибробласты с округлым ба-
 зофильным ядром и слабо базофильной цитоплаз-
 мой, макрофаги, единичные лейкоциты и нейтрофи-
 лы. По периферии регенерата количество сосудов и
 клеточных элементов, нарастает содержание соеди-
 нительнотканых волокон, складывающихся в фукси-
 нофильные пучки. К 21-м суткам эксперимента во
 всех наблюдениях обнаруживаются признаки парал-
 лельно протекающих процессов созревания грануля-
 ционной ткани и эпителизации регенерата. В 33 %
 наблюдений прослеживается полная эпителизация, в
 остальных она не достигает центральной зоны. К 28-
 м суткам во всех наблюдениях весь регенерат покрыт
 эпителиальным пластом равномерной толщины. Ба-
 зальные клетки и клетки шиповатого слоя крупные со
 слабо базофильной цитоплазмой и округлой формы
 ядром. В базальном слое встречаются меланоциты,
 клетки Лангерганса, эпидермоциты с гиперхромными
 ядрами и фигурами митоза. Зернистый слой на всем
 протяжении состоит из уплощенных клеток с вытяну-
 тым базофильным ядром и базофильной зернисто-
 стью в цитоплазме. Базальная мембрана эпидермиса
 при ШИК-реакции визуализируется в виде тонкой од-
 нородной непрерывной полоски. Как и в предыдущих
 группах, волосные фолликулы, сальные железы в
 области регенерата не визуализируются (рис. 3).

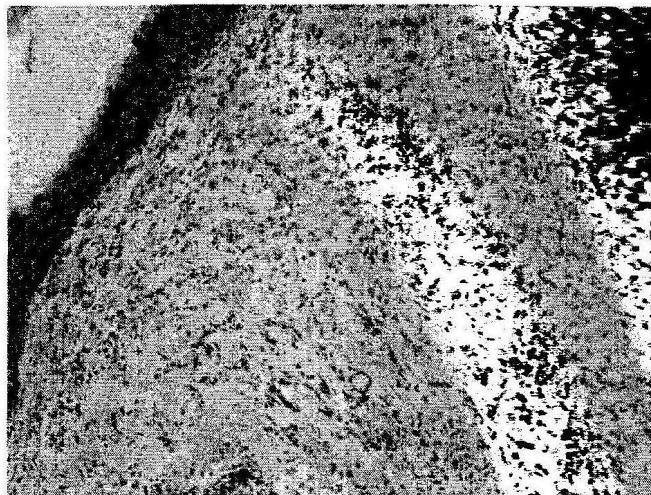


Рис. 3. Эпителизация и фиброз в зоне регенерата. 17-е сут III
 (лечение мазью тиотриазолина), 28-е сут. Окраска гематокси-
 лином и эозином. x100.

Таким образом, при применении мази тиотриазо-
 лина в большинстве наблюдений деструктивный
 процесс не имеет тенденции к углублению, что ста-
 способствует более раннему затуханию воспаления и
 началу репаративного процесса по сравнению с тре-
 дыдущими группами животных. На более ранних сро-
 ках формируется молодая грануляционная ткань, на-
 чинается эпителизация зоны регенерата.

Выводы

1. Течение термического ожога без лечения ха-
 рактеризуется тяжелыми деструктивными измене-
 ниями кожи с признаками осложнения репаративного
 процесса, что проявляется неравномерным созрева-
 нием грануляционной ткани с наличием очагов вос-
 паления и вторичных стромальных некрозов и при-
 знаками нарушения процессов пролиферации, диф-
 ференцировки и ороговения эпидермиса в виде оча-
 говой гиперплазии эпидермиса с явлениями акантоза
 и гиперкератоза.

2. Применение метилурациловой мази, как пра-
 вило, ограничивает деструктивные изменения, вы-
 званные термическим повреждением в пределах эпи-
 дермиса, дермы и подкожно-жировой клетчатки; спо-
 собствует формированию грануляционной ткани, ее
 созреванию и эпителизации. Вместе с тем, течение
 репаративного процесса в меньшей степени наблю-
 дений, по сравнению с контрольной группой живот-
 ных, осложняется появлением вторичных стромаль-
 ных некрозов и очагов воспаления регенерата и при-
 лежащих тканей.

3. Репаративные процессы при использовании
 мази тиотриазолина протекают интенсивнее, чем при
 лечении метилурациловой мазью, что обусловлено
 ограничением деструктивного процесса в пределах
 эпидермиса и дермы, отсутствием гнойно-
 некротических осложнений в процессе заживления
 дефекта. Такое течение репаративного процесса
 обеспечивает более раннее возникновение и равно-
 мерное созревание молодой соединительной ткани,
 ее эпителизацию с нормализацией процессов проли-
 ферации и дифференцировки эпидермоцитов.

Література

1. Мурадян Р.И. Экстренная помощь при ожогах / Р.И. Мурадян, Н.Р. Панченков. – М. : Медицина, 2003. – 127 с.
2. Сивцова Н.Л. Патологоанатомічні особливості застосування невільної пластики в лікувальній практиці та реабілітації хворих на опіки : автореф. дис. на здобуття наук. ступеня канд. мед. наук : спец. 14.00.15 „Патологічна анатомія” / Н.Л. Сивцова. – Х., 1994. – 18 с.
3. Kataoka T. Chemical biology of inflammatory cytokine signaling / T. Kataoka // J. Antibiot. – 2009. – V. 62, № 12. – P. 655–667.
4. Medzhitov R. Transcriptional control of the inflammatory response / R. Medzhitov, T. Horng // Nat. Rev. Immunol. – 2009. – V. 9, № 10. – P. 692–703.
5. Kunz M. Cytokines and cytokine profiles in human autoimmune diseases and animal models of autoimmunity / M. Kunz, S. M. Ibrahim // Mediators Inflamm. – 2009. – V. 7, № 3. – P. 159–179.
6. Abraham E. Mechanisms of sepsis-induced organ dysfunction and recovery / E. Abraham, M. Singer. – Berlin ; N. Y. : Springer, 2007. – 453 p.
7. Звягинцева Т.В. Провоспалительные цитокины в развитии экспериментального ожога / Т.В. Звягинцева, А.В. Кривошапка, С.И. Миронченко // Актуальні проблеми сучасної медицини: Вісник Української медичної стоматологічної академії. – 2010. – Т.10, № 4 (32). – С. 78–82.
8. Пат. № 54891 Україна, МПК G 09 B 23/28. Пристрій для моделювання термічних опіків / Звягинцева Т. В., Кривошапка А.В.; заявитель и патентообладатель Харьковский национальный медицинский университет. – № u2010 06802 ; заявл. 02.06.2010 ; опубл. 25.11.10, Бюл. №22.
9. Лилли Р. Патогистологическая техника и практическая гистохимия / Лилли Р. – М. : Мир, 1960. – 648 с.
10. Пирс Э. Гистохимия (теоретическая и прикладная) / Пирс Э. – М. : Иностранная литература, 1962. – 962 с.

Реферат

МОРФОЛОГІЧНІ ЗМІНИ ШКІРИ ЩУРІВ ПІСЛЯ ТЕРМІЧНОГО ОПІКУ ПРИ ЗАСТОСУВАННІ МАЗЕВИХ ПРЕПАРАТІВ З РІЗНИМИ МЕХАНІЗМАМИ ДІЇ

Звягинцева Т.В., Кривошапка О.В., Наумова О.В.

Ключові слова: термічний опік, морфологічні дослідження, метілурацилова мазь, мазь тіотриазоліну.

Мета дослідження – вивчити морфологічні особливості термічного пошкодження шкіри щурів під впливом препаратів з різним механізмом дії. Дослідження проводили на щурах популяції WAG. Тварини були розділені на 3 групи: 1-ша – тварини з опіком без лікування (контроль). Тваринам другої групи на ділянку опіку наносили метілурацилову мазь, третьої групи – мазь тіотриазоліну. На 3, 7, 14, 21, 28-у добу тварин виводили з експерименту, після чого забирали фрагменти тканини. Показано, що застосування ранозагоюючих препаратів обмежує деструктивні зміни в шкірі, викликані термічним ушкодженням, сприяє формуванню грануляційної тканини, її дозріванню і епітелізації.

Summary

MORPHOLOGICAL CHANGES IN RAT SKIN AFTER THERMAL BURN UNDER APPLICATION OF OINTMENTS WITH DIFFERENT MECHANISMS OF THEIR ACTION

Zviagintseva T.V., Krivoshapka O.V. Naumova O.V.

Key words: thermal burn, morphological studies, methyluracil ointment, thiotriazoline ointment.

The research was aimed to study the morphological character of thermal damages in the rat's skin under the influence of drugs with different mechanisms of their action. The investigation was performed on rats of WAG population. Animals were divided into 3 groups: the 1st subjected to thermal burn, without treatment, 2nd - with thermal burns, treated by methyluracil ointment, 3rd - with thermal burns, treated by thiotriazoline ointment. On 3rd, 7th, 14th, 21st, 28th days animals were withdrawn from the experiment and then fragments of their tissue were taken. It was shown the application of wound healing drugs confines the destructive changes in the skin caused by thermal injury, contributes to the granulation tissue formation, maturation and epithelialization.

УДК 616.35-006.6-06:616.36-033.2]-089

Ищенко Р.В.

ДО ПИТАННЯ ПРО НЕОБХІДНІСТЬ ХОЛЕЦИСТЕКТОМІЇ ПРИ КАТЕТЕРИЗАЦІЇ ПЕЧІНКОВОЇ АРТЕРІЇ

Донецький обласний протипухлинний центр

Для вивчення впливу внутрішньоартеріальної хіміотерапії в басейні власної печінкової артерії на морфологічні зміни в жовчому міхурі і жовчодинаміку нами на першому етапі роботи проведено експериментальне дослідження на лабораторних тваринах. Патологоанатомічне вивчення секційного матеріалу у 21 випадку на трунах померлих з наявністю метастазів у печінку дозволило виявити, що при білобарному ураженні в основному уражається права частка. У процесі прогресивного росту метастазів відбувається деформація та зміщення жовчного міхура і запалення остатнього (17 випадків). В 14 випадках відзначено метастатичне ураження лімфатичних вузлів воріт печінки, причому в 11 випадках відзначено метастазування в лімфатичний вузол трикутника Калло. Запропонована послідовність хірургічних маніпуляцій дозволяє звести до мінімуму ризик ускладнень внутрішньоартеріальної поліхіміотерапії.

Ключові слова: холецистектомія, колоректальний рак, внутрішньоартеріальна хіміотерапія.

Для проведення регіонарної хіміотерапії при локалізації патологічного процесу в печінці використовують введення лікарських препаратів через власну печінкову артерію, розбушовану пупкову вену, ворітну вену. Проведення регіонарної хіміотерапії через на-

звані судини дозволяє створити більшу концентрацію протипухлинних лікарських препаратів у печінці, ніж при проведенні системної хіміотерапії. Більша концентрація протипухлинних лікарських препаратів у печінці при проведенні регіонарної хіміотерапії, у порів-