

Міністерство охорони здоров'я України
Вищий державний навчальний заклад України
"Українська медична стоматологічна академія"




Том 13, випуск 2 (42)

Вісник

Української медичної стоматологічної академії

АКТУАЛЬНІ ПРОБЛЕМИ СУЧАСНОЇ МЕДИЦИНИ



Морфологічний корпус УМСА

Полтава 2013

Міністерство охорони здоров'я України

Вищий державний навчальний заклад України

«Українська медична стоматологічна академія»

АКТУАЛЬНІ ПРОБЛЕМИ

СУЧАСНОЇ МЕДИЦИНИ: Том 13, Випуск 2 (42) 2013

ВІСНИК Української медичної стоматологічної академії

НАУКОВО-ПРАКТИЧНИЙ ЖУРНАЛ

Заснований в 2001 році

Виходить 4 рази на рік

Зміст

- С Т А Т Т І -

Погляд на проблему

Веснина Л.Э.	5
ЛИПИДНЫЕ РАФТЫ: РОЛЬ В РЕГУЛЯЦИИ ФУНКЦИОНАЛЬНОГО СОСТОЯНИЯ КЛЕТОЧНЫХ МЕМБРАН	
Костенко В.О., Єлінська А.М., Ляшенко П.І., Нагорняк І.В., Стасюк О.А.	10
РОЛЬ СЛИННИХ ЗАЛОЗ У МЕХАНІЗМАХ АУТОРЕГУЛЯЦІЇ РІВНЯ ОКСИДУ АЗОТУ В ОРГАНІЗМІ ССАВЦІВ ТА ЇХ ПОРУШЕНЬ	

Стоматологія

Аветіков Д.С., Іваницька О.С., Рибалов О.В.	15
КОМПЛЕКСНИЙ ПІДХІД ДО ВИБОРУ МЕТОДІВ ОБСТЕЖЕННЯ ПАЦІЄНТІВ ІЗ БОЛЬОВОЮ ДИСФУНКЦІЄЮ СКРОНЕВО-НИЖНЬОЩЕЛЕПНОГО СУГЛОБУ ЯК УМОВА ЕФЕКТИВНОГО ЇХ ЛІКУВАННЯ	
Аветіков Д.С., Трапова Х.О.	18
ПОРІВНЯЛЬНА ХАРАКТЕРИСТИКА ЕФЕКТИВНОСТІ МЕТОДІВ ПРОФІЛАКТИКИ УТВОРЕННЯ ПАТОЛОГІЧНИХ РУБЦІВ	
Бойченко О.М., Палій О.В., Гасюк Н.В.	21
ПОШИРЕНІСТЬ СТОМАТОЛОГІЧНИХ ЗАХВОРЮВАНЬ У МОЛОДІ СІЛЬСЬКОЇ МІСЦЕВОСТІ	
Bubliy T.D.	23
APICAL LEAKAGE OF RESORCINOL-FORMALDEHYDE MATERIAL	
Ганчо О.В.	25
ОЦІНКА ВМІСТУ ЛІЗОЦИМУ РОТОВОЇ РІДИНИ ЯК КРИТЕРІЙ СТАНУ ПРИРОДНОГО ЗАХИСТУ РОТОВОЇ ПОРОЖНИНИ	
Головко Н.В., Хейдарі Мехді Хоссейн.	28
ТИПИ РОСТУ ЩЕЛЕП У ПАЦІЄНТІВ З ГЛИБОКИМ ПРИКУСОМ ТА РЕТРУЗИЄЮ ПЕРЕДНІХ ЗУБІВ У РІЗНІ ВІКОВІ ПЕРІОДИ	
Коваленко В.В., Оджубейська О.Д., Король Д.М.	30
КЛІНІЧНА ОЦІНКА ЕФЕКТИВНОСТІ ЛІКУВАННЯ ПІДВИЩЕНОЇ ЧУТЛИВОСТІ ПРЕПАРОВАНИХ ВІТАЛЬНИХ ЗУБІВ ПРЕПАРАТАМИ FTORCALCIT - D ТА FTORCALCIT - E	
Куроедова К.Л.	33
ЛІКУВАННЯ СКУПЧЕНОСТІ ЗУБІВ III- IV СТУПЕНЯ НА НИЖНІЙ ЩЕЛЕПІ В РАНЬОМУ ЗМІННОМУ ПРИКУСІ НОВИМ ОРТОДОНТИЧНИМ АПАРАТОМ	
Макарова О.М.	35
АСИМЕТРІЯ ГУБ ТА ЗУБНИХ РЯДІВ У ПАЦІЄНТІВ З ОДНОСТОРОННІМ II КЛАСОМ ЗА Е.Н. ANGLE	
Неспрядько В.П., Жданович І.О.	38
ОПТИМІЗАЦІЯ СХЕМИ КОМПЛЕКСНОГО ЛІКУВАННЯ ГЕНЕРАЛІЗОВАНОГО ПАРОДОНТИТУ З УРАХУВАННЯМ ПРОГНОЗУВАННЯ ЕФЕКТИВНОСТІ ОРТОПЕДИЧНОГО ЛІКУВАННЯ	
Нідзельський М.Я., Стариков Д.Б.	43
ДОСЛІДЖЕННЯ ПРОЦЕСІВ ДЕЗІНТЕГРАЦІЇ В СТОМАТОЛОГІЧНИХ КОМПОЗИТНИХ МАТЕРІАЛАХ В ЗАЛЕЖНОСТІ ВІД ТЕРМІНУ КОРИСТУВАННЯ НИМИ	
Петрушанко Т.О., Іленко Н.В.	46
ОСОБЛИВОСТІ СТАНУ ТКАНИН ПАРОДОНТА, ІМУНОЛОГІЧНИХ ТА БІОХІМІЧНИХ ЗМІН РОТОВОЇ РІДИНИ ВІЛ-ІНФІКОВАНИХ	
Петрушанко Т.О., Череда В.В., Лобань Г.А.	50
ЯКІСНИЙ СКЛАД МІКРОБІОЦЕНОЗУ ПОРОЖНИНИ РОТА ОСІБ МОЛОДОГО ВІКУ З РІЗНОЮ ІНТЕНСИВНІСТЮ КАРІЄСУ	
Поліщук Т.В.	52
КЛІНІЧНА ЕФЕКТИВНІСТЬ КОМПЛЕКСУ ПРЕ- ТА ПРОБІОТИКУ У ЛІКУВАННІ ХРОНІЧНОГО ГЕНЕРАЛІЗОВАНОГО КАТАРАЛЬНОГО ГІНГІВІТУ У ДІТЕЙ	

Summary

COMPARATIVE CHARACTERISTIC OF EFFICACY FOR METHODS DESIGNED TO PREVENT SCARRING

Avetikov D.S., Trapova K.O.

Keywords: hypertrophic scars, keloid scars, prevention, skin glue.

Esthetic scar formation is still remaining a major concern of plastic and maxillofacial surgery. And, according to statistics by several authors, 10% of world population suffers from scars. Therefore, it is important to develop adequate prophylaxis of hypertrophic and keloid scars. This study was aimed to analyze the existing methods for pathological scars prevention and to find out the most effective ways to improve them. We carried out a qualitative and quantitative analysis of 95 histories of patients with scars (35 people) and with certain probability for scarring (60 patients). We compared the existing methods of treatment and the methods modified by the colleagues of our department, i.e. the application of the latest antihypoxants ("Emoxypin") in combination with phonophoresis and gel "Kontraktubeks", cream "Dermofybraze" and the application of the skin glue "Dermabond". During the study we used the following methods as making 2D histological reconstructions, evaluating the changes during the scarring. The review of the literature helped us to find out that now it is low possibility to prognose for scarring with unfavorable characteristics. Each of the methods proposed by the authors has a number of shortcomings and not solve the problem. Therefore the searching of effective prophylaxis for pathological scarring, including intraoperative is still urgent. Since it is in the stages of the operation we carry out optimal matching of edges of the wound and recommend applying the skin glue "Dermabond" instead of the traditional overlay surface sutures on the skin. This not only reduces her trauma, but also improves its vascularity and trophism. This is the most favorable factor for the development of non-trophic scar.

УДК:616.31- 053.5

Бойченко О.М., Палій О.В., Гасюк Н.В.

ПОШИРЕНІСТЬ СТОМАТОЛОГІЧНИХ ЗАХВОРЮВАНЬ У МОЛОДІ СІЛЬСЬКОЇ МІСЦЕВОСТІ

ВДНЗ України «Українська медична стоматологічна академія», м. Полтава;
Харківський національний медичний університет, м. Харків.

Поширеність основних стоматологічних захворювань у осіб молодого віку серед молоді сільської місцевості в Україні є високою. Проведені дослідження дають можливість стверджувати, що в структурі патології твердих тканин зубів обстеженого контингенту осіб переважає карієс із локалізацією на жувальній поверхні. В структурі хвороб пародонта переважають запальні процеси в яснах катарального характеру.

Ключові слова: структура, карієс, емаль, пародонт, гігієна.

Негативна динаміка основних показників здоров'я сільського населення свідчить про актуальність проблеми охорони і зміцнення здоров'я осіб даного контингенту [1,2].

Демографічна ситуація в сільській популяції характеризується низьким рівнем народжуваності, міграцією, високою питоמוю вагою осіб пенсійного віку. Має місце стійке співвідношення чисельності чоловічого і жіночого населення з деяким переважанням питомих ваги чоловіків до 40 років і подальшим різким зниженням їх частки при досягненні 50-річного віку. Медико-демографічна ситуація в сільській популяції країни, постійно погіршуючись, характеризується як катастрофічна [4].

При цьому поширеність основних стоматологічних захворювань у осіб молодого віку серед молоді сільської місцевості в Україні достатньо висока і становить 85-90%, захворювання пародонта 70-75% [3].

Виявлений стійкий взаємозв'язок між наявністю місцевих подразнюючих чинників (м'яких зубних нашарувань, зубного каменю), в більшості обстежених осіб виявлені із наявністю стоматологічної патології [5,6].

Вище приведене дає можливість встановити пряму залежність між станом гігієни порожнини рота, наявністю та перебігом стоматологічних захворювань [7,8].

Метою нашого дослідження стало вивчення поширеності стоматологічних захворювань у молоді сільської місцевості та визначення походження стоматологічних захворювань у осіб даного контингенту.


Об'єкти та методи дослідження

Об'єктами дослідження були 150 осіб обох статей, віком від 18 до 27 років, які проходили плановий профілактичний огляд. Всі пацієнти були обстежені лікарем-стоматологом із заповненням амбулаторних карт стоматологічного хворого 043/у. На етапі збору анамнезу життя деталізувалися побутові умови та місце роботи, що в подальшому давало змогу використовувати ці дані з метою з'ясування можливих етіологічних чинників захворювання. Також до уваги бралася спадковість.

Всі обстежені проходили стоматологічний огляд визначенням поширеності карієсу, хвороб тканин пародонта та оцінки гігієни порожнини

рота. Гігієнічний індекс (ГІ) розраховували за J.C. Green, J.R. Wermillion (OHI-S, 1964), об'єктивізували стан тканин пародонта на основі аналізу папілярно-маргінально-альвеолярного індексу (РМА) у модифікації С. Parma (1960), індексу кровоточивості за Muhlemann-Sax.

Пацієнтам із запальними захворюваннями тканин пародонта в анамнезі наявності нозології 2 роки та більше призначали рентгенологічне дослідження (ортопантомографію).



Результати дослідження та їх обговорення

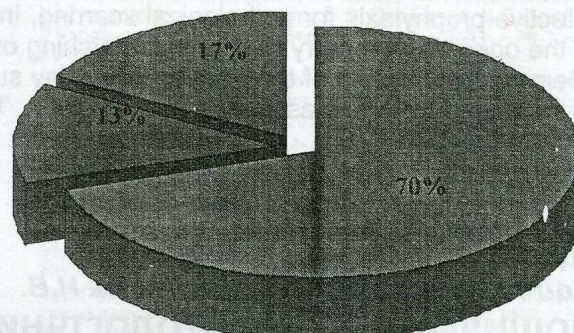
Всі обстежені пацієнти мали різні побутово-житлові умови та умови праці. З анамнезу життя майже в половини, а саме у 29% були тяжкі умови праці, які потребували додаткових засобів захисту, 75% відсотків працювали в аграрній галузі робітничої кваліфікації. В усіх пацієнтів поняття індивідуальної гігієни порожнини рота досить низьке. З анамнезу визначена наявність загальної соматичної патології. Так 60% обстежених скаржилися на наявність суб'єктивних відчуттів (важкість у шлунку, болісність в епігастральній ділянці) зі сторони травного каналу, дихальної та інших органів і систем.

У 70% обстежених віком від 18 до 25 років діагностовано хронічний катаральний гінгівіт. Індекс Гріна-Вермільйона у осіб обстеженого контингенту був незадовільний і становив $(2,1 \pm 0,5)$ $p \geq 0,05$, індекс кровоточивості ясенної борозни $(0,5 \pm 0,1)$ $p \leq 0,05$, РМА $(30,3 \pm 1,1)$ $p \leq 0,05$, що вказує на наявність гінгівіту середнього ступеня тяжкості. У 17% пацієнтів віком понад 25 років діагностовано генералізований пародонтит початкового ступеня тяжкості, про що свідчать відкладення зубних нашарувань, набряк ясен та порушення цілісності зубоепітеліального з'єднання. При цьому індекс гігієни за Гріном-Вермільйоном становив $(3,0 \pm 0,1)$ $p \geq 0,05$, і верифікувався як поганий, індекс кровоточивості ясенної борозни $(0,7 \pm 0,1)$ $p \leq 0,05$, РМА $(35,3 \pm 1,1)$ $p \leq 0,05$, що вказує на наявність гінгівіту середнього ступеня тяжкості. Це також підтверджувалося рентгенологічними даними – деструкція кортикальної пластинки верхівок міжзубних альвеолярних перетинок. Відсутність ознак запального та запально-дистрофічного процесу в тканинах пародонта виявлено 13% обстежених. Пародонтоз в обстежуваному контингенті не виявлено.

У даного контингенту обстежених осіб в структурі патології твердих тканин зубів переважав карієс, у деяких випадках діагностувалися некаріозні ураження. Для постановки діагнозу використовували основні клінічні та додаткові методи обстеження. Карієс пришийкової ділянки діагностовано в 5% випадків, в 68% випадків визначався карієс на жувальній поверхні зуба.

Некаріозні ураження в вигляді клиноподібних дефектів виявлено в 2% хворих. У людей молодого віку причини виникнення клиноподібних дефектів досі не виявлені, описана теорія концентрації напруги в емалі як етіологічного чинника даної патології.

Структура захворювань тканин пародонта у сільській молоді




■ Запальні захворювання
■ Запально-дистрофічні
■ Патологія відсутня

В 1991 році J. Grippio ввів термін «абфракція», який в перекладі трактується, як «мікротріщина». Абфракція виникає при наявності різниці між модулями еластичності емалі та дентину, в умовах супероклюзії, за рахунок мікрозгинів тканин зуба під дією жувального навантаження виникає розтріскування та відкол емалі в пришийковій ділянці. В 27% обстежених ураження каріозним процесом відсутні.

Отже, в структурі стоматологічних захворювань обстеженого контингенту пацієнтів переважає карієс та запальні процеси тканин пародонта.

Структура захворювань твердих тканин зубів сільської молоді



■ Клиноподібний дефект
■ Ураження твердих тканин відсутні
■ Карієс зубів

Отримані результати показують, що невід'ємною складовою роботи лікаря-стоматолога є проведення просвітницької роботи та співбесіди стосовно мотивації професійної та дотримання індивідуальної гігієни ротової порожнини у обстеженого контингенту пацієнтів.

Перспективи подальших досліджень. В подальшому планується вивчення поширеності та структури передракових захворювань осіб аналогічного контингенту.

Література

1. Грузева Т.С. Сучасні особливості та тенденції стану здоров'я сільського населення / Т.С. Грузева // Вісник соціальної гігієни та організації охорони здоров'я України. – 2003. – № 1. – С. 21–27.
2. Москаленко В.Ф. Основні напрямки розвитку охорони здоров'я в сільській місцевості / В.Ф. Москаленко, Т.С. Грузева // Охорона здоров'я України. – 2005. – № 3–4. – С. 54–58.

3. Плотникова Н.Д. Отношение сельского населения к своему здоровью / Н.Д. Плотникова, В.С. Богданов, И.О. Курлов // Сов. здравоохранение. – 1989. – № 10. – С. 9–12.
4. Преображенская В.С. Оценка состояния здоровья и перспективы совершенствования медико-социальной помощи взрослому сельскому населению (организационно-экспериментальное исследование) : автореф. дис. на соискание учен. степени канд. мед. наук : спец. 14.00.52 «Социальная медицина» / В.С. Преображенская. – М., 1990. – 40 с.
5. Орехова Л.Ю. Заболевания пародонта / Орехова Л.Ю. – М. : Поли Медиа Пресс, 2004. – 432 с.
6. Куцевляк В.Ф. Современные представления об этиологии и патогенезе болезней пародонта / В.Ф. Куцевляк // Харьковский мед. журнал. – 1995. – №3-4. – С. 49-52.
7. Подгаецкая О.Е. Этиология и патогенез хронического генерализованного пародонтита (обзор литературы) / О.Е. Подгаецкая, С.А. Шнайдер // Буковинск. мед. вісн. – 2007. – Т. 11, № 1. – С. 127-130.
8. Арутюнов С.Д. Заболевания пародонта и „системные болезни”: известное прошлое, многообещающее будущее / С.Д. Арутюнов, Н.В. Плескановская, А.В. Наумов // Пародонтология. – 2009. – № 1. – С. 3-7.

Реферат

СТРУКТУРА СТОМАТОЛОГИЧЕСКИХ ЗАБОЛЕВАНИЙ У МОЛОДЕЖИ СЕЛЬСКОЙ МЕСТНОСТИ

Бойченко О.Н., Палий Е.В., Гасюк Н.В.

Ключевые слова: структура, кариес, эмаль, пародонт, гигиена.

Распространенность стоматологических заболеваний среди пациентов сельского населения молодого возраста в Украине высокая. Полученные результаты исследований дают возможность утверждать, что в структуре патологии твердых тканей обследованного контингента пациентов преобладает кариес с локализацией на жевательной поверхности. В структуре болезней пародонта преобладают воспалительные процессы десен катарального характера.

Summary

STRUCTURE OF DENTAL DISEASES IN RURAL YOUTH

Boychenko O.M., Paliy O.V., Gasyuk N.V.

Key words: structure, tooth decay, enamel, periodontal, hygiene.

The prevalence of major dental diseases in young adults among rural youth in Ukraine is high. Past studies provide an opportunity to assert that the structure of hard dental tissue pathologies is mainly presented with dental caries localized on the chewing surfaces. The inflammations of the gums dominate in the structure of periodontium diseases.

УДК: 616.314.163-089.27-092.6

Bubliy T.D.

APICAL LEAKAGE OF RESORCINOL-FORMALDEHYDE MATERIAL

Ukrainian Medical Stomatological Academy, Poltava, Ukraine

The experiment was conducted on 30 single rooted extracted premolars. It was shown the satisfactory sealing properties were not typical for "Formadent". The obtained data may be used when choosing treatment for endodontic silera compounded by tooth decay. Resorcinol-formalin method should be excluded from the arsenal of modern materials.

Key words: tooth, apical leakage, resorcinol-formaldehyde material

Tooling and quality of root canal obturation plays the leading role in the treatment of periodontitis. Isolation of the channel from the inflamed periodontium helps to restore the bone. [5] Numerous works have proven the necessity of three-dimensional filling of the root canal space, the apical foramen in the dentine-cement connection and additional channels with inert biocompatible and antiseptic material [1,3,4,11]. To ensure the sterility of the walls of the root canal during endodontic treatment is almost impossible as leakage facilitates the

penetration of microorganisms into the root canal and spreading them in the periapical tissue.

However, in the post-Soviet space in municipal hospitals the resorcinol-formaldehyde method is still being used. 68 of 83 said that they used resorcinol-formalin method and only 15 dentists did not apply it [6].

The study on the frequency of usage of resorcinol-formalin method in districts of Moscow (according the history records) was carried out. The data showed this method was widely used