

УДК: 615.254.7:616.61-008.64:616-018:57.084.1  
© Єрмоленко Т.І., Деєва Т.В., Шебеко С.К., 2013

## МОРФОМЕТРИЧНА ОЦІНКА НЕФРОПРОТЕКТОРНИХ ВЛАСТИВОСТЕЙ ПРЕПАРАТУ „ФЛАРОСУКЦИН” У ЩУРІВ З НИРКОВОЮ НЕДОСТАТНІСТЮ

Єрмоленко Т.І., \*Деєва Т.В., Шебеко С.К.

*Національний фармацевтичний університет; Харківський національний медичний університет\**

Проблема лікування хворих на сечокам'яну хворобу (СКХ) є актуальною для сучасної клінічної та експериментальної нефрології і потребує пошуку та розробки нових лікарських засобів нефропротекторної та уролітолітичної дії [1, 7, 8, 9]. Статистичні дані відмічають збільшення загальної кількості випадків СКХ, яка в загальній структурі урологічної патології складає понад 40 % [4].

З метою розширення арсеналу вітчизняних уролітолітичних препаратів, що обумовлено насувною затребуваністю сьогодення, спеціалістами ПАТ НВЦ „Борщагівський хіміко-фармацевтичний завод” розроблено новий уролітолітик „Фларосукцин”, який у своєму складі містить рослинні компоненти, котрі чинять спазмолітичну, протизапальну, діуретичну та антимікробну дію, а також буферну суміш сукцинатів натрію, калію та магнію. Завдяки буферній суміші препарат утримує рН сечі в межах 6,8-7,3, що сприяє підвищенню розчинення солей сечової кислоти, кальцій-оксалатних і змішаних солей. Також препарат підтримує на фізіологічному рівні баланс електролітів, збільшує виведення із сечею азотистих шлаків, зменшує рівень азотемії, відновлює фільтраційно-реабсорбційну функцію нирок.

Логічним етапом при мікроскопічному вивченні впливу препарату „Фларосукцин” на перебіг експериментальної ниркової недостатності (ЕНН) у щурів стало проведення світлооптичних досліджень гістопрепаратів та їх морфометричної оцінки, що проілюстровано нижчевикладеними дослідженнями.

**Матеріали та методи.** Дослідження проведено згідно правил “Європейської конвенції захисту хребетних тварин, що використовуються у експериментальних і інших наукових цілях” [11].

Експериментальних тварин (40 білих щурів обох статей масою 220-250 г) було розподілено на 4 експериментальні групи по 10 тварин: 1 група – інтактний контроль; 2 група – контрольна патологія; 3 група – тварини, що отримували препарат „Фларосукцин” у дозі 2,0 мл/кг (умовно ефективна доза була визначена на попередньому етапі дослідження); 4 група – тварини, що одержували „Фітолізин” у дозі 1,3 г/кг (доза розрахована з урахуванням коефіцієнтів видової чутливості).

ЕНН у щурів моделювали шляхом щоденного внутрішньошлункового введення 1% водного розчину етиленгліколю в об'ємі 8 мл/кг (протягом 14 діб) [10, 12].

Після виведення з експерименту у тварин виділяли нирки та визначали їх масу.

Ділянки нирок для гістологічного дослідження вирізали через обидва шари (кірковий і мозковий) і ниркову лоханку на рівні воріт. Матеріал фіксували в 10% розчині нейтрального формаліну, проводили по спиртах висхідної концентрації, заливали в целоїдин-парафін. Зрізи органів товщиною 5-7 мк забарвлювали гематоксиліном та еозином [2, 3, 6].

Світлооптичні дослідження гістопрепаратів проводили під мікроскопом «Бімам Р-12». Отримані цифрові дані обробляли з використанням непараметричних методів статистичного аналізу [5].

З метою об'єктивізації отриманих даних проводили морфометричні вимірювання: вимірювали діаметр ниркового тільця, судинного клубочка, підраховували кількість мезангіальних клітин в клубочку. Окрім цього, проводили напівкількісну оцінку показників, що відображають стан ниркових тілець, каналцевого апарату та інтерстицію. Оцінювали ступінь ураження ниркових тілець, нефротелію каналців, наявність змін та їх інтенсивність в інтерстиції. Результати оцінювали в балах:

0 балів – відсутність змін;

0,5 балів – слабкі зміни (порушена структура до 5% каналців або клубочків);

1 бал – помірні зміни (змінено до 20% клубочків або каналців в мікропрепараті, мікрозміни в стромі);

2 бали – середні зміни (зміни, що охоплюють до 30-35% каналців або клубочків, дрібноосередкові зміни в стромі);

3 бали – виражені зміни (порушено до 50 – 90% клубочків або каналцевого апарату, осередкові зміни в стромі).

**Результати та їх обговорення.** При проведенні макроскопічного вивчення у інтактних тварин нирки звичайні за розміром, поверхня їх гладенька, колір рівномірно червоно-коричневий. На розрізі добре видно межу між кірковою і мозковою речовиною. Після дії етиленгліколю нирки збільшені в розмірі, маса їх помітно зростає в порівнянні з інтактним контролем (таблиця 1). Нирки набряклі, капсула напружена і легко знімається. Поверхня блідо-сірого кольору, іноді з дрібно-червоним крапом. На поперечному розрізі рисунок шарів не чіткий. Після введення „Фларосукцину” у 30% щурів нирки були набряклі, збільшені в розмірах, у решти тварин колір, розміри не відрізнялися від норми. Нирки 80% тварин, яким вводили „Фітолізин”, візуально

льно відрізнялися від норми за кольором (сірватий відтінок з крапом), консистенцією (набряклі), станом капсули (дещо напружена). Розміри

наближалися до нормальних. У решти щурів макроскопічних змін не виявлено.

**Таблиця 1.** Морфометричні показники щурів різних експериментальних груп (n=40)

Група тварин	Коефіцієнти маси нирок		Число клітин мезангію в клубочку	Діаметр капсули (ум.од.)	Діаметр клубочка (ум.од.)
	права	ліва			
Інтактний контроль	0,33	0,35	37,36	36,99	29,79
Контрольна патологія	0,46	0,44	36,12	40,96 <sup>1</sup>	30,25
Фларосукцин	0,35	0,35	37,37	35,21 <sup>2</sup>	28,54
Фітолізин	0,35	0,34	36,6	37,29	29,50

**Примітки:** 1 – достовірно щодо інтактного контролю ( $p \leq 0,05$ ); 2 – достовірно щодо контрольної патології ( $p \leq 0,05$ ).

**Таблиця 2.** Розподіл тварин в групі за ступенем обтяжливості експериментальної патології (n=40)

Група тварин	Обтяжливість патології, % тварин			
	Відсутність змін	Слабкі зміни	Середні зміни	Виражені зміни
Інтактний контроль	100	0	0	0
Контрольна патологія	0	10	20	70
Фларосукцин	0	60	30	10
Фітолізин	0	50	30	20

**Таблиця 3.** Напівкількісна оцінка морфоструктури нирок щурів різних експериментальних груп (n=40)

Морфологічні показники	Інтактний контроль	Контрольна патологія	Фларосукцин	Фітолізин
Ниркові тільця	0	2,00 <sup>1</sup>	1,11 <sup>2</sup>	1,0 <sup>2</sup>
Звиті каналці	0	2,22 <sup>1</sup>	1,38 <sup>1,2</sup>	1,61 <sup>1,2</sup>
Інтерстиціальна строма	0	2,44 <sup>1</sup>	1,22 <sup>1,2</sup>	1,50 <sup>1,2</sup>
Прямі каналці, збірні трубочки	0	1,55 <sup>1</sup>	0,44	0,67
Загальний бал по групі	0	8,21	4,15	4,78

**Примітки:** 1 – достовірно щодо інтактного контролю ( $p \leq 0,05$ ); 2 – достовірно щодо контрольної патології ( $p \leq 0,05$ ).

Щоденне внутрішньошлункове введення 1% водного розчину етилгліколю викликає у щурів виражені зміни структури нирок. За ступенем обтяжливості патологічного процесу тварини з експериментальною патологією розділилися таким чином: 70% – виражені ураження і фільтраційного і каналцевого апарату нирок; 20% – середні; 10% – слабкі (таблиця 2). Ступінь залучення каналцевого апарату до патологічного процесу може досягати 50-90%, а в найбільш обтяжливих випадках патологічні зміни охоплюють не тільки каналцевий, але і фільтраційний апарат. Діаметри ниркових капсул в порівнянні з інтактним контролем збільшуються, але самі ниркові тільця за розміром не відрізняються від контрольних показників, що призводить до розширення сечового простору (таблиця 1).

В цілому по групі загальний показник патоморфологічних змін складає 8,21 бали (таблиця 3).

Після дії „Фларосукцину” за вираженістю порушень в структурах нирок тварини розподілялися таким чином (таблиця 2): 60% випадків – слабкі зміни, 30% – середні. Щури з вираженими порушеннями складали 10% від загального числа тварин. Змінені клубочки були з фрагментованими капілярними петлями, діаметр капсули і клубочків не відрізняються від інтактних показників (таблиця 1). За результатами напівкількісної оцінки морфоструктури нирок загальний по-

казник по групі складає 4,15 балів, що в 2 рази нижче за показники контрольної патології (таблиця 3).

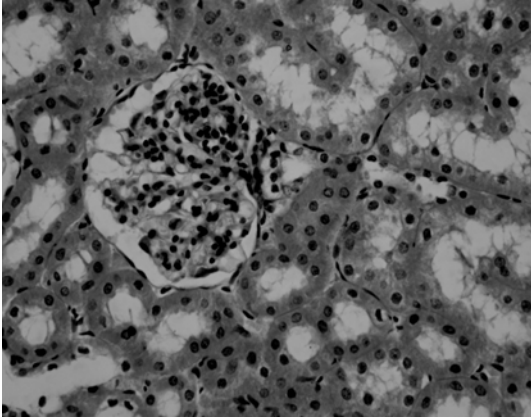
Після лікувально-профілактичного введення препарату порівняння „Фітолізин” у 50% тварин виявлені зміни можна охарактеризувати як слабкі (таблиця 2), такі, що зачіпають незначну (від 5 до 20%) частину звитих каналців. У них відмічалось не різко виражене розширення просвіту, дрібні ділянки дезорганізації і набухання епітелію. Фільтраційний апарат, прямі каналці і збірні трубочки у таких тварин, як правило, не залучені до процесу. У стромі подекуди видно дрібні скупчення лімфоїдних клітин. У 20% тварин інтенсивність змін була дещо вищою. Загальний бал змін за результатами напівкількісної оцінки по групі складає 4,78 балів (таблиця 3).

Отримані результати морфометричної оцінки в ході експерименту є відображенням загальних патоморфологічних змін морфоструктури нирок тварин в межах кожної експериментальної групи.

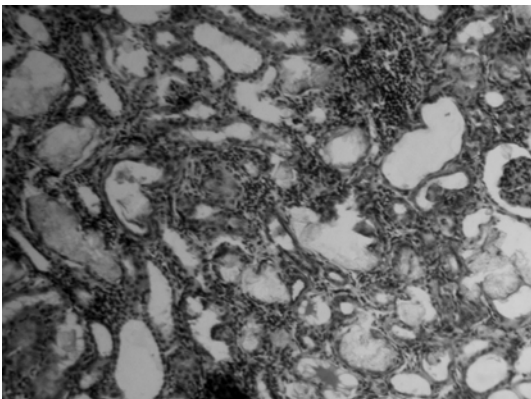
Так, згідно з даними морфологічних досліджень у інтактних щурів (рис. 1) ниркові тільця розташовані зі звичайною щільністю, помірно варіабельні за розмірами. Парієтальні та висцелярні листки капсули без змін.

Щоденне внутрішньошлункове введення 1% водного розчину етилгліколю тваринам групи

контрольної патології (рис. 2) викликає у щурів виражені зміни структури нирок. Яскраво виражені каналцеві і інтерстиціальні ураження, при цьому задіяні як проксимальні, так і дистальні відділи нефрону. Канальці (частіше дистальні) різко розширені, це супроводжується відповідним сплюсненням епітелію.



**Рис. 1.** Морфоструктура нирок щурів групи інтактного контролю. Кіркова речовина нирки. Ниркові клубочки і система каналців нормальної будови. Гематоксилін-еозин. Зб. 250.

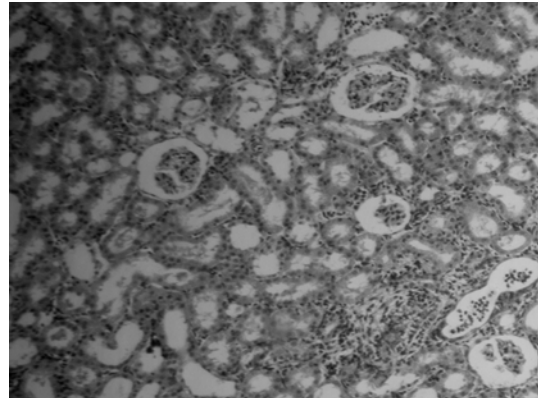


**Рис. 2.** Морфоструктура нирок щурів групи контрольної патології. Кіркова речовина нирки після введення етиленгліколю. Повна втрата структури, кальцифікати на місці загиблих ниркових тілець, розширені каналці зі сплюсненим епітелієм. Гематоксилін-еозин. Зб. 160.

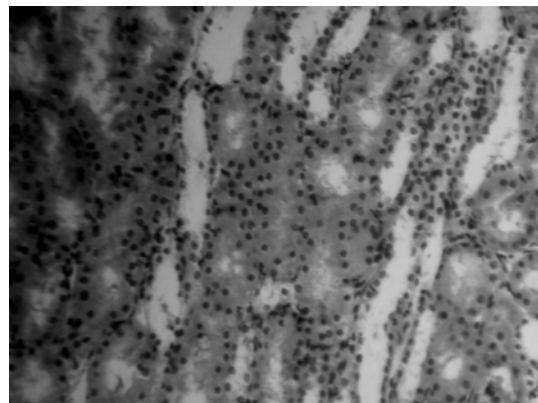
На відміну від контрольної патології на фоні лікування „Фларосукцином” у тварин відмічається нормальна цитоархітектоніка ниркової тканини щурів. У деяких випадках у тварин відмічається лімфоїдна інфільтрація, проте дрібноосередкова, що охоплює не більш, ніж 5 % площі мікропрепарату (рис. 3).

Під впливом „Фітолізину” (рис. 4) ступінь патоморфологічних змін має більш виражений

характер, що проявляється ураженням епітелію каналцевого апарату нирок. У більшості препаратів відмічено розрихлення та набухання епітелію, просвіти в яких майже не визначаються.



**Рис. 3.** Морфоструктура нирок щурів під впливом „Фларосукцину”. Кіркова речовина нирки щурів. Дрібний осередок лімфоїдної інфільтрації, лейкоцити в просвіті каналця. Гематоксилін-еозин. Зб. 160.



**Рис. 4.** Морфоструктура нирок щурів під впливом „Фітолізину”. Кіркова речовина нирки щурів. Набухання і розрихлення каналцевого епітелію. Гематоксилін-еозин. Зб. 250.

**Висновки:**

1. Морфометрично підтверджено, що щоденне (протягом 14 діб) введення 1% водного розчину етиленгліколю внутрішньошлунково спричинює розвиток у тварин вираженої патології нирок всіх відділів нефрону та інтерстицію.
2. Лікувально-профілактичне застосування „Фларосукцину” чинить виражений лікувально-протекторний, що співвідноситься з препаратом порівняння „Фітолізином”.

**ЛІТЕРАТУРА:**

1. **Аляев Ю.Г.** Современные аспекты медикаментозного лечения больших мочекаменной болезнью / Ю. Г. Аляев, В. И. Руденко, Е. В. Философова // РМЖ. – 2006. – №2. – С. 18-22.
2. Гистология, цитология и эмбриология / Под ред. **Ю.И. Афанасьева, Н.А. Юриной.** – 5-е изд., перераб. и доп. – М.: Медицина, 2002. – 744 с.
3. Гистология: Учебник / Под ред. **Э.Г. Улумбекова, Ю.А. Чельшева.** – 2-е изд., перераб. и доп. – М.: ГЭОТАР-МЕД, 2002. – 672 с.
4. **Дзеранов Н.К.** Лечение мочекаменной болезни – комплексная медицинская проблема / Н. К.

Дзеранов, Д. А. Бешлиев // Consilium-medicum: приложение – Урология. – 2003. – С. 18-22.

5. **Лапач С.Н.** Статистические методы в медико-биологических исследованиях с использованием Excel / С. Н. Лапач, А. В. Чубенко, П. Н. Бабич. – К.: Морион, 2000. – 320 с.

6. Микроскопическая техника: Руководство / Под ред. **Д.С. Саркисова, Ю.Л. Перова.** – М.: Медицина, 1996. – 544 с.

7. **Мирошников В.М.** Лекарственные растения и препараты растительного происхождения в урологии / В. М. Мирошников – МЕДпрессинформ, 2005. – 239 с.

8. **Петков В.** Современная фитотерапия / В. Петков – София. Медицина и физкультура. – 1988. – С. 260-403.

9. Рациональная фармакотерапия в урологии.

Руководство для практикующих врачей / Под общей ред. **Н.А. Лопаткина, Т.С. Перепановой.** – Москва, Из-во «Литтерра». – 2006. – 818 с.

10. A comparative study on several models of experimental renal calcium oxalate stones formations in rats / **J. Liy, Z. Cao, Z. Zhang et al.** // J. Huazhong Univ. Sci. Technol. Med. Sci. – 2007. – Vol. 27. – P. 83-87.

11. European convention for the protection of vertebrate animals used for experimental and other scientific purpose : Council of Europe. – Strasbourg, 1986. – 52 p.

12. L'intoxication par l'ethylene-glycol. Un contrepoison: l'ion citrate / **Ch. Debray, Ch. Vaille, Et. Martin et al.** // Semaine hopitiaux Paris. – 1968. – Vol. 44, N 67. – P. 3301-3309.

**Ермоленко Т.И., Деева Т.В., Шебеко С.К.** Морфометрическая оценка нефропротекторных свойств препарата „Фларосукцин” у крыс с почечной недостаточностью // Украинський медичний альманах. – 2013. – Том 16, № 1. – С. 16-19.

В статье приведены результаты морфометрической оценки нефропротекторных свойств препарата „Фларосукцин” по сравнению с активностью „Фитолизина” на модели почечной недостаточности у крыс.

Установлено, что на модели этиленгликолевой почечной недостаточности у крыс исследуемый препарат в дозе 2,0 мл/кг оказывает более выраженную нефропротекторное действие, чем исследуемый препарат сравнения, что подтверждено данными светооптических исследований гистопрепаратов почечной ткани крыс.

Отмеченные гистоморфологические преимущества сиропа „Фларосукцин” на модели почечной недостаточности у крыс создают предпосылки для его перспективного использования в современной нефрологии при разных вариантах течения почечной патологии с элементами камнеобразования.

**Ключевые слова:** „Фларосукцин”, „Фитолизин”, экспериментальная почечная недостаточность, морфометрическая оценка

**Iermolenko T.I., Deeva T.V., Shebeko S.K.** Morphometric research of „Flarosuktin” nephroprotective properties in rats with kidney insufficiency // Украинський медичний альманах. – 2013. – Том 16, № 1. – С. 16-19.

It was studied the morphometric estimation of „Flarosuktin” nephroprotective activity in comparison with „Phytolysinum” activity on the model of kidney insufficiency in rats.

It was determined on the model of ethyleneglycol kidney insufficiency in rats that the studied remedy in dose 2,0 ml/kg promote more nephroprotective action, that was confirmed by lightoptical researches of histiopreparations of kidney tissues of rats.

The noted histiomorphological advantages of syrup of „Flarosuktin” on the model of kidney insufficiency in rats create pre-conditions for its perspective use in modern nephrology at different variants of kidney pathology flow with the elements of stone formations.

**Key words:** „Flarosuktin”, „Phytolysinum”, experimental kidney insufficiency, morphometric research

**Ермоленко Т.И., Деева Т.В., Шебеко С.К.** Морфометрична оцінка нефропротекторних властивостей препарату „Фларосукцин” у щурів з нирковою недостатністю // Украинський медичний альманах. – 2013. – Том 16, № 1. – С. 16-19.

У статті наведено результати морфометричної оцінки нефропротекторних властивостей препарату „Фларосукцин” в порівнянні з активністю „Фітолізину” на моделі ниркової недостатності у щурів.

Установлено, що на моделі етиленгліколевої ниркової недостатності у щурів досліджуваний препарат у дозі 2,0 мл/кг чинить більш виражену нефропротекторну дію, ніж досліджуваний препарат порівняння, що підтверджено даними світлооптичних досліджень гістопрепаратів ниркової тканини щурів.

Відмічені гістоморфологічні переваги сиропу „Фларосукцин” на моделі ниркової недостатності у щурів створюють передумови для його перспективного використання в сучасній нефрології при різних варіантах перебігу ниркової патології з елементами камнеутворення.

**Ключові слова:** „Фларосукцин”, „Фітолізін”, експериментальна ниркова недостатність, морфометрична оцінка

Надійшла 15.12.2012 р.  
Рецензент: проф. В.І.Лузін