

УДК 618.2+618.36:612.017.01

© С. Р. Джафарова, О. П. Тянько, 2013.

ОЦЕНКА СОСТОЯНИЯ ФЕТОПЛАЦЕНТАРНОГО КОМПЛЕКСА ПРИ ВНУТРИУТРОБНОМ ИНФИЦИРОВАНИИ ПЛОДА В ДИНАМИКЕ БЕРЕМЕННОСТИ

С. Р. Джафарова, О. П. Тянько

Кафедра акушерства и гинекологии №2 (зав. – профессор Ю. С. Паращук), Харьковский национальный медицинский университет, 61022, Украина, г. Харьков, пр. Ленина, 4; E-mail: meduniver@kntu.kharkov.ua

Кафедра акушерства и гинекологии №2 (зав. – профессор Х. Ф. Багирова), Азербайджанский медицинский университет, AZ1022, Азербайджан, г. Баку, ул. Баханова, 23.

AN ESTIMATE OF FETOPLACENTAL COMPLEX STATE AT AN INTRAUTERINE INFECTION OF THE FETUS IN DYNAMICS OF PREGNANCY

S. R. Jafarova, O. P. Tanko

SUMMARY

Now intrauterine infections are one of the principal causes of reproductive losses, in which neonatal morbidity level is 5.7% to 30% and that of stillbirth is 15.4% to 20.6%.

The research has shown that an intrauterine infection in early pregnancy results in abnormalities of the fetal egg development and spontaneous abortion. In II and III trimesters, the consequences of IUI are various complications of pregnancy: a threat of a premature birth, late gestosis, anemia, infectious urinary diseases and the syndrome of intrauterine growth retardation of the fetus. Dopplerometry of IUI has revealed expressed hemodynamic shifts in the uterine arteries, umbilical arteries and medial cerebral artery of the fetus.

The most expressed abnormalities in the system mother-placenta-fetus are observed when the chlamydia infection is combined with the ureaplasma one.

ОЦІНКА СТАНУ ФЕТОПЛАЦЕНТАРНОГО КОМПЛЕКСУ ПРИ ВНУТРІШНЬОУТРОБНОМУ ІНФІКУВАННІ ПЛОДА В ДИНАМІЦІ ВАГІТНОСТІ

С. Р. Джафарова, О. П. Тянько

РЕЗЮМЕ

На теперішній час внутрішньоутробні інфекції є однією з основних причин репродуктивних втрат, зумовлюючи від 5,7% до 30,0% неонатальної захворюваності та 15,4%-20,6% мертвороджень.

В результаті дослідження встановлено, що внутрішньоутробне інфікування (ВУІ) в ранні терміни вагітності призводить до аномалій розвитку плідного яйця та самовільного переривання вагітності. У II та III триместрах наслідком ВУІ є різні ускладнення вагітності: загроза переривання, пізній гестоз, анемія, інфекційні захворювання сечових шляхів, синдром затримки розвитку плода. При проведенні доплерометричного дослідження при ВУІ виявлено значні гемодинамічні порушення в маткових артеріях, артеріях пуповини, середній мозковій артерії плода. Найвиразніші зміни у системі мати-плацента-плід спостерігаються при поєднанні хламідійної та уреоплазмової інфекцій.

Ключевые слова: беременность, внутриутробное инфицирование, плод, параметры гемодинамики, уреоплазмоз, хламидиоз.

В настоящее время внутриутробные инфекции являются одной из основных причин репродуктивных потерь, обуславливая от 5,7 до 30,0% неонатальной заболеваемости и 15,4-20,6% мертворождений [1, 7, 8]. Несмотря на повышенное внимание к проблеме внутриутробных инфекций (ВУИ), многие вопросы всё ещё требуют решения. Несомненно, один из главных вопросов – влияние урогенитальных инфекций на состояние фетоплацентарного комплекса и поиск возможных путей устранения отрицательных эффектов патогенных агентов на систему мать-плацента-плод.

Наиболее распространённой причиной ВУИ являются инфекционные процессы женской половой

сферы, влекущие за собой различные осложнения беременности: самопроизвольные аборт, преждевременные роды и разрыв плодных оболочек, хориоамнионит, пуэрперальную инфекцию, рождение детей с патологией развития, мертворождения [2, 5, 6, 9].

Вследствие неблагоприятной экологической ситуации в большинстве стран постсоюзного пространства отмечается повышение уровня экстрагенитальной патологии у женщин репродуктивного возраста, гинекологической заболеваемости за счёт широкого распространения сексуально-трансмиссивных инфекций, наличие инфекционных воспалительных процессов при беременности [1, 8]. Изло-

женные факты говорят о возможности дальнейшего увеличения частоты ВУИ, их влияния на показатели здоровья женщин и детей, что диктует необходимость поиска путей профилактики инфекционных заболеваний плода, разработки адекватных методов терапии во время беременности. Принципиальными остаются вопросы антенатальной диагностики ВУИ и интерпретации полученных данных, что обусловлено отсутствием четкой взаимосвязи между клиническими проявлениями инфекции у матери и степенью поражения плода, так как внутриутробные инфекции не являются эквивалентом инфекционного поражения плода и новорожденного.

Исходя из этого, целью настоящего исследования стало изучение функционального состояния фетоплацентарной системы с учётом гемодинамических показателей на фоне внутриутробного инфицирования в динамике беременности.

МАТЕРИАЛ И МЕТОДЫ

Обследовано 62 беременные с урогенитальными инфекциями различной этиологии в I, II, III триместрах беременности. В I клиническую группу были отнесены 30 беременных с ВУИ в ранние сроки беременности (I триместр). Соответственно ко II группе – 32 женщины во II-III триместрах. В группу контроля вошли 30 здоровых беременных, находившихся под наблюдением в женской консультации. По характеру перенесенных экстрагенитальных и инфекционных заболеваний изучаемые группы были сопоставимы. Использованы следующие методы исследования: клиничко-anamnestический, микробиологический (бактериоскопия, культуральный). Инфектологическое обследование включало выявление дезоксирибонуклеиновой кислоты в полимеразной цепной реакции (ПЦР) вируса простого герпеса (ВПГ), цитомегаловируса (ЦМВ), хламидий, микоплазм, уреаплазм в цервикальной слизи, соскобах эрозий шейки матки, плацентах, амниотической жидкости, органах антенатально погибших плодов и абортусов; определялись специфические антитела (АТ) к ВПГ, ЦМВ, хламидиям, микоплазмам, уреаплазмам, токсоплазмам в реакциях иммуноферментного анализа и иммунофлюоресценции. Материалом для микробиологического исследования были выделения из влагалища, цервикального канала, уретры, носоглотки: посевы с поверхности плаценты, кожи новорожденных на наличие аэробов, факультативных и облигатных анаэробов, дрожжеподобных грибов, генитальных микоплазм, хламидий.

Лабораторный диагноз активной фазы инфицирования ставился на основании позитивных результатов ПЦР и выявления в сыворотке крови специфических антимикробных АТ в соответствующих пределах.

Всем беременным проводили оценку маточно-плацентарного кровотока по данным доплерометрии с помощью ультразвукового диагностического

прибора «ALOKA SDD-1700», снабжённого цветным доплеровским блоком пульсирующей волны. Состояние маточно-плацентарной гемодинамики оценивали, изучая кривые скоростей кровотока (КСК) в правой и левой маточных артериях, средней мозговой артерии плода, пуповинной артерии. Для оценки кривых скоростей кровотока вычислялся индекс резистентности (ИР) по формуле $ИР = (С - Д) / С$, где С – максимальная систолическая скорость кровотока; Д – конечная диастолическая скорость кровотока, с последующим вычислением систолодиастолического соотношения (СДО) по формуле $СДО = С / Д$ [3, 4].

Статистическую обработку полученных результатов проводили с помощью программного продукта Microsoft Office Excel 2003 с использованием статистических методов вариационного, непараметрического анализа.

РЕЗУЛЬТАТЫ И ОБСУЖДЕНИЕ

У всех беременных I и II клинических групп выявлены наличие патологической микрофлоры, дисбиоз влагалища и признаки воспалительных изменений. При этом частота выявления урогенитальной инфекции в обеих группах была идентичной. В большинстве случаев микрофлора была представлена микробными ассоциациями (рис. 1).

Микрофлора цервикального канала отличалась от влагалищной уменьшением видового состава резидентных аэробов и анаэробов (высеивались 2-3 штамма). При этом частота выявления хламидий, микоплазм, уреаплазм была выше и составила соответственно 27,7%; 24,2%; 21,5%.

По данным ультразвукового исследования, о наличии ВУИ у пациентов I клинической группы свидетельствовали следующие данные: гипоплазия хориона, увеличение размеров желточного мешка, несоответствие хорионической полости сроку беременности. Клинически эти изменения сопровождалось осложнениями беременности: угрожающим абортom (46,7%); начавшимся абортom (26,7%); самопроизвольным прерыванием беременности (26,6%).

Установлено, что в I триместре беременности защитными факторами от инфекционного воздействия являются иммунные факторы децидуальной оболочки, факторы местного иммунитета и иммуноглобулины матери [2, 8]. В ранние сроки беременности эмбрион не способен вырабатывать АТ, являясь особо ранимым по отношению к инфекционным агентам. Поэтому наибольшую опасность с тератогенным и эмбриотоксическим эффектом в I триместре беременности имеют те инфекции, к которым отсутствует специфический иммунитет и которые впервые поражают организм беременной.

По результатам эхографии, у пациенток II клинической группы (II-III триместр беременности) были выявлены следующие признаки внутриутробного инфицирования: раннее развитие синдрома задержки внутриутробного развития плода (СЗРП), много-

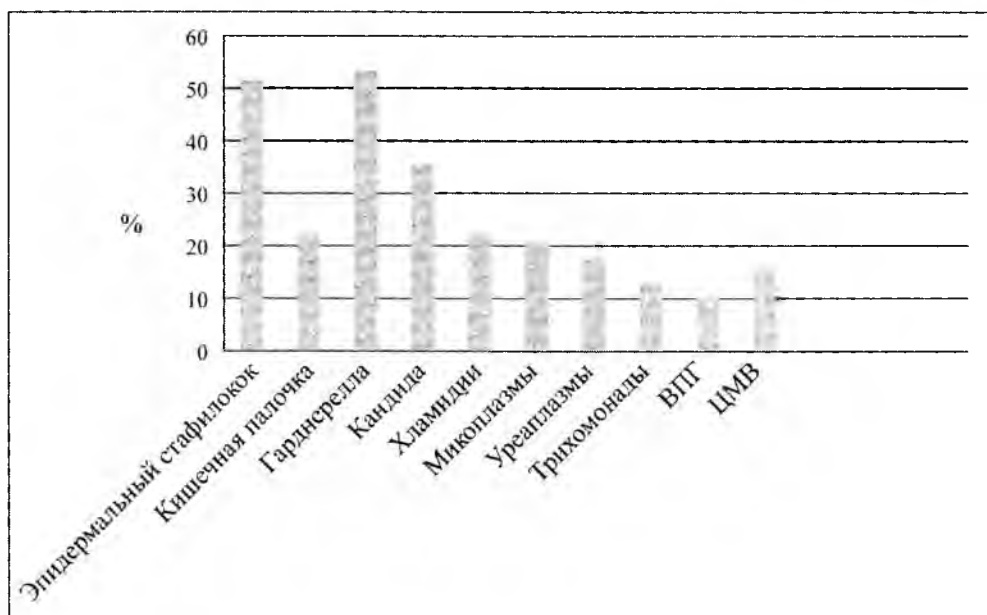


Рис. 1. Характеристика микробного пейзажа пациенток с ВУИ (n=62).

или маловодие, увеличение толщины плаценты, контрастирование базальной мембраны, изменения со стороны центральной нервной системы плода (гидроцефалия, субэпендимальные кисты, деформация сосудистого сплетения); расширение петель кишечника у плода, взвесь в околоплодных водах, эхографические признаки снижения биофизического

профиля плода (нарушение двигательной и дыхательной активности, снижение тонуса, нарушение сердечного ритма).

Данная ультразвуковая манифестация внутриутробного инфицирования сочеталась с осложнениями течения беременности у пациенток II клинической группы (рис. 2).

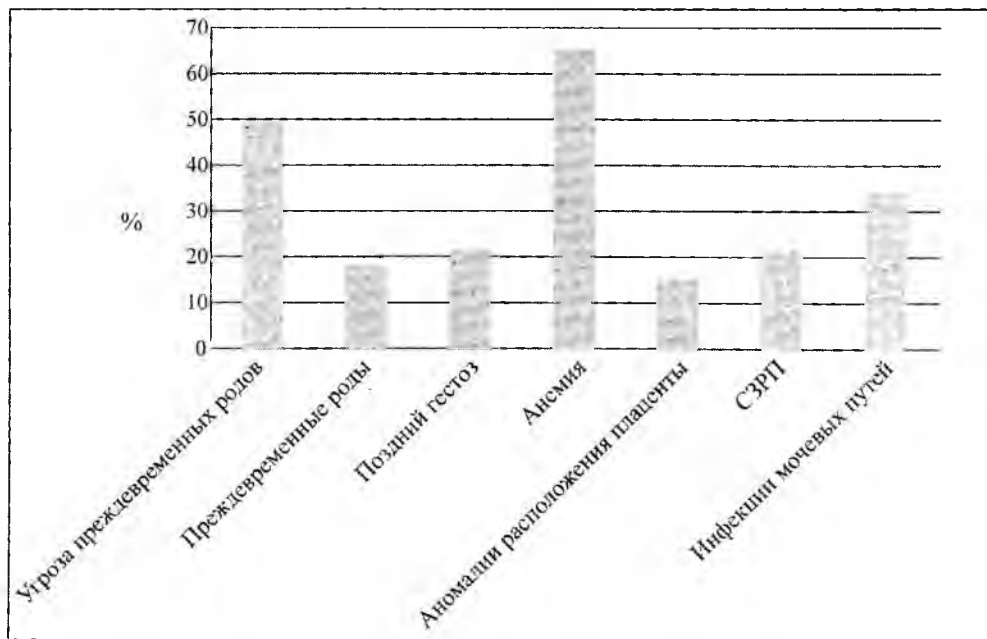


Рис. 2. Осложнения течения беременности у пациенток II клинической группы.

Таким образом, ведущими осложнениями у беременных с ВУИ были угроза преждевременных родов (50,0%), анемия (65,6%) и инфекции мочевых путей (34,4%).

Для более полной оценки состояния фетоплацентарного комплекса нами были оценены параметры маточно-плацентарной гемодинамики у беременных с ВУИ. В группе контроля при физиологически протекающей беременности выявлено снижение плацентарного сопротивления току крови, при этом КСК были 2-х фазными с высокой диастолической скоростью кровотока. У беременных с ВУИ (II клиническая группа) выявлено снижение диастолического компонента в маточных артериях при повышении индекса резистентности (ИР) ($0,76 \pm 0,04$; $p < 0,01$) (табл. 1).

Следует отметить, что у женщин с ассоциациями

хламидийной и микоплазменной инфекции на спектрограммах отмечалась так называемая дикротическая выемка, что свидетельствовало о более глубоких нарушениях маточно-плацентарной гемодинамики. Патологические КСК в артериях пуповины при внутриутробном инфицировании характеризовались снижением конечной диастолической скорости кровотока, что было связано со значительным повышением периферического сопротивления плодовой части плаценты и выразилось увеличением ИР выше нормативных показателей (до $0,83 \pm 0,01$ при норме $0,44 \pm 0,01$; $p < 0,001$).

Патологические КСК в мозговых сосудах, в отличие от артерий пуповины, характеризовались не снижением, а повышением диастолической скорости кровотока и снижением численных значений ИР (табл. 1).

Таблица 1

Показатели гемодинамики в системе мать-плацента-плод на фоне внутриутробного инфицирования

Группы Показатели (M±m)	Контроль	Беременные с ВУИ	
			p
СДО			
Маточная артерия	$1,62 \pm 0,05$	$2,65 \pm 0,02$	0,001
Артерия пуповины	$2,24 \pm 0,03$	$2,92 \pm 0,01$	0,001
Средняя мозговая артерия	$4,41 \pm 0,09$	$3,24 \pm 0,13$	0,01
ИР			
Маточная артерия	$0,32 \pm 0,01$	$0,76 \pm 0,04$	0,001
Артерия пуповины	$0,44 \pm 0,01$	$0,83 \pm 0,01$	0,001
Средняя мозговая артерия	$0,71 \pm 0,08$	$0,35 \pm 0,08$	0,01

Выявленные нарушения гемодинамики в мозговых сосудах плода находили своё отражение на эхограммах в наличии деформаций сосудистого сплетения и субэндимальных кист. При сочетании впервые выявленных во время беременности хламидийной и микоплазменной инфекций такие изменения были выявлены в 59,4% случаев. Согласно данным И. О. Макарова и соавт. (2012 г.), в плацентах женщин с урогенитальным хламидиозом происходит аутоиммунное разрушение синцитиальных мембран иммунными комплексами и нарушение проницаемости плацентарного барьера, что приводит к восходящему инфицированию околоплодных оболочек, специфическому хламидийному поражению плаценты, многокомпонентному поражению плода с задержкой его роста и развитием дистресса.

ВЫВОДЫ

1. Внутриутробное инфицирование в ранние сроки беременности приводит к аномалиям развития

плодного яйца и самопроизвольному прерыванию беременности.

2. Во II и III триместрах следствием ВУИ являются различные осложнения беременности: угроза преждевременных родов, поздний гестоз, анемия, инфекционные заболевания мочевых путей, синдром задержки развития внутриутробного плода.

3. При проведении доплерометрического исследования при ВУИ отмечены выраженные гемодинамические сдвиги в маточных артериях, артериях пуповины, средней мозговой артерии плода.

4. Наиболее выраженные нарушения в системе мать-плацента-плод наблюдаются при сочетании хламидийной и уреаплазменной инфекции.

ЛИТЕРАТУРА

1. Буданов П. В. Актуальные проблемы лечения беременных с рецидивирующей хламидийной инфекцией / П. В. Буданов // Лечащий врач. – 2007. – № 10. – С. 5–21.

2. Макаров И. О. Фетоплацентарная недостаточность инфекционного генеза / И. О. Макаров, Е. И. Боровкина, Т. В. Шеманова // Репродуктивная эндокринология. – 2012. – № 6 (8). – С. 79–84.

3. Медведев М. В. Допплеровское исследование маточно-плацентарного и плодового кровотока : клиническое руководство по ультразвуковой диагностике / М. В. Медведев. – М. : Видар, 1996. – 357 с.

4. Медведев М. В. Пренатальная эхография / М. В. Медведев. – М. : Реальное время, 2005. – 562 с.

5. Милованов А. П. Патология системы мать-плацента-плод : руководство для врачей / А. П. Милованов. – М. : Медицина, 1999. – 351 с.

6. Сидора И. С. Диагностика и лечение внутриутробной инфекции в различные периоды беременности / И. С. Сидора, И. О. Макаров, С. А. Воеводин // Акушерство и гинекология. – 2004. – № 2. – С. 40–44.

7. Цинзерлинг В. А. Перинатальные инфекции / В. А. Цинзерлинг, В. Ф. Мельникова. – СПб, 2007. – 254 с.

8. Rastogi S. Effect of treatment for Chlamydia trachomatis during pregnancy / S. Rastogi, B. Das, S. Salban // Int. Gynecol. Obstet. – 2003. – Vol. 80. – P. 123–129.

9. Sohn Ch. Doppler Ultrasound in Gynecology and Obstetrics / Sohn Ch., Voigt H.-J., Vetter K. – Stuttgart : Thieme, 2004. – 221 p.