



SCIENTIFIC SPACE: INTEGRATION OF TRADITIONAL AND INNOVATIVE PROCESSES

Scientific monograph

Riga, Latvia

2023

UDC 001(08)
Sc938

Title: Scientific space: integration of traditional and innovative processes
Subtitle: Scientific monograph
Scientific editor and project director: Anita Jankovska
Authors: Heorhii Dementiuk, Maksym Iasechko, Natalia Dorogan, Nadiia Potapova, Liudmila Volontyr, Daniel Furculița, Nataliia Dubovaya, Yuri Bandazheuski, Svitlana Kalinichenko, Natalia Dubinina, Inna Torianyk, Natalia Popova, Denys Zhadiaiev, Oleksii Dovhan, Bai Jisheng, Iryna Zabiiaaka, Olena Kryvylova, Olga Kurylo, Viktor Mykhailov, Olesya Savchenko, Alla Omelianenko, Oleg Batrymenko, Vitalii Turenko, Volodymyr Grubov, Mykola Sanakuiev, Tetiana Mikhailina, Yurii Hotsuliak, Natalia Semchuk, Taisiya Shevchenko, Tatiana Furculița, Danylo Vankovych, Myroslav Kulchytsky, Olexandr Shapurov
Publisher: Publishing House “Baltija Publishing”, Riga, Latvia
Available from: <http://baltijapublishing.lv/omp/index.php/bp/catalog/book/332>
Year of issue: 2023

All rights reserved. No part of this book may be reprinted or reproduced or utilized in any form or by any electronic, mechanical, or other means, now known or hereafter invented, including photocopying and recording, or in any information storage or retrieval system, without permission in writing from the publisher and author.

Scientific space: integration of traditional and innovative processes : Scientific monograph. Riga, Latvia : “Baltija Publishing”, 2023. 600 p.

ISBN: 978-9934-26-310-1

DOI: <https://doi.org/10.30525/978-9934-26-310-1>

The scientific monograph presents research in the context of integration of traditional and innovative processes. The general issues of economics and public administration are considered, research in the field of law and political sciences is presented, issues of philological, philosophical, pedagogical and other sciences are covered. The publication is intended for scientists, lecturers, postgraduates and students, as well as the broader audience.

Table of Contents

CHAPTER «ENGINEERING SCIENCES»

Heorhii Dementiiuk, Maksym Iasechko

CONCEPT OF PROTECTING CRITICAL
INFRASTRUCTURE FACILITIES AGAINST
THE DESTRUCTIVE INFLUENCE OF AIR ATTACK MEANS. 1

Natalia Dorogan

ANALYSIS OF THE APPLICATION OF RICE HUSK
IN CEMENT TECHNOLOGY. 32

Nadiia Potapova, Liudmila Volontyr

MODELING OF A MULTI-LEVEL
LOGISTICS SYSTEM FUNCTIONING. 62

CHAPTER «MEDICAL SCIENCES»

Daniel Furculița

CONTEMPORARY MANAGEMENT OF HYPERTROPHY
OF THE INFERIOR NASAL TURBINATES. 122

Nataliia Dubovaya, Yuri Bandazheuski

ADAPTATION RESOURCES OF THE CARDIOVASCULAR
SYSTEM OF SCHOOLCHILDREN LIVING NEAR
THE CHERNOBYL NUCLEAR POWER PLANT. 147

Svitlana Kalinichenko, Natalia Dubinina

INACTIVATION OF PATHOGENS
BY THE PHOTODYNAMIC METHOD. 171

Inna Torianyk, Natalia Popova

INFECTIONS CAUSED BY VIRAL-BACTERIAL ASSOCIATIONS,
THEIR PLACE IN THE STRUCTURE OF CHILDREN'S MORTALITY
AND THE MORPHOLOGICAL JUSTIFICATION. 196

CHAPTER «PHILOSOPHICAL SCIENCES»

Denys Zhadiaiev

CATEGORY OF POWER AND ITS ROOTS
IN PHILOSOPHY, PSYCHOLOGY AND ART. 213

CHAPTER «PHILOLOGICAL SCIENCES»

Oleksii Dovhan

ANALYSIS OF THE THEORETICAL FOUNDATIONS OF NEURAL NETWORK MODELING OF LANGUAGE UNIT RECOGNITION.	231
--	-----

CHAPTER «PEDAGOGICAL SCIENCES»

Bai Jisheng

FORMATION OF THE EDUCATOR'S VALUE ATTITUDE TO PERSONALLY ORIENTED EDUCATION IN THE PROCESS OF INNOVATIVE ACTIVITY.	263
--	-----

Iryna Zabiiaka

NEW PARADIGM OF THE VOCATIONAL EDUCATIONAL DEVELOPMENT IN EUROPEAN UNION COUNTRIES.	282
--	-----

Olena Kryvylova, Olga Kurylo

METHODOLOGICAL APPROACHES TO THE TRAINING OF FUTURE ENGINEERS-TEACHERS OF THE FOOD INDUSTRY FOR CREATIVE PROFESSIONAL ACTIVITIES.	305
---	-----

Viktor Mykhailov, Olesya Savchenko

ORGANIZATION OF QUALIFICATION IMPROVEMENT OF FIRE SAFETY AND CIVIL PROTECTION MANAGING PERSONNEL AND SPECIALISTS: METHODOLOGICAL APPROACHES AND PRINCIPLES.	326
--	-----

Alla Omelianenko

FORMATION OF SPEECH CONCEPTS IN OLDER PRESCHOOL CHILDREN ABOUT DIFFERENT TYPES OF TEXT (DESCRIPTION, NARRATIVE, THINKING).	355
--	-----

CHAPTER «POLITICAL SCIENCES»

Oleg Batrymenko, Vitalii Turenko

POLICY OF TOLERANCE AS FACTOR IN REDUCING INTELECTUAL MIGRATION IN UKRAINE.	381
--	-----

Volodymyr Grubov, Mykola Sanakuiev

AFRICAN TWILIGHT OF FRANCOPHONIE.	401
---	-----

CHAPTER «LAW SCIENCES»

Tetiana Mikhailina, Yurii Hotsuliak

SHADOW RULES IN THE CONTEXT OF LEGAL SYSTEMS
STABLE DEVELOPMENT UNDER CONDITIONS
OF UNCERTAINTY: UKRAINIAN AND COMPARATIVE ASPECT. 439

Natalia Semchuk

PROTECTION OF PERSONAL DATA IN THE LAW OF UKRAINE:
CURRENT STATUS AND RECOMMENDATIONS FOR CHANGES. 458

Taisiya Shevchenko

SIGNS OF THE OBJECTIVE SIDE OF DOMESTIC VIOLENCE
FOR ARTICLE 126-1 OF THE CRIMINAL CODE OF UKRAINE. 485

CHAPTER «STATE ADMINISTRATION»

Tatiana Furculița

THE PERFORMANCE OF THE PUBLIC ADMINISTRATION
IN THE CONTEXT OF THE NEW PUBLIC MANAGEMENT. 507

CHAPTER «ECONOMIC SCIENCES»

Danylo Vankovych, Myroslav Kulchytskyy

ANALYSIS OF MACROECONOMIC CONSEQUENCES
OF STRUCTURAL CHANGES IN THE FISCAL POLICY
OF UKRAINE UNDER THE CONDITIONS
OF THE CORONAVIRUS CRISIS. 532

Olexandr Shapurov

MECHANISMS OF DIGITALIZATION
OF ECONOMIC PROCESSES OF ENTITIES
IN THE METALLURGICAL INDUSTRY:
STRATEGIC VECTOR AND PROSPECTS. 560

**INFECTIONS CAUSED BY VIRAL-BACTERIAL ASSOCIATIONS,
THEIR PLACE IN THE STRUCTURE OF CHILDREN'S
MORTALITY AND THE MORPHOLOGICAL JUSTIFICATION**

**ІНФЕКЦІЇ, СПРИЧИНЕНІ ВІРУСНО-БАКТЕРІАЛЬНИМИ
АСОЦІАЦІЯМИ, ЇХНЄ МІСЦЕ У СТРУКТУРІ
ДИТЯЧОЇ СМЕРТНОСТІ ТА МОРФОЛОГІЧНА ГРУНТАЦІЯ**

Inna Torianyuk¹

Natalia Popova²

DOI: <https://doi.org/10.30525/978-9934-26-310-1-7>

Abstract. The widespread spread of infectious diseases, the constant growth of the number of patients with complications and fatal consequences of unrecognized nosology, the lack of clear diagnostic criteria and the prognosis of the latter determine the relevance of the study of diagnostic reserves of mixed infections. *The purpose:* of the work was to study infections caused by viral-bacterial associations, their place in the structure of children's mortality and the morphological dominance of diseases that occur with respiratory syndrome. *Methodology* of the study is based on general research methods of analysis of macromicroscopic changes in the organs of the respiratory system in response to the influence of agents of viral-bacterial associations. For this purpose, a complex of morphological techniques (histological, electron microscopic: raster microscopy) and statistical data calculation resources were used. *The results.* In the presented work, there is a total lack of clinical and epidemiological data on mixed infections (viral-microbial derivative), neglect of facts, and in some cases ignoring the resources of retrospective analysis, comparative episituational characteristics, ambiguity in approaches to the clinical and

¹ Doctor of Medical Sciences, Senior Research Scientists,
Leader Research Scientists at Laboratory of Viral Infection,
State Institution "I. Mechnikov Institute of Microbiology and Immunology
National Academy of Medical Sciences of Ukraine", Ukraine

² Candidate of Medical Sciences,
Senior Lecturer at the Department of Microbiology,
Virology and Immunology named after D.P. Gryniov,
Kharkiv National Medical University, Ukraine

laboratory interpretation of certain research results. It is shown that the needs of modern practical medicine require a purposeful and detailed study of the basic criteria of complex clinical and morphological diagnostics (organs, target cells), probable morphological assessment of injuries, signal changes in critical organs (respiratory tract, in particular); search and development of new therapeutic measures; measures to prevent mixed infections; forecast of the risk of the latest disease among the children's contingent. The targeting of the mechanisms of the associated action of HSV and Mycoplasma hominis was clearly reflected in the structural and functional specificity of the internal organs involved in the etiopathogenetic picture of diseases caused by complications of HBV. Macroscopically, these facts were manifested by changes in biomechanical, morphometric, syn-, skeleto- and holotopographic indicators. Microscopically: the development of desquamation processes, changes in nuclear-cytoplasmic ratios, destructive-degenerative phenomena, proliferative-inflammatory phenomena, necrosis, thrombostatic manifestations, microcirculation disorders. Submicroscopically, the presence of alterative changes, damage to the membrane structures of cells of mesenchymal origin, marginality of chromatin, pyknosis, karyorrhesis, phenomena of dilatation of microvessels on the example of corrosive drugs were established. *Practical implications.* The obtained data fully contribute to the well-founded solution of an important practical issue: determining the role of morphological parameters of signal tissues/cells of target organs in the development of unified treatment schemes/algorithms and prognosis of the consequences of viral and bacterial infections. *The value/originality* lies in the possibility of applying the results of work in modern diagnostic algorithms for full-fledged diagnostics of viral-bacterial associations.

1. Вступ

Широке розповсюдження герпесвірусів на всіх континентах планети, невпинний ріст кількості пацієнтів з ускладненнями та летальними наслідками нерозпізнаної нозології, відсутність чітких критеріїв діагностики і прогнозу останніх визначають актуальність дослідження діагностичних резервів вірусно-бактеріальних мікст-інфекцій [1, с. 315–319; 2, с. 29; 3, с. 64–65]. У вітчизняній та іноземній літературі даних щодо частоти та специфіки клінічних проявів зміша-

них інфекцій, а також механізмів взаємодії збудників вірусу простого герпесу, мікоплазми людини вкрай недостатньо. В окремих джерелах, пов'язаних із вивченням процесів взаємного впливу мікроорганізмів, а також їхніх асоціацій на організм хазяїна, актуальна для нас інформація представлена вкрай мізерно [4, с. 44–48; 5, с. 47–50]. Крім того, вона стосується, головним чином, таких аспектів, як взаємодія на рівні окремих клітин у перещеплюваних лініях культур (in vitro) або ж на експериментальних лабораторних тваринах [6, с. 81–82]. У зазначеному сенсі слід також пам'ятати, що вірусно-бактеріальні асоціації – це не лише проникнення мікроорганізму в макроорганізм (людини, зокрема), це – тривала, нескінченна боротьба між декількома організмами. Мікс-інфекції здатні до запуску низки захисних фізіологічних та патофізіологічних реакцій в певних зовнішніх умовах середовища у відповідь на вплив патогенних факторів. Фахівцями визначається інфекційний як комплекс взаємних пристосувальних реакцій у відповідь на проникнення і розмноження патогенного мікроорганізму в макроорганізмі. Останні спрямовані на відновлення порушеного гомеостазу та біологічної рівноваги з навколишнім середовищем. Мікст-інфекції відбивають закономірності антагоністичних взаємовідношень та не охоплюють змін збудника в зовнішньому середовищі та організмі переносників. Таким чином як всіляка обтяжена низкою факторів інфекційна хвороба – мікст-інфекція являє собою найвищий ступінь розвитку інфекційного процесу, що проявляється різними клінічними симптомами, зрушеннями біологічної, фізіологічної, біохімічної, анатомічного, мікробіологічної та епідеміологічної рівноваги. Проникнення мікроорганізмів у простір макроорганізму ініціює різні їхніх взаємовідношень залежно від вірулентності збудників, дози, індивідуальної опірності організму. Неоціненну роль у зазначеному плані відіграють фактори вихідного стану організму та потужності його захисних сил. Вкрай важливим залишається структурний сценарій перебігу змішаних інфекційних хвороб. Власне він є тим опірним моментом діагностичного алгоритму мікст-інфекцій, що сприяє створенню цілісної картини ураження систем органів/тканин, показником характеру, глибини ушкоджень. Алгоритми структурної діагностики таких захворювань вкрай звужені, маркери детекції останніх мало верифіковані. Вимагають також подальшого вдосконалення засоби сучасної екс-

прес-діагностики, морфологічного моніторингу змін, які відбуваються у наслідок впливу інфекційних агентів на органи-мішені критичних систем організму хворого. Дотепер недостатньо розроблено проблемою залишається етіопатогенетичний аналіз змішаних інфекцій, лабораторно-діагностичні критерії ризику передачі збудників за умов виникнення суб- та екстрагоспітальних ареалів. Патентний пошук відповідних джерел інформації (глибиною у 15 років) виявив тотальну відсутність клініко-епідеміологічних даних за змішаними інфекціями (вірусно-мікробної походної), викрив нехтування фактами, а в окремих випадках ігнорування ресурсами ретроспективного аналізу, порівняльних епідситуативних характеристик, неоднозначність у підходах до клініко-лабораторної інтерпретації певних результатів досліджень. До того ж потреби сучасної практичної медицини вимагають необхідність цілеспрямованого та детального вивчення базових критеріїв комплексної клініко-морфологічної діагностики (органи, клітини-мішені), ймовірної морфологічної оцінки ушкоджень, сигнальних змін у критичних органах; пошуку та розробки нових терапевтичних заходів; заходів профілактики змішаних інфекцій; прогнозу ризику захворювання останніми серед дитячого контингенту [7, с. 99; 8, с. 104–105, 116–121]. Вкрай важливими залишаються питання всебічного дослідження гомеостазу критичних систем організму дітей, хворих на мікст-інфекції; структурно-функціональних стратегій розвитку порушень у обміні речовин (протеїновий, ліпідний, вуглеводний), клініко-терапевтичних інтервенцій останніх. Слід також зауважити, що на сьогодні вірусно-бактеріальні асоціації активно поповнюють ранжири емерджентних інфекційних захворювань [9, с. 1202–1209]. Останній факт є яскравим аргументом на користь важливості та своєчасності поглибленого (у тому числі, ретроспективного) вивчення зазначених питань інфектології.

2. Сучасне методологічне підґрунття для вивчення вірусно-бактеріальних асоціацій

З огляду на актуальність об'єктивізації доказової бази сучасних досліджень інфекцій, спричинених вірусно-бактеріальними асоціаціями, їхнє місце у структурі дитячої смертності, застосовували комплекс/алгоритм морфологічних методів. Опрацювання методологічних

процедур відбувалось у суворій відповідності поетапній програмі, що містила елементи макромікроскопічних, гістологічних, цитологічних проб. Останнє, сприяло ґрунтовній структурно-функціональній оцінці стану таргетних щодо збудників (герпесвірусів та мікоплазми людини (*Mycoplasma hominis*)) клітин/органів (епітелій, лімфоїдний апарат органів респіраторної (РС) хворих осіб. Започаткована методологічна платформа водночас сприяла пошуку нових та вдосконаленню існуючих критеріїв клініко-лабораторної, морфологічної діагностики герметичної інфекції, об'єктивній оцінці епідемічної складової; ймовірному моніторингу оптимальних заходів профілактики, скринінгу прогнозу ризику виникнення ускладнень, хронізацій, інвалідності, летального виходу.

Якісна специфіка та об'єм накопичених матеріалів відповідали ідеї, концептуальним принципам започаткованої роботи, сприяли реалізації запланованої мети, розв'язанню поставлених відповідно неї завдань, враховували номологічну платформу предмету та об'єкту дослідження. Тривалий та цілеспрямований відбір зразків біологічних матеріалів (ЗБМ) сприяв адекватній (щодо гіпотези роботи) детекції морфологічних маркерів з подальшим визначенням в організмі обстежених структурно-функціональних змін, характерних клініко-патогенетичному (нозологічному) прототипу.

Об'єктом дослідження стали хворі на герпетичну інфекцію діти обох статей віком від 0 до 16 років, що відігравали роль донаторів зразків біологічного матеріалу (ЗБМ) у залежності від *status praesens objectivus, anamnesis morbi et vitae*, обтяжливих клінічних обставин, своєчасності та ефективності задіяних до них терапевтичних заходів. З огляду на останнє, об'єм вибірки складав некропсійний архів; власні ретроспективні анали (некротеки). Некропсійний матеріал (n=119) у рамках тематики одержували від померлих протягом 1996-2020 років (інфекційна лікарня № NN та дитячої інфекційної лікарні № MM м. Харкова, приватному клінічному гінекологічному центру). Автори дослідження висловлюють щиру вдячність досвідченому лікарю акушеру-гінекологу вищої категорії д.мед.н. Грабар В.В., дитячому лікарю інфекціоністу вищої категорії, к.мед.н. Міщенко В.А., лікарю-педіатру к.мед.н., с.н.с. Казмірчуку В.В. за фахову підтримку під час виконання технічних фрагментів розробки та ефективну і своєчасну доставку матеріалів.

Макромікроскопічні методи дослідження

З метою структурно-функціональної ґрунтації окремих аспектів характерної герпетичній та мікоплазменній інфекціям клінічної симптоматики, коморбідних їм станів проводили стандартне оглядове макромікроскопічне дослідження померлих (рис. 1). Останнє базувалося на принципах морфологічного аналізу. Сутність дослідження зводилась до оцінки мікротопографічних даних, аналізу та узагальнення макромікроскопічних параметрів тіла, таргетних органів/тканин ((PC) епітеліальна, сполучна, нервова). У цілому дослідження складалось із таких поступових етапів: оцінка клініко-анатомічної (топографічної) специфіки *locus morbi* біологічних об'єктів КГ; дослідження та порівняльний аналіз із показниками ІК групи; характеристика макроскопічної структури та органолептичних / біомеханічних параметрів біологічних об'єктів.

Оцінка клініко-анатомічної (топографічної) специфіки *locus morbi* полягала у ретельному вивченні особливостей їхньої просторової конфігурації, локалізації у звичній/тривіальній системі площин (фронтальна, сагітальна, горизонтальна), вісей (вертикальна, сагітальна, поперекова) та координат (OX; OY; OZ), білатеральної симетрії (*dexter/sinister*), сегментної орієнтації (*anterior/posterior, cranialis/*

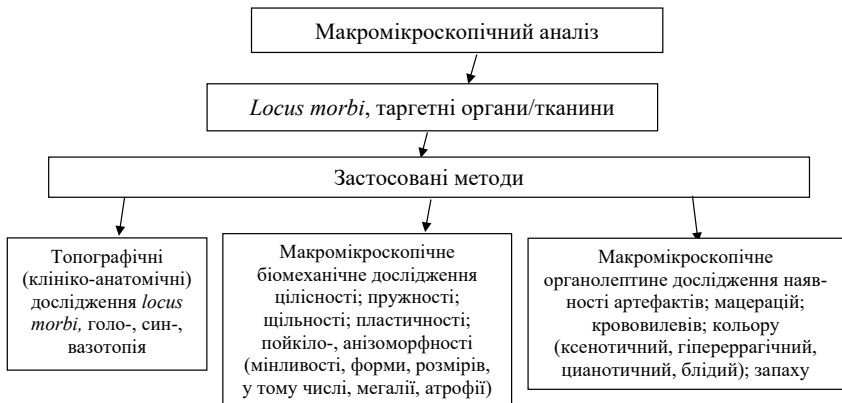

Рис. 1. Схема-алгоритм макромікроскопічного аналізу матеріалів / ЗБМ дослідження

caudalis), глибини та поширової будови (*superficialis/profundus*). До того проводили аналіз голо-, скелетотопії, специфічних змін у співвідношенні (синтопія), розташування останніх відносно магістральних судин (вазотопія), розосередження у просторових координатах порожнин (голотопія).

Органолептично ad oculi визначали зовнішній вигляд органів/тканин (на предмет наявності та ступені ушкоджень цілісності структури, мацерацій, артефактів, крововиливів), колір (гіперрагічний, ксенотичний, цианотичний, блідий) наявність стороннього, неприємного запаху (гнилісний, кислий, бродильний, гіркий), зайві/недостатні сухість/вологість досліджених.

Аналіз біомеханічних показників зводився до визначення тургору органу (у разі пробних натисень у 5-ти точках/зонах), щільності (відсутності розривів у разі розтягнення, стиснення), пружності (здатності до відновлення форми, її строки/терміни), пластичності (гнучкості), пойкило-, анізоморфність (зміни форми, розмірів, об'єму, у тому числі, атрофія, мегалія, набряк, гідратація, гіпо-гіперволія).

Гістологічні/цитологічні методи дослідження

Для визначення специфіки тканинних реакцій таргетних органів/тканин (епітеліальна, сполучна, нервова, РС) досліджували шматочки (0,5 куб. см) строми, епітелію, лімфоїдної тканини їхніх регіонарних лімфовузлів, судин у групах інтактного контролю (ІК) та клінічного спостереження (КГ) хворих на герпетичну та мікоплазменну інфекції дітей. Біологічний (секційний) матеріал, взятий від померлих, обережно видаляли, відокремлювали шматочки з ділянками оболонки, строми, фрагментами магістральних судин. Ретельно промивали у проточній воді. Фіксували не менше 24 годин у 12 %-му розчині формаліну на фосфатному буфері (рН=7,0-7,2), при $t^0 = 18-20^0 \text{ C}^0$ у склокерамічному посуді із щільно притертими корками. Далі зневоднювали методом проведення матеріалу через систему розчинів етилових спиртів від 30^0 до абсолютного спирту включно, заливали у смоли (парафін/целоїдин за потребами дослідження). З парафінових / целоїдинових блоків виготовляли серії гістологічних зрізів товщиною від 5 до 10-15 мкм. З метою детального вивчення будови окремих мікроструктурорганів/тканин, судин, препарати різали за допомогою мікротому (МК-25) в одній із трьох взаємно перпендикулярних площини (фрон-

тальній, горизонтальній, сагітальній). Отримані зрізи забарвлювали у залежності від задач пошуку, його стратегії, з урахуванням типу тканини (гематоксилін-еозин, за Ван-Гізеном). Гістологічне/цитологічне дослідження речовини органів, їхніх судин, оболонок проводили за традиційною схемою, поетапно. Деталізація способів забарвлення біологічного матеріалу органів-мішеней у померлих дітей ІК та КГ відображає таблиця 1.

Таблиця 1

**Способи забарвлення біологічного матеріалу (органів-мішеней)
у померлих дітей (гістологія, цитологія)**

№ п/п	Забарвлення	Тип тканини
1	Гематоксилін-еозин	Сполучена
2	Азур-II-еозин	Епітеліальна
3	по Романовському-Гімза	Епітеліальна
4	Імпрегнування сріблом по Косу;	Сполучена
5	по Перлсу; по Расказовой	Нервова
6	По Ван-Гізону	Сполучена, епітеліальна, м'язова
7	Судан-II; судан-III	Сполучена

Для мікроскопічного аналізу матеріалу застосовували світло-оптичну систему мікроскопу «Olympus BX-41», Японія (x 40; x 100; x 200; x 400). Дослідженню піддавали оболонки, струму, судини. Співставлення контрольних зразків із клінічними проводили у порівняльному аспекті. Мікроскопічному вивченню підлягали ділянки з вогнищами запалення, крововиливів, некрозів, деструктивно-дегенеративних змін, регенерації. Конкретизації належали зміни у судинному руслі (стази, тромбози, діapedез еритроцитів, агрегатні властивості). Всі біомедичні процедури виконувались у суворій відповідності до принципів медичної танатології та у полі біоюриспруденції. Результати заносили до робочого журналу з морфологічних досліджень клінічного матеріалу.

3. Інфекції, обумовлені вірусно-бактеріальними асоціаціями, їх місце в структурі летальності дітей

Інфекції обумовлені вірусно-бактеріальними асоціаціями, ГВБІ (ВПГ та мікоплазма людини, МПЛ) діагностуються не лише за життя хворого, але й у переважній більшості випадків, постмортально [5, с. 48–53]. Своєчасну реєстрацію згаданих захворювань унеможливорює специфіка їхнього перебігу у на кшталт поліморфних клінічних форм на тлі інших інфекцій, які сприймаються за основну причину летальності. У великій мірі згаданим фактам сприяє відсутність статистики щодо детекції морфологічних ознак, притаманних для асоціацій ВПГ та МПЛ [1, с. 315–329; 2, с. 29–31]. Започатковане дослідження присвячене проведенню порівняльного ретроспективного аналізу протоколів розтину дітей, померлих унаслідок хвороб, спричинених асоціаціями ВПГ та МПЛ за періоди з 2018 по 2020 роки. Вікова диференціація обстежених осіб представлена у табл. 2. та на рис. 2. За умов гострого перебігу ГВБІ в органах – мішенях померлих дітей спостерігались однотипні структурні зміни. У відповідності до яких пошкоджувалися переважно клітини епітеліального походження із ознаками гіганто-клітинного метаморфозу, появою багатоядерних клітин, фрагментації хроматину, крайового розташування його брилок, просвітлення центральної частини ядра та відновленням чисельних базофільних, еозинофільних включень, дрібнобрильчастого розпаду. Клінічний перебіг гострої ГВБІ відбувався за наявності трьох провідних синдромів, що об’єктивно відображали її нозологічну сутність.

Таблиця 2

Вікова диференціація дітей, померлих у наслідок ГВБІ, спричиненої асоціацією ВПГ та МПЛ, за період з 2018 по 2020 роки

Вік	Кількість померлих, (абс., відн. показн.), % та хронологічний порядок, (роки) спостережень			
	Абс. число		%	
	2018–2019	2019–2020	2018–2019	2019–2020
1-3 міс.	35	12	30	30
3-6 міс.	31	10	25	26
6-12 міс.	22	9	22	19
12 міс.-3 роки	22	5	13	17
Більше 3 років	9	4	10	8
Разом	119	40	100	100

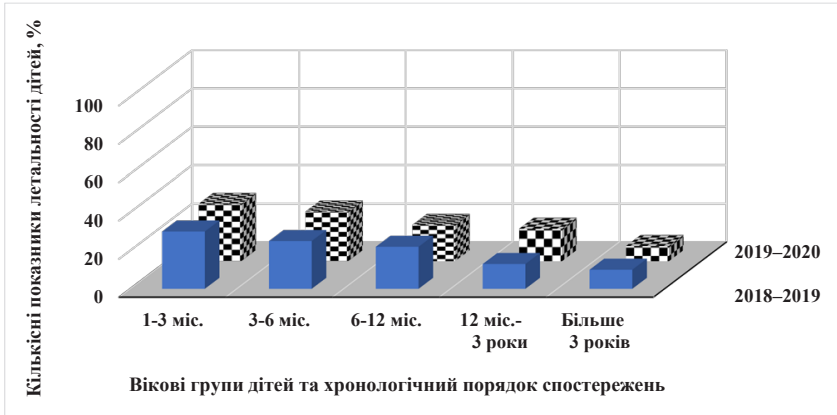


Рис. 2. Структура летальності дітей, померлих у наслідок ГВБІ, спричиненої асоціацією вірусу простого герпесу та мікоплазми людини за період з 2018 по 2020 роки

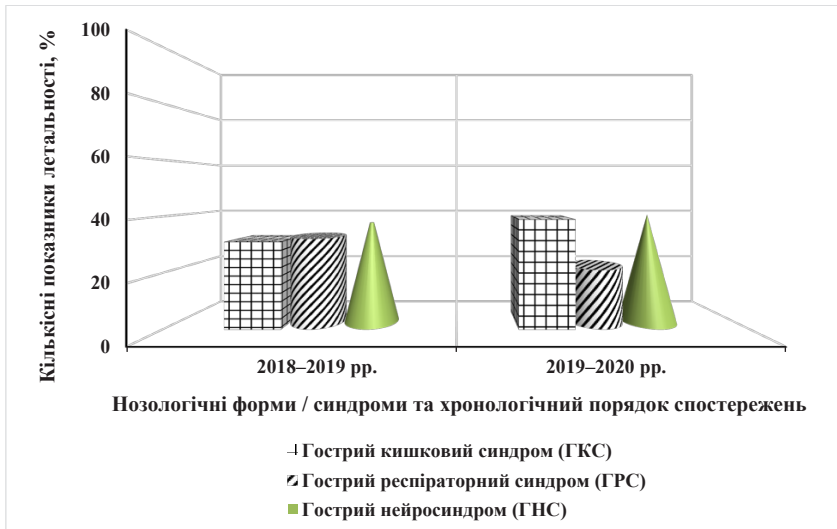


Рис. 3. Структура летальності померлих дітей з різними нозологічними синдромами ГВБІ, спричиненої асоціацією вірусу простого герпесу та мікоплазми людини за період з 2018 по 2020 роки

Розподіл хворих за нозологічними формами захворювання наведений у таблиці 3 та на рис. 3.

Таблиця 3

Розподіл померлих дітей за нозологічними формами ГВБІ, спричиненої асоціацією ВПГ та МПЛ, за період з 2018 по 2020 роки

Нозологічна форма захворювання	Кількість хворих та хронологічний порядок спостережень			
	Абс. число		%	
	2018–2019	2019–2020	2018–2019	2019–2020
Гострий кишковий синдром	36	13	31	39
Гострий респіраторний синдром	40	11	32	21
Гострий нейросиндром	43	16	37	40
Разом	119	40	100	100

4. Морфологічна характеристика органів дихальної системи дітей, померлих в наслідок ускладнень ГВБІ, спричиненої асоційованим впливом ВПГ та МПЛ

З метою вивчення морфологічної специфіки уражень дихальної системи за умов розвитку ГВБІ досліджували відповідні органи-мішені дітей, що померли від гострого респіраторного синдрому (ГРС). Для цього аналізували одинадцять секційних спостережень від семи трупів чоловічої та чотири жіночої статі у віці від двох місяців до двох років. Всім зазначеним хворим за життя був встановлений діагноз гострої некротичної пневмонії (провідного синдрому у контексті моноінфекції) та основного у комбінації (мікст-інфекції).

У шести випадках діагноз вірусно-бактеріальної бронхопневмонії як основного захворювання у контексті мікст-інфекції був встановлений достатньо впевнено. У великій мірі цьому сприяли характерні скарги, специфічна симптоматика процесу, дані об'єктивних методів дослідження, пізніше – результати лабораторних проб (серологічних, молекулярно-біологічних). Постмортально, саме в цих спостереженнях мали місце ознаки генералізованої інфекції з характерними змінами не тільки у бронхо-легеневому апараті, але й у інших внутрішніх органах: головний мозок, печінка, нирки, серцево-судинна система. Остаточо патологоанатомічний діагноз з'ясували завдяки дослі-

дженню гомогенізата внутрішніх органів (у разі чого було виділено *HSV* та *M.hominis*).

У інших випадках до клінічної картини вірусної інфекції приєднувались нозологічна симптоматика бактеріального генезу, особливості перебігу комбінованого захворювання, неоднозначною залишалась роль пневмонії як ускладнення основної хвороби в контексті мікст-інфекції. В окремих спостереженнях із цих груп морфологічні прояви ГВБІ виявились мінімальними. Проте, остаточному з'ясуванню діагнозу на користь ГВБІ сприяли додаткові дослідження (виділення із тканин гомогенізату органів померлих дітей Ag *HSV* та мікоплазми), рекомендоване фахівцями застосування резервів електронної мікроскопії [10, с. 498–500; 11, с. 359–402].

Тривалість захворювання у досліджених складала від декількох годин до шести-восьми тижнів. Останні дні життя всі діти провели у реанімаційному відділенні стаціонару. В одному із випадків хвора дитина була госпіталізована у стані клінічної смерті. Певну роль у танатогенезі померлих від пневмоній відігравали ускладнення: набряк легень, емфізема, пневмоторакс, тромбози, набряк мозку, крововиливи у речовину мозку, внутрішньочерепна гематома, В тих випадках, де пневмонія сама становила ускладнення основного захворювання значне місце у танатогенезі відводилась саме їй.

У разі макроскопічного дослідження органів дихальної системи дітей, що померли від ГРС, який розвивалась на тлі ГВБІ специфічних змін встановлено не було. Набряк підшкірно-жирової клітковини не визначався. У плевральній порожнині зосереджувалось по 40 мл рідини, прозорої чи дещо сіруватим відтінком без специфічного запаху та завісей. Плевра, як правило, залишалась блискучою, гладкою, за всією поверхнею оточувала легені, не розривалась у разі локального міцного натиснення. В жодному із випадків не зосереджувала в собі утвощень, складок чи спайок [12, с. 47–48].

В окремих випадках секційних обстежень безпосередньо під плеврою на поверхні легень спостерігали чисельні дрібновогнещеві (від 0,1 до 0,3 см у діаметрі) крововиливи, що не мали тенденції до злиття. Легені характеризувались наявністю чітко вираженої дольчатої будови, відповідними до віку померлої дитини розмірами. Поверхня легень блискуча, пружна, рівномірно рожевого чи сіро-рожевого кольору.

В деяких спостереженнях мали місце чисельні, чітко визначені, різні за своїми розмірами газові пузири, що розташовувались як на поверхні правих, так і лівих легень. У випадку пневмотораксу в *locus morbi* діагностували незначні за об'ємом осередки дефекту плеври, що оточували червоного кольору фрагменти легеневої тканини. Тканина легень була однорідною, малоповітряною, тістуватою, у разі натиснення з неї не виділявся гнійний чи гнійно-серозний ексудат. На поверхні розтину зосереджувалась прозора чи ледь сіруватого кольору рідина у край незначній кількості. Легені тонули у воді.

Гортань, верхньо-середній відділ трахеї, лівий та правий головні бронхи без втрати хрящової будови, вільні у разі розтину. Слизова оболонка сіро-рожевого, жовтувато-рожевого кольору. В окремих секційних дослідженнях органи з ознаками набряку, наслідками десквамацій. Нижній відділ трахеї, у міста біфуркації виконаний щільними перепончатими краснуватими чи сірувато-жовтими масами, що легко знімаються, в певних ділянках обтурують отвір. Бронхи 2-3 порядків – як вільні, так із незначною кількістю напівпрозорого слизу.

У разі вірусно-бактеріальних пневмоній за умов макроскопічного дослідження легень звертали увагу ознаки мікробного ураження. Отже, плевра (задня поверхня у нижніх долей легень) утримувала невеликі (від 0,25 до 0,35 см у діаметрі) порожнини з світло-жовтого кольору гнійним ексудатом, їх чисельність досягала 8-10 формувань. Вони розташовувались скупчене, дещо з тенденцією до злиття. На розтині із порожнини виділявся жовтуватого кольору гнійний ексудат. У разі натиснення на легені в місцях, що розташовувались поруч з порожнинами, спостерігали появу аналогічної рідини. Тканина легень залишалась малоповітряною, вологою на вигляд, сірого, сірувато-жовтого кольору [13, с. 43; 14, с. 285–293].

Для об'єктивізації клініко-патоморфологічної картини ГРС вірусно-бактеріальної етіології, наводимо приклад із хворим 1,5 років, що був госпіталізований у лікарню MN зі скаргами на різке підвищення температури, кашель, нежить, диспепсичний синдром, виражений неспокій та блискавичним перебігом і летальним виходом хвороби.

Макроскопічне дослідження. Плевра блискуча, гладка на дотик, повністю оточує легені. Легені звичайної форми, з характерною дольчастою будовою. Поверхня пружна, гладка, рівномірно рожевого,

рожево-червоного кольору, за виключенням нижніх сегментів правого та лівого легень по задній поверхні, де виявляються чисельні дрібновогнищеві крововиливи без тенденції до злиття. Тканина достатньо однорідна, дещо волога, у верхівок легень мало – у решті частин – безповітряна, щільна. У разі перевірки – тонуть у воді. При натисненні – виділяється певна кількість опалесцентного кольору рідини. На розтині легень з'являється серозна рідина. Як свідчить аналіз секційних досліджень, на ранніх фазах розтину ГВБІ специфічні зміни у легенях *ad oculi* визначити проблематично. Патологоанатомічне обстеження натискається на поодинокі, маркери хвороби (десквамація, дегенеративні зміни), що під час залишаються поза традиційною схемою діагностики та неоднозначно інтерпретуються. Тоді, на тлі загальних макроскопічних проявів, що можуть бути помилково з'ясовані (принаймні за життя хворого – у разі рентгенологічного дослідження), несподіванкою виявляються результати мікроскопічного аналізу біоптату. Відомо, наприклад, що майже на ранніх етапах розтину тіла хворого з вірусно-бактеріальною пневмонією (вогнищева, вогнищевозливна некротична), мікроскопічно виявляються характерний для ГВБІ метаморфоз альвеоцитів, з наступною десквамацією, появою серозного ексудату, значного вмісту моноклеарів та певним підпорядкуванням органів-мішеней нозологічній специфіці хвороби – асоційованим ураженням легеневих мікросудин ВПГ та *M.hominis*.

Обговорюючи стратегію провідних аспектів впливу асоційованої герпетичної та мікоплазменної інфекції, зауважимо на те, що поєднана дія факторів біологічного характеру надавала очевидне посилення цитопатичної дії. Зазначений ефект носив широкий спектральний характер та позначався на будові та цілісності як цитоплазматичних структур, так і ядерного компонента клітини. Макромікроскопічні зміни зводились до появи та розвитку незначних (на стартових стадіях процесу) руйнацій речовини органів РС, дрібновогнищевих крововиливів без тенденції до злиття. Як відповідь на останнє, спостерігалось виникнення лімфо-плазмоцитарної інфільтрації (як проявів ініціації запальних реакцій), далі, – за результатами мікроскопічних спостережень, – вогнищ ареактивних некрозів (що свідчило на користі доручення до загальних процесів деструктивно-дегенеративної складової). Тривалість поєданого впливу біологічних факторів неодмінно

сприяло поглибленню морфологічних змін з втягненням у процеси власне актуальних клітинних структур (цитоплазми, ядра, мембрани), мляво починали втрачати ознаки стійкості адаптивного потенціалу та властивого їм до того антиінфекційного стронгу. Згадане ілюстрували випадки набухання цитоплазми альвеолоцитів, їхню дегенерацію з ознаками позначеного гігантоклітинного метаморфозу, каріопікноз, у окремих спостереженнях каріорексис, наявність еозинофільних внутрішньоядерних включень та базофілізації цитоплазми. У окремих препаратах відмічали гетерохроматину. Мембрани клітин ставали виточеними, фестончастими, подекуди втрачали цілісність. Ендоплазматичний ретикулум та комплекс Гольджі – не активні (за рахунок реалізації загальних патологічних змін). Інтенсивність поширення втягнутих у мікротопографію легень, бронхіального дерева структурних розладів суттєво впливало на функціональну активність останніх, виникнення декомпенсаторних реакцій та, у решті решто статочного зламу попередньо добре відпрацьованих алгоритмів дихальної функції та летального виходу.

5. Висновки

Аналіз структурно-функціональних змін у органах/тканинах респіраторної системи дітей, що померли у наслідок гострих форм змішаної (мікст) герметичної та мікоплазменної інфекції надав можливість надійти таких висновків. Таргетність механізмів асоційованої дії HSV та *Mycoplasma hominis* чітко відбивалась на структурно-функціональній специфіці внутрішніх органів, залучених до етіопатогенетичної картини захворювань, спричинених ускладненнями ГВБІ. Макроскопічна домінанта останніх позначалась фактами змін у біомеханічних, морфометричних, син-, скелето- та голотопографічних показників. Мікроскопічним підтвердженням слугувала поява рясних осередків десквамаційних процесів, зміна ядерно-цитоплазматичних співвідношень, деструктивно-дегенеративних явищ, проліферативно-запальних феноменів, некрозів, тромбо-статичних проявів та порушень мікроциркуляції. Наявність субмікроскопічних змін візуалізували альтеративні розлади, ушкодження ядерних (каріорексис, каріопікноз, маргіналізація хроматину), цитоплазми та її компонентів (ендоплазматичний ретикулум, комплекс Гольджі), мембранних структур клітин, дегенерація переважної більшо-

сті ендотеліоцитів внутрішнього шару мікросудин, їхня активна десквамація та феномени виразної дилатації мікросудин, їхня скрізна руйнація з діapedезом еритроцитів у паравазальний простір. Встановлені у разі проведених досліджень зміни не давали жодних шансів на відродження компенсаторних реакцій у органах респіраторної системи та повернення структур до рівня, близького вихідному стану.

Список літератури:

1. James C., Harfouche M., Welton N.J. et al. Herpes simplex virus: global infection prevalence and incidence estimates, 2016. *Bull World Health Organ.* 2020. Vol. 98(5). P. 315–329.
2. Torianyk I.I., Panchenko L.A., Popova N.G. Clinico-morphological analysis of the materials from ENT-patients with mixed viral-bacterial infection *Annals of Mechnikov Institute.* 2009. № 2. P. 29–31.
3. Knox J., Redden C., Walton B., Baird R. Age-specific prevalence of herpes simplex viruses in Melbourne. *Pathology.* 2011. № 43. P. 64–66.
4. Панасюк О.Л., Матяш В.І., Токунова Т.Л. Змішані вірусно-бактеріальні інфекції: особливості клініки, лікування. *Сучасні інфекції.* 2007. № 2. С. 44–50.
5. Sammet S., Esser S. Infektionen mit Herpes-simplex-Viren: Diagnosestellung und Therapie. *Hautnah dermatologie.* 2021. Vol. 37. P. 46–55.
6. Komaroff A.L., Jacobson St., Ablashi D.V. Highlights from 5th International Conference on HHV-6 and -7. *Herpes.* 2006. Vol. 13(3). P. 81–82.
7. La Selva A., Negreiros R.M., Bezerra D.T. et al. Treatment of herpes labialis by photodynamic therapy. *Medicine.* 2020. 99(12). e19500.
8. Shiraki K. Antiviral Drugs Against Alphaherpesvirus. In: Y. Kawaguchi, Y. Mori, H. Kimura. *Advances in Experimental Medicine and Biology.* Singapur : Springer, 2018. P. 103–122.
9. Ciccarese G., Trave I., Herzum A. et al. Dermatological manifestations of Epstein-Barr virus systemic infection: a case report and literature review. *Int J Dermatol.* 2020. № 59. P. 1202–1209.
10. Wild P. Electron microscopy of viruses and virus-cell interactions. *Methods Cell Biol.* 2008. № 88. P. 497–524.
11. Медична мікробіологія, вірусологія та імунологія : підручник для студ. вищих мед. навч. закладів / за ред. В.П. Ширококова. 3-тє вид., оновл. та допов. Вінниця : Нова книга. 2021. 920 с. ISBN 978-966-382-874-9
12. Дзюблик І.В., Соловйов С.О., Ковалюк О.В. Етіологічна діагностика гострих вірусних інфекцій: роль у сучасній системі охорони здоров'я та економічна ефективність. *Інфекційні хвороби.* 2018. № 1(91). С. 46–53.
13. Тимченко О.А., Журавльова О.І., Іванов О.О. Значення гістологічного методу дослідження у діагностиці ВІЛ-асоційованих інфекцій. *Судова медицина.* 2017. Т. 3. № 3. С. 42–45.
14. Katzenstein A.-L.A., Askin F.B. Surgical pathology of non-neoplastic lung disease. Philadelphia : Saunders, Elsevier Press, 2006. 4th Edition. 512 p.

References:

1. James C., Harfouche M., Welton N.J., et al. (2020) Herpes simplex virus: global infection prevalence and incidence estimates, 2016. *Bull World Health Organ.*, vol. 98(5), pp. 315–329.
2. Torianyk I.I., Panchenko L.A., Popova N.G. (2009) Clinico-morphological analysis of the materials from ENT-patients with mixed viral-bacterial infection *Annals of Mechnikov Institute*, no. 2, pp. 29–31.
3. Knox J., Redden C., Walton B., Baird R. (2011) Age-specific prevalence of herpes simplex viruses in Melbourne *Pathology*, no. 43, pp. 64–66.
4. Panasyuk O.L., Matyash V.I., Tokunova T.L. (2007) Zmishani virusno-bakterialni infektsii: osoblyvosti kliniki, likuvannya [Mixed viral and bacterial infections: features of the clinic, treatment]. *Suchasni infektsii*, no. 2, pp. 44–50. (in Ukrainian)
5. Sammet S., Esser S. (2021) Infektionen mit Herpes-simplex-Viren: Diagnosestellung und Therapie. *Hautnah dermatologie*, vol. 37, pp. 46–55.
6. Komaroff A.L., Jacobson St., Ablashi D.V. (2006) Highlights from 5th International Conference on HHV-6 and -7. *Herpes*, vol. 13(3), pp. 81–82.
7. La Selva A., Negreiros R.M., Bezerra D.T., et al. (2020) Treatment of herpes labialis by photodynamic therapy. *Medicine*, 99(12), e19500.
8. Shiraki K. (2018) Antiviral Drugs Against Alphaherpesvirus. In: Y. Kawaguchi, Y. Mori, H. Kimura. *Advances in Experimental Medicine and Biology*. Singapur: Springer, pp. 103–122.
9. Ciccarese G., Trave I., Herzum A., et al. (2020) Dermatological manifestations of Epstein-Barr virus systemic infection: a case report and literature review. *Int J Dermatol.*, no. 59, pp. 1202–1209.
10. Wild P. (2008) Electron microscopy of viruses and virus-cell interactions. *Methods Cell Biol.*, no. 88, pp. 497–524.
11. Shirobokov V.P. (2021) *Medychna mikrobiologiya, virusologiya ta imunologiya: pidruchnyk dlya studentiv vyshchikh med. navh. zakladiv* [Medical microbiology, virology and immunology: textbook]. In V.P. Shirobokov (Eds). Vinnitsa: Nova knyga. (in Ukrainian)
12. Dzublyk I.V., Soloviov S.O., Kovalyuk O.V. (2018) Etiologichna diagnostika gostrykh virusnykh nfektsii: rol u suchasniy systemi okhorony zdorovya ta ekonomichna efektyvnist [Etiological diagnosis of acute viral infections: role in the modern health care system and economic efficiency]. *Infektsiini khvoroby*, no. 1(91), pp. 46–53. (in Ukrainian)
13. Tymchenko O.A., Zhuravlyova O.I., Ivanov O.O. (2017) Znachennya gis-tologichnogo metodu doslidzhennya u diagnostytsi VIL-asotsiiiovanykh infektsii [The significance of the histological research method in the diagnosis of HIV-associated infections]. *Sudova meditsina*, vol. 3, no. 3, pp. 42–45. (in Ukrainian)
14. Katzenstein A.-L.A., Askin F.B. (2006) Surgical pathology of non-neoplastic lung disease. Philadelphia: Saunders, Elsevier Press. 4th Edition. 512 p.