

НАЦІОНАЛЬНА АКАДЕМІЯ НАУК
УКРАЇНИ

Фізіологічний журнал



ТОМ 68 № 5 2022

Ukraine : 1994)

Q4 Physiology
best quartile

SJR 2021
0.12



powered by scimagojr.com

T.B.Synelnyk, O.O.Kravchenko, O.S. Kostiuk, O.M.Savchuk, S.A. Sukhodolia, L.I. Ostapchenko
Fiziol. Zh. 2022; 68(5): 33-44. DOI: <https://doi.org/10.15407/fz68.05.033>
Анотація | Повний текст: (PDF, Українською)

СТАНДАРТНА СТАТТЯ

Role of erosive and ulcerative gastric lesions in the development of hemorrhagic complications in liver cirrhosis

I.V. Kolosovych, I.V. Hanoi, Uzun Halil
Fiziol. Zh. 2022; 68(5): 44-50. DOI: <https://doi.org/10.15407/fz68.05.044>
Анотація | Повний текст: (PDF, Англійською)

СТАНДАРТНА СТАТТЯ

THE EFFECT OF MESENCHYMAL STEM CELLS INJECTION ON THE STRUCTURE AND FUNCTION OF CEREBRAL HEMISPHERES NEUROPILO OF RATS WITH EXPERIMENTAL NITRITE-INDUCED DEMENTIA

Ye.M. Lukyanova, O.O. Pavlova, G.I. Gubina-Vakulik, T.V. Gorbach
Fiziol. Zh. 2022; 68(5): 51-59. DOI: <https://doi.org/10.15407/fz68.05.051>
Анотація | Повний текст: (PDF, Українською)

СТАНДАРТНА СТАТТЯ

Influence of biologically active substances on synthesis function and cellular destruction of hepatocytes in vitro

A.V. Shkuropat, V.A. Shvets, I.V. Golovchenko, Ya.M. Prosiannikova
Fiziol. Zh. 2022; 68(5): 60-66. DOI: <https://doi.org/10.15407/fz68.05.060>
Анотація | Повний текст: (PDF, Англійською)

ОГЛЯДИ

ENERGY SUPPLY OF THE HEART AND SKELETAL MUSCLES DURING EXERCISE: MITOCHONDRIAL VECTOR

Вплив введення мезенхімальних стовбурових клітин на структуру та функцію нейропіля великих півкуль головного мозку щурів з експериментальною нітритіндукованою деменцією

Є.М. Лук'янова, О.О. Павлова, Г.І. Губіна-Вакулік, Т.В. Горбач

Харківський національний медичний університет; e-mail: zeekmail@ukr.net

Вивчали структурно-функціональні особливості нейропіля великих півкуль головного мозку (ГМ) щурів з експериментальною нітритіндукованою деменцією альцгеймерівського типу після введення мезенхімальних стовбурових клітин (МСК). Щурам вводили водний розчин нітритру натрію в дозі 50 мг/кг упродовж 14 (1-ша група) та 28 днів (3-тя група), а половина щурів додатково отримувала внутрішньовенно МСК у дозі 500 тис. клітин на одного щура (2-га і 4-та групи). Контрольні тварини отримували фізіологічний розчин за такою самою схемою. Спектрофотометрично в гомогенатах ГМ вимірювали вміст ацетилхоліну, активність каталази, супероксиддисмутази, вміст ТБК-активних речовин, а в еритроцитах – вміст 2,3-дифосфогліцерату (2,3-ДФГ). Мікропрепарати ГМ, забарвлені конго червоним (та гематоксиліном) та галоціанін-хромовими галунами за методом Ейнарсона, досліджували на бінокулярному мікроскопі Axiostar plus з цифровою фотокамерою ProgRes C10Plus («Zeiss», Німеччина) та вимірювали оптичну щільність нейропіля (вміст РНК у цитоплазмі нервових відростків великих півкуль). У всіх щурів дослідних груп збільшувалася в еритроцитах вміст 2,3-ДФГ та відбувався дисбаланс у про- та антиоксидантній системі, розвивався окисний стрес у тканині ГМ. На мікропрепаратах великих півкуль осередково з'явилися зони дистрофічної атрофізації нейрофіламентів, накопичувався амілоїд, особливо у щурів 3-ї групи. Оптична щільність нейропіля та вміст ацетилхоліну були знижені. Після введення МСК вміст ацетилхоліну достовірно підвищувався у щурів 2-ї та 4-ї груп, знижувалися потреби ГМ у кисні та вмісті ТБК-активних речовин. Отже, тривалий вплив нітритру натрію призводить до пошкодження структури та функції нейропіля великих півкуль ГМ. Введення МСК сприяє покращенню морфофункціонального стану нейропіля.

Ключові слова: деменція альцгеймерівського типу; нейропіль; нітрит натрію; мезенхімальні стовбурові клітини; окисний стрес; антиоксидантна система; ацетилхолін; гіпоксія; щури.

ВСТУП

Хвороба Альцгеймера (ХА, деменція альцгеймерівського типу) – багатофакторне прогресуюче нейродегенеративне захворювання, що характеризується порушенням конформації білків з подальшою їх агрегацією, котра призводить до дисфункції та загибелі нейронів головного мозку (ГМ). Накопичення позаклітинних амілоїдних бляшок, утворення нейрофібрилярних клубків з τ -філаментів усередині нейронів та в їх відростках, розвиток дистрофічних нейритів спричинює

© Є.М. Лук'янова, О.О. Павлова, Г.І. Губіна-Вакулік, Т.В. Горбач

синаптичну, нейропільну, невральну втрати та атрофію різних відділів ГМ [1]. За даними досліджень іноземних колег, при ХА у білій речовині відбувається дегенерація нервових волокон та відкладання патологічних білків до появи симптомів деменції внаслідок амілоїдної патології судин мікроциркуляторного русла [2].

Існує багато гіпотез розвитку ХА. Одна з них – судинна, де цереброваскулярне пошкодження, що супроводжується дисфункцією гематоенцефалічного бар'єра, зниженням

мозкового кровообігу, гіпоксією, може спочатку ініціювати пошкодження нейронів і нейродегенеративні процеси [3]. На дисфункцію судин та розвиток цих патологічних процесів впливають як судинні та генетичні фактори ризику, перераховані вище, так і спосіб життя та вплив навколишнього середовища [4]. У 2009 р. встановлено факт збільшення випадків ХА, коли при попаданні нітриту натрію в організм з водою, їжею та його взаємодією з білками утворювалися нітрозаміни, які крім канцерогенної та мутагенної дії, викликали атрофію білої речовини ГМ [5]. У 2016 р. Савицьким було виявлено розвиток ендотеліальної дисфункції у щурів, які отримували 0,03%-й розчин нітрату натрію у вільній питній формі замість води [6]. А у щурів-нащадків матерів, які під час вагітності були у стані хронічної нітритної інтоксикації, розвивалася гіпоксична енцефалопатія [7]. Ці дані свідчать про важливу роль нітритів та нітратів у механізмах виникнення альцгеймерівського дегенеративного ушкодження ГМ на фоні ендотеліальної дисфункції.

Дегенерація і регенерація, ці два протилежні процеси, відбуваються в нервовій тканині. Думка про те, що нервова тканина не регенерується після їх ушкодження, є неправильною. Доведено існування нейрогенезу у дорослому віці [7, 8]. Однак особливості регенеративних процесів у ГМ під дією мультипотентних стовбурових клітин, які дають початок групі клітинних клонів усередині однієї тканини, також вивчається. З мультипотентних клітин широко використовуються мезенхімальні стовбурові клітини (МСК), які доступніші, ніж ембріональні, індуковані плюрипотентні, нейральні стовбурові клітини. Вони показали свій позитивний ефект у тварин з експериментальними моделями пошкодження ЦНС [9]. Так, у пацієнтів з паркінсоноподібним синдромом через 14 днів після введення МСК з червоного кісткового мозку в дозі $0,5 \cdot 10^6$ клітини відновлювалися

рухи, що підтверджувалось у щурів [10].

Мета нашого дослідження – вивчити структурно-функціональні особливості нейропіля великих півкуль ГМ щурів з експериментальною нітритіндукованою деменцією альцгеймерівського типу після введення МСК.

МЕТОДИКА

В експерименті було використано 48 щурів-самців популяції WAG масою 180–230 г, яких розділили на 5 груп: контрольну (16 щурів) та 4 дослідних (у кожній групі по 8 щурів). Тварини контрольної групи отримували ін'єкції 0,9%-го розчину натрію хлориду внутрішньоочеревинно впродовж 14 (8 щурів) та 28 (8 щурів) днів. Тваринам 1-ї та 3-ї груп внутрішньоочеревинно вводили водний розчин нітриту натрію у дозі 50 мг/кг протягом 14 днів та 28 днів відповідно [11]. Тварини 2-ї та 4-ї груп теж отримували водний розчин нітриту натрію за тією самою схемою, а на наступний день у відповідні терміни їм робили одноразові внутрішньовенні ін'єкції МСК у дозі 500 тис. клітин на кожного щура. Всі тварини були розміщені в клітки $41 \times 41 \times 20$ см (по 4 щури в кожній клітці) при регульованій температурі ($20 \pm 2^\circ\text{C}$) та вологості ($60 \pm 10\%$) у стандартних умовах віварію. Щурів виводили з експерименту через 14 днів після останнього дня ін'єкцій нітриту натрію або МСК. Цей період умовно нами названий «періодом регенерації», оскільки регенерація починається після першого дня пошкодження. Кров збирали в стерильні пробірки «Edta Vacutainer», а ГМ виймали з черепної коробки для подальшого вивчення його структурних змін.

При роботі з експериментальними тваринами керувалися положенням Європейської конвенції про захист хребетних тварин (Страсбург, 1986, переглянута і доповнена в 2006 р.), Закону України № 3447 - IV, ст.26, 31 «Про захист тварин від жорстокого

поводження», «Загальних етичних принципів експериментів на тваринах», прийнятих V національним конгресом з біоетики (Київ, 2013). Комісія з питань етики та біоетики ХНМУ на 8-му засіданні 10.10.2018 затвердила, що цей експеримент відповідає біоетичним вимогам Директиви ЄС 2010/63/EU про захист тварин, Конвенції Ради Європи щодо захисту хребетних тварин (ETS123) і не порушує етичних норм у науці і стандартів проведення біомедичних досліджень.

Спочатку первинну культуру МСК, які мали високу адгезію до пластику та формували гетерогенні фібробластоподібні клітини при культивуванні, отримували з кісткового мозку стегнової кістки лабораторного щура-самця популяції WAG. Суспензії промивали сольовим розчином Хенкса, центрифугували при 450g протягом 10 хв і поміщали в колби для культивування ємністю 75 см² при щільності 4·10⁵ клітин/см² у середовищі Dulbecco's Modified Eagle's Medium DMEM/F12 (1/1), що містить 2 ммоль L-глутаміну, 10%-ву фетальну бичачу сироватку (Fetal Bovine Serum, FBS, F7524) і 2 мкл/мл розчину антибіотика-антимікотика (Antibiotic Antimycotic Solution, A5955). Середовище з неадгезованими клітинами відокремлювали через 24 год культивування, а свіже середовище додавали до адгезованих фібробластоподібних МСК. Їх культивували при 37°C і 5% CO₂ на повітрі в CO₂-інкубаторі протягом 14 днів, середовище міняли кожні 3 дні [10]. Усі реактиви були придбані в фірмі «Sigma-Aldrich» (США).

Для оцінки ступеня гіпоксії, викликаного введенням нітриту натрію, був використаний такий біохімічний показник, як вміст 2,3-дифосфогліцерату (2,3-ДФГ) – фізіологічний ліганд гемоглобіну в еритроцитах, який сприяє звільненню кисню. Вміст 2,3-ДФГ (у мікромолях на 1 л) визначали за різницею концентрації фосфору в фільтраті безбілкового гемолізату еритроцитів спектрофотометричним методом.

Також для нас було важливим визначити

показники про- та антиоксидатної системи в гомогенатах ГМ спектрофотометричними методами: активність антиоксидантних ферментів супероксиддисмутази (СОД, умовні одиниці на 1 мг білка), каталази (мікрокатал на 1 г білка) та вміст ТБК-активних речовин (наномоль на 1 г білка), які формуються при розпаді поліненасичених жирних кислот активними формами кисню (АФК). Для оцінки стану холінергічної системи в гомогенатах ГМ визначали вміст ацетилхоліну (мікрограм на 1 г) спектрофотометричними методами.

ГМ фіксували в 10%-му нейтральному формаліні з подальшою заливкою в парафін і виготовленням мікропрепаратів [12]. Зрізи товщиною 5 мкм фарбували конго червоним (конго рот) та гематоксиліном (для визначення конгофільних амілоїдних мас та фарбування ядер клітин), галоціанін-хромовими галунами за методом Ейнарсона (для оцінки вмісту РНК у цитоплазмі нервових відростків нейропіля великих півкуль ГМ). Гістологічні зрізи ГМ досліджували на бінокулярному мікроскопі Axiostar plus з цифровою фотокамерою ProgRes C10Plus («Zeiss», Німеччина), за допомогою якої робили фотографії ділянки мікропрепарату фіксованої площі (0,024 мм²) з використанням об'єкта-мікрометра.

Визначали оптичну щільність цитоплазми відростків нейропіля (вміст РНК) при фарбуванні мікропрепаратів галоціанін-хромовими галунами за методом Ейнарсона. Середні значення оптичної щільності цитоплазми відростків нейропіля визначали у програмі растрового графічного редактора GIMP (програма маніпуляції зображеннями GNU). Оптичну щільність (D) розраховували за формулою $D = -\lg I_0/I_f$, де I_f – інтенсивність світлового потоку фону (тобто ділянки без тканини), I_0 – інтенсивність світлового потоку ділянки, що вивчається. Визначали інтенсивність світлового потоку (яскравість кольору) в червоній зоні спектра, бо середні значення були найбільші саме в ній порівняно з синьою і зеленою.

Оцінку нормальності розподілу вибірки проводили за допомогою тесту Шапіро-Уїлка. Використовували непараметричні тести для порівняння незалежних груп змінних. Для оцінки відмінностей між п'ятьма та більше незалежними групами в дослідженні обрали односторонній дисперсійний аналіз Краскела-Уолліса і тест множинних порівнянь Данна. Описова статистика містить розраховані середні значення та стандартну помилку середнього. Значення $P < 0,05$ вважали вірогідними. Всі чисельні результати проаналізовано з використанням GraphPadPrism 5.0 («GraphPad Software Inc.», США) і статистичного пакета для соціальних наук («Sps»).

РЕЗУЛЬТАТИ ТА ЇХ ОБГОВОРЕННЯ

При моделюванні деменції альцгеймерівського типу судинного походження щоденним протягом 14 та 28 днів внутрішньоочеревинним введенням водного розчину нітритру натрію, ця речовина, циркулюючи в крові, ушкоджувала ендотелій судин. При забарвленні мікропрепаратів ГМ конго червоним (та гематоксиліном) в артеріях, артеріолах спостерігали субендотеліальне скупчення конгофільних мас зі зменшенням кількості гладеньком'язових клітин у середньому шарі судинної стінки; виражений периваскулярний набряк, формування тромбів як паріетальних у великих судинах, так і тих, що обтурують дрібні судини; траплялися ділянки-пустоти, що повторюють контури капілярів, які, очевидно, загинули, ділянки інфільтрації судин макрофагами та лімфоцитами, тобто ділянки васкуліту у всіх дослідних групах. У судинах мікроциркуляторного русла знижувалася кількість капілярів і ендотеліоцитів, збільшувалася перичитів, зменшувалася гетерохромність ядер ендотеліоцитів, що залишилися [13]. Такі зміни відбувалися незважаючи на те, що минуло 14 днів після останнього дня ін'єкцій нітритру натрію.

Первинне пошкодження судин та метгемоглобінемія викликали гіпоксію тканини ГМ у щурів з нітритіндукованою деменцією альцгеймерівського типу, що супроводжувалося достовірним збільшенням вмісту 2,3-ДФГ в еритроцитах щурів 3-ї групи (практично втричі) і 1-ї групи (в 2,8 раза) порівняно з контролем (рис. 1).

Відомо, що значне споживання кисню характерно для ГМ, багатого на ліпіди з ненасиченими жирними кислотами, а гемічна гіпоксія викликає підвищене вироблення АФК [14]. Порушення елімінації АФК та посилення перекисного окиснення ліпідів спричинює дисбаланс у про- та антиоксидантній системі, а також розвиток окисного стресу. Введення нітритру натрію призводить до збільшення вмісту ТБК-активних речовин (в 1,8 та в 2,3 раза в 1-й та 3-й порівняно з контролем; $P < 0,05$), достовірного зниження активності каталази, що каталізує розщеплення великої кількості пероксиду водню, та СОД, котра бере участь у дисмутації супероксидних радикалів. Водночас активність ферментів антиоксидантної системи у щурів цих двох експериментальних груп майже не відрізнялася між собою (таблиця). Тобто в умовах тривалого нітритного навантаження на фоні гемічної гіпоксії в тканині

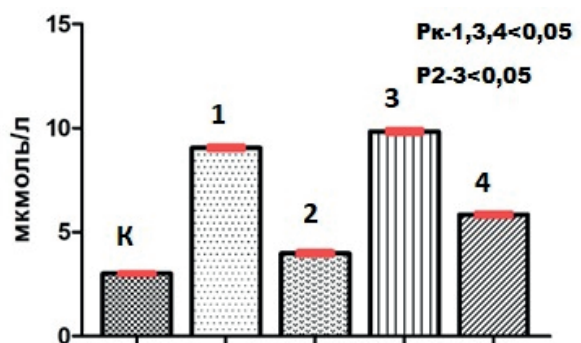


Рис. 1. Вміст 2,3-дифосфогліцерату в еритроцитах у щурів з нітритіндукованою деменцією альцгеймерівського типу. К – контроль; 1 та 3 – введення водного розчину нітритру натрію впродовж 14 та 28 днів відповідно; 2 та 4 – введення водного розчину нітритру натрію впродовж 14 та 28 днів відповідно з подальшим внутрішньовенним одноразовим введенням мезенхімальних стовбурових клітин

Біохімічні показники про- та антиоксидантної системи головного мозку щурів з нітритіндукованою деменцією альцгеймерівського типу

Показники	Контроль	Нітрит натрію		Нітрит натрію та мезенхімальні стовбурові клітини	
		14 днів (група 1)	28 днів (група 3)	14 днів (група 2)	28 днів (група 4)
ТБК-активні речовини, нмоль/г білка	1,82 ± 0,03	3,25 ± 0,12 P _{1-к} < 0,05	4,18 ± 0,06 P _{3-к,4} < 0,05	2,98 ± 0,05 P _{2-к} < 0,05	2,913 ± 0,04 P ₄₋₃ < 0,05
Каталаза, мккат/г білка	224,7 ± 4,43	187,5 ± 0,92 P _{1-к} < 0,05	178,2 ± 0,36 P _{3-к,2,4} < 0,05	203,53* ± 1,64 P ₂₋₃ < 0,05	206,43 ± 0,97 P ₄₋₃ < 0,05
Супероксид-дисмутаза, ум.од./мг білка	98,31 ± 0,17	78,79 ± 0,36 P _{1-к,2} < 0,05	79,6 ± 0,44 P _{3-к} < 0,05	88,21 ± 0,35 P ₂₋₁ < 0,05	84,26 ± 0,13

ГМ розвивалися порушення в про- та антиоксидантній системі з подальшим розвитком окисного стресу. Наші результати підтверджують дані Ганжи і Лук'янець [15], де окисний стрес є невід'ємною ланкою патогенезу ХА та наслідком мітохондріальної дисфункції.

При різкому дефіциті кисню та ферментів антиоксидантної системи нейропіл великих півкуль ГМ зазнав змін: спостерігалися осередки ущільнення та гомогенізації, які і є ознаками спочатку дистрофізації нейрофіламентів, а потім накопичення амілоїду або розрідженості нейропіля, що можна

назвати атрофізацією, особливо у щурів 3-ї та 4-ї груп (рис. 2).

Цікаво, що гомогенізація нейропіля проходить водночас із зниженням його оптичної щільності, виміряної на мікропрепаратах, пофарбованих за методом Ей-нарсона (рис. 3).

При цьому найнижчі значення оптичної щільності нейропіля спостерігаються у щурів 3-ї та 4-ї груп (достовірно майже в 2,3 раза менше, ніж у контрольній групі; рис. 4). Вміст РНК у нейропілі знижувався прямо пропорційно тривалості введення нітриту натрію.

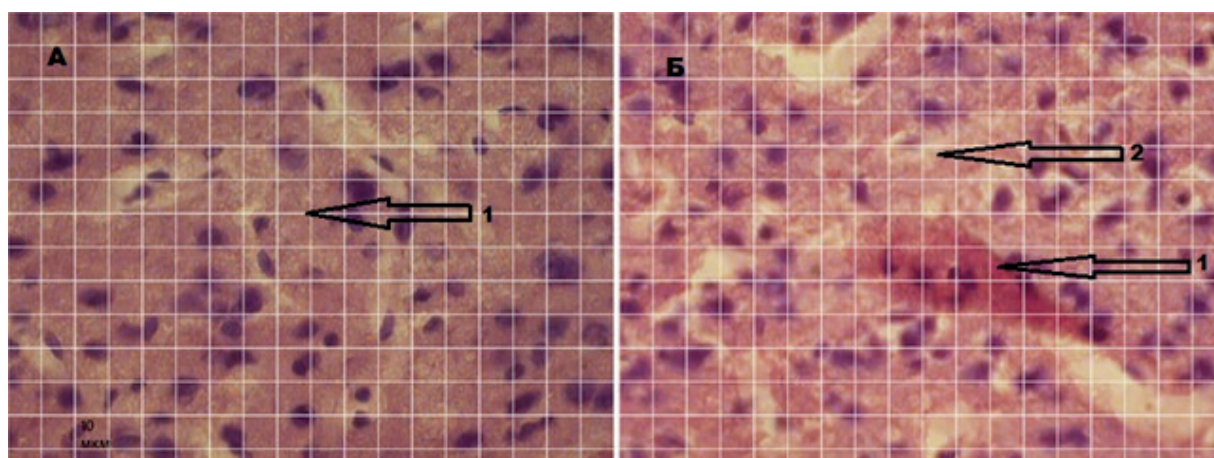


Рис. 2. Біла речовина поверхні великих півкуль головного мозку (лобова частка): А – група контролю: 1 – нейропіл; Б – група щурів, які отримували нітрит натрію впродовж 28 днів внутрішньоочеревинно (3-я група); 1 – скупчення конгофільної речовини (амілоїдна бляшка); 2 – розрідженість нейропіля з осередками гомогенізації. Забарвлення конго червоним (та гематоксиліном). Крок (одна клітина) сітки – 10 мкм. Збільшення у 400 разів

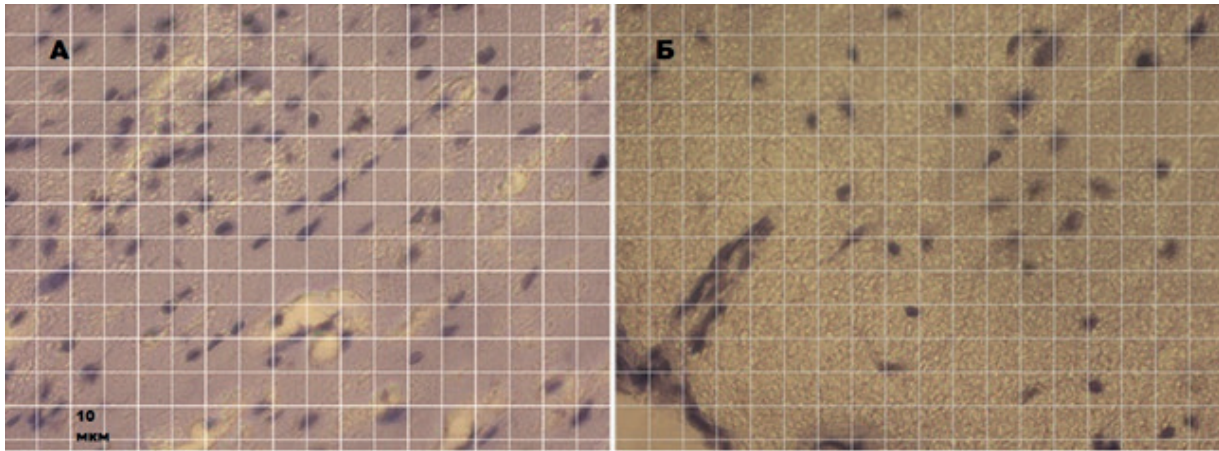


Рис. 3. Нейропіл великих півкуль головного мозку (лобова частина): А – група контролю; Б – група щурів, які отримували нітрит натрію впродовж 28 днів внутрішньоочеревинно (3-я група). Забарвлення галоціанін-хромовими квасцями за методом Ейнарсона. Крок (одна клітина) сітки – 10 мкм. Збільшення у 400 разів

Зниження вмісту РНК в цитоплазмі нервових відростків супроводжується зменшенням вмісту ацетилхоліну в гомогенатах ГМ, що засвідчує наявність гіпофункції нейропіля. Цікаво, що у щурів 1-ї та 3-ї груп холінодефіцит був виражений практично однаково. Тобто ступінь зниження оптичної щільності нейропіля не позначився на зниженні вмісту ацетилхоліну в нітритній моделі (рис. 5).

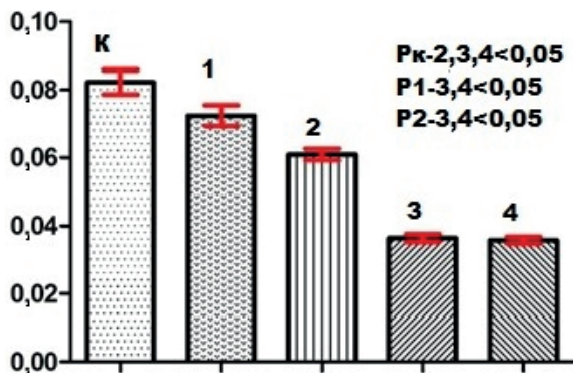


Рис. 4. Оптична щільність цитоплазми відростків нейронів (вміст РНК) великих півкуль головного мозку щурів з нітритіндукованою деменцією альцгеймерівського типу (забарвлення за методом Ейнарсона): К – контроль; 1 та 3 – введення водного розчину нітритру натрію впродовж 14 та 28 днів відповідно; 2 та 4 – введення водного розчину нітритру натрію впродовж 14 та 28 днів відповідно та мезенхімальних стовбурових клітин

За характером морфологічної картини нейропіля ГМ важко судити про ефект МСК, оскільки нейропіл залишається таким самим гомогенізованим і розрідженим зі скупченнями амیلіоїду. Тим паче при використанні МСК за 14 днів «періоду регенерації» нормалізації або збільшення вмісту РНК не спостерігалось (див. рис. 4). Очевидно це пов'язано з тим, що стовбурові клітини прискорили регенерацію нейропіля, яка вже була запущена нейрогенними зонами ГМ до їх застосування, що сприяло формуванню нових молодих відростків зі зниженим вмістом РНК, але зі збільшеною

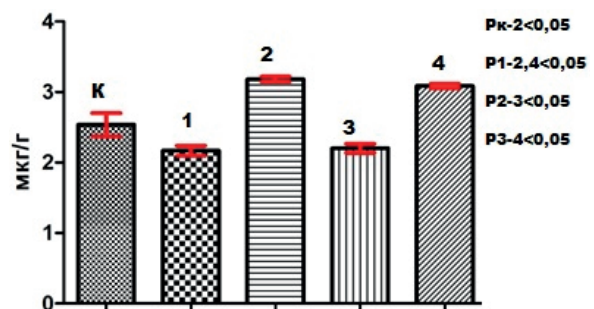


Рис. 5. Вміст ацетилхоліну в гомогенатах головного мозку щурів з нітритіндукованою деменцією альцгеймерівського типу: К – контроль; 1 та 3 – введення водного розчину нітритру натрію впродовж 14 та 28 днів відповідно; 2 та 4 – введення водного розчину нітритру натрію впродовж 14 та 28 днів відповідно та мезенхімальних стовбурових клітин

концентрацією ацетилхоліну. Незважаючи на наші результати та припущення, в дослідженнях Naaldijk і співавт. [16], було доведено, що у щурів з генною моделлю ХА після внутрішньовенного введення МСК зменшувалися розміри амілоїдних бляшок, посилювалась експресія генів прозапальних цитокінів на тлі відсутності зміни експресії протизапальних медіаторів і кількості мікроглії.

Введення стовбурових клітин призводило до збільшення концентрації ацетилхоліну в ГМ щурів з нітритною моделлю, при чому у тварин 2-ї групи вона була достовірно вищою від контрольних значень (див. рис. 5). Іншими словами, стовбурові клітини можуть відновлювати взаємодію ацетилхоліну і М-холінорецепторів, тим самим покращуючи синаптичну пластичність між відростками нейронів. Дуже ймовірно, що поліпшення морфофункціонального стану нейропіля в основних групах з використанням МСК пов'язано також з поліпшенням стану капілярної сітки, а, отже, і живлення, і тканинного дихання збережених елементів нервової тканини. Як було показано нами раніше, після введення стовбурових клітин стінки судин зміцнювалися завдяки молодим еухромним ендотеліоцитам, у щурів 4-ї групи збільшувався синтез VEGF (від англ. vascular endothelial growth factor) і в нейронах кори великих півкуль, і в нейронах гіпокампа, тобто стимуляція поділу ендотеліоцитів тривала, оскільки їхнє пошкодження при дії нітриту натрію було більш значним [13].

Покращення стану капілярної сітки сприяло зниженню гіпоксії тканини ГМ, що видно за достовірним зниженням вмісту 2,3-ДФГ в еритроцитах крові щурів, яким вводили МСК (див. рис. 1), який не сягав значень контролю. Це свідчить про збереження гіпоксичного стану ГМ. Зі зниженням рівня потреби ГМ у кисні після внутрішньовенного введення МСК активується антиоксидантна система, яка запобігає розвитку окисного стресу і тим самим уповільнює прогресування

захворювання. Адаже введення стовбурових клітин сприяло різкому зниженню в гомогенатах ГМ щурів 4-ї групи вмісту продуктів перекисного окиснення ліпідів (ТБК-активних речовин) порівняно зі значеннями 3-ї групи, але мало відрізнялося від значень у 2-й групі. Активність ферментів антиоксидантної системи каталази та СОД у тварин 2-ї та 4-ї груп суттєво не відрізнялася, однак була більшою у щурів 1-ї та 3-ї груп (див. таблицю). Результати нашого дослідження підтверджують дані, в яких показано позитивний ефект МСК з пуповинної крові у мишей з ХА (АβPP/PS1) на зниження рівня окисного стресу, де активуються антиоксидантні ферменти, змінюється фенотип мікроглії з М1 на М2, що знижує секрецію прозапальних цитокінів [17].

ВИСНОВКИ

1. Пошкодження ендотелію судин та гемічна гіпоксія у щурів після різотривалого введення нітриту натрію (1-ша та 3-тя групи) ініціює розвиток окисного стресу та сприяє пошкодженню нейропіля великих півкуль ГМ, що супроводжується зниженням вмісту ацетилхоліну та утворенням амілоїду в нервовій тканині.

2. Внутрішньовенне введення МСК сприяє зниженню ступеня гіпоксії тканини ГМ, нормалізації балансу про- та антиоксидантної системи та підвищенню вмісту ацетилхоліну. За морфологічними характеристиками нейропіля великих півкуль ГМ (осередки гомогенізації нейропіля зі скупченням амілоїду, знижений вміст РНК у цитоплазмі нервових відростків) важко судити про ефект МСК у щурів з нітритіндукованою деменцією. Незважаючи на це, внаслідок регенерації ендотелію судин ГМ морфофункціональний стан нейропіля поліпшується.

The authors of this study confirm that the research and publication of the results were not associated with any conflicts regarding commercial or

financial relations, relations with organizations and/or individuals who may have been related to the study, and interrelations of co-authors of the article.

**Ye.M. Lukyanova, O.O. Pavlova,
G.I. Gubina-Vakulik, T.V. Gorbach**

THE EFFECT OF MESENCHYMAL STEM CELLS INJECTION ON THE STRUCTURE AND FUNCTION OF CEREBRAL HEMISPHERES NEUROPILOF RATS WITH EXPERIMENTAL NITRITE-INDUCED DEMENTIA

*Kharkiv National Medical University;
e-mail: zee@mail@ukr.net*

The cerebral hemispheres neuropil of rats with experimental nitrite-induced Alzheimer's type dementia was studied after mesenchymal stem cells (MSC) introduction. Rats were injected with an aqueous solution of sodium nitrite (50 mg/kg) for 14 (group 1) and 28 days (group 3), and half of them additionally got intravenously MSC (500000 cells per rat) (groups 2 and 4). The control group received saline in the same way. The acetylcholine level, TBA-active substances contents, catalase and superoxide dismutase activities in brain homogenates, and the content of 2,3-diphosphoglycerate (2,3-DFG) in erythrocytes were measured spectrophotometrically. Brain slices were stained with Congo red and according to the Einarson method. They were then examined on an Axiostar plus binocular microscope ("Zeiss", Germany). The optical density of the cerebral hemispheres neuropil had been measured. In all experimental groups, an increase in the content of 2,3-DFG in erythrocytes and an imbalance in the pro- and antioxidant system, oxidative stress development in brain were observed. The neuropil structure of the cerebral hemispheres was changed: we observed focal zones of neurofilaments degeneration and atrophy and amyloid accumulation, especially in group 3. The optical density of neuropil was reduced; this was accompanied by a decrease in the content of acetylcholine. MSC injections resulted in a significant increase in the content of acetylcholine, decrease in the brain oxygen demand and the content of TBA-active substances. Consequently, prolonged sodium nitrite administration leads to the cerebral hemispheres neuropil structure and functional injury. MSC introduction contributes to the improvement of the neuropil morphofunctional state.

Key words: Alzheimer's type dementia; neuropil; sodium nitrite; mesenchymal stem cells; oxidative stress; antioxidant system; acetylcholine; hypoxia; rats.

REFERENCES

1. Tiwari S, Atluri V, Kaushik A, Yndart A, Nair M. Alzheimer's disease: pathogenesis, diagnostics, and therapeutics. *Int J Nanomed.* 2019 Jul 19;14:5541-54.
2. Araque Caballero MÁ, Suárez-Calvet M, Duering M, Franzmeier N, Benzinger T, Fagan AM, et al. White matter diffusion alterations precede symptom onset in autosomal dominant Alzheimer's disease. *Brain.* 2018 Oct 1;141(10):3065-80.
3. Sagare AP, Bell RD, Zlokovic BV. Neurovascular defects and faulty amyloid- β vascular clearance in Alzheimer's disease. *J Alzheimers Dis.* 2013;33Suppl 1(01):87-100.
4. Nelson AR, Sweeney MD, Sagare AP, Zlokovic BV. Neurovascular dysfunction and neurodegeneration in dementia and Alzheimer's disease. *Biochim Biophys Acta.* 2016;1862(5):887-900.
5. De la Monte SM, Neusner A, Chu J, Lawton M. Epidemiological trends strongly suggest exposures as etiologic agents in the pathogenesis of sporadic Alzheimer's disease, diabetes mellitus, and non-alcoholic steatohepatitis. *J Alzheimers Dis.* 2009;17:519-29.
6. Savitskiy IV, Gorbach TV, Miastkovskaja IV, Grigoriev PE, Yakushkin EY, Sliusar AA. Dynamics endothelial dysfunction nitrate under the influence of load. *J Educ Health Sport.* 2016;6:337-48.
7. Binan L, Ajji A, De Crescenzo G, Jolicoeur M. Approaches for neural tissue regeneration. *Stem Cell Rev Rep.* 2014 Feb;10(1):44-59.
8. Feliciano DM, Bordey A, Bonfanti L. noncanonical sites of adult neurogenesis in the mammalian brain. *Cold Spring Harb Perspect Biol.* 2015 Sep 18;7(10):a018846.
9. Tam RY, Fuehrmann T, Mitrousis N, Shoichet MS. Regenerative therapies for central nervous system diseases: a biomaterials approach. *Neuropsychopharmacology.* 2014 Jan;39(1):169-88.
10. Pyatikop VA, Msallam MA, Shchegehlskaya EA, Kutovoy IA, Gubina-Vakulik GI, Gorbach TV. Comparative efficacy of intravenous injection of bone marrow mesenchymal stem cells in rats with model of Parkinson-like syndrome. *Ukr Neurosurg J.* 2014;2:55-61.
11. Nikolayeva OV, Pavlova OO, Lukyanova YM, Gubina-Vakulik GI, Gorbach TV, inventor; Kharkiv National Medical University, assignee. A method of modeling Alzheimer's type dementia of vascular origin in rats. *Ukr patent UA 141759.* 2020 Apr 27. [Ukrainian].
12. Vareniuk IM, Dzerzhynskyi ME. Methods of cyto-histological diagnosis: study guide. *Kyiv: Interservice;* 2019. 26-37. [Ukrainian].
13. Zorenko Y, Gubina-Vakulyck G, Pavlova O, Gorbach T, Shchegelskaya E, Omelchenko E. Dynamics of indicators of the endothelium morphofunctional state of the brain microcirculatory bed vessels in rats with nitrite-induced Alzheimer's type dementia on the background of mesenchymal stem cell administration. *Med Čas.* 2021; 55(1):18-26.
14. Coimbra-Costa D, Alva N, Duran M, Carbonell T, Rama R. Oxidative stress and apoptosis after acute respiratory hypoxia and reoxygenation in rat brain. *Redox Biol.* 2017 Aug;12:216-25.
15. Ganzha VV, Lukyanetz EA. Role of mitochondrial dysfunction in the development of Alzheimer's disease. *Fiziol Zh.* 2021;67(1):57-66.

16. Naaldijk Y, Jäger C, Fabian C, Leovsky C, Blüher A, Rudolph L, Hinze A, Stolzing A. Effect of systemic transplantation of bone marrow-derived mesenchymal stem cells on neuropathology markers in APP/PS1 Alzheimer mice. *Neuropathol Appl Neurobiol.* 2017 Jun;43(4):299-314.
17. Angeloni C, Gatti M, Prata C, Hrelia S, Maraldi T. Role of mesenchymal stem cells in counteracting oxidative stress-related neurodegeneration. *Int J Mol Sci.* 2020 May 7;21(9):3299.

*Матеріал надійшов
до редакції 07.02.2022*