СТРОЕНІЕ И РАЗВИТІЕ САПНЫХЪ УЗЛОВЪ ЛЕГКИХЪ.

МАТЕРІАЛЫ ДЛЯ ПАТОЛОГИЧЕСКОЙ АНАТОМІИ САПА.

(Гистологическое изслѣдованіе).

ДИССЕРТАЦІЯ

НА СТЕПЕНЬ ДОКТОРА МЕДИЦИНЫ

Дмитрія Успенскаго.

САНКТПЕТЕРБУРГЪ.
Типографія Якова Трея, Разъѣзжая, № 51.
1880.

Докторскую диссертацію лекаря Д. Успенскаго подъ заглавіемъ: „Строеніе и развитіе сапныхъ узловъ легкихъ“ печатать разрѣшается съ тѣмъ, чтобы по отпечатаніи оной было представлено въ Конференцію Императорской Медико-Хирургической Академіи 400 экземпляровъ ея. С.-Петербургъ, марта 11-го дня 1880 года.

Ученый Секретарь *А. Доброславинъ.*

Строеніе и развитіе сапныхъ узловъ легкихъ.

Патологическія измѣненія легкихъ лошадей и людей при сапѣ съ давнихъ временъ занимали ветеринаровъ и врачей, но такъ какъ древніе авторы не обладали тонкими современными способами изслѣдованія, то и описанія ихъ касались лишь грубой анатомической стороны и основывались на изслѣдованіи процесса невооруженнымъ глазомъ. Не удивительно поэтому, что мнѣнія ихъ о сущности патологоанатомическихъ измѣненій легкихъ при сапѣ имѣютъ болѣе или менѣе теоретическій характеръ и безъ ущерба для дѣла могутъ быть оставлены, такъ что я ограничусь только краткимъ очеркомъ главнѣйшихъ изъ нихъ.

Въ 1817 году появилось ученіе Дюпюи [1]), который принималъ сапъ за бугорчатку, а узлы въ легкихъ за отложеніе бугорковой матеріи. Это ученіе, имѣвшее много послѣдователей и удержавшееся почти до послѣдняго времени, нашло себѣ подтвержденіе въ новѣйшихъ опытахъ Виллемена [2]), который доказалъ прививаемость бугорчатки и, сбли-

---

[1]) *Dupuy*, De l'affection tuberculeuse vulgairement appellée morve. Paris, 1817.

[2]) *Villemin*, De la phthisie et des maladies qui la simulent dans la série zoologique, Rec. de méd. véter. 1867, стр. 21.—Etudes sur la tuberculeuse. Paris, 1868 p. 168—169, 434—436.

зивъ въ этомъ отношеніи обѣ заразно-ядовитыя болѣзни, находилъ ихъ почти тождественными. Въ 40-хъ годахъ специфичность сапа была поколеблена опытами Рено и Булея [1]), которые утверждали, что впрыскиваніемъ обыкновеннаго гноя они вызывали сапъ у лошадей и, согласно съ ихъ ученіемъ (о гнойномъ діатезѣ сапа), сапные узлы въ легкихъ оставалось разсматривать какъ результатъ гнойнаго зараженія. Эрдтъ [2]), прививая лошадямъ золотушныя вещества человѣка, старался доказать, что этимъ онъ производилъ у нихъ сапъ, который, по его мнѣнію, есть скрофулезная дискразія, а узлы въ легкихъ— отложеніе скрофулезной матеріи.

Вирховъ [3]) первый подвергъ сапъ точному микроскопическому изслѣдованію и отнесъ его къ грануляціоннымъ опухолямъ, которыя образуютъ маленькіе узелки, переходящіе впослѣдствіи въ разрушеніе. Въ самыхъ молодыхъ узелкахъ онъ находилъ небольшія нѣжныя клѣточки, а также громадное количество свободныхъ ядеръ. Въ болѣе старыхъ узлахъ клѣточки бываютъ сравнительно больше, яснѣе различаются и содержатъ ядра. Клѣтки эти весьма близко прилежатъ другъ къ другу и составляютъ собою почти всю массу узелка, въ строеніе котораго входятъ кромѣ того одиночныя волокнистыя нити и межклѣтчатая ткань. Вообще онѣ развиваются изъ предсуществующихъ элементовъ (стр. 408). Въ дальнѣйшемъ теченіи элементы узловъ подвергаются жировому перерожденію и наконецъ переходятъ въ творожистую массу. Въ этомъ конечномъ превращеніи сапныхъ узловъ въ творожистую массу Вирховъ находитъ большое сходство ихъ съ бугорками, однако форменные элементы первыхъ больше походятъ на гной. Метастазы въ легкихъ появляются всего чаще. Иногда они появляются очень быстро и оканчиваютъ обыкновенно острое теченіе сапа, что однако не составляетъ особеннаго рода болѣзни, но правильный конецъ ея. Измѣненія въ легкихъ являются въ узловатой формѣ (туберку-

[1]) *Renault* et *Bouley*, Introduction dans les veines d'un jument d'une émulsion des matières purulentes. Developpement de la morve etc. Rec. de méd vétér. 1840, p. 257—267.

[2]) *Erdt*, Die Rotzdyskrasie und ihre verwandten Krankheiten, oder die scrophulösen Dyskrasien des Pferdes. Leipzig, 1863. S. 151.

[3]) *R. Virchow*, Handb. der speciel. Path. u. Therapie. Erlangen, 1855. Bd. II. S. 408.—Die krankhaften Geschwülste. Berlin, 1863—65 Bd. II, S. 549—551.

лезной), только это обыкновенно не круглые и не рѣзко ограниченные узлы, но неправильные, продолжающіеся въ воспаленную паренхиму очаги, которые имѣютъ видъ лобулярно-пневмоническихъ гнѣздъ. Иногда они достигаютъ величины грецкаго орѣха, даже яблока, размягчаются, распадаются и представляются во всякомъ случаѣ очень сходными съ большими очагами такъ называемой туберкулезной инфильтраціи (550—551).

Проф. Равичъ [1]) въ своихъ работахъ подтверждаетъ главнѣйшіе результаты изслѣдованій Вирхова и считаетъ сапъ за специфическій заразительный процессъ, отличающійся въ анатомическомъ отношеніи произведеніемъ узловъ изъ грануляціонной ткани, скоро подвергающихся гнойному распаду и вызывающій въ дальнѣйшемъ теченіи закупорку сосудовъ и піэмію (263). Въ легкихъ сапные узлы развиваются вслѣдствіе эмболіи сосудовъ и свѣжіе представляются или въ видѣ темнокрасныхъ инфарктовъ, содержащихъ въ себѣ бѣложелтоватую массу, или же въ видѣ сѣровато-бѣлыхъ кружечковъ, окруженныхъ красноватымъ кольцомъ. Старые узлы обыкновенно теряютъ круглую форму и дѣлаются овальными, или же даютъ отростки въ разныя стороны. Микроскопическое изслѣдованіе показываетъ въ совершенно темнокрасныхъ узлахъ сильную гиперемію легочной ткани вокругъ сгустка, состоящаго изъ гнойныхъ тѣлецъ, которыя по большей части находятся въ состояніи жироваго распада. Бѣловатые узлы состоятъ преимущественно изъ круглыхъ тѣлецъ, которыя пропитываютъ промежуточную ткань легкихъ. Красные кружечки (ободочки?) ихъ состоятъ изъ гиперемированной легочной ткани, пузырьки которой по большей части также наполнены тѣми же круглыми тѣльцами. Во многихъ изъ такихъ узловъ видны закупоренные сосуды. Въ старыхъ узлахъ периферическій слой получаетъ все болѣе и болѣе фиброзное строеніе, круглые же элементы подвергаются жировому распаду, превращаются въ творожистыя вещества, а въ нѣкоторыхъ случаяхъ подвергаются омѣлѣнію (стр. 269—270).

[1]) *J. Ravitsch*, Magazin für Thierheilkunde 1861. Bd. XXVII S. 353—54. — Virch. Arch., 1862, Bd. XXIII, S. 40.—Военно-медиц. журн., 1868, сентябрь и 1869. Январь, стр. 231—273.

По Лейзерингу [1]) сапъ представляетъ новообразованіе sui generis, существенную часть котораго составляютъ клѣтки различной величины. Большинство клѣтокъ весьма похожи на гнойныя тѣла, другія же бываютъ въ 2—4, даже иногда и въ 6 разъ больше; кромѣ того въ сапномъ новообразованіи находятся также свободныя ядра, часто имѣющія блестящій видъ. Въ противоположность Равичу Лейзерингъ считаетъ сапные узлы въ легкихъ за настоящее новообразованіе и отвергаетъ возможность происхожденія ихъ чрезъ эмболію. Въ гистологическомъ отношеніи узелки изъ легкихъ, носа и кожи совершенно одинаковы. Въ свѣжемъ состояніи они бываютъ болѣе или менѣе мягки, прозрачны и имѣютъ сѣрокрасный оттѣнокъ. Въ этомъ состояніи сапные узлы имѣютъ свои собственные кровеносные сосуды, въ чемъ Лейзерингъ положительно убѣдился при изслѣдованіи сапныхъ узелковъ инъецированныхъ легкихъ, а это, по его мнѣнію, врядъ-ли можетъ быть въ узелкахъ, происшедшихъ изъ эмболовъ. Недавніе узелки граничатъ непосредственно съ здоровою, окружающею ихъ, тканью и только впослѣдствіи они окружаются собственною соединительнотканною оболочкою. Въ своемъ теченіи легочные сапные узлы претерпѣваютъ различные метаморфозы и переходятъ въ жировое, сырное, известковое перерожденіе, то есть обнаруживаютъ измѣненія, напоминающія бугорки. Кромѣ того, въ легочныхъ узелкахъ постоянно встрѣчается обратное развитіе.

Роловъ [2]) утверждаетъ, что сапные узлы въ легкихъ лошадей происходятъ отъ воспалительнаго раздраженія легочной ткани, которое вызываетъ ея набуханіе, ведетъ къ обильному образованію клѣточныхъ элементовъ въ алвеолахъ и къ переполненію послѣднихъ. Процессъ сходенъ съ лобулярной пневмоніей и кромѣ заключительнаго метаморфоза не имѣетъ ничего общаго съ бугорчаткой. Микроскопическое изслѣдованіе самыхъ малыхъ и молодыхъ узелковъ показываетъ, что

[1]) *Leisering*, Zur pathol. Anatomie des Rotzes. Bericht über das Veterinärwesen im Konigreich Sachsen für das Jahr 1862. S. 13—15—Военно-медиц. журн. 1863, г. XCII, отд. IV, «Матеріалы для патологической анатоміи сапа,» стр. 1—28.

[2]) *Roloff*, Die Rotzknoten in den Lungen. Magazin für die ges. Thierheilkunde. Berlin, 1864, m. 30, стр. 357—374.

эти послѣдніе состоятъ изъ группы легочныхъ алвеолъ, выполненныхъ круглыми клѣточными элементами различной величины и отдѣльными зернистыми ядрами. Ни въ одномъ случаѣ авторъ не могъ замѣтить, чтобы молодые узелки происходили отъ размноженія клѣтокъ въ интерстиціальной ткани и потому послѣдній способъ развитія узловъ онъ считаетъ во всякомъ случаѣ исключительнымъ. Въ дальнѣйшемъ теченіи въ периферіи узловъ происходитъ разростаніе интерстиціальной соединительной ткани и образованіе капсулы.

Въ случаѣ сапа человѣка, который наблюдалъ Зоммербродъ [1]), узлы въ легкихъ, при первомъ взглядѣ, обнаруживали сходство съ лобулярной пневмоніей; однако микроскопическое изслѣдованіе, произведенное Виссомъ, показало, что масса, выполняющая легочныя алвеолы, состояла не изъ гнойныхъ клѣтокъ, но изъ мелкихъ зеренъ, или зернистой детритной массы. Эти узелки были окружены поясомъ, въ которомъ алвеолы были выполнены кровяными шариками, а сосуды переполнены кровью.

Трасбо и Корниль [2]) характернымъ въ сапныхъ грануляціяхъ легкихъ лошадей находятъ то, что онѣ располагаются въ формѣ колецъ вокругъ маленькихъ бронховъ. Многочисленныя волокна пластинчатой и эластической ткани, входящія въ строеніе этихъ грануляцій, образуютъ петли и чрезвычайно нѣжную сѣтку; въ этихъ петляхъ видны (отъ 1 до 4) сферическія ядра, размѣръ которыхъ доходитъ отъ 0,004 до 0,005 mm., и овальныя, немного большія, достигающія 0,006—0,007 въ большемъ діаметрѣ. По мнѣнію авторовъ туберкулы человѣка отличаются отъ сапныхъ грануляцій тѣмъ, что не образуютъ циркулярнаго пояса вокругъ бронховъ и кромѣ того авторы никогда не видѣли въ нихъ ретикулярнаго расположенія волоконъ и пластинокъ.

Въ случаѣ остраго сапа человѣка, который наблюдали Карвиль и Корниль [3]) въ отдѣленіи Герара, микроскопическое изслѣдованіе

[1]) *Sommerbrod*, Ein Fall von Rotzkrankheit beim Menschen. Virch. Arch. 1864, T. 31, стр. 472

[2]) *Trasbot* et *Cornil*. Note sur la structure de granulations morveuses du cheval. Compt. rend. des séances et. mem. d. l. Soc. de biolog. 1865, p. 218—222.

[3]) *Carville* et Cornil. Observation de morve aiguë chez l'homme. Rec. de méd. vétér. 1868. т. V, стр. 929.

легкихъ, произведенное Корнилемъ, не показало ничего, чтобы напомнило близкое или отдаленное сходство процесса съ сапными грануляціями легкихъ лошадей. Легочные узелки въ этомъ случаѣ представлялись въ видѣ метастатической дольчатой катарральной пневмоніи, причемъ легочныя алвеолы были выполнены гнойными шариками и большими клѣтками, содержавшими много ядеръ.

По Герлаху [1]) сапные опухоли (Rotzgewächse), встрѣчающіяся въ легкихъ, располагаются большею частію подъ плеврой, но попадаются также и глубоко въ паренхимѣ. При микроскопическомъ изслѣдованіи оказывается, что онѣ состоятъ изъ клѣтокъ различной величины и формы, какъ-то: большихъ клѣтокъ съ зернистыми ядрами, эпителіальныхъ материхъ клѣтокъ, выполненныхъ ядрами и клѣтками, а также изъ веретенообразныхъ элементовъ и свободныхъ ядеръ. Мягкія опухоли, похожія на круглоклѣточковыя саркомы, состоятъ преимущественно изъ круглыхъ элементовъ, въ болѣе плотныхъ (фибрознаго характера) — напротивъ встрѣчаются преимущественно веретенообразныя клѣтки и мѣстами — плотное волокнистое вещество, среди котораго располагаются круглые элементы въ незначительномъ количествѣ. На основаніи этой микроскопической картины Герлахъ полагаетъ, что въ развитіи сапныхъ опухолей легкихъ участвуютъ какъ соединительно-тканныя тѣльца, такъ и эпителіальные элементы. При хроническомъ теченіи процесса происходятъ опухоли фибрознаго характера; если же процессъ начинается въ формѣ метастатическихъ воспаленій, то въ сапныхъ опухоляхъ всегда и очень скоро происходитъ внутреннее распаденіе съ развитіемъ гноя, совершенно какъ при tumor farciminosus (Wurmbeule).

Сапныя грануляціи лошади, сапные бугорки ветеринаровъ по Корнилю и Ранвье [2]) представляютъ постоянныя характеристичныя черты, которыя тождественны съ бугорковыми грануляціями человѣка. Въ легкихъ, гдѣ онѣ преимущественно занимаютъ соединительную ткань вокругъ маленькихъ бронховъ, онѣ часто окружаютъ эти канальцы полнымъ или неполнымъ кольцомъ. «Эти грануляціи состоятъ изъ небольшихъ клѣточекъ, расположенныхъ среди неясно волокнистаго вещества; клѣточные элементы атрофируются въ центрѣ узловъ и положительно невозможно бываетъ различить подобные продукты лошадинаго сапа отъ бугорковой человѣческой грануляціи (стр. 213)». Вслѣдствіе этого авторы и удивляются тому, что Вирховъ отнесъ бугорки къ лимфатическимъ продуктамъ, а сапъ — къ грануляціоннымъ опухолямъ.

[1]) *A. C. Gerlach*, Jahresbericht der Königlichen Thierarzneischule zu Hannover. 1869, стр. 90 –92.

[2]) *Cornil* et *Ranvier*, Manuel d'histologie pathologique. Paris, 1869, т. I, стр. 211-213.

Относительно гистологическаго строенія сапныхъ узловъ легкихъ лошадей и людей Коранія [1]) руководствуется исключительно взглядомъ Вирхова, вполнѣ соглашаясь съ выводами послѣдняго.

Въ случаѣ остраго сапа человѣка, который изслѣдовалъ Кельшъ [2]), легочная паренхима оказалась крайне гиперемированной, отечной, съ пневмоническими гнѣздами. Препараты изъ пораженнаго легкаго, послѣ уплотнѣнія въ пикриновой кислотѣ, аравійской камеди и алкоголѣ, были изслѣдованы подъ микроскопомъ, при чемъ на тонкихъ разрѣзахъ, окрашенныхъ пикро-карминомъ, было найдено, что стѣнки алвеолъ инфильтрованы молодыми клѣточками, а сами алвеолы были выполнены — однѣ совершенно, другія только отчасти — лейкоцитами всѣхъ размѣровъ, смѣшанными тамъ и сямъ съ большими эпителіальными клѣтками, содержавшими одно или два ядра. Кромѣ того встрѣчались алвеолы, въ которыхъ вышеупомянутые элементы были заключены въ фибринозную сѣтку, или въ аморфную, какъ-бы коллоидную, гіалиновую массу и въ послѣднемъ случаѣ клѣтки, взвѣшенныя въ болѣзненной матеріи, были очень рѣдки. Характеристично здѣсь, говоритъ Кельшъ, соединеніе различныхъ формъ воспаленій легочной ткани, какъ то: фибринозной, эпителіальной, коллоидной, или гнойной, при чемъ гнойная преобладаетъ надъ другими.

Башинскій [3]) какъ въ острыхъ, такъ и въ хроническихъ случаяхъ сапа лошадей находилъ узелки въ интерстиціальной ткани легкихъ, которая была инфильтрирована юными элементами. Плотные большіе

[1]) *Коранія*, Сапъ и лихой. Руководство общ. и частн. хирургіи Питы и Бильрота, 1869. С.-П., ч. I. т. II, стр. 296—97, 309—10.

[2]) *Kelsch*, Note sur la morve farcineuse aigue chez l'homme. Arch. de physiologie normale et patholog., т. V, стр. 734—745.

[3]) *Башинскій*, Сапъ у лошадей. Арх. ветер. наукъ. 1873. отд. V, стр. 1—128.

узелки занимали какъ интерстиціальную ткань, такъ и полости легочныхъ пузырьковъ, при чемъ часто не было замѣтно никакихъ слѣдовъ стѣнокъ послѣднихъ, или только находились, какъ остатки ихъ, пучки разбухшихъ волокнообразныхъ элементовъ соединительной ткани и помѣщенные въ нихъ уцѣлѣвшіе капилляры, наполненные красными и безцвѣтными шариками крови съ измѣненными ядрами ихъ стѣнокъ. Число муцинозныхъ элементовъ въ большихъ узлахъ преобладало надъ числомъ зернистыхъ и содержащихъ пузырьки и крупинки слизистаго вещества; кромѣ того здѣсь находилось много большихъ круглыхъ, или нѣсколько угловатыхъ клѣтокъ эпителія пузырьковъ. Слизистый метаморфозъ, составляющій, по мнѣнію Башинскаго, исключительную принадлежность сапнаго процесса, встрѣчается и въ легочныхъ узлахъ.

По изслѣдованіямъ Рено [1]) сапные узлы въ легкихъ лошадей встрѣчаются часто вокругъ бронховъ малаго калибра и обыкновенно соединяются въ группы. Эти узелки состоятъ изъ эмбріональныхъ клѣтокъ, наполняющихъ легочные пузырьки, нисколько не отличаются отъ островковъ лобулярной пневмоніи (гнойной), какіе бываютъ въ легкихъ людей при піэміи и окружены прозрачнымъ поясомъ изъ геморрагической сѣти. Въ центрѣ болѣе старыхъ узловъ появляется жировое перерожденіе, клѣточные элементы умираютъ и переходятъ въ настоящій гной. Обыкновенно этотъ гной скоро сгущается и образуетъ съ геморрагическимъ поясомъ настоящій казеозный фокусъ. Послѣдній размягчается или медленно атрофируется, такъ что на мѣстѣ сапныхъ узелковъ получаются остатки геморрагіи или скопища гноя среди разросшейся соединительной ткани. Изъ этого видно, говоритъ Рено, что аналогія сапа и туберкулеза довольно отдаленная, и гнойное зараженіе всего болѣе приближается къ занимающей насъ болѣзни. Съ анатомической точки зрѣнія піэмія, сапъ, туберкулезъ и сифилисъ составляютъ естественную группу, такъ какъ для общаго анатомическаго характера всѣ эти болѣзни имѣютъ воспалительные продукты, располагающіеся узелками, имѣющими замѣчательную наклонность объизвестляться и всѣ (болѣзни), кажется, первоначально происходятъ чрезъ поступленіе

[1]) *M. I. Renaut*, Lésions anatomiques de la morve équine. Union médical, 1875, т. II, стр. 426—427.

въ организмъ болѣе или менѣе сильнаго ядовитаго агента. Этимъ и оканчивается аналогія вышепоименованныхъ болѣзней.

По Боллингеру [1]), сапные узлы въ легкихъ лошадей въ юномъ стадіи имѣютъ для простаго глаза большое сходство съ просовидными бугорками и «представляютъ мутную или желтовато бѣлую точку, во кругъ которой находится сѣроватый, прозрачный поясъ, окаймленный краснымъ воспалительнымъ и гиперемическимъ ободкомъ. Микроскопически эти узелки состоятъ изъ скудной основной ткани, иногда содержащей сосуды и весьма многочисленныхъ, тѣсно скученныхъ круглыхъ клѣтокъ съ характеромъ гнойныхъ тѣлецъ или обыкновенныхъ грануляціонныхъ клѣточекъ». Въ окружности узелковъ вслѣдствіе раздраженія развиваются воспалительныя явленія въ формѣ ограниченной pneumonia desquamativa съ стекловиднымъ и гіалиновымъ опуханіемъ ткани. При долгомъ существованіи узелки, подвергшіеся въ такомъ случаѣ жировому, творожистому или известковому перерожденію, либо перешедшіе въ нагноеніе, окружаются иногда соединительно-тканной капсулой (стр. 371). Касательно отношенія сапа къ аналогичнымъ заболѣваніямъ: бугорчаткѣ, сифилису, проказѣ, волчанкѣ и т. д. Боллингеръ вполнѣ раздѣляетъ взглядъ Вирхова и только замѣчаетъ, что содержаніе въ сапномъ узлѣ сосудовъ и отсутствіе гигантскихъ клѣтокъ рѣзко отличаетъ его отъ просовиднаго бугорка (376). Въ легкихъ человѣка при сапѣ въ однихъ случаяхъ находятъ узелки, величиною отъ просянаго зерна до горошины, плотные, сѣраго, желтоватаго или красноватаго цвѣта, въ то время какъ въ другихъ отдѣлахъ легкаго обнаруживаются различныя сѣрыя и гнойныя инфильтраціи, или же только въ какой нибудь долѣ легкаго находится нѣсколько темнокрасныхъ инфарктовъ, въ которыхъ и вокругъ которыхъ расположены маленькіе нарывы (390—91). При микроскопическомъ изслѣдованіи сапныхъ разращеній у человѣка получается такая же картина, какъ и при сапѣ у лошадей. Въ заключеніе Боллингеръ замѣчаетъ, что при вскрытіи случаевъ сапа у человѣка не только весь процессъ оказывается весьма сходнымъ съ извѣстными формами піэміи и въ нѣкото-

[1]) *Боллингеръ*, Сапъ. Руков. къ частн. патол. и тер. Цимсена. Харьковъ, 1876, т. III, стр. 358—395.

рыхъ случаяхъ можетъ быть смѣшанъ съ нею, но обстоятельство, имѣющее важное значеніе — къ существующему сапному зараженію можетъ присоединиться метастатическая піэмія и такимъ образомъ сильно затруднить анатомическій діагнозъ (322).

Лаверанъ [1]), изслѣдовавшій сапныя грануляціи лошадей, убѣдился, «что онѣ состоятъ изъ небольшихъ ячеекъ, содержащихъ большія ядра, подобно тому, какъ это мы встрѣчаемъ и въ бугоркахъ человѣка; расположеніе элементовъ при этомъ приблизительно одинаковое, но мнѣ казалось», говоритъ онъ, «что на периферіи при сапѣ бываетъ болѣе сильное воспаленіе (развитіе сосудовъ, выпоты), чѣмъ въ окружности настоящаго бугорка. Сапныя грануляціи, столь постоянныя у лошади, наблюдаются рѣдко у человѣка».

Пфлугъ [2]), подобно Ролову [3]) старается доказать, что сапные узлы въ легкихъ лошадей не представляютъ специфическаго новообразованія, а суть ничто иное, какъ разсѣянныя дольчатыя воспалительныя гнѣзда (стр. 52). Развитіе этихъ гнѣздъ идетъ слѣдующимъ образомъ. Въ мѣстахъ первоначальнаго дѣйствія сапнаго яда на легкія вызывается ограниченная гиперемія легочной ткани, за которой слѣдуетъ отслоеніе эпитиліальныхъ клѣтокъ, выполняющихъ алвеолы и обусловливающихъ ограниченную желтую гепатизацію. Гдѣ раздраженіе было сильно, тамъ въ алвеолахъ встрѣчаются въ значительномъ количествѣ небольшія лимфоидныя клѣтки. Пфлугъ высказываетъ предположеніе, что эти послѣднія происходятъ не только изъ кровеносныхъ сосудовъ, но и чрезъ пролиферацію способнаго къ жизни крупнаго эпителія алвеолъ; этотъ въ свою очередь, по мнѣнію Пфлуга *самъ происходитъ изъ блуждающихъ клѣтокъ*, которыя чрезъ благопріятныя условія питанія не только получаютъ значительный объемъ, но и выростаютъ до эндогеннаго образованія клѣтокъ. Кромѣ того въ алвеолахъ встрѣчаются иногда красные кровяные шарики и даже геморрагіи (27). Въ этихъ первичныхъ очагахъ раздраженія безъ всякой искусственной инъекціи можно замѣтить сосуды, наполненные кровью и которые Пфлугъ считаетъ за предсу-

[1]) *Лаверанъ*, Ученіе о войсковыхъ болѣзняхъ и эпидеміяхъ. С.-Петерб. 1877, стр. 580.
[2]) *J. Pflug*. Zur pathologischen Zootomie des Lungenrotzes der Pferde. Leipzig., 1877.
[3]) . c.

ществующія образованія, то есть, за сосуды легочной ткани, алвеолы которой находятся въ состояніи гепатизаціи. Позднѣе, при увеличеніи клѣтокъ и клѣточной инфильтраціи въ паренхимѣ, кровеносные сосуды замѣчаются только при искусственной инъекціи; но наконецъ они всегда исчезаютъ и при некробіотическомъ процессѣ центра всасываются (34). Болѣе молодыми образованіями по Пфлугу можно считать только тѣ узелки, центральное помутнѣніе которыхъ опоясано гиперемированнымъ участкомъ. Вслѣдъ за развитіемъ первичнаго очага раздраженія, гиперемія исчезаетъ и вокругъ него образуется прозрачное (салообразно-стекловидное) оплотнѣніе. Подъ микроскопомъ видно, что какъ центральное воспалительное гнѣздо, такъ и прозрачный поясъ, состоятъ изъ группы легочныхъ алвеолъ, выполненныхъ клѣтками. Плотная и содержащая сосуды окружность первичнаго воспалительнаго гнѣзда впослѣдствіи превращается въ соединительнотканную массу и въ узлѣ, стоящемъ на высотѣ своего развитія, эта соединительная ткань представляется бѣлой, мало просвѣчивающей, малокровной и очень плотной. Центральная часть совершенно развитаго узелка представляется уже не плотной и желтовато-мутной, но болѣе свѣтлой и жидкой массой. При микроскопическомъ изслѣдованіи оказывается, что эта центральная масса состоитъ изъ громаднаго количества круглыхъ, или отъ взаимнаго давленія полигональныхъ, такъ называемыхъ эпителіальныхъ клѣтокъ. Клѣтки необыкновенно велики, круглы, сильно зернисты и въ нѣкоторыхъ изъ нихъ, можетъ быть близко стоящихъ къ смерти, находятся вакуолы, сверхъ того замѣчаются также свободныя ядра и сморщенныя лимфоидныя клѣтки (35). Соединительно-тканная капсула вокругъ узла развивается изъ патологически измѣненной легочной ткани путемъ интерстиціальнаго процесса, при чемъ алвеолы сжимаются разростающейся соединительной тканью и, наконецъ, совсѣмъ уничтожаются (38). Авторъ долго занимался вопросомъ относительно того, что происходитъ съ эпителіемъ алвеолъ при ихъ заростаніи и пришелъ къ тому заключенію, что большія эпителіальныя клѣтки совершенно утрачиваютъ свою эпителіальную группировку въ алвеолахъ, взаимно перепутываются, получаютъ отростки, превращаются въ веретенообразныя, звѣздообразныя и анастомозируютъ другъ съ другомъ. Эти большія эпителіальныя клѣтки не всѣ лежатъ въ алвеолахъ, но мѣстами

переходятъ въ разростающуюся соединительную ткань, а многія, здѣсь встрѣчающіяся клѣтки располагаются внутри альвеолъ, вслѣдствіе чего альвеолярныя стѣнки разрыхляются и разволокняются. Это наблюденіе главнымъ образомъ и побудило Пфлуга на основаніи вѣроятности признать эпителіальныя клѣтки сапныхъ узловъ блуждающими, изъ которыхъ, какъ извѣстно, вездѣ развивается соединительная ткань, а слѣдовательно и соединительная ткань въ альвеолахъ. (42—44). Въ дальнѣйшемъ теченіи центральная часть узла, одѣтая плотной соединительно тканной капсулой, становится суше, отдѣльныя клѣтки жирно перерождаются и жировая масса всасывается; но чаще, кажется, бываетъ, что послѣ всасыванія жидкихъ частей изъ узла, клѣтки сморщиваются и представляются въ видѣ казеозной массы, которая позднѣе пропитывается известковыми солями, такъ что изъ соединительно-тканной капсулы извлекаются настоящіе камешки (50).

Воспалительный характеръ сапныхъ узловъ легкихъ признается далѣе проф. Раевскимъ [1]). Сильное раздраженіе дѣйствуетъ на извѣстную группу альвеолъ и вызываетъ быструю пролиферацію ихъ эпителія, результатомъ которой является кучка молодыхъ клѣтокъ, производящихъ своею массою атрофію альвеолярныхъ стѣнокъ. Въ периферіи фокуса, гдѣ раздраженіе слабѣе, результатомъ его является десквамація эпителія пузырьковъ, а еще далѣе происходитъ только гиперемія сосудовъ. Въ слѣдующемъ періодѣ развитія узелокъ представляетъ въ центрѣ сливкообразную массу, которая происходитъ вслѣдствіе гнойнаго расплыванія содержимаго молодаго узелка, а на периферіи окружается блѣднымъ восковиднымъ кольцомъ, замѣняющимъ гиперемированный вѣнчикъ, бывшій въ этомъ мѣстѣ. Восковидное кольцо состоитъ изъ соединительной ткани, развивающейся на счетъ клѣточной пролиферации въ стѣнкахъ альвеолъ и въ интерстиціальной ткани, которыя вслѣдствіе этого значительно утолщаются на счетъ просвѣтовъ альвеолъ. Приблизительно въ среднихъ частяхъ восковиднаго кольца наиболѣе развита соединительная ткань, при чемъ альвеолы здѣсь мѣстами совершенно исчезаютъ, уступая давленію со

[1]) *Раевскій*, Патологическая анатомія домашнихъ животныхъ. Арх. ветер. наукъ, 1878, сентябрь, стр. 227—235.

стороны развивающейся вновь соединительной ткани. Въ дальнѣйшемъ теченіи процесса восковидное кольцо превращается въ плотное, фиброзное, сливкообразная же масса густѣетъ, при чемъ многіе клѣточные элементы, не успѣвшіе распасться, съеживаются, сморщиваются, получается казеозная масса, въ которую потомъ отлагаются соли извести.

С. Вернеръ [1]) въ своей работѣ совершенно отрицаетъ выводы Пфлуга [2]) относительно сущности легочнаго сапа. По Вернеру, сущность легочнаго сапа лошадей состоитъ въ специфическомъ новообразованіи, которое обнаруживается въ формѣ миліарныхъ и субмиліарныхъ узелковъ и по гистологическому строенію это новообразованіе принадлежитъ къ гранулемамъ. По сосѣдству съ новообразованіемъ возникаютъ вторичные, острые, или хроническіе процессы неспецифическаго характера, которые ведутъ къ образованію узловъ и желатинозной инфильтраціи (36). Сапный контагій, вызывающій новообразованіе, получаетъ доступъ къ легкимъ либо вмѣстѣ съ вдыхаемымъ воздухомъ, либо чрезъ токъ крови и такъ какъ кровеносные сосуды проходятъ въ непосредственномъ сосѣдствѣ съ бронхами, то въ обоихъ случаяхъ, говоритъ Вернеръ, въ нихъ прежде всего и начинается новообразованіе. Весьма часто сапные узелки находятся на мѣстѣ перехода бронха въ дольку, слѣдовательно, въ капсулярной соединительной ткани (перибронхіальной); однако процессъ начинается также въ субплевральной и интерлобулярной ткани, альвеолярныя же перегородки никогда въ самомъ началѣ не поражаются. По этому не можетъ быть и рѣчи о томъ, что круглые элементы узловъ происходятъ изъ эпителія или эндотелія. Впрочемъ происходятъ ли клѣтки изъ предсуществующей ткани, или развиваются изъ блуждающихъ кровяныхъ шариковъ,—это нисколько не измѣняетъ опухольнаго характера сапныхъ узловъ (24). Самые малые темнокрасные узелки, принимаемые за молодыя новообразованія, по Вернеру, при микроскопическомъ изслѣдованіи представляютъ кромѣ сильной капиллярной инъекціи, интензивную инфильтрацію грубой соединительной ткани небольшими круглыми клѣтками, совершенно сходными съ бѣлыми кровяными

[1]) *C. Werner*, Der Lungenrotz des Pferdes. Berlin, 1878.
[2]) l. c.

шариками или лимфатическими тѣльцами. Эти клѣтки иногда разбросаны между тѣльцами соединительной ткани, по большой же части располагаются группами, которыя (группы) занимаютъ всегда одну сторону или всю окружность маленькаго бронха и преимущественно находятся тамъ, гдѣ бронхъ переходитъ въ инфундибулъ. Выдающіеся надъ альвеолярною перегородкою капилляры покрыты круглыми клѣточками, тогда какъ самая перегородка отъ нихъ свободна. Просвѣты альвеолъ точно также свободны отъ этихъ молодыхъ узелковъ, или же они бываютъ выполнены большими полигональными клѣтками. Болѣе старые, жемчужные узлы всѣ состоятъ изъ круглыхъ клѣточекъ безъ всякаго промежуточнаго вещества и, слѣдовательно, сходны съ грануляціонной тканью. Въ желтоватыхъ узлахъ. равно какъ и въ центрѣ сѣрыхъ замѣчается регрессивный метаморфозъ. Въ ближайшей окружности узелковъ, кромѣ громаднаго количества веретенообразныхъ клѣтокъ, другихъ элементовъ не замѣтно. Находящіяся вблизи узелковъ альвеолы переполнены большими полигональными клѣтками, между которыми находятся также бѣлые и красные кровяные шарики (19—20). Въ сосѣдствѣ съ возникающими узелками подъ вліяніемъ сапнаго контагія обнаруживаются воспалительныя явленія, имѣющія такое же соотношеніе, какъ и при дѣйствіи сапнаго яда на слизистую оболочку носа. Здѣсь точно также по сосѣдству съ сапнымъ узломъ, или — правильнѣе — сапной гранулемой, развивается воспалительный процессъ,—катарръ, который, несомнѣнно, имѣетъ столь же мало специфическаго, какъ и образующійся вокругъ сапной гранулемы пневмоническій поясъ. Но подобно тому какъ при сапѣ мы называемъ носовой катарръ сапнымъ катарромъ, такъ точно ничего не значитъ дать названіе сапнаго узла (Rotzknoten) и возникающей въ связи съ гранулемой лобулярной пневмоніи (25). По мнѣнію Вернера за сапные узлы нерѣдко также принимаютъ гнѣзда лобулярной пневмоніи развивающіяся вслѣдствіе катарра бронховъ и которыя, конечно, не имѣютъ ничего специфическаго для сапа; такъ какъ подобный же процессъ можетъ развиться въ легкихъ старой, измученной, не сапной лошади, если только бронхи будутъ закупорены катарральнымъ секретомъ (27).

По Лабульбену [1]) въ легкихъ человѣка, умершаго отъ сапа, находятся тѣже пораженія, какія встрѣчаются при дольчатой катарральной пневмоніи. «Легочныя альвеолы бываютъ наполнены гнойными лейкоцитами, которыя содержатъ по одному или по нѣскольку ядеръ и въ тоже время бываютъ выполнены различной зернистостью, и протеиновой и жировой».

[1]) *А. Лабульбенъ*, Новые элементы патологической анатоміи описательной и гистологической. Пер. Манассеиной. С.-П., 1879, вып. I, стр. 743.

Изъ приведенныхъ литературныхъ данныхъ видно, что мнѣнія авторовъ относительно сущности анатомическихъ измѣненій легкихъ при сапномъ процессѣ значительно расходятся и даже до послѣдняго времени составляетъ спорный вопросъ не только происхожденіе клѣточныхъ элементовъ сапныхъ узловъ и способъ ихъ развитія, но также и то,—принадлежатъ ли они къ специфическимъ новообразованіямъ, или относятся къ простымъ воспаленіямъ.

Въ виду подобныхъ разнорѣчій взглядовъ на микроскопическое строеніе сапныхъ узловъ легкихъ, мнѣ было предложено проф. А. А. Раевскимъ прослѣдить ходъ развитія этихъ узловъ, указать по возможности, какое участіе въ процессѣ принадлежитъ эпителію легочныхъ альвеолъ и затѣмъ постараться опредѣлить, на сколько этотъ процессъ специфиченъ съ гистологической точки зрѣнія.

Матеріаломъ для настоящихъ гистологическихъ изслѣдованій служили сапныя легкія лошадей, получаемыя отъ вскрытій при здѣшнемъ Ветеринарномъ Институтѣ, а также препаратъ сапнаго легкаго человѣка, хранившійся въ патолого-анатомическомъ кабинетѣ того же Института.

Во всѣхъ шести изслѣдованныхъ нами легкихъ лошадей, сапные узлы представлялись макроскопически въ видѣ раздѣльныхъ разсѣянныхъ гнѣздъ, величиною отъ едва замѣтныхъ точекъ до горошины. Одни изъ нихъ были весьма малы, такъ что иногда съ трудомъ различались невооруженнымъ глазомъ, имѣли темно-красный цвѣтъ, констистенцію гепатизированной легочной ткани и въ периферіи окружались блѣдноватымъ вѣнчикомъ, другіе—нѣсколько бо́льшіе, въ разрѣзѣ представлялись сѣрыми. Рядомъ съ этими во всѣхъ легкихъ находились узелки, которые имѣли желтовато-мутный центръ, въ свѣжихъ узлахъ представлявшійся сливкообразнымъ, окруженный восковидной (просвѣчивающей) капсулой, въ разныхъ узлахъ имѣющей различную толщину. Наконецъ встрѣчались узлы, плотное, бѣловато-желтое центральное ядро которыхъ было окружено бѣловатой, мало просвѣ-

чивающей и очень плотной оболочкой. На препаратѣ изъ сапнаго легкаго человѣка были найдены узлы, очень сходные съ тѣми, какіе встрѣчались въ легкихъ лошадей.

Всѣ препараты до изслѣдованія были уплотнены въ мюллеровской жидкости и потомъ въ спиртѣ.

Для приготовленія микроскопическихъ препаратовъ, по совѣту проф. А. А. Раевскаго, узелки вырѣзывались вмѣстѣ съ окружающей ихъ нормальной тканью, зажимались въ расщепленный кусокъ амилоидной печени и вмѣстѣ съ нею разрѣзывались обыкновенной бритвой на тонкія пластинки. Этотъ способъ не хлопотливъ и при нѣкоторомъ навыкѣ даетъ очень хорошіе результаты, такъ что изъ любой части узелка можно получать срѣзы, годные для микроскопическаго изслѣдованія.

Кромѣ того, при изслѣдованіи было весьма важно имѣть узелки во всей ихъ цѣлости, что для большихъ и плотныхъ узловъ не представляло, конечно, никакихъ затрудненій, такъ какъ они легко отыскивались въ паренхимѣ легкихъ не только зрѣніемъ, но даже, иногда и легче, осязаніемъ. Между тѣмъ при отыскиваніи самыхъ малыхъ и молодыхъ узелковъ легко было впасть въ ошибки, тѣмъ болѣе, что периферическіе отрѣзки старыхъ отъ нихъ ничѣмъ не отличались. Для отыскиванія такихъ мельчайшихъ узелковъ куски легочной ткани разрѣзывались бритвой, при чемъ на гладкихъ поверхностяхъ разрѣза простымъ глазомъ, или при помощи лупы легко различались самые маленькіе узелки, разрѣзанные на двѣ части; затѣмъ соотвѣтственныя половинки узловъ вырѣзывались вмѣстѣ съ окружающей ихъ тканью и, какъ уже сказано, разрѣзывались въ кускѣ амилоидной печени. При такомъ способѣ отыскиванія узловъ всегда можно было изслѣдовать цѣлый узелъ, какой бы величины онъ ни былъ и отличить периферическія его части отъ центральныхъ.

Изслѣдованіе производилось посредствомъ микроскопа Гартнака съ окуляромъ № 3 и 4 и объективами № 7 и 8. Для уясненія топографическихъ отношеній употреблялись также объективы № 4 и 5.

Микроскопическіе препараты извѣстнымъ способомъ окрашивались нейтральнымъ карминомъ, нѣкоторые кромѣ того—гематоксилиномъ и потомъ сохранялись подъ покрывательнымъ стеклышкомъ въ каплѣ глицерина, разведеннаго на половину водою, при чемъ покрывательное стеклышко приклеивалось къ предметному или канадскимъ бальзамомъ, растворенным въ хлороформѣ, или сюргучемъ, растворенным въ спиртѣ.

Микроскопическое изслѣдованіе красныхъ (молодыхъ) узловъ легкихъ лошадей показываетъ, что они состоятъ изъ группы легочныхъ алвеолъ, волосные сосуды которыхъ растянуты и переполнены кровью, просвѣты же выполнены многочисленными клѣточными элементами различной величины и формы. Главная масса клѣточныхъ элементовъ, выполняющихъ алвеолы, состоитъ изъ круглыхъ тѣлецъ, по величинѣ и формѣ не отличающихся отъ бѣлыхъ шариковъ крови, а также—изъ значительнаго количества большихъ, круглыхъ или полигональныхъ клѣтокъ эпителіальнаго характера. Въ алвеолахъ периферической части узловъ клѣтки эпителіальнаго характера встрѣчались въ большемъ количествѣ, нежели въ центральныхъ и здѣсь иногда даже преобладали надъ числомъ лимфоидныхъ. Кромѣ того въ алвеолахъ встрѣчались въ незначительномъ количествѣ красные кровяные шарики и только въ очень рѣдкихъ случаяхъ они запружали отдѣльныя алвеолы узла. Эпителій легочныхъ алвеолъ особенно въ периферическихъ частяхъ узловъ, представляется набухшимъ и часто отставшимъ отъ стѣнокъ алвеолъ въ видѣ четкообразной тесьмы, состоящей изъ набухшихъ веретенообразныхъ клѣтокъ, связанныхъ между собою какъ-бы утолщенными отростками, при чемъ количество протоплазмы ихъ значительно увеличено, она мелкозерниста и содержитъ ясно очерченныя и округлой формы ядра. Мутныя и мелкозернистыя клѣтки эпителія представляютъ всевозможные переходы отъ веретенообразныхъ къ овальнымъ и сферическимъ, отдѣляются отъ стѣнокъ алвеолъ и впадаютъ въ просвѣтъ ихъ. Отслоившіяся шарообразныя эпителіальныя клѣтки въ рѣдкихъ случаяхъ очень велики и содержатъ отъ 1 до 6 ядеръ, въ большинствѣ же случаевъ онѣ только въ 2—3 раза превышаютъ размѣры бѣлыхъ кровяныхъ шариковъ; иногда же наблюдались отдѣляющіяся эпителіальныя клѣтки, принявшія уже кругловатыя формы и связанныя съ другими только посредствомъ тонкой протоплазматической перемычки; онѣ по величинѣ не отличались отъ блуждающихъ. Какъ въ свободныхъ, такъ и въ выстилающихъ стѣнки алвеолъ эпителіальныхъ клѣткахъ замѣтны признаки

несомнѣнной пролиферацiи, выражающейся тѣмъ, что ядра ихъ также сперва набухаютъ, дѣлаются слегка какъ бы зернистыми; далѣе онѣ принимаютъ бисквитовидныя формы, причемъ отдѣляющiяся половинки ядра соединяются иногда только тонкой перемычкой. Наконецъ въ нѣкоторыхъ клѣткахъ наблюдается отъ 2 до 6 ядеръ, совершенно отдѣленныхъ другъ отъ друга. Кромѣ того въ алвеолахъ попадаются иногда небольшiя круглыя тѣльца, по величинѣ и формѣ сходныя съ заключенными въ клѣткахъ ядрами. (См. рис. 1-й).

Рядомъ съ вышеописанными, въ каждомъ сапномъ легкомъ лошадей находились красные узелки, которые макроскопически отъ нихъ ничѣмъ не отличались; при микроскопическомъ же изслѣдованiи оказывалось, что алвеолы въ нихъ были выполнены нѣжной волнистой фибринозной сѣтью, волокна которой переплетались между собою въ самыхъ разнообразныхъ направленiяхъ (см. рис. 2 й). Кромѣ того въ алвеолахъ находилась мелкозернистая масса въ видѣ мельчайшихъ, сильно преломляющихъ свѣтъ, зернышекъ. Между волокнами, составляющими фибринозную сѣть, и въ мелкозернистой массѣ были заключены довольно многочисленныя круглыя клѣтки, сходныя съ бѣлыми кровяными шариками, а также красные кровяные шарики въ незначительномъ количествѣ и только въ рѣдкихъ случаяхъ накопленiе послѣднихъ въ нѣкоторыхъ алвеолахъ было до того обильно, что они преобладали надъ числомъ лимфоидныхъ. Во многихъ алвеолахъ (преимущественно на периферiи узла) встрѣчались кромѣ того круглыя, или полигональныя, мелкозернистыя клѣтки эпителiальнаго характера, въ которыхъ замѣчались признаки пролиферацiи въ видѣ скопленiя ядеръ, при чемъ эпителiй этихъ алвеолъ представлялъ тѣже измѣненiя, какiя встрѣчались въ узлахъ, не содержащихъ фибринознаго эксудата. Легочные капилляры въ этихъ узлахъ сильно растянуты, представляются извилистыми и варикозными, далеко вдаются въ просвѣтъ алвеолъ и замѣтно уменьшаютъ его; въ нихъ видны густо скученные иногда даже сплющенные красные кровяные шарики, алвеолярныя же перегородки представляются набухшими и въ соединительной ткани ихъ замѣтны одиночныя грануляцiонныя клѣтки. Не рѣдко встрѣчались также узлы, въ которыхъ фибринозный эксудатъ находился только въ нѣкоторыхъ, преимущественно центральныхъ, алвеолахъ, тогда какъ остальныя (периферическiя) алвеолы были

выполнены только форменными элементами. Отъ слабой уксусной кислоты фибринозная сѣть разбухала въ прозрачную стекловидную массу, при подогрѣванiи же она совершенно растворялась; равнымъ образомъ эта сѣть разбухала, теряла контуры и при подогрѣванiи особенно скоро растворялась при дѣйствiи на нее 7% раствора ѣдкаго кали. Однако масса мелкихъ зернышекъ отличалась значительною стойкостью и не уничтожалась даже при дѣйствiи на препаратъ реактивовъ, растворяющихъ не только фибринъ, но и всѣ клѣточные элементы узла. Для послѣдней цѣли препараты подвергались 5—6 часовому кипяченiю съ крѣпкой уксусной кислотой (при чемъ препаратъ помѣщался на предметномъ стеклѣ въ каплѣ глицерина, а уксусная кислота прибавлялась по каплямъ, по мѣрѣ того, какъ она испарялась при кипяченiи), или же помѣщались на двое сутокъ и болѣе въ 20% растворъ ѣдкаго кали [1]) и оставались въ немъ до совершеннаго растворенiя всѣхъ клѣточныхъ элементовъ. На препаратахъ, обработанныхъ такимъ способомъ, были видны только эластическiя волокна, удерживающiя контуры легочной ткани и масса мельчайшихъ зернышекъ, представляющихся въ видѣ рѣзко очерченныхъ темными контурами тѣлецъ, сильно преломляющихъ свѣтъ, имѣющихъ сферическую форму и приблизительно одну и ту же величину. Рядомъ съ круглыми зернышками на этихъ препаратахъ находились также палочкообразныя тѣльца въ довольно значительномъ количествѣ. Всѣ эти тѣльца располагались группами какъ въ просвѣтѣ алвеолъ, такъ и вдоль ихъ перегородокъ и только въ рѣдкихъ случаяхъ были разсѣяны въ одиночку. По своимъ оптическимъ свойствамъ и значительной стойкости противъ довольно сильныхъ реактивовъ описанныя тѣльца скорѣе всего могутъ быть отнесены къ бактерiямъ.

Узлы, имѣющiе сѣровато-мутный центръ, окруженный гиперемированнымъ вѣнчикомъ, при микроскопическомъ изслѣдованiи отличались отъ красныхъ тѣмъ, что гиперемiя межалвеолярныхъ сосудовъ въ нихъ была выражена только на границѣ узловъ съ сосѣдней нормальной легочной тканью, по направленiю же къ центру она исчезала и въ центральной части узловъ кровеносные сосуды по большей части были обезкровлены, а уцѣлѣвшiе мѣстами въ сосудахъ красные

[1]) Нѣкоторые препараты предварительно обработывались эфиромъ.

*

кружочки были совершенно обезцвѣченыя (см. рис. 2). Легочныя алвеолы въ сѣрыхъ узлахъ были плотно выполнены клѣточными элементами, по своей формѣ и величинѣ сходными съ клѣтками красныхъ узловъ. Какъ и въ этихъ послѣднихъ большая часть клѣточныхъ элементовъ своими размѣрами не превышаютъ величины гнойныхъ тѣлецъ и подобно имъ они круглы, равномѣрно зернисты, мало прозрачны или вовсе непрозрачны и ядра ихъ трудно замѣтны. Кромѣ того въ алвеолахъ находились большія зернистыя клѣтки эпителіальнаго характера, содержащія то одно, то много ядеръ съ признаками ихъ дѣленія, а также и свободныя ядра. Клѣтки эпителіальнаго характера встрѣчались всего больше въ периферическихъ алвеолахъ узловъ и здѣсь, какъ и въ красныхъ, нерѣдко преобладали надъ числомъ гнойныхъ. Фибринозный эксудатъ въ сѣрыхъ узлахъ представлялся въ видѣ мелкозернистой массы и только въ периферіи узловъ можно было еще видѣть остатки не распавшейся фибринозной сѣти. Въ центральной, обезкровленной части сѣрыхъ узловъ замѣчались признаки регрессивныхъ измѣненій клѣточныхъ элементовъ, при чемъ зернистость протоплазмы ихъ увеличивалась, ядра были видны не ясно, или совсѣмъ не видны, эпителіальныя клѣтки при этомъ представлялись въ видѣ большихъ зернистыхъ шаровъ, границы между отдѣльными клѣтками исчезали и онѣ имѣли видъ однородной мелкозернистой массы. Не рѣдко въ центрѣ сѣрыхъ узловъ межалвеолярныя перегородки были разрушены и отъ нихъ оставались только упругія волокна, своимъ расположеніемъ напоминающія контуры бывшихъ алвеолъ; или же разрушались и эти послѣднія, такъ что распавшійся центръ узла представлялся тогда въ видѣ неправильной, извилистой гнойной полости, величина которой была различна и зависѣла отъ того, на сколько было значительно число разрушенныхъ и сообщающихся другъ съ другомъ легочныхъ алвеолъ. Содержимое такой полости при микроскопическомъ изслѣдованіи состояло изъ массы мелкозернистаго распада, среди котораго на тонкихъ разрѣзахъ были видны элементы, сходные съ гнойными, зернистые шары, свободныя ядра и остатки эластическихъ волоконъ. Отъ эфира эта мелкозернистая масса значительно просвѣтлялась, зернистость клѣтокъ также уменьшалась, отъ прибавленія уксусной кислоты, она еще болѣе просвѣтлялась но совершенно не исчезала. По раствореніи всѣхъ клѣточныхъ элементовъ кипяченіемъ въ крѣпкой уксусной кислотѣ, или обработкой 20% растворомъ ѣдкаго кали въ сѣрыхъ узлахъ были обнаружены тѣльца, сходныя съ бактеріями, найденными въ красныхъ узлахъ. На границѣ сѣрыхъ узловъ съ нормальной легочной тканью кромѣ переполненія капилляровъ кровью нѣкоторыя легочныя алвеолы представляются въ состояніи ателектаза, при чемъ просвѣты ихъ спадаются въ направленіи, параллельномъ окружности узла.

Сапные узлы, имѣющіе въ центрѣ желтоватое сливкообразное ядро, окруженное въ периферіи восковидной оболочкой, въ микроскопическомъ строеніи центра имѣютъ большое сходство съ сѣрыми узлами. На границѣ желтоватаго центра съ восковидной капсулой почти на каждомъ препаратѣ въ этихъ узлахъ видны остатки алвеолярной ткани въ видѣ сѣти эластическихъ волоконъ, удерживающихъ контуры легочныхъ алвеолъ, которыя плотно выполнены мелкозернистой массой и клѣточными элементами. Клѣточные элементы въ этихъ узлахъ всего лучше сохраняются на границѣ центральной части узла съ восковидной капсулой и по своей формѣ и величинѣ чрезвычайно сходны съ клѣтками сѣрыхъ узловъ, т. е., имѣютъ видъ гнойныхъ тѣлецъ, большихъ эпителіальныхъ клѣтокъ и свободныхъ ядеръ. Ближе къ центру такого узелка клѣточные элементы почти всегда находятся въ состояніи болѣе или менѣе сильной степени распаденія, самая же центральная часть его по большей части состоитъ изъ нераздѣльной мелкозернистой массы, среди которой только иногда попадаются сморщенныя гнойныя тѣльца, зернистые шары и обрывки эластическихъ волоконъ. Иногда сѣть упругихъ волоконъ раздѣляла весь желтый центръ на алвеолярные промежутки, тогда и распадающаяся центральная клѣточная масса представлялась заключенною въ алвеолярную сѣть этихъ волоконъ.

Микроскопическое строеніе восковидной капсулы, окружающей желтое ядро, во всѣхъ узлахъ имѣетъ одинъ общій характеръ. Переходомъ нормальной легочной ткани въ восковидную капсулу во всѣхъ узлахъ служитъ гиперемическій поясъ, въ которомъ легочные капилляры растянуты и переполнены кровью, а межалвеолярная ткань инфильтрована вдоль сосудовъ грануляціонными элементами. Въ самой восковидной капсулѣ грануляціонныя клѣтки встрѣчаются не только вблизи сосудовъ, но часто пронизываютъ всю межалвеолярную ткань и

располагаются въ ней рядами между волокнами. Эти клѣтки блестящи, рѣдко мутны, имѣютъ большое ядро, иногда съ признаками дѣленія, окруженное тонкимъ слоемъ протоплазмы; кромѣ того въ межалвеолярной соединительной ткани встрѣчаются веретенообразныя клѣтки, также снабженныя большими ядрами и переходныя между тѣми и другими. Перегородки алвеолъ въ восковидной капсулѣ представляются утолщенными на счетъ этихъ клѣточныхъ разращеній и тѣмъ болѣе, чѣмъ ближе къ желтому ядру; просвѣты альвеолъ вслѣдствіе этого съуживаются и мѣстами даже совсѣмъ уничтожаются. Часто на одномъ и томъ же препаратѣ изъ восковидной капсулы можно прослѣдить постепенное съуженіе просвѣта альвеолъ до совершеннаго ихъ уничтоженія: однѣ изъ нихъ еще довольно сохранились и съуженный просвѣтъ ихъ выполненъ разбухшимъ десквамированнымъ эпителіемъ, другія—съужены до того, что въ просвѣтѣ ихъ помѣщаются 3—5 разбухшихъ зернистыхъ эпителіальныхъ клѣтокъ и, какъ остатки распавшихся, мелкозернистая масса; наконецъ слѣды зарощенія просвѣтовъ альвеолъ съ трудомъ узнаются среди разросшейся грануляціонной ткани только по кучкамъ мелкозернистой массы и расположенія соединительнотканныхъ волоконъ. Рядомъ съ вышеописаннымъ уничтоженіемъ просвѣтовъ алвеолъ на счетъ разростанія интерстиціальной ткани (т. е., сдавливаніемъ ихъ), въ другихъ мѣстахъ восковидной капсулы наблюдается разростаніе грануляціонной ткани въ самихъ просвѣтахъ алвеолъ. Эпителій, выстилающій стѣнки такихъ алвеолъ представляется сильно набухшимъ, принимаетъ веретенообразную, овальную и шарообразную форму, имѣетъ признаки пролиферацiи въ видѣ дѣленія и скопленія ядеръ и часто на тонкихъ разрѣзахъ можно видѣть стѣнки алвеолъ, выстланныя двойнымъ слоемъ эпителіальныхъ клѣтокъ, имѣющихъ самую разнообразную форму (рис. 3, 4). Въ тоже время въ просвѣтѣ такихъ алвеолъ замѣчаются разнообразной формы и величины клѣтки, имѣющія эпителіальный характеръ и грануляціонныя тѣльца, представляющія всевозможные переходы отъ эпителіальныхъ къ соединительно-тканнымъ и отъ круглыхъ къ веретенообразнымъ клѣткамъ. Среди этихъ разнообразныхъ элементовъ мѣстами ясно замѣтна тонкая волокнистость, имѣющая направленіе преимущественно параллельное очертанію узла (см. рис. 4-й). Въ другихъ алвеолахъ, уже выполненныхъ болѣе или менѣе грануляціонной тканью, среди послѣдней удается видѣть только отдѣльныя клѣтки эпителіальнаго характера, хотя регрессивныхъ измѣненій клѣточныхъ элементовъ не замѣтно. Такимъ образомъ уничтоженіе просвѣтовъ алвеолъ при образованіи восковидной капсулы происходитъ двояко: въ однихъ случаяхъ они сдавливаются разростающеюся интерстиціальной тканью, при чемъ отслоившійся эпителій алвеолъ подвергается жировому перерожденію и всасывается, въ другихъ—образованіе соединительной ткани происходитъ въ самихъ просвѣтахъ алвеолъ, эпителій которыхъ усиленно пролифериреть, производитъ разнообразной величины и формы клѣточные элементы и регрессивныхъ измѣненій послѣднихъ не наблюдается. Соединительная ткань наиболѣе развита на границѣ восковидной оболочки съ распадающимся желтымъ центромъ узла. Вмѣстѣ съ разростаніемъ соединительной ткани и превращеніемъ ея въ болѣе зрѣлую, кровеносные сосуды восковидной оболочки также измѣняются, при чемъ просвѣтъ ихъ представляется съуженнымъ, эндотелій—набухшимъ и въ мѣстахъ наибольшаго развитія ткани иногда отставшимъ отъ стѣнокъ сосуда, такъ что просвѣтъ послѣдняго на большемъ или меньшемъ протяженіи совершенно выполненъ круглыми, овальными и веретенообразными элементами, среди которыхъ попадаются только одиночные красные кровяные шарики. На границѣ восковидной капсулы съ желтымъ центромъ узла кровеносные сосуды совершенно уничтожаются и этотъ послѣдній представляется безсосудистымъ.

Центральная часть сапныхъ узловъ лошадей, имѣющихъ въ периферіи плотную, мозолистую оболочку, при микроскопическомъ изслѣдованіи состоитъ изъ мелкозернистой массы, среди которой встрѣчаются одиночныя, какъ бы оборванныя, эластическія волокна и кристаллы холестеарина. Отъ крѣпкой уксусной кислоты эта масса немного просвѣтлялась, отъ эфира же жировыя частицы растворялись, но большая часть массы оставалась неизмѣненною. На тонкихъ разрѣзахъ среди мелкозернистой массы при внимательномъ изслѣдованіи различались клѣточные элементы различной величины, то больше, то меньше гнойнаго шарика и свободныя ядра. Эти клѣточные элементы мутны и зернисты, съ неясно выраженными контурами, или же контуры ихъ неправильны, сильно зазубрены по окружности, такъ что сморщенныя и съежившіяся тѣльца имѣютъ большое сходство съ ту-

беркулезными (въ желтомъ бугоркѣ). Въ тѣхъ узлахъ, центральная часть которыхъ очень плотна и легко выпадаетъ изъ своей капсулы уже при незначительномъ сдавливаніи разрѣза узелка, клѣточныхъ элементовъ почти не встрѣчается, напротивъ, чѣмъ мягче и нераздѣльнѣе съ своей капсулой центральное ядро, тѣмъ чаще встрѣчаются въ немъ клѣточные элементы. Въ болѣе мягкихъ узлахъ иногда удается констатировать альвеолы изъ эластическихъ волоконъ, которыя, также какъ и въ узлахъ, окруженныхъ восковидной оболочкой, всего чаще сохраняются только на границѣ центральной части узла съ соединительнотканной капсулой.

Плотная оболочка, окружающая центральное ядро этихъ узловъ, состоитъ изъ волокнистой соединительной ткани, волокна которой располагаются концетрически вокругъ центра узла и соединяются между собою въ длинные, волнообразно идущіе, пучки. Между волокнами этой ткани находятся веретенообразныя соединительно-тканныя клѣтки, располагающіяся длиннымъ діаметромъ по длинѣ пучковъ, а также—круглыя грануляціонныя тѣльца и переходныя между тѣми и другими. Въ периферическихъ частяхъ фиброзная капсула плотныхъ узловъ часто непосредственно граничитъ съ окружающей узелъ нормальной легочною тканью, въ болѣе же мягкихъ узлахъ соединительная ткань этой капсулы лучеобразно переходитъ въ утолщенныя на счетъ клѣточной инфильтраціи перегородки сосѣднихъ альвеолъ, съуженный просвѣтъ которыхъ выполненъ десквамированнымъ эпителіемъ въ видѣ зернистыхъ шаровъ. Кровеносные сосуды фиброзной капсулы не многочисленны, малокровны и часто анастомозируютъ съ сосудами нормальной легочной ткани. Эндотелій сосудовъ часто представляется набухшимъ, мѣстами отслоившимся.

Мельчайшіе бронхи, встрѣчающіеся на микроскопическихъ разрѣзахъ вблизи красныхъ и сѣрыхъ узелковъ, не содержащихъ фибринознаго эксудата, или даже сообщающіеся съ ними, въ большинствѣ случаевъ были нормальны, не представляя замѣтныхъ измѣненій ни въ своихъ стѣнкахъ, ни въ слизистой оболочкѣ. Только въ рѣдкихъ случаяхъ просвѣты бронховъ были закупорены катарральнымъ секретомъ съ примѣсью гнойныхъ тѣлецъ, при чемъ въ такихъ бронхахъ замѣчалась также незначительная гиперемія подслизистой ткани и набуханіе слизистой оболочки вмѣстѣ съ съуженіемъ просвѣта бронха. Гиперемія

подслизистой ткани и набуханіе слизистой оболочки иногда замѣчалась также въ мельчайшихъ бронхахъ, находящихся около красныхъ и сѣрыхъ фибринозныхъ узловъ. Мельчайшіе бронхи, находящіеся вблизи инкапсулированныхъ узловъ (болѣе старыхъ) въ большинствѣ случаевъ были нормальны, иногда же были закупорены пробкой, сходной съ продуктами узловъ; эта пробка обыкновенно состояла изъ мелкозернистой массы, среди которой находились гнойныя тѣльца, зернистые шары и цилиндрическія клѣтки слизистой оболочки бронха въ различныхъ степеняхъ регрессивнаго метаморфоза. Подобно продуктамъ инкапсулированныхъ узловъ, эта мелкозернистая масса просвѣтлялась отъ эфира и почти не измѣнялась отъ уксусной кислоты. Слизистая оболочка закупореннаго бронха мѣстами была совершенно разрушена и только уцѣлѣвшіе остатки ея давали возможность отличить измѣненную бронхіальную трубку отъ распавшагося инкапсулированнаго узла, тѣмъ болѣе что стѣнки бронха были утолщены на счетъ инфильтраціи грануляціонныхъ элементовъ.

Микроскопическое изслѣдованіе узловъ сапнаго легкаго человѣка дало результаты, чрезвычайно сходные съ тѣми, какіе получены при изслѣдованіи сапныхъ узловъ легкихъ лошадей и подробное описаніе ихъ было бы повтореніемъ вышеизложеннаго, поэтому я ограничиваюсь только краткой характеристикой ихъ.

Въ сапномъ легкомъ человѣка встрѣчались узлы, соотвѣтствующіе краснымъ узламъ легкихъ лошадей, въ которыхъ вмѣстѣ съ сильнѣйшей гиперемiей волосныхъ сосудовъ альвеолы были выполнены элементами, сходными съ гнойными, эпителіальными элементами различной величины и формы и въ незначительномъ количествѣ красными кровяными шариками. Въ большей части узловъ эти клѣточные элементы были заключены въ фибринозную сѣтку, при чемъ фибринозный эксудатъ, также какъ и въ легкихъ лошадей, отличался своимъ непостоянствомъ и то занималъ всѣ альвеолы узла, то только нѣкоторыя изъ нихъ. Въ узлахъ, соотвѣтствующихъ сѣрымъ лошадей, кровеносные сосуды и межалвеолярная ткань были сдавлены наростающими клѣточными элементами и въ этихъ послѣднихъ, равно какъ и въ фибринозномъ эксудатѣ, замѣчался регрессивный метаморфозъ. Содержимое узловъ, окруженныхъ восковидной оболочкой въ легкихъ человѣка, представлялось также въ видѣ гноевидной массы, среди которой различались

гнойныя клѣтки, зернистые шары, свободныя ядра и эластическія волокна. Въ этихъ узлахъ легко было констатировать остатки алвеолярной ткани въ видѣ сѣти эластическихъ волоконъ. Восковидная капсула въ узлахъ легкаго человѣка была тоньше, образованіе же ея изъ сосѣдней интерстиціальной ткани легко было прослѣдить и здѣсь. Въ плотныхъ узлахъ оболочка имѣла фиброзное строеніе, а центръ представлялся въ видѣ казеозной массы. Бронхи, лежащіе въ сосѣдствѣ съ узлами, въ большинствѣ случаевъ были нормальны, или же въ нихъ замѣчались измѣненія, аналогичныя тѣмъ, которыя описаны въ сапныхъ легкихъ лошадей.

Представленное описаніе микроскопическаго строенія сапныхъ узловъ легкихъ лошадей и человѣка имѣетъ, кажется, достаточно данныхъ, чтобы изъ нихъ вывести общее заключеніе относительно хода развитія ихъ, начиная съ ранняго ихъ появленія. Какъ видно изъ микроскопической картины красныхъ узловъ, процессъ начинается сильнѣйшей гиперемiей сосудовъ въ небольшой группѣ алвеолъ и накопленіемъ въ просвѣтѣ ихъ громаднаго количества молодыхъ элементовъ (лимфоидныхъ) вмѣстѣ съ болѣе или менѣе значительнымъ количествомъ клѣтокъ эпителіальнаго характера и незначительнаго числа красныхъ кровяныхъ шариковъ. Во многихъ узлахъ кромѣ того происходитъ выпотѣніе въ алвеолы фибрина, быстро свертывающагося и заключающаго въ своей сѣти форменные элементы. Клѣточная масса, постоянно увеличиваясь, сжимаетъ просвѣты сосудовъ и производитъ ихъ анемію, а въ дальнѣйшемъ теченіи процесса атрофію ихъ стѣнокъ и межалвеолярной соединительной ткани, сначала въ центрѣ узла, гдѣ процессъ идетъ всего энергичнѣе, а потомъ и во всемъ узлѣ. Вмѣстѣ съ запустѣніемъ кровеносныхъ сосудовъ и дальнѣйшимъ разрушеніемъ алвеолярной ткани въ содержимомъ сапнаго узла появляется жировой метаморфозъ. Процессъ разрушенія идетъ впередъ и распаденіе легочной ткани вмѣстѣ съ регрессивными измѣненіями клѣточныхъ элементовъ, наблюдается уже въ сѣрыхъ узлахъ. Процессу разрушенія всего болѣе сопротивляются заключающіяся въ стѣнкахъ алвеолъ эластическія волокна, которыя еще долго обрисовываютъ контуры легочныхъ алвеолъ, содержа въ своей сѣти распадающіеся клѣточные элементы. Во всякомъ случаѣ клѣточные элементы сапныхъ узловъ обладаютъ значительною стойкостью и часто сохраняются въ безсо-

судистой части узла, въ алвеолахъ, обозначенныхъ только эластическими волокнами. Въ этомъ случаѣ, кажется, немаловажную роль играютъ сосуды сапнаго узла, или, что все равно, кровеносные сосуды легочной ткани, которые уничтожаются постепенно къ периферіи узла, такъ что обезкровленныя алвеолы, лишаясь своихъ собственныхъ сосудовъ, постоянно находятся въ сосѣдствѣ съ сосудами сохранившихся алвеолъ, вслѣдствіе чего и на ихъ долю выпадаетъ часть питательнаго матеріала для поддержанія жизни клѣтокъ.

Вѣроятно также, что послѣ уничтоженія кровеносныхъ сосудовъ сапнаго узла въ наилучшихъ условіяхъ питанія находятся клѣтки, примыкающія къ (сравнительно) богатой сосудами соединительно тканной капсулѣ узла и потому клѣточные элементы долго сохраняются въ периферической части желтаго центра, какимъ онъ представляется въ узлѣ, окруженномъ восковидной капсулой. Въ то время какъ въ пораженномъ участкѣ легкаго происходитъ разрушеніе легочной ткани и дальнѣйшія регрессивныя измѣненія, гиперемія сосѣдней нормальной легочной ткани не только не уменьшается, но еще долго поддерживается, отчасти вслѣдствіе запустѣнія сосудовъ пораженнаго участка (викарно), отчасти вслѣдствіе раздраженія, какое оказываетъ болѣзненно измѣненная ткань на сосѣднія части. Результатомъ этой гиперемiи является инфильтрація и пролиферація въ стѣнкахъ сосудовъ и въ интерстиціальной ткани, происходитъ разростаніе послѣдней и развитіе грануляціонной ткани въ просвѣтахъ алвеолъ, вслѣдствіе чего просвѣты послѣднихъ уничтожаются и на мѣстѣ легочной ткани образуется соединительнотканная капсула. Пока въ периферіи узла процессъ доходитъ до образованія соединительнотканной капсулы, легочная ткань въ самомъ узлѣ представляется разрушенной и содержимое образовавшейся полости представляется въ видѣ гноевидной массы, какою она наблюдается въ узлахъ, окруженныхъ восковидной оболочкой. По мѣрѣ того, какъ грануляціонная ткань периферіи узла въ дальнѣйшемъ теченіи превращается въ болѣе старую, фиброзную, кровеносные сосуды ея становятся малокровнѣе и многочисленнѣе, жидкія части и распадъ клѣточныхъ элементовъ центральной части узла всасываются, уцѣлѣвшія клѣтки сморщиваются на подобіе туберкулезныхъ и въ узлѣ получается казеозная масса, сходная съ бугорковой.

Рождается вопросъ, откуда берутся клѣточные элементы сапныхъ

узловъ? Относительно главной массы форменныхъ элементовъ, такъ называемыхъ гнойныхъ тѣлецъ, съ большою вѣроятностью можно полагать, что они происходятъ изъ бѣлыхъ шариковъ крови, путемъ эмиграціи послѣднихъ изъ сосудовъ, что особенно возможно при той степени гипереміи въ молодыхъ сапныхъ узлахъ, при которой въ альвеолахъ появляются даже красные кровяные шарики. Равнымъ образомъ послѣдовательность измѣненій эпителія альвеолъ даетъ не меньшее основаніе допустить, что изъ него происходятъ не только большія, эпителіальнаго характера клѣтки, но кажется и довольно значительное количество клѣтокъ, сходныхъ съ гнойными. При этомъ характеръ прогрессивной дѣятельности эпителія альвеолъ, кажется, находится въ зависимости отъ различной силы раздраженія легочной ткани. На это указываютъ особенно тѣ прогрессивныя измѣненія легочнаго эпителія, при сапѣ легкихъ впервые указанныя Пфлюгомъ, какія наблюдаются въ заростающихъ альвеолахъ при образованіи восковидной оболочки вокругъ сапныхъ узловъ. Какъ уже сказано, эпителій альвеолъ здѣсь усиленно пролифериируетъ, въ альвеолахъ появляются различной величины и формы клѣточные элементы, представляющіе всевозможные переходы отъ эпителіальныхъ съ соединительнотканнымъ, регрессивныхъ же измѣненій клѣтокъ не наблюдается. Отсюда можно заключить, что подъ вліяніемъ извѣстной, болѣе или менѣе слабой силы раздраженія, какое существуетъ въ периферіи узловъ, легочный эпителій побуждается къ прогрессивной дѣятельности, при чемъ изъ него происходятъ форменные и стойкіе продукты воспаленія, тогда какъ въ центрахъ узловъ, гдѣ раздраженіе легочной ткани интензивнѣе, активное участіе эпителія ограничивается только эндогеннымъ образованіемъ гнойныхъ тѣлецъ. Во всякомъ случаѣ прогрессивный характеръ измѣненій эпителія альвеолъ и особенно происхожденіе изъ него гнойныхъ тѣлецъ не составляетъ исключительной принадлежности сапнаго процесса, но Рипфлейшъ [1]) и Ранвье [2]) допускаютъ активное его участіе при обыкновенной катаральной пневмоніи. Кромѣ того происхожденіе гнойныхъ тѣлецъ изъ тканевыхъ элементовъ доказывается наблюденіями Гофмана и Реклингаузена [1]), Норриса и Штриккера [2]), Бетхера [3]) и другихъ авторовъ, допускающихъ происхожденіе гнойныхъ клѣтокъ изъ фиксированныхъ тѣлъ роговой оболочки. Изслѣдованія эндотелія серозныхъ оболочекъ въ этомъ направленіи не менѣе многочисленны и въ пользу его активнаго участія въ воспалительныхъ процессахъ высказываются: Риндфлейшъ [4]), Буль [5]), Ранвье и Афонасьевъ [6]). Послѣдній допускаетъ даже возможность участія плазматическихъ тѣлъ тканей при развитіи новообразованій. Наконецъ, происхожденіе гнойныхъ тѣлецъ изъ клѣтокъ истиннаго эпителія доказывается также наблюденіемъ Е. Нейманна [7]), видѣвшаго мерцательныя амёбоидныя клѣтки въ воспалительныхъ продуктахъ серозныхъ оболочекъ, выстланныхъ мерцательнымъ эпителіемъ и Н. Соколова [8]), который положительно утверждаетъ, что гнойныя тѣльца при гнойномъ катаррѣ дыхательнаго горла образуются изъ кругловатыхъ, овальныхъ ячеекъ глубокаго эпителіальнаго слоя.

[1]) *Риндфлейшъ*, Руков. къ патологич. гист. 1869, вып. 3, стр. 19—20.
[2]) *Ranvier*, Nouv. dict. etc. 1870, стр. 690.

Гнѣздное распредѣленіе процесса, одновременное присутствіе измѣненій различныхъ періодовъ указываютъ на сходство сапныхъ узловъ съ гнѣздами катаральной пневмоніи и къ этой формѣ воспаленія легочной ткани могутъ быть отнесены тѣ узлы, въ которыхъ легочныя альвеолы выполнены гнойными шариками и эпителіальными элементами (Лабульбенъ [9]). Тождество этихъ узловъ съ гнѣздами катаральной пневмоніи тѣмъ болѣе вѣроятно, что бронхитъ, неизбѣжно предполагаемый при всякой катаральной пневмоніи и который, какъ у животныхъ (Раевскій [10]), такъ и у человѣка (Риндфлейшъ [11]), Буль [12]),

[1]) Ueber Eiterbildung in der Cornea, Virch. Arch., т. 42, стр. 204—218.
[2]) Studien aus dem Institute für experimentelle Pathol. in Wien, 1870, стр. 1—17.
[3]) Experim. Unters. über die Entsteh. der Eiterkörp. bei der traumat. Keratitis, Virch. Arch., т. 58, стр. 362. Porp. Med. Zeitsch., IV, 1873.
[4]) Beitrag zur Lehre v. der Entzünd. serös. Membr., Virch. Arch. 23 стр. 519.
[5]) Ueber das Faserstoff-Exsudat. Sitzungsberichte der bayer. Akad. der Wissenschaft. zu München, 1863, т. II, стр. 59—95.
[6]) *Афонасьевъ*, Къ вопросу объ участіи протоплазматическихъ элементовъ при воспаленіи, Дисс. 1875, стр. 32.
[7]) Ueber flimmernde Eiterzellen. Centralb. f. d. medic. Wissen., 1876, стр. 416, 417.
[8]) Virch. Arch., т. 68, стр. 611—621.
[9]) Op. c., стр. 696.
[10]) *А. Раевскій*, Патологич. анатомія домашнихъ животныхъ. Арх. ветеринар. наукъ, 1878, отд. III, стр. 193.
[11]) *Риндфлейшъ*, Руков. къ патологич. гистологіи. 1869, стр. 21—32.
[12]) *Людвигъ фонъ Буль*, Воспаленіе легкихъ, бугорчатка и чахотка. Спб. 1875, стр. 13.

Юргенсенъ [1]) обыкновенно предшествуетъ воспалительнымъ процессамъ въ алвеолахъ, встрѣчался во всѣхъ изслѣдованныхъ легкихъ, хотя связь молодыхъ сапныхъ узловъ съ капиллярными бронхами, закупоренными катарральнымъ секретомъ вмѣстѣ съ набуханіемъ ихъ слизистой оболочки была констатирована далеко не во всѣхъ узлахъ. Но рядомъ съ этими катарральнопневмоническими гнѣздами во всѣхъ изслѣдованныхъ легкихъ находились узлы, въ которыхъ алвеолы кромѣ клѣточныхъ элементовъ были выполнены свернувшейся волокниной. По своимъ микроскопическимъ свойствамъ эти узлы скорѣе всего сходны съ воспаленіемъ легочной ткани при крупозной пневмоніи; но тогда какъ послѣдняя обыкновенно распространяется на цѣлыя доли легкаго (лобарная пневмонія), сапные фибринозные узлы занимаютъ весьма ограниченные участки его, располагаясь маленькими гнѣздами среди нормальной легочной ткани. Появленіе этихъ гнѣздъ не находится въ зависимости отъ патологическихъ измѣненій бронховъ уже потому, что фибринозный эксудатъ при настоящей бронхо пневмоніи не встрѣчается (Лабульбенъ). Кромѣ того мельчайшіе бронхи, соотвѣтствующіе фибринозным узламъ въ большинствѣ случаевъ были нормальны, или же въ нихъ наблюдались измѣненія, одновременныя съ измѣненіями легочной ткани въ молодыхъ узлахъ и, слѣдовательно, бронхи или не участвовали въ процессѣ, или были поражены одновременно. Отсюда можно заключить, что въ послѣднихъ случаяхъ процессъ начинался первично въ легочной паренхимѣ, а это, конечно, предполагаетъ присутствіе воспалительнаго раздражителя въ алвеолахъ. Провести рѣзкую границу между вышеописанными формами воспаленія легочной ткани въ смыслѣ самостоятельности этихъ процессовъ (катарральной и фибринозной) при сапѣ невозможно съ одной стороны потому, что по количеству фибринознаго эксудата въ алвеолахъ узловъ между ними встрѣчались всевозможныя степени перехода, съ другой—и патологическія измѣненія бронховъ по своему распространенію ни въ одномъ изслѣдованномъ легкомъ не соотвѣтствовали пораженію паренхимы. Послѣднее обстоятельство даетъ поводъ полагать, что не всѣ катар-

[1]) *Jurgensen*, Катарральная пневмонія. Руков. частной патол. и терап. Цимсена. Харьковъ. 1876, т. V, стр. 157.

рально-пневмоническія гнѣзда обязаны своимъ происхожденіемъ капиллярному бронхиту, но что многія изъ нихъ, равно какъ и переходныя между ними, являясь въ видѣ первичныхъ воспалительныхъ гнѣздъ, можетъ быть, служатъ выраженіемъ различной степени интензивности дѣйствія сапнаго яда на легочную паренхиму. Такимъ образомъ сапные узлы легкихъ лошадей и человѣка можно разсматривать какъ раздѣльныя воспалительныя гнѣзда, являющіяся результатомъ первичнаго, или зависящаго отъ бронховъ (капиллярнаго бронхита) воспалительнаго раздраженія легочной паренхимы, и характеризующіяся разнообразіемъ и непостоянствомъ продуктовъ воспаленія, такъ что въ легкихъ одновременно наблюдаются всѣ формы воспаленія легочной ткани: катарральная, гнѣздно-фибринозная и интерстиціальная (развивающаяся послѣдовательно въ периферіи узловъ).

Это соединеніе различныхъ формъ воспаленій, найденное уже Кельшемъ въ случаѣ остраго сапа человѣка, вмѣстѣ съ одновременнымъ присутствіемъ измѣненій различныхъ періодовъ, характеризуетъ узловатый сапъ легкихъ лошадей и человѣка, на сколько объ этомъ можно заключить на основаніи изслѣдованныхъ случаевъ.

Какъ и чѣмъ вызывается раздраженіе легочной паренхимы, ведущее къ вышеописаннымъ первичнымъ патологическимъ процессамъ, при настоящемъ состояніи вопроса относительно сапнаго контагія сказать трудно. Кристо и Кинеръ [1]) находили при жизни и послѣ смерти въ крови человѣка, пораженнаго острымъ сапомъ, а также во всѣхъ изслѣдованныхъ ими послѣ смерти пораженныхъ органахъ присутствіе бактерій. Кровь, взятая отъ этого человѣка, и привитая лошади, кошкѣ и морской свинкѣ, вызвала сапъ у этихъ послѣднихъ и бактеріи найдены были какъ въ крови, такъ и въ пораженныхъ органахъ этихъ животныхъ. Цюрнъ [2]) также находилъ отдѣльныхъ микрококковъ и ряды ихъ (Micrococcenreihen) не только въ крови сапной лошади, но также въ свѣжихъ узлахъ носовой перегородки и въ свѣжихъ мягкихъ и гіалиновыхъ миліарныхъ бугоркахъ легкихъ. Хотя Боллингеру [3]) не удалось подтвердить эти наблюденія, тѣмъ не

[1]) *Christot et Kiener*. De la présence de bactéries et de la leucocytose concomitante dans les affections farcin.-morveuses. Compt. rend. 1868, стр. 1054—58.

[2]) *Zürn*, Die pflanzlichen Parasiten, 1874, стр. 376.

[3]) Op. c., стр. 376.

менѣе въ пользу животной натуры ядовъ инфекціонныхъ болѣзней, къ которымъ принадлежитъ и сапъ, говоритъ способность ихъ воспроизводиться и размножаться до безконечности, а также и то обстоятельство, что они поражаютъ только извѣстныя области тѣла и далеко не всегда тѣ, которыя восприняли ядъ, или изъ которыхъ онъ снова выдѣляется (Конгеймъ [1]). Поэтому, кажется, нѣтъ ничего неестественнаго въ томъ предположеніи, что при сапѣ легкихъ кромѣ гнѣздъ обыкновенной бронхо-пневмоніи, происходятъ патологическіе процессы въ легочной паренхимѣ, подобныя тѣмъ гнѣзднымъ реактивнымъ воспалительнымъ процессамъ, вызваннымъ низшими организмами, какія описаны Н. Ивановскимъ [2]) въ легкихъ людей при оспѣ и съ которыми фибринозные сапные узлы чрезвычайно сходны какъ по микроскопическому строенію, такъ и по присутствію въ нихъ низшихъ организмовъ. Присутствіемъ этихъ низшихъ организмовъ можно объяснить какъ появленіе первичныхъ воспалительныхъ очаговъ въ легочной паренхимѣ, такъ и ихъ гнѣздный характеръ. Въ однихъ случаяхъ низшіе организмы, попадая въ легкія, можетъ быть вслѣдствіе быстраго размноженія, производятъ не только сильныя воспалительныя явленія, но и своимъ вліяніемъ на эпителій обусловливаютъ отложеніе въ альвеолы свертывающагося эксудата. Въ другихъ случаяхъ фибринозный эксудатъ появляется только въ отдѣльныхъ альвеолахъ, тогда какъ въ остальныхъ частяхъ узла, гдѣ накопленіе паразитовъ незначительно, происходитъ только гиперемія сосудовъ съ послѣдующими воспалительными явленіями и отслоеніемъ эпителія альвеолъ, такъ что получается гнѣздо катарральной пневмоніи, въ которомъ только нѣкоторыя альвеолы выполнены фибринознымъ эксудатомъ. Въ то время какъ пораженные участки легочной ткани проходятъ всѣ стадіи своего развитія, въ здоровыхъ отдѣлахъ легкихъ появляются новыя колоніи паразитовъ, поэтому то, вѣроятно, въ сапныхъ легкихъ всегда и находятся узлы въ различныхъ періодахъ развитія. Во всякомъ случаѣ этотъ интересный вопросъ заслуживаетъ спеціальныхъ изслѣдованій.

---

[1]) *Конгеймъ*, Общая патологія, 1878, стр. 251—252.

[2]) *Н. Ивановскій*, Измѣненія легкихъ при оспѣ. Протокол. общ. русск. врачей въ Спб. за 1875—76, стр. 173—177.

И такъ на основаніи вышеизложеннаго я нахожу возможнымъ сдѣлать слѣдующіе выводы:

1) При узловатомъ сапѣ въ легкихъ лошадей и человѣка происходятъ гнѣздныя воспалительныя пораженія легочной паренхимы, характеризующіяся одновременнымъ присутствіемъ измѣненій различныхъ періодовъ и разнообразіемъ воспалительныхъ продуктовъ.

2) Эти патологическія измѣненія являются какъ въ видѣ катарральной, такъ гнѣздно-фибринозной пневмоніи и соединеніе этихъ формъ воспаленій легочной ткани составляетъ характерную особенность узловатаго сапа легкихъ лошадей и человѣка.

3) Гнѣзда фибринозной отчасти и катарральной пневмоніи происходятъ отъ первичнаго воспалительнаго раздраженія легочной паренхимы, вѣроятно, вслѣдствіе непосредственнаго дѣйствія на нее сапнаго яда (бактерій).

4) Исходомъ воспалительныхъ измѣненій паренхимы является разрушеніе легочной ткани, продукты же воспаленія подвергаются жировому и творожистому перерожденію.

5) Въ окружности воспалительныхъ гнѣздъ вслѣдствіе реактивнаго воспаленія и разращенія молодой соединительной ткани происходитъ образованіе капсулы (интерстиціальный процессъ).

6) Легочный эпителій принимаетъ активное участіе въ процессѣ и изъ него происходятъ не только большія эпителіальнаго характера клѣтки сапныхъ узловъ и значительное количество гнойныхъ, но и стойкія соединительно-тканные продукты.

Въ заключеніе считаю долгомъ заявить мою искреннюю признательность глубокоуважаемому профессору А. А. Раевскому какъ за предоставленіе матеріала и темы для настоящей работы, такъ и за руководство при производствѣ оной.

Объясненіе рисунковъ.

Рис. 1. — Четыре алвеолы изъ краснаго узла, въ которыхъ видны гнойныя тѣльца, десквамирующійся и пролиферирующійся эпителій и небольшое количество красныхъ кружечковъ. Сосуды (*a*) сильно гиперемированы. Гартнакъ $^3/_8$.

Рис. 2. — Алвеола изъ сѣраго узла, въ которой находится сѣтка фибринознаго эксудата съ гнойными тѣльцами и обезцвѣченными красными кружечками, кровеносные сосуды частью обезкровлены, а частью содержатъ еще группы обезцвѣченныхъ красныхъ кружечковъ. Алвеолярный эпителій набухъ и десквамируется. Гартнакъ $^3/_7$.

Рис. 3. — Алвеола съ периферіи узла, начинающаго капсулироваться. Въ ней видны прогрессивныя измѣненія ея эпителія (*b*), а также и измѣненія въ эндотеліи кровеносныхъ сосудовъ (*a*). Гартнакъ $^4/_8$.

Рис. 4. — Двѣ алвеолы изъ образующейся капсулы узла. Въ просвѣтахъ ихъ (*b*) находится грануляціонная ткань съ тонковолокнистымъ промежуточнымъ веществомъ. Эпителіальныя клѣтки превращаются въ грануляціонные элементы. Гартнакъ $^4/_8$.

ПОЛОЖЕНІЯ.

1. Сущность анатомическихъ измѣненій легкихъ при узловатомъ сапѣ составляютъ гнѣзда катарральной и фибринозной пневмоніи, встрѣчающіяся одновременно въ различныхъ періодахъ своего развитія.
2. Разсматриваемыя въ отдѣльности, эти гнѣзда не имѣютъ ничего своеобразнаго и патогномоническаго для сапа (фибринозныя гнѣзда встрѣчаются также въ легкихъ людей при оспѣ) [1]) и только одновременное присутствіе ихъ представляется характернымъ.
3. Легочные сапные узлы не содержатъ своеобразныхъ, только имъ свойственныхъ клѣточныхъ элементовъ и продуктовъ.
4. Они не имѣютъ характера новообразованія въ смыслѣ ученія Вирхова, какъ это нѣкоторые (Вернеръ) [2]) утверждаютъ, но имѣютъ чисто воспалительный характеръ.
5. Въ свѣжихъ случаяхъ перемежной лихорадки салициловая кислота составляетъ превосходное средство, по своему дѣйствію не уступающее хинину [3]).
6. Въ застарѣлыхъ случаяхъ перемежной лихорадки дѣйствіе ея сомнительно.

---

[1]) *Н. Ивановскій*, 1 с.

[2]) Ор. с.

[3]) Протоколы засѣданій Импер. Кавказскаго медиц. общества за 1877—78 г. № 12, стр. 252.

1

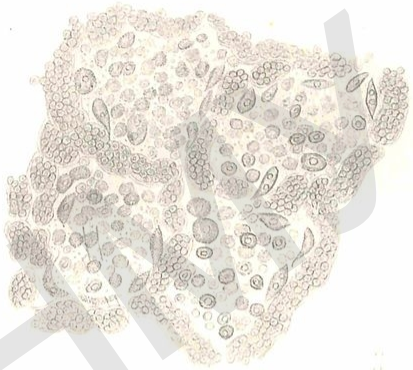

2

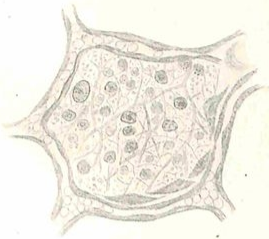

3

4

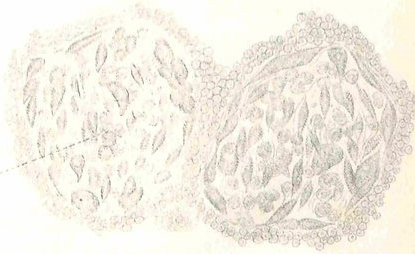

Гравюра въ Дерев.

Типо Лито и Металлографія Арнгольда Лит. пр. № 59