Український радіологічний та онкологічний журнал. 2020. Т. 28. № 2. С. 87–105 ISSN 2708-7166 (Print)
Ukrainian journal of radiology and oncology. 2020;28(2):87–105 ISSN 2708-7174 (Online)

DOI: https://doi.org/10.46879/ukroj.2.2020.87–105
УДК: 616.06-618.11

Морфологічне обґрунтування радіомодифікації передопераційної променевої терапії у хворих на розповсюджений рак ендометрія

Міхановський О. А., ORCID: 0000-0002-5156-6958
Сухіна О. М., ORCID: 0000-0002-1272-0764
Харченко Ю. В., ORCID: 0000-0003-2008-8356
Щит Н. М., ORCID: 0000-0002-2444-7208
Федоренко Н. В., ORCID: 0000-0003-1549-5926
Теплова М. А., ORCID: 0000-0002-9727-677X
Моісеєнко Ю. А., ORCID: 0000-0002-1473-0691
Державна установа «Інститут медичної радіології та онкології ім. С. П. Григор'єва Національної академії медичних наук України», Харків, Україна

Morphological substantiation of radiomodification of preoperative radiotherapy in patients with advanced endometrial cancer

Mikhanovskij O. A., ORCID: 0000-0002-5156-6958
Sukhina O. M., ORCID: 0000-0002-1272-0764
Kharchenko Yu. V., ORCID: 0000-0003-2008-8356
Shchyt N. M., ORCID: 0000-0002-2444-7208
Fedorenko N. V., ORCID: 0000-0003-1549-5926
Teplova M. A., ORCID: 0000-0002-9727-677X
Moiseyenko Yu. A., ORCID: 0000-0002-1473-0691
State Organization «Grigoriev Institute for Medical Radiology and Oncology of the National Academy of Medical Sciences of Ukraine», Kharkiv, Ukraine

Ключові слова:
рак ендометрія, неоад'ювантна хіміопроменева терапія, радіомодифікація, апоптоз, комбіноване лікування.

Для цитування:
Міхановський О. А., Сухіна О. М., Харченко Ю. В., Щит Н. М., Федоренко Н. В., Теплова М. А., Моісеєнко Ю. А. Морфологічне обґрунтування радіомодифікації передопераційної променевої терапії у хворих на розповсюджений рак едометрія. *Український радіологічний та онкологічний журнал.* 2020. Т. 28. № 2. С. 87–105. DOI: https://doi.org/10.46879/ukroj.2.2020.87–105

Для кореспонденції:
Харченко Юлія Володимирівна
Державна установа «Інститут медичної радіології та онкології ім. С. П. Григор'єва НАМН України», відділ онкологічної хірургії групи онкологічної гінекології;
вул. Пушкінська, буд. 82, м. Харків, Україна, 61024;
e-mail: medradiologia@amnu.gov.ua

© Міхановський О. А., Сухіна О. М., Харченко Ю. В., Щит Н. М., Федоренко Н. В., Теплова М. А., Моісеєнко Ю. А., 2020

РЕЗЮМЕ

Актуальність. Рак ендометрія (РЕ) займає перше місце серед онкогінекологічних захворювань, проте 5-річної виживаності вдається досягти тільки у 67,7 % хворих, тоді як 22,4 % пацієнток гинуть у цей період від пролонгації пухлинного процесу. Тому удосконалення комплексної терапії хворих на РЕ є досить актуальним.

Мета роботи. Дослідити терапевтичний патоморфоз у хворих на розповсюджений рак ендометрія з неоад'ювантною хіміопроменевою терапією.

Матеріали та методи. З метою вивчення променевого патоморфозу було обстежено 26 хворих на РЕ T1-3N0-1M0-1. З них I групу склали 11 пацієнток з передопераційним курсом дистанційної променевої терапії СОД 30 Гр без радіомодифікації, II – 15 хворих з передопераційним курсом дистанційної променевої терапії СОД 30 Гр з радіомодифікацією.

Результати та їх обговорення. При проведенні порівняльної оцінки променевого патоморфозу у хворих досліджуваних груп установлено, що при використанні передопераційного курсу ДПТ 30 Гр з радіомодифікацією відбувається вірогідне зниження мітотичного індексу. Також існує тенденція до збільшення ступеня регресії пухлини, кількості патологічних мітозів та стромальних реакцій при проведенні передопераційного курсу ДПТ 30 Гр з радіомодифікацією.

Висновки. Установлено, що променева терапія РЕ з радіомодифікацією дає значний позитивний ефект і регресію більше 50,0 % об'єму пухлини, зниження її біологічних потенцій. Об'єм ушкодженої пухлини складав 58,0 %, а об'єм залишкової пухлини – 42,0 %, тобто більша частина пухлинної маси піддавалася регресії.

Keywords:
endometrial cancer, neoadjuvant chemotherapy, radiomodification, apoptosis, combination treatment.

For citation:
Mikhanovskij OA, Sukhina OM, Kharchenko YuV, Shchyt NM, Fedorenko NV, Teplova MA, Moiseyenko YuA. Morphological substantiation radiomodification of preoperative radiation therapy in patients with advanced edometric cancer. *Ukrainian journal of radiology and oncology. 2020.* T. 28. № 2. Pp. 87–105. DOI: https://doi.org/10.46879/ukroj.2.2020.87–105

For correspondence:
Kharchenko Yuliia Volodymyrivna
State Organization «Grigoriev Institute for Medical Radiology and Oncology of the National Academy of Medical Sciences of Ukraine», Oncosurgery Department of Gynecologic Oncology Group;
82 Pushkinska Str., Kharkiv, Ukraine 61024;
e-mail: medradiologia@amnu.gov.ua

© Mikhanovskij O. A., Sukhina O. M., Kharchenko Yu. V., Shchyt N. M., Fedorenko N. V., Teplova M. A., Moiseyenko Yu. A., 2020

SUMMARY
Relevance. Endometrial cancer ranks first among oncogynecological diseases, however, 5-year survival can be achieved only in 67,7 % of patients, while 22,4 % of patients die during this period from the continuation of the tumor process. Therefore, improving the complex therapy of patients with EC is very important.
Purpose of the study. to investigate therapeutic pathomorphosis in patients with advanced endometrial cancer with neoadjuvantchemoradiation therapy.
Materials and methods. In order to study radiation pathomorphosis, 26 patients with ER T1-3N0-1M0-1 were examined. Group I consisted of 11 patients with a preoperative course of external radiation therapy SOD 30 Gywithout radiomodification, II – 15 patients with a preoperative course of external radiation therapy SOD 30 Gywith radiomodification.
Results and its discussion. When conducting a comparative assessment of radiation pathomorphism in patients of the study groups, it was found that when using the preoperative course of TFD on Gy 30 with radiomodification, a significant decrease in the mitotic index occurs. There is also a tendency to an increase in the degree of tumor regression, the number of pathological mitoses and stromal reactions during the preoperative course of TFD on 30 Gywith radiomodification.
Conclusions. It was found that radiation therapy with EC with radiomodification gives a more positive effect and regression of more than 50,0 % of the tumor volume, a decrease in its biological potential. The volume of the damaged tumor was 58,0 %, and the volume of the residual tumor was 42,0 %, that is, most of the tumor mass underwent regression.

Рукопис надійшов *Manuscript was received* 14.04.2020	Отримано після рецензування *Received after review* 14.07.2020	Прийнято до друку *Accepted for printing* 23.07.2020

Зв'язок роботи з науковими програмами, планами і темами

Матеріали роботи накопичено в межах планової НДР ДУ «Інститут медичної радіології та онкології ім. С. П. Григор'єва НАМН України» «Розробити заходи для покращення результатів комплексного лікування хворих на розповсюджений рак ендометрія та рецидивів захворювання»; Шифр НАМН 05.18; № Держ. реєстрації: 0118U003211.

ВСТУП

Протягом останніх двох десятиріч в Україні відзначається зростання захворюваності на рак ендометрія (РЕ), який, за даними Бюлетеня Національного канцер-реєстру України, нині становить 28 випадків на 100 000 жіночого населення (у 2007 р. – 26,4), а показник смертності на 2018 р. склав 6,8 на 100 000 жінок [1, 2].

Щорічна летальність від раку даної локалізації в Україні становить близько 2000 жінок, у США – 5500, у Великій Британії – 750. За зведеними даними Міжнародної федерації акушерів і гінекологів п'ятирічної виживаності при РЕ вдається

Connection with research programs, plans and progects

The data for the study have been accumulated in the scope of the planned research project performed at SO «Grigoriev Institute for Medical Radiology and Oncology of the National Academy of Medical Sciences of Ukraine» that is «To Elaborate Measures to Improve Combination Therapy Outcomes in Patients with Advanced Endometrial Cancer and Disease Recurrence»; The research project code: NAMS (Ukraine) 05.18. State registration No 0118U003211.

INTRODUCTION

Over the past two decades, Ukraine has experienced an increase in the incidence of endometrial cancer (EC), which, according to the Bulletin of the National Chancellor of the Register of Ukraine, currently accounts for 28 cases per 100,000 of the female population (26.4 in 2007) while the mortality rate indicator reached 6.8 per 100,000 female in 2008 [1, 2].

The annual mortality due to cancer of this localization in Ukraine is about 2,000 females; in the USA it reaches 5,500, in Great Britain it is 750. According to the summary of the International Federation of Obstetricians and Gynecologists, five-year survival with EC

досягти тільки в 67,7 % пролікованих хворих, тоді як 22,4 % пацієнток гинуть за такий же строк спостереження від рецидивів і метастазів пухлини [3, 4].

Оцінка результатів лікування РЕ свідчить про високу ефективність комбінованої терапії при ранніх стадіях захворювання, що дозволяє досягти п'ятирічної виживаності у 85–95 % хворих із I стадією процесу, у 65–70 % – із II і лише у 29 % – із III стадією. Таким чином, комбінований метод лікування може бути ефективним при лікуванні лише 70–75 % хворих на РЕ з операбельними пухлинами без соматичних протипоказань до хірургічного лікування [5].

Розвиток рецидивів і метастазів РЕ найчастіше зумовлений дисемінацією та імплантацією пухлинних клітин (ПК) у зоні операційного поля, їх лімфо- і гематогенним поширенням під час хірургічного втручання, а також відносною радіорезистентністю аденокарциноми ендометрія. Аналіз частоти розвитку рецидивів і метастазів РЕ залежно від їх локалізації показав, що у хворих, які лікуються комбінованим методом, рецидиви захворювання частіше спостерігалися на вагінальному рубці (6,4 %), метастази частіше виявлялися у піхві (2,7 %), в периферичних лімфатичних вузлах (3,2 %), у черевній порожнині (4,8 %) і легенях (3,7 %) [6].

У зв'язку з цим, на думку деяких авторів, одним із найбільш прийнятних методів підвищення ефективності у хворих на розповсюджений РЕ є передопераційна променева терапія, яка сприяє значному зниженню біологічної потенції ПК до метастазування і зменшення їх здатності до імплантації, у зв'язку з чим зменшується небезпека місцевої і загальної дисемінації під час подальшого оперативного втручання. Прихильники такого підходу вважають, що при цьому покращується операбельність, досягається блокада лімфатичної системи, що на 10–20 % поліпшує віддалені результати лікування [7, 8].

Діапазони використовуваних при передопераційному опроміненні доз варіюють від 30 до 60 Гр при пролонгованих і від 20 до 30 Гр – при інтенсивно-концентрованих курсах. Однак повнота місцевого ефекту є умовою стійкого вилікування і збільшення виживаності після опромінювання, а частота локальних або регіонарних рецидивів корелює з величиною сумарної дози й також залежить від об'єму опромінення. Також одним із критеріїв ефективності передопераційної променевої терапії є морфологічні зміни в пухлині. Водночас висока частота реакцій і ускладнень з боку нормальних органів і тканин перешкоджає збільшенню лікувальної дози і об'єму променевої дії. Для підвищення частоти й стійкості місцевого вилікування при максимальному збереженні критичних органів і тканин, збільшення виживаності потрібне подальше вдосконалення методів променевого лікування [9].

Мета дослідження – дослідити терапевтичний патоморфоз у хворих на розповсюджений рак ендометрія з неоад'ювантною хіміопроменевою терапією.

МАТЕРІАЛИ ТА МЕТОДИ

З метою вивчення променевого патоморфозу було обстежено 26 хворих на РЕ T1-3N0-1M0-1. Із них

can only be achieved in 67.7 % of treated patients, while 22.4 % of patients die during the same observation period of relapse and tumor metastases [3, 4].

Evaluation EC treatment outcomes indicates a high efficiency of combination therapy at the early stages of the disease, which allows achieving five-year survival in 85–95 % of patients with stage I of the process, in 65–70 % with stage II and only 29 % with stage III. Thus, the combined treatment method can be effective in treatment of only 70–75 % of patients with EC with operable tumors without somatic contraindications to surgical treatment [5].

The development of EC relapses and metastases is most often caused by dissemination and implantation of tumor cells (TC) in the area of the surgical field, lymphogenous and hematogenous spread of them during surgery, as well as the relative radioresistance of endometrial adenocarcinoma. The analysis of the frequency of development of EC relapses and metastases depending on location showed that in patients undergoing combined treatment, relapses were more frequently observed on the vaginal scar (6,4 %), metastases were more often detected in the vagina (2,7 %), in the peripheral lymph nodes (3,2 %), in the abdominal cavity (4,8 %) and lungs (3,7 %) [6].

In this regard, according to some authors, one of the most effective methods of increasing efficiency in patients with common EC is preoperative radiation therapy, which contributes to a significant decrease in the biological potency of TC to metastasize and to decrease their ability to implant, which reduces the risk of local and general dissemination during further surgery. Proponents of this approach believe that operability is improved and blockade of the lymphatic system is achieved, which enhances the long-term results of treatment by 10–20 % [7, 8].

The ranges of doses used in preoperative irradiation vary from 30 to 60 Gyfor prolonged courses and from 20 to 30 Gy for intensely concentrated courses. However, the completeness of the local effect is a prerequisite for permanent cure and increased survival after irradiation while the frequency of local or regional relapses correlates with the total dose and also depends on the amount of exposure. Morphological changes in the tumor are also one of the criteria of the effectiveness of preoperative radiation therapy. At the same time, a high frequency of reactions and complications from normal organs and tissues prevents increasing therapeutic dose and the amount of radiation exposure. To increase the frequency and persistence of local cure along with maximally preserving critical organs and tissues, increasing survival, further improvement of radiation treatment methods is necessary [9].

The aim of the study was to investigate therapeutic pathomorphism in patients with advanced endometrial cancer with neoadjuvant chemotherapy and radiation therapy.

MATERIAL AND METHODS

In order to study radiation pathomorphism, 26 patients with EC T1-3N0-1M0-1 were examined.

І групу склали 11 пацієнток з передопераційним курсом дистанційної променевої терапії СОД 30 Гр без радіомодифікації, ІІ – 15 хворих з передопераційним курсом дистанційної променевої терапії СОД 30 Гр з радіомодифікацією.

Передопераційний курс ДПТ проводився на апараті РОКУС-АМ або Clinac-600 у режимі класичного фракціонування на ділянку малого таза та шляхи регіонарного метастазування СОД на точки А/В 30 Гр. Опромінення проводилося щодня (5 разів на тиждень), разова осередкова доза складала (РОД) 2 Гр. З метою радіомодифікації передопераційного курсу ДПТ хворим на РЕ досліджуваної групи один раз на тиждень внутрішньовенно вводився розчин цисплатину 100 мг.

Хірургічне втручання виконували в об'ємі розширеної екстирпації матки з придатками та резекцію сальника.

В усіх обстежених хворих діагноз було верифіковано морфологічно до операції. При морфологічному дослідженні враховували характер зростання пухлини (екзофітний, ендофітний, змішаний), гістологічну структуру, ступінь диференціювання пухлини, глибину інвазії пухлини в міометрій, мітотичну активність, кількість патологічних мітозів, характер клітинних реакцій у стромі пухлини, наявність і ступінь вираженості дистрофічних і регресивних змін у пухлині, а також наявність некрозів, апоптозу.

Операційний матеріал для морфологічного дослідження брали з центральних та периферичних ділянок і виготовляли препарати за стандартними методиками. Гістологічні препарати забарвлювали гематоксиліном та еозином і за методом Ван-Гізона. Для визначення об'єму залишкової пухлини використовували окулярну лінійку [55].

Мітотичний індекс і кількість патологічних мітозів визначали за методом І. А. Алова і А. І. Казанцевої, променевий патоморфоз, ступінь променевого ураження пухлини і характер клітинних стромальних реакцій визначали за методом Т. П. Якимової [60].

Ступінь променевого патоморфозу визначали за 4-бальною шкалою:

І ступінь променевого ушкодження приймали за 1 умовну одиницю. Вона відповідала незначним змінам структури пухлини і регресії поодиноких комплексів.

ІІ ступінь променевого ушкодження визначався в тих випадках, коли спостерігалося осередкове зникнення паренхіми, поява некрозів і нерівномірне збільшення об'єму строми. Їм давали оцінку в 2 умовних одиниці.

ІІІ ступінь променевого ушкодження визначали в тих випадках, коли об'єм строми превалював над об'ємом пухлини з осередковим збереженням ділянок пухлини, що оцінювалося 3 умовними одиницями.

IV ступінь променевого ушкодження відповідав повній регресії пухлини і оцінювався в 4 умовних одиниці.

Дистрофічні зміни в пухлинах визначали трьома ступенями вираженості, тобто за 3-бальною шкалою. Ушкодження пухлини на клітинному рівні, тобто

Of these, Group I consisted of 11 patients with a preoperative course of remote radiation therapy of TFD 30 Gy without radiomodification, Group II was represented by 15 patients with a preoperative course of remote radiation therapy of TFD 30 Gy with radiomodification.

The preoperative course of remote radiation therapy was carried out using ROKUS-AM or Clinac-600 apparatus via classical fractionation mode into the pelvic area and regional metastasis pathway, the total focal dose of TFD at A/B points of 30 Gr. Irradiation was performed (5 times a week), a single focal dose (SFD) of 2 Gr. In order to radiomodify the preoperative course of distant radiation therapy, patients with EC of the study group were administered a solution of cisplatin 100 mg once a week.

Surgical treatment was performed in the amount of expanded hysterectomy with appendages and omentum resection.

In all examined patients, the diagnosis was verified morphologically before surgery. The morphological study took into account the nature of the tumor growth (exophytic, endophytic, mixed), histological structure, tumor differentiation degree, depth of tumor invasion into the myometrium, mitotic activity, the number of pathological mitoses, nature of cellular reactions in the tumor stroma, presence and severity of dystrophic and regressive changes in the tumor, as well as presence of necrosis, apoptosis.

Surgical material for morphological studies was taken from the central and peripheral areas and preparations were prepared according to standard methods. Histological preparations were stained with hematoxylin and eosin and according to the Van Gieson method. An ocular ruler was used to determine the volume of the residual tumor [55].

The mitotic index and the number of pathological mitoses were determined by the method of I. A. Alova and A. I. Kazantseva, radiation pathomorphism, the degree of radiation damage to the tumor, and the nature of cellular stromal reactions were determined by the method of T. P. Yakimova [60].

The degree of radiation pathomorphism was assessed in accordance with a 4-point scale:

Degree I of radiation damage was taken as 1 relative unit. It corresponded to minor changes in the structure of the tumor and regression of single complexes.

Degree II of radiation damage was determined in those cases when there was focal disappearance of the parenchyma, appearance of necrosis and uneven increase in the volume of the stroma. They were given a rating of 2 relative units.

Degree III of radiation damage was assessed in those cases when the volume of the stroma prevailed over the volume of the tumor with focal preservation of the tumor areas, which was estimated by 3 relative units.

Degree IV of radiation damage corresponded to complete tumor regression and was evaluated by 4 relative units.

Dystrophic changes in tumors were determined by three degrees of severity, that is based on a 3-point scale. Damage to the tumor at the cellular level, i.e.,

дистрофічні зміни клітин пухлини I ступеня оцінювали як 1 умовну одиницю в тих випадках, коли дистрофічні зміни були незначними і характеризувалися незначним збільшенням розмірів клітин і ядер, конденсацією хроматину з розміщенням його по краю ядра, слабкою гіпертрофією ядер, незначною вакуолізацією цитоплазми, помірною гетерохромією.

Помірно виражена дистрофія пухлинних клітин оцінювалася в 2 умовні одиниці у тому випадку, коли розвивався чіткий поліморфізм клітин, спостерігалися збільшення об'єму клітин і ядер, фрагментація ядер і поява багатоядерності, гігантизму клітин і ядер, пікноз останніх, нечіткість між клітинами і ядрами, лізис клітин, також визначалися зруйновані групи клітин, дискомплексація окремих пухлинних структур.

Різко виражена дистрофія пухлинних клітин визначалася при вакуолізації і лізисі ядер, вираженій жировій дистрофії цитоплазми, з різким поліморфізмом і руйнуванням комплексів з утворенням криброзних структур і оцінювалася 3 умовними одиницями.

Стромальні клітинні реакції ложа пухлини також оцінювалися за 3-бальною системою залежно від морфологічного стану сполучної тканини, враховуючи стан волокон і основної речовини сполучної тканини. За наявності склеротичних змін, малої кількості фіброцитів і відсутності фібробластів клітинні стромальні реакції оцінювалися 1 умовною одиницею. При збереженні практично нормальної будови сполучної тканини, волокнистих структур і фібробластних клітинних елементів стан клітинної реакції строми оцінювали в 2 умовні одиниці. При вираженій місцевій імунній клітинній реакції характер стромальних змін відповідав 3 умовним одиницям [48]. Індекс апоптозу розраховувався за кількістю апоптозних клітин на 100 клітин пухлини.

Лікування хворих на РЕ було хірургічним, комбінованим та комплексним у залежності від стадії захворювання та гістологічної структури пухлини.

Показаннями до проведення хірургічного втручання були: РЕ T1a-3N0-1M0-1; загальний задовільний стан хворої; поєднання РЕ з фіброміомою матки або пухлинами придатків матки; хронічне запалення придатків із частими загостреннями; піометра; загроза перфорації унаслідок проростання пухлиною всіх шарів матки.

Після лапаротомії оглядали органи черевної порожнини, тазові та парааортальні лімфатичні вузли.

Забір матеріалу для цитологічного дослідження з метою уточнення стадії захворювання і вивчення абластики хірургічних утручань виконували з Дугласового простору безпосередньо після лапаротомії, з ділянки операційного поля після видалення матки та з поверхні піхвового рубця – після закінчення операції.

Видалений препарат піддавали макроскопічному огляду зовні та на розрізі. При цьому оцінювали розміри матки, товщину міометрія, локалізацію і форму зростання пухлини, глибину інвазії в міометрій.

При обробці зон регіонарного метастазування першу третину курсу променеве лікування проводили зустрічними полями розмірами 16 × 16 см

dystrophic changes in tumor cells of degree 1 was evaluated as 1 relative unit in cases where the dystrophic changes were insignificant and were characterized by a slight increase in the size of cells and nuclei, condensation of chromatin with its placement along the edge of the nucleus, weak hypertrophy of the nuclei slight vacuolization of the cytoplasm, moderate heterochromia.

Moderately expressed dystrophy of tumor cells was evaluated by 2 relative units in the case when a clear polymorphism of cells developed, increased volume of cells and nuclei was observed, fragmentation of nuclei and the appearance of multicore, gigantism of cells and nuclei, pycnosis of the latter, fuzzy between cells and nuclei, cell lysis, also destroyed cell groups, incompletion of individual tumor structures were detected.

The pronounced degeneration of tumor cells was determined during vacuolization and nuclei lysis, pronounced fatty degeneration of the cytoplasm, with a sharp polymorphism and destruction of complexes with the formation of cribriform structures and was evaluated by 3 relative units.

Stromal cell responses of the tumor bed were also evaluated by a 3-point scale depending on the morphological state of the connective tissue, given the condition of the fibers and the main substance of the connective tissue. In the presence of sclerotic changes, a small number of fibrocytes and the absence of fibroblasts, cellular stromal reactions were evaluated by 1 relative unit. While maintaining almost normal structure of connective tissue, fibrous structures, and fibroblast cell elements, the state of the stromal cell reaction was evaluated by 2 relative units. With a pronounced local immune cell response, the nature of stromal changes corresponded to 3 relative units [48]. The apoptosis index was calculated by the number of apoptotic cells per 100 tumor cells.

Treatment of patients with EC was surgical, combined and complex depending on the stage of the disease and the histological structure of the tumor. Indications for surgical intervention were: EC T1a-3N0-1M0-1; general satisfactory condition of the patient; a combination of EC with uterine fibroids or tumors of the uterus; chronic inflammation of the appendages with frequent exacerbations; pyometra; the risk of perforation due to the tumor invading all layers of the uterus. After laparotomy, abdominal, pelvic, and paraaortic lymph nodes were examined.

The collection of material for a cytological study in order to clarify the stage of the disease and to study the ablastics of surgical interventions was taken from the Douglas space immediately after laparotomy, from the site of the surgical field after removal of the uterus and from the surface of the vaginal scar at the end of the surgery.

The removed preparation was subjected to macroscopic examination externally and in section. In this case, the size of the uterus, the thickness of the myometrium, the location and form of tumor growth, the depth of invasion of the myometrium were evaluated.

When processing the zones of regional metastasis, within the first third of the course, radiation treatment was performed with oncoming fields of 16 × 16

або 18 × 18 см на клубову та крижово-сідничну ділянки до СОД 15 Гр. Далі при статичному опромінюванні використовували чотири протилежних поля (два на клубову та два на крижово-сідничну розміром 6 × 16 см, попарно, паралельно розташованими, з відстанню між медіальними межами в 2 см). Хворим на РЕ T2-3N0-1M0 обох груп додатково проводили опромінювання піхвового рубця на апараті АГАТ-В шляхом підведення до нього системи овоїдів. Разова осередкова доза складала 3,5 Гр, СОД – 28 Гр за 8 фракцій.

РЕЗУЛЬТАТИ ТА ЇХ ОБГОВОРЕННЯ

Дані щодо розподілу хворих I і II групи залежно від гістологічної структури РЕ наведено в таблиці 1.

cm or 18 × 18 cm in the iliac and sacral-gluteal areas up to TFD 15 Gy. Then, with static irradiation, four opposite fields were used (two on the iliac and two on the sacro-gluteal size 6 × 16 cm, in pairs, parallel to each other, with a distance between the medial limits of 2 cm). EC T2-3N0-1M0 patients of both groups were additionally irradiated in a vaginal scar region using an AGAT-B apparatus by adding an ovoid system to it. A single focal dose was 35 Gy, TFD 28 Gy for 8 fractions.

RESULTS AND DISCUSSION

The data on classifying patients into Group I and Group II depending on the histological structure of EC are presented in Table 1.

Таблиця 1. Гістологічна структура пухлини у хворих на РЕ I і II груп

Table 1. Histological structure of the tumor in patients with EC of Group I and Group II

Група хворих Patient group	Гістологічна структура пухлини Histological structure of the tumor							
	Аденокарцинома Adenocarcinoma						Рідкісні форми Rare forms	
	високодиференційована highly differentiated		помірнодиференційована moderately differentiated		низькодиференційована low-grade differentiated			
	абс. abs.	%	абс. abs.	%	абс. abs.	%	абс. abs.	%
I (n = 11)	2	18,2	5	45,5	3	27,3	1	9,1
II (n = 15)	2	13,3	7	46,7	4	26,7	2	13,3
Всього n = 26 Total n = 26	4	15,4	12	46,1	7	26,9	3	11,5

При морфологічному дослідженні було встановлено, що частіше у хворих обох груп мала місце помірно диференційована аденокарцинома ендометрія – 45,5 та 46,7 %. У цілому аденокарцинома була виявлена майже у 90 % хворих.

Розподіл хворих на РЕ I і II груп залежно від форми зростання пухлини представлено в таблиці 2.

A morphological study made it possible to find that more often in patients of both groups there was a moderately differentiated endometrial adenocarcinoma: 45.5 and 46.7 %. In general, adenocarcinoma was detected in almost 90 % of patients.

The distribution of patients with EC into Group I and Group II depending on the form of tumor growth are presented in Table 2.

Таблиця 2. Розподіл хворих на РЕ I і II груп залежно від форми зростання пухлини

Table 2. Distribution of patients with EC into Group I and Group II depending on the form of tumor growth

Група хворих Patient group	Форма зростання пухлини Tumor growth form							
	екзофітна exophytic		ендофітна endophytic		змішана mixed		в межах слизової оболонки within the mucous membrane	
	абс. abs.	%	абс. abs.	%	абс. abs.	%	абс. abs.	%
I (n = 11)	2	18,2	6	44,5	2	18,2	1	9,1
II (n = 15)	2	13,3	7	41,2	5	33,3	1	6,7
Всього n = 26 Total n = 26	4	15,4	13	50,0	7	26,9	2	7,7

Таблиця 3. Показники променевого патоморфозу РЕ хворих I групи

Table 3. Indicators of radiation pathomorphosis of EC patients of Group 1

Показник Index	Значення Value
Ступінь регресії пухлини, ум. од. Tumor regression degree, relative units	2,24 ± 0,86
Ступінь дистрофії клітин пухлини, ум. од. Degree of tumor cells dystrophy, relative units	1,91 ± 0,48
Мітотичний індекс, ‰ Mitotic index, ‰	4,58 ± 1,10
Патологічні мітози, % Pathological mitoses, %	79,01 ± 10,00
Характер стромальних клітинних реакцій, ум. од. Nature of stromal cell reactions, relative units	2,53 ± 0,96
Об'єм ушкодженої пухлини, % Tumor volume, %	56,00
Кількість пухлин із дистрофією клітин, % Amount of tumor with cell dystrophy, %	100,00
Кількість пухлин із мітозами, % Amount of tumors with mitosis, %	76,93
Кількість пухлин із патологічними мітозами, % Amount of tumors with abnormal mitoses, %	76,93
Кількість пухлин з імунною стромою, % Amount of tumors with immune stroma, %	60,00

Найчастішою формою зростання РЕ була ендофітна – у 44,5 та 41,2 % хворих. У другій групі було більше хворих зі змішаною формою – 18,2 та 33,3 %. І лише по одній хворій, у яких пухлина локалізувалася в межах слизової оболонки.

Показники променевого патоморфозу РЕ хворих I групи наведені в таблиці 3.

Як видно, ступінь променевого ушкодження пухлини на тканинному рівні був помірно вираженим. Пухлинна маса, що піддалася регресії, заміщалася знов утвореною сполучною тканиною.

Ступінь дистрофічних змін ПК також був помірно вираженим. В одному випадку (9,1 %) спостерігалася повна (IV ступінь) регресія пухлини і ще в 2 (18,2 %) – значний ступінь променевого ушкодження пухлини, коли на її місці залишалися окремі осередки ПК, що становили 12–13 % пухлинної маси.

Таким чином, ДПТ раку ендометрія СОД 30 Гр приводить до значного променевого ушкодження на тканинному рівні та повної регресії 27,3 % пухлин. Більшість злоякісних новоутворень (76,9 %) піддаються жировій дистрофії (рис. 1).

Це виражається і в збільшенні розмірів ПК у ряді випадків, частково в цитолізі та каріолізі. У 2 хворих (18,2 %) у пухлинах виявлені великі некрози. В одному випадку це була низькодифренційована аденокарцинома, а в другому – аденокарцинома помірного ступеня диференціювання. Слід зазначити, що ступінь променевого ушкодження пухлини на тканинному рівні, тобто регресія пухлин, не корелював із наявністю некрозів, тоді як у всіх випадках спостереження за наявності некрозів у пухлинах мала місце виражена дистрофія ПК.

Проліферативна активність РЕ після променевої терапії в СОД 30 Гр значно пригнічена, про що свідчить величина мітотичного індексу (4,58 ± 1,10 ‰)

The most frequent form of EC growth was endophytic in 44.5 % and 41.2 % of patients. In Group 2 there were more patients with a mixed form: 18.2 % and 33.3 %. And only one patient in each group with localization of the tumor within the mucous membrane.

Indicators of radiation pathomorphosis in EC patients of Group 1 are shown in Table 3.

Evidently, the degree of radiation damage to the tumor at the tissue level was moderately pronounced. The tumor mass, which succumbed to regression, was replaced by newly formed connective tissue.

The degree of dystrophic changes in TC was also moderately pronounced. In one case (9.1 %), complete (IV degree) tumor regression was observed, while in other 2 cases (18.2 %), a significant degree of radiation damage to the tumor when separate foci of TC remained in its place, which amounted to 12–13 % of the tumor masses, was observed.

Thus, remote radiation therapy of endometrial cancer TFD 30 Gy leads to significant radiation damage at the tissue level and full regression of 27.3 % of the tumor. Most malignant neoplasms (76.9 %) are susceptible to fatty degeneration (Fig. 1).

Additionally it is expressed in increased TC dimensions in certain cases, partially in cytolysis and karyolysis. Two patients (18.2 %) showed significant necrosis in the tumors. In one case it was a low-differentiated adenocarcinoma, and in another one, adenocarcinoma of moderate differentiation degree was observed. It should be noted that the degree of radiation damage to the tumor at the tissue level, i.e. tumor regression, did not correlate with necrosis presence. While in all observation cases characterized by necrosis in tumors, there was a pronounced dystrophy of the TC.

After radiation therapy by TFD of 30 Gy, EC proliferative activity after is significantly suppressed, that is evidenced by the mitotic index value (4.58 ± 1.10 ‰)

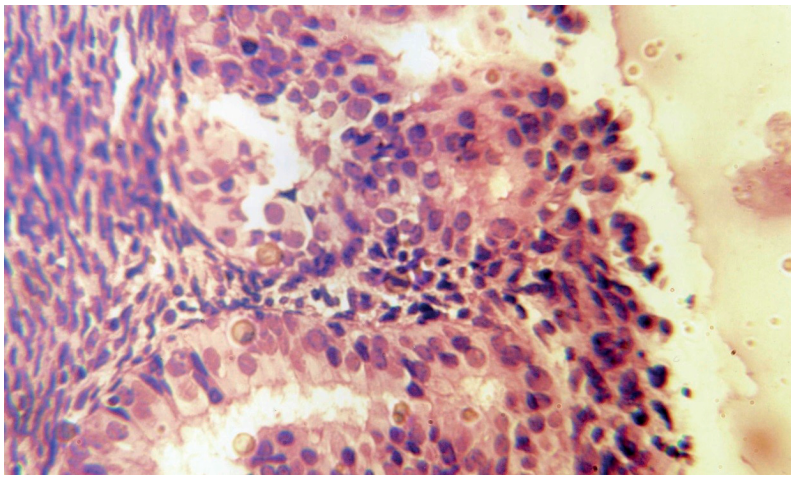

Рис. 1. Виражена дистрофія і десквамація ПК помірнодиференційованої аденокарциноми після передопераційного курсу ДПТ, СОД 30 Гр, × 280

Fig. 1. Severe dystrophy and desquamation of the TC of moderately differentiated adenocarcinoma after a preoperative course of remote radiation therapy, TFD 30 Gy, × 280

і значна кількість патологічних мітозів (79,01 ± ± 10,00 %), що в 1,72 разу нижче за мітотичний індекс (7,86 ± 1,26 ‰) і в 1,18 разу більше кількості патологічних мітозів (66,94 ± 6,20 %) в інтактних неопромінених пухлинах.

Що стосується індексу апоптозу, то середня величина його вельми низька – 2,96 ± 0,94, що все ж у 1,8 разу вище за цей показник в інтактних пухлинах – 1,46 ± 0,33. Отже, роль апоптозу в регресії пухлин ендометрія залишається незначною.

Характер стромальних клітинних та імунних реакцій при РЕ був досить активним і за 3-бальною системою складав 2,53 ± 0,96 ум. од. При цьому в 54,5 % пухлин (6 із 11) виявлена інфільтрація пухлини і навколишніх тканин імунокомпетентними клітинами, серед яких переважали лімфоцити. Отже, половина пухлин РЕ мають клітинний характер реакцій строми.

Променевий патоморфоз РЕ у хворих I групи залежно від форми зростання пухлини наведений в таблиці 4.

Аналіз результатів дослідження (табл. 4) свідчить про те, що найбільший ступінь променевого ушкодження пухлини на тканинному рівні спостерігається при локалізації пухлини в межах слизової оболонки. І це зрозуміло, оскільки пухлина, потрапляючи під дію променевої терапії, не екранується навколишніми тканинами. Крім того, на пухлину впливають компенсаторно-захисні та імунні реакції строми. При цьому характері зростання спостерігається найвищий показник ступеня вираженості дистрофічних змін у ПК.

При такому характері зростання РЕ повністю пригнічені проліферативні властивості пухлини, а строма густо інфільтрована імунокомпетентними клітинами, які чинять на пухлину цитотоксичну дію. Індекс апоптозу при цьому є помірним.

При екзофітній формі РЕ також виявлений значний ступінь променевого ушкодження пухлини, але проліферативна активність при цьому досить висока. Проте ступінь стромальних імунних реакцій та індекс апоптозу в цій групі пухлин також високі, що в сукупності з прямою дією ПТ дає хороший протипухлинний ефект. При ендофітній, найчастішій, формі

and a great number of pathological mitoses (79.01 ± ± 10.00 %), which is 1.72 times lower than the mitotic index (7.86 ± 1.26 ‰) and 1.18 times higher than the number of pathological mitoses (66.94 ± 6.20 %) in intact non-irradiated tumors.

Regarding apoptosis index, its average value is very low, i.e. 2.96 ± 0.94, which is still 1.8 times higher than this value in intact tumors, 1.46 ± 0.33. Therefore, the role of apoptosis in the regression of endometrial tumors remains insignificant.

The nature of stromal cellular and immune reactions in EC was quite active and according to a 3-point scale it has 2.53 ± 0.96 relative units. Upon that, in 54.5 % of tumors, (6 out of 11) infiltration of the tumor and surrounding tissues by immunocompetent cells, lymphocytes predominantly, was revealed. Thuswise, half of EC tumors have a cellular nature of stroma reactions.

Radiation pathomorphosis of EC in patients of Group I depending on the form of tumor growth is shown in Table 4.

The analysis of the study outcomes (Table 4) shows that the greatest degree of radiation damage of the tumor at the tissue level is observed when a tumor is localized within the mucous membrane. This is quite clear, since a tumor, being under radiation therapy influence, is not shielded by the surrounding tissues. In addition, it is affected by compensatory-protective and immune reactions of the stroma. With this nature of growth, the highest rate of degenerative changes in TC is observed.

Being characterized by such nature of EC growth, the proliferative properties of the tumor are completely suppressed, and the stroma is densely infiltrated by immunocompetent cells, which have a cytotoxic effect on the tumor. The apoptosis index is moderate.

In exophytic EC, a significant degree of radiation damage to the tumor was also detected, but, at the same time, the proliferative activity was quite high. However, the degree of stromal immune responses and apoptosis index in this group of tumors is also high, which,

Таблиця 4. Показники променевого патоморфозу РЕ у хворих I групи залежно від форми зростання пухлини

Table 4. Indices of radiation pathomorphosis of EC in patients of Group I depending on the form of tumor growth

Форма зростання Growth form	Ступінь регресії пухлини, ум. од. Tumor regression degree, relative units	Ступінь дистрофії пухлинних клітин, ум. од. Tumor cells dystrophy degree, relative units	Мітотичний індекс, ‰ Mitotic index, ‰	Кількість патологічних мітозів, % Pathologic mitoses, %	Характер клітинних реакцій строми, ум. од. Stromal cellular response, relative units	Індекс апоптозу, % Apoptosis index, %
Екзофітна, n = 2 Exophytic, n = 2	2,75 ± 0,74	1,33 ± 0,46	6,00 ± 0,92	83,33 ± 9,14	2,83 ± 0,36	6,75 ± 0,94
Ендофітна, n = 6 Endophytic, n = 6	1,86 ± 0,38	1,94 ± 0,38	4,25 ± 0,84	78,39 ± 8,72	2,43 ± 0,42	1,51 ± 0,13
Екзофітно-ендофітна, n = 2 Exophytic-endophytic, n = 2	1,00 ± 0,25	2,66 ± 0,82	5,83 ± 0,63	88,89 ± 12,10	2,16 ± 0,73	4,14 ± 0,43
У межах ендометрія, n = 1 Within endometrium, n = 1	3,50	2,50	0	0	3,00	3,00

зростання РЕ, спостерігаються помірний ступінь променевого ушкодження пухлини на тканинному рівні, помірно виражений ступінь дистрофічних змін ПК, значне зниження мітотичної активності пухлинної тканини і помірно виражений ступінь клітинних стромальних реакцій. Це позитивні результати, і вони досягаються, швидше за все, як променевою дією, так і захисно-компенсаторними реакціями в міометрії. При екзофітно-ендофітному характері зростання пухлини ступінь її регресії найменший.

Залежність променевого патоморфозу РЕ у хворих I групи від гістологічної структури пухлини подано в таблиці 5.

Як видно із наведених в таблиці 5 даних, на тканинному рівні помірно виражений ступінь регресії наставав у аденокарциномах з помірним і низьким ступенем диференціювання, а виражені дистрофічні зміни, як і в інших групах, були характерні для низькодиференційованої аденокарциноми і рідкісних форм. Водночас проліферативна активність пухлин була найбільш пригніченою в аденокарциномах високого і помірного ступеня диференціювання.

Слід зазначити, що вираженість клітинних стромальних, зокрема й імунних реакцій, найбільша в аденокарциномах помірного і низького ступеня диференціювання. І ця місцева імунна реакція не пригнічується ДПТ СОД 30 Гр.

Результати дослідження апоптозу показали, що регресія пухлин під впливом променевої терапії відбувається шляхом дистрофії і некрозів, причому пухлини низького ступеня диференціювання найбільше схильні до саме такої дії.

in combination with direct action of PT, provides a good antitumor effect. In endophytic EC, which is the most common one, the following is observed: moderate degree of radiation damage to the tumor at the tissue level, moderate degree of dystrophic changes in the TC, significant decrease in mitotic activity of tumor tissue and moderate degree of cellular stromal reactions. They are considered to be positive outcomes and they are most likely achieved by both radiation and protective-compensatory reactions in the myometrium. In mixed tumor growth, tumor regression degree is the lowest.

The dependence of EC radiation pathomorphosis in patients of Group I on the histological structure of the tumor is presented in Table 5.

The data provided in Table 5 show, that at the tissue level, a moderate degree of regression occurred in adenocarcinomas with moderate and low degree of differentiation, while pronounced dystrophic changes, like in other groups, were typically occurring in low-grade differentiated adenocarcinoma and rare forms. At the same time, the proliferative activity of tumors was mostly inhibited in highly and moderately differentiated adenocarcinomas.

It is to be emphasized that the intensity of cellular stromal reactions, including immune ones, is the highest in adenocarcinomas of moderate and low degree of differentiation. And this local immune response is not suppressed by RRT TFD 30 Gy.

Apoptosis study outcomes have showed that the regression of tumors influenced by radiation therapy occurs via dystrophy and necrosis. Moreover, low-grade differentiated tumors mostly tend to be affected.

Таблиця 5. Показники променевого патоморфозу РЕ у хворих I групи залежно від гістологічної структури пухлини

Table 5. Indices of EC radiation pathomorphosis in patients of Group I depending on the histological structure of the tumor

Гістологічна структура пухлини Histologic structure of the tumor	Ступінь променевого ушкодження пухлини, ум. од. Degree of radiation damage to the tumor, relative units	Ступінь дистрофії пухлинних клітин, ум. од. Tumor cells dystrophy degree, relative units	Мітотичний індекс, ‰ Mitotic index, ‰	Кількість пато-логічних мітозів, % Pathologic mitoses, %	Вираженість клітинних стромальних реакцій, ум. од. Intensity of cellular stromal responses, relative units	Індекс апоптозу, % Apoptosis index, %
Високодиференційована аденокарцинома, n = 2 Highly differentiated adenocarcinoma, n = 2	1,00	1,75	4,00	50,00	2,0	2,4
Помірнодиференційована аденокарцинома, n = 5 Moderately differentiated adenocarcinoma, n = 5	2,11 ± 0,72	1,55 ± 0,34	3,61 ± 0,95	80,93 ± 6,15	2,55 ± 0,89	1,54 ± 0,19
Низькодиференційована аденокарцинома, n = 3 Low-grade differentiated adenocarcinoma, n = 3	2,33 ± 0,94	2,67 ± 0,73	5,50 ± 0,49	78,57 ± 9,86	2,66 ± 0,95	1,35 ± 0,29
Рідкісні форми, n = 1 Rare forms, n = 1	1,50 ± 0,39	2,75 ± 0,58	6,00 ± 1,14	91,67 ± 8,12	2,50 ± 0,68	9,86 ± 2,14

Ефективність ДПТ раку ендометрія СОД 30 Гр на нашому матеріалі залежала ще і від глибини інвазії пухлини в міометрій, що відображено в таблиці 6.

Як видно з даних, наведених в таблиці 6, найбільший ступінь променевого ушкодження відмічено в пухлинах з інвазією в міометрій до 0,5 см. Ці дані узгоджуються з результатами дослідження променевого патоморфозу пухлин, що локалізувалися в межах слизової оболонки і з екзофітною формою зростання. У мікроінвазивних пухлинах також має місце

The effectiveness of RRT of endometrial cancer via TFD 30 Gy on our material also depended on the depth of tumor invasion into the myometrium, that is represented in Table 6.

The outcomes provided in table 6 show that the highest degree of radiation damage was observed in tumors with invasion of the myometrium of 0.5 cm and less. These data correlate with the results of the study of radiation pathomorphosisof tumors localized within the mucous membrane and characterized by exophytic form of growth. Microinvasive

Таблиця 6. Показники променевого патоморфозу РЕ хворих I групи залежно від глибини інвазії пухлини в міометрій

Table 6. Indices of radiation pathomorphosis of EC patients of Group I depending on the depth of tumor invasion into the myometrium

Глибина інвазії пухлини в міометрій, см Depth of tumor invasion into the myometrium, cm	Ступінь променевого ушкодження пухлини, ум. од. Degree of radiation damage to the tumor, relative units	Ступінь дистрофії пухлинних клітин, ум. од. Tumor cells dystrophy degree, relative units	Мітотичний індекс, ‰ Mitotic index, ‰	Кількість патологічних мітозів, % Pathologic mitoses, %	Характер клітинних стромальних реакцій, ум. од. Stromal cellular response, relative units	Індекс апоптозу, % Apoptosis index, %
< 0,5	2,10 ± 0,37	1,83 ± 0,55	4,00 ± 0,61	76,27 ± 11,18	2,66 ± 0,49	4,64 ± 0,83
Від 0,6 до 1,0 From 0.6 to 1.0	1,75 ± 0,16	2,75 ± 0,83	5,50 ± 0,41	78,57 ± 9,94	2,50 ± 0,98	0,53 ± 0,59
> 1,0	1,20 ± 0,32	2,15 ± 0,82	5,30 ± 1,1	88,33 ± 12,31	2,00 ± 0,63	2,82 ± 0,09

найнижчий мітотичний індекс, більш виражений ступінь клітинних стромальних реакцій і найвищий індекс апоптозу. У пухлинах з інвазією в міометрій більше 1,0 см, ступінь променевого ушкодження найменший, як і рівень клітинних стромальних реакцій. Помірно виражений індекс апоптозу в інвазивних пухлинах може бути пов'язаний з дією на них, окрім променевого, ще і чинників, які діють на рівні організму.

Таким чином, передопераційна ДПТ раку ендометрія в СОД 30 Гр веде до помірно вираженої регресії пухлин зі втратою 56 % її об'єму, помірно вираженої дистрофії ПК, що залишилися, зниження мітотичної активності ПК в 1,72 разу порівняно з інтактними пухлинами. В одної хворої (9,1 %) настала повна і ще у двох (18,2 %) – вельми значна регресія пухлин після ДПТ.

Показники променевого патоморфозу РЕ у хворих II групи наведені в таблиці 7.

tumors also have the lowest mitotic index, the most pronounced degree of cellular stromal reactions and the highest index of apoptosis. In tumors with invasion of the myometrium reaching more than 1.0 cm, the degree of radiation damage is the lowest, as well as the level of cellular stromal reactions. A moderate index of apoptosis in invasive tumors may be associated with the fact of being exposed to radiation as well as the factors that act on body level.

Thus, preoperative RRT of endometrial cancer by TFD 30 Gy leads to moderate regression of tumors with loss of 56 % of its volume, moderate dystrophy of the remaining TC, reduction of TC mitotic activity by 1.72 times compared to intact tumors. One patient (9.1 %) shows full regression and two patients (18.2 %) show rather significant regression of tumors after RRT.

Indices of radiation pathomorphosis of EC patients of Group II are presented in Table 7.

Таблиця 7. Показники променевого патоморфозу РЕ у хворих II групи

Table 7. Indices of radiation pathomorphosis of EC patients of Group II

Показник Index	Значення Value
Ступінь регресії пухлини, ум. од. Tumor regression degree, relative units	2,32 ± 0,56
Ступінь дистрофії пухлинних клітин, ум. од. Degree of tumor cells dystrophy, relative units	1,74 ± 0,32
Мітотичний індекс, ‰ Mitotic index, ‰	3,14 ± 0,73
Кількість патологічних мітозів, % Amount of pathological mitoses, %	80,23 ± 6,14
Характер стромальних реакцій, ум. од. Nature of stromal cell reactions, relative units	2,62 ± 0,73
Індекс апоптозу, % Apoptosis index, %	1,42 ± 0,44
Глибина інвазії пухлини в міометрій, см Depth of tumor invasion into the myometrium, cm	0,34 ± 0,06

З даних таблиці 7 видно, що ступінь променевого ушкодження пухлини на тканинному рівні помірний. При цьому об'єм ушкодженої пухлини складав 58,0 %, а об'єм залишкової пухлини – 42,0 %, тобто більша частина пухлинної маси піддавалася регресії. Ступінь дистрофічних змін ПК також був помірним, а мітотичний індекс, що характеризує проліферативні потенції РЕ, у 2 рази нижчий у порівнянні з інтактними пухлинами, де мітотичний індекс дорівнює 7,86 ± 1,26 ‰. Характер стромальних клітинних реакцій досить активний. У 9 хворих (60,0 %) строма пухлин була густо інфільтрована імунокомпетентними клітинами. Індекс апоптозу в опромінених пухлинах мав практично таку ж величину, як і в неопромінених – 1,42 ± 0,44 та 1,46 ± 0,33 % відповідно.

Таким чином, передопераційна ДПТ раку ендометрія СОД 30 Гр із радіомодифікацією дає досить позитивний ефект і регресію більше 50,0 % об'єму пухлини, зниження її біологічних потенцій і збереження клітинних імунних реакцій. Крім того, у двох випадках наставала майже повна регресія пухлини. У них залишилося тільки 12,5 % і сліди – 0,5 % пухлинної маси (рис. 2).

The outcomes presented in Table 7 indicate that the degree of radiation damage to the tumor at the tissue level is moderate. The volume of the damaged tumor was 58.0 %, and the volume of the residual tumor was 42.0 %, i.e. most of the tumor mass was subjected to regression. The degree of dystrophic changes in the TC was also moderate, and the mitotic index, characterizing the proliferative potencies of EC, was 2 times lower in comparison with intact tumors, where the mitotic index was 7.86 ± 1.26 ‰. The nature of stromal cellular reactions was quite active. In 9 patients (60.0 %) the tumor stroma was densely infiltrated with immunocompetent cells. The apoptosis index in irradiated tumors was almost the same as in non-irradiated: 1.42 ± 0.44 and 1.46 ± 0.33 %, respectively.

Thus, preoperative RRT of endometrial cancer by TFD 30 Gy with radiomodification provides a rather positive effect and regression of more than 50.0 % of the tumor volume, reducing its biological potential and maintaining cellular immune responses. Besides, in two cases there was almost full regression of the tumor. Only 12.5 % remained and traces of 0.5 % of the tumor mass (Fig. 2).

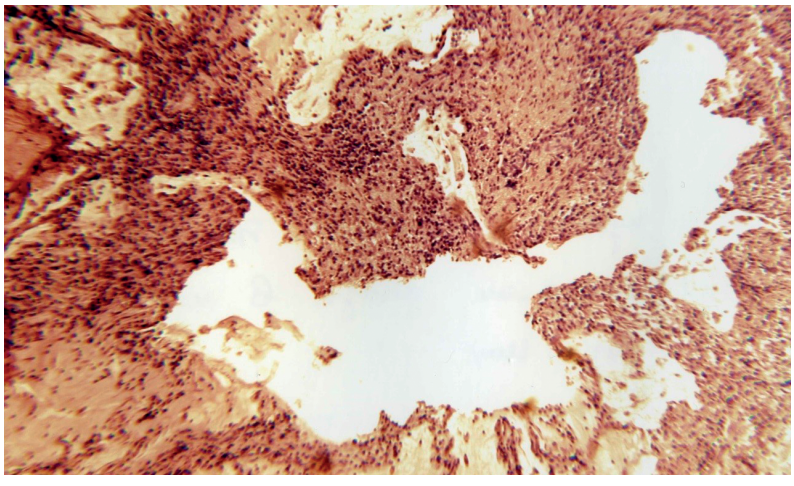

Рис. 2. Повна регресія пухлини після передопераційного курсу ДПТ із радіомодифікацією СОД 30 Гр, × 56

Fig. 2. Full regression of the tumor after RRT preoperaive course with radiomodification of TFD 30 Gy, × 56

Залежність результатів комбінованого лікування РЕ від його гістологічної структури і ступеня диференціювання відома. Уважається, що злоякісним пухлинам (ЗП) з високими проліферативними потенціями і низьким ступенем диференціювання властива значна радіочутливість, але на практиці це не завжди так, що пов'язано з багатьма властивостями самої пухлини.

Хіміопроменевий патоморфоз РЕ хворих II групи залежно від гістологічної структури пухлини представлений в таблиці 8.

The dependence of EC combined treatment outcomes on the histological structure and differentiation degree is known. It is believed that a malignant tumor (MT) with high proliferative potencies and low-grade differentiation degree is characterized by significant radiosensitivity, but in practice, this is not always the case, due to many properties of the tumor itself.

Chemoradiationpathomorphosis of EC patients of Group II depending on the histological structure of the tumor is presented in Table 8.

Таблиця 8. Показники променевого патоморфозу РЕ хворих II групи залежно від гістологічної структури пухлини

Table 8. Indices of radiation pathomorphosis of EC patients of Group II depending on the histological structure of the tumor

Гістологічна структура пухлини Histologic structure of the tumor	Ступінь регресії пухлини, ум. од. Tumor regression degree, relative units	Ступінь дистрофії пухлинних клітин, ум. од. Tumor cells dystrophy degree, relative units	Мітотичний індекс, ‰ Mitotic index, ‰	Кількість пато-логічних мітозів, % Pathologic mitoses, %	Ступінь вираженості стромальних клітинних реакцій, ум. од. Intensity of cellular stromal responses, relative units	Індекс апоптозу, % Apoptosis index, %
Високодиференційована аденокарцинома, n = 2 Highly differentiated adenocarcinoma, n = 2	1,00 ± 0,16	0,65 ± 0,14	1,50 ± 0,14	66,50 ± 8,17	2,25 ± 0,96	1,73 ± 0,17
Помірнодиференційована аденокарцинома, n = 7 Moderately differentiated adenocarcinoma, n = 7	2,00 ± 0,73	1,46 ± 0,39	3,17 ± 0,66	90,00 ± 12,11	2,50 ± 0,57	1,63 ± 0,36
Низькодиференційована аденокарцинома, n = 4 Low-grade differentiated adenocarcinoma, n = 4	1,33 ± 0,58	2,17 ± 0,98	4,00 ± 0,92	64,44 ± 8,07	3,00 ± 0,92	0,90 ± 0,48
Рідкісні форми (недиференційований рак), n = 2 Rare forms (undifferentiated cancer), n = 2	3,50 ± 0,86	1,00 ± 0,45	0	0	3,00 ± 1,34	3,50 ± 0,99

Отримані результати свідчать про найбільшу регресію недиференційованого РЕ і повне пригнічення його проліферативної активності, що відповідає даним літератури [29]. Найнижчий мітотичний індекс виявлений у високодиференційованих аденокарциномах (1,50 ± 0,14 ‰). Проліферативна активність досить пригнічена в низько- і помірнодиференційованих аденокарциномах ендометрія, у порівнянні з інтактними пухлинами (7,86 ± 1,26 ‰).

Ступінь дистрофії ПК вельми варіював як у межах однієї гістологічної форми пухлини, так і в пухлинах різної гістологічної структури. Проте найвираженіший ступінь дистрофічних змін ПК спостерігається при низькодиференційованій аденокарциномі.

Найвищий індекс апоптозу спостерігався в недиференційованих пухлинах (3,50 ± 0,99 %). Тобто в механізмі їх регресії відіграє роль пригнічення проліферативної активності пухлин.

Показники променевого патоморфозу РЕ хворих II групи залежно від форми зростання пухлини наведено в таблиці 9.

The obtained results indicate the highest regression of undifferentiated EC and full suppression of its proliferative activity, which corresponds to the literature data [29]. The lowest mitotic index was revealed in highly differentiated adenocarcinomas (1.50 ± 0.14‰). Proliferative activity is rather suppressed in low- and moderately differentiated endometrial adenocarcinomas, in comparison with intact tumors (7.86 ± 1.26 ‰).

TC dystrophy degree varied greatly within one histological tumor form as well as in tumors of different histological structure. However, the most pronounced degree of dystrophic changes in TC is observed in low-grade differentiated adenocarcinoma.

The highest apoptosis index was observed in undifferentiated tumors (3.50 ± 0.99 %). In other words, inhibiting proliferative activity of tumors is important in the mechanism of regression.

Indices of radiation pathomorphosis of EC patients of Group II depending on tumor growth form are presented in Table 9.

Таблиця 9. Показники променевого патоморфозу РЕ хворих II групи залежно від форми зростання пухлини

Table 9. Indices of radiation pathomorphosis of EC patients of Group II depending on tumor growth form

Форма зростання пухлини Tumor growth form	Ступінь регресії пухлини, ум. од. Tumor regression degree, relative units	Ступінь дистрофії пухлинних клітин, ум. од. Tumor cells dystrophy degree, relative units	Мітотичний індекс, ‰ Mitotic index, ‰	Кількість патологічних мітозів, % Amount of pathologic mitoses, %	Вираженість клітинних реакцій строми, ум. од. Intensity of cellular stromal responses, relative units	Індекс апоптозу, % Apoptosis index, %	Глибина інвазії в міометрії, см Depth of tumor invasion into the myometrium, cm
Екзофітна, n = 2 Exophytic, n = 2	2,46 ± 0,85	2,03 ± 0,96	1,83 ± 0,41	88,83 ± 10,12	2,61 ± 0,48	1,55 ± 0,46	0,2 ± 0,03
Ендофітна, n = 7 Endophytic, n = 7	1,83 ± 0,71	2,16 ± 0,88	4,0 ± 0,63	77,78 ± 6,48	2,5 ± 0,53	0,99 ± 0,55	0,43 ± 0,07
Екзофітно-ендофітна, n = 5 Exophytic-endophytic, n = 5	1,50 ± 0,89	1,25 ± 0,48	3,5 ± 0,92	55,00 ± 9,19	2,5 ± 0,74	1,45 ± 0,67	0,83 ± 0,06
У межах слизової оболонки, n = 1 Within mucous membrane, n = 1	2,75 ± 0,99	1,13 ± 0,53	3,5 ± 0,73	88,33 ± 11,31	2,5 ± 0,69	0,92 ± 0,74	0,1 ± 0,01

Як свідчать дані, ступінь променевого ушкодження на тканинному рівні найбільший в екзофітних пухлинах і в пухлинах, локалізованих у межах слизової оболонки. Ступінь дистрофії також найбільший при цій формі зростання РЕ. В екзофітних пухлинах спостерігається найнижчий мітотичний індекс. Глибина їх інвазії в міометрій не перевищувала 0,2 см, тобто була мінімальною, не враховуючи локалізацію пухлини в межах слизової оболонки.

Мінімальний ступінь ушкодження пухлини на тканинному рівні виявлений при їх екзофітно-ендофітній формі зростання. При цій формі зростання виявляється самий незначний ступінь ушкодження пухлини

According to the data, the degree of radiation damage at the tissue level is greatest in exophytic tumors and in tumors localized within the mucosa. The dystrophy degree is also the highest in EC growth form. The lowest mitotic index is observed in exophytic tumors. The depth of invasion into the myometrium did not exceed 0.2 cm, i.e. it was minimal, ignoring the localization of the tumor within the mucosa.

The minimum degree of tumor damage at the tissue level was detected in exophytic-endophytic (mixed) form of growth. This form of growth reveals the minor degree of tumor damage, both at the cellular and tissue level, i.e. mild dystrophic changes

як на клітинному, так і на тканинному рівні, тобто слабо виражені дистрофічні зміни в ПК, і майже немає регресії на тканинному рівні. У той же час глибина інвазії таких пухлин у міометрій найбільша, що свідчить про їх високі біологічні потенції. Регресія пухлини на тканинному рівні та дистрофія ПК досить добре виражені і в пухлинах, які мають невеликий ступінь інвазії в міометрій (табл. 10).

in the TC and almost no regression at the tissue level. At the same time, the depth of invasion of such tumors into the myometrium is the largest, which indicates its high biological potential. Tumor regression at the tissue level and TC dystrophy are quite pronounced in tumors that have a low degree of invasion into the myometrium (Table 10).

Таблиця 10. Показники променевого патоморфозу РЕ хворих II групи залежно від глибини інвазії пухлини в міометрій

Table 10. Indices of radiation pathomorphosis of EC patients of Group II depending on the depth of tumor invasion into the myometrium

Глибина інвазії в міометрій, см Depth of invasion into the myometrium, cm	Ступінь регресії пухлини, ум. од. Tumor regression degree, relative units	Ступінь дистрофії пухлинних клітин, ум. од. Tumor cells dystrophy degree, relative units	Мітотичний індекс, ‰ Mitotic index, ‰	Патологічні мітози, % Pathologic mitoses, %	Вираженість клітинних реакцій строми, ум. од. Stromal cellular response, relative units	Індекс апоптозу, % Apoptosis index, %
До 0,5 0.5 and less	2,03 ± 0,33	1,74 ± 0,38	3,7 ± 0,67	79,39 ± 9,69	2,79 ± 0,56	1,19 ± 0,19
> 0,5	1,0 ± 0,24	2,0 ± 0,56	4,0 ± 0,42	41,67 ± 6,16	2,0 ± 0,47	1,47 ± 0,49

Як бачимо, помірний ступінь променевого ушкодження новоутворення на тканинному рівні спостерігається при глибині інвазії пухлини до 0,5 см. При інвазії пухлини в міометрій більше 0,5 см ступінь її променевого ушкодження на тканинному рівні зменшується вдвічі. У нашому дослідженні найчастіше мали місце випадки з неглибокою інвазією пухлини в міометрій, а найбільшою була глибина проростання 1,2 см.

Ступінь дистрофічних змін у ПК змінювався – найбільший визначався в поверхнево розташованих пухлинах. У пухлинах з глибокою інвазією ступінь дистрофії клітин пухлини виражений помірно, що не є рідкістю, оскільки в цій частині вони піддаються некрозам у зв'язку з недосконалим ангіогенезом, а проростають так глибоко зазвичай низькодиференційовані пухлини. Мітотичний індекс після ДПТ із радіомодифікацією СОД 30 Гр найнижчий у поверхнево розташованих пухлинах, як і найбільша кількість патологічних мітозів і високий ступінь вираженості клітинних та імунних стромальних реакцій. Індекс апоптозу завжди найбільший у пухлинах з низьким ступенем диференціювання і високим ступенем злоякісності. Природно, що найглибша інвазія в міометрій властива швидкозростаючим пухлинам з високим рівнем злоякісності. Але все ж таки хіміопроменева дія чинить антибластомний вплив і на такі пухлини, знижуючи їх проліферативні властивості. Мітотичний індекс у пухлинах з глибокою інвазією в міометрій був в 1,5 разу нижче, ніж в інтактних (7,87 ± 1,26 ‰).

Таким чином, передопераційна ДПТ з радіомодифікацією СОД 30 Гр приводить до помірного ступеня променевого ушкодження пухлини на тканинному рівні і зниження проліферативної активності РЕ.

Evidently, a moderate degree of radiation damage to the tumor at the tissue level is observed when the depth of tumor invasion is 0.5 cm and less. When this criterion is more than 0.5 cm, the degree of radiation damage at the tissue level is reduced by half. In our study, the most common cases were the ones characterized by a shallow invasion of the tumor into the myometrium, and the invasion depth reaching 1.2 cm was the deepest.

The degree of dystrophic changes in TC varied; it was the most pronounced in superficial tumors. In the tumors with deep invasion, a moderate degree of TC dystrophy is common, because in this part they are subjected to necrosis due to imperfect angiogenesis, and it is typical for the poorly differentiated tumors to grow so deep.

The mitotic index after RRT with radiomodification TFD 30 Gy is the lowest in superficial tumors along with the largest number of pathological mitoses and a high degree of cellular and immune stromal reactions. The apoptosis index is always the highest in tumors with a low-graded differentiation and a high malignancy degree. It stands to reason that, the deepest invasion of the myometrium is typical for fast-growing tumors with a high malignancy level. At the same time, chemoradiation has an antiblastoma effect on such tumors reducing proliferative properties. The mitotic index in tumors with deep invasion of the myometrium was 1.5 times lower than in intact ones (7.87 ± 1.26 ‰).

Thus, preoperative RRT with radiomodification of TFD 30 Gy leads to a moderate degree of radiation damage to the tumor at the tissue level and decreased TC proliferative activity.

In 2 cases (13.3 %) there was almost full regression of the tumor. The applied treatment mode was mostly

У 2 випадках (13,3 %) наставала майже повна регресія пухлини. Використана схема лікування найефективніша при недиференційованому раку. У регресії пухлин апоптоз має місце тільки при недиференційованих пухлинах, але його роль, судячи з рівня індексу апоптозу, незначна. Пухлини з екзофітною формою зростання і обмежені межами слизової оболонки найбільше схильні до променевої дії. Пухлини з великою глибиною інвазії в міометрій і екзофітно-ендофітною формою зростання найменш чутливі до променевої терапії. Проте незалежно від глибини інвазії в пухлинах пригнічуються проліферативні потенції і знижується мітотичний індекс, незважаючи на слабкий ступінь променевого ушкодження пухлини на тканинному рівні.

Морфологічне дослідження РЕ хворих I і II груп показало, що найбільша кількість пухлин була представлена помірнодиференційованою аденокарциномою ендометрія. У 2 випадках хіміопроменева дія викликала настільки значну регресію пухлини, що її залишковий об'єм в одному випадку складав 12,5 %, а в іншому – 0,5 %, що певною мірою є свідченням хоча і незначної, але все ж таки переваги радіомодифікації. При порівнянні радіочутливості пухлин залежно від гістологічної структури істотних відмінностей нами не знайдено.

При проведенні порівняльної оцінки променевого патоморфозу у хворих досліджуваних груп (табл. 11) видно, що при використанні передопераційного курсу ДПТ 30 Гр з радіомодифікацією відбувається вірогідне зниження мітотичного індексу ($p < 0,01$) (4,58 ± 1,10 та 3,14 ± 0,73 ‰ відповідно) у порівнянні з першою групою. Між такими показниками, як ступінь регресії пухлини, кількість патологічних мітозів, характер стромальних реакцій існує тенденція до їх збільшення при проведенні передопераційного курсу ДПТ 30 Гр з радіомодифікацією.

Таким чином, на підставі проведеного дослідження можна зробити виладені нижче висновки.

effective in undifferentiated cancer cases. In tumor regression, apoptosis occurs only in undifferentiated tumors, but its role, according the level of the apoptosis index, is insignificant. Exophytic tumors and those limited by the mucous membrane are mostly sensitive to radiation exposure. Tumors with a large depth of invasion into the myometrium and exophytic-endophytic form of growth are minimally sensitive to radiation therapy. However, regardless of the depth of invasion in tumors, proliferative potencies are suppressed as well as mitotic is decreased, despite the low degree of radiation damage to the tumor at the tissue level.

Additionally, morphological examination of EC patients of Group I and Group II showed that the largest number of tumors was represented by moderately differentiated endometrial adenocarcinoma. In 2 cases, chemoradiation caused such a significant regression of the tumor that its residual volume in one case was 12.5 %, and in another one it was 0.5 %, which to some extent was still an evidence of a minor upside of radiomodification. When comparing tumor radiosensitivity depending on the histological structure, we did not find any significant differences.

A comparative assessment of radiation pathomorphosis in patients of the studied groups (Table 11) has revealed that when administering preoperative RRT course of 30 Gywith radiomodification, there is a probable decrease in the mitotic index ($p < 0.01$) (4.58 ± 1.10 and 3.14 ± 0.73 ‰, respectively), in comparison with Group 3. Such markers as tumor regression degree, number of pathological mitoses, nature of stromal reactions tend to be increased during RRT preoperative course of TFD 30 Gy with radiomodification.

Thuswise, the study has made it possible to conclude the following.

Таблиця 11. Показники променевого патоморфозу РЕ хворих I–II групи з передопераційним курсом променевої терапії

Table 11. Indices of radiation pathomorphosis of EC patients of Group I and Group II with a preoperative course of radiation therapy

Показник Index	I група (n = 11) Group I (n = 11)	II група (n = 15) Group II (n = 15)
Ступінь регресії пухлини, ум. од. Degree of tumor regression, relative units	2,24 ± 0,86	2,32 ± 0,56
Ступінь дистрофії ум. од. Dystrophy degree, relative units	1,91 ± 0,48	1,74 ± 0,32
Мітотичний індекс, ‰ Mitotic index, ‰	4,58 ± 1,10	3,14 ± 0,73*
Кількість патологічних мітозів (п. м.), % Amount of pathological mitoses, %	79,01 ± 10,0	80,23 ± 6,14
Характер стромальних реакцій, ум. од. Nature of stromal cell reactions, relative units	2,53 ± 0,96	2,62 ± 0,44
Апоптозний індекс, % Apoptosis index, %	2,96 ± 0,94	1,42 ± 0,44*
Об'єм ушкодженої пухлини, % Damaged tumor volume, %	56,0	58,0

* Відмінності вірогідні відносно даного показника між I і II групами, $p < 0,01$, t-критерій Ст'юдента.

* Differences are probable towards this index between Group 1 and Group 2, $p < 0.01$, Student's t-test.

ВИСНОВКИ

1. Установлено, що променевий патоморфоз РЕ залежить від:

• гістологічної форми пухлини: в аденокарциномах з помірним і низьким ступенем диференціювання – помірно виражений ступінь регресії, а виражені дистрофічні зміни були характерні для низькодиференційованої аденокарциноми і рідкісних форм.

• глибини інвазії пухлини в міометрій: найбільший ступінь променевого ушкодження відзначено в пухлинах з інвазією в міометрій до 0,5 см.

• форми зростання РЕ: мінімальний ступінь ушкодження пухлини на тканинному рівні виявлений при їх екзофітно-ендофітній формі зростання.

2. Доведено, що променева терапія РЕ:

• без радіомодифікації приводить до променевого ушкодження на тканинному рівні та повної регресії лише 27,3 % пухлин;

• з радіомодифікацією дає позитивний ефект і регресію більше 50,0 % об'єму пухлини, зниження її біологічних потенцій.

3. У хворих на РЕ з радіомодифікацією променевої терапії ступінь дистрофічних змін ПК був помірним, але мітотичний індекс був у 2 рази нижчий порівняно з інтактними пухлинами.

ПЕРСПЕКТИВИ ПОДАЛЬШИХ ДОСЛІДЖЕНЬ

Ураховуючи отриманий позитивний ефект від проведення передопераційного курсу променевої терапії з радіомодифікацією, дослідження має перспективний напрямок для підвищення ефективності лікування та покращення виживаності хворих на РЕ.

CONCLUSIONS

1. EC (endometrial cancer) radiation pathomorphosis has been established to depend on:

• histological grade of a tumor: in adenocarcinomas with moderate and low differentiation degree, the regression degree is moderate while pronounced dystrophic changes are typical for low-grade adenocarcinoma and rare forms;

• depth of tumor invasion into the myometrium: the highest degree of radiation damage was observed in tumors with invasion of the myometrium up to 0.5 cm;

• EC growth forms: the minimum degree of tumor damage at the tissue level was detected in their exophytic-endophytic growth form.

2. EC radiation therapy has been proved to:

• without radiomodification lead to radiation damage at the tissue level and complete regression of only 27.3% of tumors

• with radiomodification have a positive effect and regression of more than 50.0% of the tumor volume, reducing its biological potential.

3. In EC patients with radiation therapy radiomodification, the degree of dystrophic changes in TC (tumor cells) was moderate, but the mitotic index was 2 times lower in comparison with intact tumors.

PROSPECTS FOR FURTHER RESEARCH

Given the positive effect of the preoperative course of radiation therapy with radiomodification, the study has a promising direction to increase the effectiveness of treatment and improve the survival of patients with PE.

СПИСОК ВИКОРИСТАНОЇ ЛІТЕРАТУРИ

1. Федоренко З. П., Гулак Л. О., Михайлович Ю. Й. та ін. Рак в Україні, 2017–2018. Захворюваність, смертність, показники діяльності онкологічної служби. *Бюл. нац. канцер-реєстру України*. К., 2019. №20. 101 с.

2. Федоренко З. П., Гулак Л. О., Горох Є. Л. та ін. Рак в Україні, 2007–2008. Захворюваність, смертність, показники діяльності онкологічної служби. *Бюл. нац. канцер-реєстру України*. К., 2009. №10. 105 с.

3. Базаева И. Я., Хохлова С. В., Феденко А. А. Лекарственное лечение рецидивов и диссеминированного рака тела матки. *Сиб. онкол. журн*. 2018. Т. 17, №1. С. 55–63.

4. Нечушкина В. М., Морхов К. Ю., Кузнецов В. В. Эволюция лечения рака тела матки. *Злокачественные опухоли.* 2016. № 4, спецвып. 1. С. 92–98.

5. Новикова О. В., Новикова Е. Г., Волченко Н. Н. и др. Лечение рецидивов атипической гиперплазии и начального рака эндометрия после самостоятельной гормонотерапии. *Акушерство и гинекология: новости, мнения, обучение*. 2018. №1. С. 68–76.

6. Solmaz U., Mat E., Dereli M. L. et al. Lymphovascular space invasion and positive pelvic lymph nodes are independent risk factors for para-aortic nodal metastasis in endometrioid endometrial cancer. *Eur. J. Obstet. Gynecol. Reprod. Biol*. 2015. Vol.186. P. 63–67.

7. Aghajanian C. et al. A phase II study of frontline paclitaxel carboplatin bevacizumab, paclitaxel carboplatin temsirolimus, or ixabepilone carboplatin bevacizumab in advanced recurrent endometrial cancer. *Gynecol. Oncol*. 2018. Vol.150, №2. P. 274–281.

8. Yi L., Zhang H., Zou J. et al. Adjuvant chemoradiotherapy versus radiotherapy alone in high-risk endometrial cancer: A systematic review and meta-analysis. *Gynecol. Oncol.* 2018. Vol.149, №3. P. 612–619.

9. Мавричев С. А. Роль химиотерапии в лечении рака эндометрия I стадии высокого риска. *Онкол. журн*. 2017. Т. 11, №4. С. 57–64.

REFERENCES

1. Fedorenko ZP, Gulak LO, Mihajlovich YuJ ta in. Editors. Rak v Ukraïni, 2017–2018. [Cancer in Ukraine, 2017–2018]. Morbidity, mortality, indicators of oncology service activity. *Bulletin of the National Cancer Registry of Ukraine*. Kiev: 2019;20:101. (In Ukrainian).

2. Fedorenko ZP, Gulak LO, Goroh YeL ta in. Editors. Rak v Ukraïni, 2007–2008. [Cancer in Ukraine, 2007–2008]. Morbidity, mortality, indicators of oncology service activity. *Bulletin of the National Cancer Registry of Ukraine*. Kiev: 2009;10:105. (In Ukrainian).

3. Bazaeva YYa, Khokhlova SV, Fedenko AA. Lekarstvennoe lechenye retsydyvov y dyssemynorovannoho raka tela matky. [Drug treatment of recurrences and disseminated uterine body cancer]. *Siberian Oncology Journal*. 2018;17(1): 55–63. (In Russian).

4. Nechushkyna VM, Morkhov KYu, Kuznetsov VV. Эvoliutsyia lechenyia raka tela matky. [The evolution of uterine body cancer treatment]. *Malignant tumors*. 2016;4(1):92–8. (In Russian).

5. Novykova OV, Novykova EH, Volchenko NN y druhye. Lechenye retsydyvov atypycheskoi hyperplazyy y nachalnoho raka эndometryia posle samostoiatelnoi hormonoterapy [Treatment of recurrences of atypical hyperplasia and initial endometrial cancer after self-hormone therapy]. *Obstetrics and gynecology: news, opinions, training*. 2018;(1):68–76. (In Russian).

6. Solmaz U, Mat E, Dereli ML et al. Lymphovascular space invasion and positive pelvic lymph nodes are independent risk factors for para-aortic nodal metastasis in endometrioid endometrial cancer. *Eur. J. Obstet. Gynecol. Reprod. Biol.* 2015;186:63–7. (In English).

7. Aghajanian C et al. A phase II study of frontline paclitaxel carboplatin bevacizumab, paclitaxel carboplatin temsirolimus, or ixabepilone carboplatin bevacizumab in advanced recurrent endometrial cancer. *Gynecol. Oncol*. 2018;150(2):274–81. (In English).

8. Yi L, Zhang H, Zou J et al. Adjuvant chemoradiotherapy versus radiotherapy alone in high-risk endometrial cancer: A systematic review and meta-analysis. *Gynecol. Oncol*. 2018;149(3):612–19. (In English).

9. Mavrychev SA. Rol khymyoterapyy v lechenyy raka эndometryy I stadyy vysokoho ryska. [The role of chemotherapy in the treatment of high-risk stage I endometrial cancer]. *Oncology Journal.* 2017;11(4):57–64. (In Russian).

Конфлікт інтересів

Автори заявляють про відсутність конфлікту інтересів.

Інформація про фінансування

Фінансування видатками Державного бюджету України.

Conflict of interest

The authors declare no conflict of interest.

Funding information

Financed by the State budget of Ukraine.

ВІДОМОСТІ ПРО АВТОРІВ

Міхановський Олександр Альбертович – завідувач відділення онкологічної гінекології, доктор медичних наук, професор, провідний науковий співробітник відділу онкологічної хірургії групи онкологічної гінекології Державної установи «Інститут медичної радіології та онкології ім. С. П. Григор'єва Національної академії медичних наук України»; вул. Пушкінська, 82, Харків, Україна, 61024;
e-mail: medradiologia@amnu.gov.ua,
моб.: +38(095) 420-57-36
Внесок автора: *загальне керування проектом.*

Сухіна Олена Миколаївна – доктор медичних наук, професор, лікар – променевий терапевт відділення променевої терапії Державної установи «Інститут медичної радіології та онкології ім. С. П. Григор'єва Національної академії медичних наук України»; вул. Пушкінська, 82, Харків, Україна, 61024;
e-mail: medradiologia@amnu.gov.ua,
моб.: +38 (067) 570-06-78
Внесок автора: *загальне керування проектом.*

Харченко Юлія Володимирівна – кандидат медичних наук, старший науковий співробітник відділу онкологічної хірургії групи онкологічної гінекології Державної установи «Інститут медичної радіології та онкології ім. С. П. Григор'єва Національної академії медичних наук України»; вул. Пушкінська, 82, Харків, Україна, 61024;
e-mail: medradiologia@amnu.gov.ua,
моб.: +38(066) 759-61-75
Внесок автора: *розробка концепції та дизайну дослідження, написання тексту статті.*

Щит Наталія Миколаєвна – лікар гінеколог-онколог відділення онкологічної гінекології Державної установи «Інститут медичної радіології та онкології ім. С. П. Григор'єва Національної академії медичних наук України»; вул. Пушкінська, 82, Харків, Україна, 61024;
e-mail: medradiologia@amnu.gov.ua,
моб.: +38(067) 737-34-50
Внесок автора: *збір та обробка матеріалів, статистична обробка.*

Федоренко Наталія Вікторівна – лікар гінеколог-онколог відділення онкологічної гінекології Державної установи «Інститут медичної радіології та онкології ім. С. П. Григор'єва Національної академії медичних наук України»; вул. Пушкінська, 82, Харків, Україна, 61024;
e-mail: medradiologia@amnu.gov.ua,
моб.: +38(095) 799-25-81
Внесок автора: *збір та обробка матеріалів, статистична обробка.*

INFORMATION ABOUT THE AUTHORS

Mikhanovskij O. A. – head of the department of oncological gynecology, doctor of Medical Sciences, professor, leading researcher department of oncological surgery group of oncological gynecology State Organization «Grigoriev Institute for Medical Radiology and Oncology of the National Academy of Medical Sciences of Ukraine»; Pushkinskaya str. 82, Kharkiv, Ukraine, 61024;
e-mail: medradiologia@amnu.gov.ua,
tel.: +38(095) 420-57-36
Author's contribution: *project management.*

Sukhina O. M. – doctor of Medical Sciences, professor, doctor radiation therapist, radiation therapy department State Organization «Grigoriev Institute for Medical Radiology and Oncology of the National Academy of Medical Sciences of Ukraine»; Pushkinskaya str. 82, Kharkiv, Ukraine, 61024;
e-mail: medradiologia@amnu.gov.ua,
tel.: +38(067) 570-06-78
Author's contribution: *project management.*

Kharchenko Yu. V. – Candidate of Medical Sciences State Organization «Grigoriev Institute for Medical Radiology and Oncology of the National Academy of Medical Sciences of Ukraine»; Pushkinskaya str. 82, Kharkiv, Ukraine, 61024;
e-mail: medradiologia@amnu.gov.ua,
tel.: +38(066) 759-61-75
Author's contribution: *development of study concept and design, article writing.*

Shchyt N. M. – gynecologist oncologist department of oncological gynecology State Organization «Grigoriev Institute for Medical Radiology and Oncology of the National Academy of Medical Sciences of Ukraine»; Pushkinskaya str. 82, Kharkiv, Ukraine, 61024;
e-mail: medradiologia@amnu.gov.ua,
tel.: +38 (067) 737-34-50
Author's contribution: *sample collection and processing, statistical analysis.*

Fedorenko N. V. – gynecologist oncologist department of oncological gynecology State Organization «Grigoriev Institute for Medical Radiology and Oncology of the National Academy of Medical Sciences of Ukraine»; Pushkinskaya str. 82, Kharkiv, Ukraine, 61024;
e-mail: medradiologia@amnu.gov.ua,
tel.: +38(095) 799-25-81
Author's contribution: *sample collection and processing, statistical analysis.*

Теплова Марина Анатоліївна – лікар гінеколог-онколог відділення онкологічної гінекології Державної установи «Інститут медичної радіології та онкології ім. С. П. Григор'єва Національної академії медичних наук України»; вул. Пушкінська, 82, Харків, Україна, 61024;
e-mail: medradiologia@amnu.gov.ua,
моб.: +38(066) 92-13-486
Внесок автора: *збір та обробка матеріалу.*

Моісеєнко Юлія Анатоліївна – лікар гінеколог-онколог відділення онкологічної гінекології Державної установи «Інститут медичної радіології та онкології ім. С. П. Григор'єва Національної академії медичних наук України»; вул. Пушкінська, 82, Харків, Україна, 61024;
e-mail: medradiologia@amnu.gov.ua,
моб.: +38(050) 912-35-40
Внесок автора: *збір та обробка матеріалу.*

Teplova M. A. – gynecologist oncologist department of oncological gynecology State Organization «Grigoriev Institute for Medical Radiology and Oncology of the National Academy of Medical Sciences of Ukraine; Pushkinskaya str. 82, Kharkiv, Ukraine, 61024;
e-mail: medradiologia@amnu.gov.ua,
tel.: +38(066) 92-13-486
Author's contribution: *sample collection and processing.*

Moiseyenko Yu. A. – gynecologist oncologist department of oncological gynecology State Organization «Grigoriev Institute for Medical Radiology and Oncology of the National Academy of Medical Sciences of Ukraine»; Pushkinskaya str. 82, Kharkiv, Ukraine, 61024;
e-mail: medradiologia@amnu.gov.ua,
tel.: +38(050) 912-35-40
Author's contribution: *sample collection and processing.*