

УДК: 616.24-002-036.22-091.8

**ПНЕВМОЦИСТНАЯ ПНЕВМОНИЯ:
ИСТОРИЧЕСКИЕ, ЭПИДЕМИОЛОГИЧЕСКИЕ И
КЛИНИКО-МОРФОЛОГИЧЕСКИЕ АСПЕКТЫ**

**Марковский В. Д., Плитень О. Н.,
Мирошниченко М. С., Мирошниченко А. А.**

**Харьковский национальный медицинский
университет**

За последние десятилетия наблюдается рост клинически значимых заболеваний, вызываемых условно-патогенными микроорганизмами, то есть микробами с низким для человека уровнем патогенности, которые проявляют патогенные свойства только в определенных условиях угнетения естественной резистентности организма. К ним относится *Pneumocystis carinii* (*P. carinii*) (пневмоциста Каринии) – внеклеточный паразит со строгим тропизмом к легочной ткани, поражающий пневмоциты 1 и 2 порядка [1].

Согласно Международной классификации болезней 10-го пересмотра (МКБ-10) болезненные состояния, вызванные пневмоцистами, классифицируются как пневмоцистоз. За последние десятилетия пневмоцистоз из проблемы детской патологии превратился в серьезную проблему «оппортунистических» инфекций. В настоящее время пневмоцистоз занимает существенное место в структуре инфекционной патологии человека, что подчеркивает серьезность и актуальность изучения пневмоцистной инфекции [2].

Пневмоцистоз может протекать в виде острых респираторных заболеваний, обострений хронических бронхолегочных заболеваний, а также (самая тяжелая его форма) в виде пневмоцистных пневмоний [1, 3, 4].

Развитие пневмоцистной пневмонии возможно на фоне глубоких нарушений клеточного и гуморального иммунитета. Пневмоцистная инфекция вызывает заболевания у людей, которые потеряли естественную защиту от этого возбудителя во время повреждения функции CD4+ лимфоцитов и макрофагов. Такие состояния возникают у ВИЧ-инфицированных и ВИЧ-негативных лиц с вторичными иммунодефицитами в результате иммуносупрессии вследствие онкологических заболеваний или приема цитостатиков и системных глюкокортикоидов при трансплантации органов и тканей. При отсутствии диагностики или несвоевременной диагностике летальность от пневмоцистной пневмонии составляет 60–80%, в 20% случаев пневмоцистная пневмония является первым клиническим проявлением синдрома приобретенного иммунодефицита (СПИДа) [5, 6].

Впервые этот микроорганизм описал в 1909 году К. Чагас [7] – на гвинейских свинках он создал новую модель трипаносомной инфекции, а позднее А. Каринии инфицировал этим возбудителем легкие крыс [8]. Оба исследователя были уверены, что они идентифицировали новую форму трипаносом. Позднее, в 1912 году, Ф. Деланьо установил, что К. Чагас и А. Каринии выделили новый вид возбудителя с уникальным тропизмом к легочной ткани, не являющийся стадией

развития американской трипаносомы, и предложил выделить его в отдельный вид *P. carinii* [5, 6, 9, 10].

Долгое время *P. carinii* считали безвредным микроорганизмом. Позднее, в 1942 году, была доказана его роль в возникновении интерстициальной плазмодитарной пневмонии, вспышки которой отмечались у госпитализированных новорожденных (особенно недоношенных) с иммунодефицитными состояниями. Инфекции, вызванные *P. carinii*, оставались очень редкими до возрастания употребления иммуносупрессивных препаратов, особенно в онкологии. Новая проблема, связанная с *P. carinii*, появилась в конце 70-х годов, когда в Центры по контролю и профилактике болезней (Centres for Disease Control and Prevention (CDC, США)) начали поступать тревожные сообщения о странном новом синдроме – пневмоцистной пневмонии, которая развивалась у здоровых молодых людей, обычно гомосексуалистов и наркоманов. По существу это явилось первым упоминанием о СПИДе [5, 11].

До недавнего времени на основании ряда морфологических признаков, неспособности к росту *in vitro*, отсутствию реакции на противогрибковые препараты большинство специалистов относило *P. carinii* к простейшим, хотя полной идентичности с простейшими у них не определялось. Однако на основании анализа последовательности ДНК, липидного состава стенки, реакции на амфотерицин, гена H+-АТФазы получены веские доказательства принадлежности микроба к классу грибов. Поэтому в 1988 году этот возбудитель был реклассифицирован к грибам семейства *Ascomycetis fungi* [1, 10, 12, 13].

P. carinii найдены во всем мире. В естественных условиях *P. carinii* встречаются практически у всех животных: диких, синантропных и сельскохозяйственных (крыс, мышей, зайцев, крупного рогатого скота, свиней, коз, овец, собак). Отмечено тяжелое течение эпизоотий у свиней [1].

Большинство авторов признает, что пневмоцистная инфекция у человека не является зоонозой. У людей выделяется только один вид пневмоцисты, названный *Pneumocystis jirovecii*, который не может инфицировать крыс и наоборот [14, 15].

В течение длительного времени считали, что пневмоцистная пневмония развивается вследствие активации латентной пневмоцистной инфекции. Однако на сегодняшний день имеются доказательства того, что активное заболевание развивается вследствие передачи инфекции от человека к человеку [1, 5, 16–18].

Результаты серологических исследований показывают, что большинство людей перенесло асимптомную пневмоцистную инфекцию в первые годы жизни [1, 5].

Антитела к пневмоцисте выявляются начиная с 2-летнего возраста [20]. Так, более 90% взрослых людей имеют антитела к *P. carinii* [5, 21]. У 80% детей, достигших 3 лет, с нормальным иммунитетом обнаруживаются антитела к *P. carinii* [22, 23], на основании чего сделан вывод о том, что сероконверсия происходит в раннем возрасте, когда ребенок инфицируется микробом. Противопневмоцистные антитела обнаруживаются у 71% детей в возрасте от 11-ти до 15-ти лет [24].

На основании экспериментов на животных и данных аутопсии длительное время предполагалось наличие бессимптомного носительства небольшого количества пневмоцист у подавляющего большинства индивидуумов на протяжении всей жизни. Однако более поздними работами установлено, что пневмоцистная пневмония скорее является реинфекцией, чем аутоинфекцией, а индивидуумы с нормальной иммунной системой не являются носителями пневмоцист. В то же время *P. carinii* являлась случайной находкой при аутопсии (до появления СПИДа) у 8% пациентов с иммунодефицитными состояниями [5, 21].

Пневмоцистная пневмония является уникальной болезнью, так как даже в фатальных случаях инфекция редко выходит за пределы легких. Это связано с крайне низкой вирулентностью возбудителя. Однако имеются данные о поражении пневмоцистами костного мозга, лимфатических узлов, селезенки, печени, желудочно-кишечного тракта, сердца, надпочечников и глаз. У большинства таких больных вышеуказанные поражения органов и систем являются случайной находкой, и лишь у некоторых пациентов течение болезни проявляется клинически [5].

Среди основных групп риска среди взрослых первое место занимают ВИЧ-инфицированные и больные СПИДом (пневмоцистная пневмония развивается более чем у 60% лиц этой группы) [1, 4, 20]. На втором месте по частоте заболеваемости пневмоцистной пневмонией – больные с лимфогоретикальным раком, на третьем – лица с пересаженными органами, получающие терапию циклоспорином [1].

W. T. Hughes [23], анализируя мировую литературу, приводит список состояний и болезней (исключая СПИД), при которых встречается пневмоцистная пневмония (в процентах ко всем больным, кроме больных СПИДом): недоношенные новорожденные составляют 68,1% всех заболевших пневмоцистной пневмонией, больные лейкемией – 12,3%, другими злокачественными опухолями – 7,3%, при неизвестных причинах – 4,2%, трансплантации органов – 3,6%, первичной иммунной недостаточности – 2,0%, коллагенозах – 0,6%, нарушениях питания – 0,3%, смешанных причинах – 0,3%, инфекции – 0,2%, множественной миеломе – 0,2%, анемии/полицитемии – 0,1%, болезнях почек – 0,1% [1]. В среднем заболеваемость пневмоцистной пневмонией у взрослых, страдающих различными нарушениями иммунитета, составляет 22,7% [1, 24].

Поскольку степень и характер иммуносупрессии во время ВИЧ-инфицирования и вторичных иммунодефицитов отличается, то отличается и течение пневмоцистной пневмонии. Для ВИЧ-инфицированных характерно медленное развитие дыхательной недостаточности: непродуктивный кашель в течение нескольких недель, месяцев, прогрессирующая одышка и субфебрильная температура тела. Для ВИЧ-негативных пациентов характерно острое начало с быстрой потерей функций легких и развитием гипоксемии (3–5 дней). Следует отметить, что на рентгенограмме органов грудной полости изменения могут отсутствовать. Пенистый секрет, характерный для пневмоцистной пневмонии, рентгеногегативный, поэтому при наличии

клинических проявлений в виде инспираторной одышки патологические изменения не выявляются. Рентгенологические изменения начинают выявляться по мере утолщения альвеолярной стенки [5, 14, 18].

Однако мы не ставили задачу осветить полностью клиническую картину пневмоцистной пневмонии. Считаем более целесообразным обратить внимание на трудности диагностики и остановиться на морфологической диагностике данного заболевания.

Диагностика пневмоцистной пневмонии, основанная на выделении возбудителя из мокроты, в большинстве случаев затруднена из-за неспецифичности симптомов заболевания, стертости клинической картины, сочетания с другими вторичными поражениями легких, еще больше осложняющими диагностику. Исследование мокроты является наиболее доступным методом диагностики, но паразитологическое подтверждение не всегда возможно вследствие скудости выделения мокроты и невозможности получения материала для исследования, а доступные серологические реакции ненадежны. Это влечет за собой неадекватную терапию и, как следствие, зачастую летальный исход [1, 25]. К тому же клиницисты часто не обращают внимания на лиц группы риска, к которым должны быть отнесены пациенты с нетипично, длительно протекающей, неподдающейся терапии пневмонией, что могло бы натолкнуть на мысль об иммунодефиците, возможно на фоне ВИЧ-инфекции, что подтверждается иммунограммой и методом иммуноферментного анализа (ИФА) крови.

Для обнаружения пневмоцисты помимо свободно отделяемой мокроты может быть использован различный клинический материал: индуцированная мокрота, бронхоальвеолярный смыв, трахеальный аспират, трансбронхиальный или трансторакальный биоптат, материал, полученный при открытой биопсии легких [5]. Однако промывание и биопсия практически не применяются в клиниках, а достоверно диагноз пневмоцистной пневмонии можно подтвердить только при гистологическом исследовании препарата легкого.

По данным литературы, гистологические признаки пневмоцистной пневмонии можно разделить на три стадии. Начальная (I) стадия характеризуется наличием цист и трофозоитов, прикрепленных к фибронектину альвеолярной стенки. Для этой стадии характерно отсутствие воспаления стенок альвеол и клеточной инфильтрации, а также каких-либо клинических проявлений.

Во второй стадии наблюдается десквамация альвеолярного эпителия и повышение количества цист внутри альвеолярных макрофагов. На этой стадии могут появиться клинические симптомы болезни.

Третья (финальная) стадия представляет собой реактивный альвеолит с интенсивной десквамацией альвеолярного эпителия, вакуолизацией цитоплазмы альвеолярных макрофагов, моно- или плазмочитарной интерстициальной инфильтрацией, большим количеством пневмоцист как в макрофагах, так и в просвете альвеол. По мере прогрессирования болезни трофозоиты и детрит накапливаются в просвете альвеол вплоть до их полной облитерации, нарушается синтез сурфактанта. При этом резко снижается диффузия газов,

развивается дыхательная недостаточность [1, 5].

Для морфологической идентификации пневмоцист в клиническом материале применяют следующие методы окраски: по Гомори-Грокотту (метенаминовым серебром), по Грамму-Вейгерту, толуидиновым синим, калькофтором белым, по Папаниколау, по Райту или Гимзе. В настоящее время в современных лабораториях используют иммунофлюоресцентное окрашивание стенок цист моноклональными антителами [1, 5, 14].

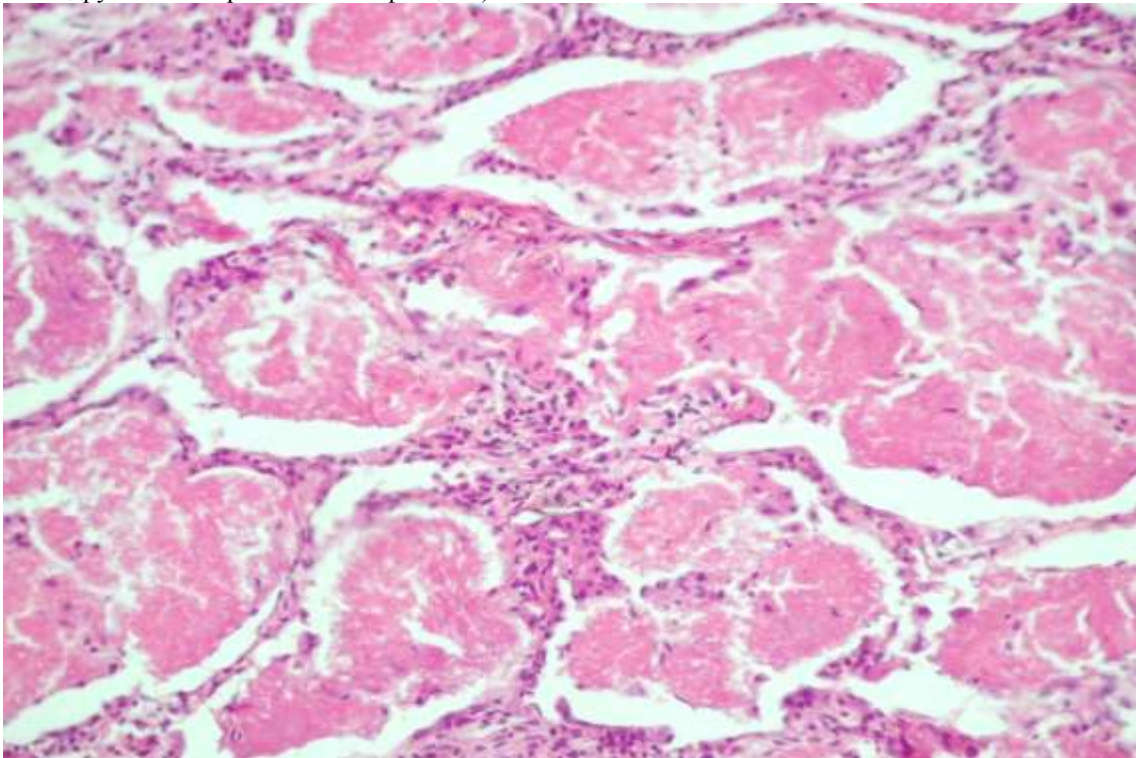
В нашей практике за короткий период времени мы столкнулись с двумя случаями пневмоцистной пневмонии, диагностированной по аутопсийному материалу. В обоих случаях умершие были молодыми женщинами 29-ти и 30-ти лет.

В первом случае определялась пневмоцистная пневмония, подтвержденная гистологически, с субтотальным поражением обоих легких, с массивной карнификацией. Проведенное микробиологическое исследование секционного материала ткани легких обнаружило *Streptococcus viridans* и грибы рода *Candida*, что было расценено нами как присоединившаяся инфекция. Мы предполагаем, что у больной имело место иммунодефицитное состояние, однако в клинике исследование на ВИЧ-инфекцию и иммунограмма не были произведены.

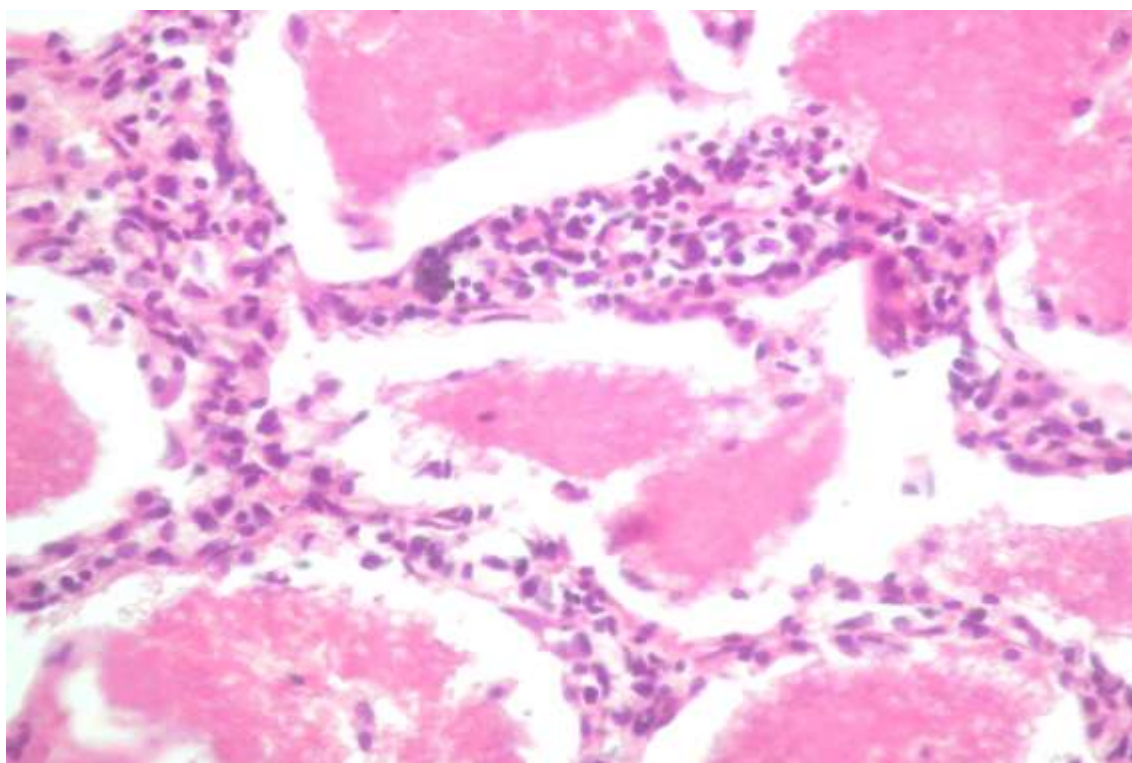
Во втором случае ВИЧ-инфекция была подтверждена с помощью ИФА и в структуре клинического и патологоанатомического диагнозов выступает основным заболеванием. Шифр, согласно МКБ-10, «В 20.1» («Болезнь, вызванная ВИЧ, с проявлениями других бактериальных инфекций») был

присвоен на основании наличия пневмонии с карнификацией и типичной морфологической картиной, характерной для пневмоцистной пневмонии (однако проведенное только лишь бактериологическое исследование мокроты выявило *Enterococcus faecalis*), а также на основании септицемии (кровь на стерильность – выделен *Staphylococcus aureus* (10^4)). Микроскопическое исследование лимфоидной ткани лимфатических узлов и селезенки выявило ее истощение, что подтверждало иммунодефицитное состояние.

В обоих указанных случаях выявлялись характерные для пневмоцистной пневмонии макроскопические и микроскопические особенности. При макроскопическом исследовании легкие «резиновой» плотности, серо-красного цвета, мраморного вида, на разрезе со стекающими слизистыми, кое-где слизисто-кровянистыми, массами. При микроскопическом исследовании кусочков легких, окрашенных гематоксилином и эозином, отмечаются расширенные бронхиолы, альвеолы и мелкие бронхи, которые заполнены эозинофильной пенистой вакуолизированной массой, в межлунговой ткани определяются скопления плазмочитов, лимфоцитов, макрофагов, отдельных лейкоцитов (рис. 1 а, б). Кроме того, отмечается чередование вышеописанных участков с участками компрессионного ателектаза и эмфиземы, встречаются измененные участки по типу фиброзирующего альвеолита (рис. 2). Также в первом случае выявлялись участки пневмонии с присоединившимся гнойным компонентом (рис. 3).



a)



б)

Рис. 1. Альвеолы заполнены эозинофильной пенистой вакуолизированной массой, лимфоплазмочитарная инфильтрация межзубочной ткани. Окраска гематоксилином и эозином, а)×200, б) ×400.

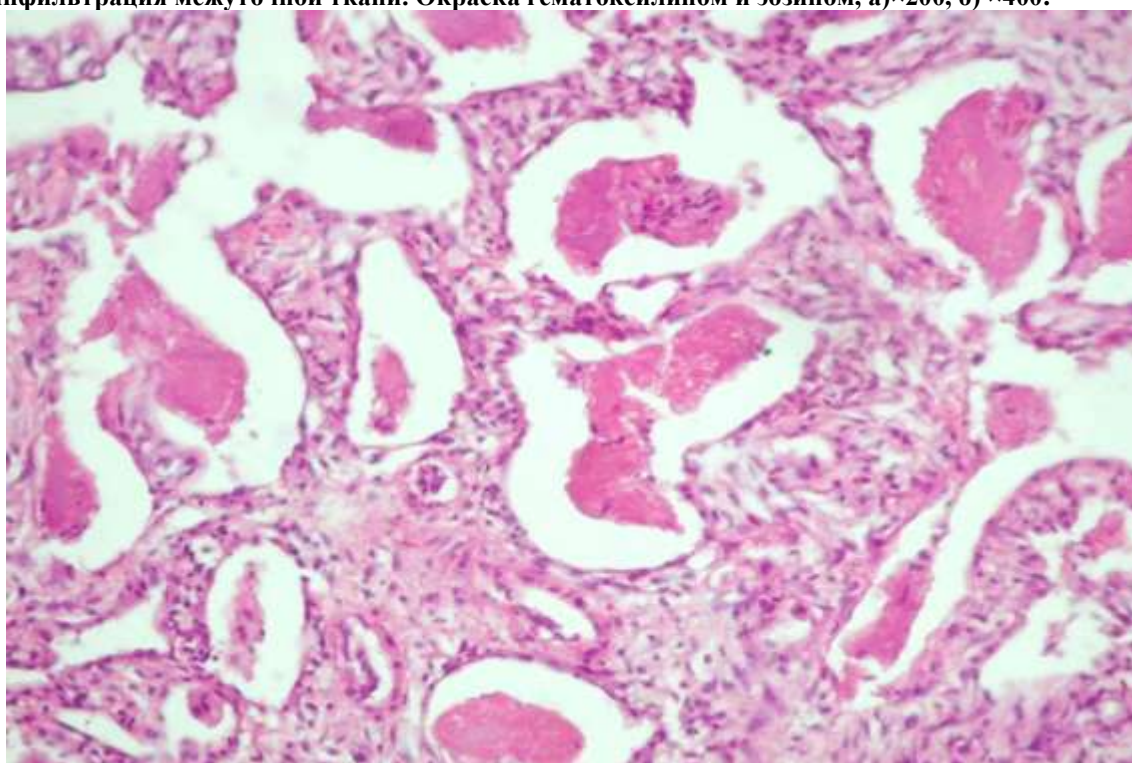


Рис. 2. Утолщение и фибрирование межальвеолярных перегородок, в просвете альвеол остатки эозинофильной пенистой вакуолизированной массы. Окраска гематоксилином и эозином, ×200.

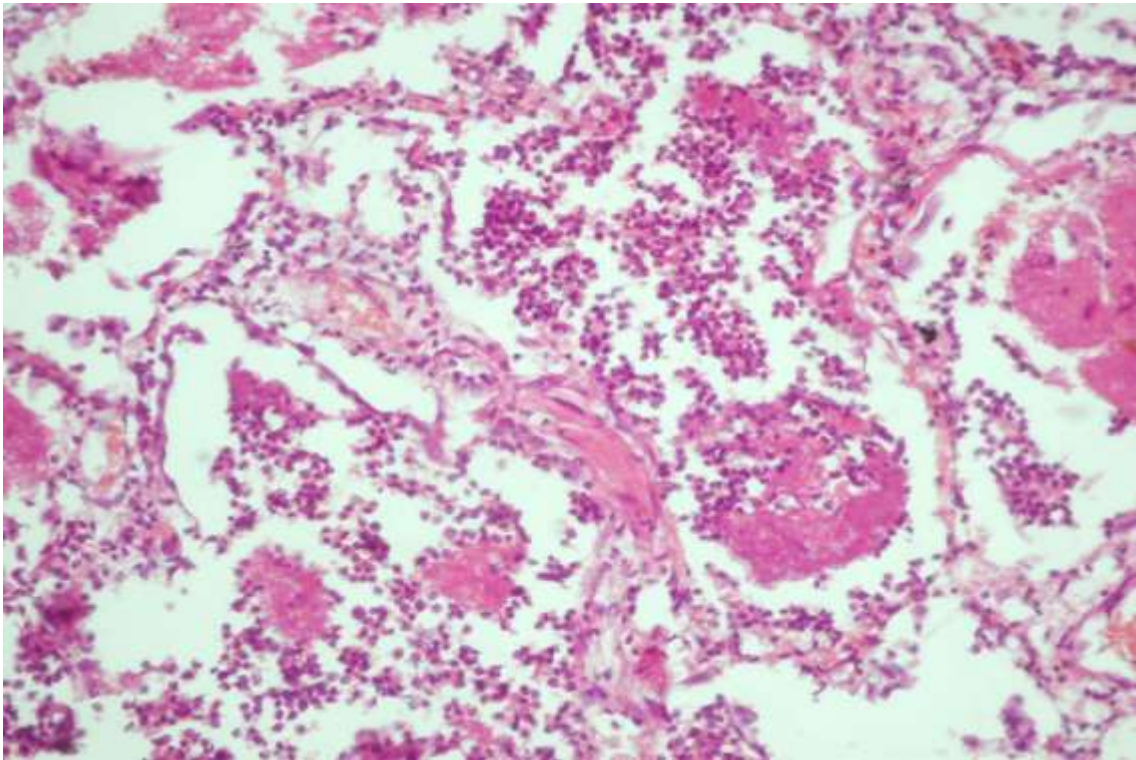


Рис. 3. Альвеолы заполнены экссудатом, представленным эозинофильной пенистой вакуолизированной массой и гнойным компонентом. Окраска гематоксилином и эозином, $\times 200$.

Непосредственной причиной смерти в обоих случаях явилась острая легочно-сердечная недостаточность. Хотелось бы подчеркнуть, что развитие клинической симптоматики, обусловленной подтвержденной пневмоцистной пневмонией, занимало в первом случае более 1,5 месяцев, что косвенно подтверждает версию ВИЧ-инфекции, во втором – около 1 месяца.

При сличении клинических и патологоанатомических диагнозов вынесено совпадение, однако ни в одном из случаев прижизненно ни физикально, ни лабораторно, ни инструментально не установлен этиологический фактор развившейся пневмонии. Нам не представляется возможным судить о том, повлияло ли бы своевременное выявление возбудителя и проведение этиопатогенетической терапии на прогноз и исход заболевания.

Таким образом, пневмоцистоз, в частности пневмоцистная пневмония, занимает значительное место среди часто встречающихся и трудно диагностируемых бронхолегочных инфекций. В настоящее время пневмоцистная инфекция приобретает все большее значение в результате того, что раньше она рассматривалась как заболевание преимущественно новорожденных и ослабленных детей первого года жизни, тогда как сейчас из патологии детского возраста пневмоцистоз превратился в серьезную проблему «оппортунистических» инфекций в связи с ростом числа как ВИЧ-ассоциированных, так и неассоциированных с ВИЧ-инфекцией лиц с иммунодефицитными состояниями. Низкая регистрация заболеваемости пневмоцистозом (пневмоцистной пневмонией) свидетельствует об ограниченном использовании методов специфической диагностики данной патологии.

Основой диагностики инфекции является наличие выраженных клинических симптомов, что встречается достаточно редко. Учитывая вышеизложенное, хотелось бы подчеркнуть актуальность разработки и внедрения в практику критериев клинической диагностики пневмоцистной инфекции, высокоэффективных лабораторных методов подтверждения диагноза, выработки настороженности медицинского персонала в плане пневмоцистной пневмонии в клинически трудно диагностируемых случаях, своевременного проведения специфического лечения, что позволит получить благоприятный исход заболевания.

References

1. Rekalova E. M. Pneumocystosis in pulmonology / E. M. Rekalova // Ukrainian pulmonary journal. – 2001. – № 2. – P. 58–64.
2. Kornienko M. N. Epidemiological characteristics and modern immunodiagnosics of pneumocystosis: thesis of dissertation for the scientific degree of candidate of biological science: special. 14.00.30 «Epidemiology» / Kornienko Marina Nikolaevna ; Scientific research institute of epidemiology and microbiology named after N. F. Gamaleya. – Moscow, 2009. – 25 p.
3. Pneumocystosis and its prevention: text-book / E. P. Kovaleva, V. A. Ryabceva, I. P. Ivanenko [et al.] – Moscow, 1986. – 16 p.
4. Stansell J. Pneumocystis Carinii Pneumonia: risk factors, clinical presentation and natural history / J. Stansell, P. Hopewell // Cl. Inf. Dis. – 1995. – V.2, № 3. – P. 449–459.
5. Carajas N. V. Pneumocystis pneumonia: clinical and microbiological aspects / N. V. Carajas, A. V. Dehnich // Clinical microbiology and antimicrobial chemotherapy. – 1999. – № 1, Volume I. – P. 12–22.
6. Cherenko S. O. Diagnostics and treatment of pneumocystis

- pneumonia in HIV-infected [FTP archive] [electronic resource] / S. O. Cherenko // www.ifp.kiev.ua. Original articles. – The mode of access to the journal. <http://www.ifp.kiev.ua/ftp1/original/2006/cherenko2006.pdf>.
7. Chagas C. Nova tripanozomiazose humana: estudo sobre a morfologia e o evolutivo do *Schizotrypanum cruzi* n. gen. sp., agente etiologico de nova entidade morbida do homen / C. Chagas // Mem. Inst. Oswaldo Cruz. – 1909. – V. 1. – P. 159–218.
8. Carinii A. Formas de eschizogonia do *Trypanozoma lewisi* / A. Carinii // Commun. Soc. Med. Sao Paolo. – 1910. – V. 16. – P. 204.
9. Delanoe P. Sur les rapports des kystes de Carinii du poumon des rats avec le *Trypanosoma Lewisi* / P. Delanoe, M. Delanoe // C.R. Acad. Sci. – 1912. – V. 155. – P. 658–660.
10. Weverling G. J. Discontinuation of *Pneumocystis carinii* prophylaxis after start of highly active antiretroviral therapy in HIV-1 infection / G. J. Weverling, A. Mocroft, B. Ledergerber et al. // Lancet. – 1999. – Vol. 353. – P. 1293–1298.
11. Centers for Disease Control and Prevention. *Pneumocystis pneumonia* – Los Angeles // MMWR. – 1981. – Vol.30. – P.250–252.
12. Edman J. C. Ribosomal RNA sequence shows *Pneumocystis carinii* to be member of the fungi / J. C. Edman, J. A. Kovacs, H. Masur et al. // Nature. – 1988. – V. 334. – P. 519–522.
13. Hadley W. K. *Pneumocystis* / W. K. Hadley, L. Valerie // P. R. Murray et al., eds. Manual Clin. Microbiol. – 1995. – Vol. 62. – P. 738–748.
14. Cherenko S. O. *Pneumocystis pneumonia* in HIV-infected: diagnostics and treatment / S. O. Cherenko // Medical newspaper «Health of Ukraine». – 2008. – № 16/1. – P. 30–32.
15. Gigliotti F. *Pneumocystis carinii* is not universally transmissible between mammalian species / F. Gigliotti, A. G. Harmsen, C. G. Haidaris // Infect. Immun. – 1993. – V. 61. – P. 2886–2890.
16. Helweg Larsen J. Clusters of *Pneumocystis carinii* pneumonia: analysis of person to person transmission by genotyping / Larsen J. Helweg // Q. J. Med. – 1998. – Vol.91. – P. 813–820.
17. Morris A. Update on the epidemiology and transmission of *Pneumocystis carinii* / A. Morris, C. B. Beard, L. Huang // Microbes Infect. – 2002. – V. 4. – P. 95–103.
18. Thomas C.F. *Pneumocystis pneumonia* / C. F. Thomas, A. H. Limper // N. Engl. Med. – 2004. – V. 350. – P. 2487–2498.
19. Vargas S. L. Search for primary infection by *Pneumocystis carinii* in a cohort of normal, healthy infants / S. L. Vargas, W. T. Hughes, M. E. Santolaya et al. // Clin. Infect. Dis. – 2001. – V. 32. – P. 855–861.
20. Laing R. Features and outcome of *Pneumocystis Carinii* pneumonia according to risk category for HIV infection / R. Laing, R. Brettle, C. Leen et al. // Scand. J. Infect. Diseases. – 1997. – V. 29, № 1. – P. 57–61.
21. Meuwissen J. H. E. Parasitological and serologic observations of infection with *Pneumocystis* in humans / J. H. E. Meuwissen, I. Tauber, A. D. E. M. Leewenberg et al. // J. Infect. Dis. – 1977. – Vol. 136. – P. 43–49.
22. De Stefano J. New biological insights / J. De Stefano, P. Walzor // Cl. Inf. Dis. – 1995. – V. 2, № 3. – P.415–430.
23. Hughes W. T. *Pneumocystis Carinii* infections in mothers, infants and non-AIDS elderly adults / W. T. Hughes // Cl. Inf. Dis. – 1995. – V. 2, № 3. – P.461–470.
24. HIV infection and AIDS-associated diseases / A. Ya. Lysenko, M. H. Turyanov, M. V. Lavdovskaya, V. M. Podolskiy. – Moscow, 1996. – 624 p.
25. Samitova E. R. *Pneumocystis pneumonia* in patients with HIV infection: clinical features, diagnostics and treatment : thesis of dissertation for the scientific degree of candidate of medical science: special. 14.01.09 «Infectious diseases», 03.02.11 «Parasitology» / Samitova Elmira Rastyamovna ; State Educational Institution «Peoples' friendship university of Russia». – Moscow, 2011. – 22 p.

УДК: 616.24-002-036.22-091.8

**ПНЕВМОЦИСТНА ПНЕВМОНІЯ:
ІСТОРИЧЕСКІЕ, ЕПІДЕМІОЛОГІЧЕСКІЕ І
КЛІНІКО-МОРФОЛОГІЧЕСКІЕ АСПЕКТИ**
Марковский В. Д., Плитень О. Н., Мирошниченко М. С., Мирошниченко А. А.

Пневмоцистна пневмонія – небезпечна для життя форма пневмонії, яка виникає у людей з ослабленою імунною системою. У статті авторами відображені історичні та епідеміологічні аспекти пневмоцистної пневмонії, представлені діагностичні та клініко-морфологічні підходи до даного захворювання. В якості прикладу авторами наведено два випадки спостереження з практики пневмоцистної пневмонії, що була діагностована у молодих жінок на аутопсійному матеріалі. Наведені авторами дані щодо пневмоцистної пневмонії дозволять лікарям практичної охорони здоров'я звернути особливу увагу на своєчасну профілактику, діагностику і лікування даної патології.

Ключові слова: пневмоцистна пневмонія, діагностика, клініко-морфологічні особливості.

УДК: 616.24-002-036.22-091.8

**ПНЕВМОЦИСТНА ПНЕВМОНІЯ: ІСТОРИЧНІ,
ЕПІДЕМІОЛОГІЧНІ ТА КЛІНІКО-
МОРФОЛОГІЧНІ АСПЕКТИ**
Маяковский В. Д., Плитень О. М., Мирошниченко М. С., Мирошниченко О. О.

Пневмоцистна пневмонія – небезпечна для життя форма пневмонії, яка виникає у людей з ослабленою імунною системою. У статті авторами відображені історичні та епідеміологічні аспекти пневмоцистної пневмонії, представлені діагностичні та клініко-морфологічні підходи до даного захворювання. Автори наводять два випадки спостереження з практики пневмоцистної пневмонії, що була діагностована у молодих жінок на аутопсійному матеріалі. Наведені авторами дані щодо пневмоцистної пневмонії дозволять лікарям практичної охорони здоров'я звернути особливу увагу на своєчасну профілактику, діагностику і лікування даної патології.

Ключові слова: пневмоцистна пневмонія, діагностика, клініко-морфологічні особливості.

УДК: 616.24-002-036.22-091.8

**PNEUMOCYSTIS PNEUMONIA: HISTORICAL,
EPIDEMIOLOGICAL, CLINICAL AND
MORPHOLOGICAL ASPECTS**

**Markovskiy V. D., Pliten O. N., Myroshnychenko M. S.,
Myroshnychenko A. A.**

Pneumocystis pneumonia is a life-threatening form of pneumonia, which occurs in people with insufficiency of immune system. In the article is devoted the data of the literature about historical, epidemiological, diagnostic, clinical and morphological aspects of pneumocystis pneumonia. The authors give two own observations from the practice of pneumocystis pneumonia that was diagnosed in young women using autopsy material. This article will allow the doctors of practical health care to pay special attention to the timely prevention, diagnostics and treatment of this pathology.

Key words: pneumocystis pneumonia, diagnostics, clinical and morphological features.