ХАРКІВСЬКИЙ НАЦІОНАЛЬНИЙ МЕДИЧНИЙ УНІВЕРСИТЕТ

ЗБІРНИК ТЕЗ
ТА
ПОСТЕРНИХ РОБІТ

«АКТУАЛЬНІ ПИТАННЯ ДІАГНОСТИКИ ТА ЛІКУВАННЯ ВНУТРІШНІХ ХВОРОБ НА ПРИКЛАДІ КЛІНІЧНОГО ВИПАДКУ»

з міжнародною участю

(березень-травень 2020 року)

ХАРКІВ – 2020

ХАРКІВСЬКИЙ НАЦІОНАЛЬНИЙ МЕДИЧНИЙ УНІВЕРСИТЕТ

ЗБІРНИК ТЕЗ
ТА
ПОСТЕРНИХ РОБІТ

«АКТУАЛЬНІ ПИТАННЯ ДІАГНОСТИКИ ТА ЛІКУВАННЯ
ВНУТРІШНІХ ХВОРОБ
НА ПРИКЛАДІ КЛІНІЧНОГО ВИПАДКУ»
з міжнародною участю

(березень-травень 2020 року)

ХАРКІВ – 2020

УДК: 616.1/.4-07-085

Відповідальний редактор: М’ясоєдов В.В., Бабак О.Я.
Редакційна колегія: Железнякова Н.М., Зелена І.І., Молодан В.І., Просоленко К.О., Рождественська А.О.
Відповідальні секретарі: Рождественська А.О., Тверезовська І.І.
Ідея проекту: Молодан В.І.

А33 «Актуальні питання діагностики та лікування внутрішніх хвороб на прикладі клінічного випадку» з міжнародною участю / збірник тез та постерних робіт, Харків ХНМУ, 2020. – 119с.

До збірника включено тези і постери молодих вчених та лікарів-інтернів за результатами власних клінічних спостережень.

Надіслані до Оргкомітету матеріали публікуються без редакторської та коректорської правки, відповідальність за їх зміст несуть автори.

ЗМІСТ

ЗМІСТ 4

АКТУАЛЬНІ ПИТАННЯ КАРДІОЛОГІЇ 9

КАРДІОГЕННИЙ ШОК: СУЧАСНІ МЕТОДИ ЛІКУВАННЯ У ПАЦІЄНТІВ ПОХИЛОГО ТА СТАРЕЧОГО ВІКУ .....

Арутюнян А. Ю. 9

КЛІНІЧНИЙ ВИПАДОК: ДИСЕКЦІЯ АОРТИ ТИПУ А ПО СТЕНФОРДУ .....

Афанасенко Д.М., Молодан В.І. 11

КЛІНІЧНИЙ ВИПАДОК НІЧНОЇ ГІПЕРТЕНЗІЇ НА ФОНІ ЦУКРОВОГО ДІАБЕТУ .....

Більченко А.О.[1], Магдаліц Т.І.[2] 13

КЛІНІЧНИЙ ВИПАДОК ПРОВЕДЕННЯ ІНТЕНСИВНОЇ ТЕРАПІЇ У ПАЦІЄНТА З ГОСТРИМ ІНФАРКТОМ МІОКАРДУ, УСКЛАДНЕНИМ ФІБРИЛЯЦІЄЮ ШЛУНОЧКІВ .....

Бузевич Є.О., Молодан В.І. 14

ОСОБЛИВОСТІ КЛІНІЧНОГО ПЕРЕБІГУ ІНФАРКТА МІОКАРДА У ПОЄДНАННІ З ЛІМФОГРАНУЛЕМАТОЗОМ ТА ІДІОПАТИЧНОЮ ТРОМБОЦИТОПЕНІЧНОЮ ПУРПУРОЮ .....

Ванджура Я.Л., Деніна Р.В., Середюк М.-А.В., Гринів Н.М., Фреїк С.П. 16

ВЫДАЮЩИЕСЯ ТЕБЕЗИЕВЫ ВЕНЫ КАК РЕДКАЯ ВРОЖДЕННАЯ КОРОНАРНАЯ АНОМАЛИЯ, ПРОЯВЛЯЮЩАЯСЯ КАК ОСТРАЯ ИШЕМИЯ МИОКАРДА .....

Вишневская И.Р., Стороженко Т.Е., Белая Н.В. 18

ВЕДЕННЯ ХВОРОГО З ГОСТРИМ ПЕРИКАРДИТОМ .....

Гунько Г. В. 20

ПРОГНОЗУВАННЯ ОСТЕОПЕНІЧНИХ СТАНІВ У ХВОРИХ НА ІШЕМІЧНУ ХВОРОБУ СЕРЦЯ .....

Іванова К. В. 22

КЛІНІЧНИЙ ВИПАДОК ВИКОРИСТАННЯ ВНУТРІШНЬОАОРТАЛЬНОЇ БАЛОННОЇ КОНТРАПУЛЬСАЦІЇ ПРИ КАРДІОГЕННОМУ ШОЦІ .....

Лєвашова А.І. 24

ВИВЧЕННЯ ЕФЕКТИВНОСТІ РЕАБІЛІТАЦІЙНОГО ЛІКУВАННЯ ПІСЛЯІНФАРКТНОГО ХВОРОГО З ВИСОКИМ ІНДЕКСОМ КУРЦЯ .....

Луцька В.Л., Процько В.В. 28

ХАРАКТЕРИСТИКА МЕТАБОЛІЧНОГО СТАТУСУ КУРЦІВ ПІСЛЯ ПЕРЕНЕСЕНОГО ГОСТРОГО КОРОНАРНОГО СИНДРОМУ В УМОВАХ САНАТОРНО-КУРОРТНОЇ РЕАБІЛІТАЦІЇ .....

Луцька В.Л., Бігун І.М. 30

ДІАГНОСТИЧНІ МОЖЛИВОСТІ ШКАЛ ОЦІНКИ РОЗВИТКУ ТЕЛА .....

Молодан В.І. 32

ОСОБЛИВОСТІ ДІАГНОСТИКИ ТА ЛІКУВАННЯ ХВОРОГО З ГОСТРИМ МІОКАРДИТОМ .....

Постолакі М.А 34

ИНФОРМАТИВНОСТЬ НЕИНВАЗИВНЫХ НАГРУЗОЧНЫХ ТЕСТОВ В ДИАГНОСТИКЕ ЗАБОЛЕВАНИЙ КОРОНАРНЫХ АРТЕРИЙ В РЕАЛЬНОЙ КЛИНИЧЕСКОЙ ПРАКТИКЕ .....

Резник Л.А., Сердобинская Э.Н. 36

ГОСТРИЙ ІНФАРКТ МІОКАРДА, ЯК ПРОЯВ СИСТЕМНОГО ВАСКУЛІТУ .....
Середюк Н.М., Деніна Р.В., Готюр О. І. 38
КЛІНІЧНИЙ ВИПАДОК ХВОРОГО ІЗ ГОСТРИМ ІНФАРКТОМ МІОКАРДА БЕЗ ЗУБЦЯ Q.....
Чхун К.К. 40

АКТУАЛЬНІ ПИТАННЯ РЕВМАТОЛОГІЇ 42

КЛІНІЧНИЙ ВИПАДОК ХВОРОЇ З НЕДИФЕРЕНЦІЙОВАНИМ КОЛАГЕНОЗОМ .....
Гончаренко С.С. 42
ОСОБЛИВОСТІ ЗАСТОСУВАННЯ ГЕННО-ІНЖЕНЕРНИХ БІОЛОГІЧНИХ ПРЕПАРАТІВ В ЛІКУВАННІ ХВОРОБИ ТАКАЯСУ .....
Рождественська А.О. 44

АКТУАЛЬНІ ПИТАННЯ ПУЛЬМОНОЛОГІЇ 46

ПОЄДНАННЯ ХВОРОБ СИСТЕМИ КРОВООБІГУ ТА ОРГАНІВ ДИХАННЯ У ХВОРИХ КАРДІОЛОГІЧНОГО СТАЦІОНАРУ .....
Гетман О.А., Антонова І.В. 46
МІЖДИСЦИПЛІНАРНА СПІВПРАЦЯ У ВЕДЕННІ ХВОРОГО НА ІНВАЗИВНИЙ АСПЕРГІЛЬОЗ НА ФОНІ ХРОНІЧНОГО ОБСТРУКТИВНОГО ЗАХВОРЮВАННЯ ЛЕГЕНЬ ТА ВИКЛАДАННЯ ЗІ СПЕЦІАЛЬНОСТІ «ЗАГАЛЬНА ПРАКТИКА-СІМЕЙНА МЕДИЦИНА» НА ДОДИПЛОМНОМУ ТА ПІСЛЯДИПЛОМНОМУ ЕТАПАХ .....
Рудіченко В.М. 47
КЛІНІЧНИЙ ВИПАДОК ХРОНІЧНОГО ОБСТРУКТИВНОГО ЗАХВОРЮВАННЯ ЛЕГЕНЬ ІІІ СТАДІЇ НА ТЛІ БРОНХІАЛЬНОЇ АСТМИ .....
Сухонос Н.К. 49

АКТУАЛЬНІ ПИТАННЯ ЕНДОКРИНОЛОГІЇ .....

РАЦІОНАЛЬНИЙ ПІДХІД ДО ЛІКУВАННЯ ПЕРВИННОГО ГІПОТИРЕОЗУ НА ФОНІ АУТОІМУННОГО ТИРЕОЇДИТУ ТА КОМПЕНСАТОРНОЇ ГІПЕРТРОФІЇ ГІПОФІЗУ.....
Гавриленко В. Є. 53
СИНДРОМ ШМІДТА.....
Митрофанюк В. А. 55

АКТУАЛЬНІ ПИТАННЯ ГАСТРОЕНТЕРОЛОГІЇ 57

IRREVERSIBLE HEPATOTOXICITY: ANASTROZOLE INDUCED .....
Bashkirova A.D. 57
НЕСПЕЦИФІЧНИЙ ВИРАЗКОВИЙ КОЛІТ, ЯК ХВОРОБА-ПОПЕРЕДНИК ОНКОЛОГІЇ: КЛІНІЧНИЙ ВИПАДОК.....
Лапшина К.А., Бабак О.Я., Черняк А. М. 58
ВПЛИВ ТЮТЮНОПАЛІННЯ НА СТРУКТУРНО-КІСТКОВІ ЗМІНИ ПРИ ХРОНІЧНОМУ ПАНКРЕАТИТІ.....
Онуфрик З.Я., Бабінець Л.С. 61
КЛИНИЧЕСКИЙ СЛУЧАЙ БОЛЬНОЙ С БОЛЕЗНЬЮ КРОНА.....
Резник М.А. 62

НАСТРОЖЕНІСТЬ ЩОДО ЕКЗОКРИННОЇ НЕДОСТАТНОСТІ ПІДШЛУНКОВОЇ ЗАЛОЗИ У КОМОРБІДНИХ ПАЦІЄНТІВ З ДИСПЕПСИЧНИМИ І ТРИВОЖНИМИ РОЗЛАДАМИ .....
Сабат З.І., Редьква О.В., Бабінець Л.С. 64
ОРИГІНАЛЬНИЙ ПІДХІД ЩОДО ТЕРАПІЇ ХВОРИХ НА ХРОНІЧНИЙ ПАНКРЕАТИТ У КОМОРБІДНОСТІ ІЗ ЗАГОСТРЕННЯМ ЗАПАЛЬНИХ ЯВИЩ У ГАСТРОДУОДЕНАЛЬНІЙ ЗОНІ .....
Шевченко Н.О. 67
КЛІНІЧНИЙ ВИПАДОК ПАЦІЄНТА З СИНДРОМОМ БАДДА-КІАРІ: ДІАГНОСТИКА ТА ЛІКУВАННЯ .....
Ярова Я.А., Лапшина К.А. 69

АКТУАЛЬНІ ПИТАННЯ АЛЕРГОЛОГІЇ 72

КЛІНІЧНИЙ ВИПАДОК: СИНДРОМ ЛАЙЕЛЛА .....
Афанасенко Д.М., Молодан В.І., Рождественська А.О. 72
НЕОТЛОЖНАЯ ПОМОЩЬ ПРИ АНАФИЛАКТОИДНОЙ РЕАКЦИИ – ВЫБОР ТЕРАПЕВТИЧЕСКОЙ СТРАТЕГИИ.....
Мащенко А.А., Молодан В.И. 74

АКТУАЛЬНІ ПИТАННЯ КОМОРБІДНИХ СТАНІВ 77

ОСОБЛИВОСТІ РАННЬОЇ ДІАГНОСТИКИ СТЕАТОГЕПАТИТУ НА ФОНІ ЦУКРОВОГО ДІАБЕТУ 2-ГО ТИПУ .....
Літвинова А.М. 77
ЗАГОСТРЕННЯ ХРОНІЧНОГО ПІЄЛОНЕФРИТУ У ХВОРОЇ НА ЦУКРОВИЙ ДІАБЕТ У ПОЄДНАННІ З ГІПЕРТОНІЧНОЮ ХВОРОБОЮ, ЩО СУПРОВОДЖУВАВСЯ ВИРАЖЕНОЮ ГІПЕРКАЛІЄМІЄЮ .....
Молодан Д.В. 79
ВПЛИВ ГІПЕРТОНІЧНОЇ ХВОРОБИ НА ПЕРЕБІГ НЕАЛКОГОЛЬНОЇ ЖИРОВОЇ ХВОРОБИ ПЕЧІНКИ НА ПРИКЛАДІ КЛІНІЧНОГО ВИПАДКУ .....
Рождественська А.О., Железнякова Н.М. 81
ЗАСТОСУВАННЯ ОНКОЛОГІЧНОГО ВИПАДКУ З МАНІФЕСТНИМИ УСКЛАДНЕННЯМИ ДЛЯ ОПРАЦЮВАННЯ ПРОГРАМИ ВЕДЕННЯ ПАЦІЄНТА ПРИ ВИКЛАДАННІ ЗІ СПЕЦІАЛЬНОСТІ «ЗАГАЛЬНА ПРАКТИКА-СІМЕЙНА МЕДИЦИНА» НА ДОДИПЛОМНОМУ ТА ПІСЛЯДИПЛОМНОМУ ЕТАПАХ .....
Рудіченко В.М., Снігир Н.В., Паламар Б.І., Виноградова Г.М., Бик В.І., Бакуліна А.А. 83
КЛІНІЧНИЙ ВИПАДОК МЕДИКАМЕНТОЗНОГО ГЕПАТИТУ ВНАСЛІДОК ПРИЙОМУ КОДЕЇНОВМІСНОГО ПРЕПАРАТУ .....
Тверезовська І. І. 86
ПРОГНОСТИЧНЕ ЗНАЧЕННЯ НЕДИФЕРЕНЦІЙОВАНОЇ ДИСПЛАЗІЇ СПОЛУЧНОЇ ТКАНИНИ У РОЗВИТКУ КОМОРБІДНОЇ ПАТОЛОГІЇ .....
Шерстюк Л.Л. 88

ПОСТЕРНА СЕКЦІЯ: АКТУАЛЬНІ ПИТАННЯ КАРДІОЛОГІЇ 92

КАРДІОГЕННИЙ ШОК: СУЧАСНІ МЕТОДИ ЛІКУВАННЯ У ПАЦІЄНТІВ ПОХИЛОГО ТА СТАРЕЧОГО ВІКУ .....
Арутюнян А. Ю. 93
ОСОБЛИВОСТІ ІНФАРКТУ МІОКАРДА У ВАГІТНИХ.....
Вакалюк І.П., Деніна Р.В., Барила Г.Г., Андрійців З.С. 94

ВЫДАЮЩИЕСЯ ТЕБЕЗИЕВЫ ВЕНЫ КАК РЕДКАЯ ВРОЖДЕННАЯ КОРОНАРНАЯ АНОМАЛИЯ, ПРОЯВЛЯЮЩАЯСЯ КАК ОСТРАЯ ИШЕМИЯ МИОКАРДА .....
Вишневская И.Р., Стороженко Т.Е., Белая Н.В......95
ВЕДЕННЯ ХВОРОГО З ГОСТРИМ ПЕРИКАРДИТОМ .....
Гунько Г.В. 96
КЛІНІЧНИЙ ВИПАДОК ВИКОРИСТАННЯ ВНУТРІШНЬОАОРТАЛЬНОЇ БАЛОННОЇ КОНТРАПУЛЬСАЦІЇ ПРИ КАРДІОГЕННОМУ ШОЦІ .....
Лєвашова А.І. 97
ДІАГНОСТИЧНІ МОЖЛИВОСТІ ШКАЛ ОЦІНКИ РОЗВИТКУ ТЕЛА.....
Молодан В.І. 98
ЕФЕКТИВНІСТЬ ІМПЛЕМЕНТАЦІЇ NEURAC-МЕТОДІВ ФІЗИЧНОЇ РЕАБІЛІТАЦІЇ У ПАЦІЄНТКИ ІЗ АРТЕРІАЛЬНОЮ ГІПЕРТЕНЗІЄЮ ТА ПОРУШЕННЯМ ВЕНОЗНОГО ВІДТОКУ У СИСТЕМІ ХРЕБЕТНИХ АРТЕРІЙ ШИЙНОГО ВІДДІЛУ ХРЕБТА.....
Неляпіна М.М......99
ОСОБЛИВОСТІ ДІАГНОСТИКИ ТА ЛІКУВАННЯ ХВОРОГО З ГОСТРИМ МІОКАРДИТОМ.....
Постолакі М.А. 100
ИНФОРМАТИВНОСТЬ НЕИНВАЗИВНЫХ НАГРУЗОЧНЫХ ТЕСТОВ В ДИАГНОСТИКЕ ЗАБОЛЕВАНИЙ КОРОНАРНЫХ АРТРИЙ В РЕАЛЬНОЙ КЛИНИЧЕСКОЙ ПРАКТИКЕ.....
Резник Л.А., Сердобинская Э.Н......101
КЛІНІЧНИЙ ВИПАДОК ХВОРОГО ІЗ ГОСТРИМ ІНФАРКТОМ МІОКАРДА БЕЗ ЗУБЦЯ Q.....
Чхун К.К......102

ПОСТЕРНА СЕКЦІЯ: АКТУАЛЬНІ ПИТАННЯ РЕВМАТОЛОГІЇ 103

КЛІНІЧНИЙ ВИПАДОК ХВОРОЇ З НЕДИФЕРЕНЦІЙОВАНИМ КОЛАГЕНОЗОМ .....
Гончаренко С.С. **104**
ОСОБЛИВОСТІ ЗАСТОСУВАННЯ ГЕННО-ІНЖЕНЕРНИХ БІОЛОГІЧНИХ ПРЕПАРАТІВ В ЛІКУВАННІ ХВОРОБИ ТАКАЯСУ.....
Рождественська А.О......105

ПОСТЕРНА СЕКЦІЯ: АКТУАЛЬНІ ПИТАННЯ ПУЛЬМОНОЛОГІЇ.....

МІЖДИСЦИПЛІНАРНА СПІВПРАЦЯ У ВЕДЕННІ ХВОРОГО НА ІНВАЗИВНИЙ АСПЕРГІЛЬОЗ НА ФОНІ ХРОНІЧНОГО ОБСТРУКТИВНОГО ЗАХВОРЮВАННЯ ЛЕГЕНЬ ТА ВИКЛАДАННЯ ЗІ СПЕЦІАЛЬНОСТІ «ЗАГАЛЬНА ПРАКТИКА-СІМЕЙНА МЕДИЦИНА» НА ДОДИПЛОМНОМУ ТА ПІСЛЯДИПЛОМНОМУ ЕТАПАХ.....
Рудіченко В.М......107

ПОСТЕРНА СЕКЦІЯ: АКТУАЛЬНІ ПИТАННЯ ЕНДОКРИНОЛОГІЇ 108

СИНДРОМ ШМІДТА.....
Митрофанюк В.А. 109

ПОСТЕРНА СЕКЦІЯ: АКТУАЛЬНІ ПИТАННЯ ГАСТРОЕНТЕРОЛОГІЇ 110

НЕСПЕЦИФІЧНИЙ ВИРАЗКОВИЙ КОЛІТ ЯК ХВОРОБА-ПОПЕРЕДНИК ОНКОЛОГІЇ: КЛІНІЧНИЙ ВИПАДОК.....
Лапшина К.А., Бабак О.Я., Черняк А.М. 111

КЛИНИЧЕСКИЙ СЛУЧАЙ БОЛЬНОЙ С БОЛЕЗНЬЮ КРОНА .....
Резник М.А. 112
КЛІНІЧНИЙ ВИПАДОК ПАЦІЄНТА З СИНДРОМОМ БАДДА-КІАРІ: ДІАГНОСТИКА ТА ЛІКУВАННЯ
Ярова Я.А., Молодан В.І. 113

ПОСТЕРНА СЕКЦІЯ: АКТУАЛЬНІ ПИТАННЯ КОМОРБІДНИХ СТАНІВ 114

КОМПЛЕКСНИЙ ПІДХІД ДО ЛІКУВАННЯ ОСТЕОАРТРОЗУ ТА ОЖИРІННЯ У ОСІБ МОЛОДОГО ВІКУ НА ПРИКЛАДІ КЛІНІЧНОГО ВИПАДКУ .....
Літвинова А.М. 115
ЗАГОСТРЕННЯ ХРОНІЧНОГО ПІЄЛОНЕФРИТУ У ХВОРОЇ НА ЦУКРОВИЙ ДІАБЕТ У ПОЄДНАННІ З ГІПЕРТОНІЧНОЮ ХВОРОБОЮ, ЩО СУПРОВОДЖУВАВСЯ ВИРАЖЕНОЮ ГІПЕРКАЛІЄМІЄЮ .....
Молодан Д.В. 116
ВПЛИВ ГІПЕРТОНІЧНОЇ ХВОРОБИ НА ПЕРЕБІГ НЕАЛКОГОЛЬНОЇ ЖИРОВОЇ ХВОРОБИ ПЕЧІНКИ НА ПРИКЛАДІ КЛІНІЧНОГО ВИПАДКУ .....
Рождественська А.О., Железнякова Н.М. 117
ЗАСТОСУВАННЯ ОНКОЛОГІЧНОГО ВИПАДКУ З МАНІФЕСТНИМИ УСКЛАДНЕННЯМИ ДЛЯ ОПРАЦЮВАННЯ ПРОГРАМИ ВЕДЕННЯ ПАЦІЄНТА ПРИ ВИКЛАДАННІ ЗІ СПЕЦІАЛЬНОСТІ «ЗАГАЛЬНА ПРАКТИКА-СІМЕЙНА МЕДИЦИНА» НА ДОДИПЛОМНОМУ ТА ПІСЛЯДИПЛОМНОМУ ЕТАПАХ .....
Рудіченко В.М., Снігир Н.В., Виноградова Г.М., Бик В.І., Бакуліна А.А., Паламар Б.І. 118

АКТУАЛЬНІ ПИТАННЯ КАРДІОЛОГІЇ

КАРДІОГЕННИЙ ШОК: СУЧАСНІ МЕТОДИ ЛІКУВАННЯ У ПАЦІЄНТІВ ПОХИЛОГО ТА СТАРЕЧОГО ВІКУ

Арутюнян А. Ю.

Харківський національний медичний університет

Кафедра внутрішньої медицини №1, м. Харків, Україна

Науковий керівник: доц. Молодан В. І.

Актуальність. Основними причинами смерті хворих на ішемічну хворобу серця (ІХС) країн Європи та США є гострий інфаркт міокарда (ІМ) та раптова коронарна смерть, яка в більшості випадків зумовлена гострим коронарним синдромом (ГКС). В Україні захворюваність ІМ становить 129,6 на 100 тис. населення. Велике значення ГКС обумовлено високою частотою ускладнень, таких як кардіогенний шок, фатальні аритмії та інш., що супроводжується великим ризиком смерті. Так при Q-ІМ госпітальна летальність складає близько 15%, приблизно половина хворих вмирає до надходження в стаціонар.

Мета. Вплив сучасних методів лікування кардіогенного шоку на фоні гострого ІМ на клінічний перебіг і виживання пацієнтів похилого та старечого віку.

Клінічний випадок. Пацієнт К., 92 роки, 18.10.2019 р. поступив зі скаргами на біль за грудиною. Анамнез захворювання: вважає себе хворим біля 8-ми годин, з 2:00 з'явився різкий біль за грудиною. Вранці 18.10.2019 р. була викликана бригада швидкої медичної допомоги. Знята електрокардіограма, яка мала ознаки гострого масивного ураження міокарду. Далі пацієнт був відправлений у відділення інтервенційної кардіології ДУ «Інститут загальної та невідкладної хірургії ім. В.Т. Зайцева НАМН України". В ургентному порядку виконана коронарографія та визначенна подальша тактика лікування. 18.10.2019 через 5 хвилин після приїзду у відділення у пацієнта зупинка ефективного кровообігу (шлуночкова тахікардія), арест (асистолія з подальшим виникненням комплексу QRS), почато реанімаційні заходи:

непрямий масаж серця, дефібриляція. Ритм відновлено. Повторний арест. Реанімація - непрямий масаж серця, дефібриляція. Відновлено несинусовий ритм. Введення інотропних агентів: дофамін 20 мкг/кг/хв, реополіглюкін 200 мл внутрішньовенно крапельно. Інтубація трахеї. Штучна вентиляція легень (ШВЛ). Імплантація тимчасового електрокардіостимулятора (ЕКС). Встановлення внутрішньоаортального балонного котрапульсатора (ВАБК). Виконано коронарографію. Імплантовано стент у стовбур лівої коронарної артерії, Timi – 3. Післяопераційний період – стан вкрай важкий. ШВЛ. ВАБК. ЕКС. Підтримка сили серцевих скорочень за допомогою високих доз інотропних препаратів. 19.10.2019 – екстубований, загальний стан з позитивною динамікою, знижені дози інотропних агентів. 20.10.2019 – видалення балону для внутрішньоаортальної контрапульсації, ЕКС, центрального венозного катетера. 21.10.2019 переведений в ДУ "Національний інститут терапії імені Л. Т. Малої Національної академії медичних наук України" у відділення реанімації та інтенсивної терапії. Діагноз: ІХС. Гострий (18.10.2019) передній інфаркт міокарда із зубцем Q. Стенозуючий (КВГ від 18.10.2019) коронаросклероз. Стентування ЛКА (18.10.2019). Гіпертонічна хвороба III ст. 3 ст. Сн II А зі зниженною ФВ (40%) Ускладнення: кардіогенний шок (18.10.2019). Тимчасова ЕКС, ШВЛ (18.10.2019). Пароксизм фібриляції передсердь (22.10.2019). Планова терапія: гепарин 1000 од/г п/ш, цефтріаксон 1 г 2 р/д в/в, клопідогрель 75 мг 1 р/д п/о, пантопразол 40 мг 1 р/д п/о, метопролол 25 мг 1 р/д п/о, фуросемід – 40 мг 1 р/д в/в.

Висновки. У контексті даного клінічного випадку можна зробити висновок, що сучасні методи лікування кардіогенного шоку дозволяють зменшити смертність від подібного ускладнення гострого інфаркту міокарда у пацієнтів похилого та старечого віку навіть у випадку виникнення істинного кардіогенного шоку, при якому летальність сягає майже 100%.

КЛІНІЧНИЙ ВИПАДОК: ДИСЕКЦІЯ АОРТИ ТИПУ А ПО СТЕНФОРДУ

Афанасенко Д.М., Молодан В.І.

Харківський національний медичний університет

Кафедра внутрішньої медицини № 1, м. Харків, Україна

Актуальність. Дисекція аорти – це розшарування, яке відбувається в результаті потрапляння крові між шарами стінки аорти. Є досить нечастим , але водночас потенційно небезпечним захворюванням, яке є причиною 3–4% раптових смертей від серцево-судинних причин. Її поширеність становить 1 випадок на 10 тис. пацієнтів.

Досягнення сучасної науки, впровадження нових інформативних та високочутливих методів дослідження дали змогу покращити діагностику. Однак, не зважаючи на це, більшість пацієнтів помирають на догоспітальному етапі і лише 20% доживають до госпіталізації в стаціонар. Летальність від ускладнень є високою і становить 40–90%.

Мета. вивчити клінічну картину проявів дисекції аорти, проаналізувати діагностику і лікування, тяжкість перебігу та прогноз.

Клінічний випадок. Пацієнтка О., 52 років. надійшла до МКЛ ШНМД №4 ім. проф. А.І. Мещанінова зі скаргами на: серцебиття; відчуття нестачі повітря; дискомфорт за грудиною, який періодично змінювався відчуттям печіння та болем в серці; підвищення АТ=190/110мм.рт.ст. З анамнезу: вперше, дискомфорт за грудиною та підвищення АТ, хвора почала відмічати близько півроку тому, коли максимальні цифри АТ становили 160/90мм.рт.ст. Епізодично приймала фенігідин, лізиноприл. Палить близько 30 років. Хвора була госпіталізована до кардіологічного відділення з **діагнозом*:*** ІХС: нестабільна стенокардія (прогресуюча). Кардіосклероз. Гіпертонічна хвороба ІІ стадії, 2 ступінь, ризик високий. СН ІІ-А. Було призначено **лікування:** аспірин кардіо 100мг, атерокард 75мг, ліприл 5мг, бісопролол 2,5мг, аторіс 40мг, нольпаза 40мг 2р/д, предуктал MR 35мг 2р/д, арікстра 2,5мг п/ш. Через 4 години після госпіталізації стан хворої стрімко погіршився: виник раптовий

інтенсивний біль за грудиною та епігастрії; нудота; багаторазова блювота; запаморочення; АТ=90/60мм.рт.ст.;Ps=130/хв; ЧДР=26/хв. Виконано КТ-ангіографію з внутрішньовенним контрастуванням: діагностовано розшарування грудного відділу аорти Stanford A. За даними ехокардіографії: в порожнині перикарду близько 200мл рідини. На підставі отриманих даних прийнято рішення про оперативне втручання з приводу розшаровуючої аневризми аорти. Так, як пацієнтка знаходилась в лікарні, яка не спеціалізується на проведені інвазивного лікування цієї патології, було відправлено запит, щодо можливості надання авіасупроводу до іншого медичного закладу, в компетенції якого надати висококваліфіковану допомогу. На жаль, стан хворої щохвилинно погіршувався, не відповідаючи на медикаментозне лікування. Було констатовано біологічну смерть. **Висновки.** Нетипова і поліморфна клінічна картина дисекції аорти є причиною пізньої діагностики і високої летальності. Залежно від типу розшарування, втягнення гілок аорти та перебігу захворювання протікає з клінічними проявами відповідних синдромів (коронарного, церебрального, ниркового, шлунково-кишкового та ін.), що призводить до встановлення помилкових діагнозів і госпіталізації пацієнтів у неспеціалізовані відділення (хірургічне, неврологічне, кардіологічне та ін.). Разом з цим своєчасна діагностика, адекватне консервативне та хірургічне лікування значно покращують прогноз. Слід звернути увагу, що при підозрі на дисекцію аорти, не доцільно продовжувати діагностику в установі, що не має в розпорядженні можливості інвазивного лікування.

КЛІНІЧНИЙ ВИПАДОК НІЧНОЇ ГІПЕРТЕНЗІЇ НА ФОНІ ЦУКРОВОГО ДІАБЕТУ

Більченко А.О.[1], Магдаліц Т.І.[2]

[1]Харківський національний медичний університет

[2]Харківська медична академія післядипломної освіти

Актуальність. Нічна гіпертензія є поширеним ускладненням есенціальної та вторинної гіпертензії. Аномальні циркадні схеми артеріального тиску, пов’язані з підвищеним артеріальним тиском уві сні, включають нондіпперів (зниження АТ < 10%) та найтпікерів (АТ вночі більше ніж вдень) та пов'язані зі збільшенням ураження органів-мішеней та серцево-судинними катастрофами. Нічна гіпертензія пов'язана з багатьма станами, включаючи хронічну ниркову недостатність, діабет, первинний гіперальдостеронізм, вегетативну дисфункцію, нічне апное та метаболічний синдром.

Мета. Проаналізувати клінічний випадок нічної гіпертензії на фоні цукрового діабету.

Клінічний випадок. Пацієнт В., 75 років, звернувся з черговим візитом до кардіолога поліклініки, де лікувався з приводу артеріальної гіпертензії та цукрового діабету. Результати лабораторних та інструментальних досліджень вказували на добрий контроль АТ та рівня глюкози у крові, пацієнт старанно та ретельно виконував всі рекомендації. Пацієнт відмічав періодичний головний вранці та часте нічне пробудження. Пацієнт приймав раміпріл 5мг, клопідогрель 75 мг, аторвастатин 10 мг. Пацієнт ретельно вів щоденник та вимірював АТ 3 рази на добу. АТ за щоденником у середньому складав 124/76 мм рт. ЧСС у середньому 60-64 за 1 хвилину. Комплаєнс складав близько 97%. Для подальшої диференційної діагностики було призначено проведення ДМАТ. Результати: У денний час середнє значення АТ - 112/63 мм рт.ст. Максимальний САТ- 158 мм рт.ст, ДАТ- 80 мм рт.ст. Показники навантаження тиском: САТ - 9.8%, для ДАТ - 0%. Значення показників варіабельності САТ підвищені, ДАТ - в межах норми. У нічний час середнє значення АТ - 140/68 мм рт.ст. Максимальний САТ- 169 мм рт.ст, ДАТ- 81 мм рт.ст. Показники

навантаження тиском: САТ - 89.5%, для ДАТ -42.1%. Значення показників варіабельності САТ і ДАТ в межах норми. Середнє добове значення АТ - 118/64 мм рт.ст. Середнє добове значення пульсового АТ – 54 мм рт.ст. Добовий індекс для САТ порушений: -24.9% (Night-peaker). Добовий індекс для ДАТ порушений: -8,5% (Night-peaker).

Висновки. У порівнянні з офісним та амбулаторним вимірюванням артеріального тиску ДМАТ є більш точною діагностичною процедурою та дозволяє виявляти випадки нічної гіпертензії, що, безумовно, дуже важливо для стратифікації кардіоваскулярного ризику пацієнтів та прийняття терапевтичних рішень щодо подальшої корекції терапії.

КЛІНІЧНИЙ ВИПАДОК ПРОВЕДЕННЯ ІНТЕНСИВНОЇ ТЕРАПІЇ У ПАЦІЄНТА З ГОСТРИМ ІНФАРКТОМ МІОКАРДУ, УСКЛАДНЕНИМ ФІБРИЛЯЦІЄЮ ШЛУНОЧКІВ

Бузевич Є.О., Молодан В.І.

Харківський національний медичний університет

Кафедра внутрішньої медицини № 1, м. Харків, Україна

Актуальність. фібриляція шлуночків спостерігається в 70% випадків зупинки серця, а також в 75% -80% летальних випадків від раптової серцевої смерті.

Клінічний випадок. Хворий Л., 65 р. поступив 17.11.2019 до відділення реанімації та інтенсивної терапії ДУ «Національного інституту терапії імені Л.Т. Малої НАМН України» з наступним діагнозом: ІХС. Гострий передній інфаркт міокарда з зубцем Q. Стенозуючий (КВГ від 17.11.2019) коронаросклероз. Стентування ПМЖГ ЛКА(17.11.2019). Фібриляція передсердь, постійна форма. Гіпертонічна хвороба ІІІ ст., 3 ст., ризик 4- дуже високий. СН ІІ 2А ст зі зниженою ФВ(40-54%). Скарги при надходженні на біль за грудиною та загальну слабкість. Із анамнезу захворювання: хворіє на гіпертонічну хворобу 20 років. Результати аналізів: клінічний аналіз крові- незначний лейкоцитоз, ЕКГ- ознаки гострого переднього інфаркту міокарду з

зубцем Q, УЗД серця- помірна гіпокінезія передньої та бокової стінок лівого шлуночку. 19.11.2019 в 17.10 у пацієнта на фоні відносного благополуччя виникає різка слабкість з подальшою втратою свідомості та ротацією очних яблук. Почато непрямий масаж серця, дихання мішком Амбу. На кардіомоніторі - шлуночкова фібриляція. Проведена дефібриляція розрядом 150 Дж, артеріальний тиск не визначається, дихання спонтане. На моніторі фібриляція передсердь з ЧСС-115 уд. за хв. Почата інфузія реополіглюкіну 200 мл в/в крапельно. У хворого рухове збудження, дизорієнтований у місці перебування та часі, АТ 170/120 мм.рт.ст., на моніторі пароксизм шлуночкової тахікардії з ЧСС 222 уд. за хв. Хворому струминно введено 150 мг аритмілу і розпочато введення 300 мг препарату на 200 мл 5% розчину глюкози разом із 10 мл розчину аспаркаму. Зберігається пароксизм шлуночкової тахікардії з переходом у фібриляцію шлуночків. Проведена дефібриляція розрядом 200 Дж- відновлено гемодинамічно ефективний ритм -фібриляція передсердь з ЧСС 96 уд. за хв. Продовжується інфузія аритмілу та реополіглюкіну. 20.11.2019 Пацієнт гемодинамічно стабільний. АТ 115/75мм.рт.ст., ЧСС 80 уд. за хв., пульс 80 за хв., SpO2 -98%. Фібриляція передсердь зберігається. Призначено лікування: раміприл 2,5 мг/добу, аміодарон 200 мг 3 рази/добу, аспірин 100 мг/добу, тікагрелор 90 мг 2 рази/добу, еноксапарин 0,8 мл 2 рази/добу підшкірно, розувастатин 40 мг/добу, пантопразол 40 мг 2 рази/добу.

Висновки. даний клінічний приклад свідчить про ефективність надання екстреної медичної допомоги згідно до існуючих стандартів ведення хворих з фібриляцією шлуночків/шлуночквою пароксизмальною тахікардією (протокол МОЗ України від 05.06.2019 № 1269 з «Екстренної медичної допомоги»). Також слід зазначити, що успіх лікування значною мірою був пов'язаний із своєчасним початком. Адже відомо, якщо серцево-легеневу реанімацію вдається розпочати в перші 3 хвилини і провести електричну дефібриляцію в перші 6 хвилин, ймовірність виживання досягає 70%. При запізнілому, більш ніж 12 хвилин, застосуванні дефібриляції живими залишаються менше 20% хворих.

ОСОБЛИВОСТІ КЛІНІЧНОГО ПЕРЕБІГУ ІНФАРКТА МІОКАРДА У ПОЄДНАННІ З ЛІМФОГРАНУЛЕМАТОЗОМ ТА ІДІОПАТИЧНОЮ ТРОМБОЦИТОПЕНІЧНОЮ ПУРПУРОЮ

Ванджура Я.Л., Деніна Р.В., Середюк М.-А.В., Гринів Н.М., Фреїк С.П.

Івано-Франківський національний медичний університет

Кафедра внутрішньої медицини №2 та медсестринства

м. Івано-Франківськ

Актуальність. Останні десятиліття великого поширення набув перебіг гострого інфаркту міокарда (ГІМ) у поєднанні з іншими коморбідними станами, виникнення яких пов'язано з активацією аутоімунного процесу, впливом на порушення функцій та структури клітин в організмі.

Мета. Встановити особливості перебігу ГІМ у поєднанні з лімфогранулематозом та ідіопатичною тромбоцитопенічною пурпурою.

Клінічний випадок. Пацієнтка Н., 50 років, доставлена бригадою ШМД 06.09.19р., у відділення інфаркту міокарда з блоком інтенсивної терапії ОККЦ із скаргами на стискаючий, пекучий біль за грудиною (тривав близько 1 години), загальну слабість, різке головокружіння, нудоту, холодне пітніння, озноб, які виникли після легкого фізичного навантаження (прибирання). Діагностовано: ІХС. Гострий коронарний синдром (ГКС з елевацією сегмента ST.). Анамнез життя: в 2012 р. уперше діагностовано ідіопатичну тромбоцитопенічну пурпуру, 2009 рік – лімфогрануломатоз, 2017 р. - туберкульоз легень (специфічне лікування протягом 18 місяців). На момент госпіталізації – ремісія. З 2009 р. - артеріальна гіпертензія (АТ до 170/100 мм. рт. ст.), ліки приймає не систематично. При огляді: Мармуровий колір шкіри. Виражена синюшність пальців обох рук, більше правої, холодні на дотик (Forrester IV). Оніміння та парез правої руки. Аускультативно в легенях: дихання жорстке, крепітація в нижніх відділах правої легені. ЧСС – 70 уд/хв, АТ- 120/80 мм. рт. ст., Печінка виступає з-під краю реброва дуги на 2 см. Дані лабораторно-інструментальних методів дослідження: сТ-І (06.09.19) - 13,4 нг/мл. Загальний аналіз крові: Лей. – 22,7 10^9/л., ТР. – 48 10^9/л., П – 7 %,С –

77%. Біохімічний аналіз крові: заг. холестерин - 5,3 ммоль/л, сечовина - 10,4 ммоль/л, креатинін - 107,4 мкмоль/л, АЛТ - 73,1 Од/п, АСТ - 56,2 Од/п. Коагулограма: МНС - 1,06, фібриноген - 2440 мг/л. ЕКГ: фібриляція передсердь, елевація сегменту ST II, III, AVF, V1-V6, шлуночкова екстрасистолія. Ехо КГ (06.06.19): мітральний клапан: М-тип, пролапс ПСМК – 0,68 см, трансмітральна регургітація 1+. Гіпокінезія нижніх сегментів ЛШ, КДР – 4,8 см, КДО – 107 мл, КСР - 3,3 см, КСО – 44 мл, ФС – 29%, УО – 63 мл, ФВ – 58%. МСКТ- скан. головного мозку (17.09.20219)- картина дифузного ішемічного інфаркту головного мозку (можливо наслідок ТЕЛА). Діагноз клінічний: ІХС: Гострий великовогнищевий циркулярний інфаркт міокарда передньо-перетинково-верхівково-бокової та нижньої стінки ЛШ (06.09.19), ГСН IIa Killip. Шлуночкова екстрасистолія, III клас за Lown. Фібриляція передсердь персистуюча форма EHRA 3.CHA2DS2VASC 5 балів, HAS-BLED 3 бали. Кардіосклероз дифузний. СН IIБ ФК IV. Артеріальна гіпертензія, III стадії., ступінь 2, ризик дуже високий 4. ГРМК по типу ішемічного інсульту. Лімфогрануломатоз, ст. 3-В, склеродулярний варіант. Стан після 6-ти курсів ПХТ, трьох ДГТ (закінчено лікування 05.08.10р.) Клін. гр. 2. Ідіопатична тромбоцитопенічна пурпура, важка форма, гормонозалежна, ускладнена ГНН , гематурією? Синдром Рейно. Протягом періоду перебування в стаціонарі стан пацієнтки періодично погіршувався. Проведене відповідне консервативне лікування ІХС, корекція антикоагулянтної терапії. Пацієнтка переведена після стабілізації стану в відділення гематології.

Висновки. Отже, наявність коморбідної патології значно утруднює перебіг ГІМ. Потрібно враховувати характер взаємодії лікарських речовин між собою при виборі оптимального лікування таких пацієнтів. Виявлені пацієнти потребують обов’язкової консультації суміжних спеціалістів.

ВЫДАЮЩИЕСЯ ТЕБЕЗИЕВЫ ВЕНЫ КАК РЕДКАЯ ВРОЖДЕННАЯ КОРОНАРНАЯ АНОМАЛИЯ, ПРОЯВЛЯЮЩАЯСЯ КАК ОСТРАЯ ИШЕМИЯ МИОКАРДА

Вишневская И.Р., Стороженко Т.Е., Белая Н.В.

ГУ «Национальный институт терапии имени Л.Т. Малой НАМН Украины», отдел профилактики и лечения неотложных состояний, город Харьков

Актуальность. Визуализация Тебезиевого венозного оттока коронарного кровообращения является редкой находкой во время коронарной ангиографии. Хотя большинство пациентов с коронарными свищами остаются бессимптомными, у некоторых развивается ишемия миокарда, вызванная синдромом коронарного обкрадывания.

Цель. Мы описываем редкий случай выдающихся Тебезиевых вен с последующей ишемией, подтвержденной коронарной ангиографией (КАГ), у пожилого пациента с острым инфарктом миокарда.

Клинический случай. 73-летний мужчина был доставлен в отделение неотложной помощи с болью в грудной клетке, которая развилась одним днем ранее. Пациент имел в анамнезе перенесенный инфаркт миокарда в 2008 году. Его показатели гемодинамики были стабильны. Электрокардиография не показала значимых изменений, однако сывороточные сердечные ферменты были повышены (тропонин Т 0,225 нг/мл). Трансторакальная эхокардиография показала концентрическую гипертрофию левого желудочка (ЛЖ) и нормальную систолическую функцию ЛЖ без нарушения сокращения регионарной стенки. Была выполнена КАГ. Выявлены Тебезиевы вены с дренированием в эндокард левого желудочка, диффузное поражение правой коронарной артерии до 90%, окклюзия правой задней межжелудочковой ветви, передней межжелудочковой ветви (ПМЖВ) до 50%. По результатам добутаминового стресс теста выявлено скрытую ишемию в области передней стенки левого желудочка. Повторно проведена КАГ. Определен фракционный резерв кровотока (ФРК), выявлено два ишемических стеноза в проксимальной и дистальной частях (ПМЖВ) (ФРК пост ЧКВ был равен 0,77 в дистальной

части, за счет стеноза в средней части ПМЖВ). Учитывая полученные изменения произведено стентирование в проксимальной и дистальной части ПМЖВ с удовлетворительным ангиографическим результатом. По результатам повторного добутаминового стресс теста не выявлено скрытой ишемии в области передней стенки левого желудочка. Исходя из этих результатов, мы можем заметить, что выдающиеся Тебезиевы вены могут быть дополнительной причиной ишемии даже в состоянии покоя и клинически проявляться как острый коронарный синдром без значимых изменений на ЭКГ и КАГ. Однако определение ФРК и положительный стресс тест, свидетельствовали об острой ишемии. Пациент выписался с улучшением и оставался стабильным. Он прекратил прием медикаментозной терапии, в результате в течение недели произошел тромбоз стента и развился повторный инфаркт миокарда. Выполнена тромбаспирация и баллонная пластика стента. При проведении эхокардиографии выявлено значимое снижение фракции выброса левого желудочка (с 70% до 42%) и снижение глобального продольного стрейна.

Выводы. Тебезиевы вены, маленькие бесклапанные венозные каналы были впервые описаны Vieussens в 1706 году. Эта примитивная сеть снабжает субэндокардиальный миокард во время эмбриогенеза, и вмешательство в регрессию плода в этой структуре может привести к появлению выдающейся системы Тебезиевых вен с появлением множественных коронарных микрофистул. Некоторые случаи выдающихся Тебезиевых вен представлены как ишемическая болезнь сердца и даже, как острый коронарный синдром, но сообщения, демонстрирующие визуальные доказательства индуцируемой ишемии, у этих пациентов, редки. Лечение пациентов с множественными коронарными свищами остается спорным. Было доказано влияние бета-адреноблокаторов и агентов системы ренин-ангиотензин-альдостерона у этих пациентов.

ВЕДЕННЯ ХВОРОГО З ГОСТРИМ ПЕРИКАРДИТОМ

Гунько Г. В.

Харківський національний медичний університет

Кафедра внутрішньої медицини №1, м. Харків

Актуальність. Перикардит є найбільш поширеним захворюванням перикарду, що зустрічається у клінічній практиці лікаря. Серед госпіталізованих з приводу даної патології переважають чоловіки працездатного віку. Висока частота розвитку рецидивів гострого перикардиту (30%) на протязі першого року з моменту маніфестації захворювання, обумовлює важливість своєчасної діагностики та вибір тактики лікування при веденні цієї категорії хворих.

Мета. аналіз клініко-діагностичних і лікувальних заходів при веденні хворого з гострим перикардитом.

Клінічний випадок. Хворий А., 35 років, надійшов до відділення екстреної та невідкладної допомоги Ізюмської ЦМЛ зі скаргами на підвищення температури тіла до 38°С, біль у грудній клітці та верхньому плечовому поясі, непродуктивний кашель, задишку при фізичному навантаженні та загальну слабкість. Із анамнезу: хворіє 2 тижні, лікувався самостійно противовірусними засобами, без ефекту. Звернувся 17.10.2019 до сімейного лікаря та був направлений для подальшого обстеження і лікування до терапевтичного відділення ЦМЛ. В анамнезі життя: виразкова хвороба шлунку, стадія ремісії. Хворий палить напротязі 15 років. Об´єктивне обстеження: загальний стан середньої тяжкості. Свідомість ясна. Температура тіла 37,2°С. Шкіряні покрови бліді, чисті, дифузно ціанотичні. Над всією поверхнею легень - везикулярне дихання, хрипів немає. Тони серця приглушені, ритмічні, вислуховується систолічний шум на верхівці, в т. Боткіна. АТ=120/80 мм.рт.ст, ЧСС=85 уд/хв, ЧД=20 в хв. Язик вологий, чистий. Живіт м´який, безболісний. Печінка + 2 см. Симптом Пастернацького негативний білатерально. Селезінка не пальпується. Периферичні набряки відсутні. Діурез достатній. За результами лабораторних обстежень підвищені маркери запалення: лейкоцити

— 17,2x10^9/л; ШОЕ — 19 мм/год; С-РП 60, КФК -308,4 (норма до 190 од/л), КФК-МВ-73,7 (норма до 24 од/л), Тропонін І 0.2 (норма до 0.29 нг/мл), сіромукоїди 470 (норма 130-200 Од). Показники системи гемостазу: ознаки гіперкоагуляції. Біохімічні показники та ТТГ у межах норми. HbsAg HCV — негативні. Рентгенографія органів грудної клітки: лівобічний гідроторакс. ЕКГ: синусовий ритм, ЧСС — 73 уд/хв, блокада правої ніжки пучка Гіса. Ультразвукове дослідження серця: ФВ 60%. Визначається стовп рідини висотою до 15мм. Виражений гідроперикард (ексудативний перикардит?). Ознаки тампонади серця. Ексудативний плеврит зліва. На основі отриманих даних встановлений попередній діагноз : гострий перикадит неуточненої етіології, середній ступінь вираженості перикардіального випоту. СН І зі збереженою ФВ лівого шлуночка. Ускладнення: Лівобічний ексудативний плеврит. Ознаки тампонади серця. Призначено лікування (17.10.2019): режим обмежений, дієта 10, диклоберл 3,0 в/м, дексаметазон 8 мг в/в, деніпім 1,0х3 р/д, новопарин 0,8х2 р/д п/ш, нольпаза 40 мг в/в. 18.10.2019 для подальшого обстеження та лікування хворий був переведений в кардіологічне відділення Обласної Клінічної Лікарні м. Харкова, повторно проведена ехокардіографія: помірний перикардіальний випіт. Ознак тампонади серця на момент дослідження немає. Загальна скоротливість лівого шлуночка збережена (ФВ 55%). Заключний діагноз: гострий перикардит неуточненої етіології, середній ступінь вираженості перикардіального випоту. СН І зі збереженою ФВ лівого шлуночка. Ускладнення: Лівобічний ексудативний плеврит. Планова терапія: аспірин 1000 мг 3 р/д, колхіцин 1мг ½ таб, цефтриаксон 1гх2 р/д в/в, метопролол 12,5 мгх2 р/д, пантопразол 40 мг, верошпірон 50 мг. Згідно рекомендацій ESC по діагностиці та веденню хворих із захворюваннями перикарду 2019 року, препаратами першої лінії для лікування гострого перикардиту є аспірин та нестероїдні протизапальні препарати. Призначення колхіцину рекомендовано в низьких дозах для кращої відповіді на медикаментозну терапію та запобіганню рецидивів. Глюкокортикостероїди залишаються препаратами другої лінії та призначаються у низьких дозах при

непереносимості нестероїдних протизапальних препаратів/колхіцину та відсутності інфекційної етіології захворювання. В даному клінічному випадку, на фоні проведеної терапії ацетилсаліциловою кислотою, колхіцином, кардіопротекторними засобами, антибіотикотерапії стан хворого поліпшився, знизились маркери запалення, показники гемодинаміки залишалися стабільними. Хворий виписаний на 7-й день хвороби для спостереження сімейного лікаря та кардіолога за місцем проживання з рекомендованим продовженням прийому призначеної терапії за схемою.

Висновки. Аналізуючи даний клінічний випадок, пацієнту були показані як препарати першого ряду ацетилсаліцилова кислота/нестероїдні протизапальні препарати у поєднанні з гастропротекцією та додатково призначено колхіцин з метою запобігання розвитку рецидивів. Для подальшого встановлення тривалості й ефективності лікування хворому необхідно визначати рівень С-РП у сироватці крові. Більшість пацієнтів з гострим перикардитом за своєчасної діагностики та лікування мають сприятливий віддалений прогноз.

ПРОГНОЗУВАННЯ ОСТЕОПЕНІЧНИХ СТАНІВ У ХВОРИХ НА ІШЕМІЧНУ ХВОРОБУ СЕРЦЯ

Іванова К. В.

Харківський національний медичний університет, кафедра загальної практики - сімейної медицини та внутрішніх хвороб, м. Харків

Науковий керівник: проф. Пасієшвілі Л. М.

Актуальність. Ведення пацієнтів з коморбідними станами, з урахуванням особливостей патогенезу захворювань, стає все більш важливим для покращення якості та тривалості життя у популяції. Так, ішемічна хвороба серця (ІХС) та остеопороз (ОП), які раніше вважалися окремими нозологіями, доведено мають загальні ланки розвитку порушень стану судинної стінки та кісткової тканини. Деякі дослідження продемонстрували прямий зв'язок між ступенем кальцифікації бляшок і мінеральною щільністю кісткової тканини

(МЩКТ). Наприклад, було встановлено, що рівень загального кальцію та фосфору крові у пацієнтів з ІХС може бути вище середньо популяційного, що може бути прогностичним критерієм підвищеної кальцифікації атеросклеротичних бляшок. При цьому рівень фосфору та кальцію в добовій сечі також підвищений, тобто виведення посилене, що може привести к зниженню МЩКТ. Такий феномен називають «кальцієвим парадоксом». Наразі у світі немає єдиного діагностичного алгоритму прогнозування та діагностики розвитку остеопенічних станів, тому пошук схем з використанням малоінвазивних методів є актуальним.

Мета. Спрогнозувати стан кісткової тканини хворої на ІХС з нормальним індексом маси тіла за даними біохімічних показників сироватки крові.

Клінічний випадок. пацієнтка Іванова Л. В., 58 років. Звернулась у терапевтичне відділення зі скаргами на періодичний стискаючий біль за грудиною, який з'являється на висоті фізичного навантаження та проходить у спокої або після прийому нітрогліцерину, періодично задишку при фізичному навантаженні, набряки литок. З анамнезу: дані скарги на протязі 4-х років. ІХС діагностовано шляхом проведення велоергометрії 2 роки тому. Постійно приймає аспірин 75 мг, аторис 10 мг (ввечері), раміприл (вранці). У матері був перелом шийки стегнової кістки у віці 76 років. Звернулася у терапевтичне відділення для планового огляду та корекції терапії. Проведено дослідження ліпідного профілю ЗХС 5,64 ммоль/л, ХС ЛПНЩ 4,5 ммоль/л, ХС ЛПВЩ 0,63 ммоль/л, ТГ 1,22 ммоль/л, КА 8,0, глюкоза крові натще 4,5 ммоль/л, інсулін 19 мклЕ/мл НОМА 4,2; біохімічних показників кісткової тканини: кальцій 2,25 ммоль/л, фосфор 1,15 ммоль/л крові та кальцій 270 мг/доб, фосфор сечі 1,48 г/доб, оксипролін сечі 56,0 мг/доб, уронові кислоти сечі 6,6 мг/л, фактор росту фібробластів ФРФ 21 229,93 пг/мл. Всі отримані дані було проаналізовано та створено формулу для прогнозування остеопенічних станів . Після обстеження визначені наступні значення прогностичних критеріїв: ЛПНЩ (Х1) - 4,5; фосфор крові (Х2) - 1,15; оксипролін сечі (Х3) - 56,0; фосфор сечі (Х4) - 1,48; ФРФ21 (Х5) - 191,0; ІМТ (Х6) - 21,875. Пацієнтці здійснили індивідуальну

кількісну оцінку прогностичних критеріїв і розрахували в автоматичному режимі в Excel ймовірність розвитку остеопорозу за розробленою формулою: = [1 + exp (- (1,260 * 4,614 + 3,384 * 1,15 - 0,044 * 56,0 + 6,136 * 1,48 + 0,012 * 191,0 - 0,301 * 21,875 - 8,509))] - 1 = 0,97172 . > 0,5, тобто у даної пацієнта прогнозується дуже висока ймовірність виникнення остеопорозу.

Висновки. Проведене дослідження показало, що ФРФ 21 та деякі маркери ремодулювання кісткової тканини володіють високими прогностичними властивостями щодо індикації перебігу остепенічних станів у поєднанні із ІХС. Отримані результати дають змогу стверджувати, що використання мультимаркерного підходу є обоснованим, бо парадігма одночасного вимірювання декількох біомаркерів за своєю цінністю виходить за межі одномаркерної стратегії оцінки ризиків у хворих з поєднаною патологією.

КЛІНІЧНИЙ ВИПАДОК ВИКОРИСТАННЯ ВНУТРІШНЬОАОРТАЛЬНОЇ БАЛОННОЇ КОНТРАПУЛЬСАЦІЇ ПРИ КАРДІОГЕННОМУ ШОЦІ

Лєвашова А.І.

Державна установа "Інститут загальної та невідкладної хірургії ім. В.Т. Зайцева НАМН України", відділення інтервенційної кардіології, м. Харків

Науковий керівник: зав.відділенням, к.мед.н. Полівенок І.В.

Актуальність. Згідно статистики ВООЗ, 17,9 мільонів людей помирають щорічно від серцево-судинних захворювань — 31% всіх смертей у світі. За даними МОЗ в Україні щорічно трапляється мінімум 40 тисяч інфарктів міокарда. Важким ускладненням інфаркту є кардіогенний шок, який має місце у 10% випадків і зумовлений значним зниженням продуктивності міокарда, що призводить до зниження серцевого викиду, органної гіпоперфузії та тканинної гіпоксії. Лікування кардіогенного шоку завжди є викликом для лікарів, проте методи механічної підтримки циркуляції, одним з яких є внутрішньоаортальна балонна контрапульсація, відкривають нові можливості. ВАБК має наступні єфекти: дефляція (систола) — скорочення фази викиду,

зменшення постнавантаження, збільшення УО, підвищення СВ; інфляція (діастола) — підвищення діастолічного тиску; опосередковане поліпшення коронарної та системної перфузії; потенціал для покращення колатерального коронарного кровотоку.

Мета. Дослідити вплив використання ВАБК з метою тимчасової механічної циркуляторної підтримки на гемодинаміку та результати лікування при кардіогенному шоці, зумовленому інфарктом міокарда на прикладі конкретного клінічного випадку.

Клінічний випадок. До відділення інтервенційної кардіології поступив пацієнт К., 60 років, зі скаргами на біль за грудиною, задишку, загальну слабкість. Вважає себе хворим близько 5ти годин. Викликав швидку допомогу, яка розпочала інфузію дофаміну. Об'єктивний стан: важкий. Свідомість ясна, неспокій. Шкіра звичайного кольору. Кінцівки холодні. Ритм синусовий, єкстасистолія, ЧСС=70 ударів на хвилину. Артеріальна гіпотензія 70/40мм рт.ст. Периферична пульсація слабка. Над легенями жорстке дихання, послаблене у нижніх відділах. Стан розцінений як класичний кардіогенний шок (stage C за класифікацією SCAI). Припинено інфузію дофаміну, розпочато в/в введення норадреналіну — 0,05мкг/кг*хв. Введено балон в аорту, розпочато ВАБК в автоматичному режимі 1:1. Інсуфляція кисню через маску з резервуаром 5л/хв. Досягнуто гемодинамічної стабільності. Розпочато коронарографію.

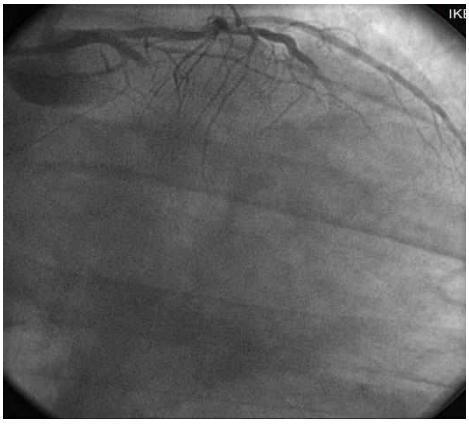

Мал.1 — Результати коронарографії:
п-ОА- 100% (ІЗА)
с-ПМША — 60%
ГТК1 — 70%

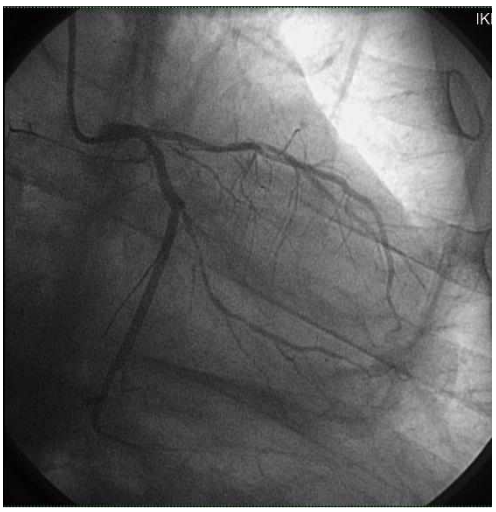

Мал.2 — Імплантовано стент 3,5/18мм в п-ОА. Кровоток після — TIMI — 3.

Для контролю гемодинаміки в легеневу артерію був введений катетер Сван-Ганца.

Показник	Норма	Початок лікування	Через 12 годин	Перед вимкненням ВАБК
Гемодинамічна підтримка		ВАБК 1:1 НА-0,09 +Д-4	ВАБК1:2 НА-0,04 Д-1,6	ВАБК1:2 НА-0,01 Д-2,5
ТЗЛА	5-12	28	22	19
СВ	5-7	3,9	5,6	7,4
CI	2,5-3,5	1,8	2,5	3,4
SVR	1200-2500	1395	1078	1029
СРО	> 1	0,5	0,8	1,2
PAPi	> 1,5	2,6	3,0	3,2
SpO2a/ mv	Різниця ≤ 30%	93,7/ 52,3	95,6/ 67,2	95,5/ 72

Табл.1 — Результати моніторингу гемодинаміки

** розрахунки проводились за методом Фіка*

Після досягнення стабільного стану пацієнта, зниження доз інотропних агентів, перевірки коагуляції, було припинено ВАБК, балон видалено, проведено гемостаз. У подальшому стан стабільний.

Висновок. У даному клінічному випадку використання ВАБК з метою тимчасової механічної циркуляторної підтримки позитивно впливає на гемодинаміку при кардіогенному шоці на тлі інфаркту міокарда, дозволяє розвантажити лівий шлуночок, покращує доставку та зменшує споживання кисню міокардом, що у свою чергу поліпшує результати лікування пацієнта.

Скорочення:

ВООЗ — Всесвітня організація охорони здоров'я

МОЗ — Міністерство охорони здоров'я

ВАБК — внутрішньоаортальна балонна конртрапульсація

ТЗЛК — тиск заклинювання легеневіх капілярів,

мм рт.ст.

СВ —серцевий викид, л/хв

СІ —серцевий індекс, л/хв*м2

SVR — systemic vascular resistance, дин*сек*м5

CPO — cardiac power output, Вт

PAPi — pulmonary artery pulsatility index

<0,6 – недостатність ПШ; 0,6-1,5 – дисфункція ПШ; >1,5 – норма

SpO2a/mv — сатурація киснем артеріальної крові/ змішана венозна

сатурація, %

ВАБК — внутрішньоаортальна балонна контрапульсація

НА — норадреналін, мкг/кг*хв

Д — добутамін, мкг/кг*хв

Джерела інформації:

1. Історія хвороби

2. Jentzer, J.C. et al. J Am Coll Cardiol. 2019;74(17):2117-28

3. Сайт Society for Cardiovascular Angiography and Interventions

4. Сайти ВООЗ та МОЗ

ВИВЧЕННЯ ЕФЕКТИВНОСТІ РЕАБІЛІТАЦІЙНОГО ЛІКУВАННЯ ПІСЛЯІНФАРКТНОГО ХВОРОГО З ВИСОКИМ ІНДЕКСОМ КУРЦЯ

Луцька В.Л., Процько В.В.

Львівський національний медичний університет імені Данила Галицького, кафедра сімейної медицини, м. Львів

Науковий керівник: Соломенчук Т.М.

Актуальність. Відомо, що зв'язок куріння із серцево-судинними захворюваннями прямопропорційний, тобто чим більше сигарет викурює людина і чим довший анамнез куріння, тим вищий ризик виникнення інфаркту міокарда (ІМ). Тому, ведення пацієнтів після перенесеного ІМ залишається важливою проблемою охорони здоров'я, особливо тих осіб, які були і продовжують бути курцями.

Мета. Вивчити динаміку функціональної активності (ФА), показників метаболічного статусу та ехокардіографії в період післяінфарктної реабілітації у хворого з високим індексом куріння (ІК).

Клінічний випадок. Хворий К., віком 56 років, курець, поступив у кардіореабілітаційне відділення після перенесеного ГІМ із стентуванням інфарктзалежної передньої міжшлуночкової артерії (ПМША). Згідно класифікації важкості клінічного стану на санаторному етапі хворий К. належав до функціонального класу (ФК) 3 з високим індексом куріння, що становив 70 пачко-років. Визначення ФК здійснювалося за класифікацією Арутюнова Г.П. 2014 р. з урахуванням клінічної виразності хронічної коронарної недостатності, наявності ускладнень чи основних супутніх захворювань, характеру ураження міокарду. ІК визначався за формулою: число викурених сигарет в добу*стаж/20. Програма санаторно-курортного лікування реабілітаційного хворого тривала 24 дні і включала дозовану лікувальну ходьбу, фізичні тренування (ФТ) та лазеротерапію на кубітальну вену у поєднанні з оптимальною медикаментозною терапією (ОМТ). Крім цього, хворому застосовувався тест Фагерстмена, який показав високий рівень нікотинової залежності (6 балів). Це означало, що різка відмова від куріння

могла викликати значне погіршення загального стану реабілітаційному хворому. Тому нашому пацієнту до ОМТ був доданий нікотинзамінній препарат варениклин в дозі 0,5 мг 2р/добу. Проведений аналіз показників метаболічного профілю у хворого після проходження програми реабілітації показав зниження загального холестерину (ЗХС) – на 13,7% (з 5,5 ммоль/л до 4,75 ммоль/л), холестерину ліпопротеїдів низької густини (ХС ЛПНГ) - на 18,1% (з 3,6 ммоль/л до 2,95 ммоль/л), тригліцеридів (ТГ) - на 8,2% (з 2,45 ммоль/л до 2,25 ммоль/л), коефіцієнту атерогенності (КА) - на 26,9% (з 4,28 до 3,13), глікозильованого гемоглобіну (HbA1c) – на 4,9% (з 6,2% до 5,9%), С-реактивного протеїну (СРП) - на 24,7% (з 6,82 мг/мл до 5,14 мг/мл), фібриногену (ФГ) – на 17,3% (з 4,23 г/л до 3,5 г/л) та збільшення ліпопротеїдів високої густини (ХС ЛПВГ) - на 10,5% (з 1,04 ммоль/л до 1,15 ммоль/л). Аналіз показників ехокардіографічних (Ехо-КГ) даних показав високі вихідні показники індекс Тея (ІТ) – 0,75 та індексу сферичності (ІС) – 0,82, які свідчили про низьку вихідну функціональну здатність лівого шлуночка (ЛШ). В процесі кардіореабілітаційного лікування зазначені показники показали позитивну динаміку: ІТ зменшився – на 12%, а ІС – на 9,8%, і становили, відповідно 0,66 та 0,74. При цьому залишились без змін індекс асинергії (ІА) – 1,43 та тип ремоделювання ЛШ – ексцентрична гіпертрофія. Тест 6-хвилинної ходьби показав зміну ФА у хворого з ФК 3 (дистанція 275 м) на ФК 2 (дистанція 325 м).

Висновки. У реабілітаційних хворих з високим ІК на етапі санаторного лікування необхідно застосовувати тест Фагерстмена для оцінки нікотинової залежності і подальшого додаткового призначення нікотинзамінних препаратів. Припинення куріння на фоні нікотинзамісної терапії, застосування ОМТ та програми фізичної кардіореабілітації у хворого з високим ІК покращує метаболічний профіль, показники ІТ та ІС та ФК.

ХАРАКТЕРИСТИКА МЕТАБОЛІЧНОГО СТАТУСУ КУРЦІВ ПІСЛЯ ПЕРЕНЕСЕНОГО ГОСТРОГО КОРОНАРНОГО СИНДРОМУ В УМОВАХ САНАТОРНО-КУРОРТНОЇ РЕАБІЛІТАЦІЇ

Луцька В.Л., Бігун І.М.

Львівський національний медичний університет імені Данила Галицького, кафедра сімейної медицини, м. Львів

Науковий керівник: Соломенчук Т.М.

Актуальність. Куріння залишається одним з найпоширеніших факторів розвитку гострого коронарного синдрому (ГКС), незалежно від віку і статі. Відомо, що у курців ймовірність виникнення гострої коронарної події є удвічі вищою, ніж для некурців. Зв'язок куріння із атеросклеротичними захворюваннями прямо пропорційний, тобто чим більше сигарет викурюється і чим довший анамнез куріння, тим вищий ризик виникнення ГКС. Куріння призводить до порушення ліпідного обміну, сприяє перокисному окисненню ліпідів, розладів судинної реактивності, збільшенню адгезії та агрегації тромбоцитів, підвищує рівень прозапальних маркерів і, як наслідок, погіршує прогноз у хворих з перенесеним ГКС. Тому залишається актуальним питання покрокової кардіореабілітації даної категорії хворих після перенесеного ГКС, оскільки дослідження C. Kamani, S. Kodama та O'Donovan (PIK???) продемонстрували, що оптимальні фізичні вправи значно знижують рівні атерогенних фракцій ліпідів крові та покращують інші показники метаболітного статусу.

Мета. Провести порівняльний аналіз показників метаболічного статусу хворих на етапі санаторно-курортної реабілітації після перенесеного ГКС в залежності від фактору куріння.

Матеріали та методи. Обстежено 31 пацієнтів віком 42–78 років (середній вік 56,61±1,35), які проходили програму кардіореабілітації після перенесеного ГКС. З них I група – курці (n=17, середній вік 54,94±1,6 років), II група – хворі, які не курили (n=14, середній вік 58,64±1,4 років). Визначали основні показники ліпідного, вуглеводного обміну та системного запалення на 1-шу

та 24-ту добу кардіореабілітації. Результати. У курців (І група), порівняно з некурцями (ІІ група), виявлено достовірно вищі середні значення загального холестерину (ЗХС) - на 15,6% (відповідно 6,12±0,32 ммоль/л (І) проти 5,29±0,27 ммоль/л (ІІ), p<0,05), холестерину ліпопротеїдів низької густини (ХС ЛПНГ) - на 14,0% (4,15±0,21 (І) проти 3,64±0,33 ммоль/л (ІІ), p<0,05), тригліцеридів (ТГ) - на 31,2% (2,56±0,35 (І) проти 1,95±0,23 ммоль/л (ІІ), p<0,05), коефіцієнту атерогенності (КА) - на 10,5% (4,66±0,24 (І) проти 3,80±0,19 ммоль/л (ІІ), p<0,05). Водночас, вміст ХС ліпопротеїдів високої густини (ХС ЛПВГ) був на 1,8% нижчим у І групі (1,08±0,04 (І) проти 1,10±0,05 ммоль/л (ІІ), p<0,05). Порівняно з ІІ групою, у І групі виявили також вищі рівні глікозильованого гемоглобіну (HbA1c) – на 11,6% (5,85±0,14 (І) проти 5,24±0,19 % (ІІ), С-реактивного протеїну (СРП) - на 8,2% (5,36±0,55 (І) проти 4,95±0,43 мг/л (ІІ), p<0,05), однак показники фібриногену (ФГ) не показали достовірної різниці між групами (3,56±0,16 (І) проти 3,54±0,15 г/л (ІІ), p<0,01). Проведений аналіз показників після проходження програми реабілітації показав позитивну динаміку у двох групах, а саме: зниження ЗХС - на 19,1% (І) та 18,9% (ІІ), ХС ЛПНГ - на 26,7% (І) та 20,2% (ІІ) (p<0,05), ТГ – на 35,6% (І) та 36,4% (ІІ), HbA1c – на 5,82% (І) та 3,19% (ІІ) (p<0,05), СРП – на 8,4% (І) та 5,2% (ІІ) (p<0,05), ФГ – на 20,5% (І) та 18,3% (ІІ), і збільшення ХС ЛПВГ – на 16,6% (І) та 12,7% (ІІ), (p<0,05).

Висновки. У курців, що перенесли ГКС, спостерігаються значніші розлади ліпідного обміну атерогенного характеру, вуглеводного обміну та системного запалення. Після проходження програми кардіореабілітації визначається позитивна динаміка метаболічного профілю у пацієнтів обох груп, проте з більш вираженою позитивною динамікою в групі курців.

ДІАГНОСТИЧНІ МОЖЛИВОСТІ ШКАЛ ОЦІНКИ РОЗВИТКУ ТЕЛА

Молодан В.І.

Харківський національний медичний університет, м. Харків

Актуальність. Починаючи з кінця XX сторіччя спостерігається збільшення кількості випадків, пов'язаних із виникненням такого патологічного стану як тромбоемболія легеневої артерії (ТЕЛА). Вірогідно це зумовлено зростанням кількості людей похилого і старечого віку та збільшенням хворих із поліморбідною та онкологічною патологією, які мають високий ризик виникнення ТЕЛА. На сьогоднішній день у світі запропоновано ряд шкал оцінки ризику ТЕЛА, які повинні полегшити постановку діагнозу на початковому етапі контакту лікар-пацієнт.

Мета. Метою дослідження став аналіз спроможності найбільш вживаних шкал вірогідності розвитку ТЕЛА на прикладі клінічного випадку.

Клінічний випадок. Пацієнтка О., 37 років була госпіталізована до клініки НІТНАМНУ з діагнозом гострий міокардит та перикардит. На момент огляду хвора пред'являла скарги на підвищення температури до 38^0С та задишку яка зростала при незначному фізичному навантаженні і не була пов'язана із положенням тіла. Також хвору турбували тупі, ниючі болі у грудній клітці. Із анамнезу відомо, що 2 місяці по тому, раптово, без видимої причини виникла задишка, а через 7 днів підвищилась температура тіла. Весь цей час лікувалась у районній лікарні, але без покращення. На момент курації об'єктивний стан середньої тяжкості/помірно тяжкий. Шкірні покриви бліді, тахіпноє при невеликому фізичному навантаженні з частотою 24-26 вдихів за хвилину. Притуплення перкуторного звуку у нижніх відділах легенів та ослаблене везикулярне дихання білатерально. Границі відносної серцевої тупості в межах нормальних. Діяльність серця ритмічна, акцент 2-го тону на легеневій артерії. Тахікардія: ЧСС та пульс 96 за хвилину., АТ 130/80 мм рт.ст. Враховуючи, що у хворої спостерігалась задишка, необхідно було виключити ТЕЛА. Для цього на початковому етапі обстеження було використано шкали оцінки ймовірності розвитку ТЕЛА: Женевську(2006) та Уеллса(2001).

Отримані результати засвідчили, що існуючий ризик помірний. Кількість балів за Женевською шкалою становила 5 і була пов'язана із тахікардією. За шкалою Уеллса.– 4,5 бали, за ознакою тахікардії(1,5 бали) і критерієм більшої вірогідності ТЕЛА у порівнянні із іншими можливими захворюваннями(3 бали). Проте критерій тахікардії є сумнівною ознакою, так як він не специфічний і не може бути маркером ТЕЛА. Подальше лабораторне і інструментальне дослідження виявило у хворої наступні прояви. У крові спостерігалось зменшення кількості еритроцитів- 3,38 10^{12}/л та гемоглобіну 98 г/л, гіпохромія еритроцитів, анізоцитоз і пойкілоцитоз, лейкоцитоз – 9,2 10^{9}/л із зсувом формули ліворуч(п-7%, с-83%, э-1, л-7, м-2%), ШОЕ – 24 мм/год. Збільшення АлАТ- 82 Од/л, та значне зростання D димера- 34,61 мкг і СРБ– 384 мг/л. Під час ультразвукового дослідження серця розміри камер не збільшені, зон асинергії не виявлено, розширення перикардіальної щілини від 0,7 до 1,3 см. Невелика кількість рідини в плевральних синусах ліворуч і праворуч. За даними рентгентелебачення лівобічна нижньодольова плевропневмонія. Тінь серця розширена. При проведенні мультиспіральної комп'ютерної томографії органів грудної клітки та органів малого тазу з контрастуванням виявлено ознаки інфаркт пневмонії задньо-базальних сегментів правої і лівої легені. Та ознаки утворення верхівкового сегменту верхньої частки лівої легені. Гідроперикард. Тромбоз здухвинної і яєчникової вен праворуч. При ультразвуковому компресійному дуплексному скануванні глибоких вен нижніх кінцівок встановлено тромбоз глибоких вен. У відповідності із виявленими змінами було встановлено **Діагноз:** Гострий тромбоз глибоких вен обох гомілок, тромбоз клубової і яєчникових вен справа. Немасивна ТЕЛА, середньо-низького ризику, інфаркт-пневмонія задньо-базальних сегментів лівої легені, III клінічної групи. ЛН II ст. Гідроперикард. Утворення верхньої частки лівої легені.

Висновки: Розглянутий нами випадок показує, що на сьогоднішній день запропоновані шкали ймовірності розвитку ТЕЛА не завжди можуть бути в нагоді у визначенні цього захворювання. Виходячи із клінічного прикладу,

використання 2-х найбільш вживаних шкал клінічної ймовірності ТЕЛА Женевської та Уеллса не надало достатньої інформації для визначення захворювання. Ми бачимо, що низька оціночна ефективність цих клінічних інструментів(шкал) може бути пов'язана із тим, що наша хвора відрізнялась від типових пацієнтів, що мають очевидні ризики тромботичних ускладнень. У нашому випадку пацієнтка була молодого віку, анамнестично не мала супутніх захворювань, які могли б зумовити розвиток ТЕЛА. Таким чином, слід констатувати, що в подібних клінічних випадках, при підозрі на немасивну ТЕЛА, слід передбачати недостатню діагностичну спроможність зазначених шкал.

ОСОБЛИВОСТІ ДІАГНОСТИКИ ТА ЛІКУВАННЯ ХВОРОГО З ГОСТРИМ МІОКАРДИТОМ

Постолакі М.А

Харківський національний медичний університет

Кафедра внутрішньої медицини №1, м.Харків

Актуальність. На сьогоднішній день, міокардити є найпоширеним ускладненням ряду інфекційних захворювань. Широке поширення вірусних захворювань, тропність вірусів до ендотеліоцитів і міокарду, можливість тривалої персистенції збудників в організмі пояснюють стійкий інтерес до вірусних пошкоджень серця. Слід також зазначити, що вірусні міокардити зустрічаються значно частіше, ніж реєструються, що пов'язано з труднощами розпізнавання гострого міокардиту у випадках легкого перебігу, критерії верифікації вірусної природи ураження серця також важко досяжні в повсякденній медичній практиці.

Мета. аналіз діагностики та лікування хворого з гострим міокардитом вірусної етіології.

Клінічний випадок. Хворий, 40 років, звернувся зі скаргами на задишку при підйомі на 2 поверх, при ході до 300 м, що проходить протягом 5 хвилин в

спокої, дискомфорт за грудиною, що виникає в спокої, не зв'язаний з переміною положення тіла, серцебиття, підвищення t тіла до 37.2 , загальна слабкість, набряки нижніх кінцівок . стан ближче до важкого, обумовлений серцевою недостатністю. Свідомість ясна. Підшкірно-жировий шар розвинутий помірно. Шкіра та видимі слизові оболонки бліді, з сірим відтінком. Гіперемія обличчя. ЧДР – 20 в хв.. Перкуторно над легенями ясний легеневий звук аускультативно – жерстке дихання. Межі серця: праворуч – IV м/р по правому краю грудини, верхня – III м/р по лівій пригруднинній лінії, ліворуч – ліворуч – на 1.5 см назовні від серединно-ключичної лінії. Верхівковий поштовх у V м/р. Тони серця приглушені, ритмічні, акцент II тону над аортою , ЧСС = Ps – 100 в хв. АТ dex = sin-150/80 мм рт ст. Язик вологий, чистий. Живіт м'який, чутливий в правому підребер'ї. Збільшений за рахунок підшкірно-жирового шару. Печінка у края реберної дуги. Селезінка не пальпується. Набряки гомілок, стоп. Данні лабораторних та інструментальних методів діагностики: підвищення лімфоцитів, збільшення ШОЕ 40 мм/час,підвищення показників АсАТ, КФК, Тропоніну І, ЛДГ, СРБ . Вірус простого герпесу (HSV) 1/2 типів, антитіла IgM – позитивні. ПЛР вірус Епштейна-Барр-позитивні. Коронарографія судин серця-без патології. Ультразвукове дослідження серця: Дилятація обох шлуночків, лівого передсердя (фракція викиду лівого шлуночка-24%) . Гіпокінез в задніх та задньобокових сегментах. Діастолічна дисфункція. Недостатність мітрального та трикуспідального клапану. Таким чином, клінічно сформований діагноз: Гострий вірусний (герпес-вірусна інфекція) дифузний міокардит, важкий перебіг. Гіпертонічна хвороба II ст, 3 ступінь. Гіпертензивне серце(гіпертрофія міокарду лівого шлуночка). Відносна недостатність мітрального клапану 2 ст. Відносна недостатність тристулкового клапану 1 ст. Серцева недостатність II А II ФК NYHA зі зниженою фракцією викиду лівого шлуночка (фракція викиду лівого шлуночка -30%). Назначене лікування: юперіо, вальтрекс, нуклекс, тромбонет, коріол, роксера, еплепрес, тіатріазолін, трифас. На фоні лікування хворий відмічає поліпшення стану, цифри АТ 120/80 мм.рт.ст. ЧСС

66 уд/хв. Значно зменшились набряки нижніх кінцівок. Підвищилась толерантність до фізичних навантажень. Хворий направлений в ДУ ННЦ «Інститут кардіології ім.акад. М.Д.Стражеска» НАМН України для проведення магнітно-резонансної томографії серця (МРТ). МРТ-ознаки міокардита (дифузний), зберігається запальний процес. Вогнищевий міокардиофіброз лівого шлуночка (легкий ступінь). Зниження скоротливої функції лівого шлуночка. Фракція викиду лівого шлуночка-30%.

Висновки. Даний клінічний випадок відображає труднощі виявлення гострого міокардиту, тому дана проблема потребує розробки нових та доступних методів діагностики цього захворювання.

ИНФОРМАТИВНОСТЬ НЕИНВАЗИВНЫХ НАГРУЗОЧНЫХ ТЕСТОВ В ДИАГНОСТИКЕ ЗАБОЛЕВАНИЙ КОРОНАРНЫХ АРТЕРИЙ В РЕАЛЬНОЙ КЛИНИЧЕСКОЙ ПРАКТИКЕ

Резник Л.А., Сердобинская Э.Н.

ГУ «Национальный институт терапии имени Л.Т.Малой НАМН Украины», г. Харьков

Актуальность. Своевременная диагностика атеросклеротического поражения коронарных артерий (КА) является ключевым условием профилактики новых случаев инфаркта миокарда и снижения сердечно-сосудистой смертности.

Цель. Оценка информативности неинвазивных нагрузочных тестов в диагностике заболеваний КА.

Клинический случай. Мужчина 54 лет 29.11.2019г. обратился с жалобами на боли тянущего и пекущего характера в надключичных областях и плечевых суставах с обеих сторон. Боли беспокоят около месяца, носят постоянный характер, их интенсивность не изменяется при физических нагрузках. Начало заболевания пациент ни с чем не связывает. Не курит, регулярно занимается физическими нагрузками. Наследственность отягощена по гипертонической болезни (ГБ) по линии матери. Объективно. Индекс массы тела - 26,6 кг/м^2. Кожные покровы,

видимые слизистые естественной окраски. Периферических отеков нет. Пульсация на периферических артериях сохранена. В легких перкуторно - ясный легочный звук, аускультативно – везикулярное дыхание. Тоны сердца приглушены, деятельность ритмичная. Артериальное давление (АД) 160/100 мм рт.ст. Частота сердечных сокращений (ЧСС) – 64 в 1 минуту. Живот мягкий, безболезненный. Печень не увеличена. Селезенка не пальпируется. Лабораторные обследования 29.11.2019г. Клинические анализы крови и мочи, биохимические показатели (АсТ, АлТ, глюкоза, мочевая кислота, мочевина, креатинин, ТТГ, калий, магний) – в пределах нормы. Общий холестерин (ХС) – 4,76 ммоль/л, триглицериды – 1,02 моль/л, ХС ЛПНП – 2,92 ммоль/л, ХС ЛПВП – 1,38 ммоль/л. ЭКГ 29.11.2019г. Синусовый ритм. Неполная блокада правой ножки пучка Гиса (ПНПГ). ЭхоКГ 29.11.2019г. Расширение восходящего отдела аорты до 4,2 см. Полости сердца не расширены. Гипертрофия левого желудочка (ЛЖ) - индекс массы миокарда ЛЖ -56 г/м^{2,7}. Фракция выброса ЛЖ – 66%. Допплерография сонных артерий 29.11.2019г. Толщина комплекса интима-медиа - 0,9 мм. Атеросклеротические бляшки не выявлены. Тредмил-тест 03.12.2019г. Протокол Bruce. Время нагрузки 7,07 мин (3-я ступень). Максимальная ЧСС 150 уд. в мин (90% от максимально допустимой расчетной ЧСС 166 уд. в мин). Максимальная выполненная нагрузка 10,2 METS. Максимальный объем работы 5,5 км/час при наклоне дорожки 14 %. Во время исследования жалобы отсутствовали. Диагностически значимой динамики сегмента ST (депрессия ≥ 1 мм) выявлено не было. На фоне исходно повышенного диастолического компонента АД (145/100 мм рт.ст.) отмечалась нормотоническая реакция на нагрузку (АД на пике нагрузки 180/90 мм рт.ст.). Индукции нарушения ритма и усугубления исходной неполной блокады ПНПГ отмечено не было. В восстановительном периоде отмечалось некоторое замедление восстановления ЧСС. Диагноз: ГБ II стадии, 2 степени. Риск высокий. Остеохондроз шейно-грудного отдела позвоночника. Рекомендации: консультация вертебролога; принимать внутрь: нолипрел форте 1 т 1 раз в день, аторвастатин 10 мг в сутки. 28.12.2019г. пациент отмечает боль жгучего характера за грудиной. Обратился в поликлинику по месту жительства. Выявлены очаговые изменения в области перегородки и верхушки. Рекомендована

госпитализация в кардиологическое отделение, от которой пациент отказался. 08.01.2020г. пациент повторно обратился в поликлинику Института терапии. На ЭКГ – эволюция Q-негативного переднего инфаркта миокарда. Пациент направлен в Институт общей и неотложной хирургии для проведения коронарографии. Выявлен стеноз 95% в среднем сегменте передней межжелудочковой ветви левой КА. Установлен стент с покрытием (Resolute integrity DES). 10.01.2020г. пациент выписан из клиники. Даны рекомендации: небивалол 2,5 мг в сутки, нолипрел форте 1 т в сутки, розувастатин 40 мг в сутки, клопидогрель 75 мг в сутки, аспирин 100мг в сутки.

Выводы. Данный клинический случай иллюстрирует ограничение чувствительности неинвазивных нагрузочных проб в диагностике поражений коронарных артерий.

ГОСТРИЙ ІНФАРКТ МІОКАРДА, ЯК ПРОЯВ СИСТЕМНОГО ВАСКУЛІТУ

Середюк Н.М., Деніна Р.В., Готюр О. І.

Івано-Франківський національний медичний університет, кафедра внутрішньої медицини №2 та медсестринства

Актуальність. Васкуліт коронарних артерії зустрічається рідко і включає безліч запальних захворювань. Часто це призводить до важких і небезпечних для життя ускладнень, включаючи аневризму коронарних артерій, стеноз коронарних артерій, тромбоз та порушення мікроциркуляції. Вони можуть виникати в молодому віці і часто бути «німими» на ранніх фазах.

Клінічний випадок. Пацієнт С.,1986 р.н., 25.01.2020 року звернувся в ОККЦ із скаргами на виражений тиснучий біль за грудниною із іррадіацією в обидві руки, шию, щелепу; загальну слабість; підвищення АТ до 190/100 мм.рт.ст. Із анамнезу відомо: протягом 2-х днів періодично підвищувався АТ, відчував дискомфорт в ділянці серця. Хворіє виразковою хворобою 12-палої кишки, остеохондоз шийно-грудного відділу хребта. Курить протягом 11 років. Влітку 2019 року відмічав підвищення температури тіла до 38^0 С упродовж 3-х тижнів

(уваги ненадав). ЕКГ (25.01.20, 13^{00}): ритм синусовий регулярний, ознаки гіпертрофії обох шлуночків, елевація сегменту ST в II, III, aVF, депресія сегменту ST в aVL V2-V3. Тропонін I (25.01.20, 13^{10}): 43,5 нг/мл. Діагноз при госпіталізації: ІХС. Гострий коронарний синдром з елевацією сегменту ST. Кардіосклероз дифузний. СН I Killip. Ургентна коронарографія (25.01.20, 14^{35}): дифузні аневризматичні зміни передньої міжшлуночкової гілки ЛКА, без стенотичних уражень. Огинаюча гілка ЛКА без стенотичних уражень. ПКА дифузно-аневризматично змінена, ознаки тромбоутворення в дистальному сегменті. Повна оклюзія задньолатеральної гілки ПКА. Кровотік -TIMI-2. Лабораторні обстеження. Тропонін I (28.01.20, 13^{10}): 24,5 нг/мл. (30.01.20.) -10,1 нг/мл. Загальний аналіз крові: Ер-4,85 $x10^{12}$/л, Hb -144 г/л, Тр - 246 $x10^{9}$ /л, Le -13,82$x10^{9}$ /л: Е-0,3%, Б- 0,4 %, П -14 %, С -64, Л-1,32 %, М-1,77%, ШОЕ-35 мм/год. Біохімічні аналізи сироватки крові: Nt-proBNP - 1,980 пг/мл, ST2-42,896 нг/мл; загальний холестерин-4,6 ммоль/л, β-ліпопротеїди -4200мг/л, ТГ -0,92ммоль/л, АсАТ -202,1 од/л, АлАТ -47,6 од/л, загальний білірубін-10,2 мкмоль/л, сечовина-4,4 ммоль/л, креатинін-116,9 мкмоль/л, глюкоза -5,7 ммоль/л, загальний білок -73,5 г/л. Ревмопроби: СРБ-174,22 мг/л, РФ - 2,0 Мо/мл., серемукоїд-4,02 в/о мут; АСЛ-О- 35 Мо/мл. Ig-EBNA 70.615 Мо/мл. Електроліти: К - 4,1ммоль/л, Mg - 0,62 ммоль/л, Na-137 ммоль/л. Коагулограма: ПІ 67%, МНІ 1,55. ЕХО КГ: Ао- 2,5-2,6, ЛП- 3,3, КДР-5,1, КСР-3,4, КДО-124, КСО-47, ФВ- 62%МШП(д) 1,2, МШП (с)-1,3, ЗСЛШ(д) – 1,1, ЗСЛШ(с)- 1,2ПШ-2,8, ЛА- 2,1 легенева гіпертензія -24, перикард- листки ущільнені, сепарація 4,5 мм, по верхівці сепарація-5мм. Діагноз клінічний. ІХС. Гострий інфаркт міокарда нижньої стінки ЛШ. Тип II. Системний васкуліт з ураженням судин серця, мозку? Ургентна коронарографія (25.01.20 р.). Артеріальна гіпертензія I ст., ступінь2, ризик III. Виразкова хвороба 12-палої кишки в ст.н/ремісії. Пацієнт отримав: дезагреганти, антикоагулянти, β-адреноблокатори, статини, метаболітотропна терапія, ноотропи, інгібітори протонної помпи. Пацієнт С., у стабільному стані був виписаний із стаціонару

і скерований у Науково-практичний центр дитячої кардіології та кардіохірургії МОЗ України для дообстеження.

Висновок. Отже, діагностика васкуліту коронарних артерії на прикладі даного клінічного випадку базується на заключені даних коронарографії, за відсутності традиційних факторів ризику у молодих осіб.

КЛІНІЧНИЙ ВИПАДОК ХВОРОГО ІЗ ГОСТРИМ ІНФАРКТОМ МІОКАРДА БЕЗ ЗУБЦЯ Q

Чхун К.К.

Харківський національний медичний університет

Кафедра внутрішньої медицини № 1, м. Харків

Актуальність. На сьогоднішній день, захворювання ССС посідають перше місце як причина смертності в Україні і скаладає- 68%. Також , за останнє дисятиліття, відмічається підвищення поширеності ССЗ серед працездатного начелення. Інфаркт міокарда займає – 29,7%. Зважаючи на дані показники, слід ретельніше ставитись до виявлення та діагностики інфаркту міокарда.

Мета. Проаналізувати діагностично-лікувальні заходи при веденні даного клінічного випадку.

Клінічний випадок. Чоловік, 40-ка років надійшов у примайльне відділення Чугуївсткої ЦРЛ із скаргами на головний біль, запаморочення, похитування при ходьбі, слабкість. Із анамнезу: Зі слів хворого, занедужав, коли під час роботи з’явились вищеперераховані скарги та підвищився тиск до 180/100 мм рт. ст.. Подібні стани в хворого спостерігались двічі за останні 2 місяці. Хворий прийняв каптопресс з еналоприлом, що знизило АТ хворого до нормальних значень ае начного оення не принесло. 14.01.20 звернувся до сімейного лікаря та за його направленням був госпіталізований в ТВ ЦРЛ для подальшого лікування та обстеження. Об’єктивно: Стан хворого сереньої тяжкості. Статури правильної, харчування достатнього. Л/у не збільшені. Набряків немає. Шкірні покрови блідуватого кольору, вологі. У свідомості,

млявий , гіподинамічний. У позі Ромберга похитування. При перкусії над легенеми укорочення перкутороного звуку не визначається. Аускультативно везикулярне дихання, хрипів немає. ЧДД=17 за хв.. Межі серця розширенні вліво на 1,0 см вліво. АТ= 130 /80 мм рт. ст. ЧСС= 85 за хв. Тони серця звучні, ритмічні. Язик вологий. Живіт овальної форми, бере активну участь в акті дихання, пи пальпації м'який, безболісний. Печінка біля краю реберної дуги. С-м Пастернацького негативний з обох сторін. Стілець регулярний, оформлений. Було встановлено попередній діагноз: ВСД по гіпертонічному типу із вестибуло-атактичним синдромом. Призначено лікування: еглоніл 2,0 в/м н/н, венокор 4,0+ 100,0 фіз. Р-ну в/в крап., біфрен 250 мг 2р/д . Було проведено ряд лабораторно-інтсрументальних досліджень, результати яких були без особливостей. Чрез 3 дні, хворий почав скаржитись на: відчуття нестачі повітря серед ночі, задишка інспіраторного характеру, тривожність, відчуття страху. Пацієнту зробили кількісний тропоніновий тест (1,2 ng/ml (N= до 0,06)), ЕКГ(депресія ST у V5, V6. Негативний T у I, II, aVL.), ЕхоКГ(ГМЛШ. Гіпокінезія по боковій стінці ЛШ. ФВ= 60%) та на основі отриманих результатів встановлено заключний діагноз: Гострий боковий інфаркт міокарда без зуб. Q. Ризик 1. СН 1ст. ВСД по гіпертонічному типу із вестибуло-атактичним синдромом. Призначено лікування: Аспірин кардіо 300 мг , потім 100 мг ввечері, клопідогрель 300 мг , потім 75 мг ввечері, фленокс 0,8 мл п/к 2р/д, раміприл 5 мг вранці, небівалол 5 мг вранці, пантопразол 40 мг ввечері, розувастатин 40 мг ввечері.

Висновок. Даний випадок являється нагадуванням про те , що не слід забувати про атипові форми інфаркту міокарда аби своєчасно призначити коректне лікування (антиагреганти, антикоагулянти, іАПФ, в-блокатори, ІПП, статини) та запобігти розвитку ускладнень та летальних випадків.

АКТУАЛЬНІ ПИТАННЯ РЕВМАТОЛОГІЇ

КЛІНІЧНИЙ ВИПАДОК ХВОРОЇ З НЕДИФЕРЕНЦІЙОВАНИМ КОЛАГЕНОЗОМ

Гончаренко С.С.

Харківський національний медичний університет

Кафедра внутрішньої медицини №1, м. Харків

Актуальність. Колагенози – група захворювань, об'єднаних однотипними проявами морфологічних змін з боку сполучної тканини головним чином, колаген-вмісних волокон. Характерним проявом колагенозів є прогресуючий перебіг, залучення в патологічний процес різних внутрішніх органів, судин, шкіри та опорно-рухової систем. Характеризуються різкою манифестацією, важким станом хворого, та важкістю диференціальної діагностики. Тому кожен лікар має знати клінічні прояви, методи діагностики, тактику лікування цієї групи патологій.

Мета. Аналіз клініко-діагностичних заходів та лікувальної тактики ведення хворої з недиференційованим колагенозом.

Клінічний випадок. Хвора Г., 29 років надійшла у Міську клінічну багатопрофільну лікарню №17 з скаргами на підвищення температури тіла, біль у нижніх кінцівках, загальну слабкість, відсутність апетиту. Із анамнезу: хворіє впродовж 3-х місяців, лікувалась у дерматолога, різке погіршення впродовж 5 днів. Бригадою швидкою медичної допомоги доставлена до лікарні, госпіталізована до терапевтичного відділення. Об'єктивно: Стан хворої середнього ступеня важкості. Свідомість ясна. Температура 38.6С. Шкірні покриви дещо бліді, псоріатичні бляшки в ділянці колінних суглобів. Периферичні лімфовузли не пальпуються. Зів гіперемований. Мигдалики значно збільшені, гіперемовані, рихлі. В легенях дихання жорстке, розсіяні сухі та поодинокі вологі хрипи. Тони серця дещо ослаблені, ритмічні.

ЧСС=Ps=120 уд/хв. Шумів немає. Печінка у краю реберної дуги. Селезінка не збільшена. Живіт м'який, безболісний. Фізіологічні відправлення в нормі. Призначено лікування: реосорбілакт 200 мл в/в крап., левофлоксацин 500 мг 100 мл в/в крап., цефепім 1 гр в/в струминно 2 рази на добу, меропенем 1 гр в/в крапельно 3 рази на добу, метіпред 32 мг на добу, інфлуган 1000 мг 100 мл в/в крап., лесфаль 5 мл в/в струм., дексаметазон 8 мг в/в струм. Згідно рекомендацій гормональні препарати є основними препаратами для лікування недиференційованих колагенозів. У якості додатку до планової терапії призначено інфузії реосорбілакту, антибіотикотерапія, жарознижуючі препарати, гепатопротектори. Додаткові методи обстеження: клінічний аналіз крові: нейтрофільний лейкоцитоз зі зсувом ліворуч, анемія легкого ступеня важкості. Клінічний аналіз сечі: без особливостей. Біохімічний аналіз крові: підвищення трансаміназ. ЕКГ: синусовий ритм, ЧСС – 118 уд/хв. Синусова тахікардія. Ауто-антитіла IgG до нуклеарних антигенів – 3.68 U. Антитіла IgG до нативної ДНК – 6,86. На основі отриманих даних встановлено діагноз: Недиференційований колагеноз. Сепсис? Гепатоспленомегалія, лімфоаденопатія. Вторинна анемія, середньої важкості. Сепсис? Міокардит. Мінімальний перикардит. Вроджена вада серця - помірний стеноз АК. Регургітація на АК 2 ст. СН І ст. АІТ зі зниженою функцією щитоподібної залози, медикаментозний еутиреоз. Псоріаз. Соматогенно обумовлений астенічний синдром. На фоні проведеної терапії стан хворої покращився, для подальшого лікування переведена до ревматологічного відділення.

Висновки. Аналізуючи даний клінічний випадок, пацієнтці призначено патогенетичне лікування гормональними препаратами: метіпред з періодичним застосуванням дексаметазону. Була призначена підтримуюча терапія. Виявлена складність діагностики та особливості діагностики.

ОСОБЛИВОСТІ ЗАСТОСУВАННЯ ГЕННО-ІНЖЕНЕРНИХ БІОЛОГІЧНИХ ПРЕПАРАТІВ В ЛІКУВАННІ ХВОРОБИ ТАКАЯСУ

Рождественська А.О.

Харківський національний медичний університет,

кафедра внутрішньої медицини №1, м. Харків

Актуальність. Хвороба Такаясу – рідкісна форма системного васкуліту, неспецифічне поліетіологічне аутоімунне захворювання, що вражає судини великого діаметру. Традиційною терапією неспецифічного аортоартеріїту є застосування глюкокортикоїдів (ГК) та цитостатиків. При рефрактерності до стандартної імуносупресивної терапії, рецидивуючому перебігу артеріїта Такаясу, для зниження сумарної дози ГК до терапії включаються генно-інженерні біологічні препарати – ГІБП (інфліксімаб, рітуксімаб, етанерцепт, тоцілізумаб). Постійне вдосконалення методів лікування хвороби Такаясу, прогрес в розумінні механізмів захворювання і впровадження ГІБП у ревматологічних практику створили передумови для розробки нового напрямку терапії.

Мета. Оцінити можливості ГІБП в лікуванні хвороби Такаясу на прикладі клінічного випадку.

Клінічний випадок. Пацієнтка Н., 40 років, скарги на періодичний стискаючий біль за грудиною та пекучий біль в міжлопатковій ділянці, задишку при фізичному навантаженні, оніміння в пальцях верхніх кінцівок, запаморочення, синкопальні епізоди. Вважає себе хворою з 2010 року, коли у зв’язку з появою скарг звернулась до ДУ «Інститут загальної та невідкладної хірургії ім. В.Т. Зайцева НАМНУ», звідки була направлена на консультацію до ДУ «Інститут серця МОЗ України» м. Києва, де вперше був встановлений діагноз: Неспецифічний аортоартеріїт (хвороба Такаясу), активна фаза, помірна активність, з ураженням висхідного відділу аорти та дуги аорти, стеноз правої хребетної артерії 85-90%, стеноз правої підключичної артерії 85%, стеноз ниркових артерій, стеноз правої загальної сонної артерії 52-56%, в ділянці біфуркації стеноз 69%, стеноз лівої загальної сонної артерії 55-65% в

ділянці біфуркації стеноз 68% (за даними КТ-ангіографії грудної, черевної аорти від 20.12.2016р.), аневризматичне розширення висхідного відділу аорти. СН ІІА ст. зі збереженою ФВ ЛШ (60%). Постійно приймає метопролол 50 мг, метіпред 6 мг, метатрексат 20 мг 1 р/тиждень, нольпаза 40 мг, фолієва кислота. Об'єктивно: Загальний стан середнього ступеня важкості. Свідомість ясна, контакту доступна. Положення активне. Шкіра та видимі слизові оболонки бліді, спостерігається цианоз губ. Тони серця приглушені, ритмічні. Систолічний шум над усіма точками аускультації. $АТ_{sin}$190/60 мм.рт.ст., $АТ_{dex}$не вислуховується. ЧСС - 86 в хв, пульс на променевих артеріях послаблений. УЗД серця виявило аневризматичне розширення висхідного відділу аорти до 5,3 см. Аорта ущільнена. Стулки аортального клапана ущільнені. Змикання стулок аортального клапана неповне з регургітацією ІІІст. Ділятація порожнини лівого шлуночка. Скоротлива функція міокарду в нормі. З 2019 року умовах ВРІТ ДУ «НІТ ім. Л.Т.Малої НАМНУ» проводяться інфузії ГІБТ – препарату «Актемра» (Тоцилизумаб) у стандартній дозі 560 мг (із розрахунку 8 мг/кг маси тіла) + фіз. розчин 0,9% - 200 мл, через 30 хв. після введення 1000 мг парацетамолу та 125 мг солу-медролу в/в стр. Швидкість інфузії – 100 мл/год, загальна тривалість інфузії – 2 год. Після проведення терапії ГІБП відмічається суттєве покращення самопочуття пацієнтки, а за даними КТ – зменшення ступеня стенозу судин.

Висновки. Застосування інгібіторів ІЛ-6 слід розглядати як потенційно ефективний і відносно безпечний інноваційний метод лікування хвороби Такаясу при рефрактерному перебігу, непереносимості або наявності протипоказань до стандартної терапії. Використання ГІБП з властивістю пригнічення інтерлейкіну-6 необхідно для «таргетного» впливу ланки патогенезу захворювання та втримання ремісії. Однак висока вартість та складність умов застосування ГІБТ, а також відсутність затверджених протоколів лікування хвороби Такаясу препаратом Актемра (Тоцилізумаб) зумовлює певні обмеження методу.

АКТУАЛЬНІ ПИТАННЯ ПУЛЬМОНОЛОГІЇ

ПОЄДНАННЯ ХВОРОБ СИСТЕМИ КРОВООБІГУ ТА ОРГАНІВ ДИХАННЯ У ХВОРИХ КАРДІОЛОГІЧНОГО СТАЦІОНАРУ

Гетман О.А., Антонова І.В.

ДУ «Національний інститут терапії імені Л.Т. Малої НАМНУ», Відділ кардіопульмонології

Актуальність. Хронічні неінфекційні захворювання (ХНІЗ) мають загальні фактори ризику (ФР) і часто поєднуються у пацієнтів, що слід враховувати при їх лікуванні.

Мета. Вивчити частоту ФР ХНІЗ і поєднання хвороб системи кровообігу (ХСК) і органів дихання (БОД) у пацієнтів кардіологічного стаціонару. **Методи.** Проведено одномоментне дослідження серед 72 пацієнтів стаціонару (39 чоловіків у віці 37-85 років і 33 жінок 53-94 років) із застосуванням міжнародної анкети GA2LEN. Вивчено інформованість про наявність ХНІЗ і їх ФР: артеріальної гіпертензії (АГ), надлишкової маси тіла (ІМТ), куріння більше 12 місяців (К), цукрового діабету (СД). Для статистичної обробки даних використана програма Excel (Microsoft Co). Результати: Частота ФР серед чоловіків і жінок склала: АГ - 38 чол. і 30 жін. (97,4% і 90,9%), ІМТ більше за 25 кг / м2 - 29 чол. (74,4%) і 23 жін. (69,7%), ІМТ> 29 кг / м2 - 16 чол. (41,0%) і 15 жін. (45,5%), К - 31 чол. і 6 жін. (79,5% і 18,2%, p <0,001), СД - 9 (23,1%) і 6 (18,2%) відповідно. Перенесений інфаркт міокарда вказали 21 чоловік і 8 жінок (53,8% і 24,2%, p <0,01), а порушення мозкового кровообігу - 5 чол. (12,8%) і 3 жін. (9,1%) відповідно. Про наявність ХОЗЛ знали 7 (17,9%) чоловіків і 4 (12,1%) жінок, перенесеної пневмонії - 7 чол. (17,9%) і 5 чол. (15,2%), бронхіальної астми - 2 чол. (5,1%) і 3 чол. (9,1%) відповідно. За

даними анкетування хрипи в грудях в останні 12 місяців мали 18 (46,2%) чоловіків і 16 (48,5%) жінок, утруднення дихання при хрипах - 8 чол. (20,5%) і 9 жін. (27,3%), виділення мокротиння 3 місяці в році - 9 чол. (23,1) і 10 жін. (30,3%) відповідно.

Висновки. Встановлено високу поширеність ХНІЗ і їх ФР серед пацієнтів стаціонару і низька інформованість про поєднання хвороб системи кровообігу та респіраторної системи.

МІЖДИСЦИПЛІНАРНА СПІВПРАЦЯ У ВЕДЕННІ ХВОРОГО НА ІНВАЗИВНИЙ АСПЕРГІЛЬОЗ НА ФОНІ ХРОНІЧНОГО ОБСТРУКТИВНОГО ЗАХВОРЮВАННЯ ЛЕГЕНЬ ТА ВИКЛАДАННЯ ЗІ СПЕЦІАЛЬНОСТІ «ЗАГАЛЬНА ПРАКТИКА-СІМЕЙНА МЕДИЦИНА» НА ДОДИПЛОМНОМУ ТА ПІСЛЯДИПЛОМНОМУ ЕТАПАХ

Рудіченко В.М.

Національний медичний університет імені О.О.Богомольця, кафедра загальної практики (сімейної медицини), м.Київ

Актуальність. Актуальність опрацювання програми ведення пацієнта, яка відображає важливі питання діагностики та лікування внутрішніх хвороб на прикладі конкретного клінічного випадку має ключове значення для комплексної підготовки студентів медичних факультетів та лікарів-інтернів зі спеціальності «загальна практика-сімейна медицина». Така програма має бути складена кожним майбутнім лікарем після ретельних збору анамнезу та фізикального обстеження хворого під контролем викладача з урахуванням всіх доступних матеріалів стосовно пацієнта, і є акцентованим предметом обговорення та оцінювання під час залікового заключного заняття як державною, так і англійською мовою, базуючись на теоретичному підґрунті різноманітних застосованих методів лікування та препаратів.

Мета. З метою оптимізації та поліпшення викладання нами розроблюються клінічні задачі на підставі матеріалів актуальних клінічних випадків.

Клінічний випадок. Матеріали та методи обстеження кожної задачі відповідають реальному клінічному випадку та супроводжуються всією сукупністю доступного та опрацьованого первинного наочного матеріалу (рентгенограми, фотографії, сканограми, електрокардіограми, результати сучасних методів візуалізації та інше). Отримані результати наводяться в описі клінічного випадку, який використовується як сформульована клінічна задача з матеріалами візуалізації під час практичних занять стосовно пульмонологічних захворювань у студентів 6 курсу та лікарів-інтернів зі спеціальності «загальна практика-сімейна медицина». Хворий КЕЛ, 83 років, історія хвороби № 8875, поступив 17 квітня в загальнотерапевтичне відділення зі скаргами на значне утруднення дихання, переважно на видоху, кашіль з гноєрідним мокротинням, задишку при незначних фізичних навантаженнях, слабкість, трудність самостійного пересування, нерізкі болі в лівій половині грудної клітини, періодичні набряки нижніх кінцівок. Анамнестично було з'ясовано, що погіршення стану відбулося протягом останніх 5-6 днів, підвищилась температура до 38,0-38,5°С, з'явилось відчуття жару, різко погіршилась якість дихання. Хворий останні 15-20 років спостерігався у лікаря первинної ланки з приводу хронічного обструктивного захворювання легень (ХОЗЛ), бронхіальної астми. Лікування коректувалося за направленням сімейного лікаря в спеціалізованому пульмонологічному відділенні та етапно включало призначення в т.ч. іпратропія броміду-фенотеролу гідробромiду, тривало сальметеролу-флутіказону пропіонату, тіотропія броміду, небулайзерної терапії, таблетовані препарати (часом пероральні кортикостероїди). Також хворий тривалий час лікував гіпертонічну хворобу, постійну форму миготливої аритмії (бета-блокатори уникав). Останні десятиріччя не курив. Працював викладачем. В юності був моряком північних морів. Одружений, має дорослого сина. Житлові та побутові умови задовільні. Медична документація надана. При подальшому знаходженні у відділенні у хворого був верифікований важкий випадок інвазивного аспергільозу легень на фоні тривалої терапії інгаляційними та системними

глюкокортикостероїдами з приводу ХОЗЛ. Підстави для діагнозу пульмонолога – візуалізовані на комп'ютерній томографії органів грудної порожнини множинні ділянки інфільтрації з полостними утвореннями, в другому сегменті справа – аспергільома, що формується, наявність в промивних водах бронхів міцелію гриба Aspergillus fumigatus (неодноразово, постійно), неефективність антибактеріальної терапії. При призначенні патогенетично обґрунтованої терапії (в т.ч.відміна глюкокортикостероїдів, призначення вориконазолу 400 мг на добу) хворий відмітив деяке транзиторне суб'єктивне поліпшення стану зовнішнього дихання та зменшення гнійності та в'язкості мокротиння. Однак позитивний клінічний ефект не мав стабільного характеру. В наступному у хворого розвинулись прояви гострого коронарного синдрому, діагностований гострий Q-інфаркт передньо-перетинково-верхівкової області лівого шлуночка. Внаслідок вираженої важкості поліморбідного стану, що розвинувся, хворий помер.

Висновки. Зроблений висновок про можливість застосування опрацьованого клінічного випадку у викладанні при аналізі особливостей міждисциплінарної співпраці у веденні пацієнтів лікарями загальної практики-сімейної медицини.

КЛІНІЧНИЙ ВИПАДОК ХРОНІЧНОГО ОБСТРУКТИВНОГО ЗАХВОРЮВАННЯ ЛЕГЕНЬ ІІІ СТАДІЇ НА ТЛІ БРОНХІАЛЬНОЇ АСТМИ

Сухонос Н.К.

Харківський національний медичний університет, кафедра внутрішніх та професійних хвороб, м. Харків, Україна

Вступ. Бронхіальна астма та хронічне обструктивне захворювання легень - найпоширеніші обструктивні захворювання респіраторної системи. Щорічно від хронічної обструктивної хвороби легень помирають 200-300 осіб в Європі і 2,74 млн населення в світі, від бронхіальної астми - 250 тис. осіб на рік. Соціальна та економічна значимість цих захворювань визначають необхідність глибокого вивчення їх поєднання у одного пацієнта. Незважаючи

на чіткі діагностичні критерії, в ряді випадків важко провести межу між даними захворюваннями. морфологічною основою цих захворювань є хронічне запалення в бронхіальному дереві, що порушує цілісність епітелію, обумовлює запуск бронхоконстрікторних реакцій і призводить до незворотної бронхіальної обструкції, властивою як важкої бронхіальної обструкції, так і хронічної обструктивної хвороби легень. Раціональна стартова терапія синдрому перехресту бронхіальної астми і хронічної обструктивної хвороби легень включає препарати, що впливають на патогенетичні механізми обох захворювань, і являє собою поєднання інгаляційних глюкокортикоїдів з комбінованої бронходілатаціонних терапією - β2 агоністами тривалої дії і пролонгованими антихолинергическими препаратами.

Клінічний випадок. Пацієнт М., 1970 року народження, знаходився на лікуванні в клініці НДЇ ГТ та ПЗ ХНМУ щорічно протягом 5 років. Не працює, інвалід II гр. по п/з, 70% втрати працездатності, в минулому – ГРОЗ, крепильник на шахтах Луганскої області. Стаж роботи у шкідливих умовах праці - 15 років. В дитинстві страждав на бронхіальну астму, симптоми якої, зі слов хворого, зникли у віці 15 років. Вперше поступив в клініку у 2016 році зі скаргами на задишку при незначному фізичному навантаженні (підйом на 1 поверх), продуктивний кашель протягом дня з відходження в'язкого жовто-зеленої мокротиння, невмотивовану слабкість. Діагноз при первинному зверненні Хронічний бронхіт II стадії змішаної етіології (пилова та запальна). У 2017 році стан хворого погіршився, приєдналися скарги на напади задухи протягом дня і ночі. Спірографія: порушення дихання змішаного типу, вкрай важкого ступеня вираженості. Підозра на вкрай різку генералізовану обструкцію з більш вираженими обструктивними змінами верхніх дихальних шляхів. (ЖЕЛ -37%, ОФВ1 -24%, ОФВ1 / ЖЕЛ - 58%), приріст ОФВ1 в пробі з сальбутамолом 30%. Проведена консультація алерголога, та виставлено діагноз: Бронхіальна астма III ст, середньої тяжкості, персистуючий перебіг, неконтрольована. У 2018 році стан хворого прогресивно погіршувався, зростали скарги на на задишку при незначному фізичному навантаженні

(підйом на 1 поверх, ходьба), сухий кашель протягом дня, напади ядухи протягом дня і ночі, болі в грудній клітині, пітливість, невмотивовану слабкість. В ДП «Інститут медицини праці НАМН України» виставлено діагноз: Хронічне обструктивне захворювання легень II-III ст., фаза загострення, дифузний пневмосклероз, хронічне легеневе серце, ХЛСН III (три) ст. - захворювання професійне, змішаної етіології (пил + інфекція). Бронхіальна астма III ст, важкий, персистуючий перебіг, загострення II ст. Неконтрольована. Об'єктивно: загальний стан середньої тяжкості, за рахунок легеневої симптоматики. Нормостенік. Достатнього харчування. Шкірні покриви чисті, бліді, вологі, акроціаноз, видимі слизові бліді, чисті, ціанотичний відтінок губ. Л/в не збільшені. Грудна клітка діжкоподібної форми, ригідна, вибухання надключічних ямок, рухливість нижнього краю обмежена. ЧД - 18 в 1 хв. Перкуторно - коробковий звук. Аускультативно: різко послаблене дихання, видих подовжений, множинні розсіяні, сухі свистячі хрипи на вдиху і видиху. Хворий обстежений: клінічний аналіз крові: Hb- 162 г/л; ер.- 5,3 х10^{12}/л; к.п.-0,9; л- 5,1 х10^{9}/л (п/я – 5 %, с/я – 74%, еоз. – 1%, лімф. – 13%, м – 7 %); ШОЕ – 4 мм/год. Біохім. аналіз крові: протромбіновий індекс 70 %, білірубін заг. – 20,8 мкмоль/л; білірубін прям. – 4,5 мкмоль/л; тимолова проба – 0,4 од.; АлАТ – 0,13 мкмоль/мл*год; глюкоза натщесерце – 4,6 ммоль/л, холестерин 4,2 ммоль/л, ß-ліпопротеїди - 35од. ЕКГ: Ритм синусовий, регулярний ЧСС = 88 за 1 хв. Горизонтальне положення електричної вісі серця. Поодинокі монотопні шлуночкові екстрасистоли. Ro-графия ОГК: Легені емфізематозні. Легеневий малюнок помірно деформований в середніх відділах по пористому типу. Коріння підвищеної інтенсивності. Вогнищевих і інфільтративних змін не виявлено. Серце – аортальної конфігурації. Аорта подовжена. Спірографія: у пробах видиху спостерігається порушення дихання змішаного типу, різкого ступеня прояву. Підозра на вкрай різку генералізовану обструкцію з більш вираженими обструктивними змінами верхніх дихальних шляхів (ЖЕЛ –39 %, ОФВ1 – 24 %, ОФВ1/ФЖЕЛ – 61,2 %), приріст ОФВ1 в пробі з сальбутамолом 32 %.

Консультація алерголога**:** Бронхіальна астма III ст, важкий, персистуючий перебіг, загострення. Неконтрольована. ЛН III ст. Встановлено клінічний діагноз: Хронічне обструктивне захворювання легень II-III ст., фаза загострення, дифузний пневмосклероз, хронічне легеневе серце, ХЛСН III (три) ст. - захворювання професійне, змішаної етіології (пил + інфекція). Бронхіальна астма III ст, важкий, персистуючий перебіг, загострення II ст. Неконтрольована. ЛН III ст. Проводилася терапія: беродуал Н 2 вдиха 2 рази на день, «спірива респімат» 1 вдих 1 раз на день, симбікорт 1 вдих 2 рази на день, лазолван 1 табл 2 рази на день, тріфас 1 табл 1 раз в 3 дні, пульмікорд 1 небула через небулайзер №5, мілукант 10 мг ввечері тривало, моміксон 2 рази в день 1 міс, дексаметазон 8 мг + еуфілін 5,0 на 150,0 фіз.р-ну в/в крап 1 раз на день №2, потім дексаметазон 4 мг + еуфілін 5,0 на 150,0 фіз.р-ну в/в крап 1 раз на день №3, потім деркаст 100,0 в/в крап 1 раз на день №5, курс дихальної гімнастики.

Висновки. Після проведеного лікування стан хворого поліпшився: зменшилася виразність задишки, підвищилася толерантність до фізичного навантаження, поліпшилось самопочуття.

АКТУАЛЬНІ ПИТАННЯ ЕНДОКРИНОЛОГІЇ

РАЦІОНАЛЬНИЙ ПІДХІД ДО ЛІКУВАННЯ ПЕРВИННОГО ГІПОТИРЕОЗУ НА ФОНІ АУТОІМУННОГО ТИРЕОЇДИТУ ТА КОМПЕНСАТОРНОЇ ГІПЕРТРОФІЇ ГІПОФІЗУ

Гавриленко В. Є.

Національна медична академія післядипломної освіти імені П. Л. Шупика, кафедра терапії, м. Київ

Науковий керівник – д.мед.н., професор Бенца Т.М.

Актуальність. Захворювання щитоподібної залози (ЩЗ) займають друге місце серед усіх ендокринних патологій. Правильний скринінг та інтерпретування результатів лабораторних аналізів допомагають нам вчасно діагностувати та попередити прогресування патології, не допустити хибних оперативних втручань, розвитку клінічної картини, виявити патологію у субклінічній формі.

Мета. Описати реальний клінічний випадок, проаналізувати допущені помилки.

Клінічний випадок. Пацієнтка К., 21 рік, звернулась до Київського міського клінічного ендокринологічного центру зі скаргами на швидку втомлюваність, загальну слабкість, розпираючий головний біль, запаморочення, виснаження, мерзлякуватість, збільшення маси тіла на 14 кг за 2 місяці, рясні та болісні менструації, зниження артеріального тиску (АТ), сухість шкіри, набряки на обличчі та кінцівках, здуття живота та порушення стільця із закрепами тривалістю до 5 діб. Місяць тому головний біль посилився, звернулась до нейрохірурга. На МРТ гіпофізу з контрастуванням виявлено аденому гіпофізу. Було рекомендовано оперативне втручання з приводу видалення аденоми гіпофізу. При підготовці до операції пацієнтка звернулась до ендокринолога.

Огляд: Пацієнтка в'яло відповідає на питання, загальмована, свідомість ясна, мова не порушена. Шкіра бліда, суха. Пальпаторно ЩЗ нормальних розмірів, еластична, не спаяна з оточуючими тканинами. Набряки на обличчі, верхніх та нижніх кінцівках. Стрій немає. АТ 90/50 мм рт. ст., пульс – 61 уд/хв. *Лабораторна діагностика:* загальноклінічне обстеження, гормональне обстеження: аналіз крові на тиреотропний гормон (ТТГ), тироксин вільний (вТ4), трийодтиронін вільний (вТ3), антитіла до тиреопероксидази (АТПО), антитіла до тиреоглобуліну (АтТГ), соматотропний гормон (СТГ), інсуліноподібний фактор росту – 1 (ІФР-1), адренокортикотропний гормон (АКТГ), макропролактин, мономерний пролактин, фолікулостимулюючий гормон (ФСГ), лютеїнізуючий гормон (ЛГ). Інструментальні методи обстеження: ультразвукове дослідження щитовидної залози (УЗД ЩЗ). *Отримані результати:* ТТГ = 591,625 мкМО/мл (норма 0,4-4,0) , вТ4 = 0,39 нг/дл (н 0,89-1,76), вТ3 = 0,72 пг/мл (н 2,3-4,2), АТПО 580,9 Од/мл (норма менше 35), АтТГ-негативні. Загальноклінічні лабораторні показники, СТГ, ІФР-1, АКТГ, пролактин, ФСГ, ЛГ - результати в межах референтних значень. Дані УЗД ЩЗ: ознаки хронічного тиреоїдиту. *Призначене лікування:* 1) левотироксин натрію у стартовому дозуванні 50 мкг/добу (з поступовим збільшенням дози щотижня на 25 мкг/добу та титруванням для досягнення цільового рівня ТТГ) за 30-40 хв. до сніданку щоденно; 2) селен 100 мкг по 1 таблетці зранку протягом 3 місяців. *Отримані результати через 6 місяців:* Загальний стан пацієнтки покращився (загальної слабкості, запаморочень та головного болю не відмічає; нормалізувався стан шкіри, набряки зникли, АТ 120/80 мм рт. ст.). ТТГ – 2,4 мкМО/мл, вТ4 – 1,2 нг/дл, вТ3 - 3,6 пг/мл, АТПО - 102,1 Од/мл. Провели контрольне МРТ гіпофізу з контрастом: аденоми гіпофізу не виявлено. На момент огляду доза левотироксину натрію складає 125 мкг/добу, пацієнтка компенсована.

Висновки. На основі отриманих даних можна зробити висновок, що обрана тактика обстеження та призначена схема лікування виявилась ефективною.

СИНДРОМ ШМІДТА

Митрофанюк В. А.

Харківський національний медичний університет,

кафедра внутрішньої медицини №1, м. Харків

Науковий керівник: Молодан В.І.

Актуальність. У практиці лікаря-ендокринолога трапляються клінічні випадки, коли в пацієнта виявляються дві або більше ендокринні патології. Синдром Шмідта (автоімунний поліглaндулярний синдром типу II) включає в себе автоімунні ураження перш за все надниркових залоз (100 %) у поєднанні з автоімунним тиреоїдитом із переходом у гіпотиреоз (95–97 %) або дифузним токсичним зобом (3–5 %). Часто зустрічається також цукровий діабет типу 1, гіпопаратиреоз і гіпогонадизм.

Мета. Проаналізувати випадок синдрому Шмідта у хворого, а саме: атипові клінічні ознаки, що утруднювали діагностику захворювання.

Клінічний випадок. Пацієнтка, 1950 р. н. (69 років) госпіталізована в плановому порядку в ендокринологічне відділення зі скаргами на «шум в голові», головний біль, запаморочення, виражену загальну слабкість, часті гіпоглікемічні стани в різний час доби, зниження зору, біль, оніміння та судоми нижніх кінцівок, особливо вночі. З анамнезу захворювання відомо, що страждає на цукровий діабет протягом 30 років, постійно знаходиться на інсулінотерапії (інсуліном пролонгованої дії), так як інсулін короткої дії погіршує гіпоглікемії. З початку захворювання перебіг цукрового діабету був лабільним, з частими гіпоглікеміями та кетоацидозом. Через 2 роки була діагностована хронічна надниркова недостатність та гіпотиреоз. Хвора постійно знаходиться на замісній терапії (кортинеф 1 таблетка на добу, L-тироксин 125 мг на добу). У хворої протягом 10 останніх років гіпертонічна хвороба, приймає енап 10 мг/добу. Об’єктивне дослідження: шкірні покриви, видимі слизові оболонки блідо-рожеві, помірної вологості, теплі, тургор знижений, слідів розчухів, висипу немає. Характер відкладення жиру рівномірний. Щитоподібна залоза не збільшена, еластична. Набряків немає. t

36.2˚. ЧДД 17/хв. Аускультативно в легенях везикулярне дихання з обох сторін, хрипів немає. Тони серця ритмічні, ЧСС 68/хв, пульс 68/хв, ясні. АТ: 160/80 мм рт. ст. Язик рожевий, чистий. При пальпації живіт м'який, безболісний, доступний глибокій пальпації. Печінка у краю реберної дуги, безболісна. Симптом Пастернацького негативний з обох боків. Глікозильований гемоглобін від 09.01.20: 6.0 %. ТТГ від 09.01.20: 2.04 мкОд/мл. Діагноз: Цукровий діабет 1 тип, важка форма, лабільний перебіг зі схильністю до частих гіпоглікемічних ком, стадія декомпенсації. Хронічна надниркова недостатність, важка форма з частими гіпоглікемічними кризами. Гіпотиреоз ідіопатичний, важка форма, стадія медикаментозної субкомпенсації. Генералізована мікро-макроангіопатія: діабетична проліферативна ретинопатія. ДЕП II ст. з лікворно-гіпертензивним та вестибуло-атактичним синдромами. Діабетична дистальна полінейропатія, сенсорно-моторна форма. Діабетична ангіопатія нижніх кінцівок, хронічна ішемія III ст. по Фонтейну. ХХН I ст., діабетична нефропатія, стадія мікроальбумінурії та гіпофільтрації. Хронічний стеатогепатоз. Гіпертонічна хвороба II ст., 3 ст., ризик 3. СН IIА ст.

Проведена корекція замісної терапії: інсулін Лантус перед сніданком 12 Од, перед вечерею 4 Од, кортеф 10 мг/добу, кортинеф 0,1 мг/добу, L-тироксин 125 мкг/добу.

Висновки. Цей клінічний випадок ілюструє рідку ендокринну патологію, кожна складова якого, зазвичай, має нетиповий, важкий, лабільний перебіг, що робить його діагностику та терапію досить складною задачею для лікаря-ендокринолога. Так у даному випадку, початково був діагностований саме цукровий діабет 1 типу з лабільним перебігом зі схильністю до частих гіпоглікемій та кетоацедозів, при призначенні інсулінів короткої дії кількість гіпоглікемій значно зростала. Нормальний колір шкірних покривів та схильність до підвищення АТ також не типові для хвороби Аддісона, що утруднювало діагностику.

АКТУАЛЬНІ ПИТАННЯ ГАСТРОЕНТЕРОЛОГІЇ

IRREVERSIBLE HEPATOTOXICITY: ANASTROZOLE INDUCED

Bashkirova A.D.

Kharkiv national medical university,

Department of internal medicine №1, Kharkiv

Scientific adviser: Babak O.Ya.

Topicality. The selective aromatase inhibitor anastrozole is used as adjuvant treatment in early and advanced estrogen receptor positive breast cancer in postmenopausal women. Hepatotoxicity secondary to anastrozole is uncommon but usually reversible.

Case report. A seventy-two-year-old woman underwent right mastectomy with axillary nodes dissection for localized infiltrative lobular breast carcinoma in July 2017. She also required a total abdominal hysterectomy with bilateral salpingo-oophorectomy (TAH/BSO) for endometrial carcinoma in February 2015. Baseline liver function tests (LFT) in September 2018 prior to commencement of anastrozole 1 mg per day, were normal. In December 2018, i.e. three months after starting treatment, the patient developed jaundice and then was admitted with delirium. (CFS 6, moderately frail). Laboratory tests showed severe cholestasis: alanine transaminase 33 U/l, alkaline Phosphatase 614 U/l, bilirubin 317 μmol/L, gamma glutamyl transferase 468 U/l, ammonia 90 μmol/L (normal value: <50). CT scan of abdomen confirmed no evidence of hepatic metastases or extra and intrahepatic biliary ductal dilatation. Anastrozole was then discontinued. During the admission, serum alkaline phosphatase and bilirubin continued to worsen despite normal transaminases. Patient's usual medications included furosemide 20 mg, mirtazapine 15 mg, laxido, morphine sulphate 10 mg and alendronic acid 70 mg. She did not consume any alcohol and a thorough review by pharmacists revealed no other offending drugs. A gastroenterology consultation was undertaken however a liver

biopsy was not considered due to frailty and worsening general condition. Viral hepatitis and autoimmune screen were not performed in view of normal transaminases throughout the illness. Unfortunately, no clinical or biochemical improvement was observed, and she succumbed to liver failure which lead to death 3 weeks after drug withdrawal.

Conclusions. The learning point is to consider medications in the differential diagnosis of any older person admitted with an unexplained organ involvement. Older persons with frailty are more vulnerable to and also lesser able to recover from adverse drug reactions.

НЕСПЕЦИФІЧНИЙ ВИРАЗКОВИЙ КОЛІТ, ЯК ХВОРОБА-ПОПЕРЕДНИК ОНКОЛОГІЇ: КЛІНІЧНИЙ ВИПАДОК

Лапшина К.А.[1], Бабак О.Я.[1], Черняк А. М.[2]

[1]Харківський національний медичний університет, кафедра внутрішньої медицини №1, Харків

[2] ДУ «Національний інститут терапії ім. Л.Т. Малої НАМНУ», Харків

Актуальність. Хронічні запальні захворювання кишечника, на сьогодні, є глобальними захворюваннями, що характеризуються зростаючим рівнем захворюваності в новоіндустріалізованих країнах за останні десятиліття. Згідно останніх даних, вони вражають понад 2 мільйони особин у Північній Америці, 3,2 мільйона в Європі та ще мільйони у всьому світі. Хоча темпи хірургічних втручань зазнали тимчасового зниження, що частково пояснюється збільшенням доступності медикаментозних методів лікування, попереднім початком ефективної терапії та зміною клінічної практики, витрати на охорону здоров'я, пов'язані з цими захворюваннями, продовжують зростати, частково через дорогі методи лікування.

Клінічний випадок. Хворий Л. 26 років надійшов до відділення гастроентерології та терапії зі скаргами на розлитий, спастичний біль в мезогастрії, правої і лівої клубових областях, області ануса, бурчання, здуття

живота після прийому їжі, нестійкі випорожнення до 5 разів на добу з домішкою слизу, крові, зниження ваги протягом останнього року на 25 кг, підвищення температури тіла до субфебрильних цифр, загальну слабкість, швидку стомлюваність. З анамнезу - важає себе хворим з липня 2018 року, коли періодично турбували болі і дискомфорт в нижніх відділах живота, з'явилося почастішання стільця, періодично підвищувалася температура тіла, в жовтні 2018р. встановлений діагноз неспецифічний виразковий коліт (НВК), обстежувався і лікувався за місцем проживання - відзначав частковий ефект. Погіршення зазначає протягом 2 місяців, коли збільшилася частота та інтенсивність болю. При клінічному огляді: Загальний стан середнього ступеня тяжкості, положення активне, зазначає виражену слабкість в кінцівках, свідомість ясна. Нормостенік. Зростання 190см. Вага - 55 кг. ІМТ - 15,23кг / м2. Шкірні покриви чисті, бліді. Периферійні лімфовузли не пальпуються. ЧСС - 70 ударів в 1 хвилину, Ps - 70 ударів в 1 хвилину, задовільних якостей. АДdextra = АДsinistra = 130 і 80 мм рт.ст. Язик рожевий, вологий, обкладений білим нальотом біля кореня. Живіт округлої форми, симетричний, в розмірах не збільшений, бере активну участь в акті дихання, при пальпації живіт м'який, виражена болючість епігастрії, мезогастральной області, нижніх відділах живота. Симптоми Кера, Ортнера, подразнення очеревини негативні. Печінка виступає з-під краю правої реберної дуги на 0,5 см, нижній край гладкий, рівний, безболісний. Розміри печінки по Курлову - 12: 10: 9 см. Селезінка не пальпується. Симптом Пастернацького від'ємний з обох боків. Добовий діурез - до 1,2 л. Фізіологічні випорожнення - 4-5 раз в добу. Було проведено наступні дослідження: клінічний аналіз крові : Ер - 4,81 * 10^{12}/л, Нв - 120 г/л, лейк - 9,0х10^{9}/л, Тр.- 370,9х10^{9}/л, ШОЕ - 31 мм/год , гран. - 66,4%, л -27,8%, м - 5,8%; біохімічний аналіз крові: глюкоза: 4,61 ммоль/л, сечовина - 3,5 ммоль/ л, креатинін - 82 ммоль/л, загальний холестерин: 4,64 ммоль/ л, тригліцериди: 1,34ммоль/л, ХС ЛПДНЩ - 0,6 ммоль/л, ЛПВЩ - 1,07 ммоль/л, КА - 3,34, ХС ЛПНЩ - 2,97 мкмоль/л. Печінкові проби: АСТ-15 Е/л,

АЛТ-22 Е/л, ЛФ = 147 нмоль/л, тимолова проба - 1,3 ед. Н., загальний білірубін- 8,0ммоль/л, прямий білірубін- 4,8 ммоль / л. МРП діагностика сифілісу - негативна. Інструментальні методи дослідження: Колоноскопія : Огляд до термінального відділу клубової кишки. Реактивний коліт. НВК, високої активності, з тотальним ураженням товстого кишечника. Підслизове поліпоподібне утворення кишечника. Зовнішній геморой 2 ст. поза загостренням. Встановлено діагноз: Неспецифічний виразковий коліт, в стадії загострення, високого ступеню активності, гормонзалежна форма, тяжкий перебіг, з тотальним ураженням товстого кишечника. Проведене лікування: асакол, спазмомен, метіпред. На фоні терапію абдомінально-больовий синдром зменшився за частотою та інтенсивністю, однак, з огляду на постійний рецидивуючий біль в правій клубовій ділянці додатково проведено КТ ОЧП, що виявило КТ ознаки коліту. Запальний процес червоподібного відростку. Хворого було направлено до хірургічного стаціонару, де йому була проведена аппендектомія. При гістологічному дослідженні матеріалу після операції , у препараті апендиксу виявлена змінена тканина - в біоптаті ознаки активного запалення, ерозії, ділянки атрофії та гіперплазії, що може відповідати НВК при співставленні з клінічними даними. Виявлені виражені ознаки дисплазії.

Висновки. Як відомо, НВК є однією з найчастіших хвороб-попередників раку кишечника, що входить до трійки найчастіше діагностованих онкологічних захворювань у світі. Нажаль, поширеність онкологічних захворювань зростає, а пацієнти, яких вражає недуг молодшають. Наш клінічний випадок ще раз нагадує про необхідну підвищену увагу у пацієнтів з хронічними запальними захворюваннями кишечника щодо розвитку злоякісної пухлини навіть у такому юному віці.

ВПЛИВ ТЮТЮНОПАЛІННЯ НА СТРУКТУРНО-КІСТКОВІ ЗМІНИ ПРИ ХРОНІЧНОМУ ПАНКРЕАТИТІ

Онуфрик З.Я., Бабінець Л.С.

Тернопільський національний медичний університет

імені І.Я. Горбачевського МОЗ України

м. Тернопіль, Україна

Науковий керівник: д-р. мед. наук, проф. Бабінець Л.С.

Актуальність. Актуальність проблеми розвитку остеодефіциту (ОД) при хронічному панкреатиті зумовлена розладами процесів травлення, що проявляється синдромами мальабсорбції та мальдигестії. Уже встановлено, що ступінь мінеральної щільності кісткової тканини (МЩКТ) та рівня Са в крові чітко залежать від рівня зовнішньосекреторної недостатності підшлункової залози. ОД спостерігається у 75 % хворих на хронічний панкреатит (ХП). Оскільки тютюнопаління – це етіологічний фактор ХП, то вважаємо актуальним вивчення його впливу на ОД.

Мета дослідження. Встановити вплив тютюнопаління на формування ОД при ХП на основі порівняльного аналізу стану кісткової тканини за методом рентгенівської денситометрії хворих на ХП, курців і некурців.

Клінічний випадок. В дослідженні брали участь 80 пацієнтів з ХП віком 25-70 років; чоловіків – 49, жінок – 31. Контрольну групу склали 20 опитаних здорових людей. Хворим на ХП проводили обстеження поперекового відділу хребта за допомогою двофотонного рентгенівського денситометра. Аналіз МЩКТ проводили методом порівняння даних денситометрії досліджених хворих і здорових людей. Оцінку МЩКТ проводили згідно з рекомендаціями ВООЗ за показником Т; рівні остеопенії визначали за Л. Я. Рожинською. Аналіз групи хворих на ХП за віковою і статевою ознаками показав переважання в цілому пацієнтів до 60 років, тобто працездатних (77 %), а також переважання чоловіків (38,75 %) перед жінками (61,25 %). Аналіз показників КТ у курців і некурців виявив достовірне їх зниження в групі курців, причому визначені параметри КТ стосовно молодих здорових людей

до 45 років у групі курців відповідали зниженню МЩКТ кістки до рівня остеопенії III ступеня, у групі некурців – до рівня остеопенії II ступеня, що дало підстави вважати, що тютюнопаління є одним із факторів, що впливають на розвиток ОД при ХП. Виявлено сильну негативну кореляцію між стажем тютюнопаління і показником МЩКТ – (r=(-0,718,); p<0,05). Таким чином, при ХП формувався вторинний ОД, який поглиблювався із збільшенням стажу тютюнопаління у курців.

Висновки. При ХП формувався вторинний остеодефіцит у середньому на рівні остеопенії II ступеня, який поглиблювався при супутньому тютюнопалінні до рівня остеопенії III ступеня та із збільшенням стажу тютюнопаління у курців (сильний негативний кореляційно-регресійний зв'язок між стажем ТП і показником МЩКТ – (r=(-0,718); p<0,05)).

КЛИНИЧЕСКИЙ СЛУЧАЙ БОЛЬНОЙ С БОЛЕЗНЬЮ КРОНА

Резник М.А.

ОГБУЗ «Городская поликлиника г. Белгорода»

г. Белгород

Актуальность. Болезнь Крона (БК) – хроническое, рецидивирующее заболевание желудочно-кишечного тракта (ЖКТ) неясной этиологии, характеризующееся трансмуральным, сегментарным, гранулематозным воспалением с развитием местных и системных осложнений. Заболеваемость БК составляет 2-3 человека на 100 000 человек. Пик заболеваемости отмечается между 20 и 30 годами жизни, а второй пик – в возрасте 60-70 лет. Заболеваемость приблизительно одинакова у мужчин и женщин. Частота поражения различных отделов ЖКТ: изолированное поражение тонкой кишки – 25-30%, илеоколит – 40-50%, изолированное поражение толстой кишки – 40-50%, на внекишечные проявления приходится – 5-25%, редко поражается полость рта, пищевод, желудок и двенадцатиперстная кишка – 3-5% больных.

Цель. Изучить особенности течения и внекишечного проявления БК. **Клинический пример.** В августе 2019 года в гастроэнтерологическое отделение Белгородской областной клинической больницы Святителя Иоасафа переведена из ревматологического отделения больная 28 лет с жалобами на кашицеобразный стул до 3 раз в сутки, «летучие» боли в крупных суставах и общую слабость. Из анамнеза известно, что в 2015 году проведена аппендэктомия. В 2017 году иссечение внутреннего переднего параректального свища. В мае 2019 года проведено вскрытие острого парапроктита. В августе 2019 года госпитализирована в ревматологическое отделение Городской больницы №2 города Белгорода с жалобами на выраженные «летучие» боли в крупных суставах, общую слабость. Результаты обследования: общий анализ крови: лейкоциты - 20,39*10/л, тромбоциты - 512*10/л, лимфоциты - 19,3%, нейтрофилы - 73,5%, СОЭ - 35 мм/час; общий анализ мочи, коагулограмма, копрограмма в пределах нормы; биохимический анализ крови: СРБ 90,6 мг/л, HLA B27 ДНК обнаружена; кровь на стерильность: бактерии не выявлены. Проведен ряд инструментальных исследований. Рентгенография кистей рук: нельзя исключить ревматоидный артрит I-ой стадии. Рентгенография органов грудной полости: без особенностей. Рентгенография костей таза с захватом тазобедренных суставов: без изменений. УЗИ органов брюшной полости: диффузные изменения поджелудочной железы. Видеоколоноскопия: Язвенный колит. Болезнь Крона толстой кишки? Гистология: Слизистая толстой кишки с хроническим воспалением, гнойно-некротические массы в одном из препаратов. Фиброгастродуоденоскопия: Язвы пищевода. Катаральный гастрит. Цитология: элементы хронического воспаления, клетки цилиндрического эпителия с дистрофией. Гистология: Мелкий кусочек многослойного плоского эпителия обычного строения с незначительной воспалительной инфильтрацией. На фоне проводимой терапии (метипред, омез, метотрексат, месалазин) состояние улучшилось, однако оставались жалобы на кашицеобразный стул до 2-3 раз в сутки. По жизненным

показаниям ввиду тяжелого течения заболевания больная принимает терапию генноинженерными препаратами (адалимумаб). Состояние улучшилось, жалоб нет.

Выводы. Данный клинический случай демонстрирует отсутствие специфической клинической картины и важность своевременного включения в дифференциальный поиск внекишечные проявления БК.

НАСТРОЖЕНІСТЬ ЩОДО ЕКЗОКРИННОЇ НЕДОСТАТНОСТІ ПІДШЛУНКОВОЇ ЗАЛОЗИ У КОМОРБІДНИХ ПАЦІЄНТІВ З ДИСПЕПСИЧНИМИ І ТРИВОЖНИМИ РОЗЛАДАМИ

Сабат З.І., Редьква О.В., Бабінець Л.С.

Тернопільський національний медичний університет

імені І.Я. Горбачевського МОЗ України

Кафедра первинної медико-санітарної допомоги та загальної практики-сімейної медицини, м. Тернопіль

Науковий керівник: проф. Бабінець Лілія Степанівна

Актуальність. Проблема хронічного панкреатиту (ХП) залишається надзвичайно актуальною, незважаючи на досягнення сучасної медицини. Частим синдромом при ХП є вегетативна дисфункція з проявами депресії та тривожності. Доведено, що пацієнти з ХП мають підвищений рівень особистісної та реактивної тривожності (Потяженко М., Спіріна І., 2018).

Мета. На прикладі клінічного випадку проаналізувати ефективність оцінки копрограми і вмісту фекальної α-еластази для оцінки екзокринної недостатності підшлункової залози (ПЗ), а також взаємозв'язок емоційної лабільності з функціональний станом ПЗ.

Клінічний випадок. Пацієнт К., 1968 р.н., поступив на лікування в денний стаціонар зі скаргами на виражений біль в попереку з іррадіацією вздовж лівої ноги, затерпання ноги із значним посиленням при ході, рухах, стоянні, біль у промежині, більше після сну, періодично головний біль. Було виставлено

діагноз: вертеброгенна люмбоішалгія на тлі остеохондрозу ПВХ, фаза загострення, стійкий виражений больовий синдром, стато-динамічні розлади. Гіпертонічна хвороба II ст., ступінь АГ – 2, КВР – 3, діастолічна дисфункція ЛШ за I типом, СН 0, ангіопатія сітківки OU. Отримав лікування: ізотонічний розчин, еуфілін, дексаметазон, анальгін, карбомазепін, олфен, спазмалгон, комбіспазм. З метою гастропротекції – омепразол 20 мг по 1 таб. на день. Декілька років хворіє гіпертонічною хворобою, приймає небіволол 5 мг по 1 таб. зранку, ко-амлессу 4/1,25/5 мг по 1 таб. ввечері.

Окрім перерахованих скарг, турбувало здуття живота, біль в епігастрії, періодично гіркота в роті, відрижка кислим, несформований кал. Пацієнт астенічний, емоційно лабільний, зосереджений на своїх відчуттях, виявляє виражену канцерофобію (брат помер у зв'язку з раком сигмовидної кишки, мати прооперована з цього ж приводу). Не дотримується дієти, часто споживає їжу перед сном, відмічає посилення здуття живота і рідкі випорожнення після вживання молочних продуктів.

З анамнезу відомо, що пацієнт хворіє на ГЕРХ, II ступеня, стадія А, хронічний гастрит 2 ступеня, криптогенний гепатит, мінімальна активність. Об'єктивно: правильної тілобудови, дещо підвищеного живлення. Шкіра, видимі слизові блідо-рожеві, чисті. Язик обкладений білою осугою. Cor – діяльність ритмічна, тони приглушені, АТ – 140/90 мм рт.ст. Дихання везикулярне. Живіт м'який, збільшений в розмірі за рахунок підшкірно жирової клітковини, дещо здутий, чутливий в епігастрії. Печінка - по краю реберної дуги. У зв'язку з вищенаведеним, окрім рутинних аналізів, пацієнту було запропоновано УЗД ОЧП, копрограму і аналіз на фекальну α-еластазу. Результати копрограми: кал сформований, м'який, м'язові волокна перетравлені – 1-2 в п.з., рослинна клітковина, що перетравлюється – 2-3 в п.з., рослинна клітковина, що не перетравлюється – 0-1 в п.з., жир нейтральний – поодинокий, мила – 0-1 в п.з., слиз +, лейкоцити 2-3 в п.з., еритроцити 0-1 в п.з, яйця гельмінтів не виявлено, елементи гриба, подібного до дріжджового ++. Місяць тому лікувався в денному стаціонарі з приводу позагоспітальної правобічної нижньодольової

пневмонії, отримував цефтріаксон, що ймовірно зумовило появу в калі дріжджового гриба. УЗД ОЧП: печінка збільшена, КВР 190 мм, ліва доля 76 мм, край гострий, рівний, паренхіма помірно підвищенної ехогенності, структура однорідна, портальна вена не розширена; жовчний міхур не збільшений, звичайної форми, стінки його не потовщені, ущільнені, вміст анехогенний, холедох не розширений; ПЗ не збільшена, голівка 29 мм, тіло 17 мм, хвіст 18 мм, контур її нерівний, межі чіткі, паренхіма помірно підвищеної ехогенності, структура дещо неоднорідна, вірсунгова протока не розширена. Фекальна α-еластаза - 57,37 мкг на 1 г кала, що відповідає тяжкій формі недостатності екзокринної функції підшлункової залози. В біохімічному аналізі крові АЛАТ 29,6 Од/л, АСАТ 15,6 Од/л, білірубін загальний 5,7 мкмоль/л, білірубін прямий 2,9 мкмоль/л. Кал на я/г – не виявлено. Таким чином, додаткові обстеження виявили наявність у пацієнта ХП з екзокринною недостатністю ПЗ тяжкого ступеня. Було призначено замісну ферментну терапію панкреатином по 40 тис. ОД ліпази під час прийомів їжі. Через 10 днів лікування було відмічено позитивну динаміку стану пацієнта: відмічалось зменшення диспепсичних проявів та тривожності.

Висновок. Отримані результати вказують на те, що в пацієнтів з клінікою ХП і ознаками ураження залози на УЗД нормальні показники копрограми не виключають наявності її екзокринної недостатності. Аналіз на вміст фекальної α-еластази був найбільш ефективним для підтвердження наявності і глибини екзокринної недостатності ПЗ. Даний випадок свідчить про доцільність клінічної настороженості щодо наявності ураження ПЗ та її функціональної недостатності у коморбідних пацієнтів з вираженою тривожністю і диспепсичними розладами, що вимагає адекватної лікувальної корекції.

ОРИГІНАЛЬНИЙ ПІДХІД ЩОДО ТЕРАПІЇ ХВОРИХ НА ХРОНІЧНИЙ ПАНКРЕАТИТ У КОМОРБІДНОСТІ ІЗ ЗАГОСТРЕННЯМ ЗАПАЛЬНИХ ЯВИЩ У ГАСТРОДУОДЕНАЛЬНІЙ ЗОНІ

Шевченко Н.О.

Одеський національний медичний університет,

кафедра професійної патології, м. Одеса

Науковий керівник: Бабінець Л.С.

Актуальність. Особливості клінічного перебігу хронічного панкреатиту (ХП) визначають його коморбідністю із загостренням запальних явищ у слизовій оболонці (СО) гастродуоденальної зони (ГДЗ).

Мета. Дослідити вплив антигомотоксичної терапії на динаміку показників крові та стан слизової оболонки ГДЗ у хворих на ХП.

Клінічний випадок. Пацієнт Н., 36 років, проходив лікування з діагнозом ХП із зовнішньосекреторною недостатністю ПЗ в фазі загострення із супутнім хронічним неатрофічним гіперацидним гастритом, неасоційованим з H.pylori, ерозивним дуоденітом у фазі загострення. Хворий звернувся зі скаргами на ниючий біль у верхній ділянці живота, що підсилювався через 30-40 хвилин після їжі, нудоту та печію, відриг повітрям, наявність проносів тричі на день. Анамнез: вищезазначені скарги турбували періодично, загострення - 4 доби назад після вживання жирної та гострої їжі; в анамнезі виразкова хвороба ДПК (2012 р.). Об'єктивно: підвищеного травлення, шкіра та СО – чисті, язик обкладений білою осугою, інші органи та системи – без патології, при пальпації відмічається болючість в епігастральній та пілородуоденальній зонах. Результати аналізів до лікування: загальний аналіз крові (ЗАК): Ер.-$4{,}2\cdot10^{12}$/л, Hb-118г/л, L-$8{,}6\cdot10^{9}$/л, ШОЕ-18 мм/г. загальний аналіз сечі без змін. Біохімічні дослідження: амілаза в крові-38,9мг/ч/мл; ліпаза-94,7Од/л; трипсін-12,2 нмоль/хв/мл; еластаза-1 в калі-128,0 мкгЕ/л; інші показники – в мережі норми. УЗД органів черевної порожнини: помірний фіброз тканини ПЗ. ЕФГДС: Хронічний поверхневий гастрит. Ерозивний дуоденіт. Рубцево-виразкова деформація цибулини ДПК. Помірно кислий шлунок. Hp (-).

Хворому проведено курс лікування: на тлі дієтотерапії та препаратів базисної терапії, додатково призначали курс препарата Траумель С по 2,2 мл в/м двічі на тиждень, паралельно - Убіхінон Композітум по схемі: по 2,2 мл в/м двічі на тиждень, 2 тижні підряд. По закінченні парентерального введення антигомотоксичних препаратів перейшли на пероральний прийом Траумель С по 1 таб тричі на добу протягом 14 днів. На п'ятий день лікування хворий відчув суттєве поліпшення стану, зникли симптоми диспепсії, суттєво зменшився больовий синдром, стілець був оформлений 1 раз на добу, через тиждень – хворий відчував себе зовсім добре. Після закінчення лікувального курсу: ЗАК: Ер.-4,8·10^{12}/л, Hb-134г/л, L-7,2·10^{9}/л, ШОЕ-14мм/г. Загальний аналіз сечі без змін. Біохімічне дослідження: амілаза в крові-24,6 мг/ч/мл, ліпаза-43,2 Од/л, трипсин-4,7 нмоль/мин/мл, еластаза-1 в калі-251мкгЕ/л. ЕФГДС: Еритематозна гастро- та дуоденопатія. Рубцево-виразкова деформація цибулини дванадцятипалої кишки. Нормоацидність селективна. Hp(-). Пацієнт Н. після 12 ліжко-днів виписаний із відділення у задовільному стані з покращенням. Продовжував отримувати запропонований курс протягом 30 днів амбулаторно під наглядом лікаря.

Висновки. Запропонований спосіб лікування хворих на ХП із супутнім ерозивним гастродуоденітом, забезпечує кращий терапевтичний ефект за даними клінічного, лабораторного та інструментального обстеження, виявляє виражений протизапальний та регенеруючий ефекти щодо СО органів ГДЗ, сприяє скороченню койко-днів на стаціонарному та амбулаторному лікуванні.

КЛІНІЧНИЙ ВИПАДОК ПАЦІЄНТА З СИНДРОМОМ БАДДА-КІАРІ: ДІАГНОСТИКА ТА ЛІКУВАННЯ

Ярова Я.А., Лапшина К.А.

Харківський національний медичний університет

Кафедра внутрішньої медицини №1, м. Харків

Актуальність. Синдром Бадда-Кіарі (СБК) (тромбоз печінкових вен на будь якому рівні) в світі зустрічається не часто та складає 1:100 тис населення. В 18 % випадків пов'язаний з гематологічними розладами, а в 20-30 % хворих ніяких супутніх захворювань діагностувати не вдається (ідіопатичний СБК). Синдром Бадда – Кіарі маніфестує в 40-50 років, зазвичай у пацієнтів які мають хронічні захворювання печінки, пацієнти з портальною гіпертензією. Для того щоб уникнути розвитку СБК, необхідно своєчасне лікування та діагностика захворювань які викликають порушення циркуляції крові в печінці.

Мета. Проаналізувати особливості діагностики та методики лікування СБК.

Клінічний випадок. Хворий, 46 років надійшов до гастроентерологічного відділення Комунального некомерційного підприємства «Міська Клінічна Лікарня №13» Харківської Міської Ради зі скаргами на загальну слабкість, запаморочення, задишку при фізичному навантаженні та періодично ниючий біль в епігастрії та правому підребер'ї. В анамнезі: флегмонозний холецистит, лапароскопічна холецистектомія, гостра шлунково-кишкова кровотеча (ГШКК) неясного ґенезу, яка була купірована самостійно, геморагічний інсульт. Два місяці тому лікувався у пульмонологічному відділенні з приводу негоспітальної пневмонії де в процесі обстеження було виявлено в клінічному аналіз крові (Нв= 61г/л, еритроцити $2{,}6x10^{12}$ /л) та на ФГДС – флебектазії стравоходу, ерозивний дуоденіт. Об’єктивно: стан середньої важкості. Зріст 176 см, вага 130 кг, ІМТ = 42 (Ожиріння IIIст). Шкіра та видимі слизові бліді, вологі, на нижній поверхні живота стрії. Аускультативно над легенями везикулярне дихання. ЧД 20 хв. Тони серця ясні, ритмічні. АТ 140/80 мм рт ст. Чсс = 85 уд/хв, Язик обкладений біло-жовтим нальотом, сухий. Живіт при

пальпації м'який, збільшений в розмірах за рахунок підшкірно-жирової клітковини, безболісний. Печінка пальпаторно +2-3 см, селезінка перкуторно +2см. Симптом подразнення очеревини негативний. Стілець – сформований, без патологічного примісу, 1раз на добу. Сечовипускання без змін. Пастозність гомілок. Пацієнту було призначено обстеження: Загальний аналіз крові: анемія (НВ=67г/л), еритропенія, еритроцити частково гіпохромні, тромбоцитопенія, ШОЕ= 35 мм/год. Загальний аналіз сечі – без змін. Біохімічний аналіз крові: АЛТ,АСТ, загальний білірубін, коагулограма, сечовина та креатинін – без змін. HBV, HCV (ПЛР) – не виявлено. УЗД органів черевної порожнини(ОЧП) -гепатоспленомегалія. Портальна гіпертензія? Дифузні зміни паренхіми печінки(цироз?) Панкреатопатія.Хронічний пієлонефрит. Виражений пневматоз кишківника. ФГДС :Флебектазії стравоходу II-IIIст. Еритематозна гастропатія. Ерозивна дуоденопатія. Фіброеластографія - Показники еластичності печінки відповідають стадії фіброзу F4(цироз печінки). Ступінь стеатоза S3 (виражений стеатоз печінки) – більше 66% гепатоцитів містять ліпіди. У зв’язку з підтвердженням діагнозу, пацієнту рекомендовано КТ з контрастуванням : КТ-ознаки тромбоза сегментарних гілок правої печінкової вени, гепатоспленомегалія, жирова дистрофія. Кавернозна трансформація селезінкової, портальної, верхньої брижової та колатералей в черевній порожнині із розповсюдженням на стравохід. Пацієнту на основі лабораторних та інструментальних методів обстеження було призначено лікування: Феррум –лек 2,0 внутрішньом’язово, Аргітек 250 мл внутрішньовенно крапельно, Гепаметіон 5,0 внутрішньо м’язово, Спіронолактон 25 мг перорально х1 р/добу, Кореол 6,25 мг х2 р/добу перорально, Фуросемід 2,0 внутрішньом’язово, Нольпаза 40 мг внутрішньовенно струминно, Реополіглюкін 200 мл внутрішньовенно крапельно, Аторіс 30 мг перорально. Рекомендовано консультацію судинного хірурга, яким було призначено Клексан 0,6 мгх2р/добу – 2 тижні, після чого повторна КТ ОЧП, з подальшим вирішення тактики лікування. Після консультації судинного хірурга, кардіолога, пульмонолога встановлено

заключний діагноз: Криптогенний цироз печінки з мінімальною активністю клас А за Чайлд-П'ю в стадії компенсації з синдромом портальної гіпертензії (гепатоспленомегалія, розширення вен стравоходу IIст). Неалкогольна жирова хвороба печінки: стеатоз IIIст (за даними фіброеластографії). синдром Бадда-Кіарі (тромбоз сегментарних гілок правої печінкової вени), хронічний перебіг. Стан після ГШКК (липень 2019). Залізодефіцитна анемія тяжкого ступеню. Хронічний асоційований з H.pylori ерозивний гастродуоденіт в стадії загострення. Ожиріння IIIст (ІМТ =42). Дисліпідемія.

Висновки. Золотим стандартом виявлення СБК є УЗД ОЧП з доплерографією, чого не було проведено пацієнту із самого початку. В нашому випадку діагноз було встановлено після проведення комп'ютерної томографії печінки з контрастуванням. Що стосується лікування СБК, то це за звичай терапія печінкових розладів(в нашому випадку цирозу печінки) у поєднанні із антикоагулянтами, що є специфічним для цього стану.

Даний клінічний випадок класичний для хронічного перебігу СБК, і був представлений для того, щоб лікарі загальної практики, до яких в першу чергу звертаються хворі, мали настороженість з приводу СБК та могли правильно визначити стратегію ведення пацієнтів.

АКТУАЛЬНІ ПИТАННЯ АЛЕРГОЛОГІЇ

КЛІНІЧНИЙ ВИПАДОК: СИНДРОМ ЛАЙЕЛЛА

Афанасенко Д.М., Молодан В.І., Рождественська А.О.

Харківський національний медичний університет

Кафедра внутрішньої медицини № 1, м. Харків, Україна

Актуальність. Синдром Лайелла (токсичний епідермальний некроліз) – рідкісна гостра шкірно-вісцеральна імуноалергічна токсико-індукована патологія, що характеризується інтенсивним некрозом і відшаруванням епідермісу з утворенням значних розмірів пухирів та ерозій на шкірі й слизових оболонках. Летальність від цього захворювання, за даними різних авторів, складає 30–70%, тому дана патологія залишається складною та актуальною медичною проблемою.

Мета. Вивчити клінічну картину проявів синдрому Лайелла, проаналізувати діагностику і лікування, тяжкість та прогноз.

Клінічний випадок. Пацієнтка О., 28 років 20.02.20 надійшла до МКЛ ШНМД №4 ім. проф. А.І. Мещанінова зі скаргами на: висип на тілі, підвищення температури(t) до 38,8С, почервоніння та відчуття печіння в очах, слабкість, збільшення лімфовузлів на шиї, задишку, серцебиття. З анамнезу: вважає себе хворою близько доби, а саме: після прийому вечірньої ванни з ароматизованою сіллю. На момент госпіталізації: загальний стан тяжкий, свідомість ясна, t=39С, Ps=110\хв, АТ=100\60мм.рт.ст., ЧДР=22\хв. На шкірі: верхніх та нижніх кінцівок, тулубі, шиї, обличчі – спостерігається дрібно-середньопапульозний висип яскраво-рожевого кольору без зуду. Клінічний аналіз крові(25.02.20): гемоглобін 120г\л, ШОЕ-25мм\год, лейк-11.0х10*9, ер-3.8х10*12, тромб-150х10*9, еоз-1, б-0, лімф-10%, мон-9%, п\я-5%, с\я-85%. Біохімічний аналіз крові(25.02.20): заг.білірубін-80мкмоль\л; прямий-73мкмоль\л; непрямий-6,5мкмоль\л; АСТ-95Ед\л; АЛТ-105Ед\л; тимолова проба-3од, ЛФ-285Ед\л, ГГТ-56МЕ\л. Хвора госпіталізована до

реанімаційного відділення. Діагноз. синдром Лайелла, тяжкий перебіг. Реактивний холестатичний гепатит. Блефароконюктивіт. Риніт. Вульвіт.

Лікування. Топічне лікування - догляд за слизистою оболонкою очей: закладання очної мазі гідрокортизону 0,5% 3–4 р/доб, каплі Тобрадекс; обробка уражених слизистих оболонок статевих органів 3–4 р\добу дезинфікуючими розчинами, солкосериловою і глюкокортикостероїдною мазями; ділянок шкіри: застосовувались засоби з кортикостероїдами ,епітелізуючими та бактерицидними властивостями – Тридерм, Целестодерм-В 0,1%., водні розчини анілінових фарбників. Ретельний туалет порожнини рота: полоскання перекисом водню, 10% розчином соди; слизистої носа – Хлорофіліпт спрей, Гленспрей. Розчини електролітів: р-н Рінгера 400,0 в\в крап, KCl 7,5%-100мл, р-н Реополіглюкін 400,0 в\в крап, глюкоза 10%-200,0, орнізол 500,0мл в\в крап, L-лізін есцинат 10,0 в\в крап; альбумін 10%-100,0 в\в стр; імуноглобуліни 1-2г\кг упродовж 4 днів; еноксапарин 0,6 п\ш; морфін 1%-1мл; езонекса 40 мг\фіз.р-н 20,0 в\в стр; цефтріаксон 2,0 х2р\д в\в стр; глутаргін 40%-0,5 х2р\добу + 200,0-0,9% NaCl в\в зі швидкістю 60-70 крап\хв; преднізолон 120 мг 1р\добу впродовж 10 днів (висока доза утримувалась до стабілізації процесу і зняття синдрому ендогенної інтоксикації), у подальшому- хвора переведена на таблетовану форму преднізолону, поступово зменшуючи дозу, з подальшою його відміною; сібазон 0,5%-2,0 в\в 1,0мл\хв (початкова доза в\в 0,02-0,04мл\кг маси тіла) упродовж 7 днів.

Висновки. В результаті проведеного лікування хворої із синдромом Лайела, наприкінці 3-го тижня госпіталізації, спостерігалася видима позитивна динаміка: покращення загального стану пацієнтки, гемодинамічних показників; зниження маркерів реактивності холестатичного гепатиту, нормалізація клінічного аналізу крові(відсутність лейкоцитозу, тромбоцитопенії, лімфопенії, але на фоні підвищеного ШОЕ), значно швидше протікав процес епітелізації шкіри та слизових оболонок. Тривалість лікування – 1 місяць, хвора була виписана в задовільному стані, їй надано рекомендації. Наведений приклад свідчить про труднощі діагностики і

диференціальної діагностики синдрому Лайелла на ранній стадії розвитку (синдром Лайела диференціюють з акантолітичною пухирчаткою, бульозною формою багатоформної ексудативної еритеми (включаючи синдром Стівенса–Джонсона), поліорганному враженню на піку хвороби, можливості успішного лікування при великій площі поразки. Також даний випадок демонструє вираженість і затяжний характер реактивного холестатичного гепатиту, що вимагає тривалого лікування. Для правильного ведення пацієнта з синдромом Лайелла потрібно участь фахівців різного профілю.

НЕОТЛОЖНАЯ ПОМОЩЬ ПРИ АНАФИЛАКТОИДНОЙ РЕАКЦИИ – ВЫБОР ТЕРАПЕВТИЧЕСКОЙ СТРАТЕГИИ

Мащенко А.А., Молодан В.И.

Харьковский национальный медицинский университет,

кафедра внутренней медицины №1., г. Харьков

Актуальность. В последнее время отмечается увеличение числа аллергических заболеваний. В том числе наблюдается рост острых аллергических реакций и состояний, которые угрожают жизни больного и нуждаются в неотложной помощи. Особое значение уделяется медикаментозно-обусловленным заболеваниям, среди которых – медикаментозная аллергия, которая у 1% людей, которые получают медикаменты может угрожать жизни.

Цель. Проанализировать оказание экстренной медицинской помощи при анафилактоидной реакции на примере клинического случая.

Клинический случай. В клинику поступила женщина, 55 лет с жалобами на отеки, одышку, повышение артериального давления до 160/110 мм.рт.ст., боль в области сердца, перебои в работе сердца, сердцебиение, общую слабость, головные боли. Ревматический анамнез с 1980 года, с 1986 года протезирование митрального клапана, 2006году пластика трикуспидального клапана, ухудшение состояния последние 2-3 месяца. Аллергологический

анамнез без особенностей. Объективно: рост - 162 см; вес - 78 кг; ИМТ - 25,5. кг/м$^{2\cdot}$. Увеличенный живот за счет асцита, трофические изменения нижних конечностей, выраженные отеки. В клиническом анализе крови выявлены следующие нарушения: RBC-3.52 $\times 10^{12}$/л. MCV - 86,5 fl. Hgb-112 г/л. СОЭ- 24 мм/ч. Биохимические показатели: АсАТ-81 Е/л, АлАТ-92 Е/л, щелочная фосф.-2400 нмоль/л, тимол.проба- 3 едSH, СРБ -12мг/л, Серомукоид - 4,1, сиаловые кислоты 2,4. Скорость клубочковой фильтрации (CKD-EPI): 38 мл/мин/1,73м^2. Инструментальные методы иисследования: Рентгентелевидение: признаки венозного застоя в легких, в синусах умеренное количество жидкости. Сердце увеличено, преимущественно за счет левых отделов, амплитуда сокращений снижена, аритмия. Высокое стояние диафрагмы. ЭКГ. фибрилляция предсердий нормосистолическая форма. Гипертофия левого и правого желудочков с их перегрузкой. Диффузные нарушения процессов реполяризации. Эхо-КГ: Клапаны аорты склерозированы. Увеличение размеров полости предсердий и желудочков. Механический протез митрального и пластика трикуспидального клапанов движение створок в полном объеме. Гипертрофия левого желудочка. ФВ левого желудочка (ЛЖ) 45%. Легочная гипертензия. Жидкость в перикарде. УЗД органов брюшной полости: диффузные изменения печени, признаки портальной гипертензии. Спленомегалия. Діагноз. Хроническая ревматическая болезнь сердца. Комбинированный порок сердца митрального и трикуспидального клапанов. Состояние после протезирования митрального клапана и пластики трикуспидального (2006г).Гипертоническая болезнь II ст. 2ст. риск очень высокий. СН IIБ со сниженной систолической функцией ЛЖ (ФВ=45%), ФК III(NYHA). Фибрилляция предсердий, постоянная форма, тахисистолический вариант. CHA2DS-VASc-3 балла. Цирроз печени кардиального генеза с минимальной активностью класс А по Чайлд-Пью в стадии компенсации с синдромом портальной гипертензии. Асцит. Гидроторакс. Гидроперикард. Гипохромная анемия, средней тяжести. Терапия. Карведилол 3,125мгх2 раза/сутки, рамиприл 5 мг, торасемид 10мг,

спиронолактон 100мг, варфарин 3мг, фуросемид 40мг внутривенно по показаниям. Ревматологом рекомендовано назначить бициллин 1,5 Млн ЕД в/м 1 раз в 4 нед. Перед введением бициллина была проведена внутрикожная проба на препарат и анестетик (лидокаин). Проба - отрицательная. Введена полная доза препарата, через несколько минут больная потеряла сознание, возникала остановка дыхания. АД 80/50 мм.рт.ст., ЧСС- 96 уд. в мин (сохраняется фибрилляция предсердий). Диагностировано развитие анафилактоидной реакции. Мешком АМБУ начата искусственная вентиляция легких. Внутривенно струйно введен дексаметазон -8мг на 20 мл физиологического раствора. Через несколько минут проводимой терапии, больная пришла в сознание, возобновилось спонтанное дыхание - ЧДД 18 в мин, АД 90/60 мм рт.ст., ЧСС 90, пульс 86 в мин. Назначена инфузия реосорбилакта 200,0 внутрвенно капельно.

Выводы. Согласно протоколу, первую помощь при анафилактическом шоке начинают с внутримышечного или внутривенного введения 0,1% р-ра адреналина гидрохлорида, так как его действие развивается быстро, имеет противоаллергическую направленность, позволяет стабилизировать гемодинамику, улучшает кровоток головного мозга. Учитывая, что у нашей больной сохранялась спонтанная сердечная деятельность, не было критической гипотензии, а так же наблюдалась тахикардия. Стратегия лечения была модифицирована и с этой целью применено внутривенное введение дексаметазона. Такие действия позволили купировать проявления патологической реакции на начальном этапе ее развития. Все же, внесение изменений в существующие стандарты лечения нежелательны. Особенно это касается экстренной помощи, где неверные действия могут повлечь за собой быстрое развитие фатальных последствий. В Украине для этого целесообразно руководствоваться положениями протокола МОЗ от 05.06.2019 № 1269 по оказанию «Екстренної медичної допомоги».

АКТУАЛЬНІ ПИТАННЯ КОМОРБІДНИХ СТАНІВ

ОСОБЛИВОСТІ РАННЬОЇ ДІАГНОСТИКИ СТЕАТОГЕПАТИТУ НА ФОНІ ЦУКРОВОГО ДІАБЕТУ 2-ГО ТИПУ

Літвинова А.М.

Харківський національний медичний університет,

Кафедра загальної практики – сімейної медицини та внутрішніх хвороб,

м. Харків

Науковий керівник: професор Пасієшвілі Л. М.

Актуальність. Захворюваність і поширеність цукрового діабету в світі має стійку динаміку до зростання. Наслідки, до яких призводить цукровий діабет - величезні: мають великий вплив на тривалість і якість життя пацієнтів, призводять до втрати працездатності чи передчасної смертності. Доволі часто формування ЦД 2 типу розгортається на тлі ожиріння з формуванням стеатогепатозу, що ускладнює і прискорює перебіг цукрового діабету. Головною особливістю обох хвороб на ранньому етапі – малосимптомність, тому більшість пацієнтів легковажно відносяться до симптомів своїх захворюваннь. Не дивлячись на те, що проводиться достатня кількість досліджень, питання щодо профілактики, діагностики та підбору терапії залишаються відкритими.

Мета. Визначити особливості ранньої діагностики стеатогепатиту на фоні цукрового діабету 2-го типу на прикладі клінічного випадку.

Клінічний випадок. Пацієнт А., 51 р., звернувся зі скаргами на сухість у роті, часте сечовипускання, болі у суглобах, дискомфорт та тяжкість у шлунку, печію, гіркоту у роті, головокружіння, загальну слабкість, періодичне відчуття тривоги, сонливість, оніміння нижніх кінцівок, іноді судоми у м’язах гомілок, періодичне підвищення АТ до 150/100 мм. рт. ст. Вважає себе хворим приблизно 2 роки, коли вперше з’явилась сухість у роті. Глікемія – 12,0

ммоль/л. До лікаря не звертався. Самостійно почав приймати Глібенкламід (дозування не пам'ятає) по 1 табл. 1 р/д. Через деякий час відзначив погіршення стану, далі за рекомендацією знайомих приймав Глюкофаж 1000 мг, без поліпшення. Із об'єктивного огляду привертає увагу: ІМТ- 33,6 кг/м2, збільшений живіт за рахунок підшкірно-жирової тканини; при пальпації м'який, безболісний. Печінка пальпаторно виходить з-під краю реберної дуги на 3-4 см. Пастозність гомілок. Лабораторні дослідження: клінічні дослідження крові та сечі – в межах норми. Біохімічний аналіз: АЛТ – 62,1 Од/л, АСТ – 54,3 Од/л, білірубін загальний – 56,89 мкмоль/л, непрямий – 45,79 мкмоль/л, прямий – 11,1 мкмоль/л. ГГТ – 73,2 Од/л, загальний холестерин – 6,1 ммоль/л, ЛПНЩ – 4,1 ммоль/л, інсулін – 29,07 мкМЕ/мл, С-пептид – 3,8 нг/мл, індекс НОМА – 15,4, глікований гемоглобін – 9,21 %. Інструментальні дослідження: УЗД ОБП– ехоознаки гепатомегалії (+5 см), спленомегалії (+3 см), дифузно-вогнищеві зміни паренхіми печінки, вірогідно як прояв хронічного гепатиту. Ехо-ознаки хронічного холецистопанкреатиту. ЕГДС: атрофія слизової шлунку. Після повторного збору анамнезу було з'ясовано, що пацієнт пов'язує появу розладу шлунково-кишкового траку з початком роботи на лакофарбовому заводі. Далі рекомендовано проведення еластографії – УЗ-ознаки дифузних фіброзних змін печінки; за даними еластографії зсувної хвилі (ARFI-VTQ) - ступінь фіброзу печінки за шкалою METAVIR – F3.

Діагноз: Цукровий діабет 2 тип, середнього ступеня тяжкості, стадія декомпенсації. ІХС: дифузний кардіосклероз. Гіпертонічна хвороба ІІ ст., 2 ст. СН ІІ А ст. Ожиріння 2 ст., стеатогепатит із переходом у фіброз печінки (METAVIR – F3). Атрофічний гастрит без Нр-асоціації, стадія ремісії. На фоні проведеної терапії стан пацієнта покращився: сухість у роті не відзначає, сечовипускання нормалізувалось, зник дискомфорт та важкість в епігастральній області, інтенсивність болі у суглобах зменшилась, головокружіння, судоми та оніміння нижніх кінцівок не турбують. Рекомендовано: змінити умови праці, знизити вагу за рахунок раціонального харчування та помірної фізичної активності, дапагліфлозин + метформин

5/1000 мг 1 р/д, периндоприл + амлодипін + індапамид 4/5/1,25 мг 1 р/д, рифаксимін 200 мг 2 р/д, панкреатин 10000 ОД 3 р/д, адеметіонін 400 мг 2 р/д, аторвастатин 10 мг 1 р/д у вечері. Спостереження у сімейного лікаря.

Висновки. Не своєчасне звернення до лікаря при наявності клінічних симптомів цукрового діабету, його самолікування, яке не дозволяло контролювати глікемію та майже безсимптомний перебіг стеатогепатиту на тлі ожиріння призвело до декомпенсації захворювання. Тобто, не дивлячись на вік технологічного прориву, безмежної інформації на просторах інтернету, актуальним залишається просвітницька робота з населенням. Детальний та ретельний збір анамнезу дозволяє визначитись з тактикою обстеження та лікування, що прискорює вибір раціональної терапії і, тим самим, сприяє профілактиці розвитку подальших ускладнень.

ЗАГОСТРЕННЯ ХРОНІЧНОГО ПІЄЛОНЕФРИТУ У ХВОРОЇ НА ЦУКРОВИЙ ДІАБЕТ У ПОЄДНАННІ З ГІПЕРТОНІЧНОЮ ХВОРОБОЮ, ЩО СУПРОВОДЖУВАВСЯ ВИРАЖЕНОЮ ГІПЕРКАЛІЄМІЄЮ

Молодан Д.В.

Кафедра пропедевтики внутрішньої медицини №1, основ біоетики та біобезпеки ХНМУ

Актуальність. Хронічна ниркова недостатність та хронічне захворювання нирок є досить розповсюдженою патологіє та має стійку тенденцію до зростання. Через безсимптомний перебіг існують труднощі у виявленні таких хворих.

Клінічний випадок. Хвора Н., 69 років, пенсіонерка. Регулярно не обстежується, хворіє на цукровий діабет 2 типу, вторинноінсулінзалежний. Скарги на порушення ковтання твердої і рідкої їжі, відразу до м’ясного, риби, нудоту, блювання з’їденою їжею, погіршення загального самопочуття, схуднення більше 30 кг за 6 міс, задишку при незначному фізичному навантаженні, головний біль розпираючого характеру як правило - на фоні

підвищення цифр АТ. Також хвора відмічала поступове зменшення об'єму сечі протягом останніх декількох тижнів. Анамнез захворювання: Погіршення стану - близько 6-8 місяців до госпіталізації, коли почала втрачати вагу, погіршився апетит, виникла відраза до м'ясного та риби. Близько 1 місяця до дати сьогоднішнього звернення проходила стаціонарне лікування(зі слабкопозитивним ефектом) виявлено високі рівні креатиніну крові (900 ммоль/л). На огляд нефролога не потрапила. Після виписки динаміка негативна- виникли розлади ковтання, наросла м'язова слабкість та суттєво зменшився об'єм сечі. Хвора поступово відмовилася від твердої їжі та припинила прийом таблетованих лікарських засобів (останнє- також через відразу до медикаментів). Госпіталізована ургентно. Об'єктивно: загальний стан тяжкий. Положення: активне з вираженими обмеженнями із-за загальної слабкості. Свідомість: формально ясна, емоційно вкрай лабільна. Тургор і еластичність шкіри знижені, сухі. Межі серця збільшені вліво на 1,5 см. Пульс відносно-задовільних якостей, Ps =68 за хв., АТ = 180/90 мм рт.ст. Симптом Пастернацького негативний. Сечовипускання – значно зменшене в об'ємі, з частими позивами. Пастозність гомілок та обличчя. Додаткові дослідження:
Клінічний аналіз крові - лейкоцитоз 18,2 х 10^9/л, ШОЕ до 48 мм/год. Креатинін крові 1771ммоль/л (ШКФ за формулою CKD-EPI: 5 мл/хв/1,73м^2 Калій крові- 7,9 ммоль/л. Глюкоза 7,2 ммоль/л. Дослідження сечі – протеїнурія 0,53 г/л, лейкоцитурія(все поле зору). Аналіз сечі за Зимницьким - монотонність густини сечі - коливання в межах 1008-1011 г/л. Знайдено S. Epidermidis. ЕКГ- озанки електролітних порушень-високі загострені зубці Т у переважній більшості відведень. УЗД серця- ФВ ЛШ 44%. ФГДС -відмова. УЗД органів черевної порожнини -ознаки двобічного пієлонефриту та зморщування нирок, що свідчить про задавненість та запущеність патології. Лікування. Глутаргін на глюкозі, фуросемід, магнія сульфат, моксонідін, ділтіазем, омепразол, леспефріл, в/в на фіз. р-ні, актовегін, пентоксифілін, високі содові клізми, інсулін, цефтріаксон, ципрофлоксацин, нормолакт. Результати лікування. Покращення стану – зачне поліпшення загального

стану, поява апетиту, нормалізація діурезу, цифр АТ. Зменшення креатинемії з 1771ммоль/л до 721 ммоль/л за 10 днів. Скерована до нефролога.

Висновки. Випадок цікавий тим, що основні скарги хворої більш характерні для хвороб стравоходу. Виконання загальнообов'язкового набору клінічних досліджені(зокрема - ЕКГ) дозволило швидко встановити діагноз. Для лікаря загальної практики вкрай важлива настороженість в плані виявлення хронічної патології нирок, обчислення швидкості клубочкової фільтрації за формулами (CKD-EPI та ін.), роз'яснення суті хвороби. Адже через безсимптомність процесу на початковому етапі, хворі схильні уникати лікування та дообстеження.

ВПЛИВ ГІПЕРТОНІЧНОЇ ХВОРОБИ НА ПЕРЕБІГ НЕАЛКОГОЛЬНОЇ ЖИРОВОЇ ХВОРОБИ ПЕЧІНКИ НА ПРИКЛАДІ КЛІНІЧНОГО ВИПАДКУ

Рождественська А.О., Железнякова Н.М.

Харківський національний медичний університет,

кафедра внутрішньої медицини №1, м. Харків

Актуальність. Неалкогольна жирова хвороба печінки (НАЖХП) вважається проявом метаболічного синдрому, одним з компонентів якого є гіпертонічна хвороба (ГХ). Відомі дані про спільні патогенетичні ланки захворювань через активацію ренін-ангіотензин-альдостеронової системи, запальних процесів, окисного стресу та апоптозу. Гіпертонічна хвороба у 30-35% супроводжує НАЖХП, ускладнюючи перебіг основного захворювання та прискорює прогресування фібротичних змін паренхіми печінки.

Мета. Оцінити вплив супутньої гіпертонічної хвороби на перебіг неалкогольної жирової хвороби печінки на прикладі клінічного випадку.

Клінічний випадок. Хворий А., 50 років. Скарги на дискомфорт, тяжкість, періодичні ниючі болі в правому підребер'ї, періодичну нудоту, тяжкість, метеоризм, епізоди підвищення артеріального тиску, нездужання. Вважає себе хворим більше ніж 5 років, коли з'явилися перераховані вище скарги. Більше

10 років хворіє на гіпертонічну хворобу II ст, 2 ст., препарати приймає нерегулярно. Об’єктивно: Загальний стан відносно задовільний, положення активне, свідомість ясна. Нормостенік. Аускультативно в легенях: везикулярне дихання. Тони серця приглушені, акцент 2 тону над аортою, систолічний шум на верхівці діяльність ритмічна. ЧСС = 78уд/хв. Пульс 78 уд./хв. АТ 140/80 мм.рт.ст. Язик рожевий, у корня помірно обкладений білим нальотом. Живіт округлої форми, симетричний, в розмірах не збільшений, бере активну участь в акті дихання, при пальпації живіт м'який, виражена болючість в лівому, правому підребер'ї, епігастрії. Симптоми Кера, Ортнера, подразнення очеревини негативні. Печінка виступає з-під краю правої реберної дуги на 1 см, нижній край гладкий, рівний, чутливий при пальпації. Розміри печінки по Курлову - 13: 10: 9 см. Селезінка не пальпується. Клінічний аналіз крові: Эр – 5,68* 1012/л, Нв – 115 г/л, лейк – 4,2х109/л, Тр.- 302х109/л, ШОЕ – 7 м/год, гран. – 63,5, л –30,8, м – 5,7. Біохімічний аналіз крові (26.04.19г.): Глюкоза: 5,10 ммоль\л; Сечовина – 5,0 ммоль/л. Креатинин – 78 ммоль/л, Амілаза – 162 Е/л, СРП – до 6. Загальний холестерин: 5,70 ммоль/л, тригліцеріди: 1,90 ммоль/л, ХС ЛПДНЩ – 0,86 ммоль/л, ХС ЛПВЩ – 0,80 ммоль/л, КА – 6,13, ЛПНЩ - 4,05 ммоль/л. Печінкові проби: АСТ- 46 Е/л, АЛТ-69 Е/л, ЛФ – 1600, Тимолова проба – 2,0 едSH, загальний білірубін – 8,4 ммоль/л, прямий білірубін-2,2 ммоль/л. Маркери вірусних гепатитів В,С – здані на дошпитальному етапі, негативні. ЕКГ: Синусова брадікардія, ЧСС 53/хв. Гіпертрофія міокарду лівого шлуночка. Стеатометрія печінки: Оцінка коефіцієнта затухання проводилась в правій долі печінки, на 3,5 мГц. Значення коефіцієнта затухання УЗ (АС) в паренхімі печінки: AC-Median – 2,6 dB/cm, що відповідає за класифікацією NAS стадії стеатозу S-2. Еластометрія печінки: Середня жорсткість паренхіми печінки визначена в режимі зсувнохвильової еластографії, в 10 ділянках правої долі склала 7,8 кПа, що відповідає за класифікацією METAVIR стадії фіброзу F-1. УЗД ОЧП: Дифузні зміни печінки. Ехо-ознаки хронічного панкреатиту, хронічного холециститу. Одиничні мікроліти нирок. Пацієнту дані рекомендації: спостереження у

гастроентеролога, кардіолога, терапевта за місцем проживання, Урсофальк по 500мг 2 рази на день - 1 місяць, Гепарізін форте 1 таб 1 раз на день 1 місяць, Гепа-мерц 1 пак 3 рази на день 1 місяць, Проксіум 40 мг за 40 хв. до сніданку 2 тижні, Небілет 5 мг вранці натще, тривало, Вальсакор 80 мг 2 рази на день, Крестор 20 мг ввечері 1 місяць, контроль печінкових проб та ліпідного профілю після лікування.

Виновки. Незважаючи на нормостенічну конституцію пацієнта, а також відсутність інших проявів метаболічного синдрому, окрім гіпертонічної хвороби, під час стеатометрії та еластометрії було виявлено стадію фіброзу печінки F-1 за класифікацією METAVIR та стадію стеатозу S-2 за класифікацією NAS. Це свідчить про негативний вплив супутньої гіпертонічної хвороби на тяжкість перебігу та швидкість прогресування НАЖХП. Важливо забезпечити ефективний контроль артеріального тиску за рахунок постійної антигіпертензивної терапії.

ЗАСТОСУВАННЯ ОНКОЛОГІЧНОГО ВИПАДКУ З МАНІФЕСТНИМИ УСКЛАДНЕННЯМИ ДЛЯ ОПРАЦЮВАННЯ ПРОГРАМИ ВЕДЕННЯ ПАЦІЄНТА ПРИ ВИКЛАДАННІ ЗІ СПЕЦІАЛЬНОСТІ «ЗАГАЛЬНА ПРАКТИКА-СІМЕЙНА МЕДИЦИНА» НА ДОДИПЛОМНОМУ ТА ПІСЛЯДИПЛОМНОМУ ЕТАПАХ

Рудіченко В.М.[1], Снігир Н.В.[1], Паламар Б.І.[2], Виноградова Г.М.[3], Бик В.І.[3], Бакуліна А.А.[3]

Національний медичний університет імені О.О.Богомольця, м.Київ,

[1]кафедра загальної практики (сімейної медицини),

[2]кафедра соціальної медицини та громадського здоров'я,

[3]Навчально-науковий центр-Український тренінговий центр сімейної медицини

Актуальність. Для комплексної підготовки лікарів-інтернів зі спеціальності «загальна практика-сімейна медицина» та студентів медичних факультетів

вважаємо доречним опрацювання програми ведення пацієнта, яка відображає актуальні питання діагностики та лікування внутрішніх хвороб на прикладі конкретного клінічного випадку. Ми оцінюємо таку програму, складену кожним майбутнім лікарем на заліковому занятті як державною, так і англійською мовами.

Мета. З метою поліпшення викладання нами розробляється база клінічних задач та ситуацій на підставі власного клінічного та викладацького досвіду, аналізу даних наукової літератури за останні 5-7 років для застосування як в очному, так і заочному комп'ютеризованому вигляді з акцентом на набуті та опрацьовані практичні навички, особливо обстеження та правильне оцінювання його результатів для подальшого складання програми ведення конкретного пацієнта.

Клінічний випадок. Матеріали та методи обстеження кожної задачі відповідають реальному клінічному випадку та супроводжуються пакетом накопиченого та опрацьованого первинного наочного матеріалу (фотографії, сканограми, рентгенограми, електрокардіограми, результати сучасних методів візуалізації та інше). Отримані результати приводяться в описі клінічного випадку, який ми застосовуємо як сформульовану клінічну задачу з наочним матеріалом під час практичних занять з паліативної допомоги у студентів 6 курсу та лікарів-інтернів зі спеціальності «загальна практика-сімейна медицина» з акцентом на набуті навички збору анамнезу у важкого пацієнта та його фізикального обстеження для подальшого правильного складання програми ведення.

Хвора С., 66 років, 23 серпня поступила в загальнотерапевтичне відділення Київської міської клінічної лікарні №8 для проведення гемостимулюючої терапії за рекомендацією онколога (№ історії хвороби 16648) із результатами спостереження сімейним лікарем. При надходженні в лікарню хвора скаржилася на загальну слабкість, біль в нижніх відділах живота зліва, суцільне збільшення лівої нижньої кінцівки, підвищення температури тіла до 37.5°С. Зі студентами та інтернами був опрацьований акцентований збір

анамнезу, коли стало відомо, що три роки перед тим жінці був встановлений діагноз раку лівої слинної залози, з приводу якого вона була прооперована, проведена променева терапія, поліхіміотерапія (загалом 12 блоків поліхіміотерапії). Крім того, фактично нами був вперше виявлений родинний характер раку такої рідкісної локалізації (батько хворої помер від підтвердженого такого ж захворювання). Упродовж двох місяців у хворої з'явилась біль та збільшення лівої нижньої кінцівки, з приводу яких сімейний лікар направив її на консультацію до онколога. Був проведений курс паліативної хіміотерапії. Стан хворої суттєво не покращився. Консультативне заключення онколога: «Са лівої слинної залози, стадія IV, T2 Nx M1 (мозочок, заочеревинні лімфатичні вузли). Клінічна група II. Больовий синдром. Вторинна анемія. Враховуючи гематологічні показники курс поліхіміотерапії в теперішній час протипоказаний. Рекомендовано проведення гемостимулюючої терапії за місцем проживання. Контрольний огляд після нормалізації показників крові». Клінічну картину та її тяжкість на момент звернення хворої до сімейного лікаря визначало метастазування в заочеревинні та пахові лімфатичні вузли зліва і розвиток лімфостазу лівої нижньої кінцівки через три роки перебігу захворювання. Після проведення лабораторно-інструментального обстеження хворій проводився за розробленою програмою курс терапевтичного лікування: препарати заліза внутрішньовенно крапельно, потім перорально, переливання еритроцитарної маси, цефтриаксон, тіотриазолін, лізиноприл, амлодипін, дегідратуюча терапія, знеболююча терапія, а саме налбуфін, кеторолак. Стан хворої суб'єктивно покращився. Однак ліва нижня кінцівка залишалася збільшеною у розмірі, перешкоджаючи вільному самостійному пересуванню хворої. Під час виписки хворій надані та роз'яснені подальші рекомендації стосовно продовження спостереження та лікування.

Висновки. Отже, є всі підстави зробити висновок про адекватність опрацьованого клінічного випадку при викладанні аспектів програми підтримуючого ведення пацієнтів для лікарів первинної ланки.

КЛІНІЧНИЙ ВИПАДОК МЕДИКАМЕНТОЗНОГО ГЕПАТИТУ ВНАСЛІДОК ПРИЙОМУ КОДЕЇНОВМІСНОГО ПРЕПАРАТУ

Тверезовська І. І.

Науковий керівник: д. мед. н., проф. Железнякова Н. М.

Харківський національний медичний університет

Кафедра внутрішньої медицини № 1

Актуальність. Лікарські засоби, зокрема за зловживання чи недотримання показань до вживання, можуть бути суттєвими чинниками гепатотоксичності, що за несвоєчасного та неповного лікування призводить до швидкої втрати функції печінки, розвитку цирозу, печінкової недостатності та смерті.

Мета. Дослідити розвиток ураження печінки внаслідок хронічного зловживання кодеїновмісним препаратом на прикладі клінічного випадку.

Клінічний випадок. До терапевтичного відділення поступив чоловік, 38 років, зі скаргами на зниження апетиту, задишку при фізичному навантаженні, схуднення за останній місяць до 7 кг, загальну слабкість та нездужання. Вважає себе хворим протягом останніх 3 місяців. На тлі хронічного бронхіту пацієнту було призначено кодеїновмісний препарат для зниження частоти кашлю, що призвело до призвичаювання та зловживання. Попередньо знаходився на стаціонарному лікуванні у ВРІТ та пульмонологічному відділенні з приводу септичної двобічної нижньодольової пневмонії. Туберкульоз, венеричні захворювання, ЦД заперечував. Вірусний гепатит А у дитинстві. Супутні захворювання: ГХ 1–2. Шкідливі звички: приймав кодеїновмісний препарат з максимальною дозою 10 пачок/добу; останній прийом, за словами пацієнта, був за 20 днів до госпіталізації; тютюнопаління — періодично; алкоголь, за словами пацієнта, раніше зловживав, 11 років не вживає. Об’єктивно: Загальний стан середньої тяжкості. ІМТ = 21 кг/м^2. Свідомість ясна. Шкіра та видимі слизові субіктеричні, чисті, помірної вологості. Над легенями перкуторно притуплення звуку над нижніми відділами, аускультативно — везикулярне дихання з ослабленням над нижніми відділами, хрипів нема. ЧДР = 20/хв. Межі відносної серцевої тупості не розширені. Тони серця ясні, ритмічні. АТ = 155/90 мм рт. ст., ЧСС = 84 уд/хв. Язик обкладений біля кореня

білим нальотом, вологий. Живіт м'який, чутливий у правому підребер'ї. Печінка +2 см, край звичайний, поверхня рівна. Селезінка не пальпувалася. Симптом Пастернацького негативний з обох сторін. Клінічний аналіз крові: лейк.: $5,4\times10^9$/л; п/я та с/я відповідно 2 % та 59 %; е. — 1 %; б. — 0 %; м. — 4 %; лімф. — 31 %; ШЗЕ 71 мм/год. Біохімічне дослідження крові визначило підвищення ЛФ до 2336 Од/л та ГГТП до 1,11 Од/л. На УЗД органів черевної порожнини виявлено: гепатоз III ст., гепатомегалію, дискінезію жовчовивідних шляхів, асцит (500 мл) та нефропатію. Згідно даних проведеної фіброеластографії підтверджено фіброз F3 (множинні порто-центральні септи); ступінь стеатозу S0 — до 10 % гепатоцитів містить ліпіди. Серологічне дослідження на віруси гепатитів В та С було негативним. Було встановлено діагноз: Фіброз печінки токсичної етіології, стадія переходу у цироз, з гепатомегалією та гепатоцелюлярною недостатністю I ст. Пацієнту було призначене наступне лікування: Sol. Glucosae 5 % 200,0 ml + Sol. Acidi Askorbinici 5% 4,0 ml в/в крап., Sol. Reosorbilakti 200,0 ml в/в крап., Sol. Lesfali 10,0 ml в/в струм., Sol. Tiosulfati Na 10,0 ml в/в струм, Sol. Mildrocardi 5,0 ml в/в струм., Sol. Kwamateli 20 mg в/в струм., Heptrali 1 фл. в/в струм., Enoxaparini natrii 0,02 п/шк.

Висновки. До описаної клінічної картини призвело 3-місячне вживання кодеїновмісного препарату, який був призначений для лікування хронічного кашлю, що призвело до зловживання. Вчасна госпіталізація та застосування ефективної гепатопротекторної терапії дозволило досягти компенсації, знизити клінічні прояви та покращити життя пацієнта. Лікарям слід бути обізнаним щодо препаратів, які негативно впливають на печінкову функцію, вкрай уважно ставитися до наркотичних препаратів, зокрема кодеїновмісних. Останні значно впливають як на стан легень, так й на функцію печінки. При призначенні «рецептурних» препаратів слід враховувати анамнез пацієнта, наявність алкогольної залежності, оскільки це є факторами ризику зловживання.

ПРОГНОСТИЧНЕ ЗНАЧЕННЯ НЕДИФЕРЕНЦІЙОВАНОЇ ДИСПЛАЗІЇ СПОЛУЧНОЇ ТКАНИНИ У РОЗВИТКУ КОМОРБІДНОЇ ПАТОЛОГІЇ

Шерстюк Л.Л.

Харківський національний університет імені В.Н. Каразіна, Харків, медичний факультет, кафедра загальної практики-сімейної медицини

Актуальність. Артеріальна гіпертензія (АГ) є одним з найбільш поширених серцево-судинних захворювань, на яку страждають більш 1,5 млрд. людей у світі [1]. АГ найчастіше виявляється у сполученні з іншою патологію, зокрема, з цукровим діабетом (ЦД), ожирінням, ішемічною хворобою серця (ІХС). [2, 3]. Поширеність АГ серед хворих на ЦД перевищує 60%. Така коморбідна патологія значно збільшує ризик важких серцево-судинних ускладнень [4, 5]. Мішенню патологічних процесів, які відбуваються при АГ та ЦД, є сполучна тканина. Патологічна активація або пригнічення активності клітинних елементів сполучної тканини та зміни структури основної речовини можуть бути основою розвитку та прогресування патологічного процесу, виникнення його ускладнень та появи коморбідної патології [6; 7]. На цей час захворювання, характерною рисою яких є порушення розвитку сполучної тканини, визначають як дисплазія сполучної тканини (ДСТ) [6, 8]. Поширеність ДСТ в популяції досить висока (в межах 2–7%), а одиничні фенотипові ознаки виявляються майже у кожної четвертої людини [6, 9]. Враховуючи значення сполучної тканини у забезпеченні нормальної структури всіх органів та тканин та в процесах ремоделювання тканин в умовах патології цілком обгрунтованим є вивчення ролі недиференційованої дисплазії сполучної тканини (НДСТ) у розвитку АГ, зокрема, у хворих на ЦД 2 типу.

Мета. Вивчення можливості застосування клінічних ознак недиференційованої дисплазії сполучної тканини у якості предикторів розвитку артеріальної гіпертензії у хворих на цукровий діабет 2 типу.

Результати дослідження. У дослідження увійшли 90 пацієнтів віком від 35 до 45 років, з діагнозом ЦД 2 типу, тривалістю не більш 10 років. Серед

пацієнтів, що увійшли в дослідження фенотипічні (вісцеральні та/або скелетні) ознаки НДСТ мали 48 пацієнтів (І група) та у 42 пацієнтів ознак НДСТ не було (ІІ група). Контрольну групу склали 20 практично здорових людей – донори віком в середньому (36,3±3,1) років. Отримані результати оброблялися за допомогою пакета статистичних програм PSSP (відкрита програма, що не потребує ліцензії). Супутню патологію виявлено у 77 (85,6%) хворих на цукровий діабет 2-го типу, найчастіше це була артеріальна гіпертензія (74,4%), малі аномалії розвитку серця (33,3%), хронічний холецистит та аномалії розвитку жовчного міхура (28,9% та 7,8% відповідно), хронічний панкреатит (24,4%), патологія печінки (21,1%) та патологія хребта та/або суглобів (17,8% та 8,9% відповідно). 54,4% хворих мали 2 та більше супутніх захворювання. Захворювання, що є фенотиповими ознаками недиференційованої дисплазії сполучної тканини (патологія хребта та суглобів, малі аномалії розвитку серця, аномалії розвитку жовчного міхура, варикозне розширення вен нижніх кінцівок, грижі різної локалізації та нефроптоз), діагностовано у 53,3 % хворих на цукровий діабет 2-го типу. Найбільш частою супутньою патологію в аналізуємій групі хворих була АГ, яку виявлено у 45 (93,7%) хворих І групи, у тому числі: АГ 1 ст. – у 25 (52,1%), АГ 2 ст. – у 17 (35,4%) та АГ 3 ст. – у 3 (6,3%). В ІІ групі АГ виявлено у 22 (52,4%), у тому числі: АГ 1 ст. – у 16 (38,1%) хворих, АГ 2 ст. – у 5 (11,9%) хворих та АГ 3 ст. – у 1 (2,4%) (χ^2=21,783; p<0,001). Для аналізу можливості застосування ознак НДСТ в якості предикторів розвитку АГ застосовано метод бінарної логістичної регресії (БЛР). З цією метою був виконаний аналіз виписних епікризів після попереднього стаціонарного лікування (від двох до 5 років тому) у хворих з тривалістю ЦД 2 типу не менш 2 років. Таки епікризи були доступні у 78 хворих.

Висновки. За результатами запропонованої регресійної моделі, виявлено, високу прогностичність (88,5%), специфічність та чутливість (87,2% та 89,7%), що дає можливість застосування цього методу для прогнозування

виникнення або прогресування АГ у хворих на ЦД 2 типу та визначити хворих, навіть при відсутності інших серцево-судинних ризиків.

Список літератури:

1. High Blood Pressure: Why prevention and control are urgent and important: a 2014 fact sheet from the World Hypertension League and the International Society of Hypertension. Available from: http://ish-world.com/news/a/WHL-and-ISH-Hypertension-Fact-Sheet

2. Movahed MR, Lee JZ, Lim WY, Hashemzadeh M. Strong independent association between obesity and essential hypertension. Clin Obes. 2016; 6(3): 189-192

3. Redon J, Martinez F, Fabia MJ. The metabolic syndrom in hypertension. Manual of hypertension of the European Society of Hypertension. Edited by G. Mancia, G. Grassi and J. Redon. CRC Press, 2014: 433-442

4. Сиренко ЮН, Радченко АД, Слащева ТГ. Стратификация риска пациентов с артериальной гипертензией и сахарным диабетом 2-го типа: результаты украинского многоцентрового обсервационного исследования Статус. Артериальная гипертензия. 2014; 2: 9-19

5. Horr S, Nissen S. Managing hypertension in type 2 diabetes mellitus. Best Pract Res Clin Endocrinol Metab. 2016;30(3):445-454. DOI: 10.1016/j.beem.2016. 06.001

6. Кадурина ТИ, Горбунова ВН. Дисплазия соединительной ткани. Руководство для врачей. СПб., Элби-СПб, 2009. 704 с

7. Губанова М.В., Калашникова Л.А., Добрынина Л.А., Шамтиева КВ, Бердалин АБ. Маркеры дисплазии соединительной ткани при диссекции магистральных артерий головы и провоцирующие факторы диссекции. Анналы клинической и экспериментальной неврологии. 2017; 11(4): 19–28. DOI: 10.18454/ACEN.2017.4.2

8. Мартынова АИ, Нечаева Г И: ред. Национальные рекомендации российского научного медицинского общества терапевтов по диагностике, лечению и реабилитации пациентов с дисплазиями соединительной ткани.

М.: ООО «Бионика-Медиа», 2016. 80 с

9. Земцовский ЭВ, Малеев Э Г. Малые аномалии сердца и диспластические фенотипы. СПб, Изд–во ИВЭСЭП, 2011. 60 с.

ПОСТЕРНА СЕКЦІЯ: АКТУАЛЬНІ ПИТАННЯ КАРДІОЛОГІЇ

КАРДІОГЕННИЙ ШОК: СУЧАСНІ МЕТОДИ ЛІКУВАННЯ У ПАЦІЄНТІВ ПОХИЛОГО ТА СТАРЕЧОГО ВІКУ

Арутюнян А. Ю.
Харківський національний медичний університет
Кафедра внутрішньої медицини №1, м. Харків, Україна
Науковий керівник: доц. Молодан В. І.

Актуальність

Основними причинами смерті хворих на ішемічну хворобу серця (ІХС) країн Європи та США є гострий інфаркт міокарда (ІМ) та раптова коронарна смерть, яка в більшості випадків зумовлена гострим коронарним синдромом (ГКС). В Україні захворюваність ІМ становить 129,6 на 100 тис. населення. Велике значення ГКС обумовлено високою частотою ускладнень, таких як кардіогенний шок, фатальні аритмії та інші, що супроводжуються великим рівнем смерті. Так при Q-ІМ госпітальна летальність складає близько 15%, приблизно половина хворих вижиає до надходження в стаціонар.

Ціль

Вплив сучасних методів лікування кардіогенного шоку на фоні гострого ІМ на клінічний перебіг і виживання пацієнтів похилого та старечого віку.

Клінічний випадок

Пацієнт К., 92 роки, 18.10.2019 р. поступив зі скаргами на біль за грудиною. Анамнез захворювання: вважає себе хворим біля 8-ми годин, з 2.00 з'явився різкий біль за грудиною. Вранці 18.10.2019 р. була викликана бригада швидкої медичної допомоги. Знята електрокардіограма, яка мала ознаки гострого масивного ураження міокарду. Далі пацієнт був відправлений у відділення інтервенційної кардіології ДУ «Інститут загальної та невідкладної хірургії ім. В.Т. Зайцева НАМН України». В ургентному порядку виконана коронарографія та визначена подальша тактика лікування. 18.10.2019 через 5 хвилин після приїзду у відділення у пацієнта зупинка ефективного кровообігу (шлуночкова тахікардія), арест (асистолія з подальшим виникненням комплексу QRS), почато реанімаційні заходи: непрямий масаж серця, дефібриляція. Ритм відновлено. Повторний арест. Реанімація - непрямий масаж серця, дефібриляція. Відновлено несинусовий ритм. Введення інотропних агентів: дофамін 20 мкг/кг/хв, реопоглюкін 200 мл внутрішньовенно крапельно. Інтубація трахеї. Штучна вентиляція легень (ШВЛ). Імплантація тимчасового електрокардіостимулятора (ЕКС). Встановлення внутрішньоаортального балонного контрапульсатора (ВАББК). Виконано коронарографію. Імплантовано стент у стовбур лівої коронарної артерії, Timi - 3. Післяопераційний період – стан вкрай важкий. ШВЛ. ВАББК. ЕКС. Підтримка сили серцевих скорочень за допомогою високих доз інотропних препаратів. 19.10.2019 – екстубований, задовільний стан з позитивною динамікою, знижені дози інотропних агентів. 20.10.2019 – видалення балону для внутрішньоаортальної контрапульсації, ЕКС, центрального венозного катетера. 21.10.2019 переведений в ДУ "Національний інститут терапії імені Л. Т. Малої Національної академії медичних наук України" у відділення реанімації та інтенсивної терапії. Діагноз: ІХС. Гострий (18.10.2019) передній інфаркт міокарда із зубцем Q. Стенозуючий (КВГ від 18.10.2019) коронаросклероз. Стентування ЛКА (18.10.2019). Гіпертонічна хвороба III ст. 3 ст. Ст. II А з зниженою ФВ (40%). Ускладнення: кардіогенний шок (18.10.2019). Тимчасова ЕКС, ШВЛ (18.10.2019). Пароксизм фібриляції передсердь (22.10.2019). Планова терапія: гепарин 1000 од/г п/ш, цефтріаксон 1 г 2 р/д в/в, клопідогрель 75 мг 1 р/д п/о, пантопразол 40 мг 1 р/д п/о, метопролол 25 мг 1 р/д п/о, фуросемід - 40 мг 1 р/д в/в.

Висновки

У контексті даного клінічного випадку можна зробити висновок, що сучасні методи лікування кардіогенного шоку дозволяють зменшити смертність від подібного ускладнення гострого інфаркту міокарда у пацієнтів похилого та старечого віку, навіть у випадку виникнення істинного кардіогенного шоку, при якому летальність сягає майже 100%.

ОСОБЛИВОСТІ ІНФАРКТУ МІОКАРДА У ВАГІТНИХ

Івано-Франківський національний медичний університет, кафедра внутрішньої медицини № 2 та медсестринства, м. Івано-Франківськ

Вакалюк І.П., Деніна Р.В., Барила Г.Г., Андрійців З.С.

АКТУАЛЬНІСТЬ

Серцево-судинні захворювання залишаються однією з головних причин материнської смертності. Серед них особливої уваги заслуговує інфаркт міокарда (ІМ).

Є достатня доказова база щодо етіологічних чинників ІМ у вагітних, найбільш значимими з яких вважають вік понад 40 років, цукровий діабет (ЦД), артеріальну гіпертензію (АГ), ожиріння, антифосфоліпідний синдром, спадкові тромбофілії, а також гіперкоагулопатії.

КЛІНІЧНИЙ ВИПАДОК

Хвора Д., 1990 року народження, вагітна (вагітність II, 8 тижнів), поступила в ургентному порядку у відділення інвазивних методів діагностики і лікування Центральної міської клінічної лікарні м. Івана-Франківська.

З анамнезу хвороби відомо, що близько 09^{00} хвора раптово відчула стискаючий, пекучий біль за грудиною, відчуття нестачі повітря, вкрилася холодним потом. З анамнезу життя: 12 років хворіє на ЦД, інсулінозалежна, перша вагітність завершилася кесаревим розтином, оперована з приводу катаракти (імплантовано штучний кришталик).

ОБ'ЄКТИВНО: Загальний стан важкий, шкіра бліда, волога, холодна (Forrester-IV). АТ 80/60 мм рт.ст.

В легенях – ослаблене везикулярне дихання, у нижніх відділах вологі дрібноміхурцеві хрипи; тони серця ослаблені, ЧСС- 110 уд/хв, ритм правильний (симптом Killip IIA).

ЕКГ – ритм синусовий, правильний, елевація (3-4 мм) сегмента ST у I, II, aVL, V1-V3- відведеннях, реципрокні зміни (депресія сегменту ST) у II, III aVF, V6 – відведеннях (рис.1).

ЕхоКГ: ФВ - 50%; гіпо,-дискінезія передніх та передньосептальних сегментів базального та середнього відділів лівого шлуночка.

Рівень серцевого тропоніну I – 2,14 нг/мл.

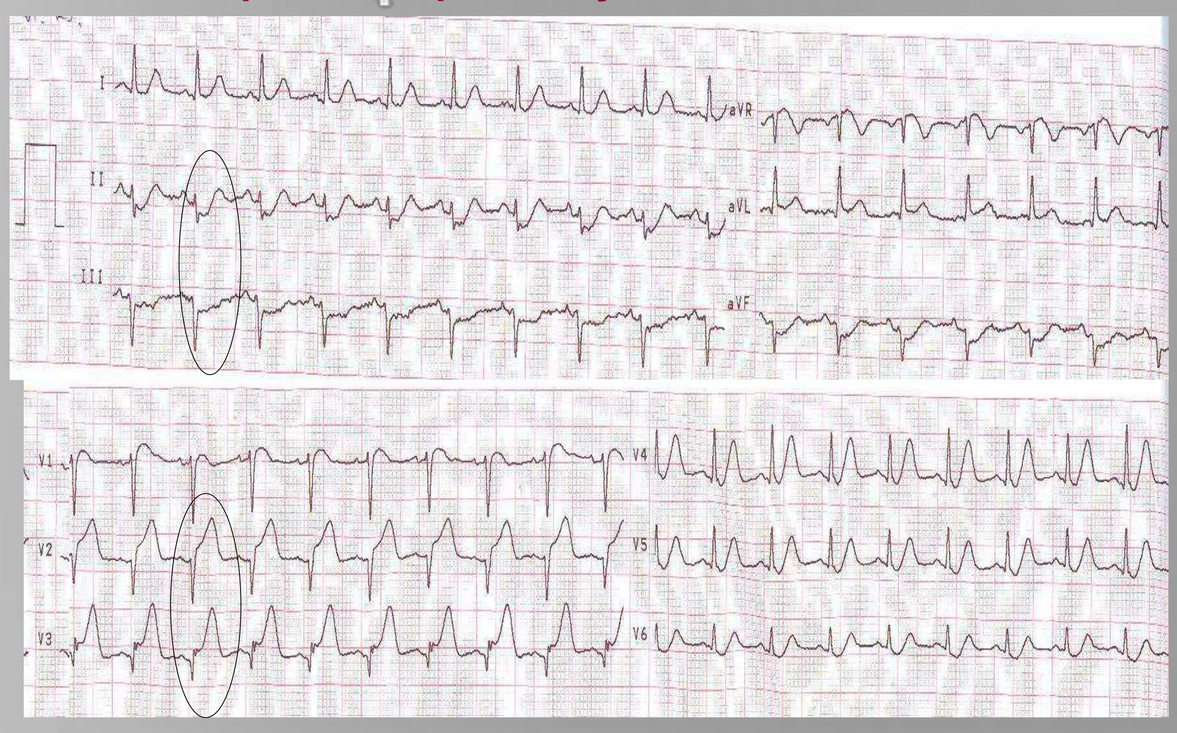

Рисунок 1. ЕКГ хворої Д. при поступлені.

Черезшкірне коронарне втручання із ЧКВ:

100% оклюзія на межі проксимального і серединного сегментів передньої міжшлуночкової гілки лівої коронарної артерії (ПМШГ ЛКА), TIMI-0 (рис.2).

Проведене ургентне стентування ПМШГ ЛКА BMS Integrity 3,5 x26,0 мм, TIMI-3 (рис.3).

Після проведеної ЧКВ повністю припинився біль за грудиною, на ЕКГ резолюція сегмента ST – 80% (рис.4).

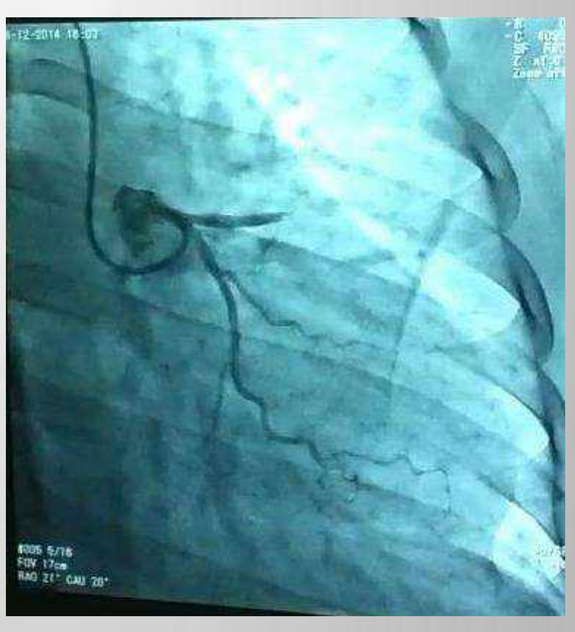

Рисунок 2. Коронарографія хворої Д. до стентування.

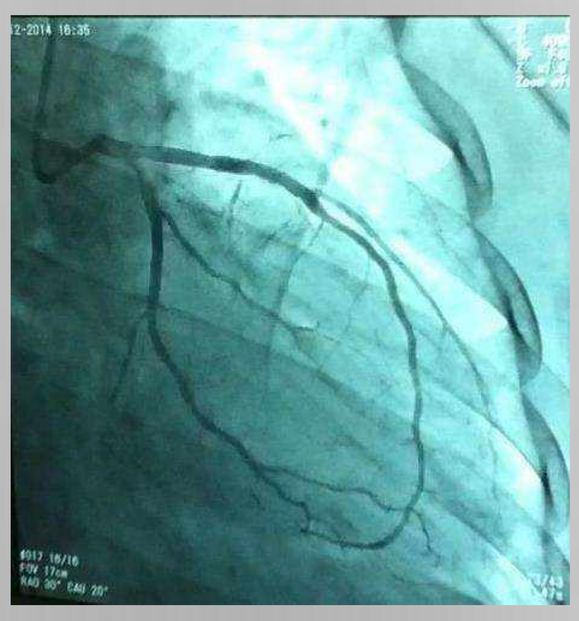

Рисунок 3. Коронарографія хворої Д. після ЧКВ.

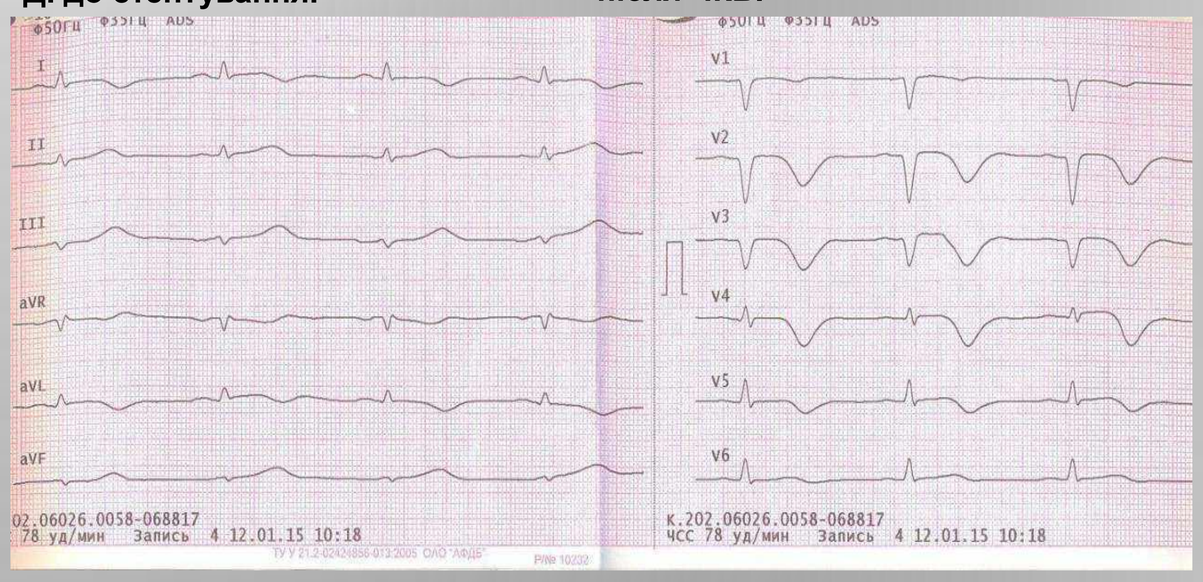

Рисунок 4. ЕКГ хворої Д. на 15 добу після ІМ.

ДІАГНОЗ: ІХС- гострий ІМ з елевацією сегмента ST, з локалізацією в передніх та передньо-септальних сегментах базальних і серединних відділів лівого шлуночка, ускладнений гострою лівошлуночковою недостатністю Killip IIA класу, Forrester IV.

Ургентна коронарографія: 100% оклюзія на межі проксимального і медіального сегментів ПМШГ ЛКА, TIMI-0. Ургентне стентування ПМШГ ЛКА, TIMI -3. ЦД I тип, субкомпенсований, інсульнопотребуючий.

Вагітність II, 7- 8 тижнів.

ЛІКУВАННЯ:

- антитромбоцитарні засоби (аспірин – 75 мг/добу), антикоагулянти (еноксапарин упродовж перших 4 днів 1 мг/кг x2 р/д з переходом на рівароксабан в дозі 2,5 мг 2 р/д);
- антиішемічні засоби (селективний β- адреноблокатор бісопролол– 1,25 мг/добу); триметазидин -140 мг/добу, в перші 3 дні, а відтак – 70 мг/добу;
- омакор (омега -3- ПНЖК) – 1 г/добу.

Вагітність і пологи у вагітної Д. завершилися здобуттям із матки шляхом кесаревого розтину доношеної дівчинки, вагою 3620 г, довжиною 53 см, з оцінкою пологів у 7,7 бала за шкалою Апгара.

ВИСНОВКИ. *Інфаркт міокарда у вагітних із супутнім цукровим діабетом є актуальною проблемою, оскільки є потенційно небезпечним коморбідним станом для вагітної і майбутньої дитини. Діагностика інфаркта міокарда у вагітних повинна базуватися на оцінці больового синдрому (типовий, атиповий, не-ангінальний), змін на електрокардіограмі (елевація сегменту ST понад 2 мм не менше, ніж у 2 суміжних грудних відведеннях), рівня серцевих тропонінів (I, T), ехокардіограми (зони гіпо-, акінезії, дискінезії).*

Выдающиеся Тебезиевы вены, как редкая врожденная коронарная аномалия, проявляющаяся как острая ишемия миокарда.

Вишневская И.Р., Стороженко Т.Е., Белая Н.В.

ГУ «Национальный институт терапии имени Л.Т. Малой НАМН Украины»,

Отдел профилактики и лечения неотложных состояний, Харьков, Украина

Введение. *Визуализация Тебезиевого венозного оттока коронарного кровообращения является редкой находкой во время коронарной ангиографии. Хотя большинство пациентов с коронарными свищами остаются бессимптомными, у некоторых развивается ишемия миокарда, вызванная синдромом коронарного обкрадывания.*

Цель. *Мы описываем редкий случай выдающихся Тебезиевых вен с последующей ишемией, подтвержденной коронарной ангиографией (КАГ), у пожилого пациента с острым инфарктом миокарда.*

Клинический случай. *73-летний мужчина был доставлен в отделение неотложной помощи с болью в грудной клетке, которая развилась одним днем ранее. Пациент имел в анамнезе перенесенный инфаркт миокарда в 2008 году. Его показатели гемодинамики были стабильны. Электрокардиография не показала значимых изменений (рисунок 1), однако сывороточные сердечные ферменты были повышены (тропонин Т 0,225 нг/мл). Трансторакальная эхокардиография показала концентрическую гипертрофию левого желудочка (ЛЖ) и нормальную систолическую функцию ЛЖ без нарушения сокращения регионарной стенки. Была выполнена КАГ. Выявлены Тебезиевы вены с дренированием в эндокард левого желудочка, диффузное поражение правой коронарной артерии до 90%, окклюзия правой задней межжелудочковой ветви, передней межжелудочковой ветви (ПМЖВ) до 50% (рисунок 2). По результатам добутаминового стресс теста выявлено скрытую ишемию в области передней стенки левого желудочка. Повторно проведена КАГ. Определен фракционный резерв кровотока (ФРК, рисунок 3), выявлено два ишемических стеноза в проксимальной и дистальной частях (ПМЖВ) (ФРК пост ЧКВ был равен 0,77 в дистальной части, за счет стеноза в средней части ПМЖВ). Учитывая полученные изменения произведено стентирование в проксимальной и дистальной части ПМЖВ с удовлетворительным ангиографическим результатом. По результатам повторного добутаминового стресс теста не выявлено скрытой ишемии в области передней стенки левого желудочка.*

Исходя из этих результатов, мы можем заметить, что выдающиеся Тебезиевы вены могут быть дополнительной причиной ишемии даже в состоянии покоя и клинически проявляться как острый коронарный синдром без значимых изменений на ЭКГ и КАГ. Однако определение ФРК и положительный стресс тест, свидетельствовали об острой ишемии. Пациент выписался с улучшением и оставался стабильным. Однако прекратил прием медикаментозной терапии, в результате в течение недели произошел тромбоз стента и развился повторный острый инфаркт миокарда. Выполнена тромбаспирация и баллонная пластика стента в ПМЖВ. При проведении эхокардиографии выявлено значимое снижение фракции выброса левого желудочка (с 70% до 42%) и снижение глобального продольного стрейна.

Выводы. *Тебезиевы вены, маленькие бесклапанные венозные каналы были впервые описаны Vieussens в 1706 году (рисунок 4). Эта примитивная сеть снабжает субэндокардиальный миокард во время эмбриогенеза, и вмешательство в регрессию плода в этой структуре может привести к появлению выдающейся системы Тебезиевых вен с появлением множественных коронарных микрофистул. Некоторые случаи выдающихся Тебезиевых вен представлены как ишемическая болезнь сердца и даже, как острый коронарный синдром, но сообщения, демонстрирующие визуальные доказательства индуцируемой ишемии, у этих пациентов, редки.*

Лечение пациентов с множественными коронарными свищами остается спорным. Нитраты могут усугубить ишемические симптомы, увеличивая коронарную кражу и уменьшая общий коронарный поток в миокард. В нескольких случаях было доказано влияние бета-адреноблокаторов и агентов системы ренин-ангиотензин-альдостерона у этих пациентов.

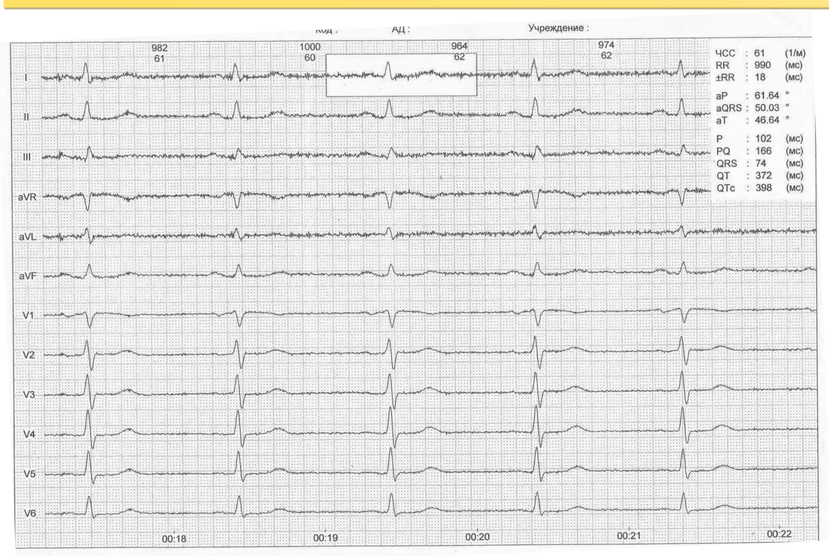

Рисунок 1. Электрокардиограмма

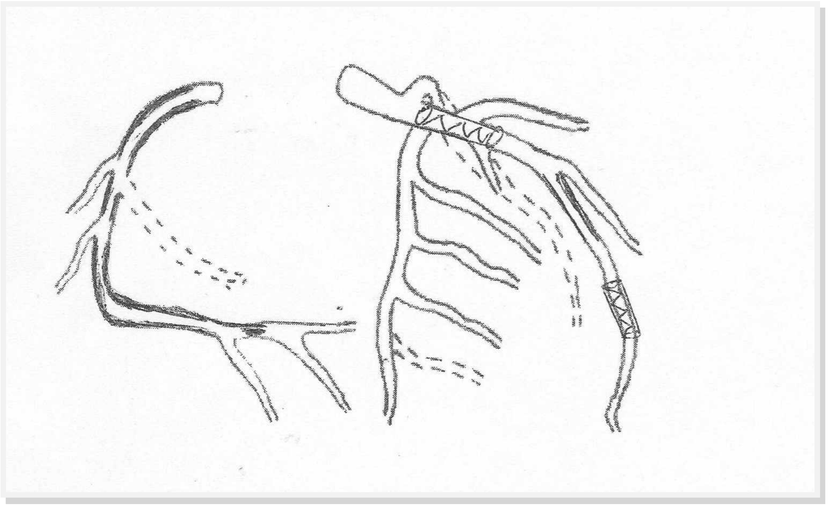

Рисунок 2. Коронарограмма (схема)

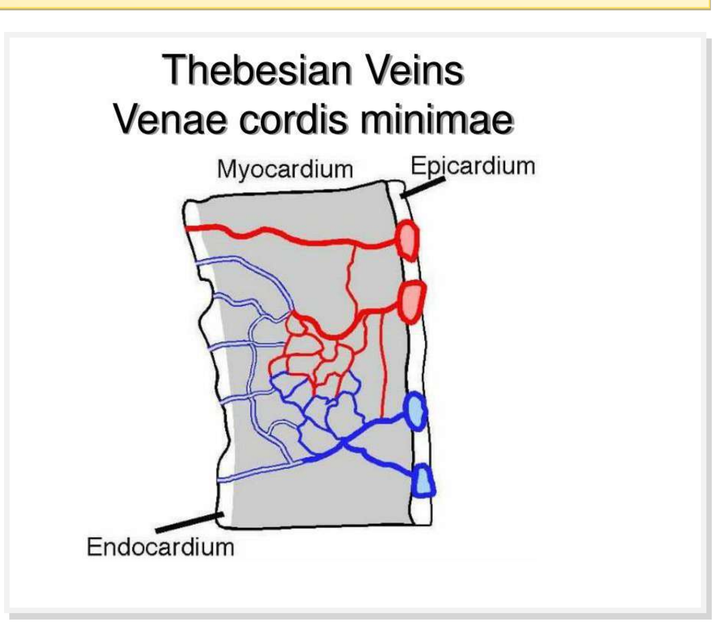

Рисунок 4. Тебезиевы вены сердца

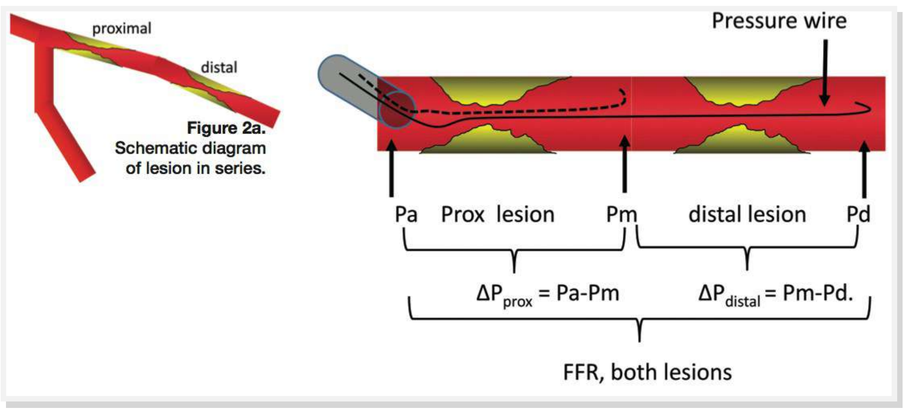

Рисунок 3. Схема определения фракционного резерва кровотока

Нет конфликта интересов

ВЕДЕННЯ ХВОРОГО З ГОСТРИМ ПЕРИКАРДИТОМ

Харківский національний медичний університет
Кафедра внутрішньої медицини №1
м.Харків

Автор: інтерн кафедри внутрішньої медицини №1 ХНМУ Гунько Г.В.
Науковий керівник: доцент кафедри внутрішньої медицини №1 ХНМУ, к.мед.н. Молодан В.І.

Актуальність: Перикардит є найбільш поширеним захворюванням перикарду, що зустрічається у клінічній практиці лікаря. Серед госпіталізованих з приводу даної патології переважають чоловіки працездатного віку. Висока частота розвитку рецидивів гострого перикардиту (30%) напротязі першого року з моменту маніфестації захворювання, обумовлює важливість своєчасної діагностики та вибір тактики лікування при веденні цієї категорії хворих.

Мета: аналіз клініко-діагностичних і лікувальних заходів при веденні хворого з гострим перикардитом.

Клінічний випадок

Анамнез захворювання:
Хворий А., 35 років, надійшов до відділення ЕНМД Ізюмської ЦМЛ зі скаргами на підвищення температури тіла до 38°С, біль у грудній клітці та верхньому плечовому поясі, непродуктивний кашель, задишку при фізичному навантаженні та загальну слабкість. Із анамнезу: хворіє 2 тижні, лікувався самостійно противовірусними засобами, без ефекту. Звернувся 17.10.2019 до сімейного лікаря та був направлений для подальшого обстеження і лікування до терапевтичного відділення ЦМЛ.
Анамнез життя: виразкова хвороба шлунку, стадія ремісії.
Хворий палить напротязі 15 років.

Об´єктивне обстеження: загальний стан середньої тяжкості. Свідомість ясна. Температура тіла 37,2°С. Шкіряні покрови бліді, чисті, дифузно ціанотичні. Над всією поверхнею легень - везикулярне дихання, хрипів немає. Тони серця приглушені, ритмічні, вислуховується систолічний шум на верхівці, в т. Боткіна. АТ=120/80 мм.рт.ст, ЧСС=85 уд/хв, ЧД=20 в хв. Язик вологий, чистий. Живіт м´який, безболісний. Печінка + 2 см. Симптом Пастернацького негативний білатерально. Селезінка не пальпується. Периферичні набряки відсутні. Діурез достатній.

*__Дані додатнових методів обстежень__: підвищені маркери запалення: лейкоцити — 17,2х10^9/л; ШОЕ — 19 мм/год; С-РП 60, КФК -308,4 (норма до 190 од/л), КФК-МВ-73,7 (норма до 24 од/л), Тропонін І 0.2 (норма до 0.29 нг/мл), сіромукоїди 470 (норма 130-200 Од). Показники системи гемостазу: ознаки гіперкоагуляції. Біохімічні показники та ТТГ у межах норми. HbsAg HCV — негативні. Рентгенографія органів грудної клітки: лівобічний гідроторакс. ЕКГ: синусовий ритм, ЧСС — 73 уд/хв, блокада правої ніжки пучка Гіса. Ультразвукове дослідження серця: ФВ 60%. Визначається стовп рідини висотою до 15мм. Виражений гідроперикард (ексудативний перикардит?). Ознаки тампонади серця. Ексудативний плеврит зліва.

*__Попередній діагноз__ : гострий перикадит неуточненої етіології, середній ступінь вираженості перикардіального випоту. СН І зі збереженою ФВ лівого шлуночка. Ускладнення: Лівобічний ексудативний плеврит. Ознаки тампонади серця.

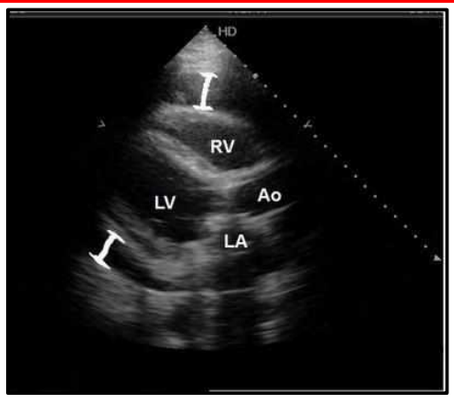

1.1

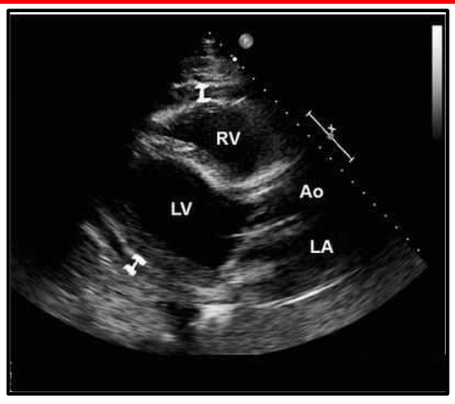

1.2

Рис.1: Динаміка данних Ехо-КГ
1.1 – день 1, 1.2 – день 3

Початкова терапія(17.10.2019): режим обмежений, дієта 10, диклоберл 3,0 в/м, дексаметазон 8 мг в/в, деніпім 1,0х3 р/д, новопарин 0,8х2 р/д п/ш, нольпаза 40 мг в/в.
19.10.2019 для подальшого обстеження та лікування хворий був переведений в кардіологічне відділення Обласної Клінічної Лікарні м. Харкова, повторно проведено ехокардіографію: помірний перикардіальний випіт. Ознак тампонади серця на момент дослідження немає. Загальна скоротливість лівого шлуночка збережена (ФВ 55%).

Заключний діагноз: гострий перикардит неуточненої етіології, середній ступінь вираженості перикардіального випоту. СН І зі збереженою ФВ лівого шлуночка. Ускладнення: Лівобічний ексудативний плеврит.

Лікування: аспірин 1000 мг 3 р/д, колхіцин 1мг ½ таб, цефтриаксон 1гх2 р/д в/в, метопролол 12,5 мгх2 р/д, пантопразол 40 мг, верошпірон 50 мг.

Рис.2 -Принципи терапії гострого перикардиту

В даному клінічному випадку, на фоні проведеної терапії ацетилсаліциловою кислотою, колхіцином, кардіопротекторними засобами, антибіотикотерапії стан хворого поліпшився, знизились маркери запалення, показники гемодинаміки залишалися стабільними. Хворий виписаний на 7й день хвороби для спостереження сімейного лікаря та кардіолога за місцем проживання з рекомендованим продовженням прийому призначеної терапії за схемою.

Висновки: Аналізуючи даний клінічний випадок, пацієнту були показані як препарати першого ряду ацетилсаліцилова кислота/нестероїдні протизапальні препарати у поєднанні з гастропротекцією та додатково призначено колхіцин з метою запобігання розвитку рецидивів. Для подальшого встановлення тривалості й ефективності лікування хворому необхідно визначати рівень С-РП у сироватці крові. Більшість пацієнтів з гострим перикардитом за своєчасної діагностики та лікування мають сприятливий віддалений прогноз.

Джерела інформації
1. Історія хвороби
2. 2015 ESC Guidelines for the diagnosis and management of Pericardial diseases
3.Стандарти діагностики та лікування. Рекомендації Європейського товариства кардіологів 2015 року щодо діагностики та лікування захворювань перикарда.

Актуальні питання кардіології

Клінічний випадок використання внутрішньоаортальної балонної контрапульсації при кардіогенному шоці

Державна установа “Інститут загальної та невідкладної хірургії ім. В.Т.Зайцева НАМН України” , відділення інтервенційної кардіології, м. Харків

Автор: лікар-анестезіолог Лєвашова А.І.
Науковий керівник: зав. відділенням, к.мед.н. Полівенок І.В.

Актуальність

Згідно статистики ВООЗ, 17,9 мільонів людей помирають щорічно від серцево-судинних захворювань — 31% всіх смертей у світі.

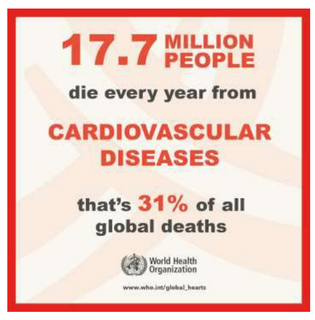

Мал.1 — Статистика ВОЗ по ССЗ.

За даними МОЗ в Україні щорічно трапляється мінімум 40 тисяч інфарктів міокарда.

Важким ускладненням інфаркту є кардіогенний шок, який має місце у 10% випадків і зумовлений значним зниженням продуктивності міокарда, що призводить до зниження серцевого викиду, органної гіпоперфузії та тканинної гіпоксії.

Стадія кардіогенного шоку	Ознаки
Стадія A — at risk (в зоні ризику)	Відсутні гіпотензія, тахікардія, гіпоперфузія, але є фактори ризику їх виникнення
Стадія B - beginning (початок)	Гіпотензія/тахікардія без гіпоперфузії
Стадія C - classic (класичний)	Гіпоперфузія без погіршення
Стадія D - deterioration (погігршення)	Гіпоперфузія з погіршенням, але не рефрактерний шок
Стадія E - extremis (екстремальній)	Гіпоперфузія з погіршенням та рефрактерний шок

Табл.1 — Сучасна класифікація кадіогенного шоку від Товариства Кардіоваскулярних Ангіографії та Інтервенцій (Society for Cardiovascular Angiography and Interventions - SCAI)

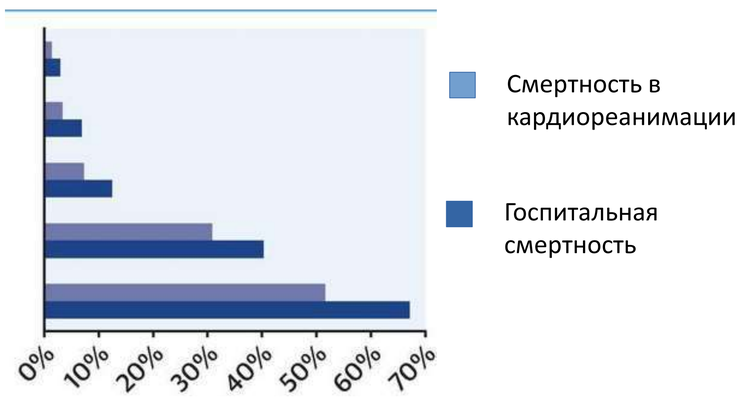

Мал.2 — Смертність вцілому у когорті

Лікування кардіогенного шоку завжди є викликом для лікарів, проте методи механічної підтримки циркуляції, одним з яких є внутрішньоаортальна балонна контрапульсація, відкривають нові можливості.

Мал.3 — Обладнання для ВАБК

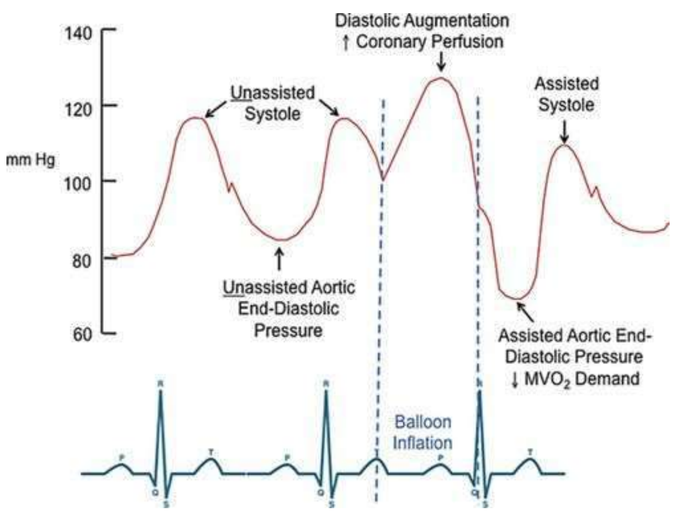

Мал.4 —Вплив ВАБК на криву артеріального тиску

Ефекти ВАБК

Дефляція (систола):

скорочення фази викиду; зменшення постнавантаження; збільшення УО; підвищення СВ.

Інфляція (діастола):

підвищення діастолічного тиску; опосередковане поліпшення коронарної та системної перфузії; потенціал для покращення колатерального коронарного кровотоку.

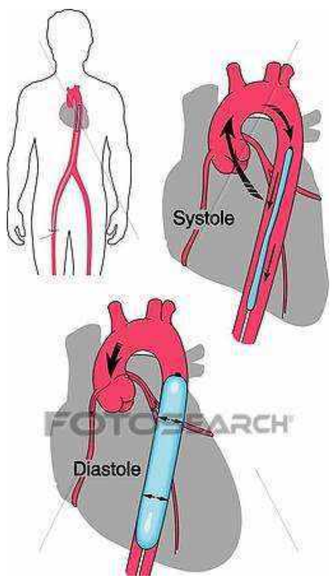

Мал.5 — Вигляд балону у різні фази серцевого циклу

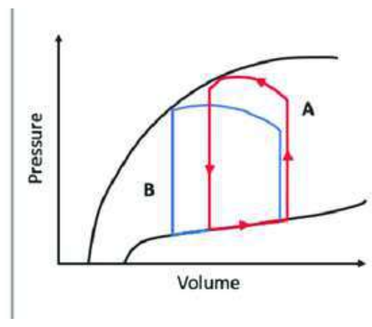

Мал.6 — Петля тиск-об'єм (у лівому шлуночку):
А — початкова
В — з ВАБК

Мета

Дослідити вплив використання ВАБК з метою тимчасової механічної циркуляторної підтримки на гемодинаміку та результати лікування при кардіогенному шоці, зумовленому інфарктом міокарда на прикладі конкретного клінічного випадку..

Клінічний випадок

До відділення інтервенційної кардіології поступив пацієнт К., 60 років, зі скаргами на біль за грудиною, задишку, загальну слабкість.

Вважає себе хворим близько 5ти годин. Викликав швидку допомогу, яка розпочала інфузію дофаміну.

Об'єктивний стан: важкий. Свідомість ясна, неспокій. Шкіра звичайного кольору. Кінцівки холодні. Ритм синусовий, екстасистолія, ЧСС=70 ударів на хвилину. Артеріальна гіпотензія 70/40мм рт.ст. Периферична пульсація слабка. Над легенями жорстке дихання, послаблене у нижніх відділах.

Стан розцінений як **класичний кардіогенний шок (stage C за класифікацією SCAI)**.

Припинено інфузію дофаміну, розпочато в/в введення норадреналіну — 0,05мкг/кг*хв.

Введено балон в аорту, розпочато ВАБК в автоматичному режимі 1:1.

Інсуфляція кисню через маску з резервуаром 5л/хв.

Досягнуто гемодинамічної стабільності. Розпочато коронарографію.

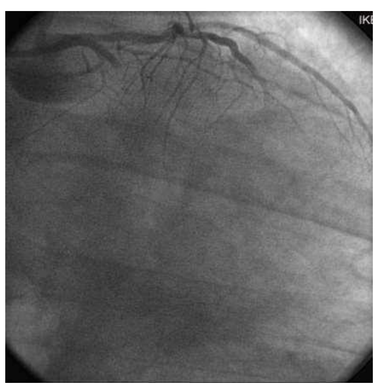

Мал.7 — Результати коронарографії:

п-ОА- 100% (ІЗА)

с-ПМША — 60%

ГТК1 — 70%

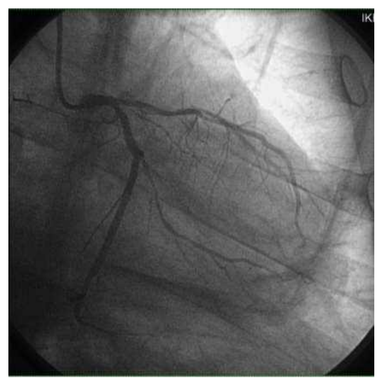

Мал.8 — Імплантовано стент 3,5/18мм в п-ОА. Кровоток після — TIMI — 3.

Для контролю гемодинаміки в легеневу артерію був введений катетер Сван-Ганца.

Показник	Норма	Початок лікування	Через 12 годин	Перед вимкненням ВАБК
Гемодинамічна підтримка		ВАБК 1:1 НА-0,09 +Д-4	ВАБК1:2 НА-0,04 Д-1,6	ВАБК1:2 НА-0,01 Д-2,5
ТЗЛА	5-12	28	22	19
СВ	5-7	3,9	5,6	7,4
CI	2,5-3,5	1,8	2,5	3,4
SVR	1200-2500	1395	1078	1029
CPO	> 1	0,5	0,8	1,2
PAPi	> 1,5	2,6	3,0	3,2
SpO2a/mv	Різниця ≤ 30%	93,7/ 52,3	95,6/ 67,2	95,5/ 72

Табл.2 — Результати моніторингу гемодинаміки

* розрахунки проводились за методом Фіка

Після досягнення стабільного стану пацієнта, зниження доз інотропних агентів, перевірки коагуляції, було припинено ВАБК, балон видалено, проведено гемостаз.

У подальшому стан стабільний.

Висновки:

У даному клінічному випадку використання ВАБК з метою тимчасової механічної циркуляторної підтримки позитивно впливає на гемодинаміку при кардіогенному шоці на тлі інфаркту міокарда, дозволяє розвантажити лівий шлуночок, покращує доставку та зменшує споживання кисню міокардом, що у свою чергу поліпшує результати лікування пацієнта.

Скорочення

ВООЗ — Всесвітня організація охорони здоров'я

МОЗ — Міністерство охорони здоров'я

ВАБК — внутрішньоаортальна балонна конртрапульсація

ТЗЛК — тиск заклинювання легеневіх капілярів, мм рт.ст.

СВ —серцевий викид, л/хв

CI —серцевий індекс, л/хв*м2

SVR — systemic vascular resistance, дин*сек*м5

CPO — cardiac power output, Вт

PAPi — pulmonary artery pulsatility index

<0,6 – недостатність ПШ; 0,6-1,5 – дисфункція ПШ; >1,5 – норма

SpO2a/mv — сатурація киснем артеріальної крові/ змішана венозна сатурація, %

ВАБК — внутрішньоаортальна балонна контрапульсація

НА — норадреналін, мкг/кг*хв

Д — добутамін, мкг/кг*хв

Джерела інформації

1. Історія хвороби
2. Jentzer, J.C. et al. J Am Coll Cardiol. 2019;74(17):2117-28
3. Сайт Society for Cardiovascular Angiography and Interventions
4. Сайти ВООЗ та МОЗ

Актуальні питання кардіології

Діагностичні можливості шкал оцінки розвитку ТЕЛА

Харківский національний медичний університет,
кафедра внутрішньої медицини №1, м.Харків

Автор: доцент кафедри внутрішньої медицини№1, ХНМУ, к.мед.н. Молодан В.І.

Актуальність

Починаючи з кінця XX сторіччя спостерігається збільшення кількості випадків, пов'язаних із виникненням такого патологічного стану як тромбоемболія легеневої артерії (ТЕЛА). Вірогідно це зумовлено зростанням кількості людей похилого і старечого віку та збільшенням хворих із поліморбідною та онкологічною патологією, які мають високий ризик виникнення ТЕЛА. На сьогоднішній день у світі запропоновано ряд шкал оцінки ризику ТЕЛА, які повинні полегшити постановку діагнозу на початковому етапі контакту лікар-пацієнт.

Мета

Аналіз спроможності найбільш вживаних шкал вірогідності розвитку ТЕЛА на прикладі клінічного випадку.

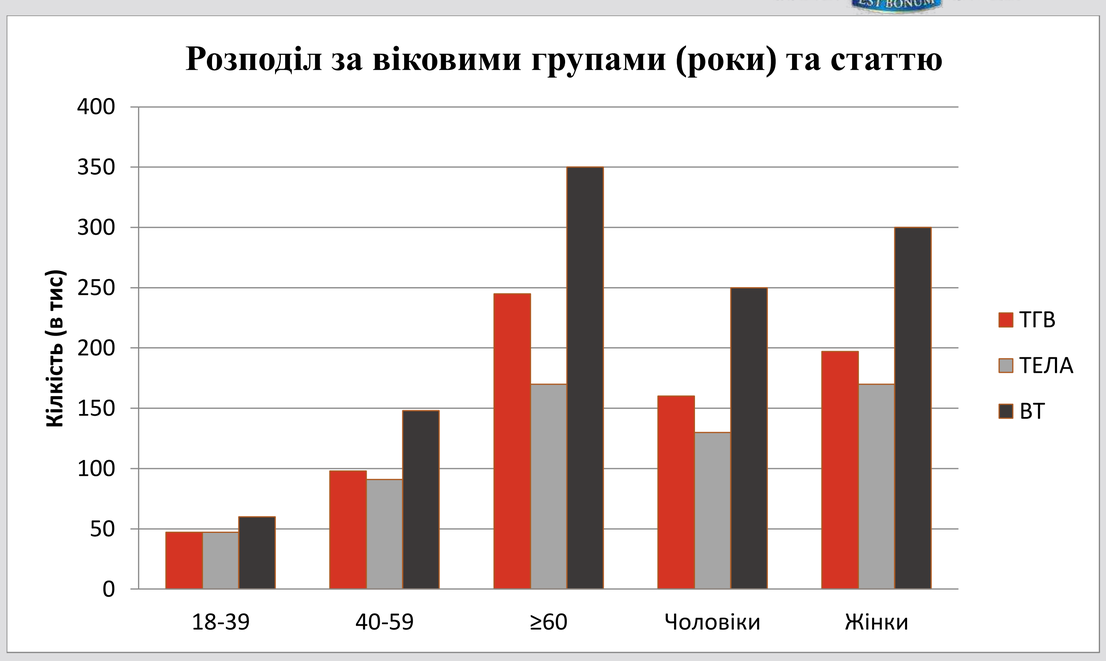

Рис.1 Середньорічна частота госпіталізацій із діагнозом ВТ, ТЕЛА, ТГВ в залежності від віку та статі
ТГВ-тромбоз глибоких вен, ТЕЛА- тромбоемболія легеневої артерії, ВТ – веноний тромбоз (загальні середні значення)

Клінічний випадок

Пацієнтка О., 37 років була госпіталізована до клініки НІТНАМНУ з діагнозом гострий міокардит та перикардит. Скарги: на підвищення температури до 38^{0}С та задишку, яка зростала при незначному фізичному навантаженні, не пов'язана із положенням тіла, тупі, ниючі болі у грудній клітці.

Анамнез захворювання: 2 місяці по тому, раптово, без видимої причини виникла задишка, а через 7 днів підвищилась температура тіла. Лікувалась у районній лікарні, але без покращення.

Об'єктивне обстеження: стан середньої тяжкості/помірно тяжкий. Шкірні покриви бліді, тахіпноє при невеликому фізичному навантаженні з частотою 24-26 вдихів за хвилину. Притуплення перкуторного звуку у нижніх відділах легенів та ослаблене везикулярне дихання білатерально. Границі відносної серцевої тупості в межах нормальних. Діяльність серця ритмічна, акцент 2-го тону на легеневій артерії. Тахікардія: ЧСС та пульс 96 за хвилину., АТ 130/80 мм рт.ст.

Лабораторна та інструментальна діагностика

Лабораторні дослідження: зменшення кількості еритроцитів- 3,38 10^{12}/л та гемоглобіну 98 г/л, гіпохромія еритроцитів, анізоцитоз і пойкілоцитоз, лейкоцитоз – 9,2 10^9/л із зсувом формули ліворуч(п-7%, с-83%, э-1, л-7, м-2%), ШОЕ – 24 мм/год. Збільшення АлАТ- 82 Од/л, зростання D димера- 34,61 мкг і СРБ– 384 мг/л.

Ультразвукове дослідження серця: розміри камер не збільшені, зон асинергії не виявлено, розширення перикардіальної щілини від 0,7 до 1,3 см. Невелика кількість рідини в плевральних синусах ліворуч і праворуч.

Рентгенологічне обстеження: лівобічна нижньодольова плевропневмонія. Тінь серця розширена.

Мультиспіральна комп'ютерна томографія органів грудної клітки та органів малого тазу (з контрастуванням): ознаки інфаркт пневмонії задньо-базальних сегментів правої і лівої легені, ознаки утворення верхівкового сегменту верхньої частки лівої легені. Гідроперикард. Тромбоз здухвинної і яєчникової вен праворуч.

Ультразвукове компресійне дуплексне сканування глибоких вен нижніх кінцівок: тромбоз глибоких вен.

Параметри	Бали для прийняття клінічних рішень	
Шкала Уеллса	**Оригінальна версія**	**Спрощена версія**
Попередні випадки ТЕЛА або ТГВ	1,5	1
Частота серцевих скорочень ³ 100 уд/хвил.	1,5	1
Хірургічне втручання чи іммобілізація протягом останніх чотирьох тижнів	1,5	1
Кровохаркання	1	1
Злоякісна пухлина, що активно розвивається	1	1
Клінічні ознаки ТГВ	3	1
Альтеративний діагноз є менш вірогідним ніж ТЕЛА	3	1
Клінічна вірогідність		
Трирівнева шкала		>
Низьа	0-1	Відомості відсутні
Середня	2-6	Відомості відсутні
Висока	≥7	Відомості відсутні
Дворівнева шкала		
Відсутня ймовірність наявності ТЕЛА	0-4	0-1
Ймовірна наявність ТЕЛА	≥5	≥2

Параметри	Бали для прийняття клінічних рішень	
Переглянута Женевська шкала	**Оригінальна версія**	**Спрощена версія**
Попередні випадки ТЕЛА або ТГВ	3	1
Частота серцевих скорочень 75-94 уд/хвил.	3	1
≥ 95 уд/хвил.	5	2
Хірургічне втручання чи переломи протягом останнього місяця	2	1
Кровохаркання	2	1
Злоякісна пухлина, що активно розвивається	2	1
Біль в одній нижній кінцівці	3	1
Біль при пальпації глибоких вен нижньої кінцівки та набряки однієї нижньої кінцівки	4	1
Вік >65 років	1	1
Клінічна вірогідність		
Трирівнева шкала		
Низьа	0-3	0-1
Середня	4-10	2-4
Висока	≥11	≥5
Дворівнева шкала		
Відсутня ймовірність наявності ТЕЛА	0-5	0-2
Ймовірна наявність ТЕЛА	≥6	≥3

Рис. 2 – Правила клінічного прогнозування ТЕЛА, уд/хвил. – ударів на хвилину, ТГВ – тромбоз глибоких вен

Результати використання шкал засвідчили, що існуючий ризик помірний. Кількість балів за Женевською шкалою -5 і була пов'язана із тахікардією. За шкалою Уеллса– 4,5 бали, за ознакою тахікардії(1,5 бали) і критерієм більшої вірогідності ТЕЛА у порівнянні із іншими можливими захворюваннями(3 бали). Проте критерій тахікардії є сумнівною ознакою, так як він не специфічний і не може бути маркером ТЕЛА.

Діагноз: Гострий тромбоз глибоких вен обох гомілок, тромбоз клубової і яєчникових вен справа. Немасивна ТЕЛА, середньо-низького ризику, інфаркт-пневмонія задньо-базальних сегментів лівої легені, III клінічної групи. ЛН II ст. Гідроперикард. Утворення верхньої частки лівої легені.

Висновки

Розглянутий клінічний випадок показує, що використання 2-х найбільш вживаних шкал клінічної ймовірності ТЕЛА Женевської та Уеллса не надало достатньої інформації для визначення захворювання. Низька оціночна ефективність цих клінічних інструментів(шкал) може бути пов'язана із тим, що дана хвора відрізнялась від типових пацієнтів, що мають очевидні ризики тромботичних ускладнень: пацієнтка була молодого віку, анамнестично не мала супутніх захворювань, які могли б зумовити розвиток ТЕЛА. Таким чином, в подібних клінічних випадках, при підозрі на немасивну ТЕЛА, слід передбачати недостатню діагностичну спроможність зазначених шкал.

2. Stavros V Konstantinides, Guy Meyer, Cecilia Becattini, et al. 2019 ESC Guidelines for the diagnosis and management of acute pulmonary embolism developed in collaboration with the European Respiratory Society (ERS): The Task Force for the diagnosis and management of acute pulmonary embolism of the European Society of Cardiology (ESC), European Heart Journal, ehz405, https://doi.org/10.1093/eurheartj/ehz405
3. Hussain R. Yusuf, MD, James Tsai, MD, Hani K. Atrash, MD, Sheree Boulet, DrPH, Scott D. Grosse, PhD, Div of Blood Disorders, National Center on Birth Defects and Developmental Disabilities, CDC. Venous Thromboembolism in Adult Hospitalizations — United States, 2007–2009

ЕФЕКТИВНІСТЬ ІМПЛЕМЕНТАЦІЇ NEURAC-МЕТОДІВ ФІЗИЧНОЇ РЕАБІЛІТАЦІЇ У ПАЦІЄНТКИ ІЗ АРТЕРІАЛЬНОЮ ГІПЕРТЕНЗІЄЮ ТА ПОРУШЕННЯМ ВЕНОЗНОГО ВІДТОКУ У СИСТЕМІ ХРЕБЕТНИХ АРТЕРІЙ ШИЙНОГО ВІДДІЛУ ХРЕБТА

Харківський національний університет імені В. Н. Каразіна, кафедра пропедевтики внутрішньої медицини і фізичної реабілітації, м. Харків

Автор: студентка IV курсу медичного факультету ХНУ імені В. Н. Каразіна Неляпіна М.М.
Науковий керівник: асистент кафедри пропедевтики внутрішньої медицини і фізичної реабілітації ХНУ імені В. Н. Каразіна Ганьшин М.Ю.

Актуальність: нестабільність хребетної осі, дисфункція нервово-локомоційних патернів рухів, порушення функціональної стратегії моторного аутоконтролю має негативний вплив на регуляцію периферійного судинного тонусу, що повязано перш за все з іритативними гіпертензивними процесами судинних магістралей. У теперішній час артеріальна гіпертензія(АГ) є медико-соціальним індикатором ризику цереброваскулярної патології, а поширеність дегенеративно-дистрофічних уражень хребта серед таких хворих обтяжує ефективний контроль артеріального тиску, що суттєво знижує працездатность осіб різних вікових категорій. Neurac-методика є автентичним та сучасним підходом до активної фізичної реабілітації пацієнтів із патологією опорно-рухової системи, що складається із мультикомплексу вправ та тренінгів різних рівнів складності. Досліджувана технологія новітня та вивірена протоколами, що має значні переваги над традиційними фізичними вправами, а саме – використання контрольованих вібраційних імпульсів для іритації окремих (уражених) частин тіла та їх проекцій у рефлекторних взаємодіях, що дає змогу використовувати методику для контролю судинних реакцій хворих, а поступове (ступінчасте) навантаження на організм, безболісний підхід та методологічна мультимодальність підвищує позитивний результат лікування.

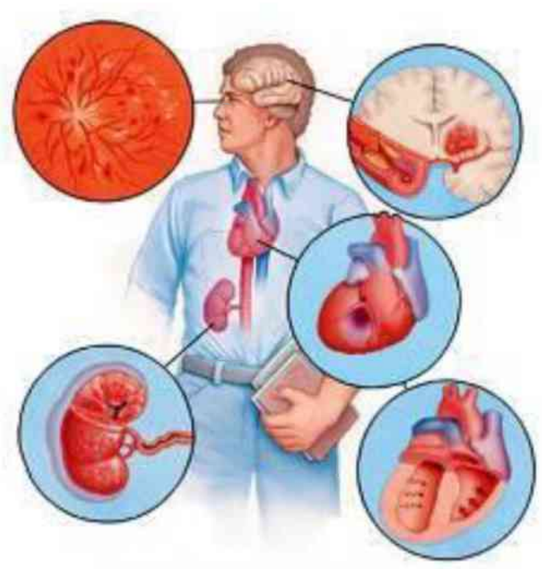

Рис.1 – «Органи-мішені» класичного пацієнта гіпертонічною хворобою

Метою нашої роботи була клінічна оцінка ефективності використання Neurac-методики у пацієнтки із артеріальною гіпертензією та порушенням венозного відтоку у системі хребетних артерій шийного відділу хребта.

Рис.2 – Підвісний Neurac-механізм, що використовувався для терапії пацієнта

Матеріали і методи: робота виконана на основі клінічного спостереження пацієнтки, яке проводилося на базі «Центру реабілітації та лікування спини Alef Clinic» міста Харкова та кафедри пропедевтики внутрішньої медицини і фізичної реабілітації ХНУ імені В. Н. Каразіна. Методики фізичної реабілітації апробовані за інструкціями «Redcord Neurac Therapy».

Після огляду, з'ясування анамнезу зі слів хворої та на підставі медичної документації додатково були проведені функціональні тести, які визначають повноту нейром'язового управління та функціональну стійкість шийного та поперекового відділів хребта. Для цього використовувалась індивідуальна програма (Weak Link testing) фізичної реабілітації пацієнтки згідно протоколам «*Neurac test protocol neck and pelvis*», що була розрахована на заняття з реабілітологом під наглядом терапевта. Пацієнтка займалася 3 рази на тиждень, протягом одного місяця. Реабілітаційний процес виконувався під контролем артеріального тиску (АТ) та частоти серцевих скорочень (ЧСС) до та після виконання вправ. Для більшої точності висновків, у дослідження також включено використання методу індексів, що характеризують стан вегетативної нервової системи (ВНС) на тлі зв'язку з периферійними стимулами серця та системи судинного тонусу. Індекс Кредо = 100 х (1-дАТ\Ps). Індекс Робінсона =(ЧСС х сАТ) :100. Індекс Хільдебранта= P : D, де P – ЧСС\хв, D – ЧД\хв.

Клінічний випадок:

Пацієнтка Н., 1957 р.н. хворіє більше трьох років. Діагноз генералізованого остеохондрозу хребта та множинних гриж Шморля у тілах хребців у сегментах L4-L5, L5-S1 був встановлений у травні 2013 року за допомогою МРТ-дослідження. Діагноз артеріальної гіпертензії встановлений від 2016р. Суттєве погіршення стану у 2019р., коли звернулася у «Центр реабілітації та лікування спини Alef Clinic» зі скаргами на головні болі, неастабільність цифр АТ, біль у спині та відчуття тяжкості у шиї. Після дообстеження, був сформульований клінічний діагноз: Артеріальна гіпертензія II ст., 2 ступеню, ризик високий. СН 0 ст. Атеросклеротичне ураження брахіоцефальних артерій. Порушення венозного відтоку із двосторонніми ознаками веностазу хребетної артерії у шийному відділі хребта. Дифузно-вузловий зоб у стані еутиреозу. Аліментарне ожиріння I ст.

Хвора виконувала спеціальні вправи з регламентом часу утримання в нейтральному положенні шийного та люмбального відділу хребта на тренажерах «Redcord Trainer». Загальна динаміка досліджуємих показників представлені на рис. 3 та 4. Акцент лікувального комплексу вправ був зроблений на стабілізації глибоких м'язів шиї та їх поступовому тренуванні і включення до правильної моделі рухів голови.

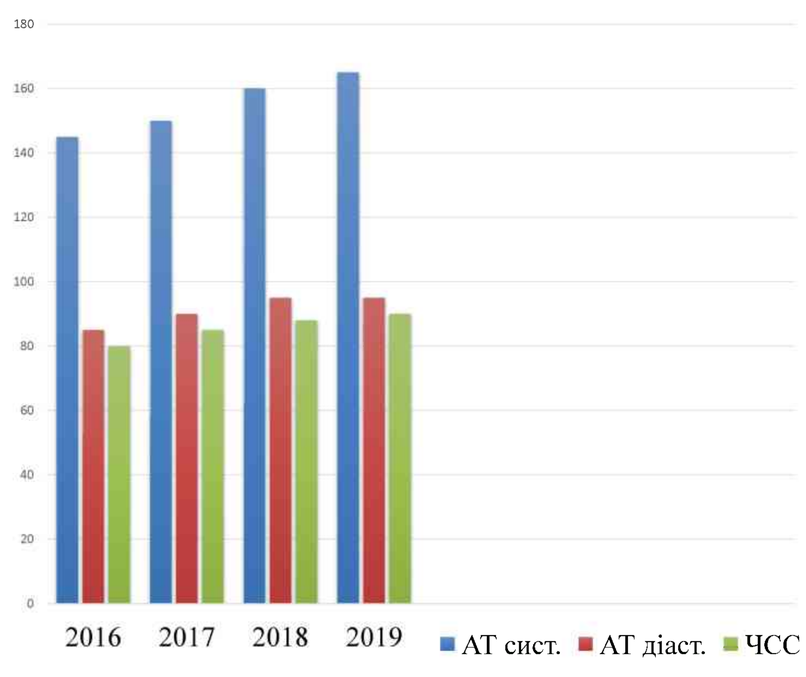

Рис.3 – Динаміка показників АТ та (ЧСС) *ДО* звернення до терапевта, реабілітолога

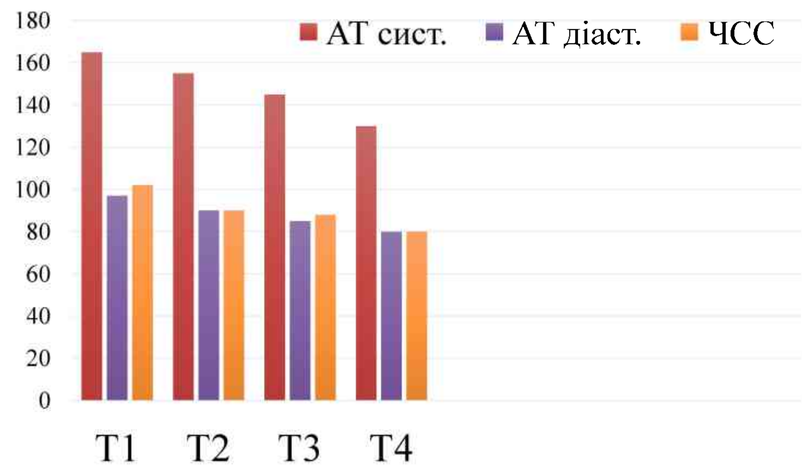

Рис.4 – Динаміка показників АТ та ЧСС під час занять з реабілітологом під наглядом терапевта (Т-тиждень)

Оцінка роботи ВНС (метод індексів)					
Індекс Кредо		Індекс Робінсона		Індекс Хільдебранта	
до	після	до	після	до	після
5	1	168,3	104	5,37	4,2

Рис.5 – Показники роботи вегетативної нервової системи (ВНС) у пацієнтки до та після курсу фізичної реабілітації за допомогою Neurac-методики

Висновки:

За 4 тижні апробації фізичних вправ за новітньою методикою Neurac у пацієнтки суттєво знизився рівень АТ, зокрема, АТ систолічний з 165мм рт.ст. до 130 мм рт.ст. , а діастолічний АТ з 97 до 80 мм рт. ст., а також середня ЧСС з 95 до 82 уд./хв.

Прослідковано чітку тенденцію до покращення суб'єктивного стану, що проявлялося у зворотньому розвитку скарг пацієнта на тлі нормалізації судинних реакцій, що виражалося у вигляді зниження рівня АТ та рефлекторного уповільнення середньої частоти серцевих скорочень. Доказано клінічну ефективність Neurac-методики у пацієнта з дегенеративно-дистрофічними ураженнями хребта та порушенням венозного відтоку у системі хребетних артерій шийного відділу в поєднанні із артеріальною гіпертензією.

Джерела інформації:

1. *The effect of the neurac sling exercise on postural balance adjustment and muscular response patterns in chronic low back pain patients. JH Kim, YE Kim, SH Bae, KY Kim - Journal of physical therapy, 2013.*
2. *Neurac test protocol neck and pelvis 2016.*
3. *Yoo Y.D., Lee Y.S. The Effect of Core Stabilization Exercises Using a Sling on Pain and Muscle Strength of Patients with Chronic Low Back Pain // Journal of Physical Therapy Science. — 2012. — 24(8). — 671-4.*
4. *М. Р. Могендович «Рефлекторное и взаимодействие локомоторной и висцеральной систем ». Л.: Медгиз, 1957. - 430 с.*
5. *Прилуцький О. К. Вегетативна нервова система / О. К. Прилуцький // Вісник проблем біології і медицини. – 2013. – Вип. 1. – С. 55–59.*

ОСОБЛИВОСТІ ДІАГНОСТИКИ ТА ЛІКУВАННЯ **ХВОРОГО З ГОСТРИМ МІОКАРДИТОМ**

Харківський національний медичний університет, кафедра внутрішньої медицини №1, м. Харків

Автор: інтерн кафедри внутрішньої медицини №1 ХНМУ Постолакі М.А.

Науковий керівник: доцент кафедри внутрішньої медицини №1 ХНМУ, к.мед.н. Молодан В.І.

Актуальність

На сьогоднішній день, міокардити є найпоширеним ускладненням ряду інфекційних захворювань. Широке поширення вірусних захворювань, тропність вірусів до ендотеліоцитів і міокарду, можливість тривалої персистенції збудників в організмі пояснюють стійкий інтерес до вірусних пошкоджень серця. Слід також зазначити, що вірусні міокардити зустрічаються значно частіше, ніж реєструються, що пов'язано з труднощами розпізнавання гострого міокардиту у випадках легкого перебігу, критерії верифікації вірусної природи ураження серця також важко досяжні в повсякденній медичній практиці.

Ціль

Аналіз діагностики та лікування хворого з гострим міокардитом вірусної етіології.

Клінічний випадок

Хворий, 40 років, звернувся зі скаргами на задишку при підйомі на 2 поверх, при ході до 300 м, що проходить протягом 5 хвилин в спокої, дискомфорт за грудиною, що виникає в спокої, не зв'язаний з переміною положення тіла, серцебиття, підвищення t тіла до 37.2 , загальна слабкість, набряки нижніх кінцівок . стан ближче до важкого, обумовлений серцевою недостатністю. Свідомість ясна. Підшкірно-жировий шар розвинутий помірно. Шкіра та видимі слизові оболонки бліді, з сірим відтінком. Гіперемія обличчя. ЧДР – 20 в хв.. Перкуторно над легенями ясний легеневий звук аускультативно – жерстке дихання.

Межі серця: праворуч – IV м/р по правому краю грудини, верхня – III м/р по лівій пригрудинній лінії, ліворуч – ліворуч – на 1.5 см назовні від серединно-ключичної лінії. Верхівковий поштовх у V м/р. Тони серця приглушені, ритмічні, акцент II тону над аортою , ЧСС = Ps – 100 в хв. AT dex = sin-150/80 мм рт ст.

Язик вологий, чистий. Живіт м'який, чутливий в правому підребер'ї. Збільшений за рахунок підшкірно-жирового шару. Печінка у края реберної дуги. Селезінка не пальпується. Набряки гомілок, стоп. Данні лабораторних та інструментальних методів діагностики: підвищення лімфоцитів, збільшення ШОЕ 40 мм/час,підвищення показників АсАТ, КФК, Тропоніну І, ЛДГ, СРБ . Вірус простого герпесу (HSV) 1/2 типів, антитіла IgM – позитивні. ПЛР вірус Епштейна-Барр-позитивні. Коронарографія судин серця-без патології. Гіпокінез в задніх та задньобокових сегментах. Діастолічна дисфункція. Недостатність мітрального та трикуспідального клапану. Таким чином, клінічно сформований діагноз: Гострий вірусний (герпес-вірусна інфекція) дифузний міокардит, важкий перебіг. Гіпертонічна хвороба II ст, 3 ступінь. Гіпертензивне серце(гіпертрофія міокарду лівого шлуночка). Відносна недостатність мітрального клапану 2 ст. Відносна недостатність тристулкового клапану 1 ст. Серцева недостатність II А II ФК NYHA зі зниженою фракцією викиду лівого шлуночка

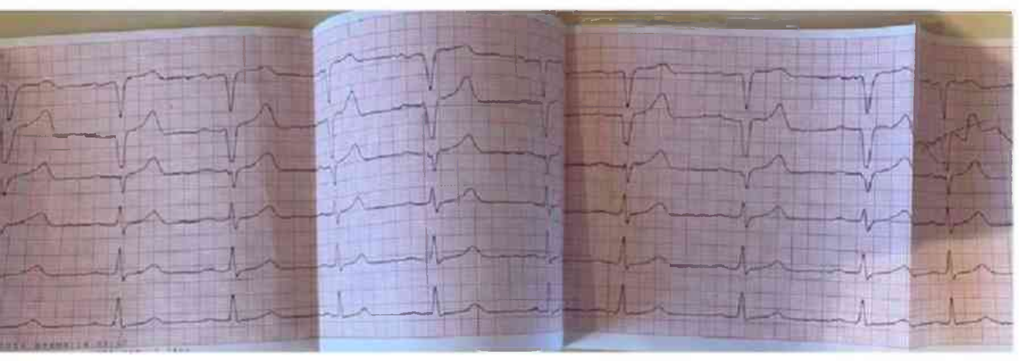

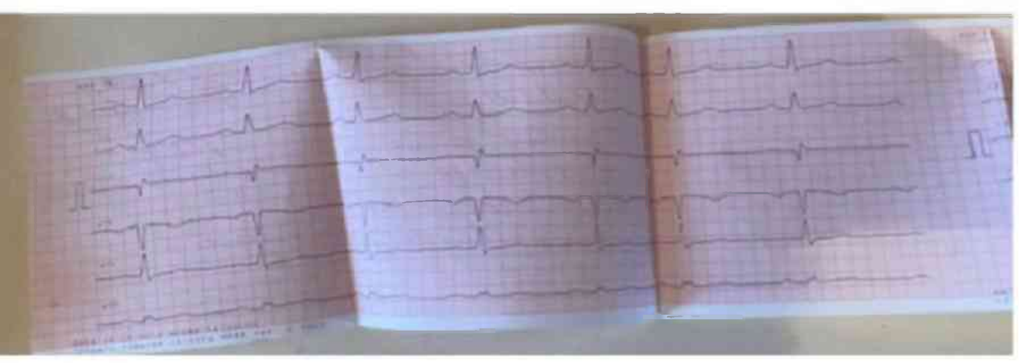

Ультразвукове дослідження серця

30.11.19	Дилятація обох шлуночків, лівого передсердя. Фракція викиду лівого шлуночка-24%. Гіпокінез в задніх та задньобокових сегментах. Діастолічна дисфункція. Недостатність мітрального та трикуспідального клапану.
14.12.19	Дилятація обох шлуночків, лівого передсердя. Фракція викиду лівого шлуночка-30%. Гіпокінез в задніх та задньобокових сегментах. Діастолічна дисфункція. Недостатність мітрального та трикуспідального клапану.

На фоні лікування хворий відмічає поліпшення стану, цифри АТ 120/80 мм.рт.ст. ЧСС 66 уд/хв. Значно зменшились набряки нижніх кінцівок. Підвищилась толерантність до фізичних навантажень. Хворий направлений в ДУ ННЦ «Інститут кардіології ім.акад. М.Д.Стражеска» НАМН України для проведення магнітно-резонансної томографії серця (МРТ). МРТ-ознаки міокардита (дифузний), зберігається запальний процес. Вогнищевий міокардиофіброз лівого шлуночка (легкий ступінь).

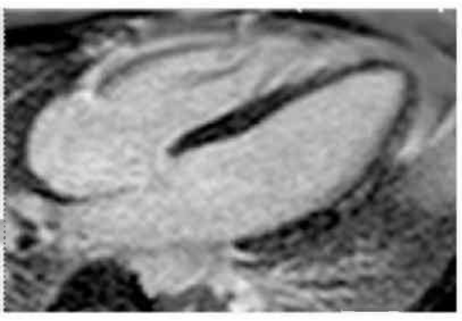

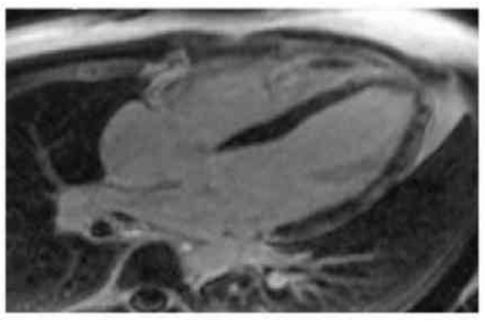

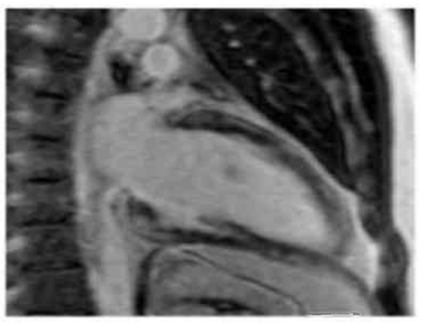

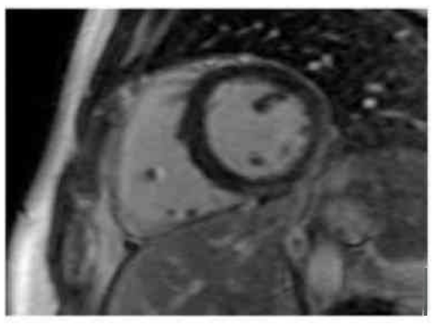

Назначене лікування

Юперіо 50мг 2 рази на день
Трифас 10мг натще
Еплепрес 50мг натще
Коріол 12,5мг 2 рази на день
Тіатріазолін 4.0 на 20.0 фіз р-рф в/в
Клопідогрель 75мг ввечері
Роксера 20мг на ніч
Нуклекс 2 таб 3 рази на день
Вальтрекс 1000мг рази на день

Висновки

Данний клінічний випадок відображає труднощи виявлення гострого міокардиту, тому дана проблема потребує розробки нових та доступних методів діагностики цього захворювання.

Актуальные вопросы кардиологии

ИНФОРМАТИВНОСТЬ НЕИНВАЗИВНЫХ НАГРУЗОЧНЫХ ТЕСТОВ В ДИАГНОСТИКЕ ЗАБОЛЕВАНИЙ КОРОНАРНЫХ АРТРИЙ В РЕАЛЬНОЙ КЛИНИЧЕСКОЙ ПРАКТИКЕ

ГУ «Национальный институт терапии имени Л.Т.Малой НАМН Украины», г. Харьков

Резник Л.А., Сердобинская Э.Н.

Актуальность. Своевременная диагностика атеросклеротического поражения коронарных артерий является ключевым условием профилактики новых случаев инфаркта миокарда и снижения сердечно-сосудистой смертности.

Цель - оценка информативности неинвазивных нагрузочных тестов в диагностике заболеваний корнарных артерий.

Рисунок 1. Основные показатели выполненной нагрузки.

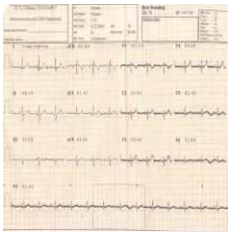

Рисунок 2. ЭКГ в преднагрузочном периоде.

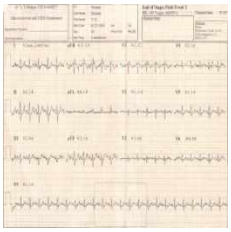

Рисунок 3. ЭКГ на пике нагрузки.

Рисунок 4. Данные коронарографии.

ЭКГ 29.11.2019г. Синусовый ритм. Неполная блокада правой ножки пучка Гиса (ПНПГ).

ЭхоКГ 29.11.2019г. Расширение восходящего отдела аорты до 4,2 см. Полости сердца не расширены. Гипертрофия левого желудочка (ЛЖ) - индекс массы миокарда ЛЖ -56 г/м^{2,7}. Фракция выброса ЛЖ – 66%.

Допплерография сонных артерий 29.11.2019г. Толщина комплекса интима-медиа - 0,9 мм. Атеросклеротические бляшки не выявлены.

Тредмил-тест 03.12.2019г. Выполнен стандартный протокол Bruce в режиме непрерывно-нарастающей нагрузки (рис. 1). За 7,07 мин (3-я ступень теста) была достигнута ЧСС 150 уд. в мин (90% от максимально допустимой расчетной ЧСС 166 уд. в мин). Максимальная выполненная нагрузка составила 10,2 METS. Максимальный объем работы составил 5,5 км/час при 14° наклона дорожки. Во время нагрузки жалобы отсутствовали. Диагностически значимой динамики сегмента ST (депрессия≥1 мм) выявлено не было (рис. 2,3). На фоне исходно повышенного диастолического компонента АД (145/100 мм рт.ст.) у пациента отмечалась нормотоническая реакция АД на нагрузку (АД на пике нагрузки 180/90 мм рт.ст.). Индукции нарушения ритма и усугубления исходной неполной блокады ПНПГ отмечено не было. В восстановительном периоде отмечалось некоторое замедление восстановления ЧСС.

Клинический пример

Мужчина 54 лет 29.11.2019г. обратился с жалобами на боли тянущего и пекущего характера в надключичных областях и плечевых суставах с обеих сторон. Боли беспокоят около месяца, носят постоянный характер, их интенсивность не изменяется при физических нагрузках. Начало заболевания пациент ни с чем не связывает. Не курит, регулярно занимается физическими нагрузками. Наследственность отягощена по гипертонической болезни по линии матери.

Объективно

Индекс массы тела - 26,6 кг/м^2. Кожные покровы, видимые слизистые естественной окраски. Периферических отеков нет. Пульсация на периферических артериях сохранена. В легких перкуторно - ясный легочный звук, аускультативно – везикулярное дыхание. Тоны сердца приглушены, деятельность ритмичная. Артериальное давление (АД) 160/100 мм рт.ст. Частота сердечных сокращений (ЧСС) – 64 в 1 минуту. Живот мягкий, безболезненный. Печень не увеличена. Селезенка не пальпируется.

Лабораторные обследования 29.11.2019г.

Клинические анализы крови и мочи, биохимические показатели (АсТ, АлТ, глюкоза, мочевая кислота, мочевина, креатинин, ТТГ, калий, магний) – в пределах нормы. Общий холестерин (ХС) – 4,76 ммоль/л, триглицериды – 1,02 моль/л, ХС ЛПНП – 2,92 ммоль/л, ХС ЛПВП – 1,38 ммоль/л.

Диагноз: Гипертоническая болезнь II стадии, 2 степени. Риск высокий. Остеохондроз шейно-грудного отдела позвоночника.

Рекомендации: консультация вертебролога; принимать внутрь: нолипрел форте 1 т 1 раз в сутки, аторвастатин 10 мг в сутки.

28.12.2019г. пациент отмечает боль жгучего характера за грудиной. Пациент обратился в поликлинику по месту жительства. Выявлены очаговые изменения в области перегородки и верхушки. Пациенту рекомендована госпитализация в кардиологическое отделение, от которой пациент отказался. 08.01.2020г. пациент повторно обратился в поликлинику Института терапии. На ЭКГ – эволюция Q-негативного переднего инфаркта миокарда.

Пациент направлен в Институт общей и неотложной хирургии для проведения коронарографии. Выявлен стеноз 95% в среднем сегменте передней межжелудочковой ветви левой коронарной артерии (рис. 4). Установлен стент с покрытием (Resolute integrity DES). 10.01.2020г. пациент выписан из клиники.

Рекомендовано: небивалол 2,5 мг в сутки,
нолипрел форте 1 т в сутки;
розувастатин 40 мг в сутки;
клопидогрель 75 мг в сутки;
аспирин 100 мг в сутки.

Выводы

Данный клинический случай свидетельствует об ограниченной информативности неинвазивных нагрузочных проб в диагностике поражений коронарных артерий.

КЛІНІЧНИЙ ВИПАДОК ХВОРОГО ІЗ ГОСТРИМ ІНФАРКТОМ МІОКАРДА БЕЗ ЗУБЦЯ Q

Автор: лікар-інтерн Чхун К.К.

Науковий керівник: к. мед. н., доц. Молодан В.І

Кафедра внутрішньої медицини № 1, м. Харків

Актуальність:

На сьогоднішній день, захворювання серцево-судинної системи посідають перше місце як причина смертності в Україні і скаладає- 68%. Також , за останнє дисятиліття, відмічається підвищення поширеності серцево-судинних захворювань серед працездатного начелення. Інфаркт міокарда займає – 29,7%. Зважаючи на дані показники, слід ретельніше ставитись до виявлення та діагностики інфаркту міокарда. ретельніше ставитись до виявлення та діагностики інфаркту міокарда.

Мета: проаналізувати діагностично-лікувальні заходи при веденні данного хворого із інфарктом міокарда без зубця Q.

Клінічний випадок:

Чоловік, 40-ка років надійшов у примайльне відділення Чугуївської ЦРЛ зі скаргами на головний біль, запаморочення, похитування при ходьбі, слабкість. Із анамнезу: Зі слів хворого, занедужав, коли під час роботи з'явились вищеперераховані скарги та підвищився тиск до 180/100 мм рт. ст.. Подібні стани в хворого спостерігались двічі за останні 2 місяці. Хворий прийняв каптопрес з еналоприлом, що знизило АТ хворого до нормальних значень але значного покращення не принесло. 14.01.20 звернувся до сімейного лікаря та за його направленням був госпіталізований в терапевтичне відділення ЦРЛ для подальшого лікування та обстеження. .

Об'єктивний статус майже без особливостей: У позі Ромберга похитування. . ЧДД=17 за хв.. Межі серця розширенні вліво на 1,0 см вліво. АТ= 130 /80 мм рт. ст. ЧСС= 85 за хв. Тони серця звучні, ритмічні. Стілець регулярний, оформлений. Було встановлено **попередній діагноз:** Вегето-судинна дистонія по гіпертонічному типу із вестибуло-атактичним синдромом.

Призначено лікування: . Призначено лікування: еглоніл 2,0 в/м н/н, венокор 4,0+ 100,0 фіз. Р-ну в/в крап., біфрен 250 мг 2р/д .

Було проведено ряд лабораторно-інтсрументальних досліджень, результати яких були без особливостей. Чрез 3 дні, хворий почав скаржитись на: відчуття нестачі повітря серед ночі, задишка інспіраторного характеру, тривожність, відчуття страху. Пацієнту зробили кількісний тропоніновий тест (1,2 ng/ml (N= до 0,06)), ЕКГ(депресія ST у V5, V6. Негативний T у I, II, aVL.), ЕхоКГ (ГМЛШ. Гіпокінезія по боковій стінці ЛШ. ФВ= 60%)

Встановлено заключний діагноз: ІХС.Гострий боковий інфаркт міокарда без зуб. Q. Ризик 1. СН 1ст. ВСД по гіпертонічному типу із вестибуло-атактичним синдромом. Призначено лікування: Аспірин кардіо 300 мг , потім 100 мг ввечері, клопідогрель 300 мг , потім 75 мг ввечері, фленокс 0,8 мл п/к 2р/д, раміприл 5 мг вранці, небівалол 5 мг вранці, пантопразол 40 мг ввечері, розувастатин 40 мг ввечері.

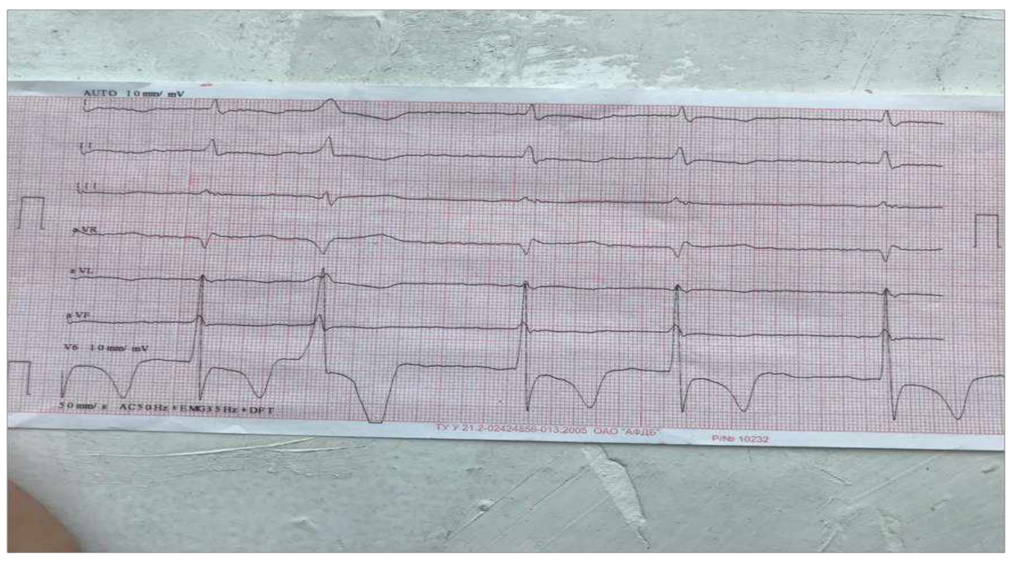

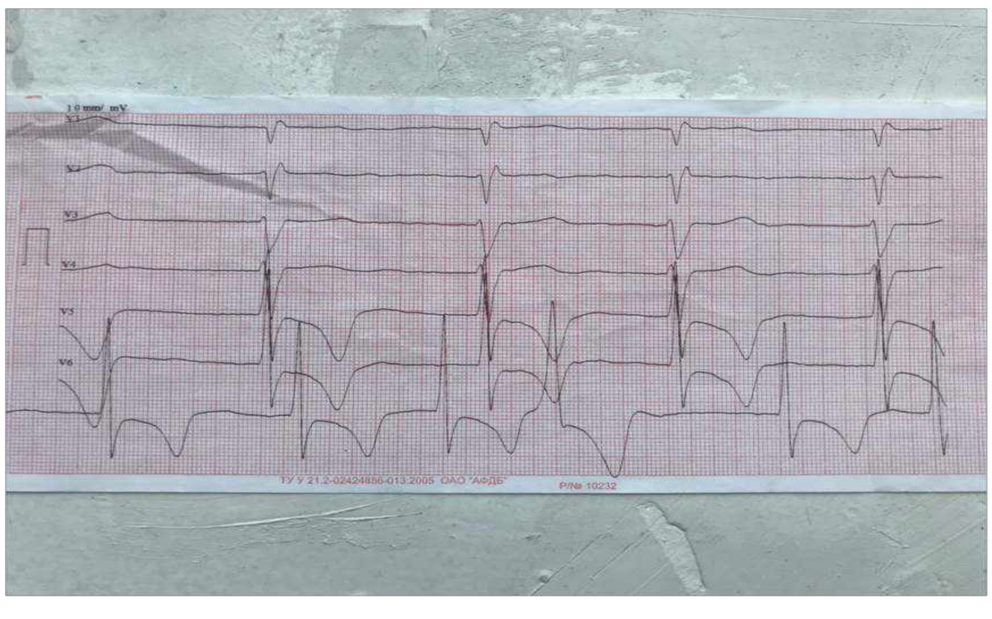

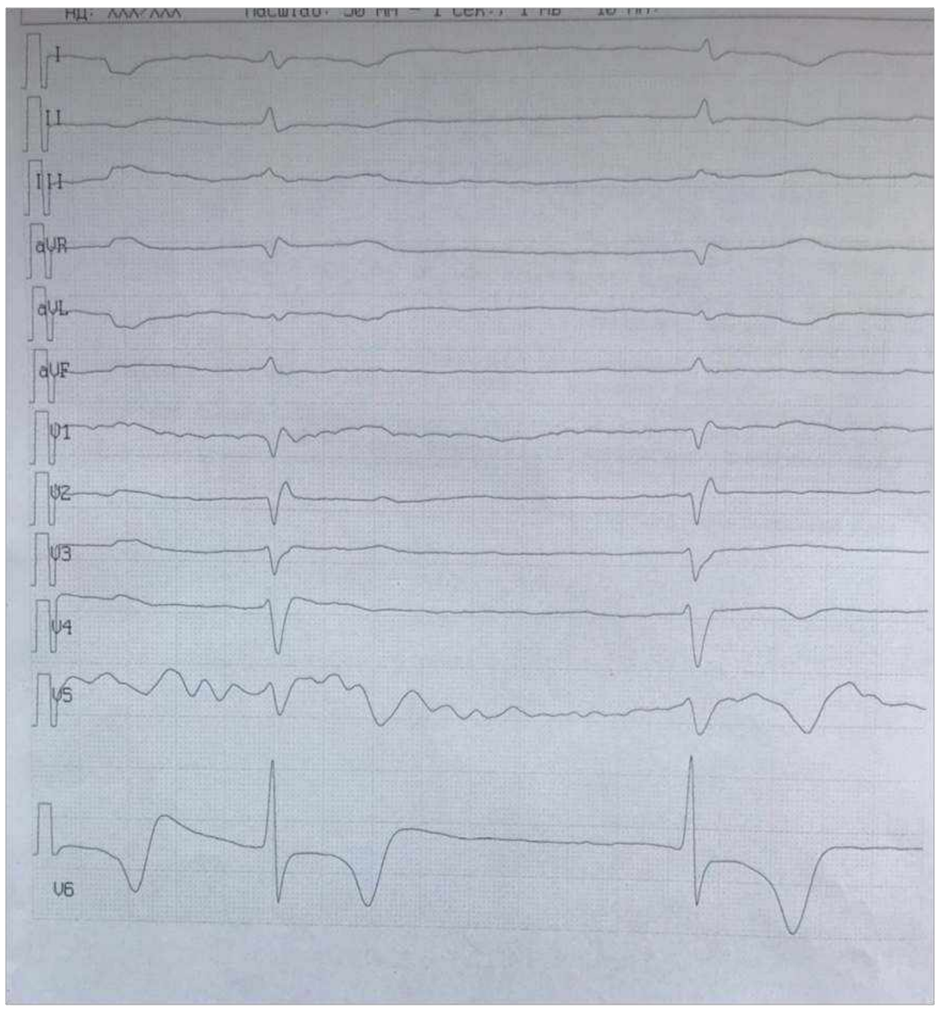

Висновок:

даний випадок являється нагадуванням про те , що не слід забувати про атипові форми інфаркту міокарда аби своєчасно призначити коректне лікування (антиагреганти, антикоагулянти, іАПФ, бета -блокатори, інгібітори протонної помпи, статини) та запобігти розвитку ускладнень та летальних випадків.

Джерела інформації:

1. Історія хвороби

ПОСТЕРНА СЕКЦІЯ: АКТУАЛЬНІ ПИТАННЯ РЕВМАТОЛОГІЇ

Актуальні питання в ревматології

Клінічний випадок хворої з недиференційованим колагенозом

Харківський національний медичний університет, кафедра внутрішньої медицини №1, м. Харків

Автор: інтерн кафедри внутрішньої медицини №1 ХНМУ Гончаренко С.С.
Науковий керівник: доцент кафедри внутрішньої медицини №1 ХНМУ, к.мед.н. Молодан В.І.

Актуальність

Колагенози – група захворювань, об'єднаних однотипними проявами морфологічних змін з боку сполучної тканини. Характерним проявом колагенозів є прогресуючий перебіг, залучення в патологічний процес різних внутрішніх органів, судин, шкіри та опорно-рухової систем. Характеризуються різкою манифестацією, важким станом хворого, та важкістю диференціальної діагностики.

Мета:

аналіз клініко-діагностичних заходів та лікувальної тактики ведення хворої з недиференційованим колагенозом.

Мал.1 Приклад висипань у хворої.

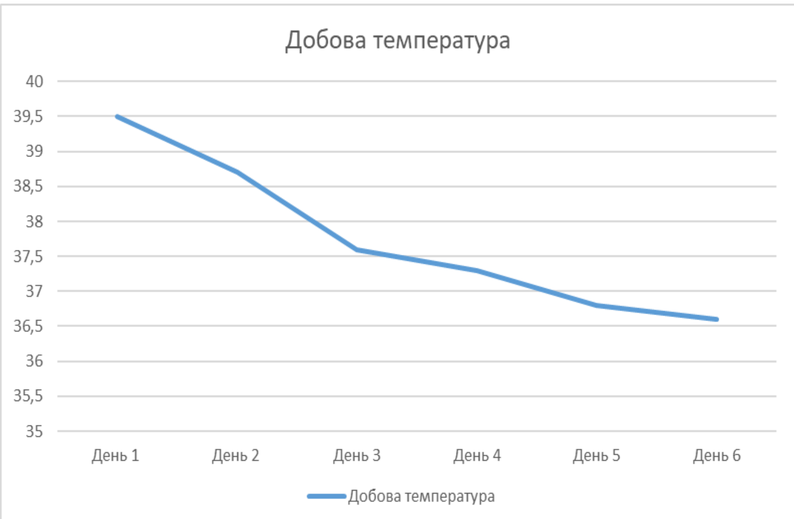

Мал.3 Температурна крива на фоні проводимої терапії

ЗАКЛЮЧНИЙ ДІАГНОЗ, ЙОГО ОБҐРУНТУВАННЯ:

На основі отриманих даних встановлено діагноз: Недиференційований колагеноз. Сепсис? Гепатоспленомегалія, лімфоаденопатія. Вторинна анемія, середньої важкості. Сепсис? Міокардит. Мінімальний перикардит. Вроджена вада серця - помірний стеноз АК. Регургітація на АК 2 ст. СН І ст. АІТ зі зниженою функцією ЩЗ, медикаментозний еутиреоз. Псоріаз. Соматогенно обумовлений астенічний синдром. На фоні проводимої терапії стан хворої покращився, для подальшого лікування переведена до ревматологічного відділення.
Специфічні аналізи підтверджують діагноз колагенозу, проте неможливо встановити точну патологію в умовах терапевтичного відділення.

Клінічний випадок

Паспортна частина:

ПІБ: Гирява Аліна Ігорівна.
Дата народження: 09.03.1990.
Стать: жіноча.
Місце проживання: м. Харків, Слобідський (Комінтернівський) р-н., вул. Ньютона, буд. 129В, кв. 58.
Місце роботи: не працює.

Анамнез захворювання та життя:

Вважає себе хворою з середини травня 2019 року коли з'явились скарги на підвищення температури тіла до 40С, через 3 дні виникли болі у горлі. Через тиждень виникли болі у м'язах нижніх кінцівок, псориатичні бляшки на шкірі тулуба, голови, кінцівок. Останні 5 днів температура підвищувалась щоденно, у зв'язку з чим викликала швидку медичну допомогу та доставлена в терапевтичне відділення за місцем проживання.

Туберкульоз, вірусні гепатити, малярію, венеричні захворювання, алергічні реакції заперечує. Страждає на вроджену ваду серця – помірний стеноз аортального клапану. СН 0 ст. Знаходиться під наглядом ендокринолога з приводу гіпотиреозу, отримує тироксин 100 мг на добу.

Фізикальне обстеження:

Зріст – 173 см. Вага – 63 кг. ІМТ – 21,05.
Стан хворої середньої важкості. Температура тіла 38.6 С. Шкірні покриви дещо бліді, псориатичні бляшки в ділянці колінних суглобів. Периферичні лімфовузли не пальпуються. Зів гіперемований. Мигдалики значно збільшені, гіперемовані, рихлі. В легенях дихання жорстке, розсіяні сухі та поодинокі вологі хрипи. Тони серця дещо ослаблені, ритмічні. ЧСС=Ps=120 уд/хв. Шумів немає. Печінка у краю реберної дуги. Селезінка не збільшена. Живіт м'який, безболісний. Фізіологічні відправлення в нормі.

Дані додаткових методів обстежень:

Лабараторних: Клінічний аналіз крові : Hb 103 г/л, еритроцити $3.44*10^{12}$/л, К.п. – 0,90 Ht – 29,5%, лейкоцити $2.38*10^{9}$/л, тромбоцити $192*10^{9}$/л, п/я – 13%, с/я – 56%, лімфоцити – 16%, моноцити – 12%, ШОЕ – 59 мм/год.

Клінічний аналіз крові : Hb 86 г/л, еритроцити $2,39*10^{12}$/л, К.п. – 1,08 лейкоцити $5,8*10^{9}$/л, тромбоцити $152,96*10^{9}$/л, е. – інколи, п/я – 11%, с/я – 53%, лімфоцити – 13%, моноцити – 4%, мієлоцити – 8%, метамієлоцити – 5%, ШОЕ – 61 мм/год.

Клінічний аналіз сечі: без особливостей.

Біохімічний аналіз крові : АСТ - 123,5 ОД/л, АЛТ - 78,2 Од/л, глюкоза - 4,8 ммоль/л, сечовина - 2,4 ммоль/л, креатинін – 60,6 мкмоль/л, загальний білірубін – 9,31 ммоль/л, загальний білок 64,1 г/л.

Коагулограмма : протромбіновий час – 12,1 сек, акт. по Квіку - 106%, МНО – 0,96, фібриноген – 5,34 г/л, фібрин – 24 мг, АЧТЧ – 35.2 сек.

Посіви крові на стерильність №3 – росту мікроорганізмів не виявлено.

Аналіз крові на малярію від 23.07.19: плазмодія малярії не виявлено.Ан. крові від 26.07.19: ауто-антитіла IgG до нуклеарних антигенів – 3.68 U.

Аналіз крові від 26.07.19: антитіла IgG до нативної ДНК – 6,86.

Інструментальних: Ro ОГК : легеневі поля без видимих патологічних змін.

КТ органів шиї, навколоносових пазух : КТ- ознаки шийної та аксилярної лімфоаденопатії. КТ – ознак запального та неопластичного процесу не виявлено.

УЗД ОЧП: гепатомегалія.
ЕКГ: Ритм синусовий. ЧСС – 118 уд/хв. Гіпертрофія міокарду лівого шлуночка.

Лікування:

Реосорбілакт 200 мл в/в краплино 1 раз на добу.

Стерофундін 500 мл в/в краплино 1 раз на добу.

Цитофлавін 10 мл на фіз. Р-ні 0,9% 200 мл в/в краплино 1 раз на добу.

Глюкоза 5% + аспаркам 10 мл + рибоксин 10 мл в/в краплино 1 раз на добу.

Інфлуган 1000 мг 100 мл в/в краплино при підвищенні температури.

Маніт 200 мл в/в краплино 1 раз на добу.

Фуросемід 20 мг 2 мл в/в струмино 1 раз на добу.

Дексаметазон 4 мг в/в струмино, ситуаційно.

Віт С 2 мл 5% в/в струмино 1 раз на добу.

Гептрал 500 мг 5 мл в/в струмино 1 раз на добу.

Нейрорубін 3 мл в/м 1 раз на добу.

Сибазон 2 мл в/м 1 раз на добу.

Ситуаційно димедрол, анальгін, диклоберл.

Пангастро 40 мг 1 таб. 1 раз на добу.

Флуконазол 100 мг 1 таб. 1 раз на добу.

Медрол 32 мг на добу.

Меропенам 1 гр. + 200 мл фіз. Р-н в/в

Мал. 2 Рівні ефективності глюкокортикоїдів.

Висновки:

1. **Встановлено клінічний діагноз, хвора переведена до профільного відділення.**
2. **Призначено патогенетичне лікування гормональними препаратами: метіпред з періодичним застосуванням дексаметазону.**
3. **Була призначена підтримуюча терапія.**
4. **Виявлена складність та особливості діагностики.**

Джерела інформації:

1. Історія хвороби
2. Передерій В.Г., Ткач С.М. Основи внутрішньої медицини. В 3 т. Том 2.

ОСОБЛИВОСТІ ЗАСТОСУВАННЯ ГЕННО-ІНЖЕНЕРНИХ БІОЛОГІЧНИХ ПРЕПАРАТІВ В ЛІКУВАННІ ХВОРОБИ ТАКАЯСУ

Харківський національний медичний університет, кафедра внутрішньої медицини №1, м. Харків

Автор: аспірантка кафедри внутрішньої медицини №1 ХНМУ **Рождественська А.О.**

АКТУАЛЬНІСТЬ:

Хвороба Такаясу – рідкісна форма системного васкуліту, неспецифічне поліетіологічне аутоімунне захворювання. При рефрактерності до стандартної імуносупресивної терапії, рецидивуючому перебігу артеріїта Такаясу, для зниження сумарної дози ГК до терапії включаються генно-інженерні біологічні препарати – ГІБП (інфліксімаб, рітуксімаб, етанерцепт, тоцілізумаб).

МЕТА:

Оцінити можливості ГІБП у лікуванні хвороби Такаясу на прикладі клінічного випадку.

КЛІНІЧНИЙ ВИПАДОК:

Пацієнтка Н., 40 років, скарги на періодичний стискаючий біль за грудиною та пекучий біль в міжлопатковій ділянці, задишку при фізичному навантаженні, оніміння в пальцях верхніх кінцівок, запаморочення, синкопальні епізоди. Вважає себе хворою з 2010 року, коли у зв'язку з появою скарг звернулась до ДУ «Інститут загальної та невідкладної хірургії ім. В.Т. Зайцева НАМНУ», звідки була направлена на консультацію до ДУ «Інститут серця МОЗ України» м. Києва, де вперше був встановлений діагноз:

ПОСТІЙНО ПРИЙМАЄ:

метопролол 50 мг, метіпред 6 мг, метатрексат 20 мг 1 р/тиждень, нольпаза 40 мг, фолієва кислота.



ДІАГНОЗ:

Неспецифічний аортоартеріїт (хвороба Такаясу), активна фаза, помірна активність, з ураженням висхідного відділу аорти та дуги аорти, стеноз правої хребетної артерії 85-90%, стеноз правої підключичної артерії 85%, стеноз ниркових артерій, стеноз правої загальної сонної артерії 52-56%, в ділянці біфуркації стеноз 69%, стеноз лівої загальної сонної артерії 55-65% в ділянці біфуркації стеноз 68% (за даними КТ-ангіографії грудної, черевної аорти від 20.12.2016р.), аневризматичне розширення висхідного відділу аорти. СН IIA ст. зі збереженою ФВ ЛШ (60%). Екзогенний медикаментозний синдром Іценка-Кушинга.

Хвороба Такаясу – «хвороба відсутнього пульсу», у пацієнтки: AT_{sin}190/60 мм.рт.ст., AT_{dex}не визначається. ЧСС - 86 в хв, пульс на променевих артеріях послаблений

УЗД СЕРЦЯ:

Аорта, корінь, см	5,3	**КДР ЛШ, см**	5,8	**МШП діаст., см**	1,0
Амп. розкр. стулок АК, см	1,8	**КСР ЛШ, см**	3,9	**ПШ, см**	2,6
Ліве перед-сердя, см	3,6	**КДО ЛШ, см**	166	**Стовбур ЛА, см**	3,0
Розкр. ст. мітр. кл., см	2,0	**КСО ЛШ, см**	65	**ФВ ЛШ**	60 %

КТ-ангіографія пацієнтки з хворобою Такаясу

З 2019 року умовах ВРІТ ДУ «НІТ ім. Л.Т.Малої НАМНУ» проводяться інфузії ГІБТ – препарату «Актемра» (Тоцилизумаб) у стандартній дозі 560 мг (із розрахунку 8 мг/кг маси тіла) + фіз. розчин 0,9% - 200 мл, через 30 хв. після введення 1000 мг парацетамолу та 125 мг солу-медролу в/в стр. Швидкість інфузії – 100 мл/год, загальна тривалість інфузії – 2 год.. Після проведення терапії ГІБП відмічається суттєве покращення самопочуття пацієнтки, а за даними КТ – зменшення ступеня стенозу судин.

ВИСНОВКИ:

Використання ГІБП з властивістю пригнічення інтерлейкіну-6 необхідно для цілеспрямованого «таргетного» впливу на певні ланки патогенезу хвороби Такаясу та втримання ремісії.

Однак висока вартість та складність умов застосування ГІБТ, а також відсутність затверджених протоколів лікування хвороби Такаясу препаратом Актемра (Тоцилізумаб) зумовлює певні обмеження методу.

ПОСТЕРНА СЕКЦІЯ: АКТУАЛЬНІ ПИТАННЯ ПУЛЬМОНОЛОГІЇ

МІЖДИСЦИПЛІНАРНА СПІВПРАЦЯ У ВЕДЕННІ ХВОРОГО НА ІНВАЗИВНИЙ АСПЕРГІЛЬОЗ НА ФОНІ ХРОНІЧНОГО ОБСТРУКТИВНОГО ЗАХВОРЮВАННЯ ЛЕГЕНЬ ТА ВИКЛАДАННЯ ЗІ СПЕЦІАЛЬНОСТІ «ЗАГАЛЬНА ПРАКТИКА-СІМЕЙНА МЕДИЦИНА» НА ДОДИПЛОМНОМУ ТА ПІСЛЯДИПЛОМНОМУ ЕТАПАХ

Національний медичний університет імені О.О.Богомольця, кафедра загальної практики (сімейної медицини), м.Київ

Автор: Рудіченко В.М.

Актуальність:

Опрацювання програми ведення пацієнта, яка відображає важливі питання діагностики та лікування внутрішніх хвороб на прикладі конкретного клінічного випадку має ключове значення для комплексної підготовки студентів медичних факультетів та лікарів-інтернів зі спеціальності «загальна практика-сімейна медицина». Така програма має бути складена кожним майбутнім лікарем після ретельних збору анамнезу та фізикального обстеження хворого під контролем викладача з урахуванням всіх доступних матеріалів стосовно пацієнта, і є акцентованим предметом обговорення та оцінювання під час залікового заключного заняття як державною, так і англійською мовою, базуючись на теоретичному підґрунті різноманітних застосованих методів лікування та препаратів. З метою оптимізації та поліпшення викладання нами розроблюються клінічні задачі на підставі матеріалів актуальних клінічних випадків.

Мета:

Матеріали та методи обстеження кожної задачі відповідають реальному клінічному випадку та супроводжуються всією сукупністю доступного та опрацьованого первинного наочного матеріалу (рентгенограми, фотографії, сканограми, електрокардіограми, результати сучасних методів візуалізації та інше).

Отримані результати наводяться в описі клінічного випадку, який використовується як сформульована клінічна задача з матеріалами візуалізації під час практичних занять стосовно пульмонологічних захворювань у студентів 6 курсу та лікарів-інтернів зі спеціальності «загальна практика-сімейна медицина».

Клінічний перебіг випадку:

При подальшому знаходженні у відділенні у хворого був верифікований важкий випадок інвазивного аспергільозу легень на фоні тривалої терапії інгаляційними та системними глюкокортикостероїдами з приводу ХОЗЛ. Підстави для діагнозу пульмонолога – візуалізовані на комп'ютерній томографії органів грудної порожнини множинні ділянки інфільтрації з полостними утвореннями, в другому сегменті справа – аспергільома, що формується, наявність в промивних водах бронхів міцелію гриба Aspergillus fumigatus (неодноразово, постійно), неефективність антибактеріальної терапії. При призначенні патогенетично обґрунтованої терапії (в т.ч.відміна глюкокортикостероїдів, призначення вориконазолу 400 мг на добу) хворий відмітив деяке транзиторне суб'єктивне поліпшення стану зовнішнього дихання та зменшення гнійності та в'язкості мокротиння. Однак позитивний клінічний ефект не мав стабільного характеру. В наступному у хворого розвинулись прояви гострого коронарного синдрому, діагностований гострий Q-інфаркт передньо-перетинково-верхівкової області лівого шлуночка. Внаслідок вираженої важкості поліморбідного стану, що розвинувся, хворий помер.

Клінічний випадок

Паспортна частина:

ПІБ: КЕЛ
Вік: 83 роки.
Номер історії хвороби: 8875

Скарги:

на значне утруднення дихання, переважно на видоху, кашіль з гноєрідним мокротинням, задишку при незначних фізичних навантаженнях, слабкість, трудність самостійного пересування, нерізкі болі в лівій половині грудної клітини, періодичні набряки нижніх кінцівок.

Анамнез захворювання та життя:

Анамнестично було з'ясовано, що погіршення стану відбулося протягом останніх 5-6 днів, підвищилась температура до 38,0-38,5°С, з'явилось відчуття жару, різко погіршилась якість дихання. Хворий останні 15-20 років спостерігався у лікаря первинної ланки з приводу хронічного обструктивного захворювання легень (ХОЗЛ), бронхіальної астми. Лікування коректувалося за направленням сімейного лікаря в спеціалізованому пульмонологічному відділенні та етапно включало призначення в т.ч. іпратропія броміду-фенотеролу гідроброміду, тривало сальметеролу-флутіказону пропіонату, тіотропія броміду, небулайзерної терапії, таблетовані препарати (часом пероральні кортикостероїди). Також хворий тривалий час лікував гіпертонічну хворобу, постійну форму миготливої аритмії (бета-блокатори уникав). Останні десятиріччя не курив. Працював викладачем. В юності був моряком північних морів. Одружений, має дорослого сина. Житлові та побутові умови задовільні. Медична документація надана.

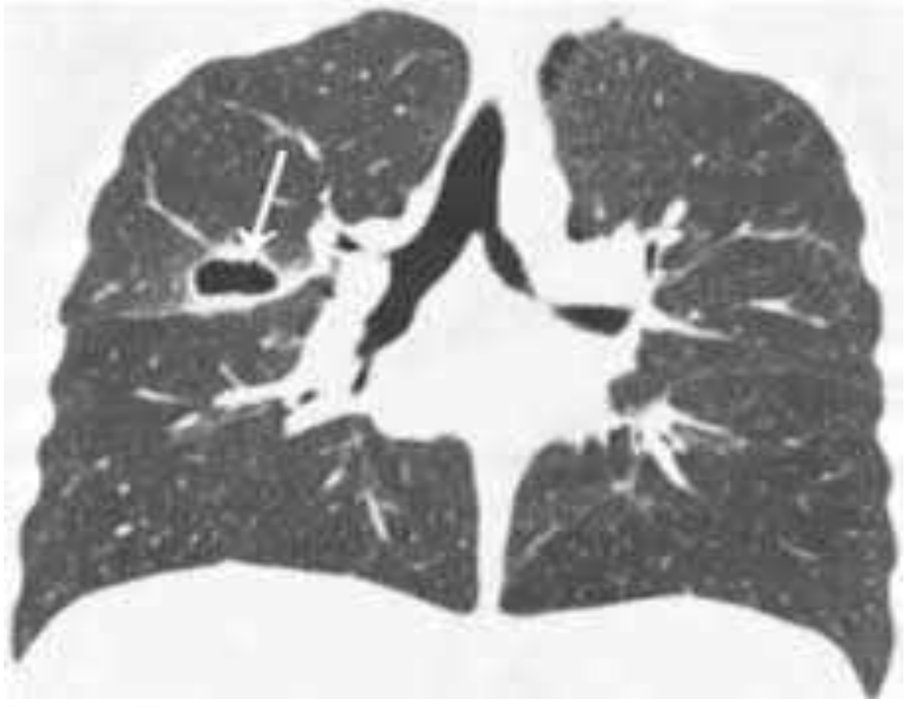

Мал.1 **Приклад змін при аспергільозі за результатами КТ дослідження**

Висновок:

Зроблений висновок про можливість застосування опрацьованого клінічного випадку у викладанні при аналізі особливостей міждисциплінарної співпраці у веденні пацієнтів лікарями загальної практики-сімейної медицини.

Джерела інформації:

1. Історія хвороби

ПОСТЕРНА СЕКЦІЯ: АКТУАЛЬНІ ПИТАННЯ ЕНДОКРИНОЛОГІЇ

СИНДРОМ ШМІДТА

Харківський національний медичний університет, кафедра внутрішньої медицини №1, м. Харків

Автор: інтерн кафедри внутрішньої медицини №1 ХНМУ Митрофанюк В.А.

Науковий керівник: доцент кафедри внутрішньої медицини №1 ХНМУ, к.мед.н. Молодан В.І.

Актуальність: У практиці лікаря-ендокринолога трапляються клінічні випадки, коли в пацієнта виявляються дві або більше ендокринні патології. Синдром Шмідта включає в себе автоімунні ураження перш за все надниркових залоз (100 %) у поєднанні з автоімунним тиреоїдитом із переходом у гіпотиреоз (95–97 %) або дифузним токсичним зобом (3–5 %). Часто зустрічається також цукровий діабет типу 1, гіпопаратиреоз і гіпогонадизм.

Мета: проаналізувати випадок синдрому Шмідта у хворого, а саме: атипові клінічні ознаки, що утруднювали діагностику захворювання.

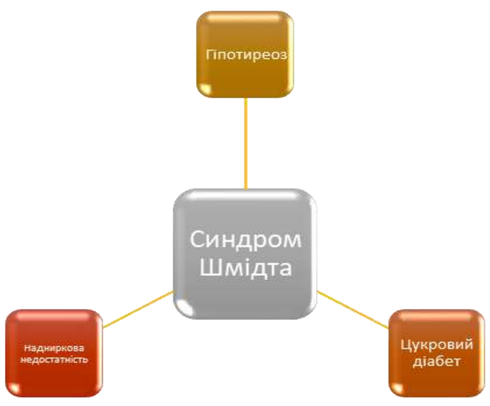

Клінічний випадок

Паспортні данні

Дата народження: 01.09.1950 (69 років).
Стать: жіноча.
Місце проживання: Харківська область.
Місце роботи: інвалід 2 групи.
Госпіталізовано: в плановому порядку у ендокринологічне відділення.
Дата надходження: 08.01.2020 8^{30}

Заключний діагноз: Цукровий діабет 1 т ип, важка форма, лабільний перебіг зі схильністю до частих гіпоглікемічних ком, стадія декомпенсації. Хронічна надниркова недостатність, важка форма з частими гіпоглікемічними кризами. Гіпотиреоз ідіопатичний, важка форма, стадія медикаментозної субкомпенсації. Генералізована мікромакроангіопатія. ІХС: стенокардія напруги, ІІ ФК, атеросклеротичний та постінфарктний (невідомої давнини) кардіосклероз. Гіпертонічна хвороба ІІІ ст., 3 ст., ризик 3. СН ІІА ст.

Скарги: на «шум в голові», головний біль, запаморочення, виражену загальну слабкість, часті гіпоглікемічні стани в різний час доби, зниження зору, біль, оніміння та судоми нижніх кінцівок, особливо вночі, періодичний біль ниючого, давлячого характеру в загрудинній ділянці.

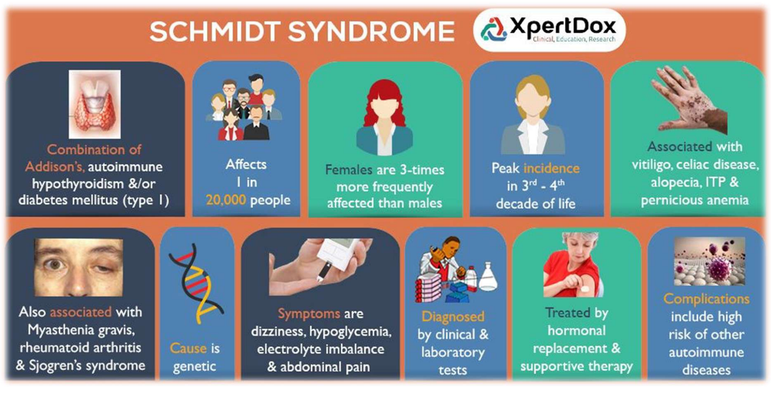

Анамнез захворювання: Ст раж дає на цукровий діабет протягом 30 років, постійно знаходиться на інсулінотерапії (інсуліном пролонгованої дії), так як інсулін короткої дії погіршує гіпоглікемії. З початку захворювання перебіг цукрового діабету був лабільним, з частими гіпоглікеміями та кетоацидозом. Через 2 роки була діагностована хронічна надниркова недостатність та гіпотиреоз. Хвора постійно знаходиться на замісній терапії (кортинеф 1 таблетка на добу, L-тироксин 125 мг на добу).

Анамнез життя: У хворої протягом 10 останніх років гіпертонічна хвороба. Приймає Енап 10 мг/добу. Алергологія на вітаміни групи В. Шкідливі звички заперечує. Вірусні гепатити, туберкульоз, ВІЛ, психічні, венеричні захворювання заперечує.

Т

Об'єктивне дослідження

Зріст – 160 см. Вага – 65 кг. ІМТ – 25,4.
Загальний стан середньої важкості. В свідомості. Шкірні покриви, видимі слизові оболонки блідо-рожеві, помірної пологості, теплі, тургор знижений, слідів розчухів, висипу немає. Характер відкладення жиру рівномірний. Кістково-м'язова система без особливостей. Щитоподібна залоза не збільшена, еластична. Набряків немає. t 36.2˚. ЧДД 17/хв. Аускультативно в легенях везикулярне дихання з обох сторін, хрипів немає. Тони серця ритмічні, ЧСС 68/хв, пульс 68/хв, ясні. АТ: 160/80 мм рт. ст. Язик рожевий, чистий. При пальпації живіт м'який, безболісний, доступний глибокій пальпації. Печінка у краю реберної дуги, безболісна. Селезінка не пальпується. Симптом Пастернацького негативний з обох боків. Випорожнення, сечовипускання в нормі.

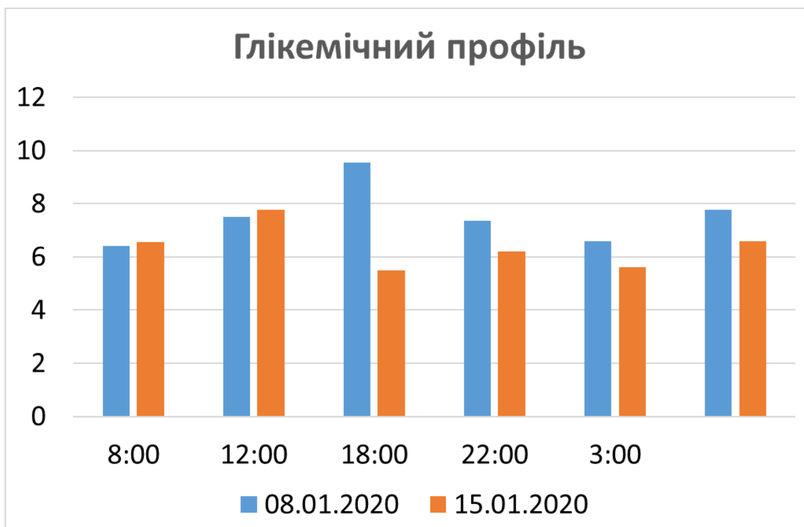

Результати додаткових методів обстеження

КАК від 09.01.20: Hb 132г/л, еритроцити $4.1*10^{12}$/л, лейкоцити $5.0*10^{9}$/л, лімфоцити 31%, нейтрофіли: с/я 62%, п/я 2%, моноцити 4%, еозинофіли 1%, тромбоцити $345*10^{9}$/л, ШОЕ – 16 мм/год.

КАС від 09.01.20: колір – світло-жовтий, прозорість – прозора, питома вага – м/с, pH – 6.0, глюкоза – 111.02 ммоль/л, кетонові тіла «-», білок 0.033 г/л, л. – 5-6 в п/з, епітелій перехідний – 0-2 у полі зору, циліндри – 1 в п/з, бактерії – немає, солі – фосфати небагато.

Глікозильований гемоглобін від 09.01.20: 6.0 %.

Біохімічний аналіз крові + НК від 09.01.20: кількість сечі за 1 годину – 48 мл, ХД – 0.8 мл/хв, креатинін крові 0.082 ммоль/л, креатинін сечі – 6.2 ммоль/л, F – 60 мл/хв, R – 99%, сечовина крові – 5.7 ммоль/л, АЛТ – 22 Од, АСТ – 25 Од.

Ліпідограма від 09.01.20: холест ерин – 5.0 ммоль/л, тригліцериди – 0.97 ммоль/л, ЛПВЩ – 1.7 ммоль/л, ЛПНЩ – 2.9 ммоль/л, ЛПДНЩ – 0.44 ммоль/л, КА 1.94.

Глікемічний профіль: 08.01.2020 12:00 – 6.42 ммоль/л, 18:00 – 7.50 ммоль/л, 22:00 – 9.54 ммоль/л, 3:00 – 7.37 ммоль/л, 6:00 – 6.58 ммоль/л, 8:00 – 7.76 ммоль/л. Ацетон негативний.
15.01.2020 8:00 – 6.56 ммоль/л, 12:00 – 7.76 ммоль/л, 18:00 – 5.48 ммоль/л, 22:00 – 6.21 ммоль/л, 3:00 – 5.60 ммоль/л, 6:00 – 6.58 ммоль/л.

ТТГ від 09.01.20: 2.04 мкОд/мл.

Терапія

Проведена корекція замісної терапії: інсулін Лантус перед сніданком 12 Од, перед вечерею 4 Од, кортеф 10 мг/добу, кортинеф 0,1 мг/добу, L-тироксин 125 мкг/добу.

Висновки: Цей клінічний випадок ілюструє рідку ендокринну патологію, кожна складова якого, зазвичай, має нетиповий, важкий, лабільний перебіг, що робить його діагностику та терапію досить складною задачею для лікаря-ендокринолога.

Так у даному випадку, початково був діагностований саме цукровий діабет 1 типу з лабільним перебігом зі схильністю до частих гіпоглікемій та кетоацедозів, при призначенні інсулінів короткої дії кількість гіпоглікемій значно зростала. Нормальний колір шкірних покривів та схильність до підвищення АТ також не типові для хвороби Аддісона, що утруднювало діагностику.

Використана література

1.Історія хвороби стаціонарного хворого.
2.ДИАГНОСТИКА И ЛЕЧЕНИЕ АУТОИММУННОГО ПОЛИГЛАНДУЛЯРНОГО СИНДРОМА У ВЗРОСЛЫХ – А. А. Ларина, О. С. Шаповальянц, Н. В. Мазурина, Е. А. Трошина.
3.Эндокринология. Под редакцией Н. Лавина. Пер. С англ. – М., Практика, 1999. – 1128 с.
4.Передерій В.Г., Ткач С.М. Основи внутрішньої медицини. В 3 т. Том 1. «Нова книга», 2009. - 784 с

ПОСТЕРНА СЕКЦІЯ: АКТУАЛЬНІ ПИТАННЯ ГАСТРОЕНТЕРОЛОГІЇ

НЕСПЕЦИФІЧНИЙ ВИРАЗКОВИЙ КОЛІТ, ЯК ХВОРОБА-ПОПЕРЕДНИК ОНКОЛОГІЇ: КЛІНІЧНИЙ ВИПАДОК

Лапшина К.А.[1], Бабак О.Я.[1], Черняк А. М.[2]

[1]*Харківський національний медичний університет, кафедра внутрішньої медицини №1, Харків*

[2] *ДУ «Національний інститут терапії ім. Л.Т. Малої НАМНУ», Харків*

Актуальність

Хронічні запальні захворювання кишечника, на сьогодні, є глобальними захворюваннями, що характеризуються зростаючим рівнем захворюваності в новоіндустріалізованих країнах за останні десятиліття. Згідно останніх даних, вони вражають понад 2 мільйони особин у Північній Америці, 3,2 мільйона в Європі та ще мільйони у всьому світі. Хоча темпи хірургічних втручань зазнали тимчасового зниження, що частково пояснюється збільшенням доступності медикаментозних методів лікування, попереднім початком ефективної терапії та зміною клінічної практики, витрати на охорону здоров'я, пов'язані з цими захворюваннями, продовжують зростати, частково через дорогі методи лікування.

Лікування:

- Асакол
- Метипред
- Спазмомен

На фоні терапію абдомінально-больовий синдром зменшився за частотою та інтенсивністю, однак, з огляду на постійний рецидивуючий біль в правій клубовій ділянці додатково проведено КТ ОЧП, що виявило КТ ознаки коліту. Запальний процес червоподібного відростку (Рис1).

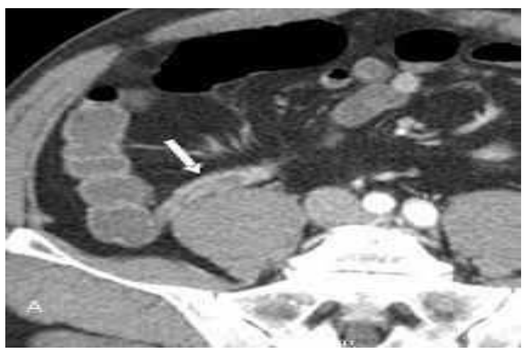

Хворого було направлено до хірургічного стаціонару, де йому була проведена аппендектомія. При гістологічному дослідженні матеріалу після операції , у препараті апендиксу виявлена змінена тканина - в біоптаті ознаки активного запалення, ерозії, ділянки атрофії та гіперплазії, що може відповідати НВК при співставленні з клінічними даними. Виявлені виражені ознаки дисплазії.(Рис2).

Клінічний випадок

Хворий Л. 26 років надійшов до відділення гастроентерології та терапії зі скаргами на розлитий, спастичний біль в мезогастрії, правої і лівої клубових областях, області ануса, бурчання, здуття живота після прийому їжі, нестійкі випорожнення до 5 разів на добу з домішкою слизу, крові, зниження ваги протягом останнього року на 25 кг, підвищення температури тіла до субфебрильних цифр, загальну слабкість, швидку стомлюваність.

З анамнезу - важає себе хворим з липня 2018 року, коли періодично турбували болі і дискомфорт в нижніх відділах живота, з'явилося почастішання стільця, періодично підвищувалася температура тіла, в жовтні 2018р. встановлений діагноз неспецифічний виразковий коліт (НВК), обстежувався і лікувався за місцем проживання - відзначав частковий ефект. Погіршення зазначає протягом 2 місяців, коли збільшилася частота та інтенсивність болю. При клінічному огляді: Загальний стан середнього ступеня тяжкості, положення активне, зазначає виражену слабкість в кінцівках, свідомість ясна. Нормостенік. Зростання 190см. Вага - 55 кг. ІМТ - 15,23кг / м2. Шкірні покриви чисті, бліді. Периферійні лімфовузли не пальпуються. ЧСС - 70 ударів в 1 хвилину, Ps - 70 ударів в 1 хвилину, задовільних якостей. АДdextra = АДsinistra = 130 і 80 мм рт.ст. Язик рожевий, вологий, обкладений білим нальотом біля кореня. Живіт округлої форми, симетричний, в розмірах не збільшений, бере активну участь в акті дихання, при пальпації живіт м'який, виражена болючість епігастрії, мезогастральной області, нижніх відділах живота. Симптоми Кера, Ортнера, подразнення очеревини негативні. Печінка виступає з-під краю правої реберної дуги на 0,5 см, нижній край гладкий, рівний, безболісний. Розміри печінки по Курлову - 12: 10: 9 см. Селезінка не пальпується. Симптом Пастернацького від'ємний з обох боків. Добовий діурез - до 1,2 л. Фізіологічні випорожнення - 4-5 раз в добу.

Клінічний діагноз: Неспецифічний виразковий коліт, в стадії загострення, високого ступеню активності, гормонзалежна форма, тяжкий перебіг, з тотальним ураженням товстого кишечника.

Дані додаткових методів дослідження:

Було проведено наступні дослідження: клінічний аналіз крові : Ер - 4,81 * 10^{12}/л, Нв - 120 г/л, лейк - 9,0х10^{9}/л, Тр.- 370,9х10^{9}/л, ШОЕ - 31 мм/год , гран. - 66,4%, л -27,8%, м - 5,8%; біохімічний аналіз крові: глюкоза: 4,61 ммоль/л, сечовина - 3,5 ммоль/ л, креатинін - 82 ммоль/л, загальний холестерин: 4,64 ммоль/ л, тригліцериди: 1,34ммоль/л, ХС ЛПДНЩ - 0,6 ммоль/л, ЛПВЩ - 1,07 ммоль/л, КА - 3,34, ХС ЛПНЩ - 2,97 мкмоль/л. Печінкові проби: АСТ-15 Е/л, АЛТ-22 Е/л, ЛФ = 147 нмоль/л, тимолова проба - 1,3 ед. Н., загальний білірубін- 8,0ммоль/л, прямий білірубін- 4,8 ммоль / л. МРП діагностика сифілісу - негативна.

Інструментальні методи дослідження: Колоноскопія : Огляд до термінального відділу клубової кишки. Реактивний коліт. НВК, високої активності, з тотальним ураженням товстого кишечника. Підслизове поліпоподібне утворення кишечника. Зовнішній геморой 2 ст. поза загостренням.

Висновки:

Як відомо НВК є однією з найчастіших хвороб-попередників раку кишечника, що входить до трійки найчастіше діагностованих онкологічних захворювань у світі. Нажаль, поширеність онкологічних захворювань зростає, а пацієнти, яких вражає недуг молодшають. Наш клінічний випадок ще раз нагадує про необхідну підвищену увагу у пацієнтів з хронічними запальними захворюваннями кишечника щодо розвитку злоякісної пухлини навіть у такому юному віці.

Джерела інформації:

1. Ananthakrishnan, Ashwin N., Gilaad G. Kaplan, and Siew C. Ng. "Changing Global Epidemiology of Inflammatory Bowel Diseases—Sustaining Healthcare Delivery into the 21st Century." *Clinical Gastroenterology and Hepatology* (2020).

2. Nadeem, Muhammad Shahid, et al. "Risk of colorectal cancer in inflammatory bowel diseases." *Seminars in cancer biology*. Academic Press, 2019.

Актуальные вопросы гастроэнтерологии

КЛИНИЧЕСКИЙ СЛУЧАЙ БОЛЬНОЙ С БОЛЕЗНЬЮ КРОНА

ОГБУЗ «Городская поликлиника г. Белгорода», г. Белгород

Резник М.А.

Актуальность

Болезнь Крона (БК) – хроническое, рецидивирующее заболевание желудочно-кишечного тракта (ЖКТ) неясной этиологии, характеризующееся трансмуральным, сегментарным, гранулематозным воспалением с развитием местных и системных осложнений. Заболеваемость БК составляет 2-3 человека на 100 000 человек. Пик заболеваемости отмечается между 20 и 30 годами жизни, а второй пик – в возрасте 60-70 лет. Заболеваемость приблизительно одинакова у мужчин и женщин. Частота поражения различных отделов ЖКТ: изолированное поражение тонкой кишки – 25-30%, илеоколит – 40-50%, изолированное поражение толстой кишки – 40-50%, на внекишечные проявления приходится – 5-25%, редко поражается полость рта, пищевод, желудок и двенадцатиперстная кишка – 3-5% больных.

Цель

Изучить особенности течения и внекишечного проявления БК.

Клинический пример

В августе 2019 года в гастроэнтерологическое отделение Белгородской областной клинической больницы Святителя Иоасафа переведена из ревматологического отделения больная 28 лет с жалобами на кашицеобразный стул до 3 раз в сутки, «летучие» боли в крупных суставах и общую слабость.

Из анамнеза известно:

-2015 году проведена аппендэктомия.

- 2017 году иссечение внутреннего переднего параректального свища.

- май 2019 года - вскрытие острого парапроктита.

-В августе 2019 года госпитализирована в ревматологическое отделение Городской больницы №2 города Белгорода с жалобами на выраженные «летучие» боли в крупных суставах, общую слабость.

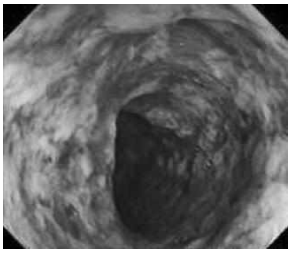

Рисунок 1 : Видеоколоноскопия: Язвенное поражение толстого кишечника

Результаты лабораторных исследований

Общий анализ крови: лейкоциты - 20,39*10/л, тромбоциты - 512*10/л, лимфоциты - 19,3%, нейтрофилы - 73,5%, СОЭ - 35 мм/час.

Общий анализ мочи, коагулограмма, копрограмма в пределах нормы.

Биохимический анализ крови: СРБ 90,6 мг/л, HLA B27 ДНК обнаружена.

Кровь на стерильность: бактерии не выявлены.

Инструментальные исследования

Рентгенография кистей рук: нельзя исключить ревматоидный артрит I-ой стадии.

Рентгенография органов грудной полости: без особенностей.

Рентгенография костей таза с захватом тазобедренных суставов: без изменений.

УЗИ органов брюшной полости: диффузные изменения поджелудочной железы.

Видеоколоноскопия: Язвенный колит. Болезнь Крона толстой кишки? **Гистология:** Слизистая толстой кишки с хроническим воспалением, гнойно-некротические массы в одном из препаратов.

Фиброгастродуоденоскопия: Язвы пищевода. Катаральный гастрит. **Цитология:** элементы хронического воспаления, клетки цилиндрического эпителия с дистрофией. **Гистология:** Мелкий кусочек многослойного плоского эпителия обычного строения с незначительной воспалительной инфильтрацией.

На фоне проводимой **терапии** (метипред, омез, метотрексат, месалазин) состояние улучшилось, однако оставались жалобы на кашицеобразный стул до 2-3 раз в сутки.

По жизненным показаниям ввиду тяжелого течения заболевания больная принимает терапию генноинженерными препаратами (адалимумаб).

Состояние улучшилось, жалоб нет.

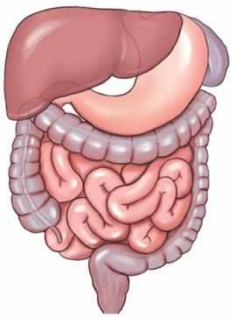

Выводы

Данный клинический случай демонстрирует отсутствие специфической клинической картины и важность своевременного включения в дифференциальный поиск внекишечные проявления БК.

КЛІНІЧНИЙ ВИПАДОК ПАЦІЄНТА З СИНДРОМОМ БАДДА-КІАРІ: ДІАГНОСТИКА ТА ЛІКУВАННЯ

Харківський національний медичний університет, кафедра внутрішньої медицини №1, м. Харків

Автор: Ярова Я.А., Молодан В.І.

Актуальність

Синдром Бадда-Кіарі(СБК) (тромбоз печінкових вен на будь якому рівні) в світі зустрічається не часто та складає 1:100 тис населення. В 18 % випадків пов'язаний з гематологічними розладами, а в 20-30 % хворих ніяких супутніх захворювань діагностувати не вдається (ідіопатичний СБК). Синдром Бадда – Кіарі маніфестує в 40-50 років, зазвичай у пацієнтів які мають хронічні захворювання печінки, пацієнти з портальною гіпертензією. Для того щоб уникнути розвитку СБК, необхідно своєчасне лікування та діагностика захворювань які викликають порушення циркуляції крові в печінці.

Мета:

Проаналізувати особливості діагностики та методики лікування СБК.

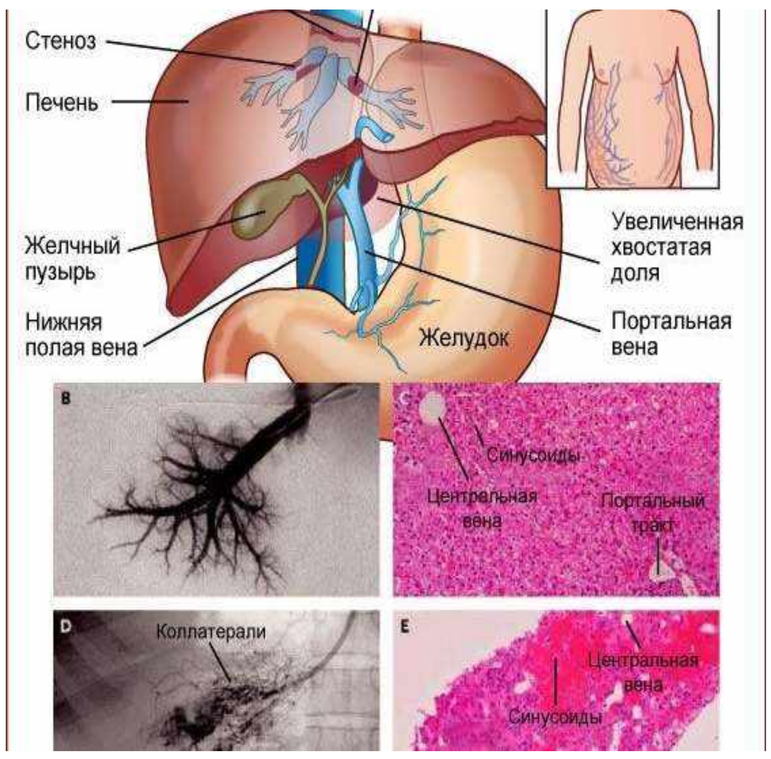

Рис.1 – механізм виникнення портальної гіпертензії та варіанти перекриття кровотоку (стеноз, тромб, мембранозне зарощення НПВ)

Клінічний випадок

Паспортна частина:

Хворий М., чоловік, 46 років,

Місце проживання: м. Харків,

Місце роботи : приватний підприємець.

Скарги: на загальну слабкість, запаморочення, задишку при фізичному навантаженні, періодично ниючий біль в правому підребер'ї та епігастрії.

Анамнез захворювання та життя:

Два місяці тому лікувався у пульмонологічному відділенні з приводу негоспітальної пневмонії де в процесі обстеження було виявлено в клінічному аналіз крові (Нв= 61г\л, еритроцити 2,6х10*12\л) та на ФГДС – флебектазії стравоходу, ерозивний дуоденіт. Раніше скарг на шлунково-Кишковий тракт не пред'являв.

Був направлений на стаціонарне лікування в умовах гастроентерологічного відділення.

В анамнезі флегмонозний холецистит, лапароскопічна холецистектомія, гостра шлунково-кишкова кровотеча.

невизначеної етіології, яка була купірована самостійно, геморагічний інсульт.

Туберкульоз,гепатити, цукровий діабет – заперечує. Алергії немає. Шкідливі звички заперечує.

Хронічні захворювання – заперечує.

Фізикальні обстеження:

Зріст 176 см, вага 130 кг, ІМТ = 42.(Ожиріння IIIст).

Загальний стан середньої важкості.Шкіра та видимі слизові бліді, чисті. На передній поверхні живота стрії. Аускультативно над легенями везикулярне дихання. ЧД 20\хв. Cor тони ясні, ритмічні. АТ 140 та 80 мм рт ст. ЧСС 85уд\хв. Язик обкладений біло-жовтим нальотом, сухий. Живіт при пальпації м'який, збільшений в розмірах за рахунок Підшкірно жирової клітковини, безболісний. Печінка +2-3см. Селезінка перкуторно +2см. Фізичні випоро-жнення без особливостей. Пастозність гомілок.

Лабораторні та інструментальні методи дослідження:

Лабораторні: Загальний аналіз крові(ЗАК): Hb- 67г\л, RBC 2.96 х10*12\л, WBC 4,0 х 10*9\л;
PLT – 113 х 10*9/л ;е-2%,п-1%, с -74%, л-20%, м-3%, ШОЕ-35мм\год.
Загальний аналіз сечі- без особливостей.
Біохімія крові: АЛТ- 20Од/л, АСТ – 34 Од/л, Загальний білірубін – 14,2 мкмоль/л, Креатинін 102 ммоль/л, Сечовина – 6,22 Ммоль/л, МНО -1,07, Протромбіновий час -12.1сек, Протромбіновий індекс– 87,2%, ТТГ – 0,84, Загальний білок – 72 г/л. Глюкоза крові 5,7ммоль/л. Залізо сироватки крові – 7 мкмоль/л, трансфери 4,2 г/л, феритин 16 мкг/л.
Вірусні гепатити В та С (ПЛР) – негативно.
Копрограмма – реакція Вебера - негативно.
Інструментальні: Компютерна томографія Органів черевної порожнини(ОЧП) з контрастуванням:
КТ-ознаки тромбоза сегментарних гілок правої печінкової вени, гепатоспленомегалія,жирова дистрофія

. Кавернозна трансформація селезінкової, портальної, верхньої брижової колатералей вчеревній порожнині із розповсюдженням на стравохід.

УЗД ОЧП: гепатоспленомегалія. Портальна гіпертензія? Дифузні зміни паренхімипечінки (цироз?) Панкреатопатія. Гіперпневматоз кишківника.
Фіброгастро-дуоденоскопія: Флебектазії стравоходу II-IIIст. Ерозивна гастро- та дуоденопатія.
Фіброеластографія - Показники еластичності печінки відповідають стадії фіброзу F4 (цироз печінки). Ступінь стеатозу S3 (виражений стеатоз печінки) – більше 66% гепатоцитів містять ліпіди.

Біохімічний аналіз крові			
	RBC	WBC	Hb
День 1	2,96 х 10*12	4,0Х10*9	67 г\л
День 5	3,41х10*12	3,9х10*9	82 г\л
День 10	3,78х10*12	3,8 х10*9	101 г\л

Рис.2– Динаміка показників ЗАК в процесі лікування.

Лікування:

- Аргітек 250 мл внутрішньовенно крапильно,
- Гепаметіон 5,0 внутрішньовенно крапельно,
- Спіронолактон 25 мг , Кореол 6,25 мг,
- Феррум –лек 2,0 внутрішньом'язово
- Фуросемід 2,0 внутрішньомязово,
- Нольпаза 40 мг внутрішньовенно струминно,
- Реополіглюкін 200 мл внутрішньовенно,
- Аторіс 30 мг.
- Клексан 0,6 мг х 2 рази на день підшкірно

Клінічний діагноз: Криптогенний цироз печінки з мінімальною активністю, клас А за Чайлд-П'ю,в стадії компенсації з синдромом портальної гіпертензії (гепатоспленомегалія, розширення вен стравоходу IIст). Неалкогольна жирова хвороба печінки:стеатоз IIIст (за данними фіброеластографії). Синдром Бадда-Кіарі(тромбоз сегментарних гілок правої печінкової вени), хронічний перебіг. Стан після ГШКК (липень 2019). Залізодефіцитна анемія тяжкого ступеню. Хронічний асоційований з H.pylori ерозивний гастродуоденіт в стадії загострення. Ожиріння IIIст (ІМТ =42кг/м2).

Висновок:

1. Для своєчасної діагностики СБК необхідно проводити візуалізаційні методи дослідження печінки: (УЗД та Мультиспіральної КТ).
2. Лікування СБК потребує проведення консультації судинного хірурга, призначення антикоагулянтів та проведення лікування печінкових розладів.

Рис.2 – Тромбоз печінкових вен (СБК) на кольоровій доплерографіії. Визначається прискорення кровотоку в області звуження просвіту усть печінкових вен та нижньої порожнинної вени.

ПОСТЕРНА СЕКЦІЯ: АКТУАЛЬНІ ПИТАННЯ КОМОРБІДНИХ СТАНІВ

КОМПЛЕКСНИЙ ПІДХІД ДО ЛІКУВАННЯ ОСТЕОАРТРОЗУ ТА ОЖИРІННЯ У ОСІБ МОЛОДОГО ВІКУ НА ПРИКЛАДІ КЛІНІЧНОГО ВИПАДКУ

Харківський національний медичний університет, кафедра загальної практики – сімейної медицини та внутрішніх хвороб, м. Харків

Автор: аспірантка кафедри загальної практики – сімейної медицини та внутрішніх хвороб ХНМУ Літвинова А. М.
Науковий керівник: професор кафедри загальної практики – сімейної медицини та внутрішніх хвороб ХНМУ, д. мед. н. Пасієшвілі Л. М.

Актуальність

Остеоартроз (ОА) є однією з частих причин хронічного болю в населення літнього віку в країнах Європи.
Біль у суглобах – друга за чисельністю причина звернень за допомогою до лікарів.
Одним з факторів розвитку ОА визначають надлишкову вагу та ожиріння, частка яких, у більшості країн, досягла 25%. Незважаючи на велику кількість досліджень та стрімкий і різносторонній розвиток медицини, актуальним залишаються такі захворювання як остеоартроз та ожиріння. Останні зберігають тенденцію до виникнення та прогресування в осіб молодого та середнього віку. У зв'язку з цим, залишається актуальним вивчення вищезазначених питань у комплексі.

Мета: на прикладі клінічного випадку продемонструвати позитивну динаміку комплексного лікування остеоартрозу та ожиріння, кореляцію симптомів з біохімічними та антропоментричними показниками на фоні модифікації способу життя та медикаментозної терапії.

Клінічний випадок

Пацієнтка А., 34 роки відмічає скарги на періодичну сухість у роті, підвищення маси тіла на 15 кг за останній рік, біль та легку скутість у колінних суглобах, хрускіт у правому колінному та дрібних суглобах кистей, порушення менструального циклу останні 6 міс., періодичні закрепи (до 3х діб), швидку втомлюваність.

Анамнез захворювання та життя:

Зі слів пацієнтки, вважає себе хворобою більше півроку, коли з'явились болі в колінних суглобах при легких фізичних навантаженнях, які зникають в покої, та легка скутість; через деякий час з'явився хрускіт у правому колінному та дрібних суглобах кистей; порушення менструального циклу.
Справжнє погіршення відзначає протягом 2-х тижнів, коли з'явилась сухість у роті та зросла інтенсивність болі у колінних суглобах.
Підвищення маси тіла пов'язує з регулярним неправильним харчуванням та частим вживанням солодких напоїв.
Палить – більше 2-х років, 5-7 сигарет/д. Травми – заперечує. ЦД 2 тип, – матері, бабусі.

Об'єктивно: стан на момент огляду середнього ступеню важкості. У ясній свідомості. Положення активне. Температура тіла 36,6 градусів. Шкіра суха, звичайного кольору. Периферичні лімфатичні вузли не пальпуються. Пульс=ЧСС= 80 за хвилину. Над легенями перкуторно- легеневий звук, аускультативно- везикулярне дихання. ЧДР-15 за хвилину. Границі відносної серцевої тупості в межах норми. Тони серця звучні, ритмічні. АТ 120/70 мм. рт.ст. Живіт при пальпації м'який, безболісний, збільшений за рахунок підшкірно-жирової клітковини. Печінка пальпаторно виступає з під краю реберної дуги на 1 см. Симптом Пастернацького негативний з обох сторін. Пересувається самостійно. При пальпації помірна болючість по внутрішній поверхні колінних суглобів (більше правого) в проекції суглобової щілини, підсилюються при розгинанні суглоба. Відмічається легкий набряк обох колін. Гіперемія відсутня. Колінні суглоби візуально симетричні. Фізіологічні відправлення контролює. Огляд на свербіж та педикульоз- негативний.

Ендокринний статус: зріст 167 см, вага 91 кг. ІМТ- 32,6 кг/м2. Емоційна сфера - емоційно лабільна. В позі Ромберга- стійка. Язик обкладений білим нальотом біля кореня, без відбитків зубів. Екзофтальму немає. Щитоподібна залоза пальпаторно не визначається. Симптом Марі «-». Пульс=ЧСС= 80 за хвилину. Пульсація на периферичних артеріях стоп збережена. Вторинні статеві ознаки в нормі.

Дані діагностичних досліджень:

Лабораторні:
Клінічний аналіз крові та сечі, АЛТ, АСТ, білірубін загальний, білірубін прямий, білірубін непрямий, ГГТ, ТТГ, Т3 вілн, Т4 вільн, Са++, креатинін, СКФ - в межах референтних значень.

Інструментальні:
УЗД ОБП – ехо-ознаки гепатомегалії (+1,5 см), дифузні зміни зі сторони паренхіми. Ехо-ознаки хронічного холецистопанкреата. Нормальна ехо-картина селезінки.
Рентгенографія колінних суглобів – на рентгенограмах двох колінних суглобів у двох проекціях визначається помірне звуження суглобової щілини. Рентген-ознаки деформуючого остеартрозу I ст.

Табл. 1 Динаміка антропометричних показників пацієнтки А.

	Маса тіла, кг	ІМТ, кг/м2	Об'єм талії, см
Перший огляд	91	32,6	102
Другий огляд (через 3 міс.)	85,8	30,76	98,2
Третій огляд (через 6 міс)	78,7	28,22	92,3

Табл. 2 Динаміка біохімічних показників пацієнтки А.

Біохімічний аналіз крові										
	Глюкоза, ммоль/л	Постпрандіальна глюкоза (через 2 год), ммоль/л	Глікемічний індекс	Індекс HOMA	Заг. холестерин, ммоль/л	ЛПНЩ, ммоль/л	ЛПВЩ, ммоль/л	Тригліцериди, ммоль/л	Коефіцієнт атерогенності	Вітамін Д заг, нг/мл
І-й огляд	6,0	8,7	6,3	3,1	5,94	4,12	1,39	0,82	3,74	17,3
ІІ-ий огляд (через 3 міс.)	4,9	7,8	5,4	2,8	5,3	3,52	1,14	1,0	3,2	-
ІІІ-ій огляд (через 6 міс)	5,0	6,3	5,3	2,3	4,1	2,3	1,63	0,94	3,21	46,5

Рис. 1 Динаміка інтенсивності болю пацієнтки А. на планових оглядах

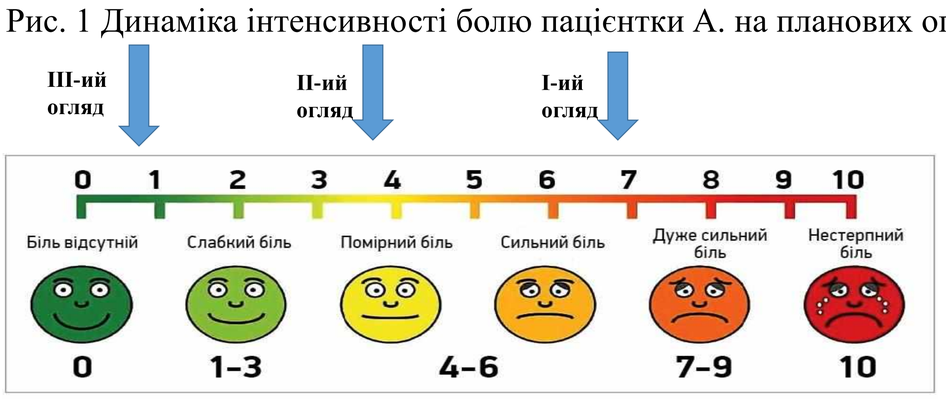

Візуальна аналогова шкала оцінки інтенсвності болю

Діагноз: Остеоартроз колінних суглобів I стадії за Kallgren — Lawrence. Ожиріння I ст. Дисліпідемія. Порушення толерантності до глюкози. Авітаміноз Д.

Рекомендації:
Корекція способу життя:
- відмова від паління;
- корекція харчування;
- ЛФК;
- ходіння 10000 кроків на добу.

Метформін 850 мг 1 р\д – тривало.
Альфа-ліпоєва кислота 300 мг 2 р/д – 2 міс.
Парацетамол 400 мг 2-3 р/д (в залежності від інтенсивності болю) - 1 тиждень.
Пантапразол 20 мг 1 р/д .
Аторіс 10 мг – тривало.
Вітамін Д 1500 МЕ/д – тривало.
Консультація гінеколога.

Пацієнтка відзначила покращення загального самопочуття та настрою, відсутність сухості у роті, підвищення толерантності до фізичних вправ, покращення якості сну, зменшення маси тіла, відсутність болю у колінних суглобах, налагодження менструального циклу, покращення роботи травного тракту, покращення кольору та якості шкіри, проте залишається хруст у дрібних суглобах кистей.

Висновки:
- **Відмічається позитивна кореляція між біохімічними показниками, ІМТ та силою суглобового больового синдрому на фоні ожиріння при правильно підібраній терапії та модифікації способу життя.**
- **Вищезазначене спонукає до продовження вивчення особливостей факторів розвитку остеартрозу, методів оцінки та лікування у пацієнтів молодого віку.**

Загострення хронічного пієлонефриту у хворої на цукровий діабет у поєднанні з гіпертонічною хворобою, що супроводжувався вираженою гіперкаліємією.

Харківський національний медичний університет, кафедра пропедевтики внутрішньої медицини №1, основ біоетики та біобезпеки, м. Харків

Автор: асистент кафедри пропедевтики внутрішньої медицини №1, основ біоетики та біобезпеки ХНМУ Молодан Д. В.

Актуальність: Хронічна хвороба нирок є розповсюдженим захворюванням, прогресування якого можна суттєво сповільнити за умови ранньої діагностики. Але через безсимптомний перебіг виявлення ниркової патології часто відбувається на кінцевій стадії, коли можливості корекції значною мірою втрачені.

Мета: загострити увагу на необхідності ранньої діагностики хронічної патології нирок.

Клінічний випадок: Хвора Н., 69 років, пенсіонерка. Регулярно не обстежується, хворіє на цукровий діабет 2 типу, вторинноінсулінзалежний.Скарги на порушення ковтання твердої і рідкої їжі, відразу до м'ясного, риби, нудоту, блювання з'їденою їжею, погіршення загального самопочуття, схуднення більше 30 кг за 6 міс, задишку при незначному фізичному навантаженні, головний біль розпираючого характеру як правило - на фоні підвищення цифр АТ. Також хвора відмічала поступове зменшення об'єму сечі протягом останніх декількох тижнів.Вважає себе хворою 6-8 місяців, різке погіршення- 1 міс. У ході обстеження – креатинін крові 900 ммоль/л, на огляд нефролога не з'явилася. Динаміка після стаціонарного лікування негативна, госпіталізована в ургентному порядку. При обстеженні стан важкий, положення активне з обмеженнями із-зі загільної слабкості, шкіра суха, тургор знижено. Ліва межа серця +1,5 см, АТ 180/90, PS- 68/хв. С-м Пастернацького негативний, об'єм сечі значно зменшений, сечовипускання почащені.

Обстеження

- кл аналіз крові-
- лейкоцитоз 18,2 х 109/л,
- ШОЕ до 48 мм/год.
- **Креатинін крові_ 1771ммоль/л**
- (ШКФ за формулою CKD-EPI: **5** мл/хв/1,73м2)
- **Калій крові- 7,9 ммоль/л**.
- Глюкоза 7,2 ммоль/л.
- протеїнурія 0,53 г/л,
- лейкоцитурія(все поле зору).

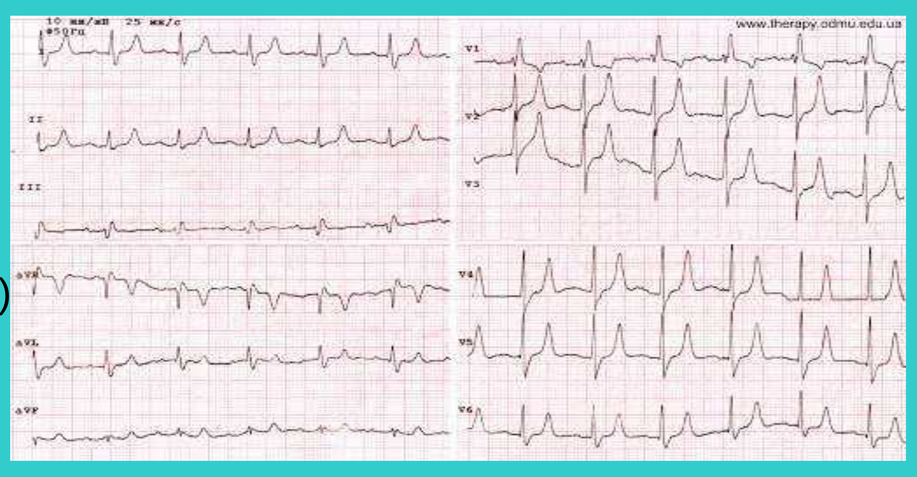

http://therapy.odmu.edu.ua/ru/component/phocagallery/category/tag?tagid=40

		Albuminuria (mg/gCr)			
GFR categories	eGFR	A1	A2	A3	
	(ml/min/1.73 m²)	<30	30-299	≥300	Total
G1	≥90	165 (18%)	9 (1%)	1 (0.1%)	175 (19%)
G2	60-89	608 (65%)	54 (6%)	9 (1%)	671 (71%)
G3a	45-59	68 (7%)	19 (2%)	2 (0.2%)	89 (9%)
G3b	30-44	4 (0.4%)	2 (0.2%)	0	6 (0.6%)
G4	15-29	0	0	1 (0.1%)	1 (0.1%)
G5	<15	0	0	1 (0.1%)	1 (0.1%)
	Total	845 (90%)	84 (9%)	14 (1%)	943 (100%)

https://www.researchgate.net/figure/Risk-categories-of-CKD-according-to-2012-KDIGO-classification-in-subgroup-of-943_fig3_320878635

- Аналіз сечі за Зимницьким - монотонність густини сечі - коливання в межах 1008-1011 г/л.
- Знайдено S. Epidermidis

ЕКГ- озанки електролітних порушень-високі загострені зубці Т у переважній кількості відведень. УЗД серця- ФВ ЛШ 44%. ФГДС - відмова.

УЗД органів черевної порожнини -ознаки двобічного пієлонефриту та зморщування нирок, що свідчить про задавненість та запущеність патології.

Лікування: Глутаргін на глюкозі, фуросемід, магнія сульфат, моксонідін, ділтіазем, омепразол, леспефріл, в/в на фіз. р-ні, актовегін, пентоксифілін, високі содові клізми, інсулін простий п/ш, цефтріаксон, ципрофлоксацин, нормолакт.

Результати лікування: покращення стану – зачне поліпшення загального стану, поява апетиту, нормалізація діурезу, цифр АТ. Зменшення креатинемії з 1771ммоль/л до 721 ммоль/л за 10 днів. Хвора скерована до нефролога.

Висновки: випадок цікавий тим, що основні скарги хворої більш характерні для хвороб стравоходу. Виконання загальнообов'язкового набору клінічних досліджені(зокрема - ЕКГ) дозволило швидко встановити діагноз.

Для лікаря загальної практики вкрай важлива настороженість в плані виявлення хронічної патології нирок, обчислення швидкості клубочкової фільтрації за формулами (CKD-EPI та ін.), роз'яснення суті хвороби. Адже через безсимптомність процесу на початковому етапі, хворі схильні уникати лікування та дообстеження. Саме тому вкрай важливо роз'яснювати пацієнтам суть хвороби та їх прогноз, у тому числі-при відсутності лікування, можливі ускладнення хвороби. Важливо давати їм письмові інструкції не тільки з лікування, а і щодо обстеження, дітичних рекомендацій, акцентувати увагу на неприпустимості самолікуванння з огляду на зміну фармакодинаміки та фармакокінетики більшості препаратів в умовах ниркової недостатності, а також-абсолютних протипоказах до призначення частини лікарських речовин.

Medical vector created by brgfx - www.freepik.com

ВПЛИВ ГІПЕРТОНІЧНОЇ ХВОРОБИ НА ПЕРЕБІГ НЕАЛКОГОЛЬНОЇ ЖИРОВОЇ ХВОРОБИ ПЕЧІНКИ НА ПРИКЛАДІ КЛІНІЧНОГО ВИПАДКУ

Харківський національний медичний університет, кафедра внутрішньої медицини №1, м. Харків
Автор: аспірантка кафедри внутрішньої медицини №1 ХНМУ **Рождественська А.О.,** професор кафедри внутрішньої медицини №1 ХНМУ, д.мед.н., професор **Железнякова Н.М.**

АКТУАЛЬНІСТЬ

Неалкогольна жирова хвороба печінки (НАЖХП) вважається проявом метаболічного синдрому, одним з компонентів якого є гіпертонічна хвороба (ГХ). Відомі дані про спільні патогенетичні ланки захворювань через активацію ренін-ангіотензин-альдостеронової системи, запальних процесів, окисного стресу та апоптозу.

Гіпертонічна хвороба у 30-35% супроводжує НАЖХП, ускладнюючи перебіг основного захворювання та прискорює прогресування фібротичних змін паренхіми печінки.

МЕТА

Оцінити вплив супутньої гіпертонічної хвороби на перебіг неалкогольної жирової хвороби печінки на прикладі клінічного випадку.

КЛІНІЧНИЙ ВИПАДОК

Хворий А., 50 років

На момент огляду скарги: на дискомфорт, тяжкість, періодичні ниючі болі в правому підребер'ї, періодичну нудоту, тяжкість, метеоризм, епізоди підвищення артеріального тиску, нездужання.

НАЖХП в анамнезі – 5 років, гіпертонічна хвороба – 10 років.

Загальний стан відносно задовільний. Нормостенік. Тони серця приглушені, акцент 2 тону над аортою, систолічний шум на верхівці діяльність ритмічна. Тони серця приглушені, акцент 2 тону над аортою, діяльність ритмічна. ЧСС = 78уд/хв. Пульс 78 уд./хв. АТ 140/80 мм.рт.ст

Язик рожевий, у кореня помірно обкладений білим нальотом. Живіт округлої форми, симетричний, в розмірах не збільшений, бере активну участь в акті дихання, при пальпації живіт м'який, виражена болючість в лівому, правому підребер'ї, епігастрії. Печінка виступає з-під краю правої реберної дуги на 1 см, нижній край гладкий, рівний, чутливий при пальпації. Розміри печінки по Курлову - 13: 10: 9 см.

ДІАГНОЗ:

Неалкогольна жирова хвороба печінки: неалкогольний стеатогепатит мінімальної активності. Хронічний некалькульозний холецистит, стадія ремісії. Хронічний панкреатит, стадія загострення, з больовим і діспептичним синдромом, середнього ступеня тяжкості. Гіпертонічна хвороба II ст, 2 ст., додатковий ризик помірний. СН 0 ст.

Національний інститут терапії им Л. Т. Малої НАМНУ

Лаборатория **Клініко-діагностична**
Лицензия № 628622-АА
Адрес г. Харківов, пр Любові Малої, 2а
Телефон (057) 373-90-83

БИОХИМИЧЕСКИЙ АНАЛИЗ IDPatient: 3969
Дата поступления материала 03-май-2019 дата выполнения исследования 03-май-2019
ФИО пациента **Купріянов А.Н**
возраст пол
врач **Черняк А.М.**
организация Гастроэнтерология, палата
№ пробы: **22** исполнитель:_____

Показатель	*результат*	*ед изм*	*показатель в норме*
АсАТ	46	Е/л	До 37
АлАТ	69	Е/л	До 42
Лужна фосфатаза	1600	нмоль/с.л.	ж. 740-2100 м. 900-2290
Тимолова проба	2,0	едSH	0-4
Білірубін загальний	8,4	мкмоль/л	8.55-20.5
Білірубін прямий	2,2	мкмоль/л	2.2-6.1
Білірубін непрямий	6,2	мкмоль/л	6.35-14.4
Глюкоза	5,1	ммоль/л	4,20-6,40
СРБ	<6	мг/л	0-6
Загальний холестерин	5,7	ммоль/л	3.9-5.2
Тригліцериди	1,9	ммоль/л	0.55-0.72
ХС ЛПДНЩ	0,86	ммоль/л	0.25-0.72
ХС ЛПВЩ	0,8	ммоль/л	0.91-1.56
Коефіцієнт атерогенності	6,13	ммоль/л	до 3,0
ХС ЛПНЩ	4,05	ммоль/л	до 3,1
Сечовина	5	ммоль/л	1,7-8,3
Креатинін	78	мкмоль/л	ж.44-95 м. 55-115

Підвищений вміст аспартатамінотрансфераз

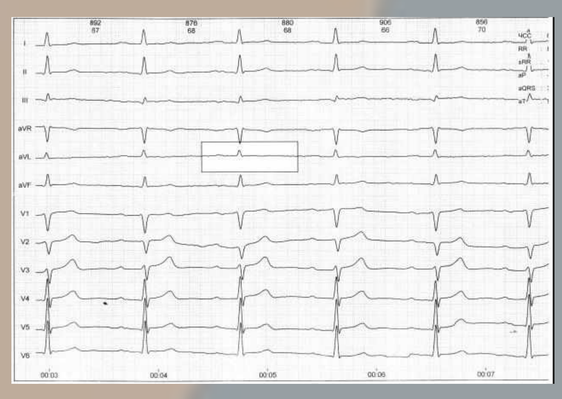

ЕКГ-ознаки гіпертрофії лівих відділів серця, змін реперфузії передньої стінки серця

Заключение: Диффузные изменения печени. Эхопризнаки значительного повышения коэффициента затухания ультразвука в паренхиме печени, соответствующего по классификации NAS стадии стеатоза S—2
По данным эластометрии сдвиговой волны степень фиброза печени по шкале METAVIR-F-1
Эхопризнаки хронического панкреатита, хронического холецистита
Единичные микролиты почек

03.05.2019 Врач Олейник О.В.

Стеатоз печінки на стадії S-2, фіброз печінки на стадії F-1 за даними ультразвукової еластометрії та стеатометрії

ЛІКУВАННЯ:

- Урсофальк по 500мг 2 рази на день - 1 місяць
- Гепарізін форте 1 таб 1 раз на день 1 місяць
- Гепа-мерц 1 пак 3 рази на день 1 місяць
- Проксіум 40 мг за 40 хв. до сніданку 2 тижні
- Вальсакор 80 мг 2 рази на день тривало;
- Небілет 5 мг вранці натще, тривало
- Крестор 20 мг ввечері 1 місяць

ВИСНОВКИ

- **Незважаючи на відсутність інших проявів метаболічного синдрому, окрім гіпертонічної хвороби, було виявлено стадію фіброзу печінки F-1 та стадію стеатозу S-2.**
- **Це свідчить про негативний вплив супутньої ГХ на тяжкість перебігу та швидкість прогресування НАЖХП.**
- **Важливо забезпечити ефективний контроль артеріального тиску за рахунок постійної антигіпертензивної терапії.**

ЗАСТОСУВАННЯ ОНКОЛОГІЧНОГО ВИПАДКУ З МАНІФЕСТНИМИ УСКЛАДНЕННЯМИ ДЛЯ ОПРАЦЮВАННЯ ПРОГРАМИ ВЕДЕННЯ ПАЦІЄНТА ПРИ ВИКЛАДАННІ ЗІ СПЕЦІАЛЬНОСТІ **«ЗАГАЛЬНА ПРАКТИКА-СІМЕЙНА МЕДИЦИНА»** НА ДОДИПЛОМНОМУ ТА ПІСЛЯДИПЛОМНОМУ ЕТАПАХ

Національний медичний університет імені О.О.Богомольця, м.Київ

Кафедра загальної практики (сімейної медицини)
Рудіченко В.М.
Снігир Н.В.

Навчально-науковий центр-Український тренінговий центр сімейної медицини:
Виноградова Г.М.
Бик В.І.3
Бакуліна А.А.3

Кафедра соціальної медицини та громадського здоров'я:
Паламар Б.І.

Для комплексної підготовки лікарів-інтернів зі спеціальності «загальна практика-сімейна медицина» та студентів медичних факультетів вважаємо доречним опрацювання програми ведення пацієнта, яка відображає актуальні питання діагностики та лікування внутрішніх хвороб на прикладі конкретного клінічного випадку. Ми оцінюємо таку програму, складену кожним майбутнім лікарем на заліковому занятті як державною, так і англійською мовами. З метою поліпшення викладання нами розробляється база клінічних задач та ситуацій на підставі власного клінічного та викладацького досвіду, аналізу даних наукової літератури за останні 5-7 років для застосування як в очному, так і заочному комп'ютеризованому вигляді з акцентом на набуті та опрацьовані практичні навички, особливо обстеження та правильне оцінювання його результатів для подальшого складання програми ведення конкретного пацієнта. Матеріали та методи обстеження кожної задачі відповідають реальному клінічному випадку та супроводжуються пакетом накопиченого та опрацьованого первинного наочного матеріалу (фотографії, сканограми, рентгенограми, електрокардіограми, результати сучасних методів візуалізації та інше).
Отримані результати приводяться в описі клінічного випадку, який ми застосовуємо як сформульовану клінічну задачу з наочним матеріалом під час практичних занять з паліативної допомоги у студентів 6 курсу та лікарів-інтернів зі спеціальності «загальна практика-сімейна медицина» з акцентом на набуті навички збору

Клінічний випадок

Хвора С., 66 років, 23 серпня поступила в загальнотерапевтичне відділення Київської міської клінічної лікарні №8 для проведення гемостимулюючої терапії за рекомендацією онколога (№ історії хвороби 16648) із результатами спостереження сімейним лікарем. При надходженні в лікарню хвора скаржилася на загальну слабкість, біль в нижніх відділах живота зліва, суцільне збільшення лівої нижньої кінцівки, підвищення температури тіла до 37.5° С. Зі студентами та інтернами був опрацьований акцентований збір анамнезу, коли стало відомо, що три роки перед тим жінці був встановлений діагноз раку лівої слинної залози, з приводу якого вона була прооперована, проведена променева терапія, поліхіміотерапія (загалом 12 блоків поліхіміотерапії). Крім того, фактично нами був вперше виявлений родинний характер раку такої рідкісної локалізації (батько хворої помер від підтвердженого такого ж захворювання). Упродовж двох місяців у хворої з'явилась біль та збільшення лівої нижньої кінцівки, з приводу яких сімейний лікар направив її на консультацію до онколога.

Був проведений курс паліативної хіміотерапії. Стан хворої суттєво не покращився. Консультативне заключення онколога: «Са лівої слинної залози, стадія IV, T2 Nx M1 (мозочок, заочеревинні лімфатичні вузли). Клінічна група II. Больовий синдром. Вторинна анемія. Враховуючи гематологічні показники курс поліхіміотерапії в теперішній час протипоказаний.

Рекомендовано проведення гемостимулюючої терапії за місцем проживання. Контрольний огляд після нормалізації показників крові». Клінічну картину та її тяжкість на момент звернення хворої до сімейного лікаря визначало метастазування в заочеревинні та пахові лімфатичні вузли зліва і розвиток лімфостазу лівої нижньої кінцівки через три роки перебігу захворювання.

Після проведення лабораторно-інструментального обстеження хворій проводився за розробленою програмою курс терапевтичного лікування: **препарати заліза внутрішньовенно крапельно, потім перорально, переливання еритроцитарної маси, цефтриаксон, тіотриазолін, лізиноприл, амлодипін, дегідратуюча терапія, знеболююча терапія, а саме налбуфін, кеторолак.**

Стан хворої суб'єктивно покращився. Однак ліва нижня кінцівка залишалася збільшеною у розмірі, перешкоджаючи вільному самостійному пересуванню хворої. Під час виписки хворій надані та роз'яснені подальші рекомендації стосовно продовження спостереження та лікування.

Висновки

Отже, є всі підстави зробити висновок про адекватність опрацьованого клінічного випадку при викладанні аспектів програми підтримуючого ведення пацієнтів для лікарів первинної ланки.

УДК: 616.1/.4-07-085

А33 «Актуальні питання діагностики та лікування внутрішніх хвороб на прикладі клінічного випадку» з міжнародною участю / збірник тез та постерних робіт, Харків ХНМУ, 2020. – 119с.

До збірника включено тези і постери молодих вчених та лікарів-інтернів за результатами власних клінічних спостережень.

Надіслані до Оргкомітету матеріали публікуються без редакторської та коректорської правки, відповідальність за їх зміст несуть автори.