

## «ЛІКИ УКРАЇНИ»

№3 (239) 2020

Науково-практичний журнал для лікарів та провізорів. Заснований у 1996 р.  
Виходить 10 разів на рік

**Головний редактор:** Чайковський Ю. Б.

**Редакційна рада**

Алієва Е. (Азербайджан), Бабак О. Я., Базилевич А. Я., Барна О. М., Біловол О. М., Ветютнева Н. О., Вороненко Ю. В., Гойда Н. Г., Гіоргадзе О. Р. (Грузія), Журавльова Л. В., Заболотний Д. І., Зіменковський Б. С., Зозуля І. С., Іванов Д. Д., Круду Д. (Молдова), Кузнецова С. М., Лизогуб В. Г., Маньковський Б. М., Медведь В. І., Пиріг Л. А., Тронько М. Д., Фадеєнко Г. Д., Фещенко Ю. І., Целуйко В. Й., Шунько Є. Є., Ягенський А. В., Гольдман Р. (США), Зіммет П. (Австралія), Сегал П. (Ізраїль), Сміт П. (США), Хертоге Т. (Бельгія), Грехем Я. (Ірландія), Чатурведи А. (Індія)

Видається за наукової підтримки Національної медичної академії післядипломної освіти імені П. Л. Шупика МОЗ України, Національного медичного університету імені О. О. Богомольця

Журнал включено до наукометричних баз даних Google Scholar, «Джерело»

Журнал «Ліки України» є науковим фаховим виданням з медичних і фармацевтичних наук з 09.06.1999 р.

Рекомендовано Вченою радою Національної медичної академії післядипломної освіти імені П. Л. Шупика МОЗ України

Передплатний індекс 40543

**Засновник і видавець:** ТОВ «Медікс Груп»

**Свідоцтво про державну реєстрацію** КВ №20786-10586ПР від 13.06.2014 року, видане Міністерством юстиції України

Наклад 12 000 прим. Ціна договірна

Замовлення № 93

Підписано до друку: 28.04.2020 р.

**Адреса редакції та видавця:** 03035, м. Київ, вул. Митрополита Василя Липківського, буд. 45. тел. (044) 246-09-60, 246-09-61  
e-mail: info@health-medix.com, www.lu-journal.com.ua

**Віддруковано** в ТОВ «Друкарня «Літера»: 04119, Київ, вул. Сім'ї Хохлових, 8-А.

© – матеріал, що публікується на правах реклами.

Відповідальність за достовірність, зміст і орфографію рекламних матеріалів несе рекламодавець. Матеріали друкуються мовою оригіналу (українською, російською, англійською).

Редакція не завжди поділяє думки авторів публікацій.

① – Інформація для лікарів та фармацевтів. Підлягає розповсюдженню на спеціалізованих семінарах, конференціях, симпозиумах з медичної тематики. Передрук або інше відтворення в будь-якій формі в цілому або частково статей, ілюстрацій, рекламних або інших матеріалів дозволено лише за письмової згоди редакції та з посиланням на джерело і дотриманням вимог законодавства.

**Начальник видавничого відділу:** Корост Я.

**Випусковий редактор:** Мотрук Д.

**Дизайн і верстка:** ТОВ «Медікс Груп»

**Розповсюдження:** ТОВ «Медікс Груп»

© «ЛІКИ УКРАЇНИ», 2020

© ТОВ «МЕДІКС Груп», 2020

**ДИСТАНЦІЙНЕ  
НАВЧАННЯ**

<b>ГОСТРА СЕРЦЕВА НЕДОСТАТНІСТЬ</b> О. Е. Матузок, Н. Е. Мищук.....	<b>6</b>
<b>ТЕСТОВІ ПИТАННЯ ДЛЯ САМОКОНТРОЛЮ</b> .....	<b>12</b>

**ЛЕКЦІЇ, ОГЛЯДИ**

<b>ВУЗЛИ ЩИТОПОДІБНОЇ ЗАЛОЗИ: ПРАКТИЧНІ ПИТАННЯ ДІАГНОСТИКИ ТА ЛІКУВАННЯ</b> Л. В. Журавльова, О. О. Янкевич .....	<b>14</b>
<b>ЕФЕКТИВНІСТЬ КОМБІНАЦІЇ ГЛЮКОЗАМІНУ СУЛЬФАТУ ТА ХОНДРОЇТИНУ СУЛЬФАТУ В ЛІКУВАННІ ОСТЕОАРТРИТУ З ПОЗИЦІЙ ДОКАЗОВОЇ МЕДИЦИНИ</b> О. М. Барна, О. О. Погребняк.....	<b>20</b>
<b>ХРОНІЧНА ХВОРОБА НИРОК І ГІПЕРУРИКЕМІЯ</b> С. В. Кушніренко.....	<b>30</b>
<b>СУЧАСНІ РЕКОМЕНДАЦІЇ З МЕНЕДЖМЕНТУ ПОДАГРИ</b> І. Ю. Головач .....	<b>36</b>
<b>ЦУКРОВИЙ ДІАБЕТ 2-ГО ТИПУ: ПЕРШИЙ КРОК ЛІКУВАННЯ</b> О. В. Каминський .....	<b>42</b>
<b>РЕФЕРАТ ПУБЛІКАЦІЇ BISHOU АВРАХАМ ЗІ СПІВАВТОРАМИ «МЕТА-АНАЛІЗ ПОРІВНЯННЯ ТОРАСЕМІДУ З ФУРОСЕМІДОМ У ПАЦІЄНТІВ ІЗ СЕРЦЕВОЮ НЕДОСТАТНІСТЮ» (AM. J CARDIOL 2020;125:92–99)</b> .....	<b>48</b>

**ЄВРОПЕЙСЬКІ КЕРІВНИЦТВА**

<b>ОГЛЯД РЕЗУЛЬТАТІВ ДОСЛІДЖЕННЯ, ПРОВЕДЕНИХ ПІД ЕГІДОЮ ЄВРОПЕЙСЬКОГО ТОВАРИСТВА КАРДІОЛОГІВ (2019 Р.)</b> В. А. Скибчик .....	<b>50</b>
---	-----------

**ОРИГІНАЛЬНІ ДОСЛІДЖЕННЯ,  
КЛІНІЧНІ ВИПАДКИ**

<b>ЛІКУВАННЯ ЗАГОСТРЕНЬ ХРОНІЧНОГО ОБСТРУКТИВНОГО ЗАХВОРЮВАННЯ ЛЕГЕНЬ У ХВОРИХ ІЗ СУПУТНЬОЮ АРТЕРІАЛЬНОЮ ГІПЕРТЕНЗІЄЮ. РОЗБІР КЛІНІЧНОГО ВИПАДКУ</b> І. Г. Березняков .....	<b>55</b>
--	-----------

**ОФІЦІЙНІ СТОРІНКИ,  
НОВИНИ, КОМЕНТАРІ**

<b>ВОЗ НАДАЛА РЕКОМЕНДАЦІЇ НА ЧАС КАРАНТИНУ ТА САМОІЗОЛЯЦІЇ</b> .....	<b>62</b>
<b>НЕЗАРЕЄСТРОВАНІ ЛІКИ ДЛЯ ЛІКУВАННЯ COVID-19: НАБУВ ЧИННОСТІ ВІДПОВІДНИЙ ЗАКОН</b> .....	<b>62</b>

**ДИСТАНЦИОННОЕ  
ОБУЧЕНИЕ**

<b>ОСТРАЯ СЕРДЕЧНАЯ НЕДОСТАТОЧНОСТЬ</b> О. Э. Матузок, Н. Е. Мищук .....	<b>6</b>
<b>ВОПРОСЫ ДЛЯ САМОКОНТРОЛЯ</b> .....	<b>12</b>

**ЛЕКЦИИ, ОБЗОРЫ**

<b>УЗЛЫ ЩИТОВИДНОЙ ЖЕЛЕЗЫ: ПРАКТИЧЕСКИЕ ВОПРОСЫ ДИАГНОСТИКИ И ЛЕЧЕНИЯ</b> Л. В. Журавлева, А. А. Янкевич.....	<b>14</b>
<b>ЭФФЕКТИВНОСТЬ КОМБИНАЦИИ ГЛЮКОЗАМИНА СУЛЬФАТА И ХОНДРОИТИНА СУЛЬФАТА В ЛЕЧЕНИИ ОСТЕОАРТРИТА С ПОЗИЦИЙ ДОКАЗАТЕЛЬНОЙ МЕДИЦИНЫ</b> О. Н. Барна, А. А. Погребняк .....	<b>20</b>
<b>ХРОНИЧЕСКАЯ БОЛЕЗНЬ ПОЧЕК И ГИПЕРУРИКЕМИЯ</b> С. В. Кушниренко .....	<b>30</b>
<b>СОВРЕМЕННЫЕ РЕКОМЕНДАЦИИ ПО МЕНЕДЖМЕНТУ ПОДАГРЫ</b> И. Ю. Головач .....	<b>36</b>
<b>САХАРНЫЙ ДИАБЕТ 2-ГО ТИПА: ПЕРВЫЙ ШАГ ЛЕЧЕНИЯ</b> А. В. Каминский.....	<b>42</b>
<b>РЕФЕРАТ ПУБЛИКАЦИИ BISHOU АВРАХАМ С СОАВТОРАМИ «МЕТА-АНАЛИЗ СРАВНЕНИЯ ТОРАСЕМИДА С ФУРОСЕМІДОМ У ПАЦІЄНТОВ С СЕРДЕЧНОЮ НЕДОСТАТОЧНОСТЮ» (AM. J CARDIOL 2020;125:92–99)</b> .....	<b>48</b>

**ЄВРОПЕЙСЬКІ РУКОВОДСТВА**

<b>ОБЗОР РЕЗУЛЬТАТОВ ИССЛЕДОВАНИЯ, ПРОВЕДЕННЫХ ПОД ЭГИДОЙ ЕВРОПЕЙСКОГО ОБЩЕСТВА КАРДИОЛОГОВ (2019 Г.)</b> В. А. Скибчик .....	<b>50</b>
--	-----------

**ОРИГИНАЛЬНЫЕ ИССЛЕДОВАНИЯ,  
КЛИНИЧЕСКИЕ СЛУЧАИ**

<b>ЛЕЧЕНИЕ ОБОСТРЕНИЙ ХРОНИЧЕСКОГО ОБСТРУКТИВНОГО ЗАБОЛЕВАНИЯ ЛЕГКИХ У БОЛЬНЫХ С СОПУТСТВУЮЩЕЙ АРТЕРИАЛЬНОЙ ГИПЕРТЕНЗИЕЙ. РАЗБОР КЛИНИЧЕСКОГО СЛУЧАЯ</b> И. Г. Березняков.....	<b>55</b>
---	-----------

**ОФИЦИАЛЬНЫЕ СТРАНИЦЫ,  
НОВОСТИ, КОММЕНТАРИИ**

<b>ВОЗ ДАЛА РЕКОМЕНДАЦИИ НА ВРЕМЯ КАРАНТИНА И САМОИЗОЛЯЦИИ</b> .....	<b>62</b>
<b>НЕЗАРЕГИСТРИРОВАННЫЕ ЛЕКАРСТВА ДЛЯ ЛЕЧЕНИЯ COVID-19: ВСТУПИЛ В СИЛУ СООТВЕТСТВУЮЩИЙ ЗАКОН</b> .....	<b>62</b>

**CONTINUING MEDICAL  
EDUCATION (CME)**

<b>ACUTE HEART FAILURE</b> O. E. Matuzok, N. Y. Mishchuk .....	<b>6</b>
<b>TEST TASKS FOR SELF-CONTROL</b> .....	<b>12</b>

**LECTURES, REVIEWS**

<b>THYROID NODULES: PRACTICAL QUESTIONS FOR DIAGNOSTICS AND TREATMENT</b> L. V. Zhuravlyova, O. O. Yankevich .....	<b>14</b>
<b>EFFICIENCY OF GLUCOSAMINE SULPHATE AND CHONDROITIN SULPHATE COMBINATION IN OSTEOARTHRITIS TREATMENT FROM EVIDENCE-BASED MEDICINE POSITIONS</b> O. M. Barna, O. O. Pogrebniak .....	<b>20</b>
<b>CHRONIC KIDNEY DISEASE AND HYPERURICEMIA</b> S. V. Kushnirenko .....	<b>30</b>
<b>CURRENT GOUT MANAGEMENT GUIDELINES</b> I. Y. Golovach .....	<b>40</b>
<b>TYPE 2 DIABETES: THE FIRST STEP IN TREATMENT</b> A. V. Kaminsky .....	<b>42</b>
<b>META-ANALYSIS COMPARING TORSEMIDE VERSUS FUROSEMIDE IN PATIENTS WITH HEART FAILURE</b> .....	<b>48</b>

**EUROPEAN GUIDES**

<b>OVERVIEW OF THE RESULTS OF THE STUDY, HELD UNDER THE AUSPICES OF EUROPEAN SOCIETY CARDIOLOGISTS (2019)</b> V. A. Skybchik .....	<b>16</b>
---	-----------

**ORIGINAL RESEARCH,  
CLINICAL CASES**

<b>TREATMENT OF EXACERBATIONS OF CHRONIC OBSTRUCTIVE PULMONARY DISEASE IN PATIENTS WITH CONCOMITANT ARTERIAL HYPERTENSION. CASE STUDY</b> I. G. Bereznyakov.....	<b>55</b>
---	-----------

**OFFICIAL PAGES, NEWS,  
COMMENTS**

<b>WHO HAS PROVIDED GUIDANCE ON QUARANTINE AND SELF-ISOLATION TIMES</b> .....	<b>62</b>
<b>NON-REGISTERED MEDICINES FOR COVID-19 TREATMENT: THE RELEVANT LAW HAS COME INTO FORCE</b> .....	<b>62</b>

УДК 616.441-008.63

Л. В. ЖУРАВЛЬОВА, О. О. ЯНКЕВИЧ

/Харківський національний медичний університет, Харків, Україна/

## Вузли щитоподібної залози: практичні питання діагностики та лікування

### Резюме

Вузли щитоподібної залози часто трапляються у здорових людей. Лише невелика частина з них може виявитися злоякісною. Реальним випробуванням стає визначення відмінностей між доброякісними і злоякісними вузлами. Низка національних професійних асоціацій запропонувала алгоритми діагностики та лікування. Практичні аспекти цих рекомендацій висвітлені в статті у вигляді запитань і відповідей. Спеціальна увага була приділена ультразвуковим діагностичним критеріям ризику злоякісності та протоколу представлення даних. Також послідовно, крок за кроком, обговорений підхід до активного спостереження і хірургічної тактики.

**Ключові слова:** вузли щитоподібної залози, алгоритми діагностики та лікування, ультразвукові діагностичні критерії

За даними Американської асоціації клінічних ендокринологів, вузли щитоподібної залози (ЩЗ) зустрічаються у 50–60 % здорових осіб [1]. Переважна більшість вузлів – доброякісні. Вважають, що проліферація клітин і утворення вузлів у ЩЗ – це природний процес, який у більшості випадків не потребує медичного втручання.

Реальною проблемою є те, що 7–15 % від числа усіх вузлів можуть виявитися злоякісними утвореннями, які треба надійно відрізнити від численних доброякісних вузлів. Водночас, зважаючи на ризик раку ЩЗ, не слід його перебільшувати. Рак ЩЗ не належить до числа поширених – на нього припадає лише 1 % випадків злоякісних новоутворень. Частота захворюваності складає 5 на 100 000 населення на рік. Крім того, найчастіша форма раку ЩЗ – це папілярний рак, який має неагресивний перебіг – може існувати кілька років в організмі людини не викликаючи симптомів і ускладнень [2].

Метою даної статті є послідовне викладення відповідей на питання, які виникають у процесі діагностики та лікування вузлів ЩЗ.

### Яким чином діагностують вузли щитоподібної залози?

Пацієнти можуть самостійно звертатися за медичною допомогою при появі дискомфорту або потовщення в ділянці шиї. Крім того, вузли можуть бути виявлені при пальпації під час профілактичного огляду. Більшість вузлів настільки малі, що їх неможливо пропальпувати. Відомо, що під час пальпації зазвичай виявляють лише ті вузли, діаметр яких перебільшує 2 см. Але навіть великі вузли можна не знайти, якщо вони знаходяться глибоко в тканині залози.

Наступним кроком діагностики є ультразвукове дослідження (УЗД). Справа в тому, що щитоподібна залоза розташована на шиї поверхнево і тому може бути досліджена у найдрібніших деталях.

Побачити навіть маленькі (починаючи від 2 мм) вузли під час проведення УЗД дуже легко, і це беззаперечно свідчить на користь даного методу. Між тим, застосування УЗД показане лише пацієнтам із вузлом, який можна визначити лише пальпаторно [3].

Багато вузлів виявляють випадково, під час дослідження органів шиї за іншими показаннями, наприклад, при сонографії сонних артерій. Крім того, вузли добре візуалізуються під час комп'ютерної або магнітно-резонансної томографії.

### Які завдання дозволяє вирішити УЗД щитоподібної залози?

По-перше, УЗД дозволяє виявити патологічні утворення на шиї, включаючи вузли та лімфаденопатію. По-друге, в багатьох випадках УЗД дозволяє відрізнити доброякісні утворення від злоякісних за їх сонографічними характеристиками. По-третє, УЗД дозволяє візуалізувати та контролювати процес проведення тонкоголкової біопсії [4].

Крім того, ультразвукове дослідження може дати відповідь на багато клінічних запитань:

- Знаходиться утворення на шиї, яке пальпується, всередині або ззовні щитоподібної залози?
- Знаходиться пухлина в межах щитоподібної залози чи проростає у сусідні органи?
- Чи залучені лімфатичні вузли шиї до патологічного процесу?
- Чи є у пацієнта з лімфаденопатією первинне вогнище в щитоподібній залозі?
- Чи є у пацієнта рецидив пухлини на місці видаленої залози та чи є метастази в лімфатичні вузли?

Проблема пошуку оптимальної класифікації вузлів за ризиком злоякісності та визначення алгоритму ведення хворих викликали зацікавленість низки авторитетних організацій. Зокрема, Європейська тиреоїдна асоціація (European Thyroid Association

– ETA) у 2017 році розробила просту і одночасно надійну шкалу стратифікації ризику – EU-TIRADS (European Thyroid Imaging and Reporting Data System) (табл. 1) [5]. Слід зауважити, що це досягнення було б неможливим без внеску національних тиреоїдних та ендокринологічних асоціацій.

## Чи доцільно проводити масовий скринінг населення на наявність патології щитоподібної залози за допомогою УЗД?

Ультразвукова діагностика вузлів щитоподібної залози – це простий, надійний і порівняно дешевий метод, який широко застосовується у повсякденній практиці. Між тим, авторитетні міжнародні організації не рекомендують проводити ультразвуковий скринінг у безсимптомних осіб.

Досвід Південної Кореї щодо тотального обстеження населення на предмет вузлів у щитоподібній залозі продемонстрував неоднозначні результати [6]. У цій країні діагностика раку щитоподібної залози з 1999 по 2009 рік зросла з 6,3 % до 47,5 % на 100 000 населення. Таким чином, Південна Корея посіла перше місце у світі за частотою раку щитоподібної залози. У більшості випадків пухлини були невеликими за розміром та склалися з добре диференційованих клітин (папілярний рак). Таким чином, причиною зростання захворюваності на рак став агресивний скринінг. Але питання, чи принесла ця діагностична стратегія відчутну користь, – залишається відкритим, бо показник смертності від раку щитоподібної залози суттєво не знизився. Тут знову потрібно згадати, що папілярний рак повільно прогресує впродовж багатьох років, і за цей час людина має шанси померти від більш поширених причин, наприклад від серцево-судинних захворювань.

До речі, дослідження, яке було проведене в 80-х роках минулого століття в Фінляндії, це наочно продемонструвало. У 35 % хворих, які померли із приводу різних захворювань, був виявлений рак щитоподібної залози, який при житті ніяк себе не проявляв. Автори зробили висновок, що невеликий (<5 мм) папілярний рак може розглядатися як «нормальна» знахідка і не потребує хірургічного втручання [7].

Важливо зазначити, що наслідками оперативного лікування можуть бути периопераційні ускладнення і потреба у постійному прийомі левотироксину. Враховуючи те, що ризик периопераційних ускладнень навіть у провідних клінічних центрах світу залишається на рівні 1–3%, висловлюються думки про перевагу активного спостереження за мікрокарциномами щитоподібної залози над раннім оперативним втручанням [8].

## Які лабораторні показники потрібно досліджувати у випадку виявлення вузлів щитоподібної залози?

Відповідно до рекомендацій АТА, при виявленні вузла >1 см (за великим діаметром) показане визначення тиреотропного гормону (ТТГ) у плазмі крові. Якщо ТТГ нижчий за норму – пропонується радіонуклідне дослідження залози для того, щоб визначити, чи є вузол «гарячим» (тобто гіперфункціонуючим). Справа в тому, що

гіперфункціонуючі вузли майже не несуть в собі ризику малігнізації і тому не потребують цитологічного дослідження [1]. З іншого боку, підвищений рівень ТТГ містить в собі підвищений потенціал злоякісності [10].

Кальцитонін плазми може розглядатися як маркер гіперплазії С-клітин при діагностиці медулярного раку [11]. Проте чутливість і специфічність цього показника не вважаються достатньо надійними для включення в рекомендації АТА.

**Таблиця 1.** Як оцінювати ризик раку щитоподібної залози відповідно до шкали EU-TIRADS?

Категорія ризику вузла	Ультразвукові особливості вузла	Ризик злоякісності, %
EU-TIRADS 1: норма	Вузлів немає	Немає
EU-TIRADS 2: доброякісний	Повністю кістозний Повністю губкоподібний	~ 0
EU-TIRADS 3: низький ризик	Овальний, гладкий, ізоехогенний / гіперехогенний Ніяких ознак підозри на злоякісність	2–4
EU-TIRADS 4: проміжний ризик	Овальний, гладкий, злегка гіпоехогенний Ніяких ознак підозри на злоякісність	6–17
EU-TIRADS 5: високий ризик	Щонайменше одна із ознак високої підозри на злоякісність: Неправильна форма Неправильні межі Мікрокальцинати Виразено гіпоехогенний (та солідний)	26–87

Відповідно до категорії ризику визначається подальша тактика спостереження і лікування [5].

## Якими термінами описуються основні ультразвукові характеристики вузла щитоподібної залози?

### Структура

- Солідна – майже повністю складається із м'якої тканини та містить <10 % рідини;
- Змішана (переважно солідна) – рідина займає >10 але <50 % об'єму залози;
- Змішана (переважно кістозна) – рідина займає >50 але <90 % об'єму залози;
- Кістозна – повністю або майже повністю складається із рідини;
- Губкоподібна – маленькі кісти розділяються тонкими перегородками;
- Хвіст комети – ехогенні осередки, які на вигляд нагадують хвіст комети та представляють собою ревербераційні артефакти всередині кісти.
- Кальцифікація «яєчна шкаралупа» – ехогенна лінія, яка оточує вузол у вигляді чіткої кальцифікованої стінки із акустичним посиленням позаду.

**Ехогенність** (у випадку, якщо ехогенність знижена, наприклад при тиреоїдиті Хашимото, для порівняння використовують піднижньощелепні слинні залози)

- Злегка гіпоехогенний – темніший ніж паренхіма щитоподібної залози, але світліший ніж ремінні м'язи;

- Ізоехогенний – однакова ехогенність з паренхімою щитоподібної залози;
  - Значно гіпоехогенний – темніший ніж ремінні м'язи;
  - Гіперехогенний – світліший за паренхіму щитоподібної залози.
- Ехоструктура* (характеризує структуру солідної порції вузла)
- Гетерогенна – змішана ізо- та гіпоехогенність солідної порції вузла;
  - Гомогенна – однорідна ехогенність солідної порції вузла;
  - Гало/обідок – гіпоехогенна лінія, яка оточує вузол – може бути тонкою або товстою;
  - Макрокальцифікація – > 1 мм груба і велика кальцифікація із акустичною тінню позаду;
  - Мікрокальцифікація – < 1 мм частіше кругла кальцифікація.

#### Межі

- Гладкі – чітке розділення з паренхімою щитоподібної залози;
- Погано визначені – немає чіткого розділення з паренхімою щитоподібної залози;
- Неправильні – спікульозні (наявність 1 або більше гострих кутів або шипів по краю) або мікролобулярні (наявність 1 або більше гладких фокальних протрузій по краю).

#### Форма

- Овальна – передньо-задній діаметр вузла менший, ніж поперечний;
- Кругла – передньо-задній діаметр вузла такий же, як і поперечний;
- «Вищий ніж ширший» – відношення передньо-заднього діаметра до поперечного >1;
- «Вищий ніж довший» – відношення передньо-заднього діаметра до поперечного >1.

#### Васкуляризація

- Тип I – внутрішньовузловий і навколівузловий кровотік відсутній;
- Тип II – наявність навколівузлового та/або слабкого внутрішньовузлового кровотоку;
- Тип III – наявність значного внутрішньовузлового та слабкого навколівузлового кровотоку.

Усі вищезгадані характеристики наочно наведені на численних зображеннях щитоподібної залози із вузлами в рекомендаціях ETA і ATA [1, 5].

## Яка інформація має бути відображена в протоколі ультразвукового дослідження відповідно до рекомендацій EU-TIRADS?

#### Технічні аспекти

- Ультразвуковий прилад, тип датчика;
- Фактори, які впливають на обстеження пацієнта.

#### Анамнез

- Новоутворення щитоподібної залози у родині;
- Радіаційне опромінювання в дитинстві;
- Оперативні втручання на щі;
- Результат попередньої тонкоголкової біопсії.

#### Результати

- Об'єм щитоподібної залози;
- Ехогенність і васкуляризація залози;

- Вузли (більші ніж 5 мм в діаметрі, якщо вузол не підозрілий);
- Локалізація (латеральна, медіальна, передня, задня);
- Розмір (3 розміри +/- об'єм);
- Форма, межі, ехогенність, структура;
- Гіперехогенні вclusions;
- Категорія ризику за шкалою EU-TIRADS;
- Нумерація вузлів і відображення на схемі щитоподібної залози;
- Динаміка змін розміру вузла;
- Ретростернальне розширення;
- Девіація трахеї;
- Дослідження лімфатичних вузлів шиї (зони II, III, IV, V, VI) та щитозайкової протоки.

#### Заключення

- Нормальне дослідження або тип патології;
- Порівняння з попередніми дослідженнями;
- Фінальне визначення категорії вузла за шкалою EU-TIRADS;
- Рекомендації.

Кожна з характеристик, які відображаються в протоколі, має винятково практичну спрямованість на визначення ризику раку ЩЗ. Ефективність шкали EU-TIRADS була доведена в проспективних дослідженнях [11].

## Як вузли ЩЗ та лімфаденопатія можуть бути візуально відображені в протоколі ультразвукового дослідження?

Приклади представлення в протоколі дослідження вузлів ЩЗ та зон лімфовузлів відповідно до рекомендацій ETA і ATA [1, 5] наведені на рисунках 1–3.

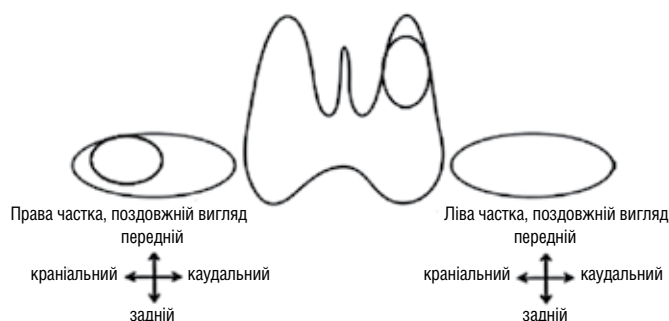


Рис. 1. Приклад схеми щитоподібної залози з вузлом у верхньому полюсі лівої частки

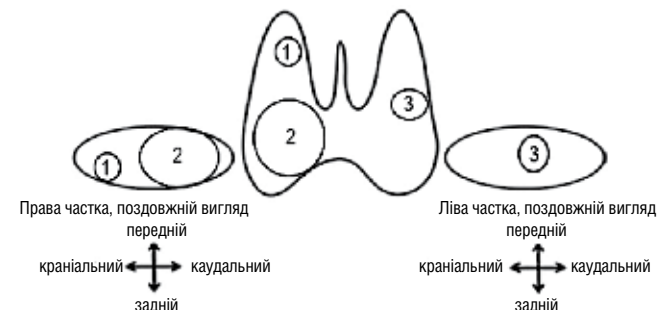


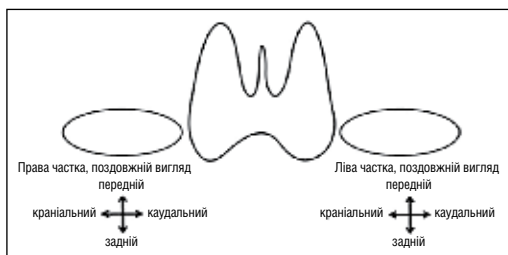
Рис. 2. Приклад схеми щитоподібної залози з багатьма вузлами (вказуються і характеризуються три найбільш підозрілі вузли із найбільшим розміром)

## Як може виглядати стандартний протокол дослідження щитоподібної залози, складений відповідно до рекомендацій ETA?

Приклад стандартного протоколу: окремими блоками описуються загальна інформація про ЩЗ і характеристики вузла. При багатовузловому зобі описуються характеристики трьох найбільш підозрілих лімфовузлів.

Назва медичного закладу \_\_\_\_\_  
 ПІБ пацієнта \_\_\_\_\_  
 Дата народження \_\_\_\_\_  
 УЗД щитоподібної залози \_\_\_\_\_

Інформація / Показник	Результат
Ультразвуковий прилад, тип датчика	
Фактори, які впливають на обстеження пацієнта	
Анамнез: Новоутворення щитоподібної залози у родині Радіаційне опромінювання в дитинстві Оперативні втручання на щитоподібній залозі Результат попередньої тонкогілкової біопсії	
Об'єм щитоподібної залози (см <sup>3</sup> ):	
Ехогенність	
Ехоструктура	
Васкуляризація	
Ретростернальне розширення	
Девіація трахеї	
Лімфатичні вузли ший	
Вузли щитоподібної залози	



### ХАРАКТЕРИСТИКИ ВУЗЛА

Локалізація	
Розмір (довжина×діаметр×ширина), см	
Форма	
Межі	
Ехогенність	
Ехоструктура	
Гіперехогенні вclusions	
EU-TIRADS шкала	
Динаміка розміру	

Заключення: \_\_\_\_\_

Дата \_\_\_\_\_ Лікар \_\_\_\_\_

## Які показання для проведення тонкогілкової аспіраційної біопсії (ТАБ) відповідно до категорії ризику за шкалою EU-TIRADS?

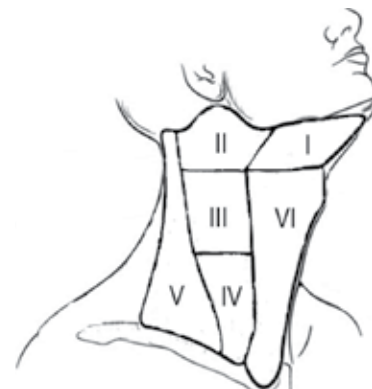

Рис. 3. Приклад схеми зон лімфовузлів ший.

EU-TIRADS 2 – проведення ТАБ не потрібне. Можлива лікувальна аспірація рідини із великих кіст, які призводять до стиснення органів ший.

EU-TIRADS 3 – проведення ТАБ показане при розмірі вузла >20 мм.

EU-TIRADS 4 – проведення ТАБ показане при розмірі вузла >15 мм.

EU-TIRADS 5 – проведення ТАБ показане при розмірі вузла >10 мм. При розмірі <10 мм альтернативою ТАБ може бути активне спостереження.

Активне спостереження полягає в проведенні ультразвукового дослідження ЩЗ та шийних лімфовузлів кожні 6–12 місяців. При цьому, прогресуванням захворювання вважається збільшення діаметра вузла ЩЗ >3 мм або поява метастазів [12].

## Що собою являє тонкогілкова аспіраційна біопсія?

Це метод діагностики вузлових утворень, які розташовуються близько до поверхні тіла, наприклад – вузлів щитоподібної залози. Процедура може проводитись амбулаторно і триває приблизно одну хвилину. Застосовується звичайний одноразовий шприц із тонкою голкою. Місцеве знеболювання зони пункції може проводитись, але не є обов'язковим якщо проводиться не більше трьох аспірацій. За допомогою ультразвуку визначається вузол, в який згодом вводять голку і проводять аспірацію тканини вузла (рис. 4) [13]. Матеріал, який був отриманий при біопсії, наносять на лабораторне скло і згодом досліджують під мікроскопом.

Застосування УЗД для контролю ТАБ особливо ефективно при дослідженні вузла з кістозним компонентом, бо дозволяє отримати матеріал із солідної (більш підозрілої) частини [14].

Важливою умовою отримання достовірного результату тонкогілкової біопсії є наявність у штаті лікарні досвідченого спеціаліста патоморфолога, який повинен під мікроскопом оцінити отриманий матеріал.

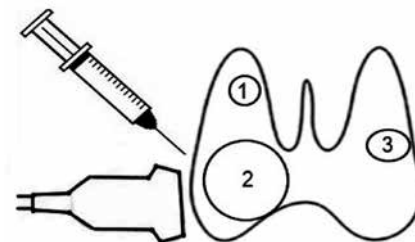


Рис. 4. Схема тонкогілкової аспіраційної біопсії вузла щитоподібної залози під контролем сонографії

## Які можуть бути висновки морфологічного дослідження біоптата вузла ЩЗ?

Щодо представлення результатів аналізу матеріалу біопсії вузлів ЩЗ існує консенсус, відомий під назвою Bethesda System for Reporting Thyroid Cytopathology – Система доповіді про тиреоїдну цитопатологію [15]. Відповідно до цієї системи, всі варіанти морфологічних даних, отриманих при ТАБ, можуть бути поділені на 6 категорій:

- недіагностичний / незадовільний результат;
- доброякісне утворення;
- атипія з невизначеним значенням / фолікулярне ураження з невизначеним значенням;
- фолікулярна неоплазма / підозра на фолікулярну неоплазму;
- підозра на злоякісне утворення;
- злоякісне утворення.

## Якою повинна бути лікувальна тактика стосовно вузлів щитоподібної залози?

Відповідно до морфологічної категорії визначається тактика ведення пацієнта. При недіагностичному / незадовільному результаті ТАБ має бути повторена під контролем УЗД. Якщо повторно результат ТАБ залишається недіагностичним/незадовільним без підозрілих ультразвукових ознак, проводиться активне спостереження або хірургічне видалення вузла. Якщо недіагностичний / незадовільний результат асоціюється із підозрілими ультразвуковими характеристиками вузла, то рекомендується хірургічне втручання.

Якщо цитоморфологія вузла доброякісна – подальше обстеження або лікування у більшості випадків не потрібні. Людям із доброякісними солідними або переважно солідними вузлами важливо забезпечити достатнє споживання йоду. Можливе призначення препаратів, які містять йод у дозі 150 мг на добу. Великі доброякісні вузли (>4 см), які спричиняють компресію інших органів ший, підлягають хірургічному втручання.

Якщо за даними ТАБ має місце атипія з невизначеним значенням / фолікулярне ураження з невизначеним значенням, то рекомендується провести повторну ТАБ або молекулярне тестування. До речі, роль молекулярного тестування у визначенні характеру вузлів ЩЗ ще остаточно не з'ясована і знаходиться на стадії дослідження. Якщо ж повторна ТАБ або молекулярне тестування виявилися малоінформативними, то проводиться хірургічне видалення вузла або активне спостереження – залежно від клінічних та ультразвукових даних, а також бажання пацієнта.

Якщо цитологічне дослідження виявило фолікулярну неоплазію / підозру на фолікулярну неоплазію – показано хірургічне видалення вузла.

Якщо цитологічний висновок вказує на первинне злоякісне утворення ЩЗ або підозру на злоякісність – показано хірургічне втручання. Однак в окремих випадках альтернативою може бути активне спостереження. Зокрема, це можливо при пухлинах дуже низького ризику – папілярній мікрокарциномі (діаметр <1 см) без метастазів і локальної інвазії, а також при високому хірургічному ризику на фоні тяжких супутніх захворювань.

Лікування раку ЩЗ розміром > 4 см та/або при наявності екстратиреоїдної інвазії та метастазів полягає у тотальній або субтотальній тиреоїдектомії.

Лікування раку ЩЗ розміром від 1 до 4 см без екстратиреоїдної інвазії та метастазів може бути як білатеральним втручанням (тотальна або субтотальна тиреоїдектомія) або унілатеральною процедурою (лобектомія).

Лікування раку ЩЗ розміром <1 см без екстратиреоїдної інвазії та метастазів переважно полягає у лобектомії, якщо немає специфічних умов, які б зумовлювали іншу лікувальну тактику.

Крім того, у пацієнтів з пухлиною розміром >4 см та/або із регіонарними метастазами проводиться дисекція шийних лімфовузлів.

Потім впродовж життя проводиться регулярне спостереження за пацієнтом з метою своєчасного виявлення рецидиву раку. Втім, частота рецидивів після радикального лікування невелика і становить лише 5% [1, 16].

## Як часто слід проводити повторні ультразвукові досліджені ЩЗ особам, які не мають показань для ТАБ, але потребують спостереження в динаміці?

При наявності вузлів з ультразвуковими ознаками, підозрілими щодо злоякісності (EU-TIRADS 5), повторне УЗД показане через 6–12 місяців [5, 12].

При наявності вузлів з ультразвуковими ознаками з низькою (EU-TIRADS 3) або помірною (EU-TIRADS 4) підозрою на злоякісність повторне УЗД показане через 12–24 місяців.

При наявності вузлів з повністю доброякісними ультразвуковими характеристиками розміром <1 см повторне УЗД не потрібне. При розмірі вузла >1 см повторне УЗД може розглядатися через 24 місяці.

## Висновки

Вузли ЩЗ є частою знахідкою під час клінічного обстеження пацієнтів із симптомами дискомфорту в ділянці ший або тиреоїдною дисфункцією. Крім того, вузли ЩЗ можуть виявлятися випадково під час обстеження інших органів ший. Головною проблемою при цьому є визначення надійних ультразвукових та морфологічних критеріїв, які дозволяють відрізнити численні доброякісні від малочисленних злоякісних вузлів ЩЗ. Вирішення цієї проблеми запропоноване низкою національних професійних асоціацій, які розробили послідовні й обґрунтовані алгоритми діагностики та лікування.

Практичні аспекти цих рекомендацій викладені в даній статті у вигляді запитань і відповідей. Такий підхід забезпечує висвітлення найважливіших кроків на шляху оптимального ведення хворих із вузлами ЩЗ.

**Додаткова інформація.** Автори заявляють про відсутність конфлікту інтересів.

## Список використаної літератури

1. 2015 American Thyroid Association management guidelines for adult patients with thyroid nodules and differentiated thyroid cancer: the American Thyroid Association Guidelines Task Force on Thyroid Nodules and Differentiated Thyroid Cancer / B. R. Haugen, E. K. Alexander, K. C. Bible [et al.] // *Thyroid*. – 2016. – Vol. 26. – P. 1–133.
2. EFSUMB Course Book on Ultrasound / Christoph F. Dietrich, editor, European Federation of Societies for Ultrasound in Medicine and Biology. – London, 2012. – 821 p.
3. Wong R. Thyroid nodules: diagnosis and management / R. Wong, S. G. Farrell, M. Grossmann // *The Medical journal of Australia*. – 2018. – Т. 209, No. 2. – С. 92–98.
4. Ultrasound-guided fine-needle aspiration biopsy of thyroid nodules < 10 mm in the maximum diameter: does size matter? / Y. Lyu [et al.] // *Cancer management and research*. – 2019. – Т. 11. – С. 1231.
5. European Thyroid Association Guidelines for Ultrasound Malignancy Risk Stratification of Thyroid Nodules in Adults: The EU-TIRADS / G. Russa, S. J. Bonnemab, M. F. Erdogan [et al.] // *Eur. Thyroid J.* – 2017. – Vol. 6. – P. 225–237.
6. Association between screening and the thyroid cancer “epidemic” in South Korea: evidence from a nationwide study / S. Park, C-M. Oh, H. Cho [et al.] // *BMJ*. – 2016. – Vol. 30. – P. 355.
7. Harach H. R. Occult papillary carcinoma of the thyroid. A «normal» finding in Finland. A systematic autopsy study / H. R. Harach, K. O. Franssila, V. M. Wasenius // *Cancer*. – 1985. – Vol. 56 (3). – P. 531–538.
8. Papillary thyroid microcarcinoma: time to shift from surgery to active surveillance? / S. Lebouleux, R. M. Tuttle, F. Pacini, M. Schlumberger // *Lancet Diabetes Endocrinol.* – 2016. – Vol. 4 (11). – P. 933–942.
9. Medullary Thyroid Carcinoma: Recent Updates on the Diagnosis and Management / A. Cismaru [et al.] // *Head and Neck Cancer: Diagnosis and Management of*. – 2017. – С. 83.
10. Higher serum thyroid stimulating hormone level in thyroid nodule patients is associated with greater risks of differentiated thyroid cancer and advanced tumor stage / M. R. Haymart [et al.] // *The Journal of Clinical Endocrinology & Metabolism*. – 2008. – Т. 93, No. 3. – P. 809–814.
11. Prospective validation of the ultrasound based TIRADS (Thyroid Imaging Reporting And Data System) classification: results in surgically resected thyroid nodules / E. Horvath [et al.] // *European radiology*. – 2017. – Т. 27, No. 6. – С. 2619–2628.
12. An observation trial without surgical treatment in patients with papillary microcarcinoma of the thyroid / Y. Ito [et al.] // *Thyroid*. – 2003. – Т. 13, No. 4. – P. 381-387.
13. US-guided fine-needle aspiration of thyroid nodules: indications, techniques, results / M. J. Kim, E. K. Kim, S.I. Park [et al.] // *Radiographics*. – 2008. – Vol. 28 (7). – P. 1869–1886.
14. Ultrasonography and the ultrasound-based management of thyroid nodules: consensus statement and recommendations / W. J. Moon, J. H. Baek, S. L. Jung [et al.] // *Korean journal of radiology*. – 2011. – Vol. 12 (1). – P. 1–14.
15. 2010 The Bethesda System for reporting thyroid fine-needle aspiration specimens / S. Crippa, L. Mazzucchelli, E. S. Cibas, S. Z. Ali // *Am. J. Clin. Pathol.* – 2010. – Vol. 134. – P. 343–344.
16. British Thyroid Association Guidelines for the Management of Thyroid Cancer / P. Perros, S. Colley, K. Boelaert, C. Evans [et al.] // *John Wiley & Sons Ltd Clinical Endocrinology*. – 2014 – Vol. 81 (Suppl. 1). – P. 1–122.

## Резюме

### Узлы щитовидной железы: практические вопросы диагностики и лечения

Л. В. Журавлева, А. А. Янкевич

Харьковский национальный медицинский университет, Харьков, Украина

Узлы щитовидной железы часто встречаются у здоровых людей. Лишь небольшая часть из них может оказаться злокачественной. Реальным испытанием становится определение различий между доброкачественными и злокачественными узлами. Ряд национальных профессиональных ассоциаций предложил алгоритмы диагностики и лечения. Практические аспекты этих рекомендаций освещены в статье в виде вопросов и ответов. Специальное внимание было уделено ультразвуковым диагностическим критериям риска злокачественности и протокола представления данных. Также последовательно, шаг за шагом, обсужден подход к активному наблюдению и хирургической тактике.

**Ключевые слова:** узлы щитовидной железы, алгоритмы диагностики и лечения, ультразвуковые диагностические критерии

## Summary

### Thyroid nodules: practical questions for diagnostics and treatment

L. V. Zhuravlyova, O. O. Yankevich

Kharkiv National Medical University, Kharkiv, Ukraine

Thyroid nodules are common findings in healthy people. Only small minority of them may appear malignant. The real challenge is to differentiate benign and malignant nodules. There are some national professional associations proposing optimal algorithms for diagnostics and treatment. Practical aspects of these recommendations are described in this article in view of questions and answers. Specific attention was paid to ultrasound diagnostic criteria of malignancy risk and data presentation protocol. Approach to active surveillance and surgical strategy was also discussed in step-by-step manner.

**Key words:** thyroid nodules, algorithms for diagnostics and treatment, ultrasound diagnostic criteria