

УДК 616.131–005.6

ТАКТИКА ЛЕЧЕНИЯ ИШЕМИЧЕСКОЙ ФОРМЫ СИНДРОМА ДИАБЕТИЧЕСКОЙ СТОПЫ

Ю.В. Иванова

д-р мед. наук, проф., главный научный сотрудник
отделения хирургических инфекций
ГУ «Институт общей и неотложной хирургии
им. В.Т. Зайцева НАМН Украины»
въезд Балакирева, 1, г. Харьков, 61018, Украина
тел.: +38 (057) 341-49-94
e-mail: dr.ivanova23@gmail.com
ORCID 0000-0001-8773-6827

И.А. Криворучко

д-р. мед. наук, проф., заведующий кафедрой
кафедра хирургии №2
Харьковский национальный медицинский
университет
пр. Независимости, 13, г. Харьков, 61166, Украина
тел.: +38 (057) 405-02-45
e-mail: dr.ivanova23@gmail.com
ORCID 0000-0002-5525-701X

Д.А. Кириенко

аспирант
кафедра хирургии №1
Харьковский национальный медицинский
университет
пр. Науки, 4, г. Харьков, 61166, Украина
тел.: +38 (067) 750-18-73
e-mail: kirden27@gmail.com
ORCID 0000-0001-5290-1159

Е.М. Климова

д-р биол. наук, проф., заведующая лабораторией
диагностическая лаборатория с иммуноферментным
и иммунофлуоресцентным анализом
ГУ «Институт общей и неотложной хирургии
им. В.Т.Зайцева НАМН Украины»
въезд Балакирева, 1, г. Харьков, 61018, Украина
тел.: +38 (057) 341-49-98
e-mail: labionhnamnu@gmail.com
ORCID 0000-0002-4007-6806

В.А. Прасол

д-р мед. наук, заведующий отделением
отделение острых заболеваний сосудов
ГУ «Институт общей и неотложной хирургии
им. В.Т. Зайцева НАМН Украины»
въезд Балакирева, 1, г. Харьков, 61018, Украина
тел.: +38 (057) 341-49-71
e-mail: dr.mushenko@gmail.com
ORCID 0000-0002-0556-6981

А.М. Коробов

канд. физ.-мат. наук, заведующий лабораторией
Научно-исследовательская лаборатория квантовой
биологии и квантовой медицины
Харьковский национальный университет
имени В.Н. Каразина
майдан Свободы, 6, г. Харьков, 61022, Украина
тел.: +38 (057) 707-51-91
e-mail: amkorobov@karazin.ua
ORCID 0000-0001-8237-7159

Целью проведенного исследования было улучшение результатов лечения ран у больных с ишемической и нейроишемической формами синдрома стопы диабетика путем применения в комплексе лечения фототерапии, тромбоцитарного фактора роста и современных покровных материалов.

В работе представлены результаты хирургического лечения 48 пациентов с синдромом ишемической и нейроишемической диабетической стопы, которые, в соответствии с задачами исследования были разделены на две группы — исследуемую (24 пациента) и сравнительную (24 пациента). Все пациенты болели СД II типа и имели IV степень ишемии стопы по Fontaine. Пациентам обеих групп выполнялись следующие реконструктивные операции: бедренно-берцовое и бедренно-подколенное шунтирование, а также гибридные реконструкции. У пациентов исследуемой группы применена разработанная нами технология лечения.

Использование разработанной тактики позволило добиться полного заживления ран у 91,7 % больных и частичного заживления (более 50 %) у 8,3 % больных исследуемой группы. Сроки лечения этих пациентов не превышали 2-х месяцев, выполнения высоких ампутаций не потребовалось.

Ключевые слова: синдром ишемической диабетической стопы, дермопластика, синтетические покрытия, фотодинамическая терапия, фототерапия, тромбоцитарный фактор роста.

TACTIC OF TREATMENT OF ISCHEMIC DIABETIC FOOT SYNDROME

Yu.V. Ivanova¹, E.M. Klimova¹, I.A. Krivoruchko²,
V.A. Prasol³, D.A. Kirienko², A.M. Korobov³

¹SI "Zaycev V.T. Institute of General and Urgent Surgery of NAMS of Ukraine", Kharkiv, Ukraine;

² Kharkiv National Medical University, Kharkiv, Ukraine;

³ V.N. Karazin Kharkiv National University, Kharkiv, Ukraine

The aim of the study was to improve the results of wound treatment in patients with ischemic and neuro-ischemic forms of diabetic foot syndrome through the use of phototherapy, platelet growth factor and modern coating materials in the treatment complex.

The paper presents the results of surgical treatment of 48 patients with ischemic and neuroischemic diabetic foot syndrome, which, in accordance with the objectives of the study, were divided into two groups — the study (24 patients) and comparative (24 patients). All patients suffered from diabetes mellitus type II and had IV degree of foot ischemia according to Fontaine. The following reconstructive operations were performed in both groups of patients: femoral-tibialis and femoral-popliteal shunting, as well as hybrid reconstructions. In patients of the study group, the treatment technology developed by us was applied.

Using the developed tactics, it was possible to achieve complete healing of wounds in 91,7% of patients and partial healing (over 50%) in 8,3% of patients in the study group. The terms of treatment of these patients did not exceed 2 months, the execution of high amputations was not required.

Key words: ischemic diabetic foot syndrome, dermoplasty, synthetic coatings, photodynamic therapy phototherapy, platelet growth factor.

ТАКТИКА ЛІКУВАННЯ ІШЕМІЧНОЇ ФОРМИ СИНДРОМУ ДІАБЕТИЧНОЇ СТОПИ

Ю.В. Іванова¹, О.М. Клімова¹, І.А. Криворучко²,
В.О. Прасол¹, Д.О. Кірієнко², А.М. Коробов³

¹ДУ «Інститут загальної та невідкладної хірургії імені В.Т.Зайцева НАМН України», м. Харків, Україна;

²Харківський національний медичний університет, м. Харків, Україна;

³Харківський національний університет імені В.Н. Каразіна, м. Харків, Україна

Метою проведеного дослідження було поліпшення результатів лікування ран у хворих з ішемічною і нейроішемічною формами синдрому стопи діабетика шляхом застосування в комплексі лікування фототерапії, тромбоцитарного фактора росту і сучасних покривних матеріалів.

У роботі представлені результати хірургічного лікування 48 пацієнтів з синдромом ішемічної і нейроішемічної діабетичної стопи, які, відповідно до завдань дослідження, були розподілені на дві групи — досліджувану (24 пацієнти) і порівняльну (24 пацієнти). Усі пацієнти хворіли на ЦД II типу і мали IV ступінь ішемії за Fontaine. Пацієнтам обох груп виконувалися наступні реконструктивні операції: стегново-гомількове і стегново-підколінне шунтування, а також гібридні реконструкції. У пацієнтів досліджуваної групи застосована технологія лікування, що розроблена нами.

Використання розробленої тактики дозволило досягти повного загоєння ран у 91,7% хворих і часткового загоєння (більше 50%) у 8,3% хворих досліджуваної групи. Терміни лікування цих пацієнтів не перевищували 2-х місяців, виконання високих ампутацій не знадобилось.

Ключові слова: синдром ішемічної діабетичної стопи, дермопластика, синтетичні покриття, фотодинамічна терапія, фототерапія, тромбоцитарний фактор росту.

Введение

Проблема синдрома диабетической стопы (СДС) комплексная и многофокусная. СДС разделяют на две основные категории: нейропатическую и ишемическую. Эти категории, чаще всего, не являются изолированными и у большинства больных присутствуют компоненты обеих. (Классификация I Міжнародного симпозиума по вопросам диабетической стопы, Нидерланды, 1991 г.) [1,2].

Если при нейропатической форме общепринятым является комплексное лечение, а при ишемической - реваскуляризация конечности выступает на первый план, то определение тактики лечения при смешанной форме требует дифференцированного подхода. Вследствие СДС пациентам выполняют большое количество ампутаций конечностей, при этом летальность колеблется от 28% до 40%, а в ближайшие пять лет выживает 35–45% больных [3,4].

Цель исследования

Улучшение результатов лечения ран у больных с ишемической и нейро-ишемической формами синдрома стопы диабетика путем применения

в комплексе лечения фототерапии, тромбоцитарного фактора роста и современных покрывных материалов.

Материалы и методы

Проанализированы результаты лечения 48 больных с ишемической и нейро-ишемической формами синдрома стопы диабетика, которые, в соответствии с целью исследования, были распределены на две группы. В исследуемую группу вошли 24 пациента с ишемическими некрозами пальцев или стопы, которые проходили лечение в отделении острых заболеваний сосудов клиники ГУ «Институт общей и неотложной хирургии им. В.Т. Зайцева НАМН Украины» в 2016–2018 гг. Средний возраст больных составил (67 ± 3,6) года, длительность СД — (11 ± 1,4) лет. Все пациенты болели СД II типа и имели IV степень ишемии по Fontaine.

В сравнительную группу вошли 24 пациента с ишемическими некрозами пальцев или стопы и с ранами после некрэктомий, которые лечились в отделении острых заболеваний сосудов ГУ «Институт общей и неотложной хирургии им. В.Т.Зайцева НАМН Украины» с 2013–2015 гг. Средний

возраст составлял ($64 \pm 4,2$) года, длительность заболевания СД — ($10 \pm 1,6$) лет. Все пациенты страдали СД II типа и имели IV степень ишемии по Fontaine.

Диагностику проводили всем больным по стандартному алгоритму:

1. Анамнез, клиничко-лаборанорное обследование.

2. Неинвазивное обследование включало:

- определение индекса регионарного систолического давления (ИРСД) на артериях стопы при помощи портативного ультразвукового аппарата «Super Dopplex» (Китай);

- УЗ доплерография при помощи аппарата «Hitachi EUB 7500» (Япония) с линейным датчиком L 5–10 МГц;

- транскутанное напряжение кислорода ($TcPO_2$) в тканях стопы чрескожно при помощи аппарата TCM 400 производства «Radiometer Copenhagen» (Дания).

3. Инвазивные исследования: ангиография по Seldinger с использованием аппарата «Philips Integris Allura» (Голландия).

В послеоперационном периоде проводили контрольное определение ИРСД на артериях стопы, ультразвуковое исследование зоны артериальной реконструкции и определение $TcPO_2$ в тканях стопы.

Микробиологический мониторинг раневого отделяемого проводили согласно приказу МОЗ ССр № 535 от 22.04.1985 г. «Об унификации микробиологических (бактериологических) методов исследования, применяемых в клиничко-диагностических лабораториях лечебно-профилактических учреждений». Идентификацию выделенных штаммов проводили общепринятыми бактериологическими методами (по морфологическим, тинкторальным, культуральным, биохимическим свойствам и по признакам патогенности), придерживаясь положений классификации Берги (2011). Оценку антибиотикочувствительности бактерий проводили в соответствии с МУК 4.2 1890-04. Всего обобщены 53 пробы биологического материала. Индекс встречаемости представителей отдельных видов рассчитывали по формуле $C = r \times 100 / P$, где C — индекс встречаемости, r — число проб, в которых обнаружены бактерии данного вида, P — общее число проанализированных проб.

Из 24 пациентов исследуемой группы 4 больным было выполнено бедренно-берцовое шунтирование, в 15 случаях — бедренно-подколенная реконструкция, 5 больным выполнена гибридная реконструктивная операция (бедренно-подколенная реконструкция в сочетании с баллонной ангиопластикой артерий голени). У 15 пациентов имели место раны после некрэтомий и малых ампутаций на стопе, которые невозможно было закрыть при помощи аутодермопластики; у 2 больных были флегмоны стопы и у 3 — инфицированные раны;

у 4 пациентов раны локализовались на подошвенной поверхности стопы; в 3-х наблюдениях имелись краевые поражения костей стопы.

Из 24 больных группы сравнения 18 была выполнена бедренно-подколенная реконструкция, у 2 — бедренно-берцовое шунтирование, у 4 — гибридная реконструкция. У 13 пациентов были раны после некрэтомий и малых ампутаций на стопе, у 3 пациентов были флегмоны стопы и у 3 — инфицированные раны; у 5 пациентов раны локализовались на подошвенной поверхности стопы.

Лечение пациентам обеих групп назначали по следующей схеме: компенсация СД (перевод на дробную инсулинотерапию), метаболическая терапия, антибактериальная, антикоагулянтная и ангиотропная терапия, физические методы лечения, терапия, направленная на лечение остеопороза (препараты кальция).

Клиническими критериями эффективности лечения являлись: длительность подготовки к операциям на стопе, срок восстановления кожного покрова (после начала оперативного лечения), длительность стационарного лечения, частота местных послеоперационных осложнений (лизис кожных трансплантатов), бактериальная обсемененность ран в динамике. Восстановлением кожного покрова считали полную эпителизацию всех остаточных ран.

У пациентов сравнительной группы проводилось традиционное лечение ран, включающее этапные некрэтомии с использованием в последующем ежедневных перевязок с антисептиками, мазями, сорбентами и пр. (критериями выбора являлось состояние раневого ложа и количество раневого отделяемого). Подобное лечение проводилось до тех пор, пока не достигали критериев готовности гранулирующих ран к аутодермопластике.

С целью улучшения результатов лечения ран и язв у пациентов исследуемой группы применяли следующие методы лечения и их комбинации: фототерапию (ФТ), фотодинамическую терапию (ФДТ), этапное закрытие дефектов тканей синтетическим покрытием поликапролактон (PCL) (Nanopharma, Чехия) с аппликацией фибринового ступка и плазмы, обогащенной тромбоцитарным фактором роста (ТФР) без фибрина, вакуумная терапия ран аппаратом Acti VAC производства KCI (США), свободная аутодермопластика расщепленным кожным лоскутом.

В комплексе местного лечения ран использовали разработанный фототерапевтический мобильный аппарат Коробова-Шевченко-Ивановой «Барва-СДС/КШИ». Аппарат выполнен в виде камеры, состоящей из основания и Г-образного полого корпуса. На внутренней поверхности основания и внутренних поверхностях стенок корпуса установлены платы с излучающими светодиодами. Общее количество плат и расположение

светодиодов на платах обеспечивают равномерное облучение поверхности голени, голеностопного сустава и стопы с плотностью мощности не менее 5–10 мВт/см². В аппарате используются светодиоды, излучающие в синем ($\lambda_{\max} = 470$ нм), зеленом ($\lambda_{\max} = 525$ нм), красном ($\lambda_{\max} = 630$ нм) и инфракрасном ($\lambda_{\max} = 940$ нм) участках спектра. На разных этапах раневого процесса используется излучение различных участков спектра. На этапе альтерации используется излучение синего участка спектра (снимает отечность, купирует болевой синдром), на этапе экссудации — излучение зеленого участка спектра (способствует деконтаминации), на этапе пролиферации — излучение красного участка спектра (ускоряет регенерацию). Для питания и управления режимами работы светодиодов используется микропроцессорный блок питания и управления «Барва-МПБ», преобразующий переменный ток сети напряжением 220 В и частотой 50 Гц в непрерывный ток напряжением 12 В. Блок управления позволяет модулировать выходной ток с частотой от 1 Гц до 99 Гц с шагом 1 Гц. Блок оснащен таймером и цифровой индикацией частоты модуляции и продолжительности процедуры.

В качестве фотосенсибилизатора использовали производное хлорофиллов *a* и *b* Photolon («Белмедпрепараты» (Республика Беларусь)).

Целью закрытия ран синтетическим покрытием PCL с аппликацией фибринового сгустка и плазмы, обогащенной ТФР без фибрина, были: предотвращение вторичного инфицирования, стимуляция роста соединительной (грануляционной) ткани в ране для последующего выполнения аутодермопластики или заживления ее под покрытием путем раневой контракции.

Целью закрытия костных дефектов имплантатами было предотвращение развития остеомиелита и стимуляция остеогенеза.

Показаниями к использованию синтетического покрытия с аппликацией фибринового сгустка и плазмы, обогащенной ТФР без фибрина считали:

1. Дефект тканей стопы, который невозможно закрыть при помощи аутодермопластики (дно раны представлено костной или жировой тканью, наличие в дне ее сухожилий);

2. Дефект тканей стопы, требующий для закрытия собственными тканями резекции костей, существенно ухудшающий опорность стопы.

Целью лечения ран стопы с использованием вакуумной терапии считали очищение ран и стимуляцию роста грануляционной ткани в ране для дальнейшего закрытия синтетическим покрытием или выполнения аутодермопластики.

Показаниями к использованию ФТ и ФДТ считали:

1. Длительную ишемию с некробиозом тканей раны;
2. Инфицированную или гнойную рану.

Целью выполнения аутодермопластики считали окончательное закрытие раны стопы после предварительного этапного лечения.

Показаниями к выполнению аутодермопластики считали:

1. Наличие раны стопы, дном которой была здоровая грануляционная ткань;

2. Отсутствие тенденции к спонтанному заживлению.

Нами была разработана и применена следующая схема лечения ишемической и нейроишемической стопы диабетика.

На этапе подготовки к реваскуляризирующей операции при наличии выраженного отека проводили 3–5 сеансов ФТ синим светом (470–440 нм; длительность сеанса — 5–10 минут). При отсутствии перифокального отека ФТ ран проводили путем проведения 3–5 сеансов облучения зеленым светом (550–520 нм; длительность сеанса — 3–5 минут). Подводимая к ране энергия составляла в среднем 30–40 Дж/см². Плотность мощности света была в пределах 0,1–1,0 Вт/см², а время воздействия на рану варьировалось в зависимости от ее площади.

При необходимости выполняли вскрытие флегмон, хирургическую обработку ран с иссечением некрозов и ликвидацией гнойных затеков и терапию отрицательным давлением.

После стабилизации показателей гемодинамики и формирования четкой зоны демаркации выполняли ФДТ или ампутацию некротизированных пальцев с резекцией головок плюсневых костей. Открытые раневые поверхности закрывали синтетическим покрытием PCL (с моделированием контура конгруэнтно к краям раны и фиксацией шовным материалом Prolene 5 при необходимости) с аппликацией фибринового сгустка и плазмы, обогащенной ТФР без фибрина. В трех наблюдениях выполнялись краевые резекции костей с замещением дефектов костными имплантатами соответствующих размеров. После этого переходили на ФТ (облучение ран красным светом (660–630 нм) ежедневно, длительность сеансов — 10–15 мин, кратность сеансов зависела от площади ран) до появления условий к выполнению пластического закрытия дефектов или заживления путем контракции раны.

В последующем ежедневно выполняли перевязки с обработкой покрытия антисептиками (Диоксидин, Октенисепт и пр.). Если признаков нагноения под покрытием не было, перевязки выполняли в течение 14–32 суток с этапным срезанием краев синтетического покрытия по мере наступления раневой контракции и краевой эпителизации. При отсутствии тенденции к заживлению ран через 1 месяц покрытие снимали и планировали аутодермопластику расщепленным перфорированным кожным лоскутом. При явных признаках нагноения под покрытием (1 наблюдение)

его снимали, рану санировали на протяжении 3–5 дней, а затем повторяли процедуру закрытия раны синтетическим покрытием или монтировали систему для вакуумного лечения ран.

В случаях манифестации признаков инфекции в ранах стоп после реваскуляризации и формирования флегмон выполняли вскрытие гнойников с монтажом вакуумной системы на 7–14 суток до очищения раны, после чего применяли разработанный комплекс лечения (5 больных).

При локализации раны на подошвенной поверхности стопы (в 4 наблюдениях), что затрудняло аутодермопластику, применяли разработанную методику закрытия синтетическим покрытием (длительность лечения — 1–2 месяца).

Во всех наблюдениях пациентами было подписано соглашение об участии в исследовании. Весь перечень исследований и использованных методик лечения был одобрен этической комиссией ГУ «ИОНХ им. В.Т. Зайцева НАМНУ».

Результаты

Показатели регионарной гемодинамики у больных исследуемой группы и виды реваскуляризирующих операций приведены в табл. 1.

Показатели регионарной гемодинамики у пациентов исследуемой группы до и после реваскуляризации

Вид операции	Бедренно-берцовое шунтирование — 4 (16,7 %) наблюдения		Бедренно-подколенное шунтирование — 15 (62,5 %) наблюдений		Гибридная реконструктивная операция — 5 (20,8 %) наблюдений	
	До операции	После операции	До операции	После операции	До операции	После операции
ИРСД	0,34 ± 0,04	0,82 ± 0,06	0,27 ± 0,03	0,67 ± 0,08	0,19 ± 0,06	0,91 ± 0,05
TсрO ₂ (мм рт. ст.) на стопе	16,8 ± 4,6	48,6 ± 7,5	9,4 ± 3,5	39,6 ± 6,7	5,3 ± 2,5	32,9 ± 5,7

При обследовании пациентов сравнительной группы после реваскуляризирующих операций были определены сопоставимые показатели регионарной гемодинамики.

Среди пациентов исследуемой группы, которым выполнялось закрытие ран стопы с использованием полимерного покрытия, выполнялась 1–2 некрэктомии, у 13 больных наступила спонтанная эпителизация ран под покрытием в сроки до 35 суток. У 9 пациентов после снятия покрытия и ФДТ раны до контактной кровоточивости выполняли аутодермопластику: расщепленным перфорированным лоскутом, 1 пациент отказался от аутодермопластики, рана постепенно заживала вторичным натяжением в течение 4 месяцев — эпителизация на 70%. У всех больных после пластики расщепленным перфорированным кожным лоскутом через 1 месяц определялась полная эпителизация

раны. В 1 случае достигнута частичная (более 50%) эпителизация раны, что потребовало выполнения повторного курса лечения, рана эпителизовалась под синтетическим покрытием.

Из 24 больных группы сравнения, которым проводили традиционное лечение, выполнялось от 2 до 5 этапных некрэктомий, на протяжении 2–4 месяцев раны зажили вторичным натяжением и путем раневой контракции в 8 наблюдениях; уменьшение площади ран до 50% наблюдали у 6 больных, что потребовало выполнения аутодермопластики (на функционально значимых участках использовали неперфорированные лоскуты). Доля лизиса трансплантатов составила 20,2%, при этом в 3 наблюдениях лизис был тотальным. У 10 пациентов тенденции к заживлению ран отмечено не было и имело место прогрессирование некротического процесса, что в 8 случаях потребовало повторной госпитализации и пластического закрытия раны, а в 2-х случаях послужило причиной выполнения ампутации на голени.

Спектр идентифицируемой микробной флоры пациентов оказался весьма разнообразным: выделенные бактерии относились к 12 родам и 19 видам с сопоставимым представительством

Таблица 1

грамположительных (51,5%) и грамотрицательных (48,5%) таксонов. Доминирующими видами оказались *S. aureus* (С 25,79%) и *Ps. aeruginosa* (С 26,32%) — их совокупная доля составила почти 40% от всех выделенных бактерий. Из грамположительных микроорганизмов часто выделяли и других представителей *Staphylococcus* — *S. epidermidis* (С 12,11%) и *S. haemolyticus* (С 10,00%), а также *Enterococcus faecalis* (С 7,89%). Значимыми среди грамотрицательных бактерий были *A. baumani* (С 12,63%), *Klebsiella spp.* (С 7,89%), *Enterobacter cloacae* (С 7,89%). При этом, в монокультуре бактерии высевались в два раза реже, чем в составе ассоциаций (66,8% и 33,2%, соответственно). У пациентов обеих групп при поступлении уровень обсемененности ран превышал критический уровень (10⁵ КОЕ/мл). После проведения традиционного лечения степень бактериальной обсеменен-

ности снижалась с $3,29 \cdot 10^5 \pm 1,46 \cdot 10^5$ КОЕ/мл до $2,66 \cdot 10^5 \pm 1,23 \cdot 10^5$ КОЕ/мл. На фоне проводимого лечения этот показатель снижался незначительно и у 8 пациентов после аутодермопластики превышал критические значения, что коррелировало с лизисом трансплантатов. ФДТ снижала степень бактериальной обсемененности с $2,12 \cdot 10^2 \pm 1,43 \cdot 10^2$ КОЕ/мл до $1,60 \cdot 10 \pm 0,55 \cdot 10$ КОЕ/мл. Критический уровень обсемененности после первого сеанса ФДТ отмечен в 2 наблюдениях, что потребовало проведения повторной ФДТ.

Приводим клинический пример.

Пациент К., 68 лет, поступил в клинику ГУ «Институт общей и неотложной хирургии им. В.Т. Зайцева НАМНУ» с явлениями критической ишемии правой нижней конечности на фоне СД II типа. Лечился в течение 2-х месяцев в ЦРБ по месту жительства, где ему была выполнена ампутация I пальца с плюсневой костью. По данным УЗИ и ангиографии – протяженная окклюзия подколенной и ПББА. Имеются обширные некрозы на стопе (в области удаленного I пальца и плюсневой кости, в дне одной из ран визуализируется опил плюсневой кости с признаками остеомиелита (рис. 1).

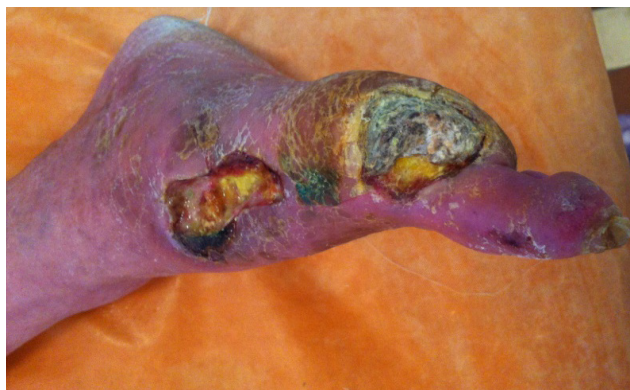

Рис. 1. Пациент К., 68 лет. Вид стопы при поступлении

После предоперационной подготовки, включавшей, помимо традиционных мероприятий, ФТ зеленым светом (550–520 нм; длительность сеанса – 3–5 минут, кратность – 5 сеансов) (рис. 2), в плановом порядке выполнено бедренно-заднеберцовое аутовенозное шунтирование.

После ревазуляризирующей операции в комплексе местного лечения проведено 3 сеанса ФТ зеленым светом, после чего проведен один сеанс ФДТ (рис. 3).

В дальнейшем во время перевязок рана обрабатывалась растворами антисептиков и облучалась красным светом (660–630 нм) ежедневно, длительность сеансов – 10 мин.

На 10-е сутки после ревазуляризирующей операции в условиях перевязочной выполнена краевая резекция измененного участка плюсневой кости, дефект закрыт костным имплантатом (рис. 4). Продолжалась ФТ.

На 12-е сутки лечения в условиях перевязочной произведено закрытие раны синтетическим покрытием поликапролактон (PCL), (Nanopharma, Чехия) (с моделированием контура конгруэнтно к краям раны) с аппликацией плазмы, обогащенной ТФР без фибрина по разработанной методике (рис. 5, 6).

Пациент выписан на 15-е сутки после операции, проводилось местное лечение в режиме дневного стационара. Раны зажили на 31-е сутки после операции.

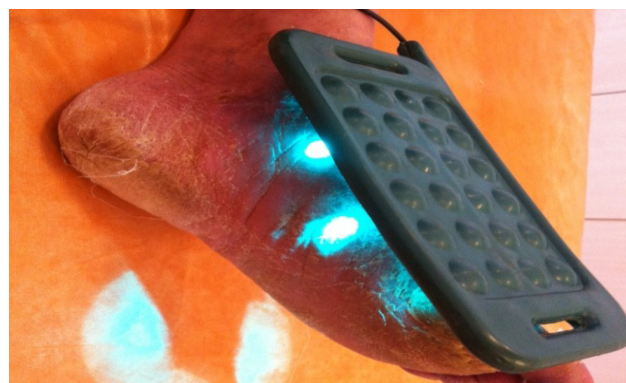


Рис. 2. Пациент К., 68 лет. Фототерапия на этапе предоперационной подготовки

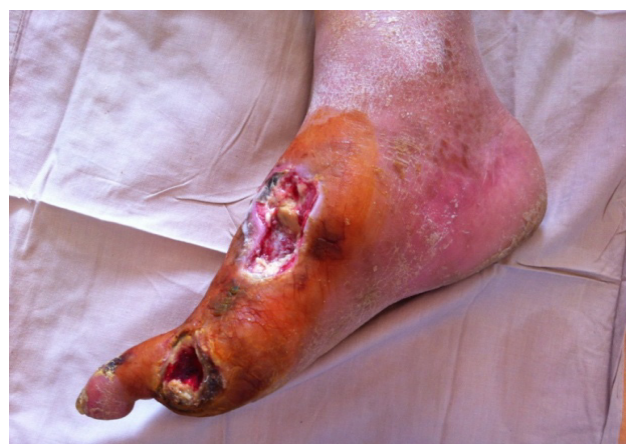

Рис. 3. Пациент К., 68 лет. Вид раны после ФДТ (3-и сутки после операции)

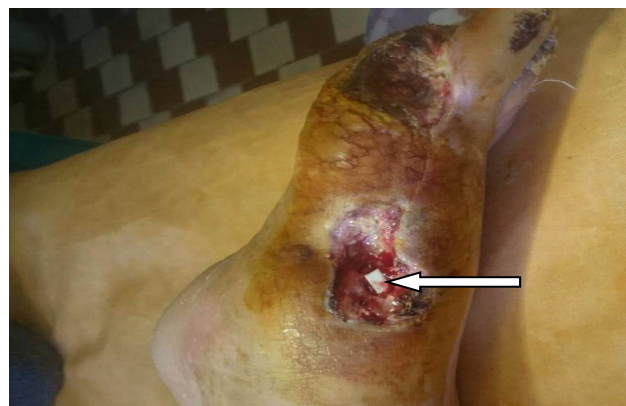

Рис. 4. Пациент К., 68 лет. Вид раны после хирургической обработки и установки костного имплантата (показан стрелкой)

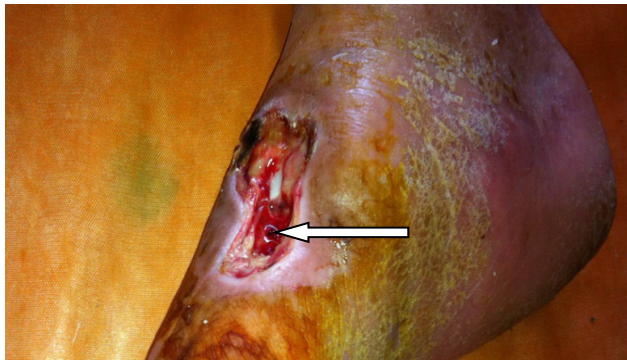

Рис. 5. Пациент К., 68 лет. На рану нанесен фибриновый сгусток (показан стрелкой)

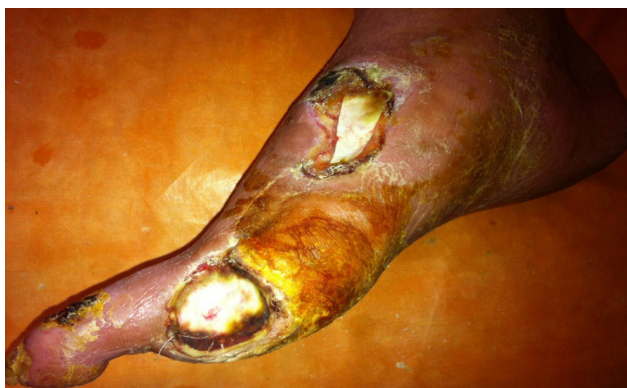

Рис. 6. Пациент К., 68 лет. Раны закрыты синтетическим покрытием PCL (вид ран на 3-и сутки после манипуляции)

Обсуждение

Разработанная методика лечения пациентов с ишемической и нейроишемической стопой диабетика с использованием ФТ, ФДТ, синтетических краевых покрытий, костных имплантатов и ТФР является достаточно эффективной, позволяет сократить сроки подготовки больного к реваскуляризирующей операции и пластическому закрытию ран, тогда как при использовании традиционного местного лечения подготовка пациентов к реваскуляризирующей операции протекает длительно и требует многократной смены режимов антибактериальной терапии, а кожная пластика заканчивается частичным или полным лизисом трансплантата. Проведение

ФДТ на этапе подготовки ран к пластическому закрытию существенно снижает бактериальную обсемененность и число этапных некрэктомий, а также потребность в антибактериальной терапии. Использование комбинированного метода лечения ишемической и нейроишемической диабетической стопы приводит к уменьшению сроков восстановления кожных покровов и сведению лизиса ауто-трансплантатов до 0%.

Выводы

1. Пластическое закрытие ран нижних конечностей после реваскуляризирующей операции при синдроме ишемической и смешанной диабетической стопы показано в случаях, когда раны не имеют тенденции к спонтанному заживлению.

2. Внедрение разработанной тактики лечения «проблемных» ран нижних конечностей позволило достичь их полного заживления у 91,7% больных, частичного заживления (более 50%) у 8,3% больных и избежать выполнения высоких ампутаций.

3. По нашему мнению, применение комплекса лечения, включающего ФТ, ФДТ, закрытие ран синтетическим покрытием с ТФР, а также закрытие костных дефектов имплантатами является чрезвычайно эффективным стимулятором развития в ране грануляционной ткани, пригодной для дальнейшей аутодермопластики.

Литература

1. Norgren L, Hiatt WR, Dormandy JATASC II Working Group, et al. Inter-society consensus for the management of peripheral arterial disease (TASC II). *J Vasc Surg.* 2007;45S:S5.
2. Eskelinen E, Luther M, Eskelinen A, Lepantalo M. Infrapopliteal bypass reduces amputation incidence in elderly patients: a population-based study. *Eur J Vasc Endovasc Surg.* 2003;26:65.
3. Eltzhig HK, Collard CD. Vascular ischaemia and reperfusion injury. *Br Med Bull.* 2004;70:71-86.
4. Gibbons GW. Lower extremity bypass in patients with diabetic foot ulcers. *Surg Clin North Am.* 2003;83:659.
5. Коробов АМ, Коробов ВА, Лесная ТА. Фототерапевтические аппараты Коробова серии «Барва». Изд. второе, перераб. и доп. Харьков: Контраст; 2008. 176 с.