



**Член-кор. НАМН України
О.В. Синяченко*,**

проф. Л.М. Пасиешвили

Донецкий национальный медицинский
университет МОЗ Украины*

Кафедра внутренней медицины №1

Харьковский национальный медицинский
университет МОЗ Украины

Кафедра общей практики — семейной
медицины и внутренних болезней

Ревматоидный артрит: дефиниция, клинико-патогенетические аспекты

Дефиниция. На сегодняшний день ревматоидный артрит — RA (*rheumatoid arthritis*) рассматривают как хроническое прогрессирующее заболевание неизвестной этиологии с аутоиммунным механизмом развития и системным поражением соединительной ткани. Его течение сопровождается разрушением суставного хряща по типу эрозивно-деструктивного полиартрита и образующих сустав костей с последующей деформацией суставов и нарушением их функции. Симметричность поражения мелких и крупных суставов с вовлечением в воспалительный процесс внутренних органов и систем (легких, сердца и кровеносных сосудов, почек, кожи, глаз) является «визитной карточкой» заболевания.

Название РА происходит от (др.-греч. ῥεύμα) что значит «течение», суффикс *-оидный* означает «подобный», ἄρθρον переводится как «сустав» и суффикс *-ит* (гр. — *itis*) обозначает «состояние воспаления».

Ревматоидный артрит входит в триаду наиболее часто встречающейся патологии костно-суставной системы, которую возглавляют остеоартроз (остеоартрит) и остеопороз.

Первые проявления заболевания датируются 4500 г. до н. э.; их обнаружили на остатках скелетов индейцев в Теннесси, США. Первый документ, описывающий проявления, очень напоминающие симптомы РА, датируется 123 г.

Клинические проявления РА довольно часто встречаются у людей, запечатленных на картинах фламандских художников, например, «Три грации» Рубенса.

Первое описание РА как самостоятельной нозологической формы (под названием первичной астенической подагры — *la goutte asthénique primitive*)

датировано 1800 годом, когда Ландре-Бове О.Ж. по результатам наблюдений в госпитале Сальпетриер под руководством Ф. Пинеля описал пациентов с характерным поражением суставов. Своё современное название заболевание получило в 1859 г. в опубликованном А.Б. Гарро «Трактате о природе и лечении подагры и ревматической подагры».

Эпидемиология. Заболевание распространено повсеместно во всех этнических группах. Частота встречаемости в общей популяции составляет 0,5—1%, у лиц пожилого возраста она достигает 5%, т.е. диагностируется у каждого сотого жителя Земли. Впервые выявленный РА ежегодно устанавливается у 5—50 человек на 100 тыс. населения. Заболевание характеризуется высокой инвалидностью (70%), которая наступает довольно рано. В 2010 году в мире у 49 тысяч пациентов РА стал причиной летального исхода. Основными причинами смерти заболевания являются инфекционные осложнения и почечная недостаточность.

РА встречается в любом возрасте, однако средний возраст начала заболевания составляет 40—50 лет для женщин и несколько больше для мужчин; женщины заболевают в 3—5 раз чаще. В тоже время показано, что у женщин, которые длительный период кормят грудью, вероятность развития РА снижается. Кормление грудью в течение 24 месяцев и дольше понижает риск развития РА вдвое.

Этиология заболевания и до настоящего времени остается неизвестной.

К предрасполагающим факторам РА относят: пол, возраст, наследственную предрасположенность (наличие заболеваний у кровных родственников), профессии (работа на химических предприятиях, в фар-

мацевтичеської промисловості), радіаційний фон, стрес, гострі та хронічні інфекції, гормональні порушення, вагітність.

Як і для більшості аутоімунних захворювань, виділяють 3 основних фактора його виникнення («ревматологічна триада»):

1. *Генетична схильність*

- Наследственная склонность к аутоиммунным реакциям.

- Частіше зустрічається у носіїв певного антигена класу МНС II: HLA- DR1, DR4 та HLA-B27.

2. *Інфекційний фактор*. Гіпотетичними триггерами ревматических захворювань можуть виступати:

- параміксовіруси — віруси паротита, кори, респіраторно-синцитіальної інфекції;

- гепатовіруси — вірус гепатиту В; герпесвіруси — віруси простого герпеса, опоясуючого лишая, цитомегаловірус, вірус Епштейна-Барр (значно вище в синовіальній рідині хворих РА; у 80% пацієнтів виявляються антитіла до вірусу в крові); ретровіруси — Т-лімфотропний вірус.

3. *Пусковий фактор* — переохолодження, гіперінсоляція, інтоксикації, мутагенні медикаменти, ендокринопатії, стреси тощо.

Одним з основних місць прикладання захворювання є суглоби. Нормальний суглобовий хрящ виконує дві основні функції: поглинання тиску шляхом деформації в час механічного навантаження та забезпечення гладкості суглобових поверхонь. Хрящова тканина не має кровоносних та лімфатических судин, в зв'язі з чим, взаємодія між клітинами, доставка до них поживних речовин та видалення продуктів метаболізму здійснюється шляхом дифузії через внеклітинний матрикс, в який поглинені хондроцити.

Кожний хондроцит розглядається як окрема метаболічна одиниця хряща, ізольована від сусідніх клітин, але відповідальна за продукцію елементів внеклітинного матриксу. На частку води в внеклітинному матриксі припадає близько 70% від загальної маси.

Біохімічний склад хряща неоднорідний (рис. 1). Коллаген формує фібриллы, які становлять половину сухого органічного залишку хряща. Розноманітність класів та типів коллагену забезпечує функцію опору розтягненню хряща. Протеоглікани належать до білків та надають хрящу здатність зворотньо деформуватися. Фібромодулін розташований на поверхні коллагенових фібрилл та угнітає коллагеновий фібріллогенез. Фібронектин сприяє процесам взаємодії з клітинними мембранами та іншими складовими матриксу, негативно впливає на метаболізм хондроцитів, угнітає синтез агрекану та стимулює катаболічні процеси. Олігомерний матриксний протеїн хряща (ОМПХ) належить до тромбоспондінів та бере участь у розвитку хондроцитів.

Найбільш поширеною є наступна теорія патогенезу РА.

Некий гіпотетичний екзогенний та ендогенний агент, потрапляючи в суглоб, обробляється макрофагами та дентритними клітинами та на їхній поверхні презентується хелперною субстанцією Т-лімфоцитів. Сенсибілізовані Т-клітини шляхом прямих міжклітинних взаємодій та виробки цитокінів активують макрофаги та фібробласти, які, в свою чергу, продуцують провоспалительні цитокіни, стимулюючи ріст та проліферацію тих же Т-лімфоцитів, а також моноцитів, синовіоцитів, хондроцитів та інших ефекторних клітин, не-

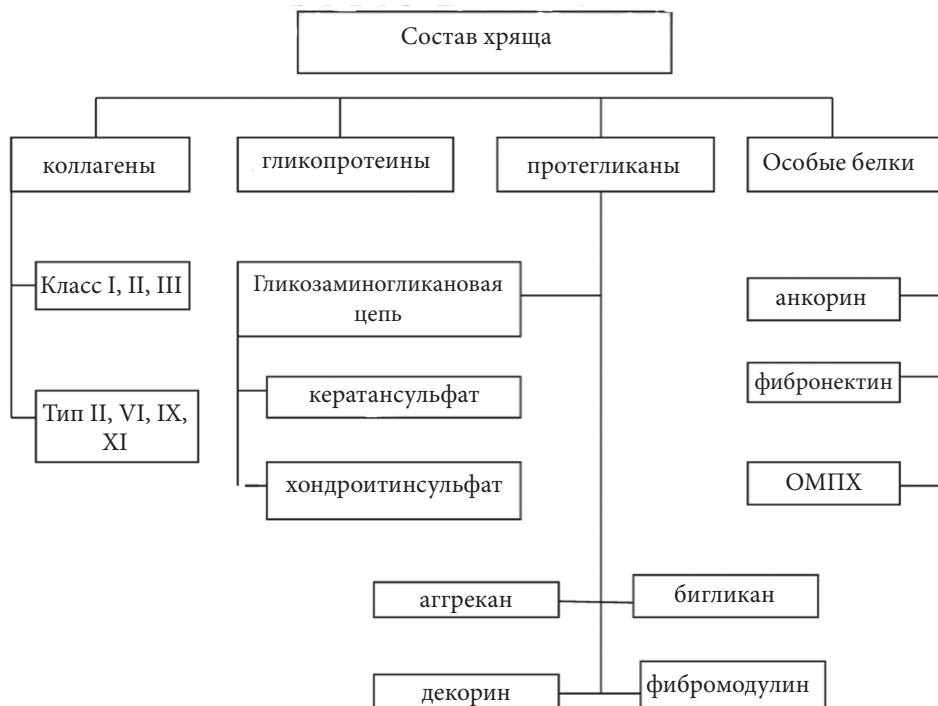

Рис. 1. Біохімічний склад суглобового хряща

посредственно участвующих в разрушении суставного хряща и кости.

Провоспалительные цитокины (низкомолекулярные белковые клеточные регуляторы) участвуют в процессах межклеточного взаимодействия. Каждый цитокин обладает перекрещивающейся и синергической активностью с другими цитокинами (цитокиновая сеть). Деструктивные цитокины (интерлейкин-1 β , ИЛ-17 и ФНО- α) индуцируют увеличение высвобождения протеаз, угнетают синтез протеогликанов и коллагенов хондроцитами, тогда как, регуляторные цитокины (ИЛ-4, ИЛ-10, ИЛ-13) уменьшают продукцию ИЛ-1 β , увеличивают синтез антагониста рецептора ИЛ-1 β , снижают активность индуцибельной NO-синтазы в синовиальной среде. Деструкцию тканей сустава определяет ИЛ-17, способный имитировать свойства ФНО- α , вызывающего распад хряща и эрозии кости. ИЛ-1 β в артикулярных тканях, повреждая хондроциты и синовиоциты, способствует высвобождению мембранных фосфолипидов, из которых с помощью фосфолипазы-А выделяется арахидоновая кислота. Последняя, мобилизуется ЦОГ-2 и 5-липооксигеназой в провоспалительные простагландины и лейкотриены. ИЛ-1 β , ИЛ-6 и ФНО- α у больных РА регулируют в печени синтез, секрецию и клиренс С-реактивного протеина.

Цитокиновый каскад играет ключевую роль в разрывании инициированной Т-лимфоцитами цепи иммуновоспалительных реакций при РА, в том числе аутоиммунных.

Вторая цепь патогенеза РА — нарушения гуморального иммунитета. После предоставления обработанного макрофагами антигена В-лимфоцитам последние трансформируются в плазматические клетки, вырабатывающие антитела с дальнейшим образованием иммунных комплексов, в том числе при РА комплекса IgG-ревматоидный фактор (РФ). Активация В-клеток также происходит под влиянием ИЛ-1 β и ИЛ-4. Причина образования РФ (аутоантител к Fc-фрагменту собственного измененного IgG) остается неясной. Наиболее вероятной представляется гипотеза о дефекте иммунокомплексных клеток — нарушение толерантности к IgG, которое вызвано геном иммунного ответа, сцепленным с HLA-DR4.

Если клеточно-опосредованные механизмы играют ведущую роль в поражении суставов, то гуморальные иммунные нарушения ответственны, прежде всего, за внесуставные проявления заболеваний. Именно этим объясняется высокая эффективность плазмафереза и других элиминационных процедур у больных с внесуставными проявлениями заболевания.

Основным антигенным фактором в антикератиновых антителах и антителах к перинуклеарному фактору, которые выявляются при РА, является цитрулиновый остаток — посттрансляционная модификация аминокислоты аргинин. Цитрулиновые белки образуются в конечный период жизни некоторых клеток, тем самым усиливая апоптоз. Цитрулиновый фибрин выявляется в суставных тканях при артрите; их высокие уровни образуются в паннусе. На позд-

них этапах заболевания пролиферативные процессы (рост паннуса) могут не зависеть от аутоиммунных механизмов и поддерживаются автономно.

Развитие воспаления в суставе приводит к возрастанию внутриартикулярного давления, что вызывает окклюзию кровеносных сосудов и падение парциального давления кислорода, завершающихся ишемией синовиальной оболочки. Последняя сопровождается повышением активности ксантиноксидазы (КО), генерацией супероксидных радикалов, усилением процессов ПОЛ и, как следствие, повреждением клеток синовиоцитов. Возникающая повышенная проницаемость мембран способствует выходу цитопroteаз, которые опять-таки активируют КО и увеличивают продукцию кислородных радикалов. Образующиеся пероксидазы липидов, стимулируют синтез простагландинов, калликреиновую систему и высвобождение гистамина из тучных клеток, что инициирует и поддерживает воспаление.

При РА наблюдается нарушение жирового обмена, проявляющееся гиперпродукцией атерогенных липидов и липопroteидов, что в последующем может способствовать развитию тяжелых сердечно-сосудистых осложнений. Показатели липидемии при артрите коррелируют с уровнем в крови лептина, инсулина и С-РП, т.е. параметрами, которые относятся к факторам риска атеросклероза. В тоже время, липидный профиль у таких больных мало соотносится с уровнем метаболитов костной ткани.

Таким образом, патогенез РА представляет собой сложный комплекс нарушения аутоиммунных механизмов, итогом которого является развитие воспалительной реакции в суставной ткани, дериватах суставов и внутренних органов.

Клиническая картина. Дебют заболевания может иметь различные варианты. Примерно у 60% больных РА начинается постепенно с общих симптомов — утомляемость, снижение работоспособности, снижение аппетита, слабость. При этом могут возникать и неспецифические симптомы поражения опорно-двигательного аппарата (по типу артралгий) в отсутствие явных симптомов артрита. Эти симптомы могут сохраняться в течение нескольких недель или месяцев, что часто затрудняет диагностику РА. По мере прогрессирования заболевания появляются характерные для него симптомы, включая симметричный артрит с поражением суставов кистей, стоп, коленных и лучезапястных суставов.

У 10% пациентов наблюдается быстрое развитие полиартрита, часто в сочетании с общими симптомами: лихорадкой, увеличением лимфатических узлов и спленомегалией.

У 30% больных начальные симптомы болезни ограничиваются признаками поражения одного или нескольких суставов. Впоследствии поражение суставов обычно приобретает симметричный характер, хотя у некоторых больных оно может оставаться асимметричным (рис. 2).

В англоязычной литературе выделяют **8 неспецифических клинических симптомов**, которые могут нацелить врача на возможное формирование РА.

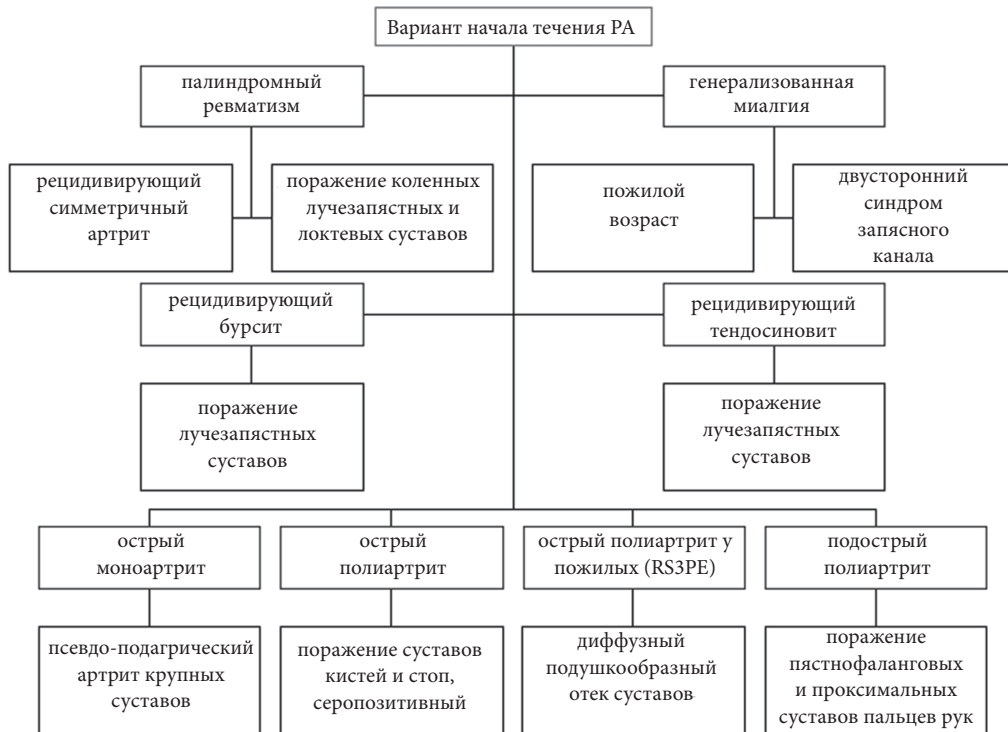


Рис. 2. Варианты дебюта ревматоидного артрита

Так, среди них:

— долго заживающие травмы, особенно касающиеся поражения костно-суставной системы, например, вывихнутая щиколотка, как «результат» игровой травмы у молодых;

— онемение или «пощипывание» в руках, возникающие в результате развития туннельного синдрома запястья. Ощущение при этом такое же, как при ударе локтевого отростка. Пощипывание вызвано тем, что припухлость в плече сдавливает нервы. Ночью такое ощущение усиливается;

— боль на носках стоп, реже пятках. Женщины в таких случаях перестают носить туфли на каблуках. Причина этого — подошвенный фасциит: болезнь ступней, вызванная опуханием ткани на подошве около пятки;

— возможное развитие синдрома Шегрена — аутоиммунного заболевания, вызывающего сухость слизистых оболочек глаз, полости рта, носа, зева или кожи. Возникает из-за снижения функции секреторных желез. Синдром может проявиться уже на ранних стадиях РА, но маловероятно, что это будет единственный его симптом;

— ноющая боль в суставах, обычно продолжающаяся не меньше недели. Часто суставная боль симметрична: охватывает обе руки, стопы, колени или щиколотки;

— утренняя скованность, продолжающаяся более 30 минут;

— блокада суставов, в частности коленей и локтей. Это происходит из-за большого количества опухших сухожилий вокруг сустава, которые не дают ему согнуться. Такая ситуация опасна образованием кисты, которая может препятствовать движению;

— образование узелков, так называемых «твердых вздутий», которые появляются около пораженных суставов. Обычно встречаются на поздних стадиях заболевания.

Характерными особенностями суставного синдрома при РА являются:

- Утренняя скованность в суставах кистей — 30 минут и более (пациент не может сжать кисть в кулак).

- Стойкое припухание мелких суставов кистей и стоп не менее 6 недель, с постепенным развитием воспалительного процесса в других суставах.

- Симметричный характер поражения суставов конечностей. Формирование ревматоидной кисти — деформация по типу «бутоньерки», «лебединой шеи», «руки с лорнетом»; ревматоидной стопы — деформация 1 пальца; ревматоидного коленного сустава (киста Бейкера, сгибательные деформации). В шейном отделе позвоночника — подвывихи атлантоосевого сустава; перстнечирпаловидный сустав — огрубение голоса, нарушение глотания.

Наиболее характерным симптом РА является **боль в пораженных суставах, усиливающаяся при движении**. Она обусловлена, главным образом, раздражением нервных окончаний суставной капсулы, крайне чувствительной к растяжению и сдавлению. Боль, припухлость и болезненность при пальпации в начале заболевания могут распространяться и на околосуставные ткани, что является проявлением увеличения объема синовиальной жидкости, гипертрофии синовиальной оболочки и утолщения суставной капсулы. Выраженность этого симптома при РА зависит от степени поражения сустава, хотя и не всегда соответствует выраженности воспаления. Ча-

сто наблюдается местное повышение температуры (особенно при поражении крупных суставов), однако покраснение кожи нехарактерно.

РА может протекать с поражением любых суставов, **некоторые из них, включая пястно-фаланговые и проксимальные межфаланговые, страдают особенно часто**, а дистальные межфаланговые суставы, наоборот, редко.

Почти у всех больных наблюдается *поражение запястий*: их тугоподвижность, деформация и синдром запястного канала. *Артрит локтевых суставов* сопровождается их сгибательной контрактурой, которая может появляться на ранних стадиях бо-

лезни. При поражении коленных суставов может наблюдаться гипертрофия синовиальной оболочки, накопление выпота в суставной полости, что часто приводит к слабости связок. При этом в области подколенной ямки может образоваться **киста Бейкера**, представляющая собой выпячивание синовиальной сумки. При разрыве кисты возникают боль и припухлость в подколенной ямке (рис. 3).

Артрит плюневых, голеностопных и подтаранных суставов может стать причиной интенсивной боли при ходьбе и деформаций стоп.

Поражение позвоночника обычно ограничивается верхней частью шейного отдела; изменения пояснич-

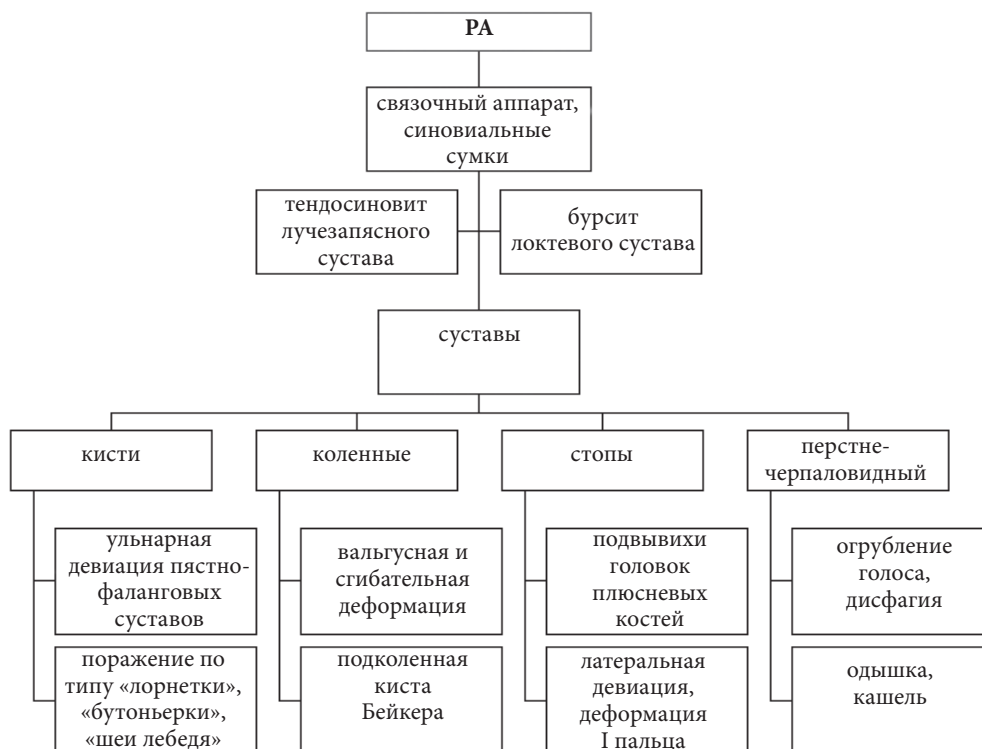

Рис. 3. Характеристика периферического суставного синдрома при РА (О.В.Синяченко, 2012)

ного отдела и боль в пояснице не характерны (рис. 4). Артрит и бурсит межпозвоночных суставов верхних шейных позвонков могут приводить к подвывиху срединного атлантоосевого сустава, что обычно проявляется лишь болью в затылке, но иногда приводит к сдавлению спинного мозга.

Скованность в суставах наиболее выражена после длительного покоя. Ее возникновение связывают с временным, а в последующем и количественным нарушением выработки глюкокортикоидов. Считается, что утренняя скованность продолжительностью более 1 часа — почти всегда свидетельствует о РА и позволяет отличить его от не воспалительного поражения суставов. Однако в настоящее время обсуждается вопрос о том, что утренняя скованность часто сопутствует хроническим невоспалительным заболеваниям суставов и поэтому не может служить надежным дифференциально-диагностическим признаком РА.

На ранних стадиях заболевания подвижность суставов ограничена из-за боли. Обычно больной старается держать сустав согнутым, поскольку в этом положении увеличивается объем суставной полости и уменьшается растяжение капсулы. На более поздних стадиях заболевания фиброзный или костный анкилоз и контрактуры приводят к стойкой деформации сустава.

По мере прогрессирования заболевания развиваются характерные деформации суставов. Они могут быть обусловлены множеством причин (рис. 4):

- слабостью поддерживающих околоуставных структур,
- растяжением или повреждением связок, сухожилий и капсулы сустава,
- разрушением хряща,
- нарушением характера приложения мышечного усилия и распределения нагрузки на пораженный сустав.

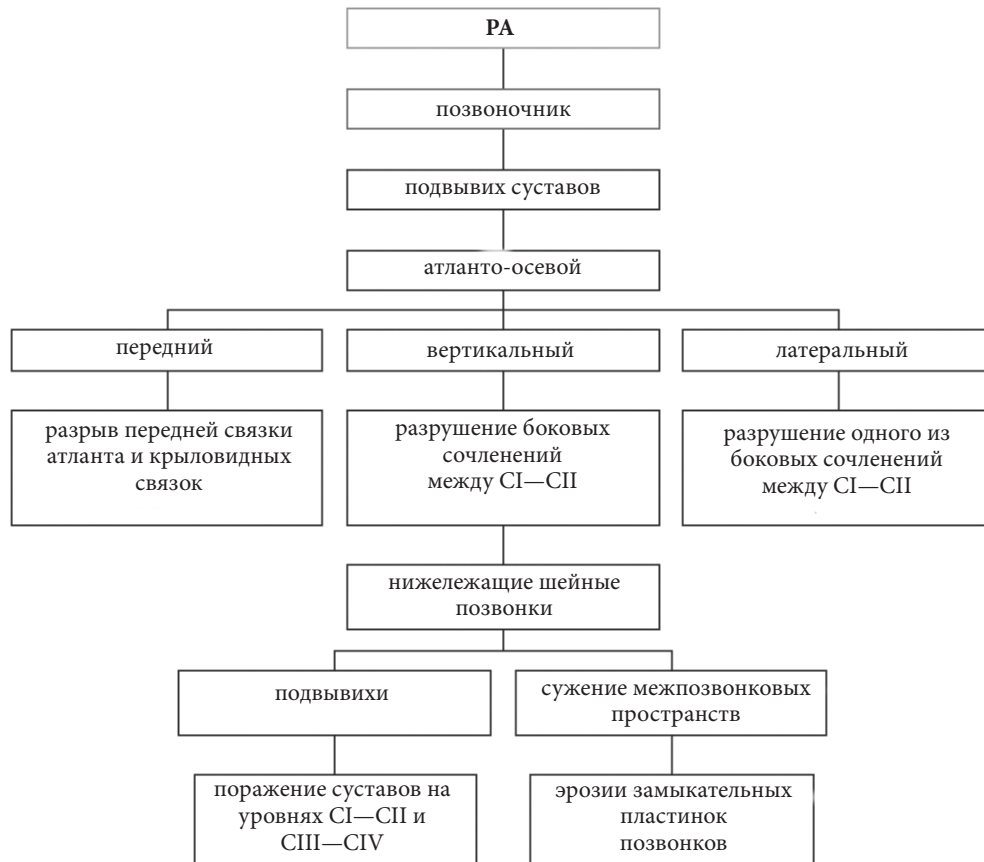


Рис. 4. Характеристика поражений шейных позвонков при РА (Синяченко О.В., 2012)

Типичные для ревматоидного артрита **симптомы деформации кисти** включают:

- 1) отклонение ее в сторону лучевой, а пальцев — в сторону локтевой кости, часто с подвывихами проксимальных фаланг в ладонную сторону (Z-образная деформация);
- 2) переразгибание пальцев в проксимальных и компенсаторное сгибание в дистальных межфаланговых суставах (деформация в виде «лебединой шеи»);
- 3) сгибание пальцев в проксимальных и разгибание в дистальных межфаланговых суставах (палец в положении застегивания пуговицы);
- 4) переразгибание в межфаланговом и сгибание в пястно-фаланговом суставе большого пальца; при этом палец утрачивает подвижность, и больной не может захватывать мелкие предметы.

Поражение суставов стопы при ревматоидном артрите — обычно приводит к ее вальгусной деформации, подвывиху головок плюсневых костей со смещением их в подошвенную сторону, расширению переднего отдела стопы, вальгусной деформации большого пальца, подвывиху пальцев с их смещением вверх и отклонением в латеральную сторону.

При длительном воспалении в суставах формируется атрофия мышц, прилегающих к суставу, что приводит к снижению мышечной силы в конечностях. С течением времени формируются болевые контрактуры, подвывихи суставов кистей, стоп, крупных суставов (рис. 5).

Специфическое формирование деформации суставов обусловлено поражением околосуставных тканей:

- тендосиновит в области лучезапястного сустава и кисти (воспаление сухожилия, характеризуется припухлостью, болью и отчетливым скрипом во время движения);
- бурситы, особенно в области локтевого сустава;
- поражение связочного аппарата с развитием повышенной подвижности и деформаций;
- поражение мышц: атрофия мышц, чаще лекарственная (стероидная, а также на фоне приема пенициллина или аминохинолиновых производных).

Атрофия мышц может развиваться в первые недели после начала заболевания и обычно бывает наиболее выражена вблизи пораженных суставов. При биопсии обнаруживают атрофию и некроз белых мышечных волокон, иногда — инфильтраты из лимфоцитов, макрофагов и плазматических клеток.

У 20—30% пациентов наблюдается развитие ревматоидных узелков (рис. 5) — плотных подкожных образований, в типичных случаях локализованных в областях, часто подвергающихся травматизации (в области локтевого отростка, на разгибательной поверхности предплечья, ахиллова сухожилия, затылке). Очень редко обнаруживают во внутренних органах (например, в легких и мозговых оболочках).

При гистологическом исследовании в центре узелка обнаруживают зону фибриноидного некроза, со-

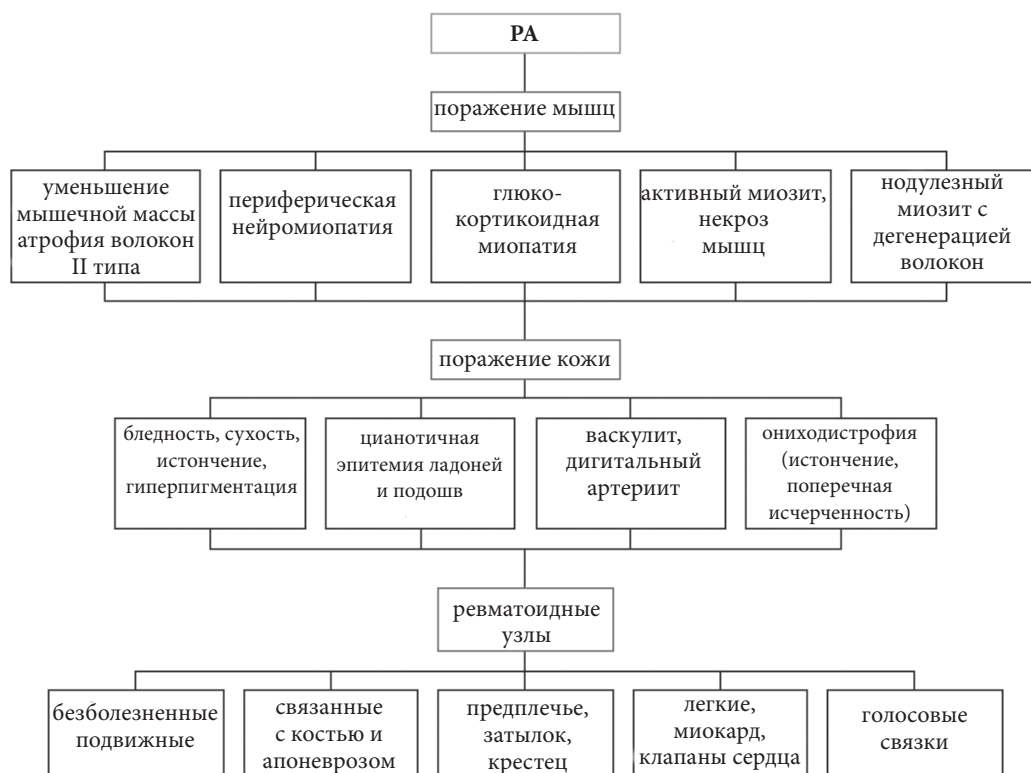


Рис. 5. Характеристика кожно-мышечного синдрома и ревматоидных узелков при РА (О.В. Синяченко, 2016)

держущую коллагеновые и неколлагеновые волокна и клеточный детрит. Вокруг этой зоны располагаются макрофаги. Наружный слой узелков образован грануляционной тканью. Исследование узелков на ранних стадиях их формирования показало, что в основе этого процесса может лежать очаговый васкулит.

Они могут иметь разные размеры и плотность. Обычно узелки не беспокоят больного, однако травмы и инфекции могут приводить к их изъязвлению.

Сочетание ревматоидных узелков с узловым пневмокониозом известно как **синдром Каплана**. Узелки могут разрушаться, при этом возможны образование полостей, бронхоплевральных свищей или пневмоторакса.

Внесуставные проявления (ExRA) ревматоидного артрита встречаются примерно у 40% пациентов, при этом у 15% из них развиваются тяжелые формы заболевания. Различные проявления могут быть обусловлены различными патогенетическими механизмами, в том числе сосудистыми аномалиями.

ExRA проявления могут быть разделены на следующие группы: серозит (перикардит и плеврит), васкулит (поражение кожи или внутреннего органа), нейропатия (моно- или полинейропатия), ревматоидные заболевания легких (интерстициальная болезнь легких, облитерирующий бронхиолит, пневмонии), тяжелые глазные проявления (склерит / эписклерит / васкулит сетчатки), синдром Фелти, ревматоидные узелки, вторичный синдром Шегрена.

Кожные проявления заболевания также многообразны и связаны как с непосредственным пора-

жением ее составляющих, так и сосудистого русла (рис. 4). Хотя васкулит с обширным поражением органов встречается редко, более легкие его формы распространены довольно широко. Так, единственным проявлением васкулита может быть дистальная сенсорная нейропатия или множественная мононейропатия.

Обычное проявление васкулита кожи — группы коричневых пятнышек на ногтевых ложах, ногтевых валиках и подушечках пальцев. Возможно также появление крупных ишемических язв, особенно на ногах. Описаны случаи васкулита с развитием инфаркта миокарда, поражением легких, толстой кишки, печени, селезенки, поджелудочной железы, лимфатических узлов и яичек.

Частота распространенности ExRA представлена на диаграмме (рис. 6).

Поражение легких и плевры чаще встречается у мужчин и может проявляться плевритом, пневмосклерозом, ревматоидными узелками в плевре и легких, пневмонитом и артериитом. Плеврит при РА обычно протекает бессимптомно и обнаруживается лишь на аутопсии; пневмосклероз может приводить к снижению диффузионной способности легких (одышка). Редкое осложнение РА — легочная гипертензия, обусловленная облитерацией сосудов легких.

Артрит перстнечерпаловидного хряща и ревматоидные узелки в гортани могут приводить к обструкции верхних дыхательных путей.

Клинические признаки **поражения сердца** наблюдаются редко, однако у половины больных на аутопсии обнаруживают перикардит. И, хотя в большин-

стве случаев перикардит протекает бессимптомно, иногда он приводит к **тампонаде сердца** и гибели больного. Редко у некоторых больных развивается **хронический констриктивный перикардит**.

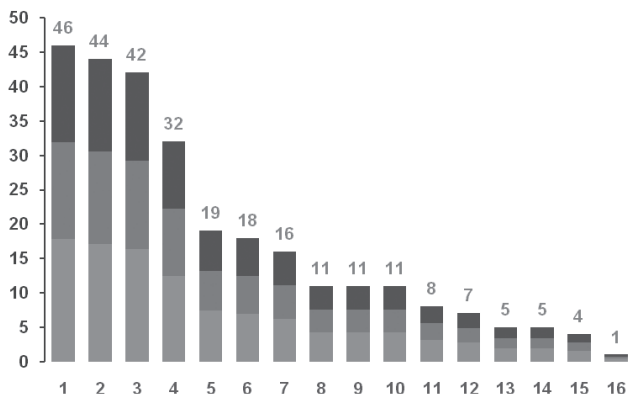


Рис. 6. Частота (%) отдельных экстраартикулярных признаков у больных РА (собственные данные Синяченко О.В., 2013).

1 — поражение миокарда, 2 — поражение эндокарда, 3 — поражение мышц, 4 — поражение печени, 5 — периферические ревматоидные узлы, 6 — поражение периферической нервной системы, 7 — поражение лимфоузлов, 8 — дигитальный артериит, 9 — поражение почек, 10 — поражение центральной нервной системы, 11 — поражение легких, 12 — серозиты, 13 — сетчатое ливедо, 14 — синдром Шегрена, 15 — увеит, 16 — тиреоидит

Причиной **неврологических нарушений** при РА могут стать подвывихи срединного атлантоосевого сустава и межпозвоночных суставов средних шейных позвонков. Кроме того, деформации суставов и разрастание синовиальной оболочки иногда приводят к туннельным нейропатиям в результате сдавления срединного, локтевого нервов, заднего межкостного нерва предплечья или глубокого малоберцового нерва. Нейропатии могут быть обусловлены также васкулитом. Непосредственные поражения ЦНС при РА редки.

Поражение почек наблюдается в 60% случаев и может проявляться амилоидозом, гломерулонефритом, нефроангиосклерозом, острым или подострым пиелитом, хроническим интерстициальным нефритом, ангиитом.

Наиболее часто РА сопровождается амилоидозом, возникновение которого связывают с появлением клона амилоидобразующих клеток (амилоидобластов) под действием длительной антигенной стимуляции в условиях подавления клеточного иммунитета.

Одним из частых внесуставных проявлений РА является лимфаденопатия (встречается у 25—30% пациентов). Величина лимфатических узлов может быть от горошины до ореха, они плотные, безболезненные, подвижные. Частая их локализация — подчелюстная область, шея, подмышечная впадина, область внутреннего надмыщелка локтя, пах. Их гистологическое исследование выявляет неспецифические воспалительные и дегенеративные изменения.

Остеопороз при РА возникает часто и может усугубляться при лечении глюкокортикоидами. Глю-

кокортикоиды, даже в низких дозах, могут вызвать выраженную потерю костной массы, особенно в начале лечения. Остеопения затрагивает не только суставные поверхности костей, но и участки длинных костей, отдаленные от пораженных суставов.

Для РА характерны умеренное снижение плотности костной ткани и умеренное повышение риска переломов. По-видимому, потере костной массы способствуют ограничения подвижности в суставах и выраженное воспаление (особенно на ранних стадиях заболевания).

Поражение глаз отмечается менее чем у 1% больных. Обычно оно развивается в поздние сроки заболевания при наличии ревматоидных узелков и чаще всего проявляется либо легким преходящим эписклеритом, либо склеритом — более выраженным воспалением, которое распространяется на всю толщу склеры.

Поражение склеры, по гистологической картине сходное с ревматоидными узелками, может привести к ее истончению и перфорации (прободная склеромаляция). У 15—20% больных развивается синдром Шегрена, одним из проявлений которого является сухой кератоконъюнктивит.

Таким образом, аутоиммунный процесс при РА характеризуется поражением всех органов и систем, выраженность изменений в которых зависит от многих факторов, среди которых рассматривают наследственную предрасположенность и состояние иммунной системы.

Для постановки диагноза РА выделены диагностические критерии, наличие 4-х из которых позволяет подтвердить нозологическую форму (рис. 7). Критерии Американской коллегии ревматологов (1987):

— утренняя скованность в суставах, продолжительность не менее 1 часа*;

— артрит (отек мягких тканей и выпот) 3 суставных зон: правые и левые проксимальные межфаланговые, пястно-фаланговые, лучезапястные, локтевые, коленные, голеностопные, плюснефаланговые суставы*;

— артрит (припухлость) суставов кисти: проксимальных межфаланговых, пястно-фаланговых, лучезапястных*;

— симметричный артрит: одновременное вовлечение одних и тех же суставных зон с обеих сторон (билатеральное поражение проксимальных межфаланговых, пястно-фаланговых суставов учитывается без абсолютной симметрии)*;

— ревматоидные узелки: подкожные узелки на костных выступах, разгибательных поверхностях или около суставов (устанавливаются врачом);

— ревматоидный фактор в сыворотке крови, выявленный в патологическом количестве любым методом, который дает положительный результат менее чем у 5% здоровых людей;

— рентгенологические изменения, типичные для РА, на рентгенограммах кисти и запястья в передне-задней проекции: эрозии, четкий остеопороз костей пораженного сустава и прилегающих к нему костей (артрозные изменения не учитываются).

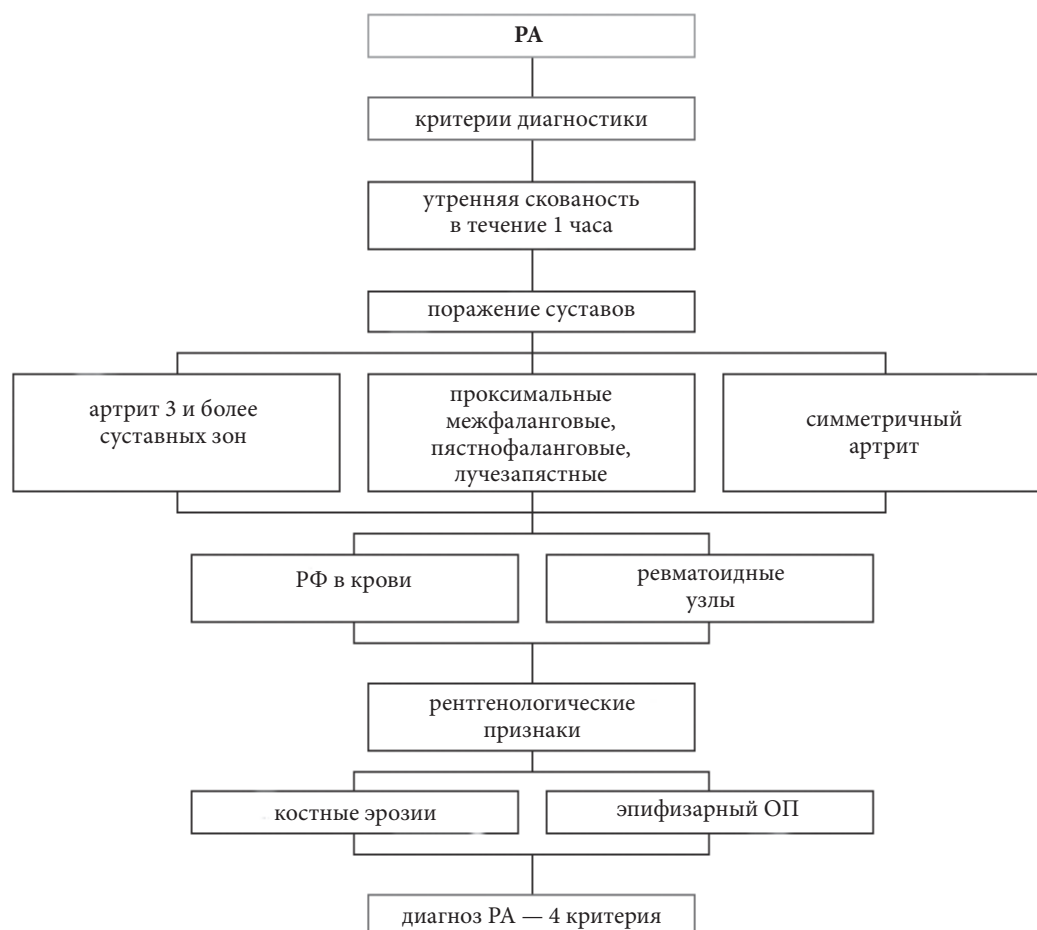


Рис. 7. Критерии диагностики ревматоидного артрита

Первые 4 выделенных симптомов должны наблюдаться не менее 6 месяцев.

Варианты течения ревматоидного артрита

Серонегативный РА обнаруживается примерно у 20—25% пациентов. Его клинической особенностью является острое начало заболевания, которое нередко сопровождается гектической лихорадкой с ознобами. Одновременно наблюдается развитие моноартрита или асимметричного олигоартрита, в первую очередь коленных или лучезапястных суставов. У таких больных менее выражена или отсутствует утренняя скованность, рано появляется и быстро прогрессирует поражение суставов запястья при сравнительно редком и мало выраженном поражении проксимальных межфаланговых, пястно-фаланговых и плюснефаланговых суставов. Значительно чаще, чем при серопозитивном РА поражаются тазобедренные суставы с развитием асептического некроза головки бедренной кости. Часто возникает генерализованная лимфаденопатия, амиоатрофия, поражение почек. Практически не формируются ревматоидные узелки и полинейропатия. В течение года поражение суставов переходит в симметричный полиартрит.

Рентгенологическая картина характеризуется менее выраженным, чем при серопозитивном варианте, остеопорозом и менее значительным поражением

суставов стоп с преобладанием анкилозирования над эрозивными изменениями.

Синдром RS3-PE — синдром ремиттирующего серонегативного симметричного синовита с мягким отеком (RS3-PE syndrome: Remitting Seronegative Symmetrical Synovitis with Pitting Edema). Впервые описан в 1985 г. D.J. McCarty и соавт. Ежегодно в мировой литературе описывается не более 3—5 случаев заболевания. Клиника синдрома характеризуется: острым началом заболевания с симметричным поражением мелких суставов кистей рук, запястья и сухожильных влагалищ сгибателей с выраженной отечностью тыла кисти, иногда по типу «боксерской перчатки», серонегативностью по ревматоидному фактору (РФ) и быстрым положительным эффектом при использовании НПВП и глюкокортикоидов (рис. 8). Чаще болеют мужчины пожилого возраста (соотношение мужчины/женщины — 4:1). Рецидивы заболевания возникают после физической работы или переохлаждения. В крови наблюдается повышение уровня маркеров воспаления (С-РП, фибриноген, серомукоид, СОЭ), реже — анемия; РФ не определяется. При рентгенологическом исследовании суставов кисти, как правило, деструктивные изменения (узур и кисты) не определяются. Собственно отсутствие эрозивных поверхностей сустава при длительном артрите является классическим проявлением данного синдрома.

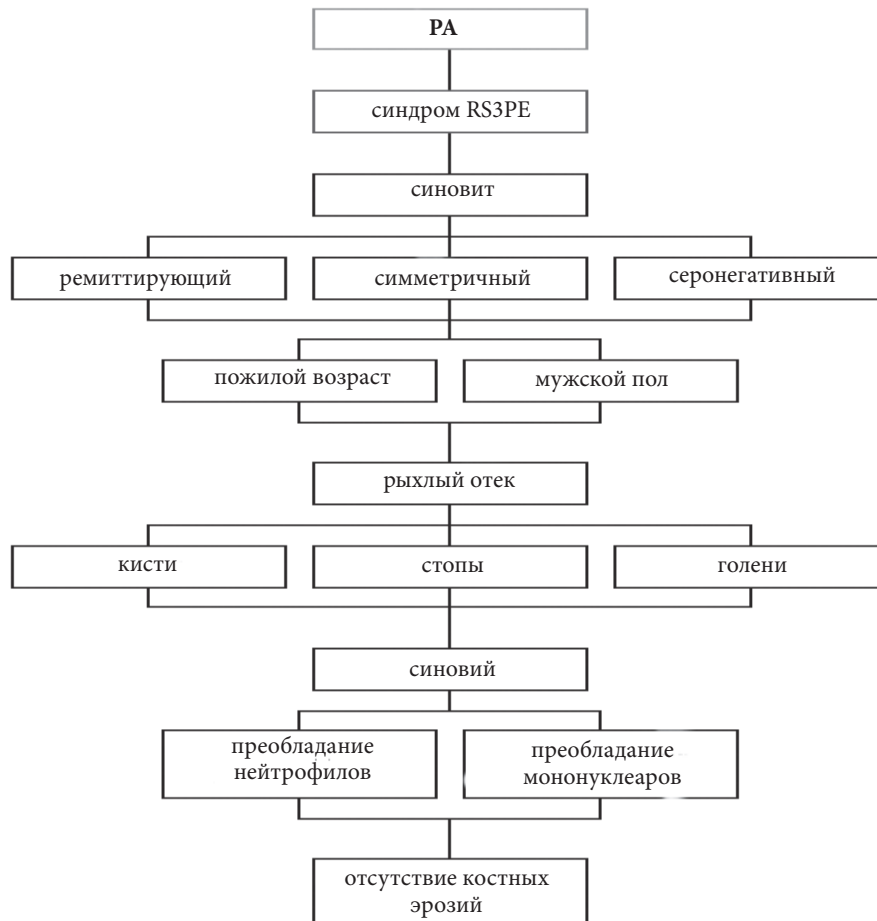


Рис. 8. Характеристика синдрома RS3-PE при ревматоидном артрите (Синяченко О.В.)

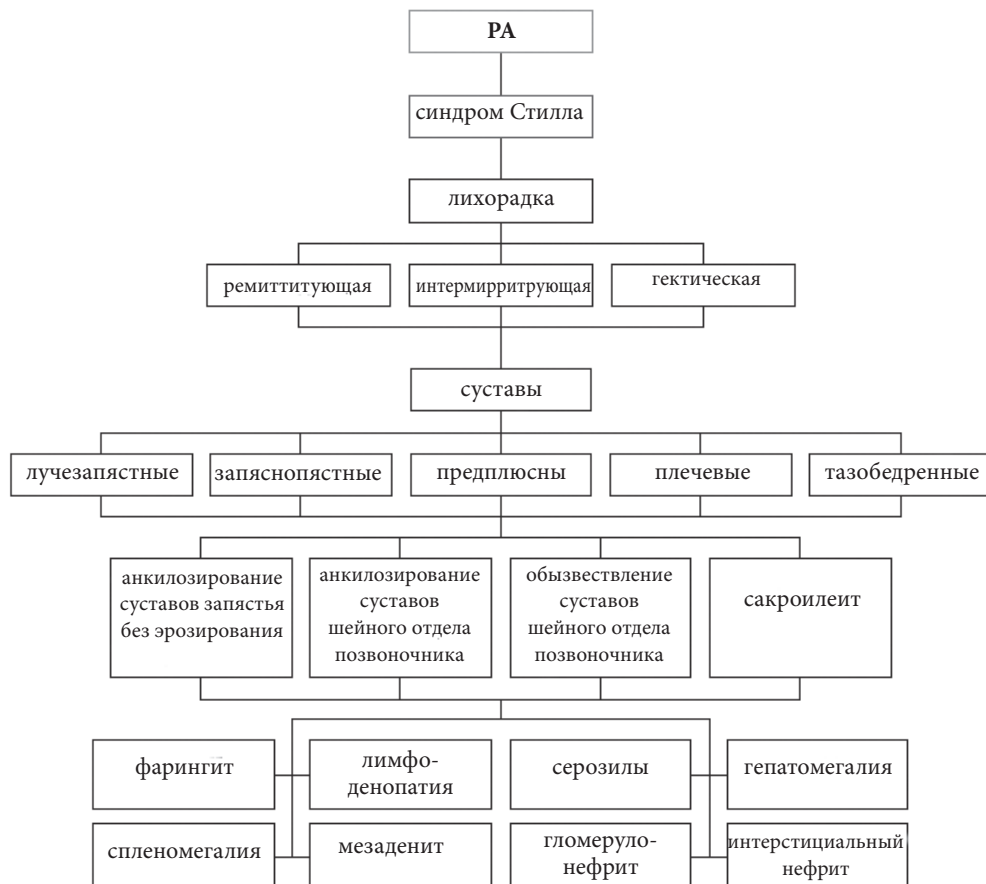


Рис. 9. Характеристика синдрома Стилла при ревматоидном артрите

В 1997 г. А. Olive и соавт. Представили диагностические критерии синдрома RS3-PE: 1) билатеральный мягкий отек тыла кисти рук; 2) внезапное начало полиартрита; 3) возраст старше 50 лет; 4) серонегативность по РФ.

Синдром Стилла у взрослых (болезнь Стилла — у детей) — серонегативный РА, протекающий с высокой лихорадкой, стойкими артралгиями или артритами, миалгиями, кожными высыпаниями, увеличением лимфатических узлов, спленомегалией и нейтрофильным лейкоцитозом (рис. 9). Наличие такого симптомокомплекса напоминает картину сепсиса, обусловленного инфекционным агентом.

Синдром Фелти — серопозитивный РА, для которого характерны: спленомегалия, генерализованная лимфаденопатия, ревматоидные узелки, гиперпигментация кожи, язвы голеней, синдром Шегрена, снижение массы тела, лейкопения в сочетании с тромбоцитопенией и гемолитической анемией (рис. 10).

Часто обнаруживаются в крови LE-клетки, анти-нуклеарные антитела, снижение интенсивности комплемента, высокие титры РФ. Часто у пациентов с

этим синдромом выявляют бактериальных возбудителей без увеличения лейкоцитов в крови.

Различные проявления ExRA часто диагностируются у одного пациента. Так, кластеризация васкулита с нейропатией и ревматоидным заболеванием легких предполагает общие механизмы болезней. Поражение нервной системы в виде нейропатии может сочетаться с некротическим васкулитом. Наличие ревматоидных узелков указывает на ранние сосудистые изменения, напоминающие васкулит. Они могут в кластере сочетаться практически со всеми другими проявлениями ExRA. Это означает, что сосудистые патогенетические механизмы имеют важное значение во всех видах ExRA. При этом в процесс вовлекается иммунная система, которая подвергается высокой воспалительной нагрузке, что приводит к системной эндотелиальной активации.

Однако, несмотря на, казалось бы, довольно определенную клиническую картину РА, его диагностика далеко не всегда бывает своевременной, в связи с чем, наблюдается запаздывание лечения и быстрое прогрессирование патологического процесса.

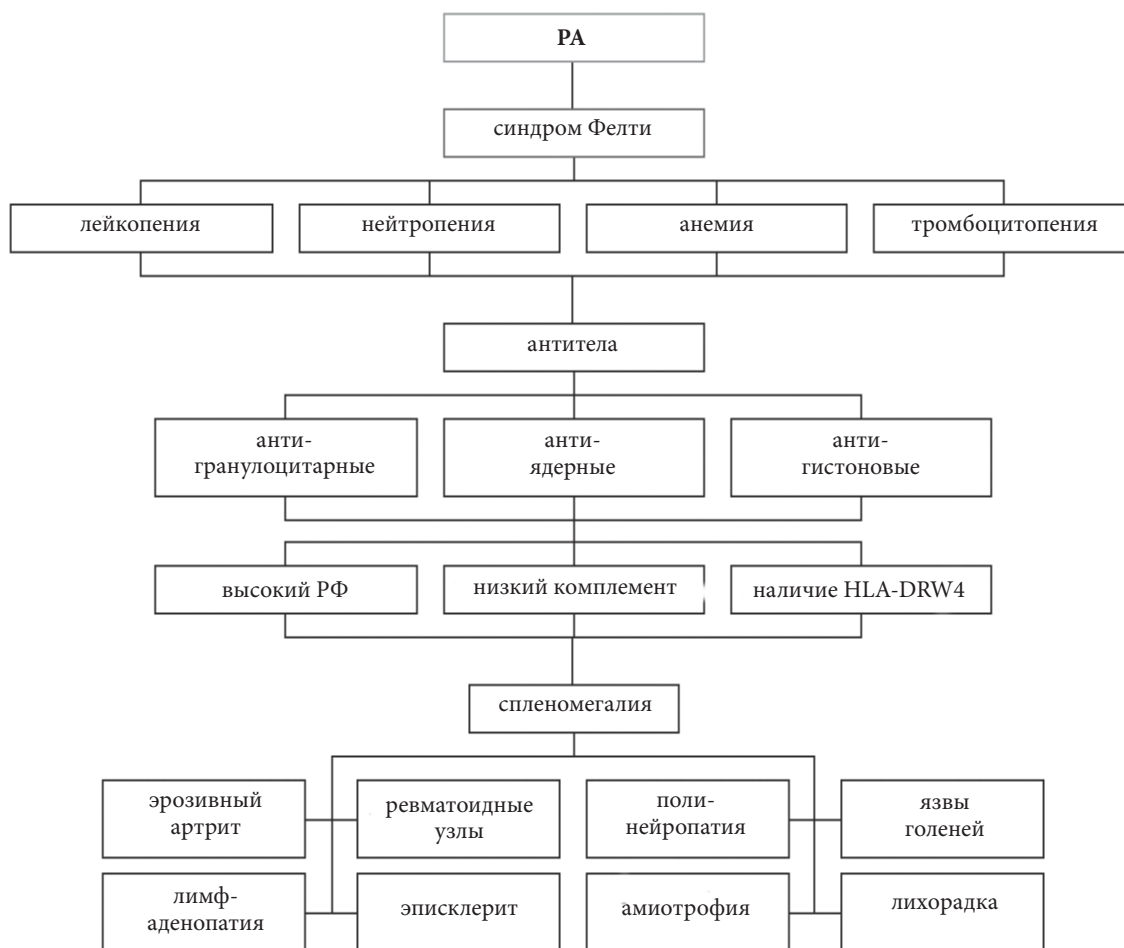


Рис. 10. Характеристика синдрома Фелти при ревматоидном артрите

Список использованной литературы

1. Внутренняя медицина в 3-х томах /Под ред. член-корр. НАМН Украины Е.Н.Амосовой. — Т.2. — с. 600—657.
2. Жаркая А.Ю. Особенности течения, патогенеза и эффективности лечения ревматоидного артрита, начавшегося в детском и взрослом возрасте, эволюция ювенильного идиопатического артрита. Дисс... канд.мед. наук. Донецк, 2016.
3. Матийко В.Н. Чипко Т.М. Лазоренко О.О. Шевчук О.С. Що ми знаємо про RS3-PE-синдром? / Укр. ревмат. журнал. — 2010. — №4. — С.89-91.
4. Національний підручник з ревматології /Під ред. академіка НАМН України В.М.Коваленка, проф. Н.М.Шуби. — К.: Маріон, 2013. — 687 с.
5. Синяченко О.В. Диагностика и лечение болезней суставов. — Донецк — Санкт-Петербург. Издатель Заславский А.Ю. Элби-СПб, 2012. — 560 с.
6. Anic B., Mayer M. (2014) Pathogenesis of rheumatoid arthritis // Reumatizam, 2014. — 61(2)619—23.
7. Salam A., Henry R., Sheeran T. (2008) Acute onset polyarthritis in older people: Is it RS3PE syndrome? Cases J., 2008. — 1: 132.
8. Takahashi K., Fujinaga H., Kobayashi M. et al. (2002) Seven cases of remitting seronegative symmetrical synovitis with pitting edema (RS3PE) syndrome. Nippon Ronen Igakkai Zasshi., 2002. — 39(6): 643—647.
9. Treatment of rheumatoid arthritis in the medicare current beneficiary survey / D. H. Solomon, E. Yelin, J. N. Katz [et al.] // Arthritis Res. Ther. — 2013. — Vol. 15, № 2. — R. 43.
10. Treatment of severe uveitis associated with juvenile idiopathic arthritis with anti-CD20 monoclonal antibody (rituximab) / A. Heiligenhaus, E. Miserocchi, C. Heinz, V. Gerloni // Rheumatology. — 2011. — Vol. 50, № 8. — P. 1390—1394.
11. Treatment responses and their predictors in patients with rheumatoid arthritis treated with biological agents / S Yuasa., H. Yamaguchi, Y. Nakanishi [et al.] // J. Med. Invest. — 2013. — Vol. 60, № 1—2. — P. 77—90.
12. Trends in the first decade of 21st century healthcare utilisation in a rheumatoid arthritis cohort compared with the general population / S. Hagel, I. F. Petersson, A. Bremander [et al.] // Ann. Rheum. Dis. — 2012. — Vol. 18, № 12. — P. 246—249.
13. Turesson C. Extra-articular rheumatoid arthritis / C. Turesson // Curr. Opin. Rheumatol. — 2013. — Vol. 25, № 3. — P. 360—366.
14. Uveitis in juvenile idiopathic arthritis / C. Heinz, A. Heiligenhaus, J. Kümmerle-Deschner, I. Foeldvari // Z. Rheumatol. — 2010. — Vol. 69, № 5. — P. 411—418.
15. Zhao Y. Judicious use of biologicals in juvenile idiopathic arthritis / Y. Zhao, C. Wallace // Curr. Rheumatol. Rep. — 2014. — Vol. 16, № 11. — Vol. 454—460.

Ревматоїдний артрит: дефініція, клініко-патогенетичні аспекти

Член-кор. НАМН України О.В. Синяченко*, проф. Л.М. Пасієшвілі

Донецький національний медичний університет МОЗ України*

Харківський національний медичний університет МОЗ України

В роботі надані сучасні погляди на етіологію та патогенез ревматоїдного артриту, визначені клінічні прояви кістково-суглобового синдрому та позасуглобові ознаки. Наведені критерії діагностики захворювання. Подані окремі варіанти перебігу.

Ключові слова: ревматоїдний артрит, патогенез, клінічні прояви, критерії діагностики.

Rheumatoid arthritis: definition, clinical and pathogenetic aspects

Prof. O.V. Sinachenko*, prof.L.M. Pasiyeshvili

Donetsk National Medical University, Ministry of Health of Ukraine*

Kharkov National Medical University, Ministry of Health of Ukraine

The work presents modern views on the etiology and pathogenesis of rheumatoid arthritis, defines the clinical manifestations of the osteoarticular syndrome and extra-articular signs. Diagnostics criteria of disease are presented. Individual variants of rheumatoid arthritis are shown.

Key words: rheumatoid arthritis, pathogenesis, clinical manifestations, diagnostic criteria.

Контактна інформація: Пасієшвілі Людмила Михайлівна — зав. кафедрою загальної практики — сімейної медицини та внутрішніх хвороб ХНМУ, доктор медичних наук, професор, м. Харків, вул. Текстильна, 4, науково-практичний медичний центр ХНМУ. р.т. 733-17-00, e-mail: pasiyeshevili@mail.ru

Стаття надійшла до редакції 10.01.2018 р.